Über dieses Buch

Dies ist ein digitales Exemplar eines Buches, das seit Generationen in den Regalen der Bibliotheken aufbewahrt wurde, bevor es von Google im Rahmen eines Projekts, mit dem die Bücher dieser Welt online verfügbar gemacht werden sollen, sorgfältig gescannt wurde.

Das Buch hat das Urheberrecht überdauert und kann nun öffentlich zugänglich gemacht werden. Ein öffentlich zugängliches Buch ist ein Buch, das niemals Urheberrechten unterlag oder bei dem die Schutzfrist des Urheberrechts abgelaufen ist. Ob ein Buch öffentlich zugänglich ist, kann von Land zu Land unterschiedlich sein. Öffentlich zugängliche Bücher sind unser Tor zur Vergangenheit und stellen ein geschichtliches, kulturelles und wissenschaftliches Vermögen dar, das häufig nur schwierig zu entdecken ist.

Gebrauchsspuren, Anmerkungen und andere Randbemerkungen, die im Originalband enthalten sind, finden sich auch in dieser Datei – eine Erinnerung an die lange Reise, die das Buch vom Verleger zu einer Bibliothek und weiter zu Ihnen hinter sich gebracht hat.

Nutzungsrichtlinien

Google ist stolz, mit Bibliotheken in partnerschaftlicher Zusammenarbeit öffentlich zugängliches Material zu digitalisieren und einer breiten Masse zugänglich zu machen. Öffentlich zugängliche Bücher gehören der Öffentlichkeit, und wir sind nur ihre Hüter. Nichtsdestotrotz ist diese Arbeit kostspielig. Um diese Ressource weiterhin zur Verfügung stellen zu können, haben wir Schritte unternommen, um den Missbrauch durch kommerzielle Parteien zu verhindern. Dazu gehören technische Einschränkungen für automatisierte Abfragen.

Wir bitten Sie um Einhaltung folgender Richtlinien:

+ *Nutzung der Dateien zu nichtkommerziellen Zwecken* Wir haben Google Buchsuche für Endanwender konzipiert und möchten, dass Sie diese Dateien nur für persönliche, nichtkommerzielle Zwecke verwenden.

+ *Keine automatisierten Abfragen* Senden Sie keine automatisierten Abfragen irgendwelcher Art an das Google-System. Wenn Sie Recherchen über maschinelle Übersetzung, optische Zeichenerkennung oder andere Bereiche durchführen, in denen der Zugang zu Text in großen Mengen nützlich ist, wenden Sie sich bitte an uns. Wir fördern die Nutzung des öffentlich zugänglichen Materials für diese Zwecke und können Ihnen unter Umständen helfen.

+ *Beibehaltung von Google-Markenelementen* Das "Wasserzeichen" von Google, das Sie in jeder Datei finden, ist wichtig zur Information über dieses Projekt und hilft den Anwendern weiteres Material über Google Buchsuche zu finden. Bitte entfernen Sie das Wasserzeichen nicht.

+ *Bewegen Sie sich innerhalb der Legalität* Unabhängig von Ihrem Verwendungszweck müssen Sie sich Ihrer Verantwortung bewusst sein, sicherzustellen, dass Ihre Nutzung legal ist. Gehen Sie nicht davon aus, dass ein Buch, das nach unserem Dafürhalten für Nutzer in den USA öffentlich zugänglich ist, auch für Nutzer in anderen Ländern öffentlich zugänglich ist. Ob ein Buch noch dem Urheberrecht unterliegt, ist von Land zu Land verschieden. Wir können keine Beratung leisten, ob eine bestimmte Nutzung eines bestimmten Buches gesetzlich zulässig ist. Gehen Sie nicht davon aus, dass das Erscheinen eines Buchs in Google Buchsuche bedeutet, dass es in jeder Form und überall auf der Welt verwendet werden kann. Eine Urheberrechtsverletzung kann schwerwiegende Folgen haben.

Über Google Buchsuche

Das Ziel von Google besteht darin, die weltweiten Informationen zu organisieren und allgemein nutzbar und zugänglich zu machen. Google Buchsuche hilft Lesern dabei, die Bücher dieser Welt zu entdecken, und unterstützt Autoren und Verleger dabei, neue Zielgruppen zu erreichen. Den gesamten Buchtext können Sie im Internet unter `http://books.google.com` durchsuchen.

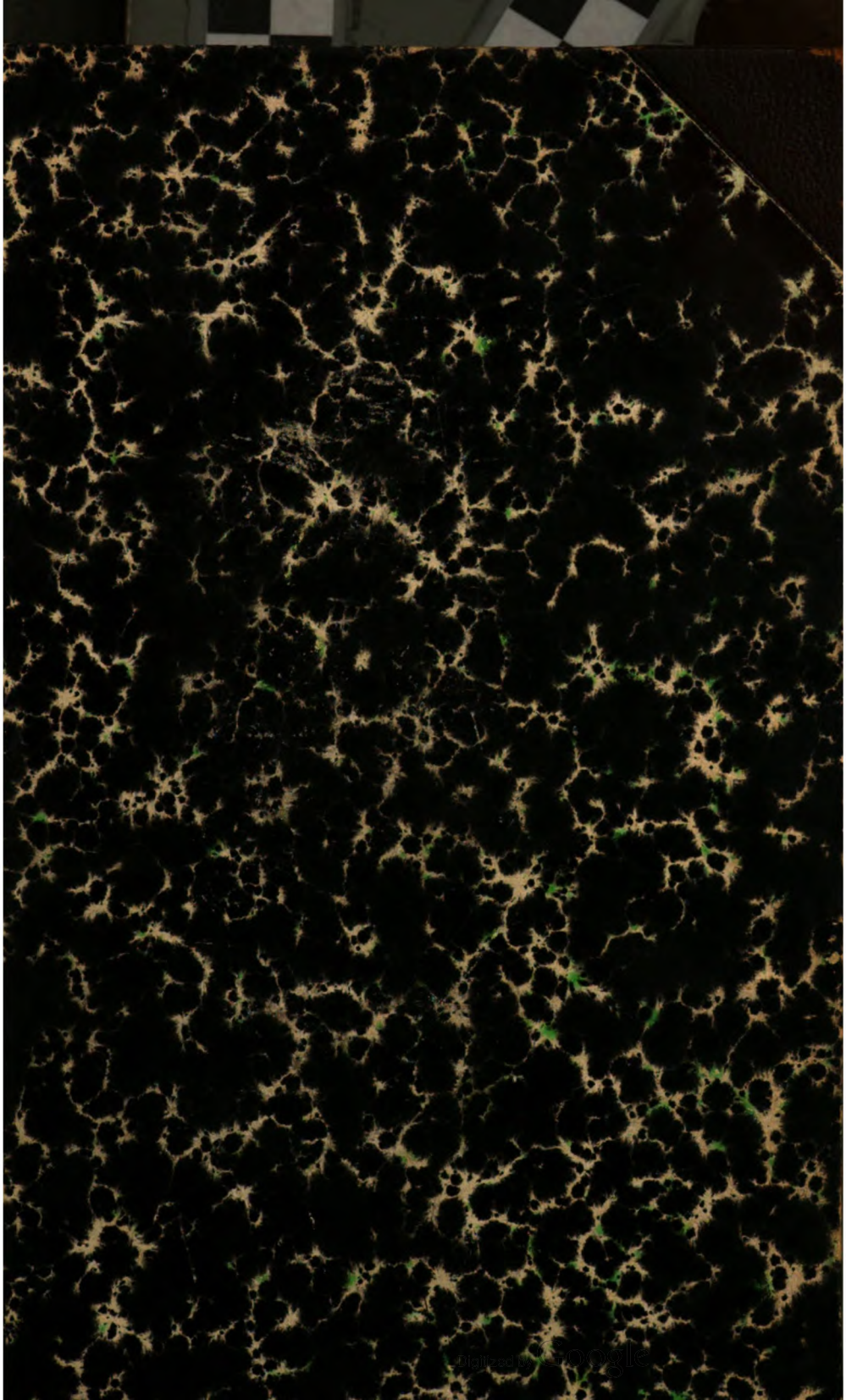

RD
1
Z56
.102

ANNEX
LIBRARY
B
012374

Cornell University Library

BOUGHT WITH THE INCOME
FROM THE
SAGE ENDOWMENT FUND
THE GIFT OF
Henry W. Sage
1891

A 232572 27/3/09

3513-1



Digitized by Google

The date shows when this volume was taken.
To renew this book copy the call No. and give to the librarian.

HOME USE RULES.

All Books subject to Recall.

Books not used for instruction or research are returnable within 4 weeks.

Volumes of periodicals and of pamphlets are held in the library as much as possible. For special purposes they are given out for a limited time.

Borrowers should not use their library privileges for the benefit of other persons.

Books not needed during recess periods should be returned to the library, or arrangements made for their return during borrower's absence, if wanted.

Books needed by more than one person are held on the reserve list.

Books of special value and gift books, when the giver wishes it, are not allowed to circulate.

Readers are asked to report all cases of books marked or mutilated.

Do not deface books by marks and writing.

CORNELL UNIVERSITY LIBRARY

3 1924 078 853 268

Digitized by Google

Digitized by Google

Digitized by Google

Digitized by Google

Zentralblatt

für

CHIRURGIE

herausgegeben

von

K. GARRÈ in Bonn
F. KÖNIG in Jena
E. RICHTER in Breslau

Fünfunddreißigster Jahrgang

Nr. 27—52

LEIPZIG

Verlag von Johann Ambrosius Barth

1908

Digitized by Google

A.23.2.5.70

Digitized by Google

Zentralblatt für Chirurgie

herausgegeben von

K. GARRÈ, in Bonn, F. KÖNIG, in Berlin, E. RICHTER, in Breslau.

35. Jahrgang.

VERLAG von JOHANN AMBROSIUS BARTH in LEIPZIG.

Nr. 27. - Sonnabend, den 4. Juli 1908.

Inhalt.

I. **C. Helbing**, Zur Technik der Gaumenspaltenoperation. — II. **Lotheissen**, Ein Vorschlag zur Operation tiefsitzender Ösophagusdivertikel. (Originalmitteilungen.)

1) **Kolle** und **Wassermann**, Pathologische Mikroorganismen. — 2) **Eichhorst**, Handbuch der speziellen Pathologie und Therapie innerer Krankheiten. — 3) **Mueller**, Die Empfindungen in den inneren Organen. — 4) Journal de chirurgie. — 5) **Aichel**, 6) **Wieting** und **Hamadi**, 7) **Babler**, 8) **Lexer**, Zur Geschwulstlehre. — 9) **Dreyer**, Eiterprüfung mit Millon's Reagens. — 10) **Looser**, Rachitis u. Osteomalakie. — 11) **Championnière**, Knochenbrüche. — 12) **Karewski**, Zur Röntgenuntersuchung. — 13) **Caminiti**, Verpflanzung von Muskellappen. — 14) **Wolf**, Zur osmotischen Spannung des Venenblutes. — 15) **Fichera**, Zur Stauungsbehandlung. — 16) **Forster**, 17) **Siemerling**, Hirngeschwülste. — 18) **Bönninghaus**, Ohrenheilkunde. — 19) **Dieulafé** und **Herpin**, Störungen durch den Weisheitszahn. — 20) **Blumenfeldt**, Zeitschrift für Laryngologie, Rhinologie und ihre Grenzgebiete. — 21) **Eckstein**, Halsrippen und Skoliose. — 22) **Berry**, Das Saugverfahren bei tuberkulösen Halsdrüsen. — 23) **Garrè**, Basedow'sche Krankheit. — 24) **Geis**, Die Epithelkörperchen. — 25) **Hildebrand**, Zur Speiseröhrenchirurgie. — 26) **Beck**, Chirurgische Krankheiten der Brust. — 27) **Le Conte**, Lungenzerreißung. — 28) **Dawbarn**, Brustkrebs.

29) Freie Vereinigung der Chirurgen Berlins. — 30) **Cheatle**, 31) **Groyer**, Zur Krebslehre. — 32) **Rosenkranz**, Fulgurationsbehandlung. — 33) **Jogiches**, Angiombehandlung. — 34) **Gardiner**, Behandlung mit Röntgenstrahlen und hochfrequenten Strömen. — 35) **Proskurjakow**, Phototherapie. — 36) **Morso** und **Mandelbaum**, Zur Behandlung eitriger Prozesse. — 37) **Anzilotti**, Zur Pseudarthrosenbehandlung. — 38) **Ottenberg**, Bluttransfusion. — 39) **Forgue** und **Roger**, Gummöse Nekrose des Schädelknochens. — 40) **Dobrowolsky**, Fibroma molle der Schädelweichteile. — 41) **Apelt**, Hirnpunktion. — 42) **Allen**, Status epilepticus, Hirnpunktion. — 43) **Küttner**, Zur Chirurgie des Gehirns und Rückenmarks.

I.

Zur Technik der Gaumenspaltenoperation.

Vorläufige Mitteilung.

Von

Dr. med. Carl Helbing,

Assistenten und derzeitigem Leiter der Kgl. Universitäts-Poliklinik für orthopädische Chirurgie zu Berlin.

Bei 38 Gaumenspaltenoperationen, die ich im Laufe der letzten 6 Jahre ausgeführt habe, hat sich mir die v. Langenbeck'sche Methode so ausgezeichnet bewährt, daß ich nicht verstehe, warum noch immer andere, viel kompliziertere und schwierigere Operationsverfahren angegeben werden (z. B. die Methoden nach Lane). Ich glaube, daß vielfach die Mißerfolge daran schuld sind, die aber nicht der Methode, sondern wohl der mangelhaften Technik zuzuschreiben sind.

Digitized by Google

Als einen großen Fortschritt in der Technik der Gaumenspaltenoperation betrachte ich die von Julius Wolff eingeführte Zweizeitigkeit der Operation. Die Vorteile dieses Operationsverfahrens liegen in folgenden Punkten:

Erstens erfolgt der eingreifendere Teil der Operation, d. i. die Ablösung der Lappen, der immer mit einem gewissen Blutverlust verbunden ist, 4—5 Tage vor der eigentlichen Naht, so daß kleinen Kindern während dieser Zeit wieder Gelegenheit zur Erholung gegeben ist.

Zweitens haben die abgelösten Lappen, welche unmittelbar nach der Ablösung in ihrer Ernährung oft geschädigt und anämisch sind, Zeit, sich zu erholen, so daß selbst bei einer ganz schmalen vorderen Brücke die Gefahr einer partiellen Lappennekrose, die bei gleichzeitiger Naht von mir beobachtet wurde, fast ausgeschlossen ist.

Drittens werden die Lappen für die Naht besser präpariert dadurch, daß sie in ihrem Dickenvolumen zunehmen und die Wundflächen nach der Anfrischung dadurch breiter sind.

Viertens endlich ist bei dem zweiten Teile der Operation, bei der Anfrischung und der Naht, die Blutung eine so minimale, daß die absolut notwendige Exaktheit der Naht viel leichter durchzuführen ist.

Die Leistungsfähigkeit der zweizeitigen Operationsmethode wird am besten durch meine Operationsresultate illustriert.

In 38 Fällen gelang es mir 26mal, d. i. in 68,4%, durch eine einmalige Operation einen vollkommenen Verschluß der Spalte zu erzielen (v. Eiselsberg und v. Mikulicz haben 30%, Kappeler und Bunge 50%, Julius Wolff 60% primäre Nahtheilung). Dabei sind auch die Fälle, bei welchen der Processus alveolaris in die Spalte mit einbezogen war, und bei welchen nach Bunge »das Operieren in einer Sitzung wegen Gefährdung der Lappen von vornherein ausgeschlossen ist«, in einer einmaligen Sitzung geschlossen worden.

Auch in diesen Fällen bleibt, wenn man nur die Ablösung der Lappen der Naht um einige Tage vorausschickt, der Lappen, dessen vordere Brücke oft auf einer Seite nur einige Millimeter breit ist und auf dem Alveolarfortsatz selbst zu liegen kommt, so gut ernährt, daß die Naht in der ganzen Ausdehnung der Spalte ohne Gefahr einer partiellen Lappennekrose unternommen werden kann.

Immerhin gibt es jedoch Fälle, die der gewöhnlichen chirurgischen Therapie nach der v. Langenbeck'schen Methode deshalb so schwer zugänglich sind, weil ein Mißverhältnis besteht zwischen der kolossalen Breite der Spalte und den schmalen Gaumenüberzügen, so daß diese beiden letzteren zusammengenommen kaum breiter sind als die Spalte selbst. Die vorhandenen Gaumenplattenreste sind in solchen Fällen nahezu vertikal gestellt. Nach der Ablösung flottieren die Gaumenüberzüge als schmale Lappen und können sich nur schlecht nach ihrer Vereinigung durch Naht an die Gaumenplatten anlegen. Aus den seitlichen Inzisionen sind dann große Löcher geworden. In solchen Fällen ist die Gefahr eine sehr große, daß die seitlichen Löcher per-

Digitized by Google

sistieren und wir größere Seitenfisteln auf beiden Seiten des Alveolarrandes zurückbehalten. Es ist mir allerdings nur in einem Falle dieses Mißgeschick passiert, daß eine Seitenfistel zurückgeblieben ist.

Diese Gefahr wird sich beseitigen lassen, wenn man in Zukunft vor der Ausführuug der Operation eine Verschmälerung der abnorm breiten Spalte durch Annäherung beider Kieferhälften vermittels geeigneter orthodontischer Apparate vornimmt.

Anläßlich eines Vortrages, den ich auf Aufforderung des Komitees für das zahnärztliche Fortbildungswesen über meine Erfahrungen bei Gaumenspaltenoperationen gehalten hatte, habe ich diesen Vorschlag den Zahnärzten unterbreitet und hatte die Freude, zu erfahren, daß Herr Prof. Schröder, Direktor der technischen Abteilung des zahnärztlichen Universitätsinstituts in Berlin ganz unabhängig von mir in einem Falle, in welchem nach einer nur teilweise geglückten Operation eine breite Gaumenfistel zurückgeblieben war, und in einem zweiten noch nicht operierten Falle von abnorm breiter Gaumenspalte schon praktische Versuche zur Verschmälerung der Fistel, bzw. der Spalte unternommen hatte. Herr Prof. Schröder und ich sind jetzt dabei, die Methode der temporären Verschmälerung des Oberkiefers in frontalem Durchmesser praktisch auszubauen. Es scheint, als ob bereits in ganz kurzer Zeit, in ca. 2 bis 3 Wochen, eine beträchtliche Verschmälerung des Oberkiefers sich erzielen läßt.

Ich bin überzeugt, daß auf diese Weise manche zurückbleibende Fistel, die früher Veranlassung zu einer Nachoperation gab, sich spontan nur unter Zuhilfenahme einer einfachen Ätzung oder Thermokauterisierung ohne Naht schließen läßt, und daß alle Gaumenspalten, auch solche, bei denen man früher wegen der breiten Spalte im harten Gaumen zu plastischen und verstümmelnden Operationsmethoden gegriffen hat, sich nach der v. Langenbeck'schen Methode in einer Sitzung schließen lassen.

Berlin, den 2. Juni 1908.

II.

Ein Vorschlag zur Operation tiefsitzender Ösophagusdivertikel.

Von

Primararzt Dr. **Lotheissen in Wien.**

Sauerbruch hat mit Hilfe seiner Kammer ein Verfahren ersonnen, das uns in den Stand setzen soll, Stenosen, event. Karzinome, vor allem aber tiefsitzende Divertikel auszuschalten, ähnlich wie es z. B. bei Coecaltumoren durch Enteroanastomose geschieht; er nennt es die Ösophagogastrostomie. Hier wird ein Magenzipfel intrapleural verlagert und nun die Anastomose hergestellt. Bei größerem Divertikel ist nun der Sack fast immer die direkte Fortsetzung der Speise-

Digitized by Google

röhre. Diese selbst ist gleichsam nur seitlich eingepflanzt. Bei der durch Ösophagogastrostomie geschaffenen neuen Verbindung wird nun der Magen auch nur an die Seitenwand des Ösophagus angelegt; es wird trotzdem das Divertikel die direkte Fortsetzung des Ösophagus bilden. Man müßte also, um den gewünschten Erfolg zu haben, daß die Speisen nun anstandslos in den Magen gelangen, den Ösophagus unterhalb der neuen Anastomose durch Nähte verengen oder noch die Girard'sche Einstülpung anschließen, was die Operation aber gewiß wesentlich kompliziert.

Da die Exstirpation eines tiefsitzenden Divertikels aber wegen der Möglichkeit einer Fistelbildung höchst gefährlich ist, erscheint es mir als ein geeigneter Ausweg aus diesen Schwierigkeiten, die neue Verbindung nicht mit der Speiseröhre, sondern mit dem Divertikel selbst herzustellen und so die von der Natur herbeigeführten Verhältnisse auszunützen.

In der pneumatischen Kammer kann es gewiß nicht schwieriger sein, diese Anastomose herzustellen als die Sauerbruch'sche. Nun besitzt aber nicht jeder eine solche Kammer oder auch nur Überdruckapparate, welche die Ausführung einer derartigen transpleuralen Operation gestatten. Und selbst dann bedarf es noch der Vorübung am Tier. In solchen Fällen könnte die Anastomose auf abdominalem Weg ausgeführt werden (Marsipogastrostomia transpleuralis und abdominalis)[1].

Die Zahl der echten Ösophagusdivertikel ist nicht groß. Starck[2] hat seinerzeit 28 Fälle zusammengestellt, von denen freilich ein Teil aus längst vergangenen Tagen stammt und nur nach den (oft ungenauen) Angaben der Beschreiber eingereiht werden konnte. Die meisten bilden zufällige Befunde bei alten Leuten oder machten, auch wenn sie diagnostiziert waren, so erträgliche Beschwerden, daß eine operative Therapie hier nicht indiziert gewesen wäre.

Für die Operation kämen wohl nur jene Fälle in Betracht, bei denen die Beschwerden bedeutend sind, und die Nahrungsaufnahme nicht genügend ist, um den Körper im Gleichgewicht zu erhalten, wo also Abmagerung eintritt. Das sind auch die leichter zu erkennenden Fälle, bei denen das Divertikel schon größeren Umfang besitzt. Wir finden schon eine Reihe solcher Divertikel beschrieben, die ganz auf dem Zwerchfell aufruhten.

»Schon de Guise (1833) sagt von einem solchen Divertikel, daß es »par sa forme, sa position, sa direction et sa distension comprimait l'orifice supérieur de l'estomac et empêchait l'entrée libre des alimens«. Es muß also wohl dicht auf dem Zwerchfell aufgelegen haben. Der Pat. hatte seit 15 Jahren Schlingbeschwerden. Mintz (Deutsche med. Wochenschrift 1893), 49jähriger Mann, Divertikel 200 ccm groß, Grund bei 40 cm von der Zahnreihe. Reich-

[1] ὁ μάρσιπος, der Beutel.
[2] Die Divertikel der Speiseröhre, Leipzig, F. C. W. Vogel, 1900.

Digitized by Google

mann (Wiener klin. Wochenschrift 1893), 44jähriger Mann, Divertikel 100 ccm groß, nach links gelegen, Grund bei 42 cm. Kelling (Münchener med. Wochenschrift 1894), 41jähriger Mann, Sack 300 ccm groß, Eingang 6 cm über der Cardia, Grund bei 44 cm. Reitzenstein (Münchener med. Wochenschrift 1898), 50jährige Frau, Sack 300 ccm groß, nach rechts gelegen, Grund bei 46—48 cm. Landauer (Zentralblatt für innere Medizin 1899), 51jähriger Mann, Grund des Sackes bei 42 cm. Mintz (Wiener med. Wochenschrift 1903), 57jährige Frau. Diagnose mit Röntgenstrahlen bestätigt. Grund bei 46 cm. Sonde kam niemals in den Magen. Tod an Inanition. Operation (d. h. Gastrostomie) wurde verweigert, ebenso die Obduktion.«

Aus dieser kleinen Zusammenstellung geht hervor, daß solche Divertikel gerade in einem Alter beobachtet werden, wo man ganz gut auch einen größeren Eingriff wagen darf, wenn man davon Dauerheilung erhoffen kann. Andererseits sieht man aber auch, wie selten diese tiefsitzenden großen Divertikel sind. Ich konnte daher die Marsipogastrostomie nicht ausprobieren, ehe ich sie zur Prüfung mitteile, da ich vielleicht niemals einen derartigen Fall zu Gesicht bekomme. Vor $1^1/_2$ Jahren glaubte ich schon bei einem älteren Manne mit sehr tief in den Thorax reichendem Grenzdivertikel die passende Gelegenheit gekommen; die genaue Untersuchung zeigte aber, daß eine abdominale Anastomose nicht möglich war. Der Pat. lehnte überdies jeden Eingriff ab.

Für geeignete Fälle, wie die oben angeführten, würde sich der Gang der Operation (die ich nach Leichenversuchen als verhältnismäßig leicht ausführbar ansehen muß) folgendermaßen gestalten: Der Hautschnitt geht vom Proc. xyphoid. entlang dem linken Rippenbogen zur Spitze der 10. Rippe. Die Muskeln werden durchtrennt und die Aufklappung des Rippenbogens nach den Angaben Marwedel's[3] ausgeführt. Cardia und Zwerchfell sind so leicht zu erreichen. Da man bei den Sondierungen fast immer nur in das Divertikel gelangt, läßt sich leicht eine Bougie in den Sack einführen, der Finger kann sie tasten, und vielleicht läßt sich das Zwerchfell sogar ein wenig vorbauchen. Das Diaphragma wird nun inzidiert, der Sack, wenn er frei ist, sofort vorgezogen, ist er verwachsen, etwas losgelöst und sein Fundus vorgezogen und sogleich mit ein paar Nähten am Zwerchfell fixiert. Dann wird eine entsprechende Inzision am Magen gemacht und sodann die Anastomose durch Naht hergestellt. Die Nahtlinie kann man event. noch (wie Sauerbruch für den Thorax angibt) mit Lugol'scher Lösung betupfen. Danach wird aber eine Magenfalte ringsherum aufgehoben und direkt am Peritonealüberzug des Zwerchfells angenäht, so daß die Anastomose völlig überdeckt wird.

Besser wird es vielleicht sein, den Murphyknopf anzuwenden, da wir, insbesondere nach Sauerbruch's Angaben, wissen,

[3] Zentralblatt für Chirurgie 1903. Nr. 35.

Digitized by Google

daß der Ösophagus für Nähte nicht geeignet ist, um so weniger also der Divertikelsack. Mit einer Sonde läßt sich die eine Hälfte des Knopfes leicht in den Sack bringen, der nur gerade so viel geschlitzt

Fig. 1.

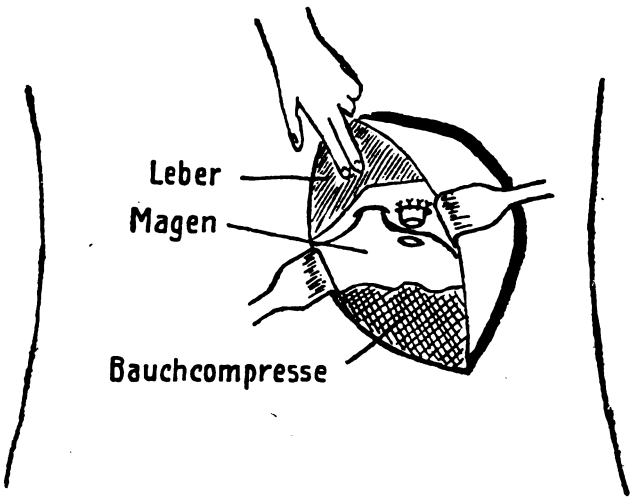

Rippenbogen aufgeklappt, Divertikelsack im Zwerchfell fixiert vor Beendigung der Anastomose.

wird, daß der verbindende Knopfteil durchtreten kann. In den Magenzipfel muß er direkt eingefügt werden oder von einer zweiten Inzisionsstelle aus, die dann durch Naht geschlossen wird. Daß der Knopf in den Magen fällt, tut wohl nicht viel; wir wissen ja, daß dies bei Gastroenterostomien öfters der Fall ist, und daß der Knopf bei Karzinom bis zum Exitus ohne Störung getragen wird. Ob der resorbierbare Galalithknopf hier geeignet ist, läßt sich nach den bisher damit gemachten Erfahrungen noch nicht sicher sagen.

Fig. 2.

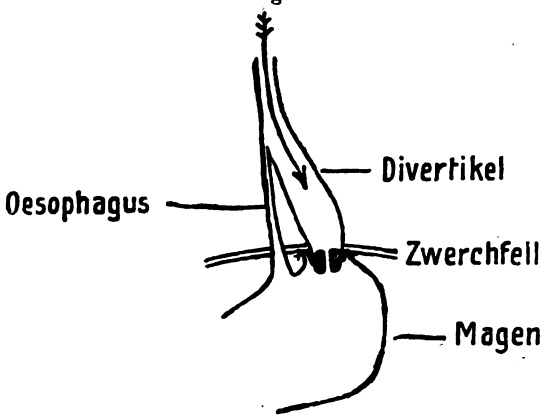

Schematischer Frontalschnitt, zeigt die fertige Anastomose mit Knopf und deckender Magenfalte.

Der Gebrauch des Knopfes scheint mir besonders für jene Fälle wichtig zu sein, wo man den Divertikelsack nicht gut

Digitized by Google

frei bringt, wo also die Anastomose quasi im Zwerchfell liegt; hier wäre Naht ganz ausgeschlossen.

Genaue Untersuchung vor der Operation halte ich für unerläßlich. Die Ösophagoskopie wird feststellen, ob der Sack oder die Speiseröhre karzinomatös degeneriert ist, wie das ja vorkommt. Hier wäre die Anastomose wohl kaum erfolgreich. Auch Ulzerationen am Boden des Divertikels wären ungünstig, da sie die Möglichkeit der Anastomose in Frage stellen können. Durch Untersuchung mit Röntgenstrahlen (Wismutbrei) kann man feststellen, ob das Divertikel rechts oder links vom Ösophagus liegt, und insbesondere, ob der Fundus tatsächlich auf dem Zwerchfell aufruht; event. ist diese Untersuchung mehrmals zu wiederholen, da der Stand des Fundus wechseln kann. Bychowski fand z. B. den Eingang des Divertikels bei 22 cm, der Grund des Sackes stand 14—17 cm tiefer. Dieser Fall wäre also vielleicht auf abdominalem Wege nicht mehr zu operieren gewesen.

Wien, im Mai 1908.

---

1) **W. Kolle** und **A. Wassermann.** Handbuch der pathogenen Mikroorganismen. Zweiter Ergänzungsband. 1. Heft.

Jena, **Gustav Fischer,** 1907.)

Das erste Heft des zweiten Ergänzungsbandes enthält zunächst Nachträge zu dem früheren Aufsatz von Gotschlich über die Morphologie und Biologie der Bakterien. Am Ende dieses Kapitels findet sich ein sehr ausführliches, über 460 Nummern verfügendes Literaturverzeichnis.

Daran schließt sich ein Kapitel über Pest von Dieudonné, dem ein Aufsatz von Scheller über Diphtherie folgt. In diesem Kapitel werden im Anschluß an die von Beck, Wernicke und Gotschlich bereits im Handbuch niedergelegten Erfahrungen hauptsächlich die neuesten Tatsachen der jüngsten Diphtherieforschung zusammengestellt.

Den Schluß des Heftes bildet eine Darstellung des Gelbfiebers von Otto. Dieser Darstellung sind neben einer Reihe interessanter Textbilder zwei sehr schöne farbige Tafeln beigegeben, auf denen uns die betreffende Mücke in ihren verschiedenen Lebensstadien, sowie Organe von Gelbfieberkranken vor Augen geführt werden.

Silberberg (Breslau).

---

2) **H. Eichhorst.** Handbuch der speziellen Pathologie und Therapie innerer Krankheiten. Bd. III.

Wien, **Urban & Schwarzenberg,** 1907.

Der vorliegende III. Band der 6. Auflage des bekannten Werkes ist ebenso wie die vorhergehenden Bände stark erweitert; er umfaßt auf 1132 Seiten die Krankheiten der Nerven, der Muskeln und der Haut. Auch die Abbildungen sind zahlreicher, 324 Holzschnitte gegen 297 der vorigen Auflage. Dabei ist ein Teil der alten Bilder fallen gelassen bzw. durch neue, anschaulichere, ersetzt.

Digitized by Google

Unverändert ist kaum ein größerer Abschnitt geblieben. Einige Abschnitte haben naturgemäß bedeutendere Erweiterungen erfahren, so z. B. die über Lähmungen der peripherischen Nerven, Neuritis, Diagnostik der Rückenmarks- und Gehirnkrankheiten, Syringomyelie, Tabes, Hirnabszeß, Hirngeschwülste, Epilepsie, Tetanie u. a. m.

Das Werk kann auch dem Chirurgen empfohlen werden, besonders dem, der in manchen Fragen der Grenzgebiete sich allein seine Diagnose stellen muß. **E. Moser** (Zittau).

---

3) **L. R. Mueller.** Über die Empfindungen in unseren inneren Organen.

(Mitteilungen aus den Grenzgebieten der Medizin und Chirurgie. Bd. XVIII. Hft. 4.)

Nach den bekannten Untersuchungen von Lennander, welche vielfach Bestätigung von anderen Forschern erfuhren, sind die meisten inneren Organe: Magen, Darm, Leber, Milz, Lungen, Gehirn gegen äußere Einwirkungen wie gegen die Schärfe des Messers, die Spitze der Nadel, die Hitze des Thermokauters und das Quetschen der Pinzette unempfindlich. M. kann diese Erfahrungen nur bestätigen, macht aber energisch Front gegen die Versuche, diese Beobachtungen auch für die Erklärung der spontanen in den genannten Organen auftretenden Schmerzen zu verwerten. Seine Beweisführung gipfelt in dem Satz, daß es durchaus nicht angängig sei, einem Organ, das gegen chemische und mechanische Reize nicht sensibel ist, deshalb überhaupt jede Schmerzempfindlichkeit abzusprechen; er kommt zu dem Resultat, daß diese Organe in den sympathischen Nervenfasern schmerzleitende Bahnen besitzen. Aus klinischen Erfahrungen und physiologischen Deduktionen, bei denen die bekannten Head'schen Untersuchungen ausgiebig mit herangezogen wurden, schließt M., daß andere Reize als die grobmechanischen und thermischen sehr wohl Schmerzen in den inneren Organen erregen können; solche Reize sind vor allem Störungen der Blutzufuhr in Form von Ischämie, übermäßig starke Kontraktionen der Muskulatur im Magen und Darm, abnormer Inhalt und abnorme Füllungszustände.

M. geht die einzelnen Organe durch und weist in überzeugender Weise die Richtigkeit seiner Ansichten nach. Beim Gehirn suchte man, nachdem die Unempfindlichkeit der Gehirnsubstanz selbst gegen mechanische Eingriffe festgestellt war, alle Kopfschmerzen als »Duraschmerzen« zu erklären. Diese Hypothese erlitt einen schweren Schlag, als sich herausstellte, daß auch die Dura in weiten Bezirken unempfindlich für mechanische Reize ist. M. legt dar, daß das Gehirn selbst auf chemische Noxen (Alkohol, Kohlenoxyd, Nikotin, Bakteriengifte), auf Störungen der Blutzirkulation (Angiospasmus, Embolie), auf geistige Überanstrengung und unangenehme seelische Erregungen hin mit heftigen Schmerzen reagieren kann. Für das Herz stellt er fest, daß zwar dem Herzmuskel sowohl als auch seinem serösen Überzug jede Empfindlichkeit für mechanische und Entzündungsreize abgeht, daß dagegen das Myokard gegen ischämische Störungen ungemein

Digitized by Google

sensibel ist. Für den Magen und Darm zeigt M. unter anderem die Unzulänglichkeit der Hypothesen von Lennander und Wilms für die Erklärung der Colica saturnina und der tabischen Krisen, ebenso für Gallen- und Nierensteinkoliken, für die Schmerzen bei Erkrankungen der Nieren, einerlei, ob sie entzündlicher, degenerativer oder ischämischer Natur sind. In ähnlicher Weise wird die Empfindlichkeit der Leber, der weiblichen Beckenorgane, der Blase konstatiert.

Danach ist das sympathische Nervensystem mit seinen Verbindungsästen nach dem Rückenmark nicht nur dazu da, seelische Erregungen, welche im Zentralnervensystem vor sich gehen, auf die Vasomotoren, auf die Schweißdrüsen, auf den Magen, Darm und auf die Geschlechtsorgane überzuleiten, der Sympathicus vermittelt auch, getreu seinem Namen, Empfindungen aus den inneren Organen nach dem Gehirn.

Haeckel (Stettin).

---

4) **Journal de Chirurgie, monatliche, kritische Revue, herausgegeben von mehreren Professoren in Paris. Preis jährl. 34 Fr.**

Paris, **Masson & Co.**, 1908.

Seit April dieses Jahres erscheint diese chirurgische Zeitschrift, die, analog dem Zentralblatt für Chirurgie, über die den Chirurgen interessierenden Erscheinungen der neuesten Literatur berichtet. Von Zeit zu Zeit soll ein Übersichtsreferat Platz finden. Regelmäßig wird eine Übersicht gebracht über die chirurgischen und allgemein medizinischen Zeitschriften, über chirurgische Kongresse; eingehende Referate über die wichtigsten Artikel der gesamten Literatur, zum Teil auch illustriert, werden monatlich gebracht.

Die erste vorliegende Nummer zeichnet sich aus durch klare, eingehende Referate. Die Ausstattung ist gut. **Stocker** (Bonn).

---

5) **O. Aichel.** Eine neue Hypothese über Ursachen und Wesen bösartiger Geschwülste.

(Santiago de Chile 1908. 36 S.)

Eine ausführliche, klar geschriebene Analyse aller bisherigen Hypothesen über Krebsätiologie führt den Verf. zu dem Ergebnis, daß die Hypothesen, mögen sie sich auf allgemeine oder lokale, äußere oder innere irritative Einflüsse, auf die somatische Zelle beziehen, mögen angeborene Ursachen oder ontogenetischer wie phylogenetischer Atavismus ins Feld geführt werden, mögen lebende Mikroorganismen irgendwelcher Art oder gar Körperzellen artfremder Tiere der Veranlassung des Übels beschuldigt werden, daß diese Hypothesen den wissenschaftlichen Forderungen nicht haben entsprechen können, nicht weil wir nicht genügend vorgeschritten wären, um den Beweis liefern zu können, sondern weil wir so weit vorgeschritten sind, daß sie in sich falsch sind.

Die Kräfte, welche die somatische Zelle eine bösartige Geschwulst liefern lassen, sucht Verf. in der Vereinigung eines Leukocyten mit

Digitized by Google

irgend einer der anderen Arten somatischer Zellen, die er im Gegensatz zu den Leukocyten als fixe somatische Zellen bezeichnet. »Denken wir uns, daß ein Leukocyt mit irgend einer somatischen Zelle sich durch Amphimixis vereinige, so haben wir in der Verbindung ihrer Vererbungseinheiten das der Karzinom- oder Sarkomzelle bis ins kleinste entsprechende Bild. Daß die Konjugation dieser stammverwandten Zellen den allgemeinen Gesetzen der Amphimixis entsprechend vor sich gehen muß, ist selbstverständlich, also nach Reduktion der beiderseitigen Chromosomen. So läßt die Sarkomzelle den Charakter des Bindegewebes, die Myosarkomzelle den der Muskelzelle, das Gliosarkom den der Gliazelle usw. erkennen. Dagegen erwirbt durch die Amphimixis mit einem Leukocyten irgend eine der fixen somatischen Zellen die Vererbungseinheiten der Leukocyten, die Vielgestaltigkeit des Kernes (Fragmentierung), die pluripolaren Mitosen finden ihre Erklärung, die Fähigkeit, andere Gewebe aufzulösen, die Kraft nach Verschleppung durch die Blutbahn weiter zu leben, und eben diese Lebensäußerungen irgendwo im Körper fortsetzen zu können, ergeben sich von selbst, kurz, die maligne Zelle ist eben da mit allen ihren Eigentümlichkeiten.«

Ref. möchte dieser kurzen Inhaltsangabe des sicher lesenswerten Aufsatzes doch sein Bedenken über eine solche, jeder tatsächlichen Unterlage entbehrende Hypothese anfügen. Beweise fehlen ganz. Wie soll eine Zelle des Mesenchyms mit einer Epidermiszelle in Kopulation treten? Das widerspricht ganz der Lehre von der Spezifizität der Zellen, die gerade in neuester Zeit immer neue Belege erfährt. Und das schrankenlose Wuchern, die Haupteigenschaft der malignen Geschwulstzelle, ist doch wohl keine den Leukocyten innewohnende Fähigkeit! Eher das Gegenteil! Auch scheint dem Ref. der Ausdruck Amphimixis nicht glücklich gewählt; Weismann, der ihn wohl geprägt hat, versteht darunter jedenfalls ganz etwas anderes als Verf.

Goebel (Breslau.)

---

6) **Wieting** und **Hamadi.** Über die physiologische und pathologische Melaninpigmentierung und den epithelialen Ursprung der Melanoblastome. Ein primäres Melanoblastom der Gallenblase.

(Beiträge zur path. Anatomie u. allgem. Pathologie 1907. Bd. XLII.)

Verff. haben einen Fall von primärem Melanom der Gallenblase mit zahlreichen Metastasen beobachtet. Sie beschreiben ihn ausführlich. Dieser gegen die Regeln der herrschenden Ansicht verstoßende Befund veranlaßte sie, ausgedehnte Untersuchungen an menschlichem und tierischem Material über melanotische Geschwülste und über Pigmentbilder überhaupt anzustellen. Alle basalen Epithelzellen können Pigment bilden, es ist nicht nötig besondere Melanoblasten anzunehmen. Ebenso wie die ektodermalen können auch die entodermalen Epithel- bzw. Endothelzellen Pigment bilden. Das Mesoderm ist bei der Pigment-

Digitized by Google

bildung nicht beteiligt. Die dunkelfarbigen Rassen neigen nicht mehr zu melanotischen Geschwülsten — gut- und bösartigen — wie die hellfarbigen. **Müller** (Dresden).

---

7) **Babler.** Malignant degeneration of warts and moles.
(Journ. of the amer. med. assoc. 1908. April 18.)

Es wird allgemein zuwenig beachtet, daß Warzen-Muttermäler sehr bösartig degenerieren können. Namentlich chronischer Reiz trägt zur Entartung bei. Deshalb sollen derartige Gebilde frühzeitig durch Ausschneiden entfernt werden. Ätzen und Ausbrennen ist zu verwerfen. Sobald diese Gebilde anfangen schnell zu wachsen, sind sie schon bösartige Geschwülste und als solche zu behandeln. 18 Krankengeschichten, zum Teil mit Abbildungen. **Trapp** (Bückeburg).

---

8) **Lexer.** Über die Behandlung der flachen Hautkrebse.
(Therapie der Gegenwart 1908. Nr. 1.)

An der Hand in der Literatur niedergelegter und eigener Erfahrungen kommt L. zu dem Resultat, daß sich für die Röntgenbehandlung nur der Basalzellenkrebs eignet, und auch dieser nur dann, wenn keinerlei Drüsenschwellungen vorhanden sind.

Bei der Zweifelhaftigkeit der Resultate, welche die Röntgenbehandlung der flachen Hautkrebse gibt, ist L. dafür, alle noch operablen Fälle zu operieren. Alle inoperablen Formen rät er zu bestrahlen, besonders da, wo hohes Alter und körperliche Hinfälligkeit gegen einen Eingriff sprechen.

Die Operation nennt L. nur dann eine erhebliche, wenn man plastische Deckungen mit gestielten Hautlappen nötig hat. Wo es irgend geht, sucht L. mit ungestielten Cutislappen auszukommen, die am besten dem Arm entnommen werden, damit der Pat. nicht zu liegen braucht. Diese Art der Operation, mit örtlicher Anästhesie ausgeführt, ist gefahrlos und gibt gute kosmetische Resultate. L. zieht dieselbe der noch unsicheren Röntgenbehandlung vor.

Silberberg (Breslau).

---

9) **L. Dreyer.** Zur Prüfung des Eiters mit Millon's Reagens. Aus der Breslauer chir. Klinik (Prof. Dr. Küttner).
(Münchener med. Wochenschrift 1908. Nr. 14.)

D. hat 41 Eiterproben von durch die gewöhnlichen Eitererreger hervorgerufenen Erkrankungen und 32 Eiterproben von rein tuberkulösen Krankheitsfällen untersucht, in letzteren stets das von Müller als charakteristisch angegebene Verhalten des Eitertropfens in Millon's Lösung von Quecksilber in Salpetersäure, die etwas salpetrige Säure enthält, gefunden: Der Tropfen nicht zu zähen Eiters bildete ein festes, zusammenhängendes Häutchen von zäher Konsistenz, nahm beim Versuch, ihn mittels einer Platinöse unterzutauchen oder anzuheben, eine erbsen- bzw. bohnenförmige Gestalt an und ließ sich fast mühelos

Digitized by Google

im ganzen aus der Flüssigkeit herausheben. Dagegen bildete der Tropfen von dem durch die gewöhnlichen Eitererreger erzeugten Eiter eine zerfließliche, flache Scheibe, die beim Versuche, sie anzuheben oder unterzutauchen, sofort in einzelne Trümmer zerfiel. Die Rotfärbung des Reagens selbst trat beim gewöhnlichen Eiter nicht regelmäßig auf. Mischinfizierter tuberkulöser Eiter zeigte das Verhalten des gewöhnlichen Eiters. **Kramer** (Glogau).

---

10) **Looser.** Über Spätrachitis und die Beziehungen zwischen Rachitis und Osteomalakie.

(Mitteilungen aus den Grenzgebieten der Medizin und Chirurgie. Bd. XVIII. Hft. 4.)

L. hat am amputierten, sehr stark verkrümmten Unterschenkel eines idiotischen jungen Mannes, der zahlreiche Spontanfrakturen erlitten hatte und klinisch eine sehr große Ähnlichkeit mit Osteomalakie darbot, dessen Skelett sich aber später vollkommen konsolidiert hat, eingehende histologische Untersuchungen vorgenommen. Er fand Kalklosbleiben des neugebildeten Knochens (osteoide Säume) und Schwund der vorläufigen Verkalkungszone an den Epiphysenknorpeln sowie die sonstigen rachitischen Knorpelveränderungen, einen Unterschied von dem Bilde der gewöhnlichen Rachitis aber insofern, als, abgesehen von den sehr hochgradigen Knorpelveränderungen, die wohl durch das sehr lange Bestehen der Erkrankung zu erklären sind, die Atrophie des alten Knochens ungewöhnlich stark in den Vordergrund trat und die Osteophytenbildung im verbreiterten Periost und im Markraume nur eine sehr mäßige war.

Unter ausführlicher Berücksichtigung der Literatur und früherer eigener Studien über Osteomalakie kommt L. zu dem Resultat, daß Spätrachitis und juvenile Osteomalakie eine einheitliche, untrennbare Krankheitsgruppe bilden, in der rachitische Knorpelveränderungen niemals fehlen, und bei der die Atrophie der Knochen eines der hervorragendsten Symptome bildet; bei beiden Affektionen ist die Mitwirkung eines Entkalkungsprozesses auszuschließen, bei beiden sind zwei große Prinzipien, ein regressives und progressives oder reparatorisches, zu erkennen. Die regressiven Erscheinungen kennzeichnen sich durch die Hemmung aller aktiven Vorgänge der Knochenbildung und des Knochenwachstums: durch die Hemmung der Kalkablagerung in den Knochen und in den Knorpeln der Wachstumszone (osteoiden Säumen, Schwund der präparatorischen Verkalkungszone), die Hemmung der Apposition von lamellösen Knochen (Knochenatrophie), weiter durch die Hemmung des Wachstums der Epiphysenscheiben (verringertes Längenwachstum der Knochen) und die Hemmung der Markraumbildung, infolge welcher der sich bildende Knorpel ungenügend und unregelmäßig eingeschmolzen wird (sog. rachitische Knorpelwucherung). Demgegenüber wirkt ein progressiver, als reparatorischer anzusehender Prozeß in der Bildung von geflechtartigem Knochen im Periost und im fibrösen Mark, der durch mechanische Reizwirkungen lokal gesteigert sein kann. Dieser reparatorische Vorgang ist bei der

Digitized by Google

kindlichen Rachitis ein sehr lebhafter, bei der Spätrachitis mäßig, bei der Osteomalakie tritt er noch stärker zurück, und bei der senilen Osteomalakie fehlt er fast ganz.

Rachitis und Osteomalakie ist für L. eine identische Affektion, die das menschliche Skelett in jedem Lebensalter betreffen kann, die aber die erste und im gewissen Grade auch noch die zweite Periode des lebhaftesten Knochenwachstums am häufigsten betrifft, und deren klinische und anatomische Erscheinungen durch die verschiedenen physiologischen Verhältnisse der einzelnen Lebensalter modifiziert sind. Die grundsätzliche Trennung von Rachitis und Osteomalakie Virchow's, nach welchem bei der Osteomalakie Festes weich, bei der Rachitis das Weiche nicht fest wird, sei also fallen zu lassen.

Haeckel (Stettin).

---

11) **L. Championnière.** New ideas on fractures, of the utmost importance to the medical profession and to the lay public in connexion with their responsibilities and possible legal liabilities.

(Brit. med. journ. 1908. März 28.)

Der Pariser Chirurg entwickelt hier seine bekannten Lehren über Knochenbrüche und ihre Heilung. Unser Ziel ist funktionelle Heilung. Dazu ist die Wiederherstellung der anatomischen Form nicht immer notwendig. Röntgenaufnahmen sind ein gutes Hilfsmittel bei Erkennung und Heilung von Knochenbrüchen, aber sie wollen sehr vorsichtig und fachkundig ausgelegt werden. Theorie und mathematische Überlegungen spielen eine sehr untergeordnete Rolle gegenüber der allein entscheidenden klinischen Erfahrung. Eine Umwälzung ist nötig auf dem Gebiete der Knochenbruchheilung, besonders in der Frage der Fixation. Selbst bei Heilung in guter anatomischer Stellung kann später durch zu frühe Belastung eines weichen Callus eine Stellungsänderung eintreten, ohne daß die Behandlung daran schuld zu sein braucht, eine Tatsache, die forensische Bedeutung gewinnen kann. Richter und andere Laien nehmen fälschlich an, ein Knochenbruch müßte nach festen, unveränderlichen Gesetzen behandelt werden. Über diesen Irrtum muß das Laienpublikum aufgeklärt werden, wie einige Rechtsfälle uns lehren. Zu diesen vermeidlichen festen Normen gehören z. B. die Einrichtung eines Knochenbruches, die Fixation, die Notwendigkeit der Röntgenaufnahme. Es wäre wichtiger, das Publikum über die Irrlehre von den festen unverletzlichen Vorschriften aufzuklären als sie in sog. »ersten Hilfeleistungen« zu unterrichten.

Weber (Dresden).

---

12) **F. Karewski.** Kann der Arzt für Unterlassung einer Röntgenuntersuchung verantwortlich gemacht werden?

(Therapie der Gegenwart 1908. Nr. 3.)

Verf. weist darauf hin, wie häufig die Röntgenuntersuchung nach einer Verletzung eine zwingende Notwendigkeit zur Stellung der Diagnose

Digitized by Google

und für eine sachgemäße Therapie sowie für eine Kritik des Endresultates sein kann. Er erinnert dabei besonders an jene Verletzungen, denen man bei der starken Schwellung des betreffenden Gliedes nicht ansehen kann, ob eine Fraktur oder Luxation oder beides vorliegt. In solchen Fällen ist sofort zu durchleuchten (ein vorhandenes Hämatom hindert dabei nicht!), da sonst die beste Zeit zur Korrektion des verletzten Gliedes versäumt werden und später ein unnötig großer Eingriff oder Funktionsbeeinträchtigung resultieren kann. Für solche Dinge ist der Arzt verantwortlich, weil er die kraft seines Amtes von ihm zu verlangende Sorgfalt außer acht gelassen hat. Das gilt auch, wo bei Unfallverletzten durch Unterlassung einer Röntgenuntersuchung eine falsche Auffassung von angeblichen Funktionsstörungen eintritt.

Selbst die mehr oder minder große Fertigkeit in der Ausübung der Röntgenuntersuchung mahnt zur Vorsicht. Bei Frakturen ist es ratsam, stets in mehreren Achsen zu durchleuchten.

In weiterer Hinsicht kann der Arzt sich Unannehmlichkeiten aussetzen bei der Behandlung der Fremdkörper. Hier tritt auch das Röntgenverfahren in seine Rechte, einmal, um festzustellen, ob der Fremdkörper überhaupt da ist, und dann event. Falles zur Bestimmung des Ortes. Vor jeder Fremdkörperoperation ist zu durchleuchten und im Anschluß an die Durchleuchtung sofort zu operieren, da sonst ein Ortswechsel stattfinden kann.

Eine Reihe markanter Beispiele sind der sehr zu beherzigenden Abhandlung beigegeben. **Silberberg** (Breslau).

---

13) **R. Caminiti.** Ricerche ed experimenti sui trapianti muscolari.

(Policlinico 1908. Vol. XV. 4.)

Verf. betont die noch schwankenden Ansichten über Möglichkeit und Erfolge der Muskellappenverpflanzungen, wie sie bisher von Gluck, Helferich, Salvia, Lapurro, Rydigyier ausgeführt wurden. Er versuchte daher selbst die Transplantation von Muskellappen, indem er einen Muskelbauch entfernte und den entsprechenden Muskel eines anderen Tieres in den entstandenen Defekt einpflanzte. In 20 Experimenten an Hunden wurde 11 mal ein positives Resultat erzielt, indem der transplantierte Muskel in wenigen Tagen ausheilte. Dieses außerordentlich günstige Ergebnis führt C. darauf zurück, daß er neben peinlichster Asepsis vor allem auf die Gefäß- und Nervenversorgung der zu transplantierenden Muskelbäuche Rücksicht nahm. Autonome Muskeln mit selbständigen Gefäßen und Nerven wie der Biceps brachii eignen sich nicht zur Transplantation, da die Blutzufuhr nach der Verpflanzung gestört ist und daher leicht ischämische Nekrose eintritt. Von weiterer Bedeutung für das Gelingen der Operation erscheint auch exakte Blutstillung und schräge oder noch besser treppenförmige Schnittführung durch den Muskelbauch, wodurch eine bessere Anpassung der Stücke möglich werden soll. Die transplantierten Mukeln erholen sich rasch und zeigen elektrische und spontane Erregbarkeit;

Digitized by Google

histologisch läßt sich jedoch lediglich Regeneration durch Bindegewebe nachweisen, das die Muskelwunden und traumatischen Muskelsubstanzverluste ersetzt. **Strauss** (Nürnberg).

14) **Wolf.** The increase of the osmotic pressure of venous blood after the closure of the afferent artery.

(Univ. of Pennsylvania med. bull. 1908. April.)

W. schließt aus Experimenten an Hunden, daß die osmotische Spannung des Venenblutes regelmäßig durch Unterbrechung der arteriellen Blutzufuhr vermehrt wird, daß diese Zunahme unmittelbar nach der Unterbrechung beginnt und in wenigen Minuten ihren Höhepunkt erreicht. Der Verlauf dieser Drucksteigerung geht also dem Auftreten und dem Maximum der Hyperämie, welche auf eine künstliche vorübergehende Blutleere folgt, vollkommen parallel. Das Resultat dieser Experimente steht in Übereinstimmung mit der Rolle des arteriellen Blutstromes, die Gewebe auszuwaschen; wird letzteres verhindert, so daß die Abfallstoffe, durch die Anämie vermehrt, nicht beseitigt, vielmehr aufgespeichert werden, so muß der osmotische Druck des Venenblutes nach Wiederherstellung der Zirkulation vermehrt sein.

Mohr (Bielefeld).

15) **G. Fichera.** Ancora sul meccanismo d'azione dell' iperemia de stasi nelle infezioni.

(Policlinico 1908 sez. chirurgica. Vol. XV, 1 und 2.)

F. kommt zu folgenden Ergebnissen: Tieren, denen er tödliche Dosen virulenter Bakterien in Körpergegenden einspritzte, die gestaut waren, verendeten nicht. Das Transsudat von Organen, die infolge Stauungshyperämie ödematös wurden, besitzt kein erhöhtes bakterizides Vermögen. Pathogene Keime, welche in Bezirke eingespritzt wurden, die sich im Zustande der Stauung und einer, wenn auch leichten serösen Durchtränkung befanden, blieben örtlich lokalisiert. Der Eintritt der Septhämie wird verhindert, da der Übertritt der Bakterien in den Kreislauf mechanisch gehemmt ist. In dem infizierten und gestauten Gewebe treten zahlreiche Wanderzellen, intensive Phagocytose und rasche Neubildung des Bindegewebes auf. Der Zeitraum, innerhalb dessen die Bier'sche Methode zur Behandlung von akuten Infektionen wirksam angewandt werden kann, ist beschränkt. Die Stauungshyperämie ist ohne Einfluß auf Bakteriengifte. Sie wandelt Bakterienprodukte weder um noch neutralisiert sie sie. Sie gewährt somit keinen Schutz gegen toxische Infektionen.

Revenstorf (Hamburg).

16) **Forster.** Schwierigkeiten in der Diagnostik der Hirntumoren.

(Berliner klin. Wochenschrift 1908. Nr. 19.)

Bericht über drei Fälle, wo Herdsymptome vorhanden waren, aber trotzdem besondere Schwierigkeiten für die Beurteilung vorlagen.

Digitized by Google

1) Die Benommenheit des Pat. machte die Untersuchung des Lagegefühls und des Tastvermögens unmöglich, doch konnte bei den Allgemeinerscheinungen und der doppelseitigen Stauungspapille kein Zweifel an der Diagnose Hirngeschwulst und an seiner Lage in der linken Hemisphäre bestehen. Bei der Operation (Prof. Köhler) fand man, wie zuvor angenommen, die Geschwulst in der Gegend der hinteren Zentralwindung und des unteren Scheitelläppchens; sie war fünfmarkstückgroß, scharf gegen die Umgebung abgesetzt. Stumpfe Auslösung. Später Rezidiv und Tod.

2) Bei der Diagnose Acusticusgeschwulst war es schwer zu bestimmen, ob der Sitz rechts oder links, wo die Operation also vorzunehmen war. Da mehr für den rechtsseitigen Sitz sprach, wurde hier die Operation (Prof. Bier) vorgenommen und die Geschwulst gefunden. Tod. Bei der Sektion stellte sich heraus, daß noch eine zweite Geschwulst neben der exstirpierten vorhanden war.

3) Der Fall ist ein Beispiel für die bekannte Schwierigkeit, die Differentialdiagnose zwischen Hydrocephalus und Geschwulst zu stellen. Konstante Herdsymptome sprechen gegen Hydrocephalus, jedoch mit der Ausnahme, daß solche Herdsymptome, die durch Druck auf basal verlaufende Hirnnerven vorgetäuscht werden, ebensogut von Hydrocephalus abhängig sein können, wie von der Geschwulst.

Bei der von Prof. Hildebrand vorgenommenen Operation fand man keine Geschwulst, auf die man gerechnet hatte, doch hatte der Eingriff den Erfolg, daß die subjektiven Beschwerden schwanden und eine weitere Abnahme der Sehschärfe nicht eintrat.

Langemak (Erfurt).

---

17) **E. Siemerling.** Zur Symptomatologie und Therapie der Kleinhirntumoren.

(Berliner klin. Wochenschrift 1908. Nr. 13 u. 14.)

Die durch ausführliche Wiedergabe der Krankengeschichten mitgeteilten sieben Beobachtungen bilden einen sehr lesenswerten Beitrag für die Diagnose der Kleinhirngeschwülste. Die von Oppenheim zuerst hervorgehobene Areflexie der Cornea hält Verf. für ein wichtiges Symptom für die Diagnose der Seite, auf welcher die Geschwulst in der hinteren Schädelgrube ihren Sitz hat. Ob das von Babinski beschriebene Symptom der Adiadokokinesis konstant oder pathognomonisch sein wird, müssen weitere Erfahrungen lehren. Die übrigen Symptome gaben im allgemeinen eine Bestätigung der von anderen Forschern gemachten Beobachtungen, doch hebt S. mit Recht hervor, daß das Fehlen einzelner Symptome durchaus nicht für die Diagnose ausschlaggebend ist, daß man auf ein wechselndes Vorkommen und schwankendes Verhalten gefaßt sein muß und der ganze Verlauf des Leidens, die Aufeinanderfolge der Symptome und ihre Gruppierung maßgebend ist.

Lumbalpunktionen wurden in allen Fällen, bei einzelnen mehrfach gemacht, ohne daß bedenkliche Erscheinungen gesehen wurden, und

Digitized by Google

empfiehlt Verf. die Operation sowie die Seitenventrikelpunktion bei nötiger Vorsicht zur Entlastung des Druckes bei Kleinhirngeschwülsten. Die Ventrikelpunktion ist namentlich da am Platze, wo die Lumbalpunktion in ihrer Wirkung versagt; sie wird unter Umständen dazu dienen können, den Pat. in einen operationsfähigen Zustand zu versetzen. Bei sicherer Diagnose der Seite sollte, um der drohenden Erblindung vorzubeugen, eine Palliativtrepanation vorgenommen werden.

Langemak (Erfurt).

---

18) **Bönninghaus.** Lehrbuch der Ohrenheilkunde. Mit 139 Textabbildungen und 1 Taf. farbiger Trommelfellbilder. Berlin, **S. Karger**, 1908.

Ein neues Lehrbuch der Ohrenheilkunde darf bei der nun einmal nicht zu leugnenden Überproduktion wohl nur dann auf Erfolg rechnen, wenn es dem Verf. gelingt, seinem Werk ein durchaus individuelles Gepräge zu geben. Das ist aber nur möglich, wenn der betr. Autor auf bestimmtem Gebiete mit bahnbrechend gearbeitet hat. Es ist keine Frage, daß es dem Verf. des vorliegenden Lehrbuches gelungen ist, ein eigenartiges Werk zu schaffen. Dazu trägt die kurze, prägnante, überaus klare Darstellungsweise ungemein viel bei. Besonderem Interesse dürften die Kapitel über Schalleitung und überhaupt über die Physiologie des Ohres begegnen, Gebiete, auf denen Verf. bekanntlich durch seine Untersuchungen über das Ohr des Zahnwales seine besonderen Verdienste hat. Nicht minder anschaulich und durch klare, halbschematische Federzeichnungen erläutert, präsentieren sich die Kapitel über Folgezustände der Mittelohreiterung, die verschiedenen Formen der Meningitis und ihre Heilbarkeit, Extraduralabszeß, Sinusthrombose und besonders über den Hirnabszeß. Auch die Bedeutung der Labyrintheiterung und der Wert der funktionellen Prüfung für die Diagnose derselben ist gebührend gewürdigt. Während sehr richtiger Weise die Technik der operativen Eingriffe im wesentlichen den Spezialwerken überlassen bleibt, haben die zerebralen Hörstörungen, die Taubstummheit und die Begutachtung von Ohrenkrankheiten eine etwas eingehendere Besprechung gefunden, als sie ihnen sonst im Rahmen kurzer Lehrbücher zuteil zu werden pflegt. Es ist wohl kein Zweifel, daß sich das Werk, zumal es auch bezüglich seines Umfanges die Mitte zwischen Kompendium und großem Lehrbuch hält, viele Freunde erwerben wird.

Engelhardt (Kassel).

---

19) **Dieulafé et Herpin.** Les accidents de la dent de sagesse. (Revue de chir. XXVII. année. Nr. 10.)

Zum Verständnis der vielfachen Störungen, welche mit der Entwicklung und dem Durchbruch der Weisheitszähne verknüpft sind, bringen die Verff. zunächst eine ausführliche Darstellung der in Betracht kommenden normalen Vorgänge. Während die Ersatzzähne des Milchgebisses einfach die Stelle der Milchzähne einnehmen, ist die Entwicklung der drei großen Backenzähne an das Längen- und Breiten-

Digitized by Google

wachstum des Zahnbogens gebunden, das ausschließlich in dem hinter dem zweiten Prämolar gelegenen Abschnitt vor sich geht. Nach vielfachen Messungen, welche die Verff. vorgenommen haben, hat diese Strecke bei einem einjährigen Kinde am Unterkiefer 0,5 cm, am Oberkiefer 0,6 cm Länge, beim Erwachsenen an beiden Kiefern aber 3,5 cm. Am Unterkiefer setzt sich die Alveolarrinne noch auf die Innenseite des aufsteigenden Astes fort, wobei sie sich etwas nach hinten und oben erhebt. In diesem Teil entwickelt sich der Weisheitszahn und erweitert die hier schmale Rinne, indem er ihre innere Lamelle vorwölbt. Da er sich senkrecht zum Verlauf der Rinne erhebt, so stößt seine Krone mit ihrem vorderen Rande gegen den zweiten Molar. Das beim Durchbruch stark anschwellende Zahnfleisch wird an dieser Stelle eingeklemmt; nach dem Durchbruch bildet es eine Tasche, in der Mikroben und Speisereste stagnieren und, unterstützt durch den Reiz der Kaubewegungen, zu Entzündungen Anlaß geben, die die benachbarten Weichteile, Knochen und Lymphdrüsen ergreifen können. So entstehen Phlegmonen, die nach der Wange oder dem Halse durchbrechen und das Leben gefährden. Am Unterkiefer sind die Schmerzen wegen der Nachbarschaft des Canalis alveolaris stets viel heftiger als am Oberkiefer, wo der Weisheitszahn sich in der Tuberositas anlegt, mit der Längenzunahme des Zahnbogens nach unten rückt und nur selten Störungen bei seinem Durchbruch verursacht. Im Unterkiefer kommt es dagegen sehr oft zu Verlagerungen des Weisheitszahnes; bald bleibt er im Knochen eingeschlossen, oder er liegt verdreht oder verkehrt, zuweilen zwischen den Wurzeln oder in der Pulpahöhle des zweiten Molars oder in einer Cyste eingeschlossen. Mitunter bricht er nach der Haut oder der Incisura mandibulae durch.

Als Beläge für alle diese Störungen führen Verff. eine Reihe eigener und fremder Beobachtungen an; je nach dem Grade unterscheiden sie eine leichte, mittlere oder schwere Form. Die höheren Rassen haben darunter viel mehr zu leiden, weil der Skeletteil des Unterkiefers kleiner ist als bei den niederen Rassen, der Alveolarteil sich also nicht so weit ausdehnen kann. Wegen dieser Raumbeengung wird der dritte Molar bei den höheren Rassen oft gar nicht mehr angelegt.

In der Mehrzahl der Fälle überwiegen die mechanischen Ursachen bei den vom Weisheitszahn ausgehenden Krankheitserscheinungen. Die Infektion tritt erst sekundär hinzu, kann aber auch schon das Zahnsäckchen von dem entzündeten Zahnfleisch aus oder auf dem Blutwege befallen. Die Theorie Moty's (s. dieses Blatt 1901, p. 1165), welcher epitheliale Einschlüsse zwischen den Wurzeln der Weisheitszähne, die auf verschiedene Reize hin wuchern, für alle Störungen verantwortlich macht, kann nach Ansicht der Verff. nur für besondere Fälle gelten.

Die Behandlung richtet sich nach den allgemeinen chirurgischen Grundsätzen; oft wird man den Weisheitszahn opfern müssen. Die prophylaktische Extraktion des ersten Molars ist zu verwerfen, da sich

Digitized by Google

Störungen von seiten des Weisheitszahnes dann noch gar nicht voraussehen lassen.

Gutzeit (Neidenburg).

---

20) Zeitschrift für Laryngologie, Rhinologie und ihre Grenzgebiete. Herausgegeben von Dr. Felix Blumenfeldt (Wiesbaden).

Würzburg, **Curt Kabitzsch**, 1908.

Die neue Zeitschrift tritt mit alten und neugegründeten in Wettbewerb, und manchem möchten Bedenken auftauchen, ob gerade der jetzige Zeitpunkt für die Herausgabe günstig gewählt sei, da eben jetzt auch die Zeitschrift für Ohrenheilkunde ihr Absatzgebiet durch Aufnahme der Krankheiten der oberen Luftwege erweiterte und sich der wertvollen Mitarbeiterschaft Killian's zu erfreuen hat. Indessen ist es dem Herausgeber gelungen, sich einen Stab von zum Teil hervorragenden Mitarbeitern zu sichern und so eine Garantie dafür zu bieten, daß das Ziel, das er sich gesteckt, auch wirklich erreicht werde. Besonders sei betont, daß die neue Zeitschrift außer der Tracheo- und Bronchoskopie, die sie als selbstverständlichen Bestandteil des Spezialgebietes betrachtet; als Grenzgebiete vornehmlich die Ösophagoskopie, die äußere Chirurgie des Halses, die Erkrankungen der Lunge und Haut, soweit sie das Spezialfach berühren, und die Pathologie und Therapie der Stimme fördern will. So zählen denn auch hervorragende Chirurgen (Gluck) und Interne (v. Noorden) zu ihren ständigen Mitarbeitern. Auf dem Gebiete der Ösophagoskopie hat sich der Herausgeber der Teilnahme von Starck in Karlsruhe zu erfreuen, der in einem sehr lesenswerten Aufsatz die eminenten Vorteile der ösophagoskopischen Behandlung der Fremdkörper der Speiseröhre gegenüber der chirurgischen betont und, wie nebenher bemerkt sei, in der Wiederempfehlung des Münzenfängers durch Friedrich einen bedeutenden Rückschritt sieht. Erst bei Versagen der Ösophagoskopie, die unbedingt der erste Eingriff bei Fremdkörpern in der Speiseröhre sein soll, tritt die chirurgische Behandlung in ihre Rechte. Auf dem gleich hohen Niveau stehen die meisten der übrigen Beiträge, die zum Teil durch ganz vorzügliche Tafeln illustriert sind. Man darf der weiteren Entwicklung der Zeitschrift mit Spannung entgegensehen.

Engelhardt (Kassel).

---

21) **G. Eckstein.** Anatomische Untersuchungen über den Zusammenhang zwischen den Halsrippen und Skoliosen.

(Prager med. Wochenschrift 1908. Nr. 17.)

Verf. hat ein Material von 46 Fällen von Halsrippen zusammengestellt. Er ist der Ansicht im Gegensatze zu Garrè, daß Halsrippen allein für die Entstehung hochgradiger cervicodorsaler Skoliosen nicht beschuldigt werden können, sondern daß andere ätiologische Momente für die Erklärung dieser Form von Skoliose herangezogen werden müssen.

A. Hofmann (Karlsruhe).

Digitized by Google

22) **Berry.** The Bier-Klapp suction method as an aid to treatment in suppurative conditions of the neck.

(Albany med. annals 1908. Mai.)

B. empfiehlt auf Grund einiger Fälle das Klapp'sche Saugverfahren zur Vor- und Nachbehandlung bei der Operation vereiterter und perforierter tuberkulöser Halsdrüsen. Durch die Vorbehandlung gelingt es, die Mischinfektion rasch zu beseitigen; die Grenzen zwischen erkranktem und gesundem Gewebe werden deutlicher, die Wunde kann eventuell sofort wieder geschlossen und hierdurch eine entstellende Narbenbildung vermieden werden. In der Nachbehandlung nach der Operation wird durch die Saugbehandlung die Ausheilung beschleunigt. Drei von B. mitgeteilte Fälle illustrieren das Gesagte.

Mohr (Bielefeld).

---

23) **Garrè.** La strumectomie dans la maladie de Basedow. Les résultats éloignés.

(Presse méd. 1908. Nr. 17.)

Die Operationsresultate haben sich gebessert, weil die Pat. früher zur Operation kommen. Verf. verwirft die Resektion des Ganglion cervicale des Sympathicus, welche er zweimal ausgeführt hat, weil technisch schwieriger und gefährlicher. Gefäßunterbindung (acht Fälle), verwendet er nur bei stark vaskulären Kröpfen und frischen Fällen, bei denen das Resultat oft auffallend gut ist. Seine Methode der Wahl ist die Hemistrumektomie (30mal) in Äthernarkose. In einem Falle sah er Besserung nach Radiumbehandlung. Jede Operation ist kontraindiziert bei schwer myokarditischen Erscheinungen.

Der unmittelbare Erfolg der Operationen zeigt sich in der Abnahme der Pulsfrequenz. Die Kranken fühlen sich viel ruhiger. Am geringsten beeinflußt wurde der Exophthalmus.

Dauerresultate: Unter mehr als 120 Nachuntersuchten aus den letzten 5 Jahren war der Exophthalmus in einem Drittel der Fälle ganz geschwunden, in einem Viertel wie vor der Operation, in der Hälfte nur noch Spuren.

Die Tachykardie dauerte weiter in vier Fällen. Bei zwei Drittel blieb die Pulszahl unter 92.

Zwei Drittel der Nachuntersuchten haben noch nervöse Störungen. Gewichtszunahmen und Besserung des Allgemeinbefindens bei der Hälfte. G. berechnet für sich 16% Heilungen. Die Ansichten, was unter Heilung zu verstehen ist, sind sehr verschieden, was daraus zu ersehen ist, daß die Ziffern anderer Autoren zwischen 8—72% schwanken. Ein großer Teil von G.'s Kranken ist so gebessert, daß sie ihren Beruf wieder aufnehmen konnten. Er hat nur einen Todesfall, und zwar während der Operation erlebt, bei gleichzeitiger hypertrophischer Thymus. Es bestehen sicher Beziehungen zwischen Thymus und Basedow, welcher Art läßt sich heute noch nicht sagen.

Deetz (Homburg v. d. H.).

Digitized by Google

24) **Geis.** The parathyroid glands.

(Annals of surgery 1908. April.)

Die etwa 1/4 Zoll langen, gelbbraunen, nierenförmigen Nebenschilddrüsen (Epithelkörperchen) besitzen einen Hilus, in den die Art. parathyreoidea eintritt. Das Gewebe setzt sich aus unregelmäßigen, epithelartigen Zellen zusammen, welche säulenartig angeordnet sind und von Bindegewebe durchzogen werden, das seinen Ausgangspunkt von einer dünnen Kapsel nimmt. Es werden gewöhnlich vier Drüsen — auf jeder Seite der Schilddrüse zwei —, und zwar eine obere und eine untere, angetroffen; sie sitzen an der hinteren Fläche der Schilddrüsenkapsel fest an. Die obere, mehr nach außen liegende, liegt an der Cartilago cricoidea, die untere, mehr nach innen liegende, oft unterhalb des unteren Schilddrüsenpoles; sie ist oft schwer zu finden. Die Art. parathyreoidea superior entspringt entweder direkt aus der unteren Schilddrüsenarterie oder aus einer Anastomose zwischen oberer und unterer. Die aus der Art. thyreoidea inferior abgehende untere Nebenschilddrüsenarterie ist, wie an schönen Abbildungen erläutert wird, ein erkennbarer, direkt von der unteren Schilddrüsenarterie abgehender Zweig.

Sowohl die Exstirpation sämtlicher Nebenschilddrüsen, wie die Unterbindung der sie versorgenden Gefäße ruft Tetanie und Tod hervor.

Operativ soll man deswegen bei Exstirpation der Schilddrüse folgendermaßen vorgehen: Nach Durchtrennung von Haut, Platysma und den Mm. sternohyoidei wird die obere Spitze der Schilddrüse vorgezogen und die Art. thyreoidea superior unterbunden. Nachdem man hiernach die Drüse noch weiter vorgezogen hat, sieht man die Art. parathyreoidea, und distal von ihr unterbindet man die untere Schilddrüsenarterie. Man kann auch dort, wo die unteren Schilddrüsenarterien eintreten, eine Klemmzange quer durch die Schilddrüse legen und dann distal abtrennen. Auf beide Weisen wird die Art. parathyreoidea erhalten. **Herhold** (Brandenburg).

---

25) **O. Hildebrand.** Beitrag zur Chirurgie des unteren Ösophagusabschnittes.

(Berliner klin. Wochenschrift 1908. Nr. 12.)

Verf. erbringt an der Hand einer kurzen Schilderung der Anatomie der Speiseröhre den Nachweis, daß unserem chirurgischen Können Grenzen gesetzt sind, und begründet seine Ansicht, daß die Versuche, das Karzinom des unteren Ösophagusabschnittes operativ zu entfernen, aussichtslos sind; die Gastrostomie bietet für das Leben der Pat. bis jetzt sehr viel mehr als die Resektion der Speiseröhre. Eher gerechtfertigt erscheint die Operation bei dem sehr selten vorkommenden tiefen Divertikel des Ösophagus.

Bei Fremdkörpern von rundlicher Form, die nur kurze Zeit in der Speiseröhre verweilten, genügt bei hochsitzenden die Ösophagotomie, bei tiefsitzenden die Gastrotomie.

Digitized by Google

Die Entfernung von Fremdkörpern, die längere Zeit in der Speiseröhre verweilten, gelingt nur, wenn man Ösophagotomie und Gastrotomie macht und bimanuell arbeitet, manchmal aber auch dann erst nach Verkleinerung des Fremdkörpers mit Hilfe des Durchglühens oder des Zertrümmerns durch Zange.

Vor jeder Ösophagotomie soll prinzipiell die Gastrostomie gemacht werden, weil dadurch die Aussichten für die primäre Heilung außerordentlich wachsen. **Langemak** (Erfurt).

---

26) **C. Beck.** Surgical diseases of the chest. 371 S.
Philadelphia, **P. Blakiston's son & Co.**, 1907.

Der bekannte Neuyorker Chirurg will, wie er im Vorwort sagt, seinen Landsleuten, die sich allzusehr auf die Vervollkommnung der Bauchchirurgie beschränkt haben, auch die Krankheiten des Brustkorbes mehr ans Herz legen. Das Buch bringt eine Menge schöner Illustrationen, die zum Teil anderen, meist amerikanischen Werken, entlehnt sind. Die Darstellung ist für einen Chirurgen von Fach etwas kurz. Verf. selbst betont, daß er mit Rücksicht auf den Allgemeinpraktiker mehr Raum auf die Besprechung der Diagnose als der operativen Technik verwandt hat.

Die Darstellung der Skoliose ist äußerst kurz fortgekommen, die Krankheiten der Wirbelsäule fehlen ganz, dafür ist eine sehr lesenswerte Abhandlung mit Abbildungen, betreffend subphrenische Abszesse, gegeben.

Die Diagnose durch Röntgenstrahlen wird, der ganzen Richtung des Verf.s entsprechend, ausführlich besprochen, dagegen kommt das Sauerbruch'sche Verfahren entschieden zu kurz weg. Wenn Verf im Anfang als die drei Revolutionen in der Brustchirurgie die Einführung der Bakteriologie, der Asepsis und der Röntgenstrahlen feiert, so mag das für das ganze große Gebiet der Chirurgie stimmen, für die Chirurgie des Brustkorbes ist Sauerbruch's Idee entschieden das Epochemachendste in der letzten Zeit gewesen. Auch eine Darstellung und Gegenüberstellung von Unter- und Überdruckverfahren wäre sicher erwünscht gewesen. **Goebel** (Breslau).

---

27) **Le Conte.** Rupture of the lung without costal injury.
(Annals of surgery 1908. März.)

Bei Lungenberstung nach Trauma (Überfahren usw.) tritt eine tympanitische Dämpfung über den Lungen infolge Pneumothorax ein; wenn in solchen Fällen kein Rippenbruch vorhanden ist, kann es zweifelhaft werden, ob es sich nicht um ein Eindringen von Bauchinhalt durch das zerrissene Zwerchfell in die Brusthöhle handeln kann. In einem derartigen Falle hatte Verf. die Laparotomie gemacht und war dann, als die Eingeweide und das Zwerchfell normal angetroffen wurden, erst auf die richtige Diagnose geführt worden. Differentialdiagnostisch kommt in Betracht, daß bei Eindringen von Bauchinhalt in die Brusthöhle der tympanitische Ton nicht, wie es beim Pneumo-

Digitized by Google

thorax der Fall ist, bis in die Lungenspitze hinaufreicht; zweitens kommt nur hierbei Erbrechen vor, während es beim Pneumothorax fehlt.

Bezüglich der Behandlung des traumatischen Pneumothorax nach Lungenquetschung ohne Rippenbruch soll nach Verf. rein symptomatisch verfahren werden. Nur wenn Dyspnoe und Puls sehr zunehmen, kann mit einer Spritze die Luft abgesaugt werden; hierzu darf aber nur eine dünne Nadel genommen werden, da sonst leicht Hautemphysem eintreten kann. Auch eine Thorakotomie mit nachfolgender Einführung eines Drains kann in Frage kommen.

Herhold (Brandenburg).

---

28) **Dawbarn.** Studies in technique of cancer of the breast operation.

(Annals of surgery 1908. März.)

D. bespricht zunächst kurz jene Fälle, in welchen ein in der Brustdrüse sitzender und von starrem Bindegewebe umgebener, sehr kleiner Eiterherd Karzinom vortäuschte und zur Amputation der Mamma führte. Sodann schildert er, wie er bei Brustkrebs operiert. Er beginnt stets mit der Ausräumung der Achselhöhle, da dieses nicht nur verhindert, daß Krebskeime in das Blut- und Lymphsystem gelangen, sondern auch einen geringeren Blutverlust bei dem nachfolgenden Ausschneiden der Mamma, des großen und des kleinen Brustmuskels bedingt, da die diese Muskeln versorgenden Blutgefäße leicht in der Achselhöhle durchschnitten und unterbunden werden können. Während der Operation legt D. ferner um beide Beine in der Nähe des Rumpfes elastische Binden derartig an, daß der Puls weich wird. Die Blutung pflegt dann aus den durchschnittenen Muskelästen viel geringer zu sein, bei Abnahme der elastischen Binde nach vollendeter Operation wird sie zwar wieder etwas stärker, sie kann aber durch Auflegen von in heißes, gekochtes Wasser getauchten Kompressen leicht gestillt werden. Ferner wird durch diese elastische Umschnürung ein Reservevorrat von Blut bei schwächlichen und anämischen Personen geschaffen. Endlich bildet Verf. aus dem M. deltoideus durch einen rechteckigen Schnitt einen Muskellappen (*D*) und vernäht ihn mit einem am Schlüsselbein gelassenen Stumpf der Clavicularportion des M. pectoralis major (*P*). Auf diese Weise wird

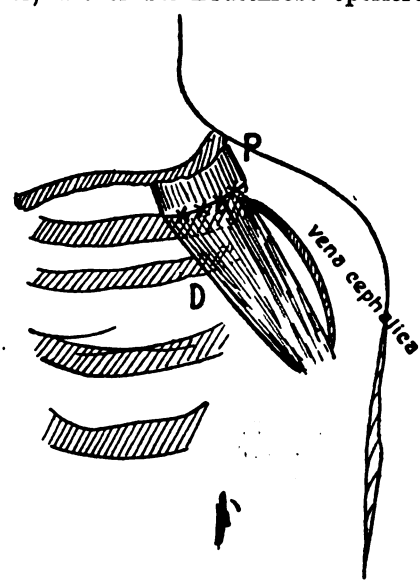

Digitized by Google

das Heben, die Adduktion und Flexion des Oberarmes nach der Operation erleichtert.

Den Arm fixiert D. nach beendigter Operation nicht am Brustkorbe, sondern in einer Stellung nach oben und rückwärts, so daß die Hand im Nacken liegt. Hierdurch wird es der Pat. ebenfalls möglich, später ihre Hand schneller, z. B. zum Haarmachen, wieder zu gebrauchen. **Herhold** (Brandenburg).

Kleinere Mitteilungen.

29) Freie Vereinigung der Chirurgen Berlins.

171. Sitzung vom 11. Mai 1908.

Vorsitzender: Herr Bessel-Hagen.

1) Herr A. Dietrich: a. Über die granulomartige Form des Lymphdrüsensarkoms.

An der Hand einiger Fälle wird die eigentümliche Erkrankung der Lymphdrüsen besprochen, die unter dem Namen der Hodgkin'schen Krankheit im engeren Sinne (Kundrat, Paltauf) bekannt und deren Genese vielfach umstritten ist. Früher der Pseudoleukämie zugereiht, wurde sie von Sternberg als eine eigentümliche Form der Lymphdrüsentuberkulose aufgefaßt, von anderen als eine Infektionskrankheit ohne einheitliche Ätiologie (malignes Granulom von Benda). Es kommen aber Übergänge in echte sarkomatöse Wucherung vor, und D. zeigte in seinen Fällen, daß solche Übergänge ohne jede Änderung im ganzen histologischen Aufbau erfolgen. Aber auch bei den anscheinend rein auf die Lymphdrüsen selbst beschränkten Fällen ließen sich Einbrüche von charakteristischem großzelligen Gewebe in Lymphgefäße und Venen feststellen. Daher ist D. geneigt, die ganze Erkrankung auch dann, wenn kein Übergreifen auf andere Gewebe und Organe ohne weiteres erkennbar ist, als eine eigentümliche Sarkomatose anzusehen und schlägt den Namen der granulomartigen Form des Lymphdrüsensarkoms vor.

b. Ein Fall von Akromegalie.

Demonstration der Präparate eines typischen Falles, an dem besonders die Knochenveränderungen ausgeprägt waren, starker Schwund der Corticalis mit Auftreibung der Gelenkenden, Gelenkveränderungen wie bei Arthritis deformans, großartige rachitisähnliche Umwälzungen an den Knochen-Knorpelgrenzen der Rippen. Mäßige Hyperplasie der Hypophyse.

2) Herr Schäfer: Über intermittierende, mit plastischer Operation behandelte Hydronephrose.

S. stellt einen Soldaten im 2. Dienstjahre vor, den er wegen intermittierender Hydronephrose operiert hat. Die mächtige Geschwulst war vorn, dicht neben dem Nabel, zum Vorschein gekommen. Stürmische Nierenblutungen hatten die Operation dringend gemacht. Es fand sich Descensus und Querlagerung der hypertrophischen rechten Niere. Der Harnleiter verlief in der vorderen Wand des Sackes und endigte unweit des Ansatzes des Sackes an die Niere. Es lag also eine Kombination von Wanderniere und falschem Harnleiteransatz vor. Der Harnleiter wurde, soweit er in der Wand des Sackes verlief, gespalten, die Schleimhauträndер mit den Schnitträndern des Sackes vernäht, so daß die Harnleitermündung an die tiefste Stelle des Sackes zu liegen kam, der Sack reseziert, die Nierenbeckenwunde durch Zweietagennaht ohne Drainage geschlossen und schließlich die Niere an der 12. Rippe befestigt. Heilung ohne Fistel.

3) Herr Bessel-Hagen: a. Heilung einer tuberkulösen Lungenkaverne durch Operation.

Die Versuche, auf operativem Wege tuberkulöse Lungenerkrankungen zu heilen, haben seither zu starken Enttäuschungen und zur Anschauung geführt, daß man

Digitized by Google

die größeren Eingriffe, die Pneumektomie und auch die Pneumotomie, vermeiden sollte. Trotzdem ist nicht jede Operation an der tuberkulösen Lunge zu verwerfen. Es erscheint nur fraglich, ob es gelingen wird, die diagnostischen Schwierigkeiten zu überwinden und die günstigen Fälle herauszufinden. B.-H. erachtet die Indikation zur Operation dort als zwingend, wo von einer Lungenkaverne aus tuberkulöse Fistelgänge über den Bereich der Lunge hinaus in die Thoraxwand eingedrungen sind. Zur Gruppe dieser Fälle, von denen einzelne anscheinend mit gutem Erfolg operiert worden sind, gehört auch der Pat., den er vorstellt.

Angeblich war derselbe nur zweimal »an Husten« erkrankt; im August 1906 bildete sich im oberen Teile der Brustbeingegend, langsam wachsend, ein kleiner Abszeß und gleichzeitig über der rechten Clavicula eine geringe Infiltration, die in der Tiefe hinter der Clavicula verschwand. Es lag die Annahme nahe, daß der Sitz der Tuberkulose, um die es sich handeln mußte, hinter der Brustwand zu suchen sei.

Die Operation, welche im Oktober 1906 von B.-H. ausgeführt wurde, begann mit einem ⊤-Schnitt. Von der Abszeßhöhle aus verliefen Fistelgänge nach rechts hin bis in die Schichten des M. pectoralis major, auf der linken Seite um das Sternum herum in die Tiefe. Nach ihrer Exstirpation wurde unter Erhaltung einer die Sternoclaviculargelenke verbindenden Knochenspange der obere Teil des Sternum mit den Rippenansätzen entfernt und dahinter eine zweite, etwas größere Abszeßhöhle freigelegt, von welcher wiederum verschiedene Fistelgänge ausgingen, nach oben in die infiltrierte Supraclaviculargegend hinein, nach hinten zur Wirbelsäule und nach rechts unterhalb der 1. Rippe zur Lunge hin. Alle tuberkulös erkrankten Teile, gegen die Wirbelsäule hin auch zwei tuberkulös erkrankte Bronchialdrüsen, wurden exstirpiert. Daß diese Drüsen nur zum Teil tuberkulös waren, erschien günstig. Im weiteren Verlaufe der Operation mußte der Verfolgung des zur rechten Lunge hin verlaufenden Fistelganges zunächst die Resektion eines größeren Stückes der 1. Rippe und die Unterbindung der Vasa mammaria int. vorausgeschickt werden. Dann folgte die vorsichtige Spaltung der den Fistelgang deckenden Weichteilschicht bis zu einer ziemlich großen Lungenkaverne hin, die eine dünne, eitrig-trübe Flüssigkeit enthielt. Daß die Wandungen und auch das Gewebe vor der Kaverne der Lunge angehörten, konnte mit Sicherheit erkannt werden. Übrigens fanden sich an den Wandungen der Kaverne nur wenige Unebenheiten, nur einzelne käsige Bröckelchen und wenig, was auf eine weitergehende tuberkulöse Infiltration hätte deuten können. Vorsichtig wurde mit dem scharfen Löffel entfernt, was verdächtig erschien.

Die Heilung nach dieser, öfters von Hustenstößen unterbrochenen Operation wurde durch Tamponade der Lungenhöhle mit Jodoformgaze erzielt. Das Resultat ist ein tadelloses und voraussichtlich auch ein gutes Dauerresultat. Der Ernährungszustand des Pat. ist ein vorzüglicher. An den Lungen sind jetzt keinerlei pathologische Erscheinungen mehr nachzuweisen; und auch auf Röntgenphotographien sind nur diejenigen Erscheinungen sichtbar, die auf Veränderungen des knöchernen Thorax zurückzuführen sind. (Demonstration.)

Daß es sich hier um eine tuberkulöse Kaverne handelte, hat die mikroskopische Untersuchung erwiesen. Nun haben zweifellos in diesem Falle verschiedene günstige Momente einen Einfluß auf die Operation ausgeübt. Doch muß immerhin eine solche Beobachtung ermutigen, unter bestimmten, günstig erscheinenden Voraussetzungen bis in die Lungenkaverne hinein vorzudringen und so eine Heilung anzustreben.

b. Die diffuse Myelomatose des Rumpfskelettes.

Über diese seltene Erkrankung, deren klinische Erscheinungen leicht zu Täuschungen und infolgedessen zu einer fehlerhaften Therapie Anlaß geben, berichtet B.-H. im Anschluß an eine Beobachtung, die er soeben gemacht hat.

Sie betrifft einen 52jährigen Herrn, der zur Operation eines Nierensteines aus dem Auslande nach Berlin gekommen war. Wie er angab, hatte er mehrfach an Nierensteinkoliken gelitten; auch sollte im Sommer v. J. ein starker Eiweißgehalt

Digitized by Google

und im Februar d. J. eine Eiterbeimengung im Urin beobachtet worden sein. Der Zustand des Kranken war jammervoll. Auffällig war von vornherein, daß das Krankheitsbild mehr, als an die Folgen eines Nierensteines, an eine schwere Erkrankung der Wirbelsäule erinnerte.

Für die Beurteilung des Krankheitsfalles kam nun dem Vortr. ein ebenso interessanter wie ungewöhnlicher Urinbefund zu Hilfe. Es gelang dem Krankenhauschemiker Dr. Beckström, festzustellen, daß im Urin weder Serumalbumin noch Serumglobulin vorhanden war, wohl aber jener merkwürdige Harnkörper, der als Bence-Jones'scher Eiweißkörper beschrieben worden ist. Derselbe ist vorzugsweise dadurch ausgezeichnet, daß er sich beim Erwärmen auf 45—60° ausscheidet, bei weiterem Erhitzen auf 100° wieder löst und bei der Abkühlung von neuem ausfällt, daß ihn dann Siedehitze wieder zur Lösung und Erkalten wiederum zum Ausscheiden bringt.

Von diesem Harnkörper hat nun der Kranke während der ganzen Zeit der Beobachtung nicht weniger als 32—35 g täglich ausgeschieden. Daraus war zu entnehmen, daß nicht eine gewöhnliche renale Albuminurie vorlag, sondern offenbar eine schwere Knochenmarkerkrankung; denn wo dieser Harnkörper gefunden wurde, ist fast in jedem Fall eine schwere Störung im Aufbau des Knochensystems nachgewiesen worden. Hiermit stimmte auch der weitere Verlauf überein, eine wechselnde Druckempfindlichkeit an mehreren Stellen der Wirbelsäule, das Auftreten unerträglicher neuralgiformer Schmerzen in der Brust und in den beiden Rumpfseiten, dann das erste Erscheinen einer geringen, aber mehrfachen Deformation der Wirbelsäule, und gleichzeitig mit diesen offenbar rasch fortschreitenden Umwandlungen das Einsetzen einer Fiebertemperatur von 39° und mehr.

Einen in diagnostischer Hinsicht wertvollen Befund ergaben zwei von Dr. Max Cohn angefertigte Röntgenbilder insofern, als sie die Rumpfknochen, die Wirbel und die Rippen stark durchscheinend, ähnlich wie bei diffus sich ausbreitenden Einschmelzungsvorgängen in der Spongiosa, zeigten.

Weiterhin erschien für die Deutung der pathologischen Veränderungen wichtig die Beschränkung der Krankheit auf die Knochen des Rumpfes, der völlig negative Befund hinsichtlich solcher Veränderungen, wie sie im Röntgenbilde bei Knochenentzündungen und bei der Mehrzahl der Tumoren sichtbar werden, ferner das Fehlen sämtlicher Lymphdrüsenschwellungen und andererseits das Bestehen einer geringen Milzvergrößerung und nur mäßiger Blutveränderungen.

Es lag daher nahe, die Krankheitserscheinungen auf Myelome zu beziehen, gleichzeitig aber auch diejenigen Formen des Myeloms auszuschließen, die in umschriebenen Knoten auftreten und mit Lymphdrüsenschwellungen einhergehen. Die Annahme, daß es sich um die weniger häufige Form des echten Myeloms, um eine diffuse hyperplastische Wucherung der Markzellen mit diffus fortschreitender Einschmelzung der Spongiosa handle, ähnlich wie sie Abrikossoff als diffuse Myelomatose beschrieben hat, wurde bestätigt, als der Kranke vor 2 Tagen unter den Erscheinungen einer rapide fortschreitenden Kachexie der Krankheit erlag. Die Knochen des Rumpfes zeigten sich weich und äußerst fragil, bei Druck knisternd, gefüllt mit einer gleichartigen, dunkelroten Markmasse. Eine genauere pathologisch-anatomische Untersuchung soll noch vorgenommen werden.

Für die Diagnose der Erkrankung glaubt B.-H. dem Nachweise des Bence-Jones'schen Eiweißkörpers einen besonderen Wert beilegen zu sollen. Er weist darauf hin, daß sein Vorkommen außerordentlich leicht übersehen werden kann, da die chemische Untersuchung große Sorgfalt erfordert. Oft mögen aus diesem Grunde Myelome des Rumpfskelettes verkannt worden sein.

Diskussion: Herr Max Cohn demonstriert zwei Röntgenbilder eines Pat., bei dem auch eine disseminierte Erkrankung des Knochenmarkes anzunehmen ist Im Gegensatz zu dem Falle des Herrn Bessel-Hagen ist aber ein relativ gutartiger Prozeß zu konstatieren; es scheint sich um eine bindegewebige Umwandlung des Knochenmarkes mit Zugrundegehen der Knochensubstanz im Sinne der Ostitis fibrosa zu handeln.

Digitized by Google

4) Herr Fischer: Thrombose der Gallengangkapillaren.

Verstopfung der Gallengangkapillaren durch Gallenthromben, wie sie Eppinger bei toxischem Ikterus (Phosphorvergiftung) und bei cyanotischem Ikterus nachgewiesen hat, mußte bei einem tödlich endenden Falle von schwerem Ikterus als Todesursache angesehen werden.

Es handelte sich um einen 29jährigen Arbeiter, der seit 3 Jahren an wechselndem Ikterus litt; bisweilen traten kolikartige Schmerzen in der Lebergegend auf; Gallensteine konnten im Stuhl nicht nachgewiesen werden.

Nach dem klinischen Bilde war eine Cholecystitis nicht mit Sicherheit auszuschließen; vielmehr war in der Tiefe eine kleine Resistenz zu fühlen. Bei der Laparotomie wurde die Steine enthaltende Gallenblase und der Ductus cysticus entfernt. Dagegen zeigten der Ductus hepaticus und Choledochus freie Durchgängigkeit. Trotzdem nahm die Verfärbung an Intensität bis zur Braunfärbung der Haut zu; auch traten cholämische Blutungen auf. Am 8. Tage p. op. erlag Pat. seinem Leiden.

Bei der Obduktion fand sich die oben angegebene Verstopfung der Gallengangkapillaren. Die Ätiologie für diesen Krankheitsfall ist leider nicht geklärt.

5) Herr Bessel-Hagen: Zur Pathologie der Hirschsprung'schen Krankheit.

B.-H. stellt einen 6jährigen Knaben vor, den er trotz seines äußerst elenden Allgemeinzustandes durch Operation geheilt hat. Der Knabe bot das typische Krankheitsbild dar. Nach dem Ergebnis verschiedener, nach Einführung einer Kuhn'schen Spiraldarmsonde hergestellter Röntgenplatten mußte es sich in diesem Fall um eine stark verlängerte und dilatierte Flexura sigmoidea handeln. Wie sich dann bei der Operation zeigte, nahmen die Schenkel dieser bis zur Dicke eines Mannesarmes aufgeblähten und stark hypertrophisch gewordenen Darmschlinge etwa $^3/_4$ des ganzen Bauchraumes ein; zugleich aber waren sie unter Bildung eines Volvulus derart gelagert, daß der zuführende Schenkel vom Colon desc. aus in das kleine Becken hinab, dann zur anderen Bauchseite hinüber, und der abführende Schenkel von dort und von der Oberbauchgegend her an der Hinterwand des Beckens abwärts verlief, also zwischen Beckenwand und zuführendem Schenkel eingeengt war. Jede Füllung und Dehnung des zuführenden Schenkels mußte so zu einem temporären Darmverschluß führen. Die ganze Schlinge wurde nun nach Aufdrehung des Volvulus vor die Bauchwand gelagert, mit der Bauchwunde vernäht und nach einigen Tagen abgetragen, so daß nunmehr ein Anus praeternaturalis vorhanden war. Nach einiger Zeit wurde dann der Sporn beseitigt und die Darmöffnung durch eine plastische Operation wiederum geschlossen.

B.-H. betont die Wichtigkeit und Bedeutung der mechanischen Hindernisse für das Zustandekommen der Hirschsprung'schen Krankheit und demgemäß auch die Wichtigkeit chirurgischen Eingreifens. Für die Reihe derjenigen Fälle, zu denen der besprochene gehört, wo bei kongenitaler Anlage einer abnormen Schlingenbildung sekundär mechanische Hindernisse eine wichtige Rolle spielen, ist jedenfalls eine interne Behandlung zwecklos und oft auch gefahrbringend. Doch soll unter Rücksichtnahme auf den geschwächten Allgemeinzustand des Kranken der Operation zunächst eine längere Vorbehandlung mit Darmspülungen vorausgehen und beim Operieren selbst der Wagemut nicht zu weit führen. Für die Mehrzahl der Fälle wird bei vorsichtigem Vorgehen die zweizeitig ausgeführte Resektion der allzusehr verlängerten und erweiterten Schlinge das beste Verfahren darstellen, während die übrigen Operationsmethoden entweder Unzureichendes leisten oder zu schwierig und eingreifend sind. Der vorgestellte Fall einer solchen Resektion ist der achte, der geglückt und geheilt ist. **Richard Wolff** (Berlin).

---

30) **L. Cheatle.** Observations on the incidence and spread of cancer.
(Brit. med. journ. 1908. Februar 22.)

Von 56 Hautkrebsen der Hand, die C. sammelte, betrafen 54 den Handrücken und von diesen wieder 28 den Bereich des zweiten Metacarpus, 22 den dritten

Digitized by Google

und vierten. Diese Tatsache widerspricht der Lehre vom Zusammenhang zwischen Trauma und Neubildung; denn die Hautkrebse der Hand entstehen eben nicht am Orte gehäufter Außenreize, sondern in dem Bereich des Handrückens, in welchem die Hautnerven kutan werden. In diesem Zusammenhang mit der Nervenversorgung der Haut sieht C. auf Grund Head'scher Experimente eine wichtige Beziehung für die Entstehung von Hautkrebsen. Unter Beifügung erläuternder Abbildungen beschreibt er noch einige Fälle von Gesichtskrebs, wo seiner Meinung nach ein Zusammenhang besteht zwischen Krebsausbreitung und dem Bereich des Nervus auricularis magnus. **Weber** (Dresden).

31) **Groyer.** On the thymus gland treatment of cancer.

(Annals of surgery 1908. April.)

Verf. hat 16 Fälle inoperabler Krebsgeschwülste (meistens Rezidive) mit Thymusdrüsenextrakt behandelt. In allen Fällen, mit Ausnahme von dreien, wurde eine temporäre Verkleinerung der Geschwulst und der Drüsen beobachtet, auch befanden sich die Erkrankten wohler und verloren ihr kachektisches Aussehen. Alle erlagen jedoch schließlich der Krebskrankheit, ohne daß eine deutliche Verlängerung des Lebens sichtbar geworden wäre. Im Gegenteil trat in einigen Fällen der Tod trotz Wohlbefindens und besseren Aussehens scheinbar schneller ein, was von G. auf die Bildung eines Toxins infolge der Thymusanwendung bezogen wird. In den Fällen, in welchen das Karzinom im Digestionsapparat saß, wurde keine Verkleinerung des Tumors erzielt.

Trotz dieser zweifelhaften Erfolge rät Verf. doch, bei inoperablen Krebsfällen Thymus zu verabreichen. **Herhold** (Brandenburg).

32) **Rosenkranz.** Die Fulgurationsbehandlung der Krebse nach Keating-Hart.

(Berliner klin. Wochenschrift 1908. Nr. 20.)

Nach Beschreibung der Instrumentariums und der Technik werden die Resultate der Behandlungsmethode besprochen auf Grund der Eindrücke, die der Verf. beim Erfinder der Methode gehabt hat. Es sind danach in vielen Fällen zunächst Resultate erzielt, die man mit keiner anderen Methode zuwege gebracht hätte.

1) Unter den Haut-, insbesondere den Gesichtskrebsen, sind selbst schwere, weit fortgeschrittene Fälle, bei denen zum Teil der unterliegende Knochen bereits mitergriffen war, die zum Teil mehrmals radikal operiert und zum Teil ohne Erfolg mit Strahlen behandelt waren, der Heilung zugeführt worden. In den leichteren Fällen hat die Methode den Vorzug der Schnelligkeit und Gründlichkeit. Die Epithelisierung der Wunden ist eine rasche, der kosmetische Erfolg oft erstaunlich. (Abbildungen.)

2) Geschwülste unter den äußeren Bedeckungen, also hauptsächlich Brustkrebse. Obwohl es sich meist um ulzerierte, weit vorgeschrittene Geschwülste mit zum Teil ebenfalls ulzerierten großen Drüsenmetastasen handelte, konnten doch die Pat. in vielen Fällen in gutem Zustand erhalten werden, und wenn auch Rezidive nicht immer ausblieben, so zeigten dieselben einen gutartigen Charakter, so daß bei erneuter Behandlung auch in diesen Fällen noch Heilung erwartet werden kann.

3) Mit den Erfolgen bei den Geschwülsten der Schleimhäute ist Keating-Hart bis jetzt weniger zufrieden, doch reichen die meisten in eine Zeit zurück, in der er die elektrische Behandlung noch nicht hinreichend durch chirurgisches Vorgehen wirksam machte. Trotzdem sind einige beachtenswerte Resultate zu verzeichnen.

Bei den verzweifelten Fällen von Uteruskarzinom, die von Keating-Hart behandelt wurden, wurden im wesentlichen nur palliative Erfolge erzielt. Doch ist die Beseitigung der Schmerzen, der Jauchung und der Blutung schon ein großer Gewinn.

Wenn auch die kurze seit Beginn der Behandlung verflossene Zeit zur Vorsicht bei der Beurteilung mahnt, so ist doch die gewissenhafte Nachprüfung eine

Digitized by Google

Pflicht, und zwar eine streng den Absichten des Autors entsprechende, da eine unexakte und inkonsequente Anwendung die Methode in Mißkredit bringen könnte.

Langemak (Erfurt).

33) **M. O. Jogiches.** Zur Behandlung der Angiome mittels Elektrolyse.

(Russki Wratsch 1908. Nr. 9.)

Die Behandlung ist in folgenden Fällen angezeigt: 1) bei oberflächlichen Angiomen des Gesichtes; 2) bei Angiomen der Schleimhäute, und 3) bei tief unter der Haut liegenden, nicht scharf begrenzten Angiomen.

Verf. behandelte 1906—1907 89 Angiome; über das erzielte gute Resultat geben vier Paar Bilder (je eines vor und nach der Behandlung) Zeugnis ab.

E. Gückel (Wel. Bubny, Poltawa).

34) **F. Gardiner.** Some experiences with X ray and high-frequency treatment.

(Scottish med. and surg. journ 1908. Februar.)

G. bringt eine Zusammenstellung der von ihm mit Röntgenbestrahlung und hochfrequenten Strömen behandelten Fälle von Lungentuberkulose, Drüsentuberkulose, Skrofuloderma, Bauchfelltuberkulose, Lupus und Kehlkopftuberkulose. Das Ergebnis bei zehn Fällen von Lungenphthise lehrt ihn, daß die Behandlung zwar ein nützliches, aber kein spezifisches Hilfsmittel ist. Bei neun Drüsentuberkulosen glaubt er die guten Erfolge andrer bestätigen zu können. Solange kein Eiter nachweisbar ist, wird man Röntgenbestrahlung mit Erfolg anwenden. Tritt keine Heilung ein, so ist das Leiden doch durch Verkleinerung der Operation zugänglicher geworden. Ähnlich günstige Erfolge hatte G. bei drei Fällen von Skrofuloderma, zwei von Bauchfelltuberkulose, sechs von Lupus. Sein Bericht über Behandlung von Rheumatismus, Lumbago, Ichias, Neuralgien, Ataxie, Schlaflosigkeit, Ulcus rodens, Brustkrebs, Hauterkrankungen eignet sich nicht zur Wiedergabe, sondern muß in der Urschrift eingesehen werden.

Weber (Dresden).

35) **S. F. Proskurjakow.** Über die Resultate der vierjährigen Tätigkeit des phototherapeutischen Kabinetts im Petersburger Palinkinstadtkrankenhause.

(Russki Wratsch 1908. Nr. 8 u. 9.)

Es wurden 73 Pat. mit Lupus und 3 mit Hautepitheliom behandelt; die Zahl der Sitzungen erreichte 15871. Schlußfolgerungen: Der Lupus wird vollständig ausgeheilt. Bei optisch genauer Einstellung können die Sitzungen von 1 Stunde bis zu $^3/_4$, ja selbst $^1/_2$ Stunde abgekürzt werden. Bei größeren Exulzerationen müssen dieselben zuerst mit anderen Mitteln (z. B. Argentum nitricum) gebessert werden. In einigen Fällen wird mit der Zeit die Wirkung des Lichtes schwächer; dann erweisen sich Unterbrechungen der Behandlung nützlich. Nach Finsen ist vorzüglich heilbar die Dacryocystitis chronica tuberculosa. Das Ulcus rodens läßt sich nach Finsen ebenfalls heilen, doch sind Rezidive nicht ausgeschlossen. — Besonders leicht und rasch heilen frische Fälle des Lupus.

E. Gückel (Wel. Bubny, Poltawa).

36) **Morso und Mandelbaum** (München). Neue Gesichtspunkte bei der Behandlung eitriger Prozesse.

(Münchener med. Wochenschrift 1908. Nr. 18.)

In einer kurzen Notiz teilen die Verff. zu dem von E. Müller und Peiser auf dem diesjährigen deutschen Chirurgenkongreß gehaltenen Vortrage über die Behandlung eitriger Prozesse durch Einbringung von Menschenserum in den Eiterherd mit, daß sie schwere eitrige Kolicystiden bei Mädchen mit Einläufen von frischem, unverdünntem Rinderblutserum in die Blase erfolgreich behandelt haben. Es trat meist sehr starke »Bakteriozidie« ein. — Anstoß zu den Versuchen gab die Beobachtung, daß der Zusatz von Serum zum Cystitisharn im Reagenzglase die Leukocyten binnen kürzester Zeit zu lebhafter Phagocytose veranlaßt.

Kramer (Glogau).

Digitized by Google

37) **G. Anzilotti.** Sopra alcune sostanze atte a favorire l'osteogenesi nel ritardo di consolidazione delle fratture.

(Arch. di ortopedia 1908. Hft. 1.)

Die Erfolge von Almerini und Colla mit Injektionen von Gelatine bei Pseudarthrosen, Osteotomien, Osteomalakie haben A. ermutigt diese Gelatineinjektionen in einem Falle von Pseudarthrose des Unterschenkels bei einem 26 Jahre alten Manne zu machen. 15 Injektionen genügten, um die Pseudarthrose fest zu machen, aber es wurden doch noch weitere 15 Injektionen zugefügt, um eines definitiven Resultates sicher zu sein. Bei einem 41 Jahre alten Syphilitiker mit Pseudarthrose des Unterschenkels schlug die Methode fehl. — Experimente an Kaninchen mit Gelatine unter Beimischung von Kalksalzen (Chlorkalzium) hatten ein noch besseres Resultat als Gelatine für sich allein.

E. Fischer (Straßburg i. E.).

38) **Ottenberg.** Transfusion and arterial anastomosis.

(Annals of surgery 1908. April.)

Die Transfusion von Blut in das Gefäßsystem ist gegen Ende des 19. Jahrhunderts stark diskreditiert worden. Der Grund lag in den verschiedenen Mißerfolgen, die man bei dem Versuch hatte, einem Menschen Blut von einem Tier oder defibriniertes Blut in die Blutadern einzulassen. Heute weiß man, daß es gefahrlos ist, wenn Blut derselben Spezies in das Blutgefäßsystem übergeführt wird. O. glaubt, daß mit den großen technischen Fortschritten, die in der Chirurgie mit der Gefäßnaht und den Gefäßanastomosen erzielt sind, die Transfusion wieder eine Stelle in der Chirurgie erlangen werde.

Er machte die Transfusion von Mensch zu Mensch in zwei Fällen. Im ersten Falle wurde einem an perniziöser Anämie leidenden jungen Mädchen von einem anderen gesunden Mädchen Blut transfundiert, im zweiten Fall einem an Magenkarzinom leidenden und durch Blutbrechen erschöpften Manne von seiner Frau. Beide Male wurde das zentrale durchschnittene Ende der Art. radialis des Gebers mit dem zentralen Ende der durchschnittenen Armvene des Empfängers verbunden, im ersten Falle floß das Blut 27 Minuten, im zweiten 17 Minuten lang in die Vene ein. Es trat sofort nach dem Überleiten des Blutes eine Erhöhung des Blutdruckes, des Hämoglobingehaltes und der Zahl der roten Blutkörperchen ein. Beide Pat. fühlten sich stärker und wohler. Leider konnte aber der Tod nicht aufgehalten werden; das Mädchen erlag nach einigen Tagen der perniziösen Anämie, da die Blutungen aus dem Uterus nicht nachließen, der Mann starb nach der wegen Magenkarzinom ausgeführten Laparotomie.

Die Personen, von welchen das Blut entnommen wurde, zeigten keine wesentlichen Störungen; die Frau des Mannes hatte nicht einmal eine Verminderung des Blutgehaltes noch der roten Blutkörperchen, während diese beiden Momente bei dem jungen Mädchen vorübergehend vorhanden waren. Das letztere war auch nach der Blutentnahme 2 Tage etwas schwach.

Was die Technik der temporären Blutgefäßanastomose betrifft, so wurde über das zentrale durchschnittene Ende der Art. radialis ein dünner silberner Ring geführt und über diesen das Ende umgekrempelt, so daß die Intima nach außen lag und in ihrer umgekrempelten Lage durch einige feine Silknähte fixiert wurde. Nun wurde über dieses Ende das zentrale Ende der Vene herübergestreift und durch dünnen, ringförmig umgelegten Silberdraht gehalten; Intima lag so auf Intima. Nach der vollendeten Transfusion wurde die Gefäßanastomose durchschnitten und beide Gefäßenden unterbunden. Die Operation wurde beidemal unter örtlicher Betäubung ausgeführt. **Herhold** (Brandenburg).

39) **E. Forgue et P. Roger.** L'intervention chirurgicale dans la syphilis nécrotisante de la voûte cranienne.

(Arch. prov. de chir. 1907. Nr. 11.)

Verff. vertreten den Standpunkt, bei schwerer gummöser Knochennekrose des Schädeldaches, bei der nicht in kurzer Zeit durch interne Behandlung eine wesent-

Digitized by Google

liche Besserung zu erzielen ist, sich nicht mit den bisher üblichen partiellen Eingriffen — Sequesterextraktion, Schabung usw. — abzugeben, sondern frühzeitig den erkrankten Knochen mittels ausgedehnter Resektion zu entfernen. Sie empfehlen, stets den Knochen des Schädeldaches in ganzer Dicke zu entfernen und berichten über drei sehr ausgedehnte Resektionen mit vollständigem Erfolg. In einem Fall haben sie fast das ganze knöcherne Schädeldach ohne späteren Schaden für den Betreffenden entfernt. **Müller** (Dresden).

40) **Dobrowolsky.** Zur Kasuistik des Fibroma molle. (Aus der II. chirurg. Abteilung der medizinischen Kriegsakademie in Petersburg).

(Münchener med. Wochenschrift. 1908. Nr. 16.)

Fall von seit 8 Jahren hinter und über der rechten Ohrmuschel entwickeltem weichen Fibrom, das, einem Teil des Schläfen- und Hinterhauptbeines aufsitzend und in das Innere der Ohrmuschel eindringend, sackartig bis fast zum Gürtel herabhängt. Die Haut der Geschwulst ist verdünnt, zum Teil behaart und geschwürig. Vollständige Entfernung der gleichmäßig elastisch weichen Geschwulst. **Kramer** (Glogau).

41) **Apelt.** Erwiderung auf die Arbeit von Dr. K. Pollack: »Weitere Beiträge zur Hirnpunktion.«

(Mitteilungen aus den Grenzgebieten der Medizin und Chirurgie. Bd. XVIII. Hft. 4.)

Pollack hatte eine Arbeit von A. als Beweis dafür angeführt, daß noch oft durch Unterlassen der Hirnpunktion die Aussichten für eine richtige Diagnose bzw. Erhaltung des Lebens versäumt würden. A. verwahrt sich gegen diesen Vorwurf, da sieben seiner Fälle einer Zeit entstammen, in der die Methode der Hirnpunktion noch nicht publiziert war; im Gegenteil werde in der Abteilung Nonne's der diagnostische Wert der Hirnpunktion sehr hoch geschätzt. Zwei Fälle von Hämatom, ein subdurales, ein extradurales, wurden so richtig erkannt. An zwei anderen Fällen wird gezeigt, wie auch der negative Ausfall der Punktion von Wert sei, während weitere Fälle von unterlassener Punktion beweisen, wie wertvollen Aufschluß die Punktion hätte geben können. **Haeckel** (Stettin).

42) **R. C. Allen.** A case of status epilepticus: lumbal puncture: recovery.

(Brit. med. journ. 1908. April 11.)

Bei einem 28jährigen Mädchen, das im Laufe von 8 Stunden 36 schwere epileptische Anfälle durchmachte und anscheinend sterbend war, brachte die Lumbalpunktion mit Entleerung von 84 ccm Liquor in der überraschendsten Weise unmittelbar Besserung. Die Kranke wurde geheilt entlassen. Über den weiteren Verlauf ist nichts bekannt. **Weber** (Dresden).

43) **Küttner.** Beiträge zur Chirurgie des Gehirns und Rückenmarks.

(Berliner klin. Wochenschrift 1908. Nr. 12—14.)

Eine Anzahl von interessanten Fällen aus den Gebieten der Gehirn- und Rückenmarkchirurgie werden unter Mitteilung der Krankengeschichten mit Illustrationen geschildert. Hier können nur die Fälle und das Resultat der operativen Eingriffe kurz aufgeführt werden.

Angeborene Mißbildungen:

1) Cephalocele occipitalis inf. Heilung ohne lokale und allgemeine Störung.

2) Spina bifida der oberen Brustwirbelsäule. Tod infolge Kompression der Medulla oblongata durch ein Sarkom des Plexus chorioideus ventriculi quarti.

3) Spina bifida occulta mit Defekt des unteren Kreuzbeinabschnittes und des Steißbeines; nicht operiert.

4) Spina bifida occulta des Kreuzbeines mit Geschwulstbildung; Operation abgelehnt, deshalb mit Urinal entlassen.

Verletzungen:

5) Spätblutung bei Fractura baseos cranii. 9 Tage nach der Verletzung Rückkehr zu normalen Verhältnissen und glatter Verlauf.

Digitized by Google

6) Bruch dreier Halswirbel. Rein motorische Lähmung beider Arme durch intramedulläre Blutung. Vollkommene Heilung.

7) Isolierte Fraktur des Dornfortsatzes vom 4. Lendenwirbel durch Muskelzug. Heilung.

8) Trophoneurotische Gangrän des rechten Fußes und Wirbelfraktur. Amputation. Heilung.

Entzündliche Erkrankungen:

9) Akuter Gehirnabszeß nach Fractura cranii complicata. Eröffnung. Heilung.

10) Akuter traumatischer Gehirnabszeß, enormer Gehirnverfall. Heilung bis auf zurückgehende spastische Paresen.

11) Chronischer Gehirnabszeß des linken Stirnlappens, eine linksseitige Kleinhirngeschwulst vortäuschend. Tod nach Freilegung der linken Kleinhirnhemisphäre infolge Schluckpneumonie.

12) Eitrige Meningitis mit Gasbildung. Trepanation. Tod.

13) Angeborene symmetrische Lähmungen und Deformitäten (Fötale Poliomyelitis?). Orthopädische Behandlung begonnen.

14) Myelitis und Myositis ossificans nach Masern.

Geschwülste und Cysten:

15) Erfolgreiche Exstirpation eines Rundzellsarkoms des linken Stirnhirns.

16) Rundzellensarkom der vorderen Zentralwindung. Exstirpation. Tod.

17) Craniectomia probatoria bei Gehirngeschwulst. Glatter Verlauf.

18) Palliativtrepanation bei nicht lokalisierbarer Hirngeschwulst. Fast völlige Wiederherstellung.

19) Cyste der Hirnoberfläche nach Depressionsfraktur. Allgemeine traumatische Epilepsie. Operation. Glatter Verlauf.

20) Laminectomia probatoria (Gliomatose des Rückenmarkes?). Glatter Verlauf.

21) Rückenmarkspsammon. Operation. Heilung.

22) Fibrom der Cauda equina. Operation. Heilung.

Technik:

Die Infektion der Hirnsubstanz läßt sich am sichersten fernhalten, wenn die Wunde vollkommen durch Naht geschlossen wird. Der Nahtverschluß wird erleichtert durch die Entfernung des Knochenlappens, die bei bösartigen Geschwülsten schon der späteren Druckentlastung halber anzeigt ist.

Bei aseptischen Operationen an Kopf und Hals operiert K. nur mit einem vollkommen desinfizierten, steril angezogenen und mit Handschuhen armierten Narkotiseur. — Die Verschiebung der Abdecktücher wird dadurch verhütet, daß sie mit Knopfnähten am Operationsfeld befestigt werden.

Der Knochenlappen wird nach Anlegung von Bohrlöchern umschnitten, der Borchard'sche Pflug bei dicken Knochen zu Hilfe genommen.

Soll durch eine Palliativtrepanation eine dauernde Druckentlastung herbeigeführt werden, so eignet sich die Trepanationsöffnung über den Kleinhirnhemisphären (Krause) am meisten, weil

1) die hintere Schädelgrube in erster Linie von der Entlastung betroffen wird. (Rettung der Sehkraft),

2) der Weichteillappen, welcher die Trepanationslücke deckt, ein besonders dicker ist,

3) die Druckentlastung hier besonders wirksam ist, weil hier sehr große liquorführende subarachnoideale Räume gelegen sind und geöffnet werden.

Bei Rückenmarksgeschwülsten operiert K. stets einseitig, entfernt immer die Wirbelbögen mit Luer'scher Zange, tamponiert niemals und drainiert nur ausnahmsweise, operiert in horizontaler Lage oder leichter Beckenhochlagerung, komprimiert bei stärkerem Liquorabfluß den Duralsack von oben her mit einem kleinen Stieltupfer. **Langemak** (Erfurt).

Originalmitteilungen, Monographien und Sonderdrucke wolle man an *Prof. E. Richter* in Breslau (Kaiser Wilhelmstraße 115), oder an die Verlagshandlung *Johann Ambrosius Barth* in Leipzig einsenden.

Für die Redaktion verantwortlich: Geh. Med.-Rat Prof. Dr. E. Richter in Breslau.
Druck von Breitkopf & Härtel in Leipzig.

Digitized by Google

Zentralblatt für Chirurgie

herausgegeben von

K. GARRÈ, in Bonn, F. KÖNIG, in Berlin, E. RICHTER, in Breslau.

35. Jahrgang.

VERLAG von JOHANN AMBROSIUS BARTH in LEIPZIG.

Nr. 28. Sonnabend, den 11. Juli 1908.

Inhalt.

I. **A. Peiser**, Über das Panaritium der »Melker«. — II. **C. Ritter**, Ein einfaches Mittel gegen Erbrechen beim Ätherrausch. (Originalmitteilungen.)

1) **Hirsch**, Ätherrausch. — 2) **v. Brunn**, Hautdesinfektion. — 3) **Lohnstein**, Chronische Urethritis. — 4) **Asch**, Urethrotomia interna. — 5) **Wossidlo**, Erkrankungen des Colliculus seminalis. — 6) **Englisch**, Harnröhrenepitheliom. — 7) **Englisch**, Leukoplasie und Malakoplakie. — 8) **Thelen**, Chromocystoskopie. — 9) **Bandler** und **Fischel**, Funktionsprüfung der Nieren. — 10) **Reitter**, Urämie. — 11) **Frank**, Stauungsbehandlung in der Urologie. — 12) **Wildholz**, Nierentuberkulose. — 13) **Zuckerkandl**, Tuberkulöse Pyonephrose. — 14) **Kümmell**, 15) **Holzknecht** und **Kienböck**, Nephrolithiasis. — 16) **Küster**, 17) **v. Eiselsberg**, Nierengeschwülste. — 18) **v. Neugebauer**, Hermaphroditismus.

A. Nast-Kolb, Beitrag zur Frage der Sensibilität der Bauchorgane. (Originalmitteilung.)

19) Sammelbericht über Röntgenbehandlung. — 20) **Ruckert**, Sanitätsdienst im Hottentottenfeldzug. — 21) **Thiriar**, 22) **van Gehuchten**, 23) **Bordet**, Hundswut. — 24) **Kuhn**, Tetanus. — 25) **Hohmeier**, Marmorek's Antituberkuloseserum. — 26) **Schlagintweit**, Technik des Verweilkatheters. — 27) **Lewin**, Harnröhrengeschwülste. — 28) **Bergmann**, Prostatahypertrophie. — 29) **Lichtenstern**, 30) **Pauchet**, Blasengeschwülste. — 31) **Lenk**, Harnleiterkatheterismus. — 32) **Suter**, Funktionelle Nierendiagnostik. — 33) **Albrecht**, Nierendystopie. — 34) **Kretschmer**, 35) **Kotzenberg**, 36) **Haynes**, Nierenblutung. — 37) **Lichtenstern**, 38) **Wildholz**, Nierentuberkulose.

I.

Aus der Breslauer chirurg. Klinik. Direktor: Prof. Dr. Küttner.

Über das Panaritium der „Melker".

Von

Dr. Alfred Peiser,

Assistent der Klinik.

In unserer Zeit der sozial-politischen und hygienischen Fürsorge verdient jede Krankheit Interesse, die man als eine Gewerbekrankheit bezeichnen kann. Hierher möchte ich eine bestimmte Art des Panaritiums rechnen, wie ich sie in den letzten Jahren mehrfach in unserer Poliklinik zu beobachten Gelegenheit hatte. Es handelt sich um ein Panaritium, das sich häufig bei den mit Melken und Reinigen der Kühe in großen Meiereien und auf Gutshöfen beschäftigten Melkern findet.

Die Pat., die zur Beobachtung kamen, hatten eine ganz auffallend starke Schwielenbildung in der Hohlhand und der Beugeseite, zum Teil sogar eine gewisse Beugekontraktur der Finger. Die

Digitized by Google

Schwielen bekommen nun hier und da tiefe Risse, und im Grunde dieser Fissuren bilden sich Hauterweichungen und kleine Entzündungsherde, die dauernd gereizt werden durch das fortwährende beim Melken erfolgende Eindringen feinster Härchen vom Euter der Kühe. Allmählich kommt es zur Bildung einer kleinen Wundfläche, in welche diese Härchen geradezu hineingerieben werden. Die meist recht indolenten Pat. beachten diese Wunden zunächst nicht, sie ziehen sich oft die kleinen Härchen, die, von heller Farbe, meist nur 2—3 mm lang und so fein sind, daß man sie nur bei sehr scharfem Zusehen bemerkt, selbst heraus, und so kommt es zuweilen zu spontaner Heilung. Es ist jedoch gewöhnlich keine Dauerheilung, die Wunden brechen wieder auf, heilen dann wohl wieder zu, um bald wieder aufzubrechen, und dieses Spiel wiederholt sich so lange, als die kleinen Härchen nicht aus der Wunde entfernt werden.

Diese Krankheit der Melker kann man als ein chronisches Panaritium bezeichnen. Pathologisch-anatomisch erscheint es als eine mehr oder weniger tiefgreifende Entzündung der Haut mit Granulationsbildung in der Wunde, wie wir sie von den Fremdkörpergranulationen beim Herauseitern von Seidenfäden kennen. Die Entzündung ist teils mehr flächenhaft, teils in die Tiefe gehend. Im letzteren Falle bekommt man das Bild von Fisteln, in die man mit der Sonde unter der Haut zentimetertief eindringen kann.

Diese chronischen Panaritien, die allerdings oft akute Exazerbationen aufweisen, erfordern zur dauernden Heilung eine bestimmte Therapie, und zwar die sorgfältigste Entfernung der als Fremdkörper wirkenden und natürlich niemals aseptisch einheilenden Härchen durch Exkochleation mit dem scharfen Löffel. Ich führe als Beispiel kurz folgenden Fall an:

R. W., Melker, 21 Jahre alt. Allenthalben finden sich an der Beugeseite der Finger und der Hohlhand und an der Streckseite der Daumen dicke Schwielen mit tiefen Einrissen. Am rechten Mittelfinger in Höhe der Falte zwischen Mittel- und Grundglied findet sich eine sehr druckempfindliche, gerötete Stelle, in deren Zentrum ein etwa linsengroßer, schmierigbelegter Granulationspfropf sitzt. Bei der Exkochleation mit dem scharfen Löffel entleeren sich eine Menge schlaffer Granulationen, untermischt mit teils in größerer Menge zusammengeballten, teils einzeln liegenden, feinen, weißgrauen Härchen. Nach gründlicher Entfernung der Granulationen bleibt eine über pflaumenkerngroße Hauttasche zurück. Tamponade mit Jodoformgaze, später Schwarzsalbe. Nach 8 Tagen geheilt entlassen.

Auffallend war, daß nur männliche Pat. zur Beobachtung kamen. Im übrigen ist die Krankheit den Schweizer Ärzten, und wahrscheinlich auch wohl vielen Landärzten bei uns, wohlbekannt. In unserer deutschen Literatur konnte ich jedoch keinerlei Bericht über dieselbe finden. Sie verdient unsere Aufmerksamkeit nicht nur in praktischer Beziehung wegen der bestimmten Therapie, die zu ihrer Heilung erforderlich ist, sondern, wie ich glaube, auch in hygienischer Hinsicht; denn wenn schon der Forderung der Sauberkeit der Hände bei Entnahme der Milch meist nicht in entsprechender Weise Genüge ge-

Digitized by Google

leistet wird, so wird das bei wunden und infizierten Fingern noch weit weniger der Fall sein, und darin liegt eine Gefahr, die vielleicht das Interesse der Hygieniker wachruft.

II.

Aus der chirurgischen Klinik und Poliklinik zu Greifswald.
Direktor Prof. Dr. Payr.

Ein einfaches Mittel gegen Erbrechen beim Ätherrausch.

Von

Prof. Dr. Carl Ritter.

Der Ätherrausch hat vor den lokalanästhetischen Methoden den großen Vorzug, daß er das Operationsgebiet nicht kompliziert, keiner Vorbereitung bedarf und vor allem Zeit spart. Gerade der letztere Vorteil ist im poliklinischen Betriebe sehr wichtig. Ich mache seit längerer Zeit vom Ätherrausch ausgiebigen Gebrauch und war bisher stets sehr damit zufrieden. Ich war daher höchst überrascht, als ich vor einigen Monaten erfuhr, daß die Pat. selbst gar nicht so sehr davon begeistert waren. So schön die Narkose selbst, so unangenehm die Folgen, besonders das Schwindelgefühl und das Brechen. Und in der Tat stellte sich bei genauer Nachforschung heraus, daß fast sämtliche Pat. nach dem Ätherrausch oder kurzdauernder Äthernarkose gebrochen hatten.

Diese Tatsache war mir neu. Denn aus der Klinik wußte ich mich nicht zu erinnern, jemals Erbrechen nach Ätherrausch oder gar besonders häufig gesehen zu haben. Der Unterschied beruht aber wohl darauf, daß die Pat. in der Klinik wohl vorbereitet, ohne gegessen zu haben, zur Operation kommen. In der Poliklinik und auch zur Operation pflegt aber wenigstens der pommersche Pat. stets nur mit mächtig vollgepfropften Magen zu erscheinen.

Es unterliegt wohl keinem Zweifel, daß dies Erbrechen zerebralen Ursprunges und als Reizerscheinung durch das Gift des Äthers aufzufassen ist.

Um dem Übelstand abzuhelfen, benutzte ich daher zunächst das Mittel, das wir bei schweren Vergiftungen durch Chloroform stets anzuwenden pflegen, die Tieflagerung des Kopfes[1].

Aber die Tieflagerung des Kopfes schlug bei meinen Pat. vollkommen fehl. Sie brachen danach genau so wie früher. Auch längeres Liegenlassen und Tieflagerung des ganzen Oberkörpers nützten nichts. Ich hatte aber beobachtet, daß das Erbrechen gewöhnlich erst

[1] Die Wirkung dieses Mittels wurde bekanntlich von Nélaton 1861 bei Mäusen entdeckt, die er zu Tode chloroformiert hatte und die er dann, weil er sie sezieren wollte, am Schwanz hochhielt. Die Tiere kamen wieder zum Leben, und Nélaton zog daraus den richtigen Schluß, daß die stärkere Blutfülle im Gehirn die Ursache war.

Digitized by Google

dann anfing, wenn die Pat. sich aus dieser Lage erhoben und fortgehen wollten. Offenbar war also das Mittel von nicht ungünstigem Einfluß, sondern war nur nicht genügend stark oder hielt nicht genügend lange vor.

Deshalb versuchte ich die Blutfülle durch eine Stauung am Halse zu verstärken.

Dies Mittel erwies sich nun als ganz ausgezeichnet. Ich verfüge zurzeit über 62 Fälle. Abgesehen von einem Falle, in dem es sich um eine länger dauernde Äthernarkose von 20 Minuten handelte, der also eigentlich gar nicht hierher gehört, habe ich nicht in einem einzigen Falle von Ätherrausch oder kurz dauernder Äthernarkose Erbrechen seitdem gesehen. Die Pat. haben auch zu Hause nicht mehr gebrochen.

Wir legen die Stauungsbinde in der bekannten Weise, aber sehr fest an, unmittelbar nach Beendigung der Operation. Es ist dabei recht auffallend, wie schnell gewöhnlich die Pat. aus der Narkose erwachen. Die Stauungsbinde wird für $^1/_2$—1 Stunde hinterher getragen; am besten liegen die Pat. dabei. Doch ist das nicht unbedingt nötig.

Die praktische Verwertbarkeit der Methode geht wohl aus der Zahl der Beobachtungen zur Genüge hervor.

Es dürfte sich übrigens wohl lohnen, das Mittel auch einmal beim Erbrechen aus anderer Ursache, z. B. beim unstillbaren Erbrechen der Schwangeren oder bei Reizzuständen im Gehirn zu versuchen.

Wie man sich die Wirkung der Hyperämie in diesem Falle zu denken hat, ist nicht ganz sicher. Bei der Tuberkulose des Gesichtes, bei der ich die Stauung am Halse vor 10 Jahren zuerst angewendet habe, sowie bei den akut entzündlichen Erkrankungen des Schädels und bei einigen Fällen von Geisteskrankheiten, bei denen dann später Bier das Mittel verwandte, wirkt die Stauung wohl in gleicher Weise wie sonst an den Extremitäten.

Später hat Bier das Mittel auch angewandt, um die unangenehmen Folgen der Lumbalanästhesie zu vermeiden. Seine Ansicht, daß die Stauung dabei so wirkt, daß infolge des höheren Druckes im Gehirn der Liquor cerebrospinalis mit seinem Kokain zurückgedrückt und dadurch von den höheren Teilen des Rückenmarks und vom Gehirn abgehalten wird, ist durch neuere Versuche von anderer Seite bestätigt.

Eine solche Annahme ist für die Wirkung beim Ätherrausch aber nicht gut möglich, da der Äther in der Hauptsache auf das Gehirn wirkt.

Ich halte die Wirkung der Stauung am Halse beim Ätherrausch für eine direkte auf das Gehirn, und zwar in entgiftendem Sinne. Ob das so aufzufassen ist, daß das Gift schneller in hyperämischem Zustand aus dem Gehirn fortgeschafft wird, oder daß das Gehirn durch das Gift dann nicht mehr so stark geschädigt werden kann, muß ich dahingestellt lassen.

Für meine Ansicht spricht jedenfalls folgender Versuch:

Digitized by Google

Wenn man einen Menschen, der schon eine starke Stauung am Halse trägt, mit Chloroform narkotisieren will, so gelingt es oft sehr lange nicht. Ich habe bei einem Jungen 10—15 Minuten gewartet und keine Narkose erzielen können. Als ich die Stauungsbinde fortnahm, verfiel er sofort, fast momentan, in tiefen Schlaf.

Hier haben wir also den umgekehrten Fall wie in den oben mitgeteilten Beobachtungen und auch er beweist, daß das anämische Gehirn für Narkotika leichter angreifbar ist als das hyperämische.

In ähnlicher Weise habe ich vor kurzem die Stauungsbinde bei einem Hunde angewandt, den ich bei meinen Sensibilitätsversuchen durch subkutane und intramuskuläre Injektion von Kokain in schwerster Weise vergiftet hatte. Es traten allgemeine Krämpfe auf, und die Atmung setzte aus. Alle anderen Mittel, die ich versuchte, künstliche Atmung, Hochhalten an den Hinterbeinen schlug fehl. — Amylnitrit, das übrigens bekanntlich sehr starke Hyperämie des Gesichtes macht, hatte ich nicht zur Stelle. — Ich verwandte stärksten Grad der Stauung am Hals. Das Tier wurde, nachdem es für kurze Zeit noch an den Hinterbeinen hochgehalten war, für die Nacht hingelegt.

Am anderen Morgen, als ich dachte, daß das Tier längst tot sei, lief es gesund und munter umher.

Wir sind also offenbar imstande, durch eine Stauungshyperämie am Halse die Schädlichkeit von Giften für das Gehirn zu verringern. Damit gewinnt dies Mittel eine allgemeinere Bedeutung, über die ich demnächst weitere Beobachtungen hoffe bringen zu können.

---

1) **M. Hirsch.** Der Ätherrausch.

Wien, **Franz Deuticke**, 1908.

Die kleine, 49 Seiten starke Abhandlung enthält in klarer Schilderung das praktisch Wichtigste über den Ätherrausch. Das Büchlein kann jedem, der sich rasch über diesen Gegenstand informieren will, warm empfohlen werden. **Müller** (Dresden).

---

2) **M. v. Brunn.** Über neuere Bestrebungen zur Verbesserung und Vereinfachung der Hautdesinfektion. (Aus der Tübinger chirurg. Klinik.) Prof. v. Brunn.

(Münchener med. Wochenschrift. 1908. Nr. 17.)

Die Frage aufwerfend, ob es zweckmäßig sei, zur Erzielung eines doch immer unvollkommenen Desinfektionseffektes einen so großen, verwickelten Apparat in Bewegung zu setzen, wie ihn die zahlreichen üblichen Hautdesinfektionsmethoden fordern, sucht Verf. nachzuweisen, daß die Verwendung des reinen 96%igen Alkohols als einzigen Desinfektionsmittels das zweckmäßigste Verfahren darstelle. Er bestreitet zwar nicht, daß der Alkohol in der für die Desinfektion praktisch in Betracht kommenden Zeit eine Abtötung der Handbakterien nicht zu leisten vermöge, mißt aber dafür seiner schrumpfenden Wirkung durch die bei vorher unterlassener mechanischer Hautreinigung die Bakterien in ihren Schlupfwinkeln festgelegt werden, einen um so höheren Wert bei. Um nun diese Alkoholwirkung möglichst lange zu erhalten, ist

Digitized by Google

es notwendig, jede Aufweichung der Haut zu vermeiden. Verf. glaubt, daß dies — eventuell nach Anwendung von Gaudanin oder eines sterilen Fettes — durch sterile Gummihandschuhe, die innen reichlich mit Talkum eingepudert sind, erreicht wird. Die in der Brunn'schen Klinik mit solcher Händebehandlung gemachten, auch bei bakteriologischer Prüfung bestätigten Erfahrungen waren bisher durchaus günstige. Selbstverständlich ist es, daß der Chirurg seine Hände durch Fernhalten jeder Beschmutzung, durch gründliche Reinigung nach dieser sorgfältig pflege und über Nacht eingefettet halte, vor der Alkoholanwendung aber jede Aufweichung der Haut vermeide.

Kramer (Glogau).

---

3) **Lohnstein.** Erfahrungen über eine neue Behandlungsmethode der chronischen Urethritis.

(Zeitschrift für Urologie Bd. I. Hft. 11.)

Die neue Methode besteht in einer Ausschabung der Harnröhre, die L. mit einer in einem katheterartigen Metallinstrument gedeckt liegenden Doppelcurette ausführt. Das Instrument kann zugleich zum Ausmessen der Harnröhre gebraucht werden.

Die Behandlung geschieht in mehreren Sitzungen in Intervallen von 8—14 Tagen; dazwischen wird mit Höllenstein und übermangansaurem Kali gespült. Zur Ausführung gehört eine gewisse Routine, da sonst leicht Blutungen auftreten.

Als Operation der Wahl hat L. seine neue Methode dann angewandt, wenn 1) die Kaliberuntersuchung der Harnröhre, ausgeführt mit der Doppelcurette, auf Infiltrate von besonderer Kürze in der Gegend des Bulbus hinwies; 2) in Fällen von Hämospermie mit Schmerzempfindung während des Beischlafes, die meistens auf Wucherungen in der Gegend des Caput gallinaginis zurückzuführen sind, und hat gute Erfahrungen damit gemacht.

Im übrigen hat er die Methode erst ausgeführt, nachdem die üblichen Behandlungsmethoden versagt und die Ausmessung des Harnröhrenkalibers alsdann die Abwesenheit von Infiltraten ergeben hatte. Es sind besonders einige bestimmt charakterisierte Gruppen von chronischer Urethritis, deren Beschreibung sich nicht im kurzen Referat wiedergeben läßt, in denen die Ausschabung Aussicht auf Erfolg hat.

Zum Schluß wird noch ein Instrument, das aus einer Kombination des Goldschmidt'schen Irrigationsendoskops mit einer Curette besteht, beschrieben, welches die Ausschabung unter Leitung des Auges gestattet.

Fehre (Dresden).

---

4) **Asch** (Straßburg). Die Urethrotomia interna und die Ausschabung der Strikturen in urethroskopischer Beleuchtung.

(Zeitschrift für Urologie Bd. II. Hft. 3.)

Durch die Kontrollierung des Heilungsverlaufes nach Durchtrennung von Strikturen der Harnröhre konnte A. relativ frühzeitig das Ent-

Digitized by Google

stehen von Rezidiven erkennen; das Rezidiv ist nach ihm bedingt durch wucherndes Narbengewebe, das bei der Urethrotomia externa an der oberen Wand, bei der Urethrotomia interna an der unteren Harnröhrenwand, bei der Urethrektomia im Schnittbereich Leisten und hahnenkammartige Wülste bildet. Verf. war nun imstande, durch wiederholtes Ausschaben dieser harten, schwieligen Stellen im Urethroskop die Rezidive so günstig zu beeinflussen, daß er neuerdings Strikturen von vornherein erfolgreich mit Ausschabung angeht. — Die Urethrotomie und Einlegung einer Dauersonde ist aber unerläßlich bei retrostrikturalen Entzündungen und Infektionen. Bei tuberkulösen strikturierenden Prozessen hat das Verfahren der Ausschabung keinen Erfolg.

Kroemer (Berlin).

---

5) **Wossidlo** (Berlin). Die Erkrankungen des Colliculus seminalis und ihre Beziehungen zu nervösen und anderweitigen Störungen in der Urogenitalsphäre und zur sexuellen Neurasthenie.

(Zeitschrift für Urologie Bd. II. Hft. 3.)

Verf. lenkt das Augenmerk der Urologen wieder auf eine in der neueren Literatur fast unbekannte Reihe von Veränderungen des Colliculus seminalis die in der Regel nach chronischer Gonorrhöe, selten nach Masturbation, Exzessen in venere usw. auftreten, meist in akuter Hyperämie, Schwellung, Infiltraten, Cysten- oder Schwielenbildung im Caput gallinaginis bestehen und zu lästigen Empfindungen in der Pars posterior (Kitzel, Druck, Hitzegefühl, Schmerz) beim Sitzen, bei der Miktion und Kohabitation, zu Erektionen und Pollutionen, sowie zur Spermatorrhöe und zu blutigen Ejakulationen führen. Zur Diagnose und Behandlung empfiehlt W. das von ihm verbesserte, modifizierte Urethroskop Loewenhard's. Die Behandlung besteht in Ätzungen des Colliculus mit Jodtinktur, 10–20%iger Argentum nitricum-Lösung oder mit dem Lapisstift, schließlich in Stichelungen mit dem Galvanokauter. Polypen wurden mit heißer Schlinge abgetragen. Besonders disponiert sind unter den Gonorrhoikern Reiter und Radfahrer. — Akute gonorrhoische Prozesse sind natürlich Kontraindikation gegen jede Urethroskopia posterior. **Kroemer** (Berlin).

---

6) **Englisch.** Das Epitheliom der männlichen Harnröhre.

(Folia urologica Bd. I. Nr. 1.)

Auf Grund von 48 Fällen obiger Krankheit, unter denen drei selbst beobachtete sind, kommt E. zu folgenden Ergebnissen:

Die Epitheliome der männlichen Harnröhre sind an sich selten, bleiben jedoch manchmal durch Verwechslung mit periurethralen Abszessen unerkannt. Das Alter von 40—60 Jahren wird am häufigsten betroffen.

Die Ursachen pflegen lange zurückzuliegen. Fast die Hälfte der Fälle schließt sich an Urethritis gonorrhoica an. Daneben seien

Digitized by Google

Trauma und embryonale Verlagerung und zunächst gutartige Neubildung genannt.

Den Ausgangspunkt bildet proliferierendes Harnröhrenepithel. Als Hauptsitz kommt dieselbe Gegend wie bei Strikturen in Betracht (also von dem Winkel zwischen dem hängenden Teil des Gliedes und dem Hodensacke bis zum Anfange des prostatischen Teiles).

Die wichtigsten Krankheitszeichen sind: Harnbeschwerden, wie bei sonstigen Hindernissen, spontane Blutungen, jauchig werdender Ausfluß, harte Schwellung der Inguinaldrüsen, Kachexie. Die genauere Untersuchung ergibt einen fühlbaren Knoten der Harnröhrenwand und bei Sondierung einen elastischen Widerstand. Endoskopisch findet man eine zerfallende Geschwulst.

Die Behandlung besteht in einer möglichst radikalen Operation. Einschnitte und Auslöffeln waren ohne Erfolg, günstiger die Erfolge der Amputatio penis. Nach den Erfolgen der Emaskulation soll man nicht vor den eingreifendsten Operationen zurückschrecken, da auch die Exzision der Harnröhre nicht vor Rezidiven schützt.

Die Kasuistik ist anhangsweise kurz beigefügt. Von E.'s drei eigenen Fällen sind nur zwei genauer beschrieben. Sie traten beide lange Jahre nach einem Tripper auf und waren bereits so weit vorgeschritten, daß sie nicht mehr radikal operiert werden konnten. Sie gingen marantisch zugrunde. Sein dritter nur kurz erwähnter Fall zeichnete sich durch massenhafte Leukoplakie des vorderen Teiles der Harnröhre aus. **Fehre** (Dresden).

---

7) **Englisch.** Über Leukoplasie und Malakoplakie.
(Zeitschrift für Urologie Bd. I. Hft. 8 u. 9.)

Die Arbeit bringt eine Zusammenfassung der bisher erschienenen Veröffentlichungen über diese beiden anscheinend eng zusammengehörigen Krankheiten, die mit zwölf verschiedenen Namen bezeichnet werden: Pachydermie, Leukoplakia, Leukoplasia allgemein, Psoriasis membranae mucosae, Leukokeratosis, Maculae luteae, Plaques opalines, Epitheltrübungen, Cholesteatom, Xerosis, Metaplasie, Malakoplakia. Eine eigene Beobachtung von Leukoplasie der Harnröhre bei Lithiasis urethrae und die fremde Kasuistik sind beigefügt.

Das Wesen der Leukoplasie besteht in einer Wucherung des Epithels der Schleimhaut mit Vermehrung, öfters auch Verhornung der oberflächlichen Schichten und kleinzelliger Infiltration der Umgebung. Sie kommt an allen Teilen der ableitenden Harnwege vor, am eichtesten aber auf Pflasterepithel; 9 Fälle der oberen Harnwege (Nierenbecken und Ureter), 27 der Blase, 14 der Harnröhre sind von E. in der Literatur gefunden worden. Hauptsächlich schlechte Ernährung und Tuberkulose, aber auch andere Erkrankungen, wie Gicht, Rheumatismus, bestimmte Ohrerkrankungen werden als disponierend angeschuldigt. Die Hauptursache ist aber ein entzündlicher Vorgang chemischer oder mechanischer Art; obenan stehen Blennorrhöe, Steine, auch häufige Höllensteininjektionen. Die Erkrankung kann zugleich

Digitized by Google

an mehreren Stellen, ja sogar über das ganze System ausgebreitet sein, sie ist beim Mann häufiger als beim Weibe beobachtet worden, kommt in jedem Alter vor, wenn auch die oberen Harnwege mehr im jugendlichen (20—40 Jahre) und die Harnröhre mehr im höheren Alter (50—60 Jahre) befallen werden. Die Flecken, die als Verdickung der Schleimhaut erscheinen, sind bis fünffrankstückgroß, von verschiedener Form und meist weißlicher Farbe. Eine Hauptstütze der Diagnose bildet die Endoskopie, der Harnbefund ist nicht charakteristisch. Der Verlauf ist von sehr langer Dauer; ob eine Ausheilung ohne operativen Eingriff stattfindet ist nicht sichergestellt. Bezüglich der Behandlung hat sich ergeben, daß Trinkkuren und Einspritzungen ätzender und adstringierender Substanzen nicht zur vollständigen Heilung führen, aber die Begleiterscheinungen bessern. Unzuverlässig ist das Auskratzen ohne Eröffnung der Blase, günstiger lauten die Erfolge bei Auslöffelung mit hohem Blasenschnitt, am günstigsten bei vollständiger Entfernung der erkrankten Teile durch Thermokautor oder Exzision.

Von Malakoplakie sind bisher 18 Fälle beobachtet worden; davon nur zwei am Lebenden, die übrigen sind Sektionsbefunde. Auch für sie ist herabgesetzter Allgemeinzustand disponierend; Cystitis scheint stets dabei zu sein. Das Wesen der Erkrankung besteht in Vorragung der Blasenschleimhaut, zusammengesetzt aus einer Masse großer Zellen, eingelagert in ein spärliches Gerüst mit ausgedehnten Kapillaren und gewisse Eisenreaktion gebende Einschlüsse enthaltend neben Bakterien. Der Sitz ist fast ausschließlich die Blase, meist das Trigonum; die Flecken sind rundlich oder oval, von kaum sichtbarem Knötchen an bis zu 10 mm Ausdehnung, von gelblicher oder grauweißer Farbe mit einer Delle an der Spitze, welche in Ulzeration übergehen kann. Es handelt sich um einen entzündlichen Vorgang, der sich der Leukoplasie nähert, mit der er wiederholt beobachtet wurde. Das Bild ist noch nicht genügend geklärt. **Fehre** (Dresden).

8) **Thelen** (Köln). Über den diagnostischen Wert der Chromocystoskopie bei chirurgischen Nierenerkrankungen.

(Zeitschrift für Urologie Bd. II. Hft. 2.)

Verf. injiziert 20 ccm einer 0,4%igen Indigokarmin-Kochsalzlösung und beurteilt aus dem Sekretionstypus (Beginn und Konzentrationsstärke des sezernierten Indigokarmins) die Funktionsfähigkeit beider Nieren. Die Resultate stimmten mit den vergleichenden kryoskopischen Bestimmungen und den Phloridzinproben (quantitativer Zuckernachweis!) größtenteils überein. T. hält die Methode für eine wertvolle Unterstützung des Harnleiterkatheterismus und der funktionellen Diagnostik. Die kranke Niere sondert später als die gesunde den Farbstoff ab. Statt der normalerweise eintretenden dunkelblauen Färbung kommt ein ungefärbter oder nur grünlich gefärbter Harnleiterstrahl. Fehlen der Sekretion auf einer Seite spricht für Harnleiterverschluß oder Fehlen der einen Niere. »Die Chromocystoskopie markiert die Harnleitermündungen und bildet also eine Schule für den Harnleiter

Digitized by Google

katheterismus.« Sie erlaubt dem Praktiker und dem Chirurgen dieselben diagnostischen Schlüsse auf die Funktion der Nieren, wie die Kryoskopie und die Phloridzinprobe, deren Ergebnisse auch nicht immer einwandsfrei sind, und deren Ausführung für den Praktiker zu zeitraubend ist. Die Chromocystoskopie stellt dagegen ein sehr einfaches Verfahren dar. — Kurze anschauliche Kranken- und Operationsberichte erläutern die obigen Gesichtspunkte. **Kroemer** (Berlin).

---

9) **Bandler** und **Fischel** (Prag). Die Funktionsprüfung der Niere (Phloridzin) bei Quecksilberzylindroidurie und der Ablauf der Nylander'schen Reaktionen in Quecksilberzuckerharnen.

(Zeitschrift für Urologie. Bd. II. Nr. 1.)

Verff. vermochten durch sorgfältige Versuche (Phloridzininjektionen mit nachfolgender qualitativ-quantitativer Bestimmung der Zuckerausscheidung) bei normalen und luetischen Personen nachzuweisen, daß die Einverleibung von Quecksilbermengen, wie sie bei den gangbaren Behandlungsmethoden üblich sind, eine vorübergehende hochgradige Zylindroidurie und Zylindrurie herbeiführt, aber eine ernstere funktionelle Störung der Nieren nicht hervorruft. Die von Bechstein stammende Behauptung, daß quecksilberhaltige Harne von Syphilitikern trotz der Anwesenheit von Zucker die Nylander'sche Wismutprobe nicht geben, wird als zu Unrecht bestehend nachgewiesen.

Es wäre wünschenswert, ähnliche funktionelle Nierenuntersuchungen an Operateuren anzustellen, welche auf Sublimatdesinfektion unangenehm reagieren. **Kroemer** (Berlin).

---

10) **Reitter.** Die Indikationen für den Aderlaß mit nachfolgender Kochsalzinfusion in der Therapie der urämischen Störungen. 86 S.

Wien, **Franz Deuticke**, 1907.

R. kommt auf Grund eines reichen klinischen Materials — in der Arbeit sind nur Musterbeispiele angeführt — zu dem Ergebnis, daß alle Nephrosen mit urämischen Störungen sich durch Aderlaß mit nachfolgender Infusion günstig, wenn auch nicht in gleicher Stärke, beeinflussen lassen.

Bei den urämischen Störungen der akuten Nephrosen sind Infusion und Aderlaß ein wirksames Heilmittel, das auch das Grundleiden günstig beeinflußt und daher unbedingt indiziert ist.

Bei den urämischen Störungen der chronischen Nephrosen ist die günstige Wirkung abhängig von dem Grade der anatomischen Nierenschädigung; der Erfolg hängt von der Quantität und Qualität des spezifischen Epithels ab. Bei nur geringer Atrophie des Nierenparenchyms ist der Erfolg gut, aber von kurzer Dauer. Bei akuten Nachschüben dieser Formen ist bei Ausbruch urämischer Erschei-

Digitized by Google

nungen Aderlaß und Infusion indiziert. Bei ausgeprägten Atrophien des Parenchyms ist der Erfolg so gering und so rasch vorübergehend, daß der Eingriff nicht indiziert ist; nur symptomatisch zur Milderung einer urämischen Erscheinung, wie z. B. des Kopfschmerzes, kann er hier im Einzelfall ausnahmsweise vorgenommen werden.

Die allgemein gültigen Kontraindikationen des Aderlasses: schwer geschädigtes Herz, hochgradige Arteriosklerose, besonders der Hirnarterien, weitgehende Zerstörung des Lungengewebes, schwere Blutverluste, abnorme Blutzusammensetzung, gelten auch für alle Nephrosen.

Fehre (Dresden).

---

11) **E. R. W. Frank.** Über Anwendung der Bier'schen Stauung in der Urologie.

(Med. Klinik 1908. p. 787.)

Auf Grund eigener Erfahrungen (Krankengeschichten) befürwortet F. lebhaft die Stauung bei Gelenkentzündungen nach Tripper (baldige Schmerzlinderung und Abschwellung der Gelenke!) sowie die Saugbehandlung bei tuberkulöser und nichttuberkulöser Fistelbildung, bei Tuberkulose der männlichen Geschlechtsteile, bei Bubonen (erhebliche Abkürzung der Krankheitsdauer, Wegfall größerer chirurgischer Eingriffe und ihrer oft üblen Folgeerscheinungen, insbesondere Narbenbildung [Entstellung, Lymphstauung usw.]). Eine vom Kranken selbst zu handhabende Saugglocke mit Spritze für das Schröpfverfahren am Hoden wird empfohlen. (Abbildung.) **Georg Schmidt** (Berlin).

---

12) **Wildholz** (Bern). Experimentell erzeugte, aszendierende Nierentuberkulose.

(Zeitschrift für Urologie. Bd. VI. Nr. 1.)

Bisher war es nur gelungen, eine aufsteigende Nierentuberkulose zu erzeugen, wenn der Urinstrom unterbrochen wurde, so durch Harnleiterunterbindung mit tuberkelbazillenhaltigem Faden (Baumgarten), oder durch nachfolgende Injektion von Tuberkelbazillen in den unterbundenen Harnleiter (Albaran, Bernard und Salomon).

W. spritzte Kaninchen von der mit stumpfer Kanüle durchstochenen Blase aus Perlsuchtbazillen in den Harnleiter einer Seite und sah in den meisten der Versuchsfälle Tuberkulose des Nierenbeckens und der Niere in der Markzone danach entstehen. Durch vergleichende Tuscheinjektionen kam W. zu der Überzeugung, daß das injizierte Virus jedesmal sofort ins Nierenbecken gelangte, dort haften blieb und retrograd die Niere infizierte. Bei einer zweiten Versuchsserie brachte er die Bakterienaufschwemmung in die Blase, welche er für 10—15 Minuten unter einen Füllungsdruck von 2 cm Quecksilber setzte. Auch hierdurch erzielte er Aszension der Tuberkelbazillen bzw. des infizierten Blaseninhaltes in das Nierenbecken und retrograde Niereninfektion. Die tuberkulösen Veränderungen saßen im Nierenbecken in der subepithelialen Nierenschicht und folgten den die

*

Digitized by Google

Gefäße begleitenden Bindegewebszügen bis tief in die Markschicht hinein. Die Beteiligung der Harnleiterlymphbahnen bei der Ausdehnung des Prozesses glaubt W. ganz ausschließen zu können.

Die Versuche sind eine ernste Mahnung, bei pathologisch affizierten Blasen nur mäßige Auffüllungen vorzunehmen, um eine Rückstauung des Urins in das Nierenbecken, von welcher sich Ref. in pathologischen Fällen wiederholt überzeugen mußte, zu vermeiden.

Kroemer (Berlin).

---

13) **O. Zuckerkandl** (Wien). Die geschlossene tuberkulöse Pyonephrose.

(Zeitschrift für Urologie. Bd. VI. Nr. 1.)

Z. bringt in vorliegendem Aufsatz die Beschreibung von drei interessanten Fällen, in welchen bei erwiesener Tuberkulose der Blase nur eine Niere vorhanden zu sein schien. Nur diese war zu tasten, nur der betreffende Harnleiter sondierbar und sezernierend. Zur klaren Diagnosenstellung wurden beide Nieren in einer Sitzung freigelegt. Dabei ergab sich jedesmal der Hauptherd der Erkrankung in der nicht sezernierenden Niere. Die Tuberkulose hatte zu schwieliger Verödung und Schwund des Nierenparenchyms geführt. Das Nierenbecken war durch eine vom Hilus ausgehende Fettwucherung verschlossen. Die Veränderung kann offenbar latent, ohne örtliche Symptome, zustande kommen. Demnach kann es sich in jedem als Solitärniere imponierenden Falle um einseitige Nierensklerose handeln. Die Diagnose ist dabei sehr erschwert, zuweilen ohne Freilegung beider Nieren unmöglich. Trotz der geringfügigen örtlichen Symptome ist eine solche Niere eine stete Gefahr für den Pat., da beständig neue miliare Prozesse von den älteren Herden ausgehen und die Nachbarschaft gefährden können. Die operative Entfernung der sklerotischen Niere bietet auch bei tuberkulöser Infektion der anderseitigen funktionierenden Niere günstige Aussichten für die Besserung des Allgemeinleidens.

Kroemer (Berlin).

---

14) **Kümmell** (Hamburg-Eppendorf). Diagnostik und Therapie der Nephrolithiasis.

(Zeitschrift für Urologie Bd. II. Hft. 3 u. 4.)

Nach einer kurzen historischen Einleitung über die Geschichte der Nierensteinkrankheit geht K. zunächst auf die Symptomatologie und Diagnose der Nierensteine ein. Von ätiologischen Faktoren werden Traumen, schwere Rückenmarksverletzungen, Fremdkörperreiz (Parasiten, Bakterien, Pilze) angeführt. Das Prädilektionsalter scheint zwischen dem 22. und 45. Lebensjahre zu liegen. Frauen sind in 39% aller beobachteten Fälle beteiligt; unter den an Harnleitersteinen Leidenden befanden sich sogar $^4/_5$ weibliche Pat. Praktisch unterscheidet K. nicht zwischen primären und sekundären, d. i. durch entzündliche Prozesse verursachten Steinen, sondern er trennt die aseptischen von den mit Infektion einhergehenden Fällen. Der Ausgang

Digitized by Google

der Erkrankung in Nierenverödung ist selten, der in Pyonephrose die Regel. Von den gewöhnlich angeführten Symptomen sind weder der Schmerz, der Steinabgang, die Blutung noch die Anurie sichere Erkennungszeichen der Nephrolithiasis. Die Nierensteindiagnose ist im wesentlichen eine Ausschließungsdiagnose. Verwechslungen mit Appendicitis, Gallensteinen und Nierenerkrankungen anderer Art sind keine Seltenheit. Großen Wert legt K. auf ein gutes Röntgenbild. Von 101 bei der Operation entfernten Steinen konnten 91 im Röntgenbild nachgewiesen werden. Vorzügliches Plattenmaterial, gute, weiche Röhren bei 3 Minuten-Exposition, bestimmte Lagerung und Vorbereitung der Pat. sind erforderlich zur Erreichung befriedigender Bilder. Neben Übersichtsbildern werden Detailaufnahmen mit Kompressionsblenden angefertigt. Erst wenn die Wirbelkörper und der Psoasschatten klar hervortreten, wird die Aufnahme als zuverlässig angesehen.

Ist die Diagnose der Nephrolithiasis so gut wie gesichert, so setzt die Feststellung der fraglichen Nierensuffizienz oder -Insuffizienz ein. Die genaue Urinuntersuchung in bakteriologischer, physikalischer und chemischer Beziehung geht voran. Die Cystoskopie, der Harnleiterkatheterismus und die funktionelle Nierendiagnostik (Bestimmung der Urate, der Molekularkonzentration, des Phloridzindiabetes) müssen unterstützt werden durch die Kryoskopie des Blutes. Auf letztere legt Verf. im Gegensatz zu Israel und Rovsing den größten Wert. — Sinkt der Gefrierpunkt des Blutes δ auf — 0,6 oder darunter, so hält K. die Nephrektomie für lebensgefährlich und daher unstatthaft, weil die zweite Niere gleichfalls insuffiziert sein müsse. In solchen Fällen ist bei dringender Indikation nur die Nephrotomie am Platze. — Die Pyelotomie wird von K. wegen der Neigung zu langwieriger Fistelbildung nicht bevorzugt. Die Entfernung der kranken Niere darf nur dann vorgenommen werden, wenn man sich von dem Vorhandensein einer funktionstüchtigen anderseitigen Niere überzeugt hat. Anurie spricht fast stets für doppelseitige Erkrankung, die sog. reflektorische Anurie konnte K. nie beobachten. Bei 101 Pat. wurden wegen Nephrolithiasis (einschließlich von acht sekundären Nephrektomien) 109 Operationen ausgeführt. 51 aseptische oder leicht infizierte Nierensteine wurden durch Nephrotomie entfernt ohne Todesfall. Von 44 schwer infizierten Fällen starben dagegen 3, bei welchen nur die Nephrotomie vorgenommen worden war. 20 Nephrektomien bei infizierter Niere verliefen ohne Todesfall.

Je frühzeitiger der Eingriff vorgenommen wird, um so günstiger ist der Verlauf. — Die erzielten Resultate (bei 95 nicht Anurischen eine Gesamtmortalität von 3,1 %) sind erstaunlich günstig. Das interessante Referat K.'s schließt mit intimeren Details der Technik, welche zur Vermeidung der Blutung nach Nephrotomie und Drainage des Nierenbekens dienen sollen. Die Freilegung beider Nieren ist nicht selten notwendig, wenn die Diagnose uns im Stiche läßt und die zuerst freigelegte Niere keine Steine enthält. Die letzteren sind erst

Digitized by Google

nach Ausführung des Sektionsschnittes mit Sicherheit zu tasten. Die Durchgängigkeit des Harnleiters bis in die Blase ist am Schlusse der Operation in jedem Falle zu prüfen. **Kroemer** (Berlin).

---

15) **G. Holzknecht** und **R. Kienböck** (Wien). Radiologische Diagnostik der Nephrolithiasis.

(Zeitschrift für Urologie Bd. II. Hft 5.)

Der vorliegende Aufsatz der beiden Wiener Röntgenologen beleuchtet alle Schwierigkeiten der röntgenologischen Nierensteindiagnostik. Verff. empfehlen individualisierendes Vorgehen, in der Regel Aufnahmen in Rückenlage mit der Kompressionsblende nach Albers-Schönberg bzw. mit dem H.-K.'schen Zylinder oder dem Robinsohn'schen Faszikelrohr. Die Röhre wird in 40 cm Fokusdistanz von der möglichst frischen Platte angebracht. Das Licht muß kräftig, aber weich bis mittelweich sein. 3—6 Minuten Expositionszeit genügen. Als Entwickler benutzen Verff. eine Kombination von Metol und Hydrochinon. Standentwicklung ist unpraktisch. — Die Platten werden im elektrischen Schaukasten, event. mit dem Opernglas im finsteren Zimmer betrachtet. Je nach dem Ausfall unterscheiden Verff.: a. brillantes Bild (Wirbel, Rippen, Psoas und Nierenkontur sind klar gezeichnet); b. gute Aufnahme (zeigt alle Einzelnheiten, aber weniger kontrastreich); c. schlechte, unbrauchbare Aufnahmen (mit unklarer Zeichnung). Die brillanten Bilder zeigen sogar die Knochenstruktur in den Skeletteilen. Bis auf Steine, welche aus reiner Harnsäure bestehen, erweisen sich ziemlich alle anderen als röntgenoopak und erscheinen also auf der Platte. Die Versager schätzen die Verff. auf etwa 2%. Diese Versager betreffen Fälle, in welchen vorhandene Steine im Röntgenbild nicht nachzuweisen waren oder in welchen trotz Steinschatten auf der Platte — bei der Operation Steine nicht gefunden wurden. — Einer Literaturübersicht über die Statistiken anderer Beobachter lassen die Verff. eine Auswahl von Röntgenbildern aus ihrer eigenen Sammlung folgen, auf welchen alle Einzelnheiten und Details mit Hilfe zugehöriger Konturskizzen leicht zu erkennen sind. Die intrarenalen Steine markieren sich seitlich von den Nierenwirbeln innerhalb der Nierenkontur oder an ihrem Rand als runde, ovale, dreieckige, gelappte oder geweihartig verzweigte Schatten, während Harnleitersteine schmal und länglich sind. Bei starker respiratorischer Verschieblichkeit ist der Steinschatten doppelt konturiert. Besteht der geringste Zweifel über die Natur eines Schattens, so sind wiederholte Aufnahmen nach Abführen erforderlich, und zwar in mehreren Richtungen, event. stereoskopische Aufnahmen oder das Doppelplattenverfahren.

Falsche Schatten werden dann verschwinden. Der Schluß enthält eine Zusammenstellung aller Momente, welche differentialdiagnostisch in Betracht kommen können (Fremdkörper-Narben, Kot-

Digitized by Google

ballen, knochenhaltige Dermoide, Prostatasteine, Phlebolithen usw.). — Näheres in dem lesenswerten Original. **Kroemer** (Berlin).

---

16) **Küster** (Charlottenburg). Diagnostik und Therapie der Nierentumoren.

(Zeitschrift für Urologie Bd. II. Hft. 1.)

K. bringt zunächst eine Zusammenstellung der älteren diagnostischen Maßnahmen zur Feststellung einer Nierengeschwulst und warnt vor der Neigung, sie zu vernachlässigen und einzig durch die moderne Funktionsprüfung sich leiten zu lassen. Die letztere, insbesondere die Phloridzinprobe, muß freilich stets den Ausschlag geben bei der Indikationsstellung für oder gegen die Operation. K. fordert weiterhin eine genaue Erforschung der pathologisch-anatomischen Unterschiede und das Studium des verschiedenartigen klinischen Verlaufes der einzelnen Geschwulstformen. Epinephrome, Epinephroide und Sarkome sind z. B. sehr verschieden in ihrer Entstehung, Form, Wachstumsart und Prognose. Daher ist es nicht angängig, in Sammelstatistiken alle Neubildungen als Krebs der Niere zusammenzufassen. Erkennung der Geschwülste im ersten Entwicklungsstadium ist das erstrebenswerte Ziel. Die Therapie besteht in der Nephrektomie nur in Ausnahmefällen (kleine Geschwulst der zweiten Niere) in der Keilexzision. Das retroperitoneale Operationsverfahren ist nur bei ganz beweglicher Niere am Platze; bei vorgeschrittenen Neubildungen empfiehlt sich transperitoneales Vorgehen, Entfernung der Niere mit Fettkapsel, Nebenniere und den Lymphdrüsen derselben Seite, wenn möglich mit vorgängiger Unterbindung der Nierengefäße. Die Lumbalanästhesie ist namentlich für geschwächte Individuen empfehlenswert. Geschwülste, die bereits metastasiert haben und schwer beweglich sind, sollen nicht mehr operiert werden. Auch hier ist das transperitoneale Vorgehen als Probelaparotomie vorteilhaft. **Kroemer** (Berlin).

---

17) **v. Eiselsberg** (Wien). Diagnose und Therapie der Nierentumoren.

(Zeitschrift für Urologie. Bd. II. Nr. 1.)

v. E. faßt als Nierengeschwülste Karzinome, Sarkome, Hypernephrome und embryonale Drüsengeschwülste zusammen. Das Streben des modernen Chirurgen muß auf möglichst frühzeitige Diagnosenstellung gerichtet sein. In der Anamnese sind Traumen, Symptome von Steinbildung besonders wichtig. Die Inspektion belehrt über die Ausbreitung der Geschwulst (Venektasien, Drüseninfektion, Beinödem, Pigmentierungen, Epheliden). Die Röntgenuntersuchung weist wenigstens die Kontur der Niere nach. Die Suche nach Metastasen (Mamma!), die lokale Untersuchung und Tastung (Aufblähung des Dickdarmes) auch vom Mastdarm bzw. von der Scheide her wird uns über manches Aufschluß geben. Die Cystoskopie, die Harnleitersondierung

Digitized by Google

liefert den Harn jeder Seite getrennt zur chemischen und funktionellen Diagnosenstellung. — Neben der Kryoskopie, deren Wert in letzter Zeit angefochten worden ist, scheint besonders die Phloridzinprobe im Sinne Kapsammer's wichtig. — Die Therapie kann nur in der Nephrektomie bestehen (Ausnahmen machen Hufeisennieren und doppelseitige Geschwülste). v. E. wählt mit Vorliebe den lumbalen Operationsweg, öffnet aber das Peritoneum, um vom Bauch aus die andere Niere zu tasten. Von 20 Operierten verlor er primär 7 (Mortalität = 35%). Davon entfallen 3 Todesfälle auf 6 transperitoneale Operationen, für welche v. E. allerdings die schweren Fälle auswählt. Von den zunächst überlebenden 13 Pat. sind nur noch 5 am Leben. Die übrigen starben innerhalb 2 bis 34 Monaten nach der Operation.

Wegen dieser ernsten Diagnose hält v. E. es für geboten, bei unsicherer Diagnose und begründetem Verdacht auf Neubildung die Niere freizulegen und eventuell durch Sektionsschnitt zu eröffnen.

Kroemer (Berlin).

---

18) **F. L. v. Neugebauer** (Warschau). Hermaphroditismus beim Menschen.

Leipzig, **Werner Klinckhardt**, 1908.

Der unermüdliche Sammler und Forscher, dessen Namen durch seine fleißigen Studien über den Hermaphroditismus und »Erreur de sexe« wohlbekannt ist, hat uns in vorliegendem, 748 Seiten umfassenden Werk ein »Encheiridion« geschaffen, welches einen Markstein in der Erforschung der sexuellen Zwischenstufen darstellt. — Die Wichtigkeit dieses, mit zahlreichen Abbildungen versehenen Standardwerkes geht weit über die Grenzen des medizinischen Interesses hinaus. Lehrer und Seelsorger, Juristen und Psychologen werden in dem Buche erwünschte Belehrung finden.

Der wissenschaftliche Pathologe, wie der praktische Arzt und der Operateur findet in der Fülle der reichen Kasuistik und in den klaren zusammenfassenden Schlußkapiteln bei jedem zweifelhaften Falle sicher analoge Erfahrungen früherer Beobachter, so daß er sehr wohl imstande sein dürfte, seinen eigenen Fall richtig zu werten und richtig sozial zu beraten. Als besonders wertvoll erscheinen mir neben dem wohlgelungenen Eingangskapitel über die historische Entwicklung der Anschauungen vom Zwittertum die wissenschaftlichen Auseinandersetzungen über die Entwicklung des normalen und pathologischen Geschlechtsapparates, bei deren Schilderung er sich an Kollmann, Nagel und Bayer anlehnt, und das gründliche Eingehen auf den psychischen Zustand und die soziale Stellung der Hermaphroditen. — Die Stellung einer anatomischen Diagnose über den Bau und die eventuell vorhandene oder fehlende Funktion dieses oder jenes somatischen Geschlechtscharakters ist oft weniger wichtig, als die psychische Wertung der seelischen Zwitternatur. Die vom Verf. gesammelten Fälle, in welchen Hermaphroditen infolge der fehlerhaften Beurteilung von seiten der Ärzte und Erzieher durch Selbstmord ihren seelischen Leiden

Digitized by Google

ein Ende zu machen suchten, sind eine ernste Mahnung für die Ärzte und für den Staat, der auch diesen Individuen gegenüber die Pflicht hat, ihnen ein menschenwürdiges Dasein voll Befriedigung zu garantieren. Hoffen wir, daß diese Lücke in der Gesetzgebung, welche auf Hermaphroditen bisher nicht Rücksicht nimmt, bald ausgefüllt sein wird.

In diesem Sinne verfolgt Neugebauer's Werk neben seiner praktisch-medizinischen Bedeutung einen für die gesamte Gesellschaftsordnung wichtigen Aufklärungsdienst und muß auch in dieser Hinsicht als verdienstvolles Unternehmen genannt werden.

Der klare und nie ermüdende Stil des Verf.s, seine anschauliche Darstellungsweise sind zu bekannt, als daß ich weitere Worte darüber machen dürfte. Das Werk spricht für sich selbst und wird wohl bald in keiner Bibliothek fehlen. Wer auf dem einschlägigen Gebiet arbeiten will, wird dem Verf. für seinen eminenten Fleiß Dank wissen.

Kroemer (Berlin).

Kleinere Mitteilungen.

Aus der chirurg. Abteilung des Katharinenhospitals in Stuttgart.
Direktor: Prof. Dr. Steinthal.

Beitrag zur Frage der Sensibilität der Bauchorgane.

Von

Dr. A. Nast-Kolb,
Oberarzt der Abteilung.

In der Nr. 20 dieses Zentralblattes teilt Ritter seine Erfahrungen über die Sensibilität der Bauchorgane am Tiere mit. Er will diese Ergebnisse zwar nicht ohne weiteres auf die Sensibilität des Menschen übertragen, neigt aber, auch nach seinen persönlichen Erfahrungen bei Operationen, der Ansicht zu, daß die Bauchorgane Schmerzempfindung besitzen. Für einen besonderen Prüfstein hält er die Unterbindung von Gefäßen in der Bauchhöhle. Demgegenüber möchte ich die Beobachtungen mitteilen, die ich anläßlich von Hernienoperationen und Laparotomien teils als Assistent an der Heidelberger Klinik, teils am Katharinenhospital in Stuttgart an nicht narkotisierten Pat. habe sammeln können. Bei diesen Operationen wurde die Eröffnung der Bauchhöhle bzw. des Bruchsackes in lokaler Anästhesie mit Novokain vorgenommen, ohne jede Narkose, nur nach vorausgeschickter Morphiuminjektion von 0,01 bis höchstens 0,015 Morphium. Bei den Operationen der Hernien mußte ich mehrmals größere Netzpartien abbinden und abtragen. Sowohl Unterbindung wie Durchschneidung des Netzes verursachten keine Schmerzen. Zweimal habe ich bei eingeklemmten Brüchen mit Gangrän des Darmes Darmresektionen von 15—20 cm Länge gemacht. Die Unterbindung und Durchtrennung des Mesenteriums war vollkommen schmerzlos. Das eine Mal wurde die zirkuläre Darmnaht ausgeführt, das zweite Mal nach Verschluß der Darmlumina eine seitliche Anastomose mittels Murphyknopfes angelegt. Die Manipulationen am Darm: Durchtrennung, Naht, Druck beim Vereinigen des Knopfes, haben keinerlei Schmerzen ausgelöst.

Ebenso wie der Darm ist meiner Ansicht nach auch der Magen unempfindlich. Bei mehreren Gastrostomien habe ich den Magen eröffnet und eine Witzel'sche Fistel angelegt, ebenfalls nach Durchtrennung der Bauchdecken unter lokaler Novokainanästhesie. Auch diese Eingriffe am Magen waren zweifellos schmerzfrei.

Digitized by Google

Dagegen löst jeder Zug am Mesenterium, am Peritoneum, am Bruchsack, am Darm oder am Magen sofort die heftigsten Schmerzen aus. Ebenso ist das Zurückbringen von Magen oder Darm in die Bauchhöhle, sobald man einige Gewalt anwenden muß, wohl wegen der unvermeidlichen Zerrungen am Mesenterium und wegen des Druckes auf parietales Peritoneum recht schmerzhaft.

Daß die Schmerzlosigkeit der Eingeweide bei den Operationen der Novokainwirkung zuzuschreiben ist, scheint mir, beim Menschen wenigstens, nicht wahrscheinlich; denn dann müßte sich die Anästhesie auch auf das Peritoneum parietale erstrecken, was aber nicht der Fall ist. Ebenso ist auch die vorausgeschickte Morphiumdosis zu gering, um die Anästhesie der Eingeweide zu erklären.

Erfahrungen an Tieren in dieser Hinsicht besitze ich nicht, für den Menschen aber fand ich die Tatsache, in Übereinstimmung mit Lennander's Ansichten, bestätigt, daß operative Eingriffe am Netz, Magen und Darm schmerzlos sind. Ob die Durchtrennung mit dem Thermokauter weh tut, weiß ich nicht. Ich habe keine Gelegenheit gehabt, ihn zu benutzen.

Damit soll aber nun durchaus nicht behauptet werden, daß unsere inneren Organe überhaupt keine Empfindung besäßen. Müller (Grenzgebiete der Medizin und Chirurgie 1908 p. 600) hat in sehr einleuchtender Weise dargetan, daß unter gewissen Umständen doch in inneren Organen Schmerzempfindungen ausgelöst werden können. Ob freilich seine Erklärung der Schmerzen innerer Organe als Schutzvorrichtung im Kampfe ums Dasein für alle Fälle ausreicht, lasse ich dahingestellt. Mir scheint diese teleologische Auffassung doch etwas zu weitgehend.

Ein Punkt bedarf, glaube ich, bei der Prüfung der Schmerzempfindung am Menschen größerer Berücksichtigung, als er bisher gefunden hat. Je mehr man sich mit dem lokalen Anästhesierungsverfahren beschäftigt, um so häufiger fällt auf, eine wie große Verschiedenheit bei einzelnen Individuen in bezug auf Schmerzempfindung besteht. Aber nicht nur einzelne Individuen, sondern auch ganze Bevölkerungsklassen und Rassen lassen in dieser Hinsicht, was übrigens allgemein bekannt ist, große Unterschiede erkennen. Wer abwechselnd mit mehr ländlicher oder städtischer Bevölkerung oder mit verschiedenen Volksstämmen hat arbeiten müssen, wird die Beobachtung der verschiedenen Toleranz gegen Schmerzempfindung bestätigt gefunden haben. Ich möchte deshalb auf diese Unterschiede bei der Beurteilung der Schmerzempfindung während der Operation am nicht narkotisierten Menschen noch besonders hinweisen.

---

19) Sammelbericht über Röntgenbehandlung von chirurgischen und Hautkrankheiten von März 1907—1908.

(s. Zentralbl. f. Chir. 1905, Nr. 11; 1906, Nr. 16; 1907, Nr. 22.)

Die Forschung auf dem Gebiete der Röntgenologie ist auch im verflossenen Jahr eifrig fortgesetzt worden. Eine große Anzahl von Mitteilungen über physikalische Vorgänge in den verschiedenen Apparatteilen, über technische Neuerungen, Änderungen, Verbesserungen finden wir in den einschlägigen Zeitschriften des In- und Auslandes, und eine fast unübersehbare Kasuistik in diagnostischer und therapeutischer Hinsicht ist in diesen enthalten. Große Anregung und Befruchtung hat die uns hier näher angehende Röntgentherapie erfahren durch den Wettkampf mit den anderen Zweigen der »Aktinotherapie«, wie Müller alle Zweige der Bestrahlungsbehandlung gemeinsam bezeichnet wissen will. Der Wettbewerb führte Physiker und Techniker in gemeinsamer Arbeit mit Ärzten zur Erforschung der technischen Möglichkeiten und der biologischen Wirkungsweise zusammen. Solchen Anregungen verdankt namentlich die Lupusbehandlung mancherlei Fortschritte. Rein aus technisch-physikalischen Überlegungen ging ein Verfahren hervor, dessen Grundlagen zwar schon 1905 in der Med. Klinik Hft. 21 und 22 veröffentlicht, dessen praktische Verwendung aber erst im letzten Jahr erprobt wurde. Es handelt sich um die Homogenbestrahlung nach Dessauer. Er wurde angeregt durch eine Arbeit von Perthes über Absorption der Strahlen in verschiedenen Tiefen des

Digitized by Google

Gewebes (Fortschritte VIII). Durch theoretische Erwägungen kam er dahin, daß bei starker Penetrationskraft der Strahlen der ganze Körper homogen durchstrahlt wird, wenn er in so großer Entfernung von der Strahlenquelle sich befindet, daß kürzere Strecken keinen wesentlichen Unterschied in der Stärke der Bestrahlung machen. Technisch hat Dessauer es nun verstanden, eine Apparatanordnung zu bauen, daß so harte Röhren, wie sie bisher noch nicht in der Heilkunde üblich waren, über 200 Stunden lang ohne Änderung des Vakuums dauernd betrieben werden können. Da die chemische Wirksamkeit so harter Strahlen sehr gering ist — in etwa 100 Stunden wird 1 H. (Holzknecht'sche Einheit) erzielt, müssen die Kranken tagelang der tatsächlich homogenen Behandlung ausgesetzt werden, was für sie aber ohne Belästigung geschieht; denn sie liegen oder halten sich auf in einem Zimmer, in dem die Röhren unter der Decke, für sie gar nicht bemerkbar, angebracht sind. So sind sie dauernd deren Strahlung ausgesetzt. Über die biologische und therapeutische Wirkung ist bisher noch nichts mitgeteilt, doch sind Versuche an verschiedenen Stellen im Gange. Ich habe absichtlich diese Technik etwas weitläufiger besprochen, da sie für die Therapie, wenn sie praktisch das hält, was sie theoretisch verspricht, eine ganz außerordentlich wichtige Neuerung bedeutet und weite Perspektiven eröffnet auf Behandlung mancher Leiden, die heute für die Röntgentherapie noch ganz unzugänglich sind.

Die Arbeiten Dessauer's seien den Lesern hiermit bestens empfohlen! (Mit anderen zusammengestellt in Heilende Strahlen Bd. II von Dessauer, Würzburg, Curt Kabitzsch, 1908.) Nach dem Studium dieser Arbeit sieht man, daß die heutige Röntgentherapie fast nur mit Oberflächenbestrahlung arbeitet und demgemäß nur die bisherigen beschränkten Erfolge erzielen kann. Aber trotzdem muß man sich des Erreichten freuen; ist doch durch die wunderbaren Strahlen mancher Schmerz gelindert, viel Entstellung beseitigt und eine ganze Anzahl von Leben teilweise um Jahre verlängert worden! — Eine auch im vergangenen Jahre noch ungelöst gebliebene Frage ist die nach einem absolut zuverlässigen und handlichen Meß- und Dosierungsapparat für den praktischen Gebrauch des Röntgenotherapeuten. Die verschiedenen im In- und Ausland eingesetzten Komissionen haben noch kein endgültiges Urteil abgeben können. Die in den Vorjahren gebrauchten, teilweise mit Begeisterung aufgenommenen Quantimeter, Dosimeter, Radiometer sind zwar zum Teil wissenschaftlich zuverlässig, wie z. B. das Quantimeter von Kienböck, das Fällungsradiometer von G. Schwarz (s. u.), aber sie sind noch nicht handlich genug, oder zu teuer. Viel gebraucht und anscheinend bewährt ist das Radiometer von Sabourand und Noiré, während der älteste Meßapparat von Holzknecht nur noch wenig mehr gebraucht zu werden scheint. Inzwischen ist das Fällungsradiometer von G. Schwarz erschienen. Es beruht darauf, daß Röntgenstrahlen aus einer bestimmten Mischung von Sublimat und Ammoniumoxalat Kalomel ausfällen, das die klare Mischung trübt. Die Menge und damit die Trübung ist proportional der Menge der Röntgenstrahlen. Der ganze Apparat ist recht praktisch angeordnet und scheint auch nicht allzu schwierig und kompliziert in der Handhabung zu sein, er ist aber leider recht kostspielig und daher für den praktischen Gebrauch noch nicht recht zugänglich. Seine Angaben sollen zuverlässig sein. (Genaue Veröffentlichung in Fortschritte XI, 2.) Das gleiche gilt von dem Kienböck'schen Quantimeter. Manche Röntgenologen ziehen den wenig zuverlässigen Meßapparaten die Erfahrung vor und gehen von bekannter Leistung der Röhren aus (Albers-Schönberg nimmt als Grundlage z. B. die »Handröhre«), auch Lévy-Dorn mißt nach Erfahrungsgrundsätzen. Allerdings ist für Veröffentlichungen und Wiederholung von Versuchen zahlenmäßig genaue Angabe erwünscht, die aber wie bisher nach primärer Stromstärke, Unterbrecher, Röhrenabstand usw. überhaupt gänzlich unbrauchbar waren. Die Angabe der Millampèrezahl im sekundären Stromkreis ist schon eher verwendbar und wird zahlreicher gemacht als früher. Alban Köhler berichtet über günstige Erfahrungen mit seiner Thermometerröhre. — Eine Übersicht über die bisher üblichen Meßverfahren gibt Kassabian (Amer. quarterly of Roentgenology). Die Versuche von Guilleminot und Butcher, die Strahlung von Radium

Digitized by Google

bekannter Stärke als Vergleichsobjekt heranzuziehen, und von Bergonié, die elektrostatischen Eigenschaften der Röntgenröhre im Betriebe dazu heranzuziehen, seien der Vollständigkeit halber kurz erwähnt.

Daß Schutzeinrichtungen bei jeglichem Röntgenbetriebe nötig sind, daß namentlich der Arzt auch vor Sekundärstrahlen sich hüten soll, ist nun ein allgemein anerkanntes und auch wohl ziemlich durchgeführtes Erfordernis. Blendenkästen, Röhrenschutzkappen aus röntgendichten Stoffen, fahrbare Bleiglasscheiben und ähnliche Einrichtungen sind ihrer Handlichkeit wegen, und da sie Arzt und Kranken meist gleichzeitig schützen, sehr beliebt. In allen neueingerichteten Röntgenstationen größerer Krankenhäuser findet man Schutzhäuschen für das Personal. Dessauer filtriert seine äußerst harten Strahlen bei der Homogenbestrahlung durch Bleiglas, um auch den letzten Rest weicher Strahlen auszuschalten. Bei Behandlung tiefliegender Prozesse, besonders der langdauernden der Leukämie, werden Filter auf den Körper des Kranken mit Nutzen verwandt. v. Jaksch hat sich mit Vorteil eines 0,02 mm starken Silberblechs, Pfahler des schon früher von ihm verwandten und empfohlenen Sohlleders bedient, während Bazy durch eine 4—5 cm dicke Watteschicht im Trichter seiner Blende die zu weichen Strahlen ausschalten will.

Sucht man so die für manche Gewebe zu wirksamen Strahlen auszuschalten, so hat man andererseits nötig, die Empfänglichkeit anderer zu erhöhen, damit sie überhaupt einer Strahlenwirkung zugänglich werden. Eosinlösung (2%ig), Chinin. bisulfuric. dienen manchen Röntgenologen zur »Sensibilisierung« der Gewebe, während die Kompression ein allgemein anerkanntes Mittel ist, um durch Beseitigung des die Strahlen stark absorbierenden Blutes auf tiefere Schichten kräftiger einzuwirken.

Für Behandlung der meisten Krankheiten wurden mittelstarke Röhren angewandt.

Daß volle Dosen bis zur Reaktion bei bösartigen Geschwülsten zur Heilung erforderlich sind, wird allgemein anerkannt, ebenso daß zu geringe Gaben häufig ein stärkeres Wuchern der Geschwulstelemente veranlassen. Diese Gewebsreizung wird wieder nutzbringend angewandt bei Behandlung von Haarkrankheiten, da durch den gesetzten Gewebsreiz ein stärkeres bzw. neues Wachsen der Haare eintreten soll (Newcomet).

Sehr zahlreiche Versuche an Tieren und Pflanzen aller Art, Untersuchungen an behandelten Kranken sind vorgenommen, um die biologische Wirkung der Röntgenstrahlen unserem Verständnis noch näher zu bringen als bisher. Lossen hat eine größere Arbeit über Röntgen- und Becquerelstrahlen geliefert (Wiener Klinik 1907, Urban & Schwarzenberg). Schmidt konnte an Amphibien durch Bestrahlung ihrer Eier und Larven schwere Schädigungen an Gehirn und Rückenmark hervorbringen. Hasebroek setzte verschiedene Arten von Schmetterlingsraupen und Puppen den Strahlen aus und konnte beim kleinen Fuchs, wenn die Puppen kurz vor oder nach dem Übergangsstadium aus der Raupe bestrahlt wurden, Fehler in der Schuppenbildung erzeugen. Auf trächtige Tiere wirken die Röntgenstrahlen sehr leicht ein, töten die Frucht ab oder hemmen ihre Entwicklung unter Erzeugung von allerlei Mißbildungen (Triboudeau und Belley). Daß Cholin dabei eine Rolle spielt, konnten v. Hippel und Pagenstecher nachweisen, die durch Cholineinspritzungen gleiche Schädigungen erzeugten wie durch Bestrahlung. Mit der Einwirkung auf Drüsengewebe beschäftigten sich Stern und Halberstädter: Die Bürzeldrüse der Ente wird durch längere und öftere Bestrahlung verödet. An Pflanzen experimentierten Schwarz und Guilleminot. Sie fanden, daß keimende Pflanzen (Bohnen, Hafer) durch geringe Strahlengaben angeregt, durch stärkere gehemmt und abgetötet werden.

Daß das Keimgewebe besonders empfindlich ist gegen die Röntgenstrahlen, wurde durch Bergonié und Triboudeau von neuem bestätigt, die Tierversuche anstellten und auch an menschlichen Ovarien und Hoden Untersuchungen machten. Das Keimgewebe des Hodens wird allein beeinflußt, während das Zwischengewebe

Digitized by Google

gesund bleibt. Beim Ovarium dagegen schwindet nicht nur das Follikelgewebe, sondern auch die Marksubstanz nach genügend langer Bestrahlung.

Die Veränderungen, welche die Bestrahlung im Blut erzeugt, sind wegen der großen Wichtigkeit für die Behandlung der Leukämie und durch die Behandlung zahlreicher derartiger Kranker oft und eingehend untersucht. Eine umfangreiche Arbeit der Art von Tatarski ist in der Zeitschrift f. Elektrologie u. Röntgenkunde veröffentlicht. Auch die Lossen'sche Arbeit (s. o.) befaßt sich eingehend mit diesem Kapitel. Eine chemische Einwirkung auf das Hämoglobin findet nach Bordier, wenigstens in vitro, nicht statt. Dagegen ist die Beeinflussung der weißen Blutzellen in vivo um so stärker, wie Schmidt und Géronne von neuem durch größere Versuchsreihen bewiesen haben. Sie nehmen sowohl eine direkte Schädigung der Leukocyten selbst, als auch eine solche ihrer Bildungsstätten durch Leukotoxine an. Das Leukotoxin bildet immer noch einen Streitpunkt bei verschiedenen Forschern. Im allgemeinen scheinen die meisten ein solches anzunehmen. Die obenerwähnten Untersucher wollen sein Vorhandensein dadurch beweisen, daß bei den der Nieren beraubten Tieren die Leukocytenzahl schneller sinkt als bei den Kontrolltieren. Durch die Nieren wird das Gift bei letzteren ausgeschieden und wirkt daher langsamer und später. Schwere Beeinträchtigung der Nieren bei behandelten Leukämikern wie bei gesunden Versuchstieren beobachteten Barthin und Scott-Warthin. Sie konnten auch den anatomischen Nachweis führen, während Price selbst bei vorhandener Albuminurie ohne Schaden lange und kräftig bestrahlt hat. — Durch längere und starke Bestrahlung wird die Milz in myeloides Gewebe verwandelt (Ziegler, Zeitschrift f. Elektrologie u. Röntgenkunde 1907, Hft. 3). — Die schon im vergangenen Jahre mehrfach vorgenommenen Stoffwechselversuche, namentlich an Leukämikern und Basedowkranken, sind mehrfach fortgeführt. Quadrone sah bei Leukämikern nach der Bestrahlung Phosphorsäure und Harnstoff vermehrt ausgeschieden, die N-Vermehrung konnten auch Edsall und Lommel feststellen, bei den Kranken Lommel's ging sie nach Aufhören der Bestrahlung zunächst weiter, schlug dann um in N-Retention. Rosenbaum hält die vermehrte N-Ausscheidung für unabhängig von der Leukocytenzerstörung. — Daß im Körper gewisse Stoffe durch Zerfall krankhafter Gewebe erzeugt werden, nimmt Hall-Edwards an, der beobachtete, daß bei Bestrahlung von Lupusherden auch ganz entfernt liegende, sorgfältig mit Blei geschützte Stellen ausheilten. Er meint, daß durch Zerstörung und Aufsaugung des Lupusgewebes sich im Blut Opsonine bilden, die dann, weiter transportiert, an den entfernt gelegenen Krankheitsherden ihre Wirkung äußern. Auch MacCulloch ist der Ansicht, daß Opsonine durch Aufsaugung der bestrahlten tuberkulösen Lymphdrüsen sich entwickeln. Bei Lupus, der überhaupt nicht auf Röntgenstrahlen reagiert, wendet Hall-Edwards deshalb Tuberkulin an, um ihn durch Erhöhung des Opsoninwertes der Bestrahlung zugänglich zu machen, wie auch MacCulloch zuerst die jüngsten und leichtest zerfallenden Drüsen bestrahlt, um durch deren schnelle Aufsaugung rasch den Opsoningehalt zu steigern und durch ihn auf die älteren, widerstandsfähigeren Drüsen zu wirken.

Heile erklärt sich die Einwirkung der Röntgenstrahlen auf tuberkulöse Gelenke durch Fermentbildung. Das Ferment stammt aus den Leukocyten und macht den Eiter leichter aufsaugbar. Die Leukocytenzufuhr wird gesteigert durch Stauung und Tuberkulin, und wenn die gestauten Gelenke bestrahlt werden, tritt schnellere Wirkung ein durch den Zerfall der zahlreicheren weißen Blutzellen. Ähnlich legt Heile sich die Einwirkung der Strahlen auf regionäre, nicht mit behandelte Drüsen zurecht, die er bei Behandlung eines Zungenkrebses ausheilen sah.

Schädigungen durch Röntgenstrahlen wurden nur wenige mitgeteilt. Sie sind durch die allgemeine Anwendung der Schutzmaßregeln sehr selten geworden und haben nur in ganz wenigen Fällen die Haut betroffen. Hochsinger teilt zwei derartige Vorkommnisse mit. Er warnt vor frühzeitiger Transplantation bei Röntgengeschwüren, da selbst lange Zeit nach der Verbrennung und bei gutem Aussehen der Geschwürsfläche das Zerfallsstadium noch nicht beendigt zu sein

Digitized by Google

braucht. Daß 33—35% der Fälle stärkere Reaktion zeigen, wie Ronzoni mitteilt, ist ungewöhnlich. Nicholson empfiehlt zur Behandlung der Dermatitis Jodolpräzipitat, welches, auf die Haut gestreut und mit Borlint bedeckt, den Schmerz lindert und Heilung herbeiführt. Dunham fand ungepflegte, vernachlässigte Haut empfindlicher gegen Röntgenstrahlen als gut gepflegte; nach Heile ist die Haut über gestauten Gelenken besonders gegen die Strahlen empfindlich. Über Schädigungen des Gesamtkörpers in Intoxikationsform wird mehrfach berichtet, namentlich nach schnellem Zerfall von Geschwülsten. (Ronzoni, Maragliano und Bertolotti wollen bisher nicht bekannte schädliche Folgen der Bestrahlung beobachtet haben. Ersterer sah danach septische und peritonitische Erscheinungen (Art der Krankheit fehlt. Ref.), auch Verschlimmerung von Rheumatismus und trockene Pleuritis. Ebenso teilt Maragliano mit, daß nach Bestrahlung sich Pleuritis entwickelte. Nach Bestrahlung des Kopfes und der Lendenwirbelsäule konnte Bertolotti Veränderungen der Zerebrospinalflüssigkeit nachweisen, während Martini bei Behandlung von Sarkomen mit Röntgenstrahlen zweimal neben anderen Schädigungen Paraplegie erlebte. Im Rückenmark des einen Kranken fanden sich schwere, als »Leukomyelie« bezeichnete Veränderungen, die Maragliano Leukotoxinen durch Zerfall des Lymphosarkoms zuschreibt. Negro hatte akute tödliche Myelitis nach raschem Zerfall eines bestrahlten Lymphosarkoms zu verzeichnen.

Über Röntgenbehandlung folgender hier interessierender Krankheiten liegen Berichte vor:

1) Allgemeinerkrankungen: Leukämie, myeloide und lymphatische, Pseudoleukämie.
2) Bösartige Geschwülste: Hautkrebse (Cancroide, Epitheliome), Krebse aller anderen Organe, Sarkome.
3) Gutartige Geschwülste: Myome, Keloide, venerische Bubonen.
4) Gelenkerkrankungen: Rheumatismus, Arthritis deformans.
5) Prostatahypertrophie.
6) Tuberkulose der Gelenke, Drüsen, des Bauchfells, der Nieren.
7) Nervenkrankheiten, Basedow'sche Krankheit.
8) Hautkrankheiten einschließlich Lupus.

Die leukämischen Erkrankungen waren sehr häufig Gegenstand der Röntgenbehandlung. Alle Berichterstatter sind sich darüber klar, daß diese Behandlung nur eine symptomatische ist; ebenso herrscht aber allgemeine Einigkeit darüber, daß sie zurzeit die beste Behandlung dieser Erkrankungsformen genannt werden muß. Mit keinem anderen Mittel lassen sich auch nur annähernd günstige Erfolge erzielen. Die theoretischen Grundlagen für diese Behandlung sind teilweise im vorhergehenden mit besprochen, teils schon aus den früheren Sammelberichten bekannt. Eine umfangreiche und sehr sorgfältige Arbeit über dieses Gebiet stammt von Decastello und Kienböck (Fortschritte 1907, Nr. 6). Sie bringen in derselben auch eine Anzahl sehr genau und mit allen Erfordernissen beobachteter und behandelter eigener Fälle. Da diese Arbeit die gesamte über dieses Gebiet bisher aufgekommene Literatur berücksichtigt, und die Endergebnisse anderer Forscher in ihr mitvereinigt sind, sollen hier die Schlüsse von Decastello und Kienböck ausführlicher hergesetzt sein. Sie fanden folgendes:

1) Myeloide Leukämie. In etwa 90% der Fälle wird die Krankheit überraschend schnell im Sinne einer Besserung beeinflußt. Diese Besserung ist subjektiv und objektiv. Milzschwellung schwindet, der Blutbefund bessert sich, nähert sich dem normalen. Die Besserung kann den Eindruck völliger Heilung machen. Selbst weit vorgeschrittene Erkrankungen können sich noch so günstig gestalten. Durch Dauerbehandlung können manche Kranke lange Zeit in gutem Zustand erhalten werden, während bei anderen trotz sorgfältigster Behandlung doch manchmal in kürzester Zeit unter schneller Verschlechterung des Blutbefundes das Ende eintritt. Nur ganz vereinzelte Fälle waren der Röntgenbehandlung völlig unzugänglich. Vereinzelt beobachtete man die Umwandlung einer myeloiden Leukämie in eine

Digitized by Google

lymphatische. Die Lebensdauer wird durch die Röntgenbehandlung wahrscheinlich absolut verlängert, jedenfalls wird das kachektische Stadium abgekürzt.

2) Lymphatische Leukämie. Nur etwa 70% der Fälle lassen eine günstige Einwirkung der Röntgenstrahlen erkennen. Es gelingt zwar in vielen Fällen, die Drüsen durch die Bestrahlung zu verkleinern und das Verhältnis der Blutkörperchen zu bessern, aber die eigentliche Erholung bleibt aus, namentlich dann, wenn schon bei Beginn der Behandlung Anämie bestand.

Bei Kranken mit normaler absoluter Zahl der roten Blutzellen gelingt es, oft jahrelang diese auf gleicher Höhe zu halten. Die Lebensdauer wird bei der lymphatischen Leukämie mehr beeinflußt als bei der myeloiden. Die Prognose der Röntgenotherapie hängt bei beiden Formen der Krankheit ab von der Raschheit des Verlaufes der Krankheit zur Zeit des Beginnes der Behandlung. Je rascher der Verlauf, desto schlechter die Prognose. Dabei ist es einerlei, ob die Krankheit von vornherein die Neigung zu raschem Verlauf zeigte oder sie erst während ihres Bestehens annahm.

Die höchst interessanten Einzelheiten des Verlaufes und der Behandlung, namentlich der Kranken der Verff., muß in dem sehr lesenswerten Original nachgesehen werden. In ihm ist auch die reichhaltige Literatur — es dürfte wohl kaum eine Publikation innerhalb der Weltliteratur fehlen — enthalten.

Die Röntgenbehandlung bösartiger Geschwülste ist im Berichtsjahr fleißig weiter geübt worden. Die schon früher bekannten Ergebnisse sind in dieser Zeit nur bestätigt worden. Mit unseren heutigen, bekanntlich fast nur in den Oberflächenlagen wirksamen Verfahren sind heilbar die Hautkrebse (Cancroide, Epitheliome); tiefer liegende Krebse können gelegentlich heilen, es ist auf ihre endgültige Heilung aber nicht sicher zu rechnen, und sie sind deshalb, solange operabel, dem Chirurgen zu überlassen, während die inoperablen in jedem Falle mit Röntgenstrahlen zu behandeln sind. Die läßt meistens örtliche Besserung neben Hebung des Allgemeinbefindens erreichen, so daß bei richtiger Durchführung bzw. Wiederholung der Kur den unglücklichen Kranken oft lange Zeit noch ein erträgliches Dasein geschenkt wird. Sarkome reagieren sehr verschieden auf Röntgenbestrahlung, öfters heilen sie in überraschend kurzer Zeit und kehren nicht wieder. Bei Behandlung bösartiger Geschwülste muß man kräftige Bestrahlungsgaben verabreichen, die eine deutliche Reaktion erzeugen; zu geringe Gaben zerstören das Geschwulstgewebe nicht, sondern regen es eher zu schnellerem und vermehrtem Wachstum an. Schirmer kommt in seinem kritischen Sammelbericht über die Röntgenbehandlung bösartiger Geschwülste an der Hand reichlichen Materials (325 Arbeiten) etwa zu den obigen Resultaten. Auch Béclère trug auf dem französischen Chirurgen-Kongreß etwa in obigem Sinne vor, nur ist er in mancher Hinsicht optimistischer. Dagegen wollen Senn und Lexer von der Röntgenotherapie bösartiger Neubildung überhaupt nichts wissen.

Im einzelnen liegt reichliches kasuistisches Material vor. Hautkrebs ist viel behandelt, jedenfalls noch mehr Fälle als berichtet sind. Alle Beobachter heben die Schnelligkeit, Bequemlichkeit und die guten kosmetischen Ergebnisse des Verfahrens hervor. Von früher behandelten Fällen wurde schon 2- und mehrjährige Heildauer berichtet. Vom Brustkrebs ist weniger berichtet als in den Vorjahren. Die Behandlung wirkte, von vereinzelten Fällen abgesehen, die über 2 Jahre rückfallfrei sind (Bockwall, Belot) nur palliativ. Johnston hält den Brustkrebs, wenn sehr frühzeitig der Röntgenbehandlung zugeführt, durch sie allein für radikal heilbar. Die postoperative Bestrahlung zur Verhütung eines Rückfalls ist zwar mehrfach empfohlen, positive Ergebnisse sind aber nirgends mitgeteilt. Krebse der Unterleibsorgane haben Rudis-Jicinsky und Comas-Prio erfolgreich behandelt. Bei dem Kranken der ersteren lag Karzinom der Bauchorgane (Ausgangsstelle nicht erwähnt. Ref.) vor, das auf energische Röntgenbestrahlung zurückging und schon mehrere Jahre verschwunden geblieben ist. Die anderen beiden Autoren hatten Krebsmassen im kleinen Becken, die bei Entfernung der krebsigen Gebärmutter zurückgelassen werden mußten, zuerst durch die Bauchwunde 3 Wochen lang, nach deren Schluß von der Scheide aus bestrahlt, teilen jetzt mehrjähriges

Digitized by Google

Freibleiben mit. Gray hatte guten Erfolg nach operiertem und rückfälligem Blasenkrebs.

Daß manche Sarkome schnell und günstig durch die Röntgenotherapie beeinflußt werden, geht aus Arbeiten von Schwarz, Elischer und Engel hervor. Eine große Mediastinalgeschwulst ging unter Bestrahlung so rasch zurück, daß schon nach einer Sitzung subjektiv und objektiv Besserung eintrat (Schwarz), während Elischer und Engel bei zwei früher erfolgreich wegen Mediastinalgeschwulst bestrahlten Kranken, die sich aber zu bald der Behandlung entzogen hatten, zunächst wieder Teilerfolge erzielten, den Tod aber nicht abwenden konnten. Sehr wichtig sind ihre Sektionsergebnisse, die bewiesen, daß das Sarkomgewebe trotz der tiefen Lage völlig zerstört und durch Bindegewebe ersetzt wird. Bei beiden Fällen wäre voraussichtlich bei längerer Behandlung Radikalheilung erzielt worden. Schirmer erklärt in seiner angeführten Arbeit, daß Sarkom ein günstigeres Objekt für die Röntgenbehandlung ist als Karizmom. Auch bei Lymphosorkomen wurde rascher Zerfall berichtet, der jedoch, wie schon oben mitgeteilt, in einigen Fällen schwere Allgemeinschäden erzeugte.

Über Behandlung gutartiger Geschwülste liegen nur spärliche Berichte vor. Laquerrière hat bei älteren Frauen Uterusmyome erfolgreich bestrahlt, bei jüngeren aber tritt die Menopause zu langsam ein. Es handelt sich also wohl um indirekte Wirkung durch Schädigung der Ovarien. Über die Röntgenbehandlung der Keloide trug Siewers in der Leipziger medizinischen Gesellschaft vor. Er bestrahlte sie sowohl von vornherein unter sorgfältigem Schutz des Gesunden und dann bis zu starker Reaktion, oder in der 3. Woche nach der chirurgischen Entfernung der Narbe mit geringen Dosen. Letzteres Verfahren ist bequemer und rascher, dabei ebenso sicher. Auch Belot und Boggs haben gute Erfahrungen mit der ersteren Art des Vorgehens gemacht. Nach Herxheimer's Vorgang sind im verflossenen Jahr mehr Bubonen bestrahlt. Bassueur ist von den Erfolgen so begeistert, daß er behauptet, die Röntgenbehandlung werde alle anderen verdrängen. Er wendet sie, im Gegensatz zu Herxheimer, in allen Stadien an. Reines und Maragliano hatten auch gute Erfolge. Ersterer bestrahlt die freigelegten Drüsen. Pini rühmt die schnelle Wirkung der Röntgenotherapie, die schon nach drei Sitzungen eintreten soll, während manchmal schon nach einer die Schmerzen schwinden.

Rheumatismus und Arthritis deformans haben Edsall und Sharpe erfolgreich behandelt. Die Kranke des letzteren war 2 Jahre vergeblich mit allen erdenklichen Mitteln behandelt, um schon nach wenigen Bestrahlungen schmerzfrei zu werden. Scholz dagegen hatte keinen Erfolg bei vorgenannten Krankheiten, und Ronzoni sah sogar Rheumatismus sich unter der Bestrahlung verschlimmern. (Die Erkrankung war wohl zu frisch! Ref.)

Prostatahypertrophie ist nur wenig behandelt. Tansard und Feig stellen auf Grund ihrer Erfahrungen folgende Indikationen auf: Die Röntgenbehandlung ist anzuwenden 1) bei jugendlichen Prostatikern, 2) bei fehlender Retention, 3) bei Retention und ausschließlichem Kathetergebrauch, wenn die Kranken nicht auf sehr rasch wirkende Therapie angewiesen sind, 4) bei infizierter Blase, 5) bei sehr alten, 6) bei nierenkranken Prostatikern. Lomneau dagegen will sie nur angewandt wissen bei absoluter Kontraindikation jeglichen chirurgischen Eingriffes. Haenisch hat gute Erfahrungen gemacht, wenn auch nicht so verblüffende Erfolge gesehen wie sie von anderer Seite früher berichtet wurden. Er schreibt das dem Umstande zu, daß er nur Prostatiker ohne Retention bestrahlte. Er bespricht die Technik genauer und warnt vor zu starken Dosen. Lassueur behandelte abwechselnd vom Mastdarm und vom Damm aus und ist mit diesem Verfahren sehr zufrieden.

Chirurgische Tuberkulose scheint in manchen Fällen ein recht dankbares Feld für die Röntgenbehandlung zu sein. Tuberkulöse Gelenke haben Edsall und Scholz mit gutem Erfolg bestrahlt. Heile benutzt zur Beschleunigung der Wirkung die Stauung und Tuberkulininjektionen. Spina ventosa ist ebenfalls von Scholz durch Bestrahlung schnell geheilt, ein Erfolg, den

Digitized by Google

Lefer als Scheinerfolg bezeichnet, hervorgerufen durch Schrumpfungen der Granulationen. Tuberkulöse Drüsenschwellungen reagieren recht gut auf Röntgenstrahlen, je jünger sie sind desto besser. McCulloch wendet fast nur noch diese Behandlung an und sah neben dem Schrumpfen der Drüsen schnelle Hebung des Allgemeinbefindens, das er dem Freiwerden von Opsoninen durch die Aufsaugung des Drüsenmaterials zuschreibt. Er bestrahlt deshalb auch vom Rand der Drüsenpakete nach der Mitte, um zuerst die jüngsten zu treffen. Auch Russell, Boggs, Maragliano, Feldstein sind von der guten Wirkung der Röntgenisierung überzeugt, und alle Berichterstatter rühmen namentlich den guten kosmetischen Erfolg.

Eine eingehende Studie über Röntgenbehandlung der Bauchfelltuberkulose veröffentlicht Bircher (Die chronische Bauchfelltuberkulose, ihre Behandlung mit Röntgenstrahlen. Aarau 1907. Verl. von Sauerländer). Fischl und Maragliano machen ebenfalls ermutigende Mitteilungen über die Behandlung dieser Erkrankung.

Ganz überraschend klingen die Mitteilungen Bircher's über seine Erfolge der Röntgenbehandlung der Nierentuberkulose. Zwei Kranke, die vorher vergeblich nach den üblichen Methoden behandelt waren, wurden nach längerer Röntgenkur subjektiv und objektiv gebessert und wieder leistungsfähig. Die eine Kranke bekam nach $2^1/_2$ Jahren einen Rückfall, der ebenfalls durch Bestrahlung schnell beseitigt wurde, während die andere schon 3 Jahre gesund und rückfallsfrei ist. (Münchener med. Wochenschrift 1907.)

Neuritis, Neuralgien und Syringomyelie waren mehrfach Gegenstand der Röntgenotherapie. Gregor brachte einen Fall von sehr hartnäckiger, veralteter Trigeminusneuralgie durch sie zur Heilung. Die Schmerzen verringerten sich nach der Bestrahlung, auch nach ihrem Aussetzen gingen sie noch weiter zurück, um schließlich ganz aufzuhören. Freund (Wien) sah Ischiasschmerzen schon nach der zweiten Sitzung aufhören; Gramegna und Ronzoni behandelten Kranke mit Springomyelie mit bestem Erfolg. Sie erklären bei diesen Fällen die Wirkung durch Schwund von Gliawucherungen im Rückenmark. Syringomyelie durch Höhlenbildung wird natürlich nicht beeinflußt. Couroe empfiehlt nach Nervenresektion wegen Neuralgie Nachbehandlung mit Röntgenstrahlen.

Basedow'sche Krankheit hat Freund (Danzig) erfolgreich behandelt und teilt die genauen Krankengeschichten mit (Münchener med. Wochenschrift 1907), während De la Camp bei drei Fällen keinen Erfolg hatte. Die von mehreren Seiten beobachtete N-Retention nach der Bestrahlung erklärt er als zufällig, da sie auch bei anderweitiger Heilung der Basedow-Krankheit einzutreten pflegt.

Die Röntgenbehandlung der Hautkrankheiten ist so allseitig anerkannt und verbreitet, daß sie hier nicht mehr ausführlicher behandelt zu werden braucht. Nur einige den Chirurgen ganz besonders interessierende Hautkrankheiten seien etwas näher betrachtet. Zunächst der Lupus. Einzelne Röntgenologen berichten über äußerst günstige Heilerfolge bei dieser Crux medicorum. Nach van Allen sollen 87 % der mit Röntgen behandelten Fälle ausheilen. Wills hatte unter 87 Fällen 20 volle Heilungen, 15 erhebliche, 20 teilweise Besserungen und nur 5 nicht gebesserte Fälle, während 5 rückfällig wurden und 14 Fälle als frühzeitig ausgeblieben nicht weiter in Betracht kommen.

Gottschalk, Freund (Wien), Görl hatten sehr gute und schnelle Heilungen zu verzeichnen. Nach Hall Edward's lassen sich auch die gegen Röntgenstrahlen unempfindlichen Lupusformen durch entsprechende Vorbereitung (Eosinanwendung) empfindlich machen. Wills hält die Röntgenbehandlung für besser als Finsenlicht. Der Wettstreit zwischen den Anhängern des ultravioletten und des Röntgenlichtes ist auf der ganzen Linie in vollem Gange. Viele erkennen die Überlegenheit des einen oder anderen Verfahrens bei gewissen Formen an und verwenden beide von Fall zu Fall. Auch andere Behandlungsmethoden werden mit den aktinotherapeutischen kombiniert. Im ganzen verdankt diesem Wettstreit und der Wirksamkeit der Verfahren wohl die Lupusbehandlung die größere Aufmerksamkeit, die ihr seit einiger Zeit auch von weiteren Kreisen gezollt wird. —

Digitized by Google

Außer Lupus wäre noch Mycosis fungoides zu nennen, für welche die Röntgenbehandlung das souveräne Verfahren ist. Namentlich wirkt sie verhältnismäßig schnell und soll nach Herxheimer und Hübner die Erreger der Krankheit zerstören. Unter die chirurgisch interessanten Hautkrankheiten ist auch noch das Ulcus cruris varicosum zu rechnen, von dessen günstiger Beeinflussung Graeve sehr begeistert ist. Auch der Berichterstatter selbst hat mit seiner Röntgenbehandlung recht günstige Erfahrungen gemacht. Das Ekzem in der Umgebung heilte rasch ab, die Infiltration und die Spannung schwanden und damit auch der Schmerz, und das vorher sehr widerspenstige Geschwür überhäutete sich rasch unter einfachen Pulververbänden. Die Kranke ist bei gleicher Lebensweise wie früher über 1 Jahr rückfalls- und beschwerdefrei.

Ich glaube diesen Sammelbericht nicht besser schließen zu können als mit den Worten Bacelli's, die Maragliano auf dem internationalen Kongreß für Physiotherapie in Rom auf die Röntgentherapie anwandte: Unsere Kunst und Wissenschaft ist auf dem Wege zu einer stetigen Vervollkommnung. Wir müssen halten, was wir haben, jedoch auch nicht verzweifeln mehr erreichen zu können, ohne je das Unmögliche zu verlangen. **Trapp** (Bückeburg).

20) **Ruckert.** Sanitätsdienst im Feldzuge gegen die Hottentotten.

(Deutsche militärärztl. Zeitschrift 1908. Hft. 6.)

R. schildert, nachdem er die von Mannschaften und Offizieren erduldeten Strapazen besprochen hat, die Schwierigkeiten, welche den Sanitätsoffizieren für den Verband und den Transport der Verwundeten im Feldzuge gegen die Hottentotten erwuchsen. In dem Gefechte bei Tella, in welchem von vier Sanitätsoffizieren ein Stabsarzt fiel und ein Oberarzt schwer verwundet wurde, hatte R. 34 Verwundete zu versorgen, von welchen nur zwei (ein Bauchschuß und ein Beckenschuß) ihren Verletzungen erlagen. Die übrigen, welche meist Extremitätenschüsse hatten, heilten verhältnismäßig schnell und gut aus. Eine Kniegelenksdurchbohrung war nach einigen Monaten so gut verheilt, daß der Betreffende dienstfähig wurde. Beim Verbande spielten das Verbandpäckchen und durch Gras gepolsterte und aus Flußröhricht nach Art unserer Strohschienen hergestellte Schienen die Hauptrolle. Daß die Wunden ohne Eiterung in den meisten Fällen heilten, wird neben der Kleinheit der Projektile dem trockenen, heißen Klima zugeschrieben.

Herhold (Brandenburg).

21) **Thiriar.** Un cas de rage humaine.

(Bull. de l'acad. Roy. de méd. de Belge 1907. Dezember.)

22) **van Gehuchten.** Un cas de rage humaine évoluant cliniquement comme une poliomyélite antérieure aiguë ascendante ou comme une paralysie ascendente de Landry.

(Ibid. 1908. Januar.)

1) T. bekam am 16. September 1907 einen 37 Jahre alten Mann in Behandlung, der 6 Wochen vorher von einem Schäferhund in die Unterlippe gebissen worden war. Man hatte ihn damals sofort mit Serum antirabique sehr intensiv behandelt. T. konnte ihm einreden, er habe die Wasserscheu gar nicht, sondern einen Fremdkörper im Rachen, den man operieren werde. Dies beruhigte, und erst einige Stunden vor dem Tode trat lebhafte Unruhe auf. Der Kranke wollte u. a. sich die Zunge ausreißen, um Luft zu bekommen. Die Sektion ergab die gewöhnlichen Verhältnisse. T. ist sehr für milde Behandlung, er verwirft die Zwangsjacke, sein Kranker habe nie versucht zu beißen, gute Worte hätten besser gewirkt als alle Zwangsmaßregeln.

Anschließend an diesen Fall wird berichtet

2) van G.'s Fall betrifft einen 47 Jahre alten Mann, der von seinem eigenen Hund ins Gesicht gebissen war. 36 Tage nachher meinte er, er werde wütend und sah so seinen Tod voraus. Der Fall verlief vollständig unter dem Bilde der oben angeführten Poliomyelitis bzw. der Landry'schen Paralyse, so daß der Verf.

Digitized by Google

gar nicht an eigentliche Rabies canina dachte, bis die Erscheinungen der Wasserscheu zu charakteristisch wurden. Die klinischen Symptome waren so frappant, daß Verf. allen Ernstes die Frage aufwirft, ob nicht die Landry'schen Paralysen »Spätfälle« der Hundswut sein könnten! Auch van G. redet zur Bekämpfung der Wut dem Maulkorbgesetz das Wort. **E. Fischer** (Straßburg i. E.).

23) **Bordet.** Statistiques du traitement antirabique et du service des diagnostics rabiques à l'Institut Pasteur du Brabant.

(Ibid. 1907. Dezember.)

B. kann über die Leistungen obigen Instituts nur Vorzügliches mitteilen, die Resultate sind vorzüglich. Aber an beide Mitteilungen von T. und B. schließt sich eine interessante Diskussion an, die dahin ausklingt, daß angesichts der vielen Fälle von Wut in Belgien man doch wohl zu dem allerdings drakonischen Maulkorbgesetz, wie es in Deutschland und England gehandhabt werde, seine Zuflucht nehmen müsse. Es wird eine Kommission ernannt, diese Frage zu studieren.

E. Fischer (Straßburg i. E.).

24) **F. Kuhn** (Kassel). Die postoperativen Tetanusfälle von Zacharias — Fälle von Catguttetanus.

(Münchener med. Wochenschrift 1908. Nr. 12.)

Die von Zacharias beschriebenen Fälle (s. Ref. in d. Bl. 1908) von Tetanus nach gynäkologischen Operationen sind nach K. nicht auf Luftinfektion, sondern auf die Verwendung von tetanussporenhaltigem Catgut zurückzuführen. Die Kontrolluntersuchungen Zacharias' bewiesen durchaus nicht die Keimfreiheit des benutzten Catgut, da jeder einzelne Catgutfaden verschiedenen Ursprunges sei, jeder der geprüften wohl tetanuskeimfrei, einer der gebrauchten aber keimhaltig gewesen sein könne. **Kramer** (Glogau).

25) **Hohmeier.** Die Behandlung chirurgischer Tuberkulose mit dem Antituberkuloseserum von Marmorek. (Aus der chirurg. Abteilung des städt. Krankenhauses Altona. Prof. Fritz König.)

(Münchener med. Wochenschrift 1908. Nr. 15.)

Die an 14 genau beschriebenen Fällen angestellten Versuche ergaben keinerlei schwerere Störungen oder Schädigungen des Organismus durch Einverleibung des Serums subkutan oder vom Mastdarm aus. H. hält es für möglich, daß bei ganz leichten Fällen von Knochentuberkulose das Marmorekserum bei daneben durchgeführter antituberkulöser Kur den Heilungsprozeß beschleunigen kann. Eine sichere Wirkung auf ganz frische und leichtere tuberkulöse Knochen- oder Gelenkerkrankungen vermag er dem Serum nicht zuzusprechen, glaubt indes eine Einwirkung desselben auf die Granulationen beobachtet zu haben, die, vor der Behandlung grau und schlaff, nachher frischrotes Aussehen annahmen. Bei mittelschweren Erkrankungen von Knochentuberkulose wurde ein Heilerfolg nicht erzielt, wenn auch ein Teil der in dem einen Falle bestehenden, hartnäckigen Fisteln sich schloß, ebenso irgend ein Einfluß bei den schweren Formen nicht gesehen. In zwei dieser Fälle war das Serum auch nicht imstande, das Aufflackern alter, längst schlummernder tuberkulöser Herde zu verhüten. Auch in der Folgezeit war weder eine Besserung noch eine Hebung des Allgemeinzustandes als Folge der Serumbehandlung feststellbar. **Kramer** (Glogau).

26) **Schlagintweit** (München). Verbesserung der Technik des Verweilkatheters.

(Zeitschrift für Urologie Bd. II. Hft. 4.)

Verf. braucht eine in sinnreicher Weise modifizierte Methode zur Anwendung des Verweilkatheters, die dem Kranken freie Beweglichkeit im Bett gestattet und auf Enten sowie Urinale verzichten läßt. Der Dauerkatheter wird mittels T-Rohr-

Digitized by Google

verbindungsstück mit einem ableitenden langen Schlauch, der in das Sammelgefäß unter dem Bett führt, mit einer am Kopfende oberhalb des Kranken befestigten Schlauchleitung verbunden, die frei mit dem Katheter bzw. indirekt mit dem Urinstrom kommuniziert und für gewöhnlich Luft zuführt. Die Luft treibt den Urin Tropfen für Tropfen in das ableitende Rohr. Dadurch wird die Heberwirkung, die zuweilen unangenehme Tenesmen hervorruft, vermieden. Der Luftzuführungsschlauch kann nach Belieben zum Einguß von Spülflüssigkeit in die Blase benutzt werden. **Kroemer** (Berlin).

27) **Lewin** (Berlin). Zur Diagnostik und Therapie der Tumoren der Urethra posterior.

(Zeitschrift für Urologie Bd. II. Hft. 4.)

L. führt bei Hämaturien, für die man mit anderen Untersuchungsmethoden keine Ursache findet, ferner bei vielen sogenannten nervösen Störungen der Sexualsphäre (geschlechtliche Reizbarkeit, vorzeitige Ejakulation) bei Männern mit sonst gesundem Nervensystem, bei denen auch Prostatitis und Spermatocystitis auszuschließen ist, die Urethroscopia posterior aus. Er benutzte dabei mit bestem Erfolg das Irrigationscystoskop von H. Goldschmidt. Dreimal fand er als Ursache der Blutungen Papillome in der Pars posterior urethrae, die er mit der Dittelschen Zange abtragen konnte. Dabei wurde unbeabsichtigt offenbar in einem Falle ein Partikelchen der Geschwulst in die Blase verschleppt. Der betreffende Pat. erschien nach $^3/_4$ Jahren mit multiplen Papillomen der Blase, die durch Sectio alta entfernt werden mußten. Dauernde Kontrolle der Blase.

Kroemer (Berlin).

28) **Bergmann** (Gotha). Kasuistische Beiträge zur operativen Behandlung der Prostatahyperthrophie.

(Zeitschrift für Urologie Bd. II. Hft. 5.)

Verf. möchte bei dem täglich wachsenden Interesse für die radikalen Operationsmethoden noch einmal feststellen, was die bisherigen, weniger eingreifenden Verfahren geleistet haben. Als solche bezeichnet er die Bottini'schen Inzisionen und die perineale intrakapsuläre Verkleinerung der Prostata. Von 57 Pat. (beobachtet in der urologischen Station des Krankenhauses Dresden-Friedrichstadt) mit Prostatahypertrophie wurden 16 operativ behandelt. Die Bottini'schen Inzisionen (1 median, 2 seitlich) wurden ausgeführt unter Novokainanästhesie, bei 10 Pat. (8 davon sind primär, 1 weiterer durch wiederholten Bottini von ihrer Harnretention) geheilt. Die Harnorgane eines an Magenkrebs verstorbenen Operierten zeigen im Bild die klaffenden Schnitte. — Die Bottini'sche Operation eignet sich in der Hauptsache bei isolierter Hypertrophie des Mittellappens. Ist die Harnröhre durch Vergrößerung der Seitenlappen seitlich komprimiert, so empfiehlt sich die perineale Verkleinerung, die 7mal ausgeführt wurde. Vier Operierte sind dauernd geheilt, zwei starben an interkurrenten Krankheiten. Einer behielt noch Residualharn und mußte durch nachfolgende Bottini-Inzision geheilt werden. Unter solchen Umständen glaubt B. also auf die Radikalverfahren verzichten zu können. Er warnt vor Kokainanästhesie (1 Todesfall). **Kroemer** (Berlin).

29) **Lichtenstern** (Wien). Bericht über zwei operierte Fälle papillärer Geschwülste der Blase.

(Zeitschrift für Urologie Bd. II. Hft. 2.)

L. bringt zwei Belegfälle für die zweifelhafte Prognose der sogenannten gutartigen Blasenpapillome, die zunächst als einfache Fibroepitheliome imponieren, später aber im Rezidiv bösartige Eigenschaften annehmen können.

Fall I. 42jähriger Mann, operiert im Mai 1906 wegen multipler Papillomatose der Blase (Sectio alta). Die Papillome waren histologisch durchaus gutartig. Im Juli desselben Jahres erscheint Pat. mit einem Rezidivtumor der Blase und einem Impfrezidiv in der Bauchnarbe. Beide Neubildungen zeigen das Bild des alveolären Karzinoms.

Digitized by Google

Fall II. 61jähriger Mann, operiert wegen gut gestielten Solitärpapilloms von histologisch durchaus gutartigem Bau, kommt 4 Jahre später mit rezidivierenden Blasenpapillomen und einem Infiltrat der Bauchmuskelwand. — Die Rezidive sollen schon 1 Jahr bestanden haben. Rezidivoperation. Die Papillome sind bösartig. Das Infiltrat in der Muskelschicht zeigt den Bau des alveolären Karzinoms und Bildung von echtem Knochengewebe.

Diese Beobachtungen mahnen, wie Ref. meint, zur Vorsicht bei der Operation von Papillomen; letztere müssen mit einem Bezirk Blasenwand entfernt und die Bauchwunde vor Implantationsmöglichkeit geschützt werden.

Kroemer (Berlin).

30) **V. Pauchet.** Cancer infiltré de la vescie. Cystectomie totale. Abouchement des uretères dans l'intestin.

(Arch. prov. de chir. 1907. Nr. 12.)

P. hat bei einer 70jährigen Frau wegen ausgedehnten Karzinoms des Blasengrundes die totale Blasenexstirpation vorgenommen und die Operation folgendermaßen ausgeführt. Isolierung und Durchschneidung der beiden Harnleiter; Einpflanzung des rechten in den Blind-, des linken in den Mastdarm. Unterbindung beider Hypogastricae, Exstirpation der Blase, die sich leicht ausführen ließ. Pat. erlag am 5. Tage einer Pneumonie. Die Einpflanzung der Harnleiter in den Darm führt P. derart aus, daß er parallel der Längsrichtung zwei kleine Inzisionen macht. Durch die eine führt er den am Anfangsteil gespaltenen Harnleiter in den Darm so weit ein, daß seine Spitze von der zweiten Inzisionsstelle aus durch Nähte fixiert werden konnte. Wegen der damit gegebenen Gefahr der aufsteigenden Pyelonephrose hält er bei Frauen die vaginale Einpflanzung für besser und gibt eine Beschreibung eines derartigen Vorgehens. **Müller** (Dresden).

31) **Lenk** (Wien). Zur Asepsis des Ureterenkatheterismus.

(Zeitschrift für Urologie Bd. II. Hft. 3.)

L. versieht die Harnleiterkatheter mit einem schützenden Zwirnstrumpf, steckt sie mit einem passenden Ansatzröhrchen in den auswechselbaren Doppelboden des Schimmelbusch'schen Dampfsterilisators und desinfiziert Katheter mit Hülle im strömenden Wasserdampf. Im Augenblick der Verwendung stülpt man den Zwirnstrumpf über das Führungsrohr des fertig desinfizierten Harnleitercystoskops, bringt die Spitze des Katheters durch die gut abschließende Dichtungsmuffe und kann nun den Katheter durch die Zwirnhülle hindurch vorschieben, ohne ihn zu berühren. Dadurch wird auch eine eventuell vorkommende Berührung des Apparates mit dem Kopfhaar und den Kleidern des Arztes unschädlich. Die Asepsis bleibt allerdings nur so lange gewahrt, als die Hülle sich trocken erhält. Dringt Blaseninhalt neben dem Katheter hervor, so ist die feuchte Hülle kein Schutz mehr. Die Firma Leiter, Wien, liefert die Zwirnstrümpfe, die nach Meinung des Ref. ein gutes Mittel zur Isolierung der Katheter bei der Sterilisation sind. Sie verhindern das Aneinanderkleben der Katheter. **Kroemer** (Berlin).

32) **Suter** (Basel). Wert des Indigokarmins zur funktionellen Nierendiagnostik.

(Zeitschrift für Urologie Bd. II. Hft. 5.)

S. berichtet über seine mit der Völker-Joseph'schen Indigokarminmethode gewonnenen Erfahrungen. Zur Injektion diente eine 4%ige Aufschwemmung des Farbstoffes in einer Menge von 4 ccm. Von 26 Fällen mit gesunden Nieren zeigten bei der Cystoskopie 20 gleichzeitige Farbsekretion, 6 ungleichzeitige; die Differenz betrug dreimal 1—2, einmal 4, zweimal 5 Minuten. Die größte Mehrzahl der zweimal 26 Nieren, nämlich 40, arbeiteten schon nach 10 Minuten Beobachtungszeit. Ähnlich verhielten sich die gesunden Nieren bei Erkrankung der anderseitigen Niere. Dagegen gaben von 48 kranken Nieren, die zur Operation kamen, 26 keine Farbreaktion (Ursache: Tuberkulose, Pyonephrose, Hydronephrose, Cystenniere).

Digitized by Google

Bei 21 einseitig Erkrankten, die nicht zur Operation kamen, gaben die kranken Nieren neunmal keine Farbe, achtmal vor der 15. Minute, viermal nach 15 Minuten. Von 15 doppelseitig Erkrankten starben sieben im urämischen Koma, drei gaben keine Farbreaktion, drei andere erst nach 20 Minuten. Ausgenommen sind hierbei neun Fälle mit Nephritis. Sechs von diesen zeigten normale Farbausscheidung, einmal war verspätet träge Reaktion, einmal negativer Befund zu konstatieren. Demnach scheiden also gesunde Nieren in der Regel gleichzeitig meist 10 Minuten nach der Injektion die Farbe aus. Nieren, die erst nach 15 Minuten oder später im Vergleich zum Schwesterorgan schwache Farbreaktion geben, sind als funktionell schwach (krank) zu bezeichnen. Nieren, die keine Farbe ausscheiden, sind schwer krank — funktionstot. **Kroemer** (Berlin).

33) **P. Albrecht** (Wien). Über kongenitale Nierendystopie.

(Zeitschrift für Urologie Bd. II. Hft. 5.)

A. berichtet über zwei Beckennieren, die durch Nephrektomie entfernt wurden. Fall I betrifft einen 30jährigen Kaufmann, der mit ileusähnlichen Beschwerden zur Klinik kam. Als Ursache der Verstopfung fand sich eine linksseitige, auf der Beckenschaufel liegende Geschwulst, die nach dem lokalen und dem Urinbefund als verschobene linke Niere angesprochen wurde; letztere war am normalen Ort nicht zu tasten. Da nach dem Verlauf eine Pyonephrose vorlag, wurde die verlagerte Niere entfernt. Bestätigung der Diagnose bei der Operation. Fall II: 35jähriger Mann, erkrankt mit Störungen der Urinentleerung. Zuletzt Symptome von Pyelitis. Die Differentialdiagnose (Harnleiterkatheterismus) ergibt rechts normalen Urin, links eitrigen Harn mit reichlichem Sediment und zahlreichen Tuberkelbazillen. Die linke Niere wird zunächst vergeblich am normalen Ort bei der Operation gesucht; sie findet sich im Becken und wird entfernt. Nach den beigegebenen Illustrationen handelt es sich um eine typische, dreikantige Klumpenniere. Das geteilte Nierenbecken, sowie Ein- und Austrittsstellen der Gefäße, befinden sich an der Vorderseite. A. bespricht die Schwierigkeiten der Differentialdiagnose und weist dabei auf die von ihm beobachtete Darmanomalie (Fehlen des S romanum) und auf die Pulsation des Blasentrigonums hin. Fehldiagnosen werden sich nicht ganz vermeiden lassen. Normale dystope Nieren sollen nicht entfernt werden, sondern nur verlagerte, kranke Nieren sind zu exstirpieren.

Kroemer (Berlin).

34) **H. L. Kretschmer** (Chicago). Beitrag zur Frage der »essentiellen Nierenblutung.

(Zeitschrift für Urologie Bd. I. Hft. 6.)

Bei einem Pat. mit einer 2 Monate andauernden, nachweislich auf die eine Niere beschränkten Hämaturie ohne sonstige klinische Zeichen einer krankhaften Veränderung der Niere brachte die Dekapsulation den Prozeß zunächst zum Stillstand. Als nach 5monatiger Pause die Blutungen erneut und in anhaltender schwerer Form auftraten, mußte zur Lebensrettung die Nephrektomie gemacht werden, worauf der Harnbefund anscheinend endgültig zur Norm zurückkehrte. Die mikroskopische Untersuchung eines bei der ersten Operation entnommenen Gewebsstückes zeigte jedoch bereits proliferative Veränderungen der Malpighischen Körperchen und die Neigung zu Blutungen in die Bowman'sche Kapsel. Nach der zweiten Operation zeigte sich eine wesentliche Steigerung der früheren Veränderungen, die nun als Nephritis bezeichnet werden. Die Veränderungen sind genau beschrieben und abgebildet.

Auf Grund von 129 Fällen renaler Blutung aus der Literatur kommt K. zu folgenden Schlüssen:

1) Zur Annahme einer Hämaturie aus einer anatomisch unveränderten Niere muß eine Blutung aus einem anderen Abschnitt als aus dem Nierenparenchym ausgeschlossen sein und eine mikroskopische Untersuchung der vermeintlich unveränderten Niere vorliegen.

Digitized by Google

2) Schon geringe pathologische Veränderungen im Nierenparenchym können wesentliche Blutungen zur Folge haben. Der gegenwärtige Stand der Mikroskopie gestattet noch nicht in jedem Falle, aus dem Grade der Veränderungen Folgerungen bezüglich der Schwere der Blutung zu ziehen.

3) In manchen Fällen essentieller Nierenblutung bewährt sich sowohl die Dekapsulation als auch die Nephrotomie als endgültig heilsamer Eingriff. In anderen, und zwar auch bei solchen mit scheinbar geringfügigen Veränderungen, ist der Erfolg kein nachhaltiger, so daß später die Nephrektomie notwendig wird.

4) Dem klinischen Symptom der Nierenblutung entsprechen in den einzelnen Fällen durchaus verschiedene anatomische und mikroskopische Bilder der Nierenparenchymveränderung. **Fahre** (Dresden).

35) **Kotzenberg** (Hamburg-Eppendorf). Über Nierenblutungen.
(Zeitschrift für Urologie Bd. II. Hft. 2.)

Verf. berichtet über 13 Operationsgeschichten jener wichtigen Fälle, in welchen schwere Nierenblutungen auf dem Boden entzündlicher Veränderungen in der Glomerulischicht teils einseitig, teils doppelseitig eintreten und schließlich gelegentlich aus Indicatio vitalis zur Operation zwingen. — Massenblutungen, welche sonst wohl für Tuberkulose, Nephrolithiasis oder Geschwülste pathognomonisch sind, kommen also auch als sogenannte essentielle Nierenblutungen vor, wie man denn auch von einer renalen Hämophilie gesprochen hat. Unter 400 Operationen, welche in der Abteilung Kümmell's ausgeführt wurden, konnte zwölfmal eine greifbare pathologische Veränderung der blutenden Niere nicht konstatiert werden. Viermal mußte aus Indicatio vitalis die Nephrektomie vorgenommen werden, sechsmal genügte die Nephrotomie (in einem Falle doppelseitig), in zwei Fällen wurde die Enthülsung ausgeführt. Elf Pat. verließen gebessert oder geheilt die Anstalt, nur einer starb auf dem Operationstisch an Verblutung.

Als Ursache dieser Blutungen, die mit den Hämorrhagien bei akuten Infektionskrankheiten nichts zu tun haben, schuldigt Verf. eben beginnende nephritische Prozesse an, welche sich in der Rinde im Bereich der Glomerulikapillarschlingen abspielen und vielleicht auf toxische Einwirkung zurückzuführen sind. — Da eine Differentialdiagnose zwischen Geschwulst und nephritischer Blutung nur durch Operation gestellt werden kann, so empfiehlt Verf. die Nephrotomie mit Entfernung eines Nierenstückchens zur mikroskopischen Untersuchung. Die Prognose ist bei der Doppelseitigkeit des ätiologischen Prozesses stets ernst.
Kroemer (Berlin).

36) **Haynes.** Unilateral renal hematuria due to pyelitis cystica.
(Annals of surgery 1908. März.)

Ein älterer Mann, der nie venerisch krank gewesen war, litt seit einigen Jahren an häufigem Urindrang und Schmerzen in der linken Nierengegend. Innerhalb des letzten Jahres hatte er einige Male Blut im Urin gehabt. Durch die Röntgenuntersuchung wurde festgestellt, daß die linke Niere vergrößert war, im cystoskopischen Bilde war die Umgebung des linken Harnleiters entzündet. Im Urin fand man Spuren von Eiweiß, rote und weiße Blutkörperchen. Die linke Niere wurde durch Lendenschnitt freigelegt und vergrößert angetroffen, ein Stein war nirgends nachzuweisen, wohl aber nach durchschnittener Niere eine starke wuchernde Entzündung der Schleimhaut des Nierenbeckens. H. exstirpierte die linke Niere; hiernach schwanden alle Krankheitssymptome. Verf. weist darauf hin, daß in den meisten Fällen sogenannter idiopathischer Nierenblutung an den Nieren Veränderungen angetroffen werden; in den seltenen Fällen, wo das nicht der Fall ist, handelt es sich um eine sogenannte Angioneurosis. Was speziell die durch Entzündungen der Nierenbeckenschleimhaut hervorgerufenen Blutungen anbetrifft, so sollen sie nach H. zunächst medikamentös, wenn dies nicht hilft durch Ausspülungen

Digitized by Google

des Nierenbeckens mit schwachen Antisepticis behandelt werden. Wenn aber die Blutung aus einer Niere gar nicht nachläßt, mag sie nun durch eine Angioneurosis oder eine Pyelitis cystica bedingt sein, so hält er die Exstirpation der Niere, vorausgesetzt, daß die andere Niere gesund ist, für gerechtfertigt.

Herhold (Brandenburg).

37) **Lichtenstern** (Wien). Die Resultate der operativen Behandlung der Nierentuberkulose.

(Zeitschrift für Urologie Bd. II. Hft. 3.)

L. suchte der Frage der Dauerheilung nach der Exstirpation tuberkulöser Nieren näher zu treten durch die Untersuchung des Urins scheinbar geheilter Personen auf den Gehalt an Tuberkelbazillen. Von 45 durch Zuckerkandl Operierten erlagen sechs dem Eingriff (primäre Mortalität = 13,3%). Die übrigen erfreuen sich eines guten Gesundheitszustandes. Verf. konnte 17 von ihnen zu wiederholten Kontrolluntersuchungen des Urins heranziehen. Es wurde nach 2—3stündigem Sedimentieren 1 ccm des Sedimentes intraperitoneal bei Meerschweinchen injiziert; die Sektion der letzteren nach bestimmter Beobachtungszeit ergab überraschenderweise sehr verschiedene Resultate; a. 7 von den untersuchten Urinen zeigten dauernd negativen Keimgehalt; b. bei 3 war der Befund zunächst positiv, später negativ; c. bei den 7 letzten Fällen waren stets Tuberkelbazillen nachweisbar. Gruppe e. enthält zwar Fälle mit restierender Cystitis, aber ohne spezifischen Charakter. Bei Gruppe b. heilt die tuberkulöse Cystitis unter der Beobachtung. Bei Gruppe a. bestehen noch tuberkulöse Prozesse der Blase oder des Harnleiterstumpfes trotz scheinbarer völliger Heilung. Von allen 17 Urinen konnten nur 3 mit den Färbemethoden als bazillenhaltig nachgewiesen werden. Erst wenn der Urin im Tierversuch sich als frei von Tuberkelbazillen erweist, kann man demnach von Heilung der Nierentuberkulose sprechen. **Kroemer** (Berlin).

38) **Wildholz** (Bern). Klinisches über Nierentuberkulose.

(Zeitschrift über Urologie Bd. II. Hft. 3.)

W. hält die Nierentuberkulose für einen Prüfstein auf die Brauchbarkeit der modernen funktionell-diagnostischen Untersuchungsmethoden: »Kryoskopie, Chromocystoskopie, Urinseparation«. Die Kryoskopie des Blutes nahm er bei 90 Kranken vor. Sieben von 21 mit doppelseitiger Nierentuberkulose Behafteten hatten einen Gefrierpunkt von —0,58 bis —0,67°, 13 andere trotz der Doppelseitigkeit des Prozesses —0,53 bis —0,56°. Dagegen war bei vier einseitig Erkrankten $\delta =$ —0,6° bis —0,7°. Da die gesunde Niere gut funktionierte, wurde bei allen vier Pat. die Nephrektomie mit gutem Erfolg ausgeführt. Die Indigokarminprobe dient zur raschen Orientierung über die Lokalisation. Zur genaueren Bestimmung der Ausdehnung des Prozesses genügt sie nicht. Vermißt man aber 40—60 Minuten nach der Injektion jede Spur von Indigofarbstoff im Urin, so liegt meist ein doppelseitiger Nierenprozeß vor. Die vergleichende Untersuchung der Harne beider Nieren auf den Gefrierpunkt Δ und Albumen, Eiter usw. lieferte weniger gute Resultate als die Bestimmung der Valenzwerte, d. h. $\Delta \times$ Urinmenge. War der Valenzwert der zweiten Niere ein guter, so wurde die Nephrektomie trotz Albuminurie und δ-Erniedrigung ausgeführt. Von 121 Kranken kamen 72 zur Nephrektomie, 62 bei W. mit 4,8% Mortalität. Eine exstirpierte Niere bot das Bild einer reinen Nierenbeckentuberkulose. **Kroemer** (Berlin).

Originalmitteilungen, Monographien und Sonderdrucke wolle man an *Prof. E. Richter* in Breslau (Kaiser Wilhelmstraße 115), oder an die Verlagshandlung *Johann Ambrosius Barth* in Leipzig einsenden.

Für die Redaktion verantwortlich: Geh. Med.-Rat Prof. Dr. E. Richter in Breslau.
Druck von Breitkopf & Härtel in Leipzig.

Digitized by Google

Zentralblatt für Chirurgie

herausgegeben von

K. GARRÈ, in Bonn, F. KÖNIG, in Berlin, E. RICHTER, in Breslau.

35. Jahrgang.

VERLAG von JOHANN AMBROSIUS BARTH in LEIPZIG.

Nr. 29. Sonnabend, den 18. Juli 1908.

Inhalt.

1) Rosenfeld, Prophylaxe der Verkrüppelung. — 2) Rauenbusch, Spondylitis tuberculosa. — 3) Haudek, Schiefhals. — 4) Rebattu und Rheuter, Wirbelsäulenmißgestaltung. — 5) Eckstein, 6) Gerson, 7) Möhring, Skoliose. — 8) Böcker, Ellbogenverletzungen. — 9) Kaefer, Vorderarmbrüche. — 10) Cramer, Angeborene Supinationsstörungen. — 11) Hornung, Syndaktylie. — 12) Fränkel, Der normale und der gestörte Gang. — 13) Schoemaker, Die Trochanter-Spinalinie. — 14) Ghillini, 15) Graetzer, 16) Drehmann, Angeborene Hüftverrenkung. — 17) Zuelzer, Genu varum infantile. — 18) Alsberg, Apophysitis tibialis adolescentium. — 19) Lehr, 20) Saxl, Klumpfuß. — 21) Mayer, Plattfußbeschwerden. — 22) Haglund, 23) Blencke, Calcaneussporn. — 24) Taubert, Überzählige Carpalia und Tarsalia und Sesambeine. — 25) Lengfellner, Schuhwerk.

I. H. Teske, Beitrag zur Ätiologie des angeborenen Schulterblatthochstandes. — II. C. Bayer, Ein osteoplastischer Chopart. (Originalmitteilungen.)

26) Deutscher Orthopädenkongreß. — 27) Gaugele, Pott'scher Buckel. — 28) Gottstein, Skoliose. — 29) Renvall, Familiär auftretende Extremitätenmißbildungen. — 30) Holding, 31) Weber, 32) Bazy, Armnervenverletzungen. — 33) Zander, Angeborene Schulterverrenkung. — 34) Alsberg, Erbsenbeinbruch. — 35) Hohmann, Klumphand und Klumpfuß. — 36) Hiller, Schnellender Finger. — 37) Thrap-Meyer, Resektion der Symphysis sacro-iliaca. — 38) Nyrop Ejnar, Prothese bei Hüftexartikulation. — 39) Becher, Kompensatorische Hüftverrenkung. — 40) Ehebold, 41) Bade, 42) Deutschländer, Angeborene Hüftverrenkung. — 43) Guradze, Oberschenkelosteotomie. — 44) Höring, Tendinitis ossificans traumatica. — 45) Troemner und Preiser, Frühfrakturen als Initialsymptom bei Tabes. — 46) Haglund, 47) Lilienfeld, 48) Gaugele, Os tibiale. — 49) Nieny, Plattfuß. — 50) Ebbinghaus, Bruch des Stieda'schen Sprungbeinfortsatzes. — 51) Lehr, Plantare Fersenbeinexostose.

Orthopädischer Kurs in Berck.

Berichtigung.

1) L. Rosenfeld. Prophylaxe der Verkrüppelung.

(Zeitschrift für orthopäd. Chirurgie Bd. XX.)

Der in der Literatur der Krüppelfürsorge wohlbekannte Verf. schildert den Wert der Prophylaxe bei denjenigen Erkrankungen, die zur Verkrüppelung führen, besonders bei der Tuberkulose der Knochen und Gelenke, bei der Rachitis und bei anderen Konstitutionskrankheiten. Bei Rückgratsverkrümmungen soll möglichst frühzeitig ärztliche Behandlung erstrebt werden. Man soll skoliotische Kinder als Externe den Krüppelanstalten zuweisen. Der Wahl des Berufes soll ärztliche Untersuchung vorausgehen. Die Ziele der Prophylaxe lassen sich unter zwei Gesichtspunkten zusammenfassen: 1) Anteilnahme und Mitarbeit an einer Reihe von Bestrebungen der sozialen Medizin, die somit gewissermaßen die Grenzgebiete der orthopädischen Chirurgie bilden: an der Wohnungsfürsorge und Wohnungspflege, dem Ausbau der bestehenden Kranken- und Unfallversicherungsgesetze, der Förderung

Digitized by Google

der Säuglingsheime und Milchküchen, an den verschiedenen Arbeitsgebieten der Schulgesundheitspflege, an der Fürsorge für Tuberkulöse in Heilstätten, See- und Walderholungsheimen. 2) Ausbau der Krüppelanstalten dahin, daß neben der Behandlung, Erziehung und Versorgung auch der Verhütung des Krüppeltums Rechnung getragen wird. Im Anschluß an die Krüppelanstalten sollen Ambulatorien oder Polikliniken errichtet werden. Ferner sollen Erholungsstätten, Landkolonien, Sol-, Thermal-, Stahlbäderabteilungen und Seeheime geschaffen werden.

J. Riedinger (Würzburg).

---

2) **Rauenbusch.** Die Spondylitis tuberculosa im Röntgenbilde. Archiv und Atlas der normalen und pathologischen Anatomie in typischen Röntgenbildern. Bd. XVII. 22 Röntgenbilder.

Hamburg, **Lucas Gräfe & Sillem**, 1908.

R. zeigt an Röntgenbildern aus der Hoffa'schen Klinik, was die Röntgenphotographie zur Deutung der pathologischen Anatomie der Spondylitis leisten kann. Die Bilder zeigen in hervorragender Weise die Ausdehnung der Erkrankung und das Vorhandensein von Senkungsabszessen. Auf den die Spondylitis der Brustwirbelsäule betreffenden Tafeln sind diese deutlich zu sehen. Besonders wertvoll sind die Tafeln durch Beigabe von Umrißzeichnungen, welche die Deutung des Befundes sehr erleichtern. Wertvoll sind ferner die zur Differentialdiagnose herangezogenen Fälle von angeborenen Mißbildungen, Torsionserscheinungen bei Skoliose und Spondylitis ankylopoetica; wichtig die Darstellung der normalen Halswirbelsäule. Im Text wird die Aufnahmetechnik geschildert und außerdem kurz auf Statistik, Heilungsaussichten und die rationelle Therapie eingegangen.

Auffallend ist der ständig wiederkehrende Druckfehler: Spondilitis.

Drehmann (Breslau).

---

3) **M. Haudek.** Zur operativen Behandlung des muskulären Schiefhalses.

(Zeitschrift für orthpäd. Chirurgie Bd. XX.)

Verf. empfiehlt die von Lange angegebene Methode der Durchtrennung des Kopfnickers an seinem Ansatz am Processus mastoideus nicht allein wegen des kosmetischen Effektes, sondern auch wegen des Vorteiles der kürzeren Dauer der Operation und der einfacheren Operationsverhältnisse sowie der Erleichterung des Redressements der Halsskoliose.

J. Riedinger (Würzburg).

---

4) **J. Rebattu et J. Rheuter.** Étude sur les déviations de la colonne vertébrale.

(Province méd. 1908. Nr. 15.)

Das Untersuchungsmaterial der Verff. erstreckt sich auf 170 Fälle von Deviationen der Wirbelsäule, meistens dem vorgerückten Alter an-

Digitized by Google

gehörend. Sie gelangen zu folgenden Schlüssen: Vom klinischen Standpunkt aus muß man streng zwischen reinen Skoliosen und Kyphosen unterscheiden. Die letzteren können sich mit einer leichten Skoliose vergesellschaften, aber diese Deviation ist immer sekundärer Natur. Kyphosen sowohl als Kyphoskoliosen lassen sich einteilen in allmählich entstehende, welche leichte Formen darstellen und durch senile Osteomalakie bedingt sind; zweitens in rasch eintretende Erkrankungen, deren Pathogenose eine verschiedenartige sein kann. Die Skoliosen entwickeln sich in frühester Jugend, und zwar in kurzer Zeit. Der Ätiologie nach scheint es sich gleichfalls um eine Art Osteomalakie zu handeln. **A. Hofmann** (Karlsruhe).

---

5) **G. Eckstein** (Prag). Anatomische Untersuchungen über den Zusammenhang zwischen Halsrippen und Skoliosen.

(Zeitschrift für orthopäd. Chirurgie Bd. XX.)

Verf. hat in zwei Fällen das Zusammentreffen von Halsrippen und Skoliose gefunden, ohne daß ein Zusammenhang beider Zustände angenommen werden konnte. In zwei Fällen fand er Halsrippen ohne Skoliose. Verf. untersuchte nun im deutschen anatomischen Institut in Prag sämtliche Skelette und auf Halsrippen Bezug habende Präparate. Unter 35 Fällen fand er einen Befund, der den Bedingungen entsprach, unter denen scheinbar Halsrippen mit Skoliose zu verlaufen pflegen, und trotzdem konnte er in keinem derselben eine Skoliose nachweisen. Somit gelangte Verf. zu der für die Auffassung von der Entstehung der Skoliose sehr wichtigen Tatsache, daß Halsrippen allein nicht beschuldigt werden, sondern daß andere ätiologische Momente (Rachitis, Heredität, Mißbildungen usw.) für die Erklärung herangezogen werden müssen. **J. Riedinger** (Würzburg).

---

6) **K. Gerson.** Skoliosenbehandlung im Hause.

(Zeitschrift für orthopäd. Chirurgie Bd. XX)

Verf. schildert das Tagespensum eines skoliotischen Kindes, das aus der Behandlung vorläufig entlassen ist: frühmorgens aktive Redression, nach der Schule vor Tisch Seitenlagerung auf einem schiefen Brett mit Extension an einem Arm (dem Arm der konkaven Seite), nach dem Mittagessen Übung an einem Sandsack, nach Beendigung der Schularbeiten Liegen auf der konkaven Seite bei aufgestütztem Ellbogen. **J. Riedinger** (Würzburg.)

---

7) **P. Möhring.** Der tragbare Heilapparat bei der Skoliose. Ein Rückblick und Versuch einer Vereinheitlichung.

(Zeitschrift für orthopäd. Chirurgie Bd. XX.)

Ein guter Stützapparat muß nicht nur jeden Grad der Redression erhalten, sondern auch selbst weiter redressieren können, ohne zu sehr zu belästigen. Die Zeit des Hessingkorsettes ist nach Ansicht des

Digitized by Google

Verf.s vorüber, und der starre Panzer kommt nicht mehr in Frage. Demgegenüber empfiehlt Verf. einen Stützapparat mit folgenden Eigenschaften: Starke redressierende und Stützkraft, Vermeidung jeden überflüssigen und schädlichen Druckes, Erhaltung größtmöglicher Bewegungsfreiheit, Ermöglichung des Luftzutrittes, Leichtigkeit, Haltbarkeit, Billigkeit und überaus einfache Handhabung. Der Apparat läßt sich anwenden bei Skoliose, Kyphose, Tuberkulose und anderen Erkrankungen. Er besteht aus Beckengürtel, zwei Rückenstäben, Achselstücken, vorderem wagerechten Stab, Gummigurten. Eine Kopfstütze ist in den meisten Fällen entbehrlich, wenn es sich nicht um eine Erkrankung der Halswirbelsäule handelt. Unter Mithilfe der Redressionsbehandlung werden wenigstens mittelschwere Fälle wirklich geheilt. **J. Riedinger** (Würzburg).

---

8) **W. Böcker.** Zur Beurteilung von Unfallverletzungen im Bereiche des kindlichen Ellbogengelenks.

(Zeitschrift für orthopäd. Chirurgie Bd. XX.)

Verf. betont die Wichtigkeit der Kenntnis der normalen Anatomie des kindlichen Ellbogengelenkes für die Diagnose der Frakturen unter Hinweis auf die hierüber veröffentlichten Arbeiten und weiterhin die Wichtigkeit der röntgenographischen Aufnahme von mindestens zwei Seiten. Zur Erläuterung des letzten Punktes wird ein Beispiel aus der Praxis angeführt. In zweifelhaften Fällen darf auch eine Röntgenaufnahme der gesunden Seite nicht versäumt werden. Im Alter von 11—13 Jahren sind die Verhältnisse am kompliziertesten. Im Anschluß an diese Erörterungen berichtet Verf. über den Bruch des Epicondylus internus bei einem 11jährigen Mädchen, der in der Deutung Schwierigkeit bereitet hatte. **J. Riedinger** (Würzburg).

---

9) **N. Kaefer** (Odessa). Zur Behandlung der Vorderarmbrüche.

(Münchener med. Wochenschrift 1908. Nr. 19.)

K. verwendet als Stütze für die Extension des Vorderarmes das freie Ende eines an jeden Operationstisch anbringbaren Beinhalters, dessen nach oben gerichtetes freies Ende von dem Arm in der Ellbeuge umfaßt wird. Der Verband wird aus einer Gipsstärkenbindenlonguette hergestellt, die auf die mit Vaseline bestrichene Streckseite des Vorderarmes aufgelegt, glatt und faltenlos angestrichen und mit einer den senkrechten Eisenstab in den Verband hineinnehmenden Mullbinde festgewickelt wird, während ein Assistent den Gegenzug an der Hand ausübt. Bei dem typischen Radiusbruch erhält die Schiene Pistolenform. Zum Schluß wird noch eine nasse Stärkebinde angelegt und der Eisenstab herausgezogen. Der Verband ist für Massage und Übungen leicht abnehmbar. **Kramer** (Glogau).

Digitized by Google

10) **K. Cramer.** Über kongenitale Supinationsstörungen.
(Zeitschrift für orthopäd. Chirurgie Bd. XX.)

Verf. bespricht die einzelnen Ursachen der Behinderung der Supination des Vorderarmes mit Ausschluß des traumatischen, nämlich den totalen oder partiellen Defekt eines Vorderarmknochens, die angeborene Luxation des Radiusköpfchens ohne oder mit Verbildung des Radius, Verwachsung mit dem Humerus, Verwachsung beider Vorderarmknochen miteinander und rachitische Verkrümmungen der Vorderarmknochen. Drei kasuistische Mitteilungen betreffen: 1) partiellen Radiusdefekt, 2) Verwachsung beider Vorderarmknochen, 3) rachitische Deformität. **J. Riedinger** (Würzburg).

---

11) **H. Hornung.** Eine neue unblutige Methode zur Behandlung der Syndaktylie beim Neugeborenen.
(Zeitschrift für orthopäd. Chirurgie Bd. XX.)

Nach Besprechung der operativen Methoden, die nicht immer gute Resultate geben, empfiehlt Verf. einen nach Angabe Spitzy's hergestellten kleinen Apparat, der sich praktisch gut bewährt hat. Der Apparat besteht aus zwei dreiseitigen Prismen oder Keilen, die durch Schrauben einander bis zur Berührung zweier Längskanten genähert werden können. Nach der Anlegung des Apparates zwischen zwei Fingern kommt es bei allmählich stärkerem Anziehen der Schrauben zu einer Furchung, dann zu einer Schwimmhautbildung, schließlich zur Trennung. In einem Falle verliefen bis zur Trennung 14 Tage. Das Resultat war ein vorzügliches. **J. Riedinger** (Würzburg).

---

12) **J. Fränkel.** Kinematographische Untersuchungen des normalen Ganges und einiger Gangstörungen.
(Zeitschrift für orthopäd. Chirurgie Bd. XX.)

Der Kinematograph hat besonders deshalb für die Medizin einen Wert, weil er eine zusammengesetzte Bewegung in einzelne Phasen zerlegt und diese getrennt mit genügender Deutlichkeit erkennen läßt. Die analytische Verwendung des Kinematographen ist bisher nur von neurologischer Seite geübt worden. Der Zweck der vorliegenden Arbeit ist, die Methode im Dienste der Orthopädie zu erproben. Die Aufnahmen wurden in der Hoffa'schen Klink gemacht und betreffen den normalen Gang, den Gang bei Luxatio coxae congenita, Coxa vara, Coxitis und bei Lähmungen. An der Hand von Abbildungen werden einige belehrende Erläuterungen hierzu gegeben. **J. Riedinger** (Würzburg).

---

13) **J. Schoemaker** (im Haag). Die Trochanter-Spinalinie als diagnostisches Hilfsmittel.
(Zeitschrift für orthopäd. Chirurgie Bd. XIX. Hft. 3 u. 4.)

Zur Bestimmung des Trochanterstandes zieht S. bei Rückenlage des Pat. eine gerade Linie von der Spitze des Trochanters am Rande

Digitized by Google

der Spina ant. sup. entlang bis zur Mittellinie (Trochanter-Spinalinie). Bei normalen Menschen schneiden sich die Linien etwa in der Höhe des Nabels in der Mittellinie des Körpers. Ist ein Trochanter in die Höhe gerückt, so ist die Kreuzungsstelle der Linie dieser Seite in der Mittellinie des Körpers nach unten verschoben, und zwar um eine Strecke, die etwa dreimal so lang ist als die Strecke der Verschiebung der Trochanterspitze nach oben. Auf kleinere Unterschiede kann wegen der Leichtigkeit ungenauer Messung kein Wert gelegt werden. Die Messung kommt hauptsächlich bei einseitigem Hochstand des Trochanters in Betracht. Die Verschiebung nach hinten läßt sich nicht messen. Für die Praxis kann der Einfluß dieser Verschiebung vernachlässigt werden. Bei den Verschiebungen der Trochanterspitze nach innen und unten macht sich fast nur die nach innen auf den Verlauf der Trochanter-Spinalinie geltend. Verf. zieht die Linie durch eine kratzende Bewegung des Mittelfingers oder markiert sie durch Anlegung eines Bindfadens. Bei einseitigem Hochstand wird der Abstand der beiden Kreuzungspunkte in der Mittellinie des Körpers gemessen. Die Zahl wird durch 3 dividiert, und man hat dann ungefähr das Maß der Verschiebung des Trochanter in die Höhe. Bei Schenkelhalsbruch, Luxatio iliaca und Coxa vara endet die Linie unterhalb des Nabels. Bei Coxa valga dagegen geht sie steil in die Höhe bis zum Brustbein. **J. Riedinger** (Würzburg).

---

14) **Ghillini** (Bologna). Experimentelle und angeborene Hüftgelenksverrenkung.

(Zeitschrift für orthopäd. Chirurgie Bd. XIX. Hft. 3 u. 4.)

Seit etwa 15 Jahren paarte G. Kaninchen, bei denen er einseitige oder doppelseitige Hüftverrenkung vorgenommen hatte, um Nachkommen mit gleicher Deformität zu erhalten. Die Resultate waren in bezug auf die Vererbung natürlich negativ, jedoch für die pathologische Anatomie dieser Deformität von Bedeutung. Verf. fand ähnliche Veränderungen wie beim Menschen, aber auch Abweichungen, die sich daraus erklären, daß ursprünglich normale anatomische Verhältnisse vorlagen und die Deformität zu den erworbenen, traumatischen zu zählen ist. In manchen Fällen war z. B. der obere Abschnitt des Femur atrophisch, der untere dagegen kompensatorisch verdickt. In anderen Fällen war der Pfannenboden nicht verdickt, sondern verdünnt usw. Bei allen Experimenten erzielte Verf. Anteversion des Kopfes. Er erinnert daran, daß er einer der ersten war, der nach der Reposition des Kopfes bei Anteversion Fixation des Oberschenkels in Innenrotation empfahl. Er hält sich auch heute noch für berechtigt, zu erklären, daß es unmöglich ist, eine wahre, richtige Restitutio ad integrum im anatomischen Sinne zu erreichen.

Nach den Ausführungen des Verf.s zeigen die Experimente, wie man den Oberschenkel nach der Reposition fixieren muß und wie man eine Nearthrose bilden kann, die das normale Gelenk ersetzt. Sie

Digitized by Google

sollen außerdem eine Bekräftigung der Theorien der mechanischen Entstehung der Deformität sein. **J. Riedinger** (Würzburg).

---

15) **G. Graetzer.** Zur Ätiologie der angeborenen Hüftgelenksverrenkung.

(Zeitschrift für orthopäd. Chirurgie Bd. XX.)

Verf. kann der Theorie Drehmann's, der die Verrenkung über dem oberen Pfannenrand auf das längere Fortbestehen der ursprünglichen Coxa valga zurückführt, nur soweit folgen, als sie in der Coxa valga eine Vorstufe der Verrenkung erblickt. Die Ursache der Verrenkung sieht er in der Fortwirkung der die Adduktion im fötalen Leben behindernden Kraft, die nur als Zugwirkung amniotischer Verwachsungen gedacht werden kann. **J. Riedinger** (Würzburg).

---

16) **G. Drehmann.** Weitere Beiträge zur unblutigen Behandlung der angeborenen Hüftverrenkung.

(Zeitschrift für orthopäd. Chirurgie Bd. XX.)

Verf. schildert in anschaulicher, fesselnder Weise seine Erfahrungen, die in der Hoffa'schen Klinik beginnen, in der v. Mikulicz'schen Klinik fortgesetzt und schließlich in eigener Praxis gemacht wurden. Infolge der Behandlung von 600 Fällen hat Verf. ein sicheres Urteil über den Wert der Lorenz'schen unblutigen Behandlung der kongenital verrenkten Hüften gewonnen. Er kann mit großer Befriedigung auf seine Endresultate zurückblicken; denn die unblutige Methode hat mehr geleistet, als erwartet wurde. Bei den sich noch vielfach widersprechenden Meinungen über die zweckmäßigste Art des Vorgehens bei der Reposition der Verrenkung muß es für jeden Orthopäden von größtem Interesse sein, ein so abgeklärtes Urteil zu vernehmen, wie es D. abzugeben in der Lage ist. Für den noch weniger Erfahrenen muß besonders die Schilderung der Methode der Einrenkung und der bei der Einrenkung stattfindenden Vorgänge von Wert sein, da die Schilderung einfach ist und einen direkten Weg zeigt. Nach der Einleitung werden folgende Kapitel abgehandelt: Kritik der unblutigen Methode, Statistik und Ätiologie, Selbstheilungsfälle, erster Nachweis und bestes Alter zur Einrenkung (Ende des 2. Lebensjahres), Ursachen der Mißerfolge, Unglücksfälle und Vermeidung derselben, Methode der Einrenkung, »rechtwinklige Flexionsabduktion«, bei schlechteren Pfannenverhältnissen »überrechtwinklige Flexionsabduktion«, Heilungsvorgänge, Behandlung der primär schlecht geheilten Fälle, Endresultate (bei einseitiger Verrenkung sind 93,26% funktionell normal und 90,38% anatomisch normal geheilt; bei doppelseitiger Verrenkung beträgt der Prozentsatz der guten Heilungen 82%, der beiderseits anatomisch normal Geheilten 71,4%; der Berechnung liegen 132 Endresultate der Privatpraxis zugrunde), ferner Schlußbemerkungen und tabellarische Übersicht. Die Altersgrenze bei einseitiger Ver-

Digitized by Google

renkung wird auf 10, bei doppelseitiger auf etwa 6 Jahre angegeben. Doppelseitige Verrenkungen werden in einer Sitzung eingerenkt. Vorbereitende permanente Extension wird nur bei älteren Fällen angewandt.

J. Riedinger (Würzburg).

---

17) **R. Zuelzer.** Betrachtung über die Behandlung des Genu varum infantile, mit besonderer Berücksichtigung des O-Beinkorrektionsapparates.

(Zeitschrift für orthopäd. Chirurgie Bd. XX.)

Verf. hat nach dem Prinzip seines X-Beinkorrektionsapparates auch einen Apparat für O-Beine konstruiert (s. Zentralblatt für Chirurgie 1907, p. 1255). Das Kind wird auf ein Brett so gelagert, daß mit Hilfe von Gummibinden einige Stunden lang ein korrigierender Zug einwirkt. Die Füßchen werden durch einen weichgepolsterten, schlittenartig verschieblichen Klotz auseinander gehalten. Bei guter Fixation läßt sich eine kräftige Wirkung erzielen. Die Behandlung wird in der Familie durchgeführt. Bei Klump- oder Plattfuß wird durch senkrecht gestellte, giebeldachähnlich zueinander geneigte Bretter der Fuß entweder in Pronations- oder in Supinationslage gebracht.

J. Riedinger (Würzburg).

---

18) **A. Alsberg.** Beitrag und kritische Bemerkungen zur Apophysitis tibialis adolescentium.

(Zeitschrift für orthopäd. Chirurgie Bd. XX.)

Anknüpfend an die Mitteilungen von Ludloff, Schlatter und anderen Autoren teilt Verf. zwei eigene Beobachtungen mit. Die Erkrankung tritt im Wachstumsalter, fast nur bei Knaben im Alter von 12—14 Jahren, auf und wird häufig mit einer Fraktur oder Infraktion verwechselt. Sie entsteht allmählich. Im Röntgenbild zeigen sich Unregelmäßigkeiten in der Form des zungenförmigen Fortsatzes und in der Breite der Knorpelfuge zwischen Fortsatz und Diaphyse. Das rechte Bein ist häufiger befallen. Oft tritt das Leiden symmetrisch auf. Die Pathologie des Prozesses harrt noch der Aufklärung. Verf. wählt den Namen »Apophysitis tibialis adolescentium« statt »inkomplette Abrißfraktur«. Die letztere Bezeichnung ist zu beanstanden.

J. Riedinger (Würzburg).

---

19) **H. Lehr.** Über eine Verdickung des Taluskörpers als Ursache von Klumpfußrezidiven.

(Zeitschrift für orthopäd. Chirurgie.)

Als Ursache mancher rezidivierender Fälle von Klumpfuß läßt sich die im Verhältnis zur Knöchelgabel zu große Ausdehnung des Talus nachweisen. Von Schanz wird in solchen Fällen der Talus durch schichtweises Abtragen von der äußeren Seite mit Messer oder Meißel operativ verkleinert. Oft ist auch die Durchschneidung des Lig. deltoideum, sowie die subkutane Einkerbung der Fascia plantaris

Digitized by Google

an mehreren Stellen geboten. Der Oberschenkel wird bei leichter Beugestellung des Kniegelenkes in den Verband mit einbegriffen.

J. Riedinger (Würzburg).

---

20) **A. Saxl** (Wien). Supramalleoläre Infraktion der Fibula, ein Hilfsmittel beim modellierenden Redressement des Klumpfußes.

(Zeitschrift für orthopäd. Chirurgie Bd. XIX. Hft. 3 u. 4.)

Nach kurzem Hinweis auf die wichtigsten Punkte des Lorenzschen modellierenden (nicht forcierten) Redressements weist Verf. auf die Schwierigkeit in manchen Fällen hin, das Fersenbein in überkorrigierte Stellung zu bringen. In solchen hartnäckigen Fällen wird von Lorenz zu dem Redressement des Fußes noch eine Infraktion der Fibula knapp oberhalb des Knöchels hinzugefügt. Dieser paraartikuläre Eingriff gestattet, dem Fersenbein den erwünschten Grad von Pronation zu geben. Er darf nur als Schlußakt in ausgewählten Fällen zur Anwendung kommen.* Frühzeitige Knochenschädigung gestattet nicht das Redressement fortzusetzen. Die Infraktion kann instrumentell durch den Osteoklasten oder auch manuell auf dem dreieckigen Keil ausgeführt werden. Bei der Anlegung des Verbandes darf man nicht zu stark pronieren lassen. **J. Riedinger** (Würzburg).

---

21) **E. Mayer.** Beiträge zur Entstehung und Symptomatologie der Plattfußbeschwerden.

(Zeitschrift für orthopäd. Chirurgie Bd. XX.)

Unter Benützung des Hebelgesetzes formuliert Verf. mathematisch die in Funktionsstörungen bestehenden Folgen des Mißverhältnisses zwischen Körperlast und Trag- oder Zugfähigkeit. Auch die Lokalisation der Schmerzen läßt eine Berechnung zu.

J. Riedinger (Würzburg).

---

22) **P. Haglund** (Stockholm). Über den sogenannten Calcaneussporn.

(Zeitschrift für orthopäd. Chirurgie Bd. XIX. Hft. 3 u. 4.)

Chrysospathes hält den spornartigen Knochenauswuchs der unteren hinteren Fläche des Fersenbeines für eine Abnormität, verursacht durch Bänder- und Muskelzug (s. Zentralblatt für Chirurgie 1907, p. 1255). Der Ausgangspunkt soll die Epiphyse am hinteren Abschnitt des Calcaneus sein. H. bestreitet dies auf Grund eines Studiums von 17 Röntgenbildern und gibt an, daß der Sporn vom Korpuskern des Calcaneus ausgeht und auf einen osteoarthritisartigen Prozeß zurückzuführen ist. Die Gründe für diese Annahme werden näher erörtert.

J. Riedinger (Würzburg).

Digitized by Google

23) **A. Blencke.** Bemerkungen über den »Calcaneussporn«.

(Zeitschrift für orthopäd. Chirurgie Bd. XX.)

Verf. hat anatomische und röntgenologische Untersuchungen über die Epiphyse am hinteren Abschnitt des Calcaneus angestellt und faßt das bisher schon Bekannte hierüber zusammen. Mit der Diagnose eines Knochenbruches sollen wir vorsichtig sein. Die Möglichkeit eines solchen ist andererseits nicht abzustreiten. Im allgemeinen ist der Calcaneussporn, die zackenartige Verlängerung des Tuberculum majus calcanei, nicht sehr häufig zu beobachten. Er kann schmerzlos verlaufen, spontan schmerzhaft werden oder nach einem Trauma Beschwerden verursachen. Zuweilen ist er Begleiterscheinung des Plattfußes. Er kann ferner bedingt sein durch Gonorrhöe, Arthritis und Arteriosklerose, sogar durch Tuberkulose. An einem Calcaneus können auch mehrere Fortsätze auftreten. Der Sporn wird einseitig und doppelseitig beobachtet. Nur in der Minderzahl der Fälle handelt es sich um eine Verlängerung der Calcaneusepiphyse, wie schon Chrysospathes nachgewiesen hat. Meist sind es Knochengebilde, die sich in späteren Jahren entwickeln. Bei der röntgenologischen Untersuchung von 673 Füßen wurde der Sporn in 19 Fällen gefunden (2,8%). Die Vielgestaltigkeit des Leidens wird an zahlreichen Röntgenbildern veranschaulicht. Einige charakteristische Krankengeschichten werden ausführlicher mitgeteilt. Durch gute Beobachtungen und erschöpfende Benutzung der Literatur bildet die Arbeit einen wichtigen Beitrag zum Verständnis der erwähnten Veränderungen.

J. Riedinger (Würzburg).

---

24) **Taubert.** Überzählige Carpalia und Tarsalia, und Sesambeine im Röntgenbilde.

(Med. Wochenschrift 1908. p. 702, 751, 794.)

T. bezweckt, die chirurgische Differentialdiagnose bei Verdacht auf Knochenbruch u. dgl. zu erleichtern durch klare Abgrenzung der inkonstanten Skelettstücke (Varietäten) — meist überzählige Hand- und Fußwurzelknochen —, der knorpelig-knöchernen Sesambeine, der bindegewebigen Sesamoide, endlich aller möglichen ähnlichen Gebilde anderer Herkunft (Pseudosesamoide). An der Hand der einschlägigen anatomischen und röntgenologischen und eigenen Erfahrungen sowie unter Beigabe von Skelettskizzen und Röntgenabbildungen werden die in Betracht kommenden Körperabschnitte übersichtlich besprochen.

Georg Schmidt (Berlin).

---

25) **K. Lengfellner.** Die wissenschaftlichen Prinzipien bei Herstellung von Schuhwerk mit Berücksichtigung von Jugend- und Militärschuhwerk.

(Zeitschrift für orthopäd. Chirurgie Bd. XX.)

Das Ideal eines Schuhwerkes kann nur in dem Schuhwerk liegen, das nach Maß unter Benützung eines eigenen Leisten hergestellt ist.

Digitized by Google

Der Leisten muß nach einem Gipsabdruck gemacht werden, dessen Technik Verf. beschreibt. Das Negativ wird mit einer Masse aus Gips und Leim ausgegossen. Der Ausguß wird entsprechend modelliert und kann als Leisten benutzt werden. Die bisher üblichen sog. orthopädischen Leisten sind zu verwerfen, weil der Fuß in Schuhen, die nach solchen Leisten hergestellt sind, keinen Halt hat. Verf. legt den Kern der Schuhfrage in die richtige Anlage eines Leistengewölbes. Um das Verfahren der Anfertigung eines Leistens zu vereinfachen, genügt es auch, die gewöhnlichen Maße zu nehmen und das Sohlen- und Schuhgewölbemaß durch den einfachen Gipsbreiabdruck zu erhalten, den Verf. schon früher beschrieben hat. Nach dem Gipsbreimodell wird der Leisten geformt. Wichtig ist bequemes Ballen- und Zehenmaß, sowie der Bau der Fersenpartie und des Absatzes. Letzterer soll breit und niedrig sein. Auf Kosten der Verlängerung des Schuhes kann man vorn eine gefällige halbrunde Form wählen. Der Schuh muß sich auch nach der Achse des Fußes richten. Die meisten Füße haben eine gerade Achse. Kinder sollen von der ersten Kindheit an zweckmäßiges Schuhwerk bekommen. Das Militärschuhwerk entspricht den Anforderungen an ein gutes Schuhwerk nicht.

J. Riedinger (Würzburg).

Kleinere Mitteilungen.

I.

Aus Dr. Teske's chirurg.-orthop. Privatklinik in Plauen.

Beitrag zur Ätiologie des angeborenen Schulterblatthochstandes.

Von

Dr. Hilmar Teske.

Von dem 1863 zuerst durch Eulenburg beschriebenen, aber erst durch die Abhandlung von Sprengel (1891) bekannt gewordenen Schulterblatthochstande konnte Ehrhardt 1904 schon 92 Fälle zusammenstellen, von denen 88 als angeborene, 4 als erworbene beschrieben wurden. Zu ersteren kommen jetzt noch die Fälle von Graetzer, Bassenge, Sipari u. a., zu letzteren der Fall von Cohn. Wie sehr sich übrigens bei genauer Betrachtung die Grenze zwischen angeborenem und sog. erworbenem Schulterblatthochstand verwischt, zeigt der letztgenannte Fall; auch in verschiedenen anderen Fällen ist die Unterscheidung nur eine willkürliche (Ehrhardt).

Trotz der reichlichen Literatur bedarf die Ätiologie des vorliegenden Krankheitsbildes noch mancher Aufklärung. Am meisten fanden die Erklärungen Anerkennung, welche die Ursache sehen

1) in rein mechanischer Störung,

2) in erworbener Störung der Entwicklungsmechanik.

Die erste, von Sprengel aufgestellte Erklärung erklärt den Schulterblatthochstand bekanntlich als intra-uterine Belastungsdeformität infolge zu geringer Fruchtwassermenge. Fälle von erworbener Störung der Entwicklungsmechanik — kompliziert durch Defekte des Radius, der Rippen, knöcherne oder bandartige

Digitized by Google

Verbindung des oberen Skapularwinkels mit den Halswirbeln u. a. —, bei denen intra-uterine Belastungsanomalien (Ehrhardt) und amniotische Verwachsungen (Graetzer) als Ursache des Schulterblatthochstandes angesehen wurde, sind in größerer Anzahl beschrieben. Als bestimmt in diese Kategorie gehörigen, weil nach jeder Richtung hin untersucht, will ich hier kurz den Fall von Graetzer anführen, der bei einem angeborenen doppelseitigen Schulterblatthochstande Schiefhals, Muskeldefekte, Rippendefekte und röntgenologisch Spaltbildungen der Wirbelsäule usw. fand und als Ursache der Deformitäten amniotische Verwachsungen annahm.

Die beiden genannten Erklärungsarten für die abgehandelte Schulterblattanomalie brachten aber noch nicht volle Klarheit in das Krankheitsbild.

Eine bisher nicht beschriebene Ätiologie weist der Fall von Cohn auf, insofern als dabei meines Erachtens der Schulterblatthochstand auf eine kongenitale Mißbildung zurückgeführt werden muß: Bei einem jetzt 15jährigen Mädchen soll seit dem 11. Lebensjahre ein Hochstand der rechten Schulter aufgetreten sein, der jetzt etwa 5 cm beträgt. Bei der Röntgenuntersuchung fand sich zwischen 6. und 7. Halswirbel ein längliches dreieckiges Wirbelrudiment, dessen Spitze nach links

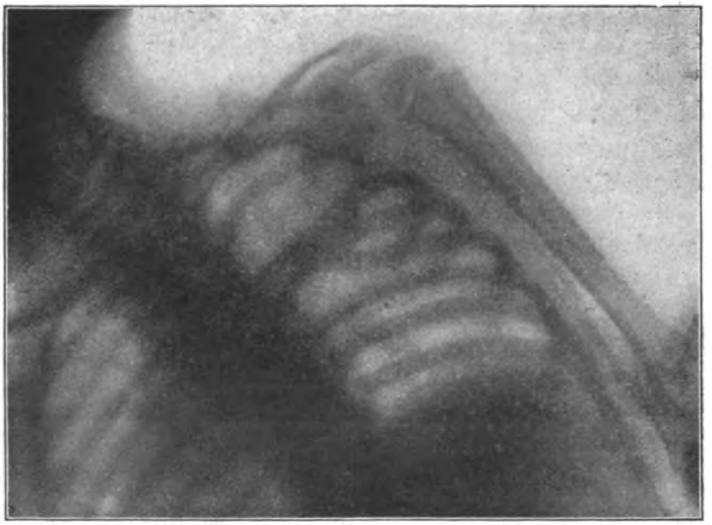

gerichtet war. Wenn nun beide M. levatores gleich lang sind, folgert C., muß das rechte Schulterblatt um die Höhe des eingesprengten Wirbelkeils in die Höhe gezogen werden. Warum der Hochstand erst im 11. Lebensjahre bemerkbar wurde, das erklärt er analog der Böhm'schen Skoliosentheorie.

Ich bin nun in der Lage einen Fall von angeborenem Schulterblatthochstand zu veröffentlichen, der es fraglich erscheinen läßt, ob in dem Falle von Cohn seine mechanische Erklärung der Levatorwirkung zutrifft.

Ein 3jähriges, gut entwickeltes Mädchen wird mir wegen Schulterblatthochstandes zugeführt; in seiner Familie sollen keine Mißbildungen vorgekommen sein. Die Mutter hat zwei Frühgeburten und vier normale Geburten durchgemacht. Bei der 7. Schwangerschaft will sie sehr durch einen Hängebauch gelitten haben. Über die Menge des Fruchtwassers bei der Geburt weiß sie nichts anzugeben. Das Kind schien bei der Geburt normal entwickelt, nur fiel es auf, daß es »keinen Hals« hatte. Als es 1/2 Jahr alt war, wurde rechtsseitiger Schulterhochstand und linksseitiger Schiefhals bemerkt.

Bei der Untersuchung fand sich rechtsseitiger Schiefhals, Gesichtsskoliose, linkes Ohr bedeutend kleiner als das rechte. In der rechten Oberschlüsselbeingrube findet

Digitized by Google

man hinten oben einen knöchernen Vorsprung, der sich als innerer oberer Winkel der Scapula herausstellt. Letztere steht etwa 4 cm höher als die linke und reicht vom 6. Halswirbel bis zum 4. Brustwirbel etwa. Sie ist etwas kleiner als links, ihr unterer Winkel steht nur wenig vom Thorax ab. Der rechte Arm kann nur um 110° erhoben werden, bei weiterer Hebung verhakt sich anscheinend der nach vorn umgebogene obere innere Winkel des Schulterblattes an der 1. Rippe. Die elektrische Untersuchung der Schulterblattmuskeln ergibt keine Defekte.

Das Röntgenbild zeigt beiderseitige 7. Halsrippe; der innere obere Winkel des rechten Schulterblattes ragt etwa fingerbreit über den Schlüsselbeinschatten hervor. Die fünf rechten obersten Rippen bilden hinten keine gleichweiten Zwischenrippenräume, sondern sind in unregelmäßiger Krümmung kranialwärts ausgebogen; auf der linken Körperseite sind sie normal. Die 5. rechte Rippe teilt sich etwa in der Schulterblattlinie gabelförmig. Die obere Branche steigt über die 4. Rippe in die Höhe und halbiert den 3. Interkostalraum, während die 4. Rippe den weiten Zwischenraum zwischen den Branchen der Gabel halbiert. Zwischen 8. und 9. Brustwirbel ist ein kurzes dreieckiges Wirbelrudiment eingeschoben, gut von der Höhe der ihm anliegenden Brustwirbel. Die Basis des Keils liegt nach rechts, die Spitze reicht nach links bis etwa zur Medianlinie. Die Halswirbelsäule zeigt eine leichte Cervicalskoliose. Einer Behandlung entzog sich der kleine Pat.

Der Fall von Cohn und der meinige haben das überzählige Wirbelrudiment gemeinsam. Im erstgenannten Falle saß es zwischen 6. und 7. Halswirbel, so daß C. (s. o.) an durch Levatorwirkung bedingten Schulterblatthochstand denken konnte. Gegen diese Folgerung kann man einwenden, daß die beiden Mm. levatores nicht die gleich langen, starren Branchen eines Meßzirkels sind, sondern elastische, kontraktile Schläuche. Jedenfalls lehrt mein Fall, daß die Ansicht Cohn's, der angeborene Schulterblatthochstand beruhe auf Wirbelanomalien, die zwischen 5. Halswirbel und dem Brustwirbel lokalisiert sind, der durch eine Horizontale durch die obere Kante des Schulterblattes der normalen Seite gekennzeichnet ist, nicht verallgemeinert werden darf.

Wenn man beide Fälle gemeinsam betrachtet, wird man zu der Ansicht kommen, daß bei ihnen der Schulterblatthochstand als kongenitale Mißbildung entstanden ist, neben welcher noch andere kongenitale Mißbildungen (Wirbelrudimente usw.) in variabler Zahl bestehen können. Die Sick'schen Fälle (zit. bei Ehrhardt) von Schulterblatthochstand bei mehreren Gliedern einer Familie gehören gleichfalls in das Gebiet der kongenitalen Mißbildung.

Bezüglich der Ätiologie des Schulterblatthochstandes haben wir also genau beschriebene Fälle, die in zwei Klassen zerfallen:

1) Durch erworbene Störung der Entwicklungsmechanik (Hemmungsmißbildung) entstandene,
2) als kongenital angelegte Mißbildung entstandene.

Zu der ersten Klasse würde der Fall von Graetzer, zu der zweiten der von Cohn, der meinige, die Fälle von Sick gehören.

Weitere Beobachtungen werden die Ätiologie des Schulterblatthochstandes nur dann fördern können, wenn neben Anwendung aller Untersuchungsmethoden das Röntgenbild klar ergibt, ob der untersuchte Fall einer dieser beiden Klassen angehört bzw. dieses ausschließen läßt, was dann für die Sprengel'sche Theorie hinsichtlich dieses Falles sprechen könnte.

Literatur.

Bassenge, Deutsche med. Wochenschrift 1907. Nr. 25. p. 1025. Böhm, Fortschritte auf dem Gebiete der Röntgenstrahlen Bd. XI. Hft. 1. Derselbe, Berliner med. Gesellschaft 23. Oktober 1907. Allgemeine med. Zentralzeitung 1907. Nr. 44. Cohn, Diese Zeitschrift 1907. Nr. 32. Derselbe, Berliner med. Gesellschaft 10. Juli 1907. Münchener med. Wochenschrift 1907. Nr. 29. Graetzer, Mitteilungen aus den Grenzgebieten der Medizin und Chirurgie 1907. III. Supplement. Ehrhardt, Beiträge zur klin. Chirurgie Bd. XLVI. Hft. 2. Sipari, referiert Zentralblatt für Orthopädie 1908. Nr. 3.

Digitized by Google

II.

Ein osteoplastischer Chopart.

Von

Prof. Dr. Carl Bayer in Prag.

Überblickt man die Reihe von Modifikationen der Chopart'schen Enukleation, die aus der Anpassung zur Verfügung stehender Weich- und Knochenteile den Verhältnissen bisher hervorgegangen sind, so findet man, daß Neues kaum mehr geboten werden kann. Auch ist es nicht der Mühe wert kleine Abänderungen eingebürgerter Modifikationen mitzuteilen, da sie im Notfalle förmlich selbstverständlich sind, ohne alle Berechtigung weiterer Ansprüche. Und doch drängt es mich, über eine Abänderung des typischen Chopart zu berichten, die mir die Ausführung der Operation in einem Fall ermöglicht hat, wo sie unausführbar schien. Wie alle Modifikatoren zwang auch mich die Not, und hatte auch ich wie sie den lebhaften Wunsch zugleich, die Vorzüge einer Enukleation nach Chopart nicht ohne weiteres aufzugeben: Caries metatarso-tarsea mit fungöser Weichteilerkrankung und

Fig. 1.

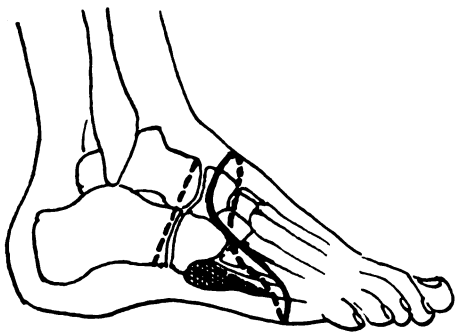

Fig. 2.

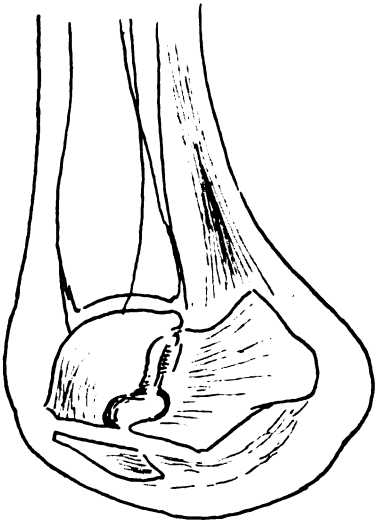

zahlreichen Fisteln an Dorsum und Planta, so daß nur der Metatarsus V gesunde dorsale, äußere und plantare Deckung hatte. Auf den ersten Blick schien als einzig berechtigter Eingriff ein Pirogoff möglich; doch lehrte mich genaueres Studium der Verhältnisse, daß sich ein Chopart wohl ausführen ließe, wenn es gelänge die Haut der Gegend des Metatarsus V, event. mit einem Teile dieses Knochens zur Deckung auszunützen, ohne eine plantare Narbe zu setzen. Das war nur dann möglich, wenn es gelang, die zur Verfügung stehende Deckung durch eine atypische Schnittführung so zu einem Lappen zu gestalten, daß er sich nicht bloß einwärts, sondern zugleich und hauptsächlich aufwärts schlagen ließ. Dank dem Tiefstand des äußeren Fußrandes konnte diese Aufgabe durch den in Fig. 1 skizzierten Ovalärschnitt leicht gelöst werden. Mit diesem war zugleich auch alles kranke Gewebe radikal entfernt.

Die Operation wurde am 1. Mai l. J. an einem 32 Jahre alten Manne im Spitale der Barmherzigen Brüder ausgeführt. Nach erfolgter Enukleation im

Digitized by Google

Chopart'schen Gelenke wurde der Metatarsus V schräg durchsägt, so daß die ganze Tuberositas quinti im Zusammenhange mit dem Lappen blieb; dann wurden die Gelenkknorpel von Talus und Calcaneus abgesägt. Jetzt ließ sich das Wundoval als Lappen behandeln, der, aufwärts geschlagen, mit seinem Tuberositasknochendeckel der Sägefläche des Talus und Calcaneus sehr gut sich anschmiegte. Die lineär vernähte Wunde verlief vorn innen. Die Planta war frei, die Vorzüge eines Chopart waren gerettet.

Mag auch dem Knochendeckel bei dieser Art der Schnittführung keine Wichtigkeit zugeschrieben werden, so ganz wertlos scheint er mir nicht zu sein. Erstens füllt er eine sonst unvermeidliche hohle Stelle im Lappen natürlich aus und gestaltet seine Wundfläche glatt. Zweitens kann er vielleicht bei tadelloser Anheilung an den Calcaneus einen natürlichen Schutz bieten gegen spätere Exostosenbildungen, wie sie nach Chopart'scher Enukleation nicht selten vorkommen. Die Erhaltung der Ansatzstelle des M. peroneus brevis, dessen halbe Funktion als Strecker des Fußes nicht ganz zu unterschätzen ist, kommt endlich sogar mit Rücksicht auf das sog. Renversement sehr in Betracht. — Durch Annähen des Sehnenstumpfes des M. tibialis anticus, event. der Stümpfe aller Extensoren (Larger) an den oberen Rand des Knochendeckels, könnte diese Gegenwirkung noch wesentlich erhöht und zugleich der Neigung des Chopartstumpfes zur Valgusstellung wirksam gesteuert werden.

Die Skizze (Fig. 2), nach dem Röntgenbild des prima geheilten Stumpfes angefertigt, zeigt die Lage des Knochendeckels. Der Stumpf ist von guter Form, beim Anschlagen auf die Sohlenfläche und Ferse schmerzfrei, aktiv streckfähig.

Ich bin der Meinung, daß diese Chopartmodifikation mit den bisher eingebürgerten (cf. H. Petersen, Deutsche Chirurgie Liefg. 29a p. 187 u. ff.) ganz gut konkurrieren kann.

---

26) VII. Kongreß der Deutschen Gesellschaft für orthopädische Chirurgie. Berlin, 24. und 25. April 1908.

Vorsitzender: Schulthess (Zürich), Referent Drehmann (Breslau).

I. Projektionsvorträge. Abendsitzung am 24. April.

1) Schultze (Duisburg): Zur Behandlung der Deformitäten der unteren Extremität.

a. Die unblutigen Methoden, die Osteoklase und das Redressement forcé, kommen bei Behandlung der Deformitäten in erster Linie in Frage.

b. Die Reduktionsapparate sind durch die Osteoklase und das Redressement überholt worden.

c. Der Indikationenkreis soll möglichst weit gesteckt werden. Erreicht wird dies durch die entsprechenden Hilfsmittel.

d. Die Hilfsmittel bestehen in bestimmten maschinellen Vorrichtungen, welche in Verbindung mit der manuellen Methode oder ohne dieselbe zur Anwendung gelangen.

e. Die Maschine muß ein Präzisionsapparat sein, welcher sicherer und exakter arbeitet als die Hand. Durch Verbindung mit der manuellen Methode wird der Wert der Maschine erhöht.

f. Um eine Vollkorrektur zu erreichen, ist eine absolute Mobilisation und Überkorrektur erforderlich.

g. Der Beckenfixator entspricht den an ihn gestellten Forderungen, sein Wert wächst durch die Verbindung einer nach jeder Richtung beweglichen Extensionsvorrichtung.

h. Bei Flexionskontrakturen der Hüfte, bei Luxatio congenita, paralytica und destructiva leistete der Beckenfixator gute Dienste, ebenso bei rachitischer Verkrümmung des Oberschenkels.

i. Der Osteoklast I wirkt durch seine vielseitige Konstruktion präziser als die bisher gebräuchlichen Apparate. Indiziert ist er für die Korrektur des Genu varum und valgum, des Pes equino-varus, Pes cavus und valgus.

Digitized by Google

k. Ein für die Korrektur des Klump- und Hohlfußes nicht zu entbehrender Apparat ist der Osteoklast II.

Derselbe verbindet die maschinelle und manuelle Methode. Letzteres ist nur möglich geworden durch die Einlage der Gummikissen.

Jeder Widerstand wird durch den Apparat ganz allmählich und schonend beseitigt, so daß die schwersten und hartnäckigsten Deformitäten der Füße keine Kontraindikation bedeuten.

Die Unterschenkelgamasche sowie der Fersenzug sind unentbehrlich und von erhöhter Bedeutung durch die regulierbare Zugvorrichtung.

l. Die durch den Osteoklasten I und II begründete Behandlung des Klumpfußes bedeutet ein neues Verfahren, welches darin gipfelt, daß das manuelle Redressement durch die Kraft der Maschine einen höheren Wert erhält, und zwar durch exakte, präzise Wirkung.

m. Der Plattfußosteoklast ist ebenso wirksam und garantiert in Verbindung mit dem zentrifugal wirkenden Fersenzug eine volle Rekonstruktion des Gewölbes.

Auch hier ist das manuelle, verbunden mit dem maschinellen Redressement von ausschlaggebender Bedeutung.

n. Jeder Klumpfuß sowie jeder Plattfuß ist zu rekonstruieren. Die unblutige Methode ist hier allein die Methode der Wahl. Die blutige Behandlung zerstört den anatomischen Aufbau.

Die Indikation für die blutige Behandlung der Pedes equino-vari und valgi ist durch die Verbesserung der modernen Technik vollkommen ausgeschaltet.

Nach meiner Auffassung ist die blutige Behandlung des Pes varus und valgus ein Kunstfehler. (Selbstbericht.)

2) Joachimsthal (Berlin): Die angeborene Hüftluxation als Teilerscheinung anderer angeborener Anomalien.

Kombination mit Caput obstipum, Knieluxation, Klumpfuß u. dgl. Die Prognose dieser Luxationen ist nicht schlechter als die der unkomplizierten.

Diskussion. Bade (Hannover) beobachtete am 2. Lebenstage Knie- und Hüftluxation kombiniert. Die letztere wurde bald reponiert und war schon nach 2 Tagen nicht mehr zu reluxieren.

3) Guradze (Wiesbaden): Erfolge der Oberschenkelosteotomie.

Nach Besprechung der für die Oberschenkelosteotomie in Betracht kommenden Gesichtspunkte demonstiert der Vortr. an der Hand einer großen Anzahl von Photographien und Röntgenaufnahmen die Erfolge dieser Operation. Die behandelten Fälle gehörten zu den Krankheitsgruppen: 1) der Coxa vara, 2) der Beugekontraktur nach tuberkulöser Koxitis, 3) der Oberschenkelverkürzung, 4) der Folgeerscheinung traumatischer Hüftgelenksluxation, 5) des Genu valgum, 6) des Genu varum. (Selbstbericht.)

Diskussion. Müller (Stuttgart) begrüßt es, daß im Gegensatz zum Vortrag von Schultze auch die blutigen Methoden gebührend hervorgehoben werden.

Lorenz (Wien) empfiehlt die subkutane Methode der Osteotomie mit besonders konstruiertem schmalen Meißel.

Gocht (Halle) ist für Keilresektion bei rezidivierendem Klumpfuß.

Bade (Hannover) empfiehlt stumpfes Vorgehen nach Inzision der Haut an der Außenseite des Klumpfußes.

Drehmann (Breslau) verwirft einen prinzipiellen Standpunkt, ob blutig oder unblutig vorzugehen ist. Die Entscheidung ist von Fall zu Fall zu treffen. Beide Methoden muß der Orthopäde genügend beherrschen. Er warnt vor der Keilresektion bei kindlichen Klumpfüßen, da er infolge ungleichen Wachstums bei einem vor 15 Jahren operierten Fall eine das Gehen sehr erschwerende höchstgradige Plano-valgusdeformität beobachtete. Die blutigen Methoden sind bei rachitischen Verbiegungen älterer Kinder und zur Korrektur koxitischer Deformitäten viel schonender.

Digitized by Google

4) A. Schanz (Dresden): Korrektionsresultate an schweren Skoliosen.

Vortr. demonstriert zuerst eine Serie von Bildern, welche das mittels Redressements im Jahre 1902 erzielte Korrektionsresultat an einer schweren Skoliose und die Erhaltung des Resultates bis jetzt (1908) zeigen.

Obgleich das Redressement sehr gute Korrektionsresultate ergibt, und obgleich diese Resultate als Dauererfolge erhalten werden können, so ist S. doch schon lange zu der von ihm auch wiederholt ausgesprochenen Überzeugung gekommen, daß das Redressement nicht das letzte in der Behandlung der schweren Skoliosen sein kann. Die Korrektur muß auch ohne so forcierte Mittel erreicht werden können. Es handelt sich nur darum, Druck und Zug in geeigneter Richtung, genügender Stärke und Dauer an die Wirbelsäule heran zu bringen. Die Schwierigkeit, welcher derartige Versuche begegnen, liegt in der auf der Wirbelsäule liegenden Rumpflast. Die Wirbelsäule setzt infolge dieser Belastung dem Druck, welcher durch Vermittlung der Rippen an sie heran gebracht werden muß, einen so großen Widerstand entgegen, daß die druckvermittelnden Rippen eher unbeabsichtigte Veränderungen eingehen und dadurch die aufgewendete Kraft konsumieren, ehe die Wirbelsäule nachgibt.

Wenn diese Rechnung richtig ist, so muß Korrektionsdruck der bezeichneten Art leistungsfähig werden, wenn die Belastung der Wirbelsäule aufgehoben wird.

Auf diese Voraussetzungen gründen sich neue Versuche des Vortr. Er hat einen portativen Apparat konstruiert, welcher die Wirbelsäule kräftig extendiert und dabei einen detorquierenden Druck ausübt. Dazu kommt ein gut fixierendes, kräftig redressierendes und extendierendes Gipsbett. Außerdem ist nur Massage zur Anwendung gekommen.

Die demonstrierten Bilder zeigen gute Resultate.

S. schließt mit dem Hinweise darauf, daß die Korrektur der schweren Deformitäten die Frage ist, vor deren Lösung die Skoliosenforschung steht. Er fordert auf, sich dessen bewußt zu bleiben und sich weder durch Mißerfolge noch durch die in der Skoliosenbehandlung immer wieder vorkommenden Seitensprünge von der ruhig auf die Lösung dieses Problems gerichteten Fortarbeit abbringen zu lassen. (Selbstbericht.)

5) Cramer (Köln): Über Rückgratsverkrümmungen bei lumbosakralen Assimilationswirbeln.

Demonstration einer Reihe von Becken, deren Kreuzbeine angeborene Anomalien zeigen, sog. Assimilationsbecken. Diese müssen zur Skoliose führen.

Diskussion. Boehm (Berlin) weist auf seine diesbezüglichen Mitteilungen zur Ätiologie der Skoliose hin.

6) Schulthess (Zürich): Eine Form von Berufsskoliose.

Skoliose bei italienischen Gondelführern.

II. Hauptsitzung am 25. April.

a. Vormittagssitzung.

1) Otto Fischer (Leipzig): Über die Wirkung der Muskeln.

Da, wie Redner hervorhob, die Wirkungsweise eines Muskels sich nicht mit wenigen Worten beschreiben läßt, sondern man vielmehr über einen jeden Muskel eine Monographie schreiben müßte, um das Thema in nur einigermaßen erschöpfender Weise zu behandeln, so mußte sich der Vortrag auf die Hervorhebung einiger Punkte beschränken, welche bei der Beurteilung der Muskeltätigkeit vielfach nicht in genügendem Maße berücksichtigt worden sind und deren Außerachtlassung in der Regel zu falschen Vorstellungen über die Tätigkeit der Muskeln führen muß, und auch tatsächlich geführt hat. Als ein erster derartiger Punkt wurde die zweiseitige Kraftentfaltung eines Muskels angeführt. Ein Muskel zieht stets mit einer Kraft am Ansatz in der Richtung nach dem Ursprung hin und einer gleich großen Kraft am Ursprung in der Richtung nach dem Ansatz hin. Daher wird

Digitized by Google

in der Regel nicht nur der Ansatz, sondern auch der Ursprungskörperteil durch den Muskel in Bewegung gesetzt. Als zweite bemerkenswerte Tatsache wurde hervorgehoben, daß ein Muskel bei seiner Kontraktion in erster Linie die Körperteile selbst in Bewegung zu setzen sucht, und demnach die Wirkung auf die Gelenke erst eine sekundäre Erscheinung ist. Der Muskel sucht im allgemeinen einen jeden in seinen Wirkungsbereich fallenden Körperteil zu drehen, indem er auf denselben mit einem Kräftepaar einwirkt. Hat man für einen Muskel die Körperpaare für alle ihm unterstellten Köperteile bestimmt, so hat man damit seine Tätigkeit nur gekennzeichnet, so weit sich dieselbe auf die Hervorrufung und Sicherung einer Ruhehaltung und Gleichgewichtsstellung bezieht. Auf die bewegende Wirkung übten dagegen außerdem die Massen der einzelnen Körperteile, die Massenverteilung innerhalb eines jeden derselben und noch andere Momente, wie die Arten der Gelenkverbindungen, bestimmte Bedingungen für die Beweglichkeit einen maßgebenden Einfluß. Aus der Tatsache, daß ein Muskel in erster Linie die Körperteile zu drehen sucht, folgt dann weiter, daß er in der Regel auch auf Gelenke einwirkt, über die er gar nicht hinwegzieht, eine Tatsache, welche bisher nur wenig bekannt und selten richtig verstanden worden ist.

Als weiterer, speziell für die Methodik der orthopädischen Chirurgie wichtiger Punkt wurde hervorgehoben, daß für die Wirkung eines Muskels nur dasjenige Stück desselben maßgebend ist, welches sich ungehindert von einem Körperteil zum benachbarten zu erstrecken vermag. Es ist daher im Prinzip durchaus möglich, einen Muskel betreffs seiner Wirkungsart vollkommen durch einen anderen zu ersetzen, wenn man nur durch geeignete Mittel, wie Verlegen der Endsehne und Erzeugen künstlicher Bandschlingen, das maßgebende Stück des zu ersetzenden Muskels oder bei mehrgelenkigen Muskeln deren maßgebende Stücke richtig herstellt.

In einem zweiten Teile des Vortrages wurde auf die unter dem Einfluß der Muskeln eintretenden Bewegungen des menschlichen Körpers eingegangen. Es wurde dabei hervorgehoben, daß es im wesentlichen zweierlei Aufgaben sind, welche dabei in Frage kommen und für die Praxis Bedeutung besitzen. Die eine Gruppe von Aufgaben nimmt die Spannung des Muskels als gegeben an und fragt nach den bei der Kontraktion eintretenden Gliederbewegungen. Die andere Gruppe von Aufgaben setzt dagegen die Bewegungen als bekannt voraus und fragt nach den Muskeln und den Muskelspannungen, welche zur Hervorbringung dieser Bewegungen erforderlich sind. Für beide Arten von Problemen wurden Beispiele angeführt. (Selbstbericht.)

Diskussion: Lange (München) betont die Wichtigkeit der Muskelwirkung der Sehnenüberpflanzung. Die Ursache der Mißerfolge sind häufig Verwachsungen der Sehne, deshalb Umlagerung mit Fettschicht.

J. Riedinger (Würzburg) weist auf die Bedeutung der Ergebnisse exakter Forschung auch für die Orthopädie hin, die in vielfacher Hinsicht angewandte Wissenschaft ist. Ferner berührt er die Frage der Muskelwirkung beim Zustandekommen von Muskelzerreißungen

Fränkl (Berlin) betont die Wichtigkeit der Kinematographie zur Beurteilung der Muskelwirkung.

Joachimsthal (Berlin) weist auf die selbstregulatorischen Vorgänge am Muskel bei Änderung der Gelenkfunktion hin, wie er sie früher am Wadenmuskel beschrieben hat.

Muskat (Berlin) weist auf die Funktionsänderung hin, welche bei der Überpflanzung mit Muskelspaltung entsteht.

Vulpius (Heidelberg) betont die Wichtigkeit, welche der Verlauf der Endsehne bei der Muskelwirkung spielt und empfiehlt deshalb die Verpflanzung auf die Sehne gegenüber der periostalen Methode. Die Lange'schen Verwachsungen werden dadurch ebenfalls vermieden.

Schulthess (Zürich) empfiehlt, die Bewegungsphysiologie in den Lehrplan der Orthopädie aufzunehmen.

Digitized by Google

2) Böcker (Berlin): Über Myositis ossificans traumatica.

Vorstellung eines Falles traumatischer Muskelverknöcherung nach blutiger Reposition einer veralteten Ellbogenluxation. Ätiologisch kommt Periost und Muskelbindegewebe in Betracht.

Diskussion. Bardenheuer (Köln) führt die Verknöcherung auf Periostverlagerung zurück und glaubt durch seine Extensionsbehandlung derartige Verlagerung vermeiden zu können.

Drehmann (Breslau) glaubt auf Grund histologischer Untersuchungen das Perimysium als callusbildend ansehen zu müssen. Er sieht ein Analogon in dem knöchernen Callus bei Rippenknorpelbrüchen.

Wullstein (Halle) beobachtete Entstehung aus dem Muskel allein, in anderen Fällen sind wohl beide beteiligt; er rät, mit frühzeitiger Massage vorsichtig zu sein. Außerdem demonstriert er eine Myositis ossificans bei Syringomyelie an einem Amputationspräparat.

Machol (Bonn) betont die Wichtigkeit der Röntgendurchleuchtung zur Stellung der Prognose.

3) J. Riedinger (Würzburg): Über Veränderungen an Kaninchenextremitäten nach Durchschneidung des Intermediärknorpels.

Der Vortr. hat die Frage, ob nach traumatischen Epiphysenlösungen Wachstumsstörungen auftreten oder nicht, experimentell untersucht, indem er bei Kaninchen die Knorpelfuge am unteren Ende der Ulna auf blutigem Wege durchtrennte und die Kaninchen in verschiedenen Zeiten behufs röntgenologischer und mikroskopischer Untersuchung tötete. In den meisten Fällen ging der Schnitt durch die Verkalkungszone; die Verletzung heilte unter Knorpelwucherung und Callusbildung. Am 28. Tage zeigten sich mikroskopisch keine Veränderungen mehr. Die Ossifikation ist keine regelmäßige, sondern, ähnlich wie bei der Rachitis, eine ungleichmäßige. Die Verbiegungen der Knochen waren den rachitischen ebenfalls ähnlich. Wachstumsstörungen waren insofern vorhanden, als während der Dauer der Heilung und der unregelmäßigen Ossifikation das endochondrale Knochenwachstum sistierte. Dieser Ausfall ist an den schnell wachsenden Kaninchenknochen von bleibendem Einfluß, wie Präparate vom 360. und 510. Tage erkennen ließen. An ausgewachsenen Knochen ist an exostosen- oder spindelförmigen Verdickungen der Übergang zur normalen Tätigkeit des Intermediärknorpels zu erkennen. Nach Heilung der Verletzung wächst der Knochen wieder mehr in gerader Richtung, was wieder einen Vergleich mit den Wachstumsverhältnissen rachitischer Knochen zuläßt.

Sehr gefährdet ist der Intermediärknorpel bei Verletzung der Epiphyse, da es zu Atrophie der Epiphyse und zu brückenförmiger Verbindung mit der Diaphyse kommen kann. Bei teilweiser Zerstörung des Knorpels tritt Degeneration desselben und frühzeitige Verknöcherung ein. Bei derartigen Störungen kommt es zu starker Verkrümmung, Verkürzung und Verdickung der Knochen. — Die Ergebnisse der Experimente lassen erkennen, daß Wachstumsstörungen nach Epiphysentrennungen beim Menschen nicht zu befürchten sind, solange der Intermediärknorpel nicht Bedingungen ausgesetzt ist, die ihn zur Degeneration oder zur Atrophie bringen, wie Entzündung, stärkere Verletzung des Knorpels, Verletzung der Epiphyse und Verschiebung. Die Trennungsstelle liegt beim kindlichen Knochen ebenfalls nicht im Knorpel selbst, sondern an der Grenze der Diaphyse in der jüngsten Knochenschicht. (Selbstbericht.)

Diskussion. Lorenz (Wien) teilt mit, daß er mit der Epiphyseolyse am Femur keine Wachstumsstörungen beobachtet hat. Da jedoch die Möglichkeit einer solchen Störung vorliegt, hat er die Methode verlassen. Vom intraartikulären Redressement ist ebenfalls abzusehen, obwohl dieses die Krümmung direkt im Scheitelpunkt angreift, wegen der Gefahr des Rezidivs und Bändererschlaffung.

Gocht (Halle). Ein Fall von Osteomalakie bei einem 40jährigen Manne.

Der schon 9 Jahre kranke Mann wurde bisher als Rheumatiker und Gichtiker behandelt, bis durch die Untersuchung am 6. Februar 1908 festgestellt wurde,

Digitized by Google

daß eine osteomalakische Erkrankung den Beschwerden zugrunde lag. Beide Schenkelköpfe waren von den Schenkelhälsen gelöst und die Beckeneingangsfigur zu einer herzförmigen beiderseitig eingedrückt. Knochenstruktur ganz verwischt. — In Narkose wurden am 12. Februar die Beine in größtmögliche Speizstellung überführt und im Gipsverband fixiert. Vom 7. März an zwei Schienenhülsenapparate mit Beckenteil. Außerdem erhielt Pat., der heute schon schmerzfrei ist und stundenlang gehen kann, hohe Dosen von Phosphor. (Selbstbericht.)

Diskussion. Alsberg (Kassel) beobachtete Osteomalakie bei einem Manne nach Trauma mit hochgradiger Phosphaturie und letalem Ausgange.

Schulthess (Zürich) fand als erstes Symptom Erhöhung der Muskelreflexe an den Beinen, empfiehlt frühzeitige Phosphorbehandlung.

5) Werndorff (Wien): Über Ostitis fibrosa Recklingshausen.

10jähriger Knabe mit multiplen Knochendeformitäten. Tumorbildung und Chondrodysplasie, mehrkammerige Cysten. Histologisch Riesenzellensarkome und fibröses Gewebe.

Diskussion. Joachimsthal (Berlin) demonstriert ein Röntgenbild mit Cystenbildung im Oberschenkel und konsekutiver Coxa valga. Lues angenommen.

6) v. Aberle (Wien): Über einen eigentümlichen Knochen- und Gelenkprozeß.

v. A. berichtet über einen eigentümlichen Knochen- und Gelenkprezeß, den er an einem 40jährigen Pat. beobachtete. Wie das Röntgenbild zeigte, war das ganze untere Ende der Elle spontan, ohne jede Eiterung spurlos verschwunden. Vor 15 Jahren hatte sich der gleiche Prozeß am rechten Ellbogengelenk abgespielt. Obgleich Syphilis als Grund der Affektion nicht auszuschließen, trotzdem das Bild dafür nicht beweisend ist, dürfte es sich um den äußerst seltenen Fall von Knochenschwund infolge einer Ernährungsstörung von seiten des Nervensystems ohne nachweisbares Rückenmarksleiden handeln, wie solche Störungen bei Lepra, Syringomyelie und Tabes vorkommen. Die Annahme wird um so wahrscheinlicher, als der französische Autor Gasne einen ähnlichen Fall beobachtet hat, bei welchem die ganze Handwurzel und die unteren Enden beider Vorderarmknochen spurlos verschwunden waren. (Selbstbericht.)

7) Chrysospathes (Athen): Beitrag zu den intra-uterin entstehenden Frakturen und Knochenverbiegungen.

Nach Beschreibung eines mit obigen Knochendeformitäten behafteten, durch Röntgenstrahlen untersuchten Säuglings versucht Verf. seinen Fall unter die bisher bekannten fötalen Knochenerkrankungen unterzubringen. — Zugleich und auf Grund dieses seines Falles sucht er zu eruieren, inwieweit die Nomenklatur der in Frage kommenden Erkrankung, bzw. Erkrankungen, berechtigt ist. — (Selbstbericht.)

8) Cramer (Köln): Über Heilung von Wunden des Gelenkknorpels.

C. studierte an experimentell ezeugten Gelenkwunden bei 3—4 Monate alten Kaninchen die aseptische Heilung der Knorpelwunden. Wenn durch die Verletzung zu gleicher Zeit der Markraum mitgetroffen ist, so wuchert aus diesem Bindegewebe herein und füllt den Defekt, wenn aber die Knorpelverletzung ohne gleichzeitige Verletzung des Knochens zustande kommt, so kommt es zu keiner Vereinigung, die Wundflächen klaffen. Am Knorpel ist keine Veränderung, keine Regeneration, nie Karyokinesen, kein Knorpelcallus.

9) Heusner (Barmen): Über einige neue Schienen und Verbände.

Demonstration neuer Schienen zum Ersatz des Gipsverbandes (Aluminiumschiene mit Matratzengurt überzogen).

10) Evler (Treptow a. R.): Über die Verwendbarkeit des Chromleders zu orthopädischen Apparaten, insbesondere zu Schienenhülsenstreckverbänden, welche unmittelbar dem Körper an- und nachzupassen sind.

Nochmalige Empfehlung des Chromlederes zu Apparatezwecken.

Demonstration einer erwachsenen Pat. mit angeborener Hüftluxation, welche einen Chromlederstützverband trägt.

Digitized by Google

11) Foerster (Breslau): Über eine neue Methode der Behandlung spastischer Lähmungen mittels Resektion der hinteren Wurzeln.

F. faßte auf Grund neurologischer Erfahrung über die Hemmungswirkung der Pyramidenbahnen auf die motorische Kraft den Plan, spastische Lähmungen durch Resektion der hinteren Wurzeln zu beeinflussen. An der reflektorischen Erregbarkeit beteiligen sich mehrere Wurzeln, es genügt, eine oder zwei auszuschalten, um eine Herabsetzung der spastischen Kontraktur zu erreichen.

Die theoretischen Erwägungen wurden durch die Operation bestätigt. Sofort nach der Operation waren die Spasmen verschwunden, wenn es auch noch einer lange Zeit durchgeführten Übungstherapie bedurfte, um das Gehen einzuüben.

Zwei vorgestellte Fälle zeigten ein gutes Resultat.

Diskussion. Tietze (Breslau) führte auf Veranlassung Förster's die Operation aus.

Die Technik ist schwer, und die Operation selbst vorläufig noch ein sehr schwerer Eingriff. Einige Fälle endeten letal

Neben der Operation ist der funktionelle Erfolg auf ausgedehnte Übungstherapie zurückzuführen.

b. Nachmittagssitzung.

12) Karch (Aachen): Die heutige Technik der plastischen Sehnenoperationen.

K. demonstriert Instrumente zur Erleichterung der Sehnenverkürzung, empfiehlt ferner die Verbindung der Sehnenverpflanzung mit der Curettage der Gelenke, besonders am Fuß.

13) Bade (Hannover): Zur Technik der Arthrodesenoperationen.

Die Festigkeit soll für die einzelnen Gelenke verschieden sein, Fuß und Hüfte sollen federnde Bewegung haben, dagegen Knie und Schulter ganz fest sein. Abtragung des Knorpels mit Messer und Knochenschaber, keine Naht, Fixation 3—5 Monate in Gipsverband.

14) Hermann (Potsdam): Demonstration eines Meßapparates der Beinlängen.

15) Muskat (Berlin) demonstriert eine neue Methode, Fußabdrücke herzustellen.

16) Gocht (Halle): Weitere pathologisch-anatomische Untersuchungen aus dem Bereiche des kongenital verrenkten Hüftgelenkes.

An der Hand von Abbildungen aus dem Grundriß zum Studium der Geburtshilfe von Bumm werden die normalen Haltungen der Frucht im Uterus besprochen und an Wachsmodellen die Verbiegungsmöglichkeiten im Bereiche des Hüftgelenkes bei verschiedenen Haltungen. Außerdem wird ein Präparat demonstriert, welches von einem vierjährigen Kinde mit rechtsseitiger Hüftluxation stammt. Die Ergebnisse dieser Untersuchungen sind in folgenden Schlußsätzen niedergelegt:

a. Die gewöhnliche Haltung des Fötus in utero ist charakterisiert durch Flexion, Außenrotation und geringe Adduktion der Hüftgelenke.

b. jede gewaltsame Forcierung dieser Normalhaltung müßte (bei tatsächlich zugegebener Druckmöglichkeit) zu einer Retroversion des oberen Femurendes führen.

c. Bei fehlerhafter forcierter Einwärtsrotation des Hüftgelenkes resultiert eine Anteversion des oberen Femurendes.

d. Die auf Verdrehung im Schenkelschaft beruhende Anteversion müßte als intra-uterin und primär entstanden angesehen werden, gegenüber den sekundär intra-vitam entstandenen Verdrehungen im Bereiche des Schenkelkopfes und Halses.

e. Bei starker Anteversion des oberen Femurteiles muß es unter Umständen zu einer Retroversion des Schenkelhalses und Kopfes kommen.

f. Die frühzeitig im 3.—4. Monat entstehenden Hüftluxationen neigen am meisten zur Nearthrosenbildung; je später die Luxation entsteht, um so mehr wird eine Nearthrosenbildung vereitelt.

Digitized by Google

Übereinstimmend mit früheren Resultaten ergibt sich, daß auch bei dem vorliegenden Präparat

g. das Lig. ileo-femor. sup. stark verkürzt und sehr kräftig ist;

h. dasselbe Lig. ileo-femor. sup. bei fast allen energischen Hüftgelenksbewegungen stark angespannt wird;

i. dasselbe Band bei den ultra-physiologischen Bewegungen dem Schenkelkopf als verankertes Führungsband dient;

k. die annähernd rechtwinklige Beugestellung des Hüftgelenkes zur Entspannung der ganzen Hüftkapsel, ganz besonders der vorderen Partien, führt. In dieser Haltung und Enthaltung wird also das Kapselinnere und die vordere untere Pfannentasche am geeignetsten sein, den Schenkelkopf wieder aufzunehmen und in die eigentliche Primärspanne eintreten zu lassen.

l. Die Auswärtsrotation bei starker Abduktionsstellung stellt sich auch bei diesem reinen Kapselpräparat als die natürlichste zur Retention des wieder eingerenkten Schenkelkopfes her. Jede Einwärtsrotation hebelt und schiebt den Kopf vom Pfannengrunde. (Selbstbericht.)

17) Ludloff (Breslau): Zur blutigen Reposition der angeborenen Hüftluxation.

L. spricht über die Erfahrung mit einer neuen Modifikation der blutigen Einrenkung der angeborenen Hüftluxation.

Da in einzelnen Fällen die souveräne Lorenz'sche unblutige Repositionsmethode versagt und es unmöglich ist, den Kopf richtig in die Pfanne einzustellen, hat Verf. für solche Fälle folgende Operationsmethode ersonnen und einige Male praktisch ausgeführt.

Wenn der Versuch der unblutigen Reposition nicht geglückt ist, wird das betreffende Bein in hochgradiger Abduktion und Hyperextension einige Wochen eingegipst, darauf nach genügender aseptischer Vorbereitung in dieser Stellung operiert:

Zirka 12 cm langer Schnitt von unten vom Poupart'schen Bande an in der Achse des Oberschenkels am lateralen Rande des »Adductor magnus«, stumpf in die Tiefe bis zur »Incisura acetabuli«, Eröffnung der Gelenkkapsel an dieser Stelle. Man sieht dann von vorn in die Pfanne hinein und hat dieselbe in ganzer Ausdehnung ungemein übersichtlich vor sich.

Bei Repositionsmanövern sah man dann in diesen Fällen, daß der Kopf von hinten nicht in die Pfanne treten konnte, weil die Verbindung zwischen dem oberen Kapselrecessus und der übrigen Kapselhöhle kaum erbsengroß war. Bei allen Versuchen wurde die Kapsel und der »Limbus castilaginus« mit in die Pfanne vorgetrieben; der Kopf konnte aber nicht durch den »Isthmus« hindurchtreten. Es wurde nun der Isthmus durch Einkerben des Limbus erweitert und der deformierte Kopf mit dem Knochenhaken in die Pfanne hineingezogen, darauf die Wunde exakt vollständig geschlossen, ohne Drainage oder Tamponade, und ein Gipsverband in dieser primären Lorenz'schen Abduktionsstellung angelegt.

Weder am reponierten Kopf noch an der Pfanne wurden irgendwelche verbessernde operative Maßnahmen vorgenommen, sondern beide vollständig intakt gelassen.

Die Fälle sind alle reaktionslos per primam geheilt.

Das Endresultat muß noch abgewartet werden, vorläufig stehen die Köpfe in der Pfanne.

Die Vorzüge dieser Operationsmethode gegen die von hinten oben sucht der Verf. in

1) vollständiger Übersichtlichkeit und Zugänglichkeit der Pfanne,

2) Schonung aller Kapsel-, Bänder- und Weichteile, welche für die Retention und spätere Funktion wichtig sind,

3) in dem fast unblutigen Verfahren; denn nach dem Hauptschnitt fließt kaum noch Blut, da man stumpf zwischen den Muskeln in die Tiefe geht und alle größeren Gefäße und Nerven lateral und dorsal von dem Schnitt bleiben.

Digitized by Google

Diese größere Übersichtlichkeit der Pfanne bei vorderem Schnitt im Gegensatz zu dem Arbeiten in der Tiefe bei den Schnitten von hinten und oben ist geeignet, noch neue Aufschlüsse über die Repositions- und Retentionshindernisse zu geben; so wurde z. B. an einem Präparat die Einkrempelung des Limbus am hinteren und oberen Pfannenrand konstatiert.

Es braucht nicht hervorgehoben zu werden, daß bei diesem anatomischen Befund jede genügende Retention ausgeschlossen wird und diese Einkrempelung vielleicht die Ursache für manche hartnäckigen Reluxationen ist. (Selbstbericht.)

18) Fröhlich (Nancy): Was aus einigen geheilten angeboren Hüftluxationen werden kann.

Unter 240 Fällen waren 10 mit späterer Verschlechterung des anfänglich guten Resultates; und zwar stellte sich ein: Coxa vara in 4, totaler Schwund des Schenkelhalses in 2, Coxitis tuberculose in 2 Fällen, traumatische Luxation und Poliomyelitis ant. je einmal.

Diskussion. Wullstein (Halle) stellt eine erwachsene Pat. vor, welcher er im Alter von 9 Jahren eine doppelseitige Hüftluxation reponierte. Das funktionelle Resultat ist normal, dagegen durch das Röntgenbild eine beiderseitige Coxa vara festzustellen.

19) Becher (Münster) berichtet über drei Fälle von pathologischen Hüftluxationen, die durch ihre Seltenheit, die Schwere der Krankheit und das erreichte günstige funktionelle Resultat bemerkenswert sind. Ermöglicht wurde die Reposition auf unblutigem Wege durch die vorhergehende permanente Gewichtsextension, wie sie Vortr. veröffentlicht hat. Es handelt sich um folgende Fälle.

a. 16jähriger, 171 cm großer junger Mann, der das Bild einer traumatischen Verrenkung bot: Rechtes Bein stark verkürzt, auf das äußerste nach innen rotiert und adduziert, so daß die Ferse nach vorn und außen stand und Pat. nur mit Krücke gehen konnte. Die Ätiologie ist nicht klar; die Luxation bestand seit ca. 13 Jahren, angeborene Luxation ist ausgeschlossen. Pat. ist auf dem Wege völliger anatomischer und funktioneller Wiederherstellung.

b. 6jähriges Mädchen. Rechtsseitige, seit $1^1/_2$ Jahren bestehende Luxatio coxae infolge multipler Gelenkvereiterungen. Es gelang leicht, das Kopffragment einzurenken, wobei starkes Reiben und Knirschen im Gelenk entstand. Bewegliches Gelenk, schmerzfreier Gang, leicht verkürztes Bein.

c. 6jähriges Mädchen mit rechtsseitiger Hüftluxation durch Narbenzug infolge von Verbrennung vor 4 Jahren. Das Bein stand in fast rechtwinkliger Flexions- und Adduktionskontraktur. Einrenkung gelang, doch erfolgte Reluxation nach vorn und oben. Das funktionelle Resultat ist sehr zufriedenstellend. Verletzte geht mit etwas steifer Hüfte, leicht verkürztem Bein, zeigt aber das Trendelenburg'sche Phänomen nicht mehr.

20) A. Lorenz (Wien): Grundsätze der Behandlung veralteter traumatischer Hüftgelenksverrenkungen.

Die blutige Reposition irreponibler traumatischer Hüftverrenkungen ist eine eminent lebensgefährliche Operation, welche nur in vereinzelten Fällen rezenter Luxation bei noch jugendlichen Individuen vollständig befriedigende Resultate aufzuweisen hat. Für den Fall der als unbedingt nötig erkannten blutigen Reposition sollte die übliche Methode der Skelettierung des oberen Femurendes durch die Methode der absoluten Muskelschonung ersetzt werden. Noch besser sollte die Indikation zur blutigen Reposition vollständig fallen gelassen werden. An ihre Stelle hat im Falle des Mißlingens der anatomischen Reposition die Pseudoreposition, d. h. die Transposition des Schenkelkopfes in laterale Apposition oder noch besser in subspinale Stellung zu treten. Die subspinale Transposition erfolgt, wie die anatomische Reposition, durch Umwandlung der Luxatio iliaca in eine Luxatio obturatoria und durch Verlagerung des Schenkelkopfes vom Foramen obturatum über den unteren Pfannenrand in die Pfanne bzw. auf die Pfannengegend. Durch Druckschwund interponierter Weichteile kann die subspinale Transposition sekundär zur anatomischen Reposition werden. Die

Digitized by Google

unblutige Therapie hat auch in der veralteten traumatischen Luxation den unbedingten Vorzug vor der blutigen. Mitteilung eines einschlägigen Falles.

(Selbstbericht.)

21) Deutschländer (Hamburg): Zur Frage des traumatischen Plattfußes.

Vortr. berichtet auf Grund von 14 Beobachtungen über Funktionsstörungen des Fußes, die bisher unter den Begriff des traumatischen Plattfußes subsummiert wurden, denen aber nach Ansicht des Vortr. eine Sonderstellung zukommt. Das Wesentliche dieser Funktionsstörungen besteht darin, daß nach einem meist geringfügigen Trauma des Fußes schwere Behinderungen des Gehaktes und plattfußähnliche Beschwerden auftreten, die aber im Gegensatz zum traumatischen Einfluß oft jahrelang unverändert bestehen, ohne daß eine Veränderung des Fußgewölbes eintritt. Wie die Röntgenuntersuchung ergab, handelte es sich dabei um Brüche des Chopart'schen Gelenkes, die teils am Naviculare, teils am Processus anterior calcanei lokalisiert waren. Derartige Brüche, die übrigens häufiger vorkommen, als man bisher annimmt, werden vielfach verkannt und geben bei längerem Bestande in der Regel zu einer chronischen deformierenden traumatischen Entzündung des Chopart'schen Gelenkes Anlaß. Diese Gelenkerkrankung ist es nun, auf die die Beschwerden und Funktionsstörungen des Fußes zurückzuführen sind, nicht aber die supponierte Nachgiebigkeit des Fußgewölbes, die übrigens niemals erwiesen werden konnte, und aus diesem Grunde sind derartige Zustände auch nicht in die Gruppe des Plattfußes einzubeziehen. Auch die Prognose und Therapie wird ausschließlich von der Arthritis deformans beherrscht. Therapeutisch haben daher nicht die Grundsätze der Plattfußbehandlung, sondern die der chronischen deformierenden Gelenkentzündung zur Anwendung zu kommen (Mobilisation, Gymnastik, Massage, Heißluftbehandlung u. a.). In zwei Fällen wurde die künstliche Verödung des Chopart'schen Gelenkes mittels Arthrodese mit gutem Erfolg ausgeführt, Die Chopart'schen Gelenkbrüche und ihre Folgezustände verdienen besonders aus Rücksicht auf unser Versicherungswesen größere Beachtung.

(Selbstbericht.)

22) J. Riedinger (Würzburg): Demonstration eines neuen Redressionsapparates zur Behandlung des Klumpfußes und anderer Deformitäten der unteren Extremitäten.

23) H. Riedel (Linz a. d. Donau). Zur operativen Behandlung des Hallux valgus.

Die Ätiologie des Hallux valgus ist bis jetzt noch nicht sichergestellt. Man kann zwei Typen des Hallux valgus unterscheiden, den angeborenen und den erworbenen, die beide mit oder ohne Plattfuß kombiniert vorkommen.

Die für schwere Fälle von Hallux valgus bis jetzt angegebenen Operationsmethoden sind sehr zahlreich, ein Beweis, daß keine derselben vollkommen befriedigende Resultate ergibt.

Da das Wesen des Hallux valgus nicht nur in der abnormen Zehenstellung, sondern auch ganz besonders in der Adduktionsstellung des Metatarsus I beruht, erscheint ein einfaches Verfahren indiziert, welches gleichzeitig beide Abnormitäten beseitigt. Dies bewirkt die vom Vortr. im Verein mit Primararzt Dr. A. Bremer ersonnene Operationsmethode, welche darin besteht, daß ein Keil mit lateraler Basis aus dem ersten Keilbein ausgeschlagen wird.

Es wurde danach zwar erst ein Fall doppelseitig und mit dem besten Dauererfolg operiert, doch erscheint die Methode rationell und wird den Kollegen zur Weiterprüfung und Übung empfohlen. (Selbstbericht.)

24) S. Kofman (Odessa): Erfahrungen über die Behandlung des spondylitischen Buckels nach Calot.

K. hebt die Vorzüge der Behandlung der Pott'schen Krankheit nach Calot, die Einfachheit, die absolute Ungefährlichkeit und Sicherheit der Wirkung hervor. Er schildert das Wesen der Methode, die hauptsächlich in der zarten, allmählichen Einwirkung auf den Gibbus besteht.

Digitized by Google

K. hat Calot in Berck s. M. besucht und hatte reichliche Gelegenheit, Einsicht in die Wirkung der Methode zu gewinnen. Er selbst wendet die Methode seit einem Jahr an; er hatte sie in 31 Fällen erprobt, von denen neun in bezug auf den Gibbus als geheilt zu betrachten sind. Statt des Gibbus resultiert eine Delle. Es werden zwei photographische Bilder einer 14 Jahre alten Pat. mit einem 4 Jahre datierenden Gibbus vor der Behandlung und nach Abschluß derselben ohne Gibbus demonstriert. Die Calot'sche Methode ist als die alleinherrschende der nächsten Zukunft zu betrachten. (Selbstbericht.)

25) A. Codivilla (Bologna): Über Pseudarthrosenbehandlung mittels Muskel-Periost-Knochenlappen nach den italienischen Methoden.

Bei einer erheblichen Anzahl von Fällen von Pseudarthrosen und breiten Knochendiskontinuitäten, die ich zu behandeln Gelegenheit hatte, habe ich je nach den speziellen Indikationen des einzelnen Falles die verschiedenen bis jetzt angegebenen Methoden angewendet. Wiesen die Enden der Knochensegmente Zeichen einer ungenügenden formativen Vitalität auf, so habe ich die Bildung plastischer Lappen aus dem diskontinuierlichen Knochen oder die Überpflanzung von Knochen ohne nutritiven Lappen für unangezeigt gehalten.

Hingegen haben sich freie Periostüberpflanzungen aus einem gesunden Knochen, der Transport eines nahen normalen Knochens, eines mit Hautlappen versehenen Knochens nach Reichel oder eines mit provisorischen Muskellappen ausgestatteten Knochenstückes aus einer entfernten Körpergegend bestens bewährt.

Letzteres Vorgehen hat dem Reichel'schen gegenüber folgende Vorzüge: Es gestattet die Bildung eines mit viel reichlicheren Gefäß- und Nervenverbindungen ausgestatteten Lappens, der dem Knochen eine größere Oberfläche zur Gewinnung neuer nutritiver Verbindungen bietet, und es hat auch ein weit größeres Anwendungsgebiet.

Ich gestatte mir, die Radiogramme zweier einschlägiger Fälle zu demonstrieren:

In einem derselben wurde der Muskellappen dem äußeren Skapularrand entnommen. Es handelte sich um eine bedeutende Diskontinuität des Humerus; der Muskellappen wurde 20 Tage nach der Operation getrennt.

Im zweiten Falle handelte es sich um eine angeborene tibio-fibulare Pseudarthrose; der Lappen für die fibulare Pseudarthrose wurde aus der Fibula der gesunden Seite gebildet. Die Trennung des Muskels geschah nach 25 Tagen.

Die tibiale Pseudarthrose wurde mit periostalen Überpflanzungen versorgt. Die radiographische Untersuchung läßt zweifellos die Vitalität der überpflanzten Elemente erkennen. (Selbstbericht.)

26) Chlumsky (Krakau): Über den schlechten Einfluß der schwedischen Gymnastik und ähnlicher Lockerungsverfahren auf die Skoliose.

C. zeigt Photographien von zwei Pat., bei welchen anscheinend nach schwedischer einseitiger Gymnastik und dem Klapp'schen Kriechverfahren eine bedeutende Zunahme einer vorher kaum bemerkbaren Skoliose eintrat.

III. Sitzung zur Frage der Krüppelfürsorge.

Getrennt von der wissenschaftlichen Sitzung wurde eine Sitzung zur Krüppelfrage abgehalten, zu welcher die Vertreter der einzelnen Bundesstaaten und die Leiter der größeren Krüppelanstalten eingeladen waren. Verbunden war mit dieser Sitzung eine Ausstellung von Plänen, Apparaten und Arbeitserzeugnissen aus Krüppelanstalten, welche von Anstalten des In- und Auslandes reichlich beschickt war.

Auf dem vorigen Kongreß waren Biesalski und Rosenfeld mit dem Referat über die Krüppelfrage betraut worden.

1) Biesalski (Berlin) hält das einleitende Referat über die amtliche Zählung jugendlicher Krüppel in Deutschland, welche auf eine Eingabe der Deutschen Zentrale für Jugendfürsorge veranstaltet worden ist. Es wurde in sämtlichen Bundesstaaten gezählt. Dazu sind fast 1/4 Million Zählkarten von dem Bureau des

Digitized by Google

Berlin-Brandenburgischen Krüppel-Heil- und Fürsorge-Vereins, in welchem die technischen Arbeiten geleistet wurden, versandt worden. Die Bearbeitung hat 2 Jahre gedauert.

Es sind in Deutschland ohne Bayern, Baden und Hessen, welche eine Zählung nach anderen Gesichtspunkten veranstaltet haben, 75000 Krüppel unter 15 Jahren gezählt worden. Davon sind 42000 nach ärztlichem Urteil der Behandlung und Erziehung in einem Krüppelheim bedürftig.

Der Bearbeitung der Statistik hat der Vortr. eine neue Begriffsbestimmung des Wortes »Krüppel« zugrunde gelegt: »Ein Krüppel ist ein in der Bewegung seines Rumpfes oder seiner Gliedmaßen aus angeborener oder erworbener Ursache behinderter Kranker, bei welchem die Wechselwirkung zwischen dem Grade seines Gebrechens und der Lebenshaltung seiner Umgebung eine so ungünstige ist, daß die ihm verbliebenen geistigen und körperlichen Kräfte zur höchstmöglichen wirtschaftlichen Selbständigkeit nur in einer Anstalt entwickelt werden können, welche über die eigens für diesen Zweck notwendige Vielheit ärztlicher und pädagogischer Einwirkungen gleichzeitig verfügt.« Darin ist zugleich der Begriff Krüppelheim definiert, und es kann nunmehr verhindert werden, daß die öffentliche Fürsorge Kindern zuteil wird, welche deren gar nicht bedürfen. Der Zweck aller Krüppelfürsorge ist, die Krüppelkinder erwerbsfähig, sie aus Almosenempfängern zu Steuerzahlern zu machen und die öffentliche Armenpflege zu entlasten. Vor allem muß betont werden, daß der Krüppel ein Kranker ist, und daß nur solche Krüppelfürsorge Anspruch auf diesen Namen hat, welche in allererster Reihe sich der vielfachen Möglichkeiten bedient, die in neuerer Zeit in der Orthopädie geschaffen sind zur Heilung krüppelhafter Gebrechen.

Zweitens müssen Krüppelheime sich des Unterrichts der Schwachbefähigten annehmen, der vielfach mit dem Krüppelgebrechen zusammen vorkommt.

Als Ersatz für das Wort »Krüppel«, das für die meisten Menschen einen grausigen Beigeschmack hat, schlägt B. das Wort »Hilfling« vor.

Über 9000 Kinder haben selbst Aufnahme in ein Heim gewünscht. Es sind aber nur 2826 Betten in 32 Krüppelheimen in Deutschland vorhanden für etwa 50000 heimbedürftige Krüppel des jugendlichen Alters. Im vorschulpflichtigen Alter gibt es in Deutschland 13000 Kinder, auf welche ärztlich und pädagogisch eingewirkt werden kann, ein Hinweis darauf, daß die Vorbeugung des Krüppeltums (Ambulatorien, Beratungsstellen) eine wichtige Aufgabe ist.

Die Zählkarten werden ihren Heimatländern durch die Regierungen zugestellt werden, so daß ohne weiteres die praktische Krüppelfürsorge mit dem Staat in amtliche Berührung kommt. Daraus wird, zumal jetzt jede Landschaft unanfechtbare Mindestzahlen hat, ein Aufschwung der Krüppelfürsorge resultieren. Schon jetzt sind, weil die Erhebung der Statistik in den weitesten Kreisen des Reiches bei Behörden sowohl wie in den Familien das Vorhandensein und die reichen Aussichten einer geordneten Krüppelfürsorge bekannt gemacht hat, zwölf neue Krüppelheime im Bau begriffen oder geplant. Dazu gehört die Berliner Anstalt, welche im Verlauf von einem Jahre 100 Betten belegt hat.

(Selbstbericht.)

2) L. Rosenfeld (Nürnberg): Bisherige Krüppelfürsorge und rationelle Hilfe aus dem heutigen Standpunkt der Orthopädie.

Kurzer Überblick über die Entwicklung und Art der bisherigen Krüppelfürsorge und Krüppelanstalt, was geleistet und was nicht geleistet wurde. Aus der geschichtlichen Entwicklung ergeben sich eine Reihe von feststehenden Forderungen: 1) ärztliche Hilfe, 2) entsprechende pädagogische Förderung, 3) Versorgung der Krüppel, 4) Maßnahmen zur Verhütung des Krüppeltums. Mit diesen Forderungen ist auch die Art der Organisation und rationellen Hilfe gegeben. Die Organisation muß in erster Linie eine dem Standpunkt der Orthopädie entsprechende ärztliche Behandlung gewährleisten. Hierzu ist notwendig eine orthopädische Klinik mit allen Errungenschaften unserer heutigen Therapie; ein der Klinik angegliedertes Ambulatorium. Wünschenswert sind eine Reihe von Hilfseinrichtungen: Beratungsstellen, Landkolonien, Walderholungsheime, Sol- und Seebäderabteilungen, Kli-

Digitized by Google

mato- und Heliotherapie. Kurze Zusammenfassung der Forderungen des Unterrichts, der Versorgung, der Verhütung.

Betrachtung über die Möglichkeit, die anzustrebenden Ziele zu erreichen. Notwendigkeit, eine dem Bedürfnis entsprechende Anzahl von Krüppelanstalten einzurichten. Staatliche, provinziale, kommunale, Privatanstalten? Anlehnung dieser Anstalten an Universitätsinstitute? Notwendigkeit, Lehrstühle für orthopädische Chirurgie zu schaffen! Empfiehlt sich Anlage der Fürsorgeeinrichtungen in der Stadt oder auf dem Lande?

Behandlung der wichtigsten Forderung: Zusammenfassung aller Kräfte, speziell der Orthopäden und Ärzte.

Diskussion. Lange (München) teilt seine persönlichen Erfahrungen in der Krüppelfürsorge mit.

Vulpius (Heidelberg) berichtet über die Ergebnisse der Krüppelstatistik in Baden.

v. Aberle (Wien) über Krüppelfürsorge in Österreich-Ungarn.

Bade über das Krüppelheim in Hannover.

Schlee über das Krüppelheim in Braunschweig.

Witteck (Graz) spricht über Bandagistenkurpfuscherei und Krüppelfürsorge.

---

27) **K. Gaugele.** Das Redressement alter Pott'scher Buckel.

(Zeitschrift für orthopäd. Chirurgie Bd. XIX. Hft. 3 und 4.)

Verf. beschreibt die Konstruktion eines orthopädischen Tisches, der das Anlegen von Verbänden in horizontaler Lage des Pat. unter Extension und Pelottendruck gestattet. Die Wirkung der Verbände wird an einigen Beispielen gezeigt.

J. Riedinger (Würzburg.)

28) **J. F. Gottstein.** Zur Redressement- und Verbandtechnik bei schweren Skoliosen.

(Zeitschrift für orthopäd. Chirurgie Bd. XX.)

Verf. hat seit dem Jahre 1903 etwa 120 schwere Skoliosen mittels des forcierten Redressements behandelt. Er redressierte zuerst nach Schanz in dem Engelmann'schen Streckrahmen, dann nach Wullstein unter Abänderung einiger Vorrichtungen des Wullstein'schen Apparates. Verf. gibt auch einige Abweichungen in der Technik des Verbandes an und demonstriert an drei Fällen die Leistungsfähigkeit der Methode. **J. Riedinger** (Würzburg).

29) **Renvall.** Zur Kenntnis der kongenitalen, familiär auftretenden Extremitätenmißbildungen.

(Archiv f. Anatomie u. Physiologie 1908.)

R. konnte in 4 Generationen einer Familie 9 Mißbildungen gleichen bzw. ähnlichen Typus nachweisen, die 5 männliche und 4 weibliche Personen betrafen. 8mal fand sich ein kongenital gekrümmter kleiner Finger (5 rechts, 2 links, 1 unbestimmt). Bei dem 9., vom Verf. nicht selbst gesehenen Mitgliede, soll die eine Hand die Form eines Fischschwanzes haben. Bei dem einzigen — männlichen — Erkrankten der 4. Generation lag außer dem links gekrümmten Finger eine rechte Spalthand und Hypospadie vor, während seine ebenfalls belastete Mutter neben der Fingerdeformität eine fixierte Dorsalflexion des 4. rechten Metatarsophalangealgelenkes aufwies. Einer der 3 erkrankten Brüder dieser Mutter zeigte Fingerverkrümmung nur an der anderen Hand. Defekt der Ulna und der 3 ulnaren Finger. Verf. ist geneigt als Ursache der gehäuften Mißbildungen ein Vitium primae formationis anzunehmen. Interessant ist, daß die Deformität meist durch die weiblichen Mitglieder vererbt wurde und männliche Nachkommen betraf.

Vorderbrügge (Danzig).

Digitized by Google

30) **Holding.** Observations made in 300 cases of severe traumatisms.
(Albany med. annals 1908. Mai.)

H. beobachtete unter 300 aufeinander folgenden Fällen schweren Traumas 18 von traumatischer Neuritis des N. circumflexus humeri nach Schultergelenksschädigungen. Die hauptsächlichen Symptome sind: Schmerzen in der Schultergegend, behinderte Abduktion des Armes, Muskelatrophie des M. deltoideus, Infraspinatus, Teres minor und manchmal auch des Supraspinatus, atrophische Ostitis im gleichen Bereiche mit ausgesprochener Druckempfindlichkeit des Knochens und behinderter Beweglichkeit des Schultergelenkes, und trophische Hautstörungen. Deutliche Entartungsreaktion fehlte in H.'s Fällen; im Röntgenbilde war die Knochenatrophie deutlich. **Mohr** (Bielefeld).

31) **Weber** (Dortmund). Über subkutane totale Zerreißung des Plexus brachialis ohne Verletzung der Knochen.
(Münchener med. Wochenschrift 1908. Nr. 21.)

Die schwere Verletzung wurde von W. 7 Wochen nach dem Automobilunfall entdeckt, als dessen Folge von dem behandelnden Arzt neben einer Commotio cerebri nur ein Bruch im linken Ellbogengelenk und am linken Radius nachgewiesen worden war, obwohl 8 Tage nach der Verletzung heftige Schmerzen aufgetreten waren und sich auch das Gefühl erloschen gezeigt hatte. Es bestand vollständige atrophische Lähmung des linken Armes und der Schultergegend und hinter dem Schlüsselbein eine abnorm druckemkfindliche Resistenz, in der bei der von Vogel ausgeführten Operation die in Narbenmasse eingebetteten zerrissenen Nervenbündel des Plexus brachialis gefunden wurden. Resektion derselben und Nervennaht. 10 Monate später zeigte sich die Sensibilitätsstörung erheblich vermindert, der Biceps schwach innervierbar. **Kramer** (Glogau).

32) **Basy.** Troubles trophiques et moteurs survenant trois mois après une suture nerveuse et guéris par l'électricité statique.
(Bull. et mém. de la soc. de chir. de Paris. Bd. XXXIII. p. 589.)

Es handelte sich um eine ganz plötzlich wieder auftretende Lähmung des Medianus nach Naht mit vollem Erfolg. An der Nahtstelle fühlte man eine kleine, sehr schmerzhafte Geschwulst (Neurom?), die nach drei Sitzungen bei Anwendung des elektrischen Stromes verschwunden war, zugleich mit den Lähmungserscheinungen **Kaehler** (Duisburg-M.).

33) **P. Zander.** Ein Fall von kongenitaler Luxation des Humerus.
(Zeitschrift für orthopäd. Chirurgie Bd. XX.)

Den wenigen einwandsfreien Fällen der Literatur fügt Verf. einen Fall hinzu, bei dem die stereoskopische Röntgenuntersuchung Aufschluß über die Verhältnisse bei der Deformität gab, und der noch dadurch interessant ist, daß gleichzeitig Schulterblatthochstand auf derselben Seite besteht. Verf. nimmt an, daß es sich um eine Hemmungsbildung handelt. Die Deformität wurde bei einem 13 Jahre alten Mädchen beobachet. Die Funktion des Armes war eine verhältnismäßig gute.
J. Riedinger (Würzburg).

34) **A. Alsberg.** Isolierte Fraktur des Erbsenbeines.
(Zeitschrift für orthopäd. Chirurgie Bd. XX.)

Die Verletzung entstand bei einem Manne, welcher in die Speichen eines Rades eingegriffen hatte, um das Rad herum zu drehen. Das Röntgenbild ergab einen durch das Erbsenbein verlaufenden Bruchspalt mit unwesentlicher Verschiebung der Bruchstücke. Die Verletzung war entstanden während die Hand aus starker Pronation und Radialflexion in Supination, Volar- und Ulnarflexion überging, und zwar wahrscheinlich durch Kontraktion des M. flexor carpi ulnaris. Einen zweiten Fall fand Verf. in der Literatur nicht.
J. Riedinger (Würzburg).

Digitized by Google

35) **G. Hohmann.** Zur Ätiologie und Pathologie von Klumphand und Klumpfuß.

(Zeitschrift für orthopäd. Chirurgie Bd. XIX. Hft. 3 und 4.)

Verf. berichtet ausführlich über drei aus dem Krankenmaterial von Prof. Lange in München stammende Fälle von doppelseitiger Klumphand mit doppelseitigem Klumpfuß und sonstigen Gelenkkontrakturen. Ein vierter Fall wird nur kurz erwähnt. Im Nachtrag werden zwei weitere Fälle angeführt. Die Entstehung der Deformitäten wird auf Raumbeschränkung im Uterus zurückgeführt. Für diese Auffassung ergeben sich aus den Krankengeschichten verschiedene Anhaltspunkte (Fruchtwassermangel, Steißgeburt, gleichzeitiges Vorkommen analoger Deformierungsprozesse, zwanglose Rekonstruierung der intra-uterinen Haltung, sonstige pathologische Veränderungen). Der Arbeit sind auch einige Bemerkungen über die Therapie beigefügt, außerdem 19 Abbildungen.

J. Riedinger (Würzburg).

36) **A. Hiller.** Über den »schnellenden Finger«.

(Zeitschrift für orthopäd. Chirurgie Bd. XX.)

Verf. gibt eine genauere Beschreibung des Krankheitsbildes auf Grund der bisherigen Erfahrungen und einer eigenen Beobachtung. Letztere betrifft eine 14 Jahre alte Pat. mit schnellenden Daumen. An der Sehne des Flexor profundus wurde beiderseits eine erbsengroße Verdickung gefunden. Die operative Freilegung des Knotens rechts ergab spindelförmige Auftreibung sowohl der Sehne als der Sehnenscheide. Nach Resektion der Sehne im Bereich des Knotens wurde das Leiden geheilt. Der histologische Befund an der exstirpierten Sehnenscheide ergab Knorpel-Sehnen- und Muskelgewebe, außerdem fibröses und Granulationsgewebe.

J. Riedinger (Würzburg).

37) **Thrap-Meyer.** Et tilfaelde af resectio symphysis sacro-iliaca.

(Norsk Mag. for Laegevid. 1908. Nr. 4 und 5.)

Bei einem 19jährigen Manne, der in New York eine Lungenentzündung durchmachte, entstand am Ende der zweiten Krankheitswoche Druckbrand über dem Kreuzbein, später außerdem über der linken Schulterblattgräte und über beiden Darmbeinkämmen. Das Kreuzbeingeschwür wurde mehrfach operiert. Trotz unaufhörlicher Durchfälle erfreute Pat. sich eines guten Appetites.

In mehreren Sitzungen, die der elende Zustand des Kranken und eine schwere Nachblutung erforderlich machten, wurde zunächst ein 6 cm breites Stück des Os sacrum oberhalb des For. ischiadicum maj. abgemeißelt und in den Nachoperationen die Resectio der Symphysis sacro-ilaca vervollständigt. Mit Beseitigung der Abszeßhöhle schloß sich die Fistel allmählich. Pat. ist so weit wiederhergestellt und gut auf den Beinen, daß er daran denkt, wieder zu arbeiten.

Revenstorf (Hamburg).

38) **Nyrop Ejnar.** Eine Prothese bei Exartikulationen im Hüftgelenke.

(Zeitschrift für die orthopäd. Chirurgie Bd. XIX. Heft 3 u. 4.)

Verf. beschreibt eine Prothese aus Holz für das Hüftgelenk, konstruiert nach dem Prinzip des Ernst Nyrop'schen künstlichen Kniegelenkes. Dieses Prinzip beruht darauf, daß das Gewicht des Körpers nicht auf dem Holzzapfen des Gelenkes ruht, was sich in der Weise erreichen läßt, daß die Holzzapfen etwas kleiner sind als das Zapfenloch. Das Körpergewicht wird direkt auf den Gelenkkopf der Hülse übertragen. Das Hüftgelenk sitzt an natürlicher Stelle, was das Sitzen nicht behindert und dem Pat. erlaubt, sich mit großer Leichtigkeit zu bewegen.

J. Riedinger (Würzburg).

39) **Becher.** Über kompensatorische Hüftgelenksverrenkung.

(Zeitschrift für orthopäd. Chirurgie Bd. XX.)

Infolge hochgradiger Kontraktur des rechten Hüftgelenkes nach Koxitis war es bei einem 49 Jahre alten Mann allmählich zu Spreizstellung der Beine und im

Digitized by Google

weiteren Verlauf zu einer Verrenkung des linken Oberschenkels nach hinten gekommen. Verf. nahm rechts die schiefe subtrochantere Osteotomie vor. Links wurde durch Extension die Verrenkung eingerichtet. Nach der Geradestreckung der Beine verwechselte Pat. längere Zeit links und rechts. Ein noch besseres Resultat erzielte Verf. bei einem 9jährigen Mädchen mit den gleichen Veränderungen.

J. Riedinger (Würzburg).

40) **R. Ehebold.** Unsere Erfahrungen mit der angeborenen Hüftgelenksverrenkung.

(Zeitschrift für orthopäd. Chirurgie Bd. XX.)

Verf. berichtet über die Erfahrungen, die er mit Gocht zusammen bei der Untersuchung und Behandlung von 152 Fällen von angeborener Hüftgelenksverrenkung in einem Zeitraume von 5 Jahren gemacht hat. Im ganzen wurden 102 Fälle eingerenkt, 7 davon blutig. Bei einseitiger Verrenkung wurden 77%, bei doppelseitiger Verrenkung 61% Heilungen erzielt. Die Kinder standen in einem Alter von 10 Monaten bis zu 12 Jahren. Extensionsbehandlung vor der Einrenkung wird nicht mehr angewandt. In schweren Fällen werden zwischen den einzelnen Repositionsakten manuelle Traktionen vorgenommen.

Im einzelnen teilt Verf. auf Grund seiner Erfahrungen seine Ansichten mit über Ätiologie, pathologische Anatomie, Anamnese, Heredität, Symptome Diagnose, Komplikationen, Behandlung, Retention, blutige Reposition und Resultate. Von Interesse ist besonders die Schilderung der Technik der Reposition, die sich an die Technik der Lorenz'schen Methode anlehnt. Bei voller Wahrung des Lorenz'schen Prinzips wird auf einige Abweichungen aufmerksam gemacht. In der Reihe der Arbeiten, welche nach längerer Zeit Rechenschaft ablegen, wie sich die Lorenz'sche Methode ausgestaltet und was sie geleistet hat, verdient auch die vorliegende als beachtenswerter Beitrag hervorgehoben zu werden.

J. Riedinger (Würzburg).

41) **P. Bade.** Mitteilungen aus dem Gebiete der angeborenen Hüftverrenkung.

(Zeitschrift für orthopäd. Chirurgie Bd. XX.)

1) Doppelseitige Hüftverrenkung, 2 Tage nach der Geburt eingerenkt, kombiniert mit doppelseitigen Knieverrenkungen und Hakenfüßen. Reposition aller Verrenkungen. Nachbehandlung mittels Schienen. Anscheinend Heilung bei der Entlassung nach einigen Wochen.

2) Doppelseitige Hüftverrenkung, kompliziert durch doppelseitige Klumpfüße bei einem 4 Jahre alten Mädchen. Heilung.

3) Angeborene oder paralytische Hüftverrenkung mit der Fähigkeit des Selbstreponierens. Die Deformität wurde bei einem 7 Jahre alten Mädchen am linken Bein, wo auch Klumpfuß vorhanden war, beobachtet. Der paralytische Klumpfuß wurde durch Redressement und Sehnennaht, die Verrenkung durch Fixation in reponierter Stellung während der Dauer von 6 Monaten geheilt.

J. Riedinger (Würzburg).

42) **C. Deutschländer.** Die blutige Reposition der angeborenen Hüftverrenkungen.

(Zeitschrift für orthopäd. Chirurgie Bd. XX.)

Verf. berechnet, daß im Durchschnitt etwa 60—80% der angeborenen Hüftverrenkungen durch die unblutige Reposition anatomisch geheilt werden können. Es bleiben deshalb stets Fälle für die blutige Operation übrig, für die Verf. ein Wort einlegen will. Mit einer besseren Entwicklung der Technik und einer besseren Kenntnis der anatomischen Verhältnisse müssen auch die Resultate besser werden. Verf. schildert die Schwierigkeiten der Operation und die Mittel zu ihrer Beseitigung. Er operiert von dem von Hoffa angegebenen Schnitt aus. Seine Erfahrungen erstrecken sich auf zehn Operationen, denen unblutige Behandlung vorausgegangen war. Die Krankengeschichten werden ausführlich mitgeteilt. Meist war das Mißlingen der unblutigen Behandlung auf mangelhafte Entfaltung

Digitized by Google

des Kapselschlauches und auf Verwachsungen zurückzuführen. Von den operierten sieben Kindern im Alter von 3—12 Jahren starb eines. Von zehn operierten Gelenken zeigten später sechs gute (nicht völlige) Beweglichkeit und gute Funktion, geringe Verkürzung nur ein Fall. Vier Gelenke wurden ankylotisch.

J. Riedinger (Würzburg).

43) **P. Guradze.** Erfolge der Oberschenkelosteotomie.

(Zeitschrift für orthopäd. Chirurgie Bd. XX.)

Verf. berichtet ausführlich über sieben Krankengeschichten, die zeigen, daß auch bei schweren Verkrümmungen der unteren Extremitäten gute Erfolge durch Osteotomie erzielt werden können. 2 Fälle betrafen rachitische Coxa vara, 1 Fall Ankylose und Kontraktur des Hüftgelenkes, 1 Fall veraltete Hüftverrenkung, 1 Fall starke rachitische Verkrümmung eines Oberschenkels, 1 Fall hochgradige Genua valga und 1 Fall Genu varum. In den meisten Fällen ist der Verf. mit der lineären Osteotomie ausgekommen bei möglichst extraartikulärer Operation. Zur Nachbehandlung dient der von Gocht angegebene Zuggipsverband.

J. Riedinger (Würzburg).

44) **Höring.** Über Tendinitis ossificans traumatica. (Aus der chirurgischen Abteilung des Katharinenhospitals in Stuttgart. Prof. Steinthal.)

(Münchener med. Wochenschrift 1907. Nr. 13.)

Der 56jährige Pat. hatte einen heftigen Stoß gegen die linke, einen schwächeren gegen die rechte Achillessehne durch eine Schreibtischkante erlitten, wodurch sich eine Tendinitis entwickelte, die das Gehen immer schmerzhafter machte. Die Röntgenaufnahme ergab in der verdickten Sehne linkerseits eingelagerte Knochensubstanz in der Form eines Kleinfingers, rechterseits zwei Verknöcherungsherde von Bohnen- bzw. Erbsengröße, in anderen Sehnen dagegen nichts derartiges, so daß das Trauma als Ursache der Ossifikation anzusehen war. Operative Entfernung des linksseitigen, aus wirklichen Knochen gebildeten Herdes. Pat. wurde durch die Operation geheilt und arbeitsfähig. Die Ossifikation in der rechten Achillessehne bereitet ihm bisher keine Beschwerden und ist nicht weiter fortgeschritten.

Kramer (Glogau).

45) **Troemner und Preiser.** Frühfrakturen als Tabesinitialsymptom.

(Mitteilungen aus den Grenzgebieten der Medizin und Chirurgie. Bd. XVIII. Hft. 5.)

Durch unbedeutendes Ausrutschen mit dem Fuß zog sich ein 39jähriger Mann einen schweren Zertrümmerungsbruch des Talus, Naviculare, einiger Keilbeine und Metatarsen zu; er ging mit dem Fuße noch 5 Wochen lang herum; später traten Knochenbildungen im Bindegewebe des Unterschenkels auf, und erst 1 Jahr nach dieser Fraktur zeigten sich echte tabische Symptome, und zwar so, daß sie am verletzten Bein stärker ausgeprägt waren als am gesunden. Es gehörte also dieser Fall zu jenen, in denen lange Zeit vor Manifestwerden einer Tabes eine abnorme Knochenbrüchigkeit sich bemerkbar macht, und mahnt daran, bei allen Frakturen aus unzureichender Ursache im mittleren Lebensalter bei auffallender Schmerzunempfindlichkeit an die Möglichkeit tabischer Genese zu denken.

Haeckel (Stettin).

46) **P. Haglund** (Stockholm). Zur Frage des Os tibiale externum. Erwiderung an Dr. A. Lilienfeld anläßlich seines Aufsatzes »Über die sog. Tarsalia usw.«

(Zeitschrift für orthopäd. Chirurgie Bd. XIX. Hft. 3 und 4.)

47) **A. Lilienfeld** (Leipzig). Antwort auf die »Erwiderung« des Herrn Haglund.

(Ibid.)

Polemik über die Frage: Fraktur oder akzessorisches Skelettstück? (Siehe Zentralblatt f. Chir. 1907 p. 327 und p. 1245.) **J. Riedinger** (Würzburg).

Digitized by Google

48) **K. Gaugele.** Die ursächlichen Beziehungen des Os tibiale und der Frakturen des Os naviculare zum Pes valgus.

(Zeitschrift für orthopäd. Chirurgie Bd. XIX. Hft. 3 u. 4.)

Verf. berichtet über zwei Pat. im Alter von 12 Jahren, die mit Knickfuß behaftet waren und an der Spitze des Os naviculare Schmerzen empfanden. Röntgenstrahlen klärten die Fälle auf. Es handelte sich um akzessorische Knochen. In bezug auf die Erklärung schließt sich Verf. den Ausführungen Lilienfeld's an, der die Annahme einer Fraktur zurückweist. Die Schmerzen führt Verf. auf eine Periostitis infolge von Insulten von außen her zurück. Verf. berichtet ferner über die Differentialdiagnose zwischen dem Befund bei Os tibiale einerseits, Trauma und Plattfuß andererseits. **J. Riedinger** (Würzburg).

49) **K. Nieny.** Studien über das Schuhwerk der Plattfüßigen.

(Zeitschrift für orthopäd. Chirurgie Bd. XX.)

Verf. legt das Hauptgewicht auf gutes Schuhwerk und schildert eingehend, wie ein solches beschaffen sein muß. Ferner bespricht er die Vor- und Nachteile der üblichen Einlagen. Es ist verfehlt, auf eine bestimmte Art Stiefel oder Einlagen zu schwören, da die Füße und die Beschwerden sehr mannigfaltig sind. Verf. gibt schließlich einige Anleitungen, wie man die eine oder die andere Art verordnen soll. **J. Riedinger** (Würzburg).

50) **H. Ebbinghaus.** Der Bruch des Stieda'schen Fortsatzes des Sprungbeines.

(Zeitschrift für orthopäd. Chirurgie Bd. XX.)

Verf. beobachtete die Verletzung bei einem Manne von 35 und einem von 21 Jahren und erläutert Symptomatologie, Mechanismus, Therapie und Prognose der Fraktur. Er faßt folgendermaßen kurz zusammen: Gerade so wie bei forcierter Pronation, Supination und Dorsalflexion des Fußes typische Brüche an den Malleolen und dem Talushalse entstehen können, so kann auch bei Forcierung der Streckung ein typischer Bruch entstehen, und zwar betrifft dieser den hinteren sogenannten Stieda'schen Fortsatz des Talus. Obwohl diese Fraktur aus den klinischen Symptomen allein genügend sicher diagnostiert werden kann, so ist das souveräne Diagnostikum die Röntgenographie.

J. Riedinger (Würzburg).

51) **H. Lehr.** Über die plantare Exostose des Fersenbeines.

(Zeitschrift für orthopäd. Chirurgie Bd. XIX. Hft. 3 u. 4.)

Verf. sammelte die Literatur über die zuerst von Plettner beschriebene plantare Exostose des Fersenbeines und berichtet zusammenfassend über zahlreiche Beobachtungen in der Schanz'schen Heilanstalt in Dresden. Trauma als direkte Ursache der Erscheinung schließt Verf. aus; er verweist das Krankheitsbild in den breiten Rahmen der Plattfußbeschwerden. Über die Entstehung ist Sicheres noch nicht bekannt. Verf. bespricht weiter die wichtigsten Punkte der Diagnose und der Therapie. Bei der Operation muß die Fascia plantaris möglichst geschont werden. **J. Riedinger** (Würzburg).

Vom 17. bis 24. August finden in Berck orthopädische Kurse für französische und ausländische Ärzte statt. Redaktion.

Berichtigung: Nr. 25 p. 764, Zeile 5 v. oben lies 2,4 statt 24. Nr. 26 p. 799, Zeile 3 u. 4 v. oben lies Osteome statt Sarkome.

Originalmitteilungen, Monographien und Sonderdrucke wolle man an *Prof. E. Richter* in Breslau (Kaiser Wilhelmstraße 115), oder an die Verlagshandlung *Johann Ambrosius Barth* in Leipzig einsenden.

Für die Redaktion verantwortlich: Geh. Med.-Rat Prof. Dr. E. Richter in Breslau.
Druck von Breitkopf & Härtel in Leipzig.

Digitized by Google

Zentralblatt für Chirurgie

herausgegeben von

K. GARRÈ, in Bonn, F. KÖNIG, in Berlin, E. RICHTER, in Breslau.

35. Jahrgang.

VERLAG von JOHANN AMBROSIUS BARTH in LEIPZIG.

Nr. 30. **Sonnabend, den 25. Juli** **1908.**

Inhalt.

I. H. Kolaczek, Über Antifermentbehandlung eitriger Prozesse ohne Inzision. — II. L. Renner, Zur Behandlung von Verbrennungen. (Originalmitteilungen.)

1) Jäger, Frühzeitige Chirurgie. — 2) Kutner, Grenzgebiete in der Medizin. — 3) Klemensiewicz, Entzündung. — 4) Blumenthal und Hamm, Koli- und Parakoliinfektionen. — 5) Jerusalem, Nachbehandlung Laparotomierter. — 6) Jeanbran und Anglada, 7) Klemm, 8) Lindemann, 9) Mohr, 10) Lilienthal, Appendicitis. — 11) Aderholdt und Silberstein, Hernien als Unfallfolgen. — 12) Hausmann, Tastung des Magens. — 13) Riehl, 14) Loening u. Stieda, Gastroskopie. — 15) Simin, 16) Moynihan, Gastroenterostomie. — 17) Bogoljuboff, Darmunterbindung. — 18) Shiels, Kolik. — 19) Mauclaire und Jacoulet, Darminfarkt. — 20) Pennington, Erkrankungen der Flexura sigmoidea. — 21) Schreiber, Rekto-Romanoskopie. — 22) Berg, Mastdarmkrebs. — 23) Ladenburger, Talma'sche Operation. — 24) Mayo, Pankreatitis.

C. Goebel, Zur Antifermentbehandlung nach Ed. Müller. (Originalmitteilung.)

25) Schulz, Zur Operation der Fettleibigkeit. — 26) Fuld, Desinfektion von Magenschläuchen. — 27) Neuhaus, Fremdkörper in Speiseröhre und Magen. — 28) Littig, 29) Braun, Magen-Darmverletzungen. — 30) Heppe, 31) Bauer, 32) Massoulard, Appendicitis. — 33) Grossmann, 34) Corner, 35) Krumm, 36) Eschenbach, Herniologisches. — 37) Clairmont, Magengeschwür. — 38) Paglieri, Luetische Magengeschwulst. — 39) Tuffier, Gastroenterostomie. — 40) Bull u. Bery, Volvulus des ganzen Dünndarmes. — 41) Petermann, Dickdarmkrebs. — 42) Lookhart Mummery, 43) Spence, Erkrankungen der Flexura sigmoidea. — 44) Potherat, Mastdarmgeschwulst. — 45) Mayo Robson, Bauchgeschwülste. — 46) Depage, 47) Bircher, Zur Milzchirurgie. — 48) Brunzl, Lebertuberkulose. — 49) Lieblein, Talma-Drummond'sche Operation. — 50) Dreesmann, 51) Arnsperger, 52) Fink, 53) Schemmel, 54) Volmer, Zur Chirurgie der Gallenwege. — 55) Watson, 56) Strauss, 57) Rindfleisch, 58) Hall, Pankreasleiden.

I.

Aus der Tübinger chirurg. Klinik. Direktor: Staatsrat Prof. v. Bruns.

Über Antifermentbehandlung eitriger Prozesse ohne Inzision.

Von

Dr. Hans Kolaczek,
Assistent der Klinik.

In Nr. 26 dieser Zeitschrift hat A. Peiser über die Antifermentbehandlung eitriger Prozesse ohne Inzision berichtet. Schon vor 1½ Jahren haben Eduard Müller und ich gemeinsam die theoretischen Grundlagen dieser neuen Behandlungsmethode festgestellt und als hauptsächliches Gebiet für ihre Anwendung eitrige abszedierende Prozesse im Gegensatz zu mehr phlegmonösen betrachtet. Einschlägige Experimente an Hunden wurden damals aus äußeren Gründen (meinen Fortgang von Breslau) nicht fortgesetzt und eine diesbezügliche Publikation aufgeschoben.

Digitized by Google

Auf dem diesjährigen Chirurgenkongreß haben dann E. Müller und A. Peiser über die ersten therapeutischen Versuche mit Antiferment am Menschen berichtet, E. Müller über die von ihm und mir festgesetzten theoretisch-experimentellen Grundlagen, A. Peiser über die ersten praktischen Versuche in der Klinik. Nach dieser Darstellung wurden die Abszesse inzidiert, der Eiter ausgedrückt und ausgetupft, Antifermentserum in die Abszeßhöhle gebracht, ein Drainrohr eingeführt und ein trockener aseptischer Verband darüber angelegt.

In den vorausgegangenen theoretischen Erwägungen haben E. Müller und ich die Antifermentbehandlung heißer Eiterungen in bewußten Gegensatz zu der Jodoformbehandlung kalter Abszesse gebracht. Bei dieser beruht, wie zuerst von Heile festgestellt, die Jodoformwirkung auf der massenhaften Heranziehung von polynukleären Leukocyten, also proteolytischen Fermentträgern, die die unlöslichen Eiweißkörper des Abszeßinhaltes verdauen und der Resorption zugänglich machen. Bei heißen Abszessen dagegen stehen alsbald im Vordergrunde die Eiterkörperchen, das sind durch ihr Absterben schon intravital fermentativ höchst wirksame Leukocyten. Diese besorgen die rapide eitrige Gewebseinschmelzung sowie das »Eiterfieber«, beides Prozesse, denen bisher nach dem alten Grundsatz »Ubi pus, ibi evacua« nur durch Inzision, Ablassen des Eiters und Drainage gesteuert werden konnte.

Ist nun tatsächlich bei der Antifermentbehandlung heißer Abszesse das Antiferment das Wirksame, so konnte das mit der Sicherheit des Experimentes nur bewiesen werden, wenn man die übliche chirurgische Behandlung, Inzision und Drainage, fortließ und sich nur der Punktion und Antifermentserum-Injektion bediente. Demgemäß haben auch E. Müller und ich bei unseren ersten derartigen Tierversuchen nur die Punktion und Injektion angewandt. Auch in zahlreichen Hundeversuchen, mit denen ich seit 3 Monaten beschäftigt bin, habe ich das Experiment ausschließlich in dieser »reinen« Form angestellt. Mit 5% iger Argentum-nitricum-Lösung, mit Terpentinöl und einer 4% igen Aleuronataufschwemmung habe ich »aseptische«, mit Kokkeneiter und 24stündigen Staphylokokkus-Bouillonkulturen »septische« Eiterungen hervorgerufen, teilweise auch beide Mittel kombiniert. Sowohl große subkutane Abszesse als auch Gelenkeiterungen wurden so durch Injektionen hervorgerufen, meist an zwei symmetrischen Stellen desselben Tieres. Durch Punktion und Injektionen von Antifermentserum gelang es mir, auf der so behandelten Seite den Abszeß früher zum Abheilen zu bringen als auf der anderen Seite, die unbehandelt blieb oder mit Inzision oder nur mit Punktion (ohne nachfolgende Injektion) behandelt wurde. Auch ausgedehnte Hautgangrän, zu der besonders Silbernitrateiterungen leicht führen, wurde auf der behandelten Seite vermieden. Trotz dieser günstigen Eindrücke, die ich so von der Antifermentbehandlung gewann, wird meines Erachtens im Versuch am Hunde (außer dem Affen das einzige Tier, das für derartige Antifermentversuche in Frage kommt) die Frage über die Wirksam-

Digitized by Google

keit der Antifermentbehandlung von Eiterungen nicht entschieden werden können, und zwar aus folgenden Gründen: 1) wegen der geringen Disposition der Hunde für Infektionen und eitrige Prozesse, 2) wegen der enormen »Heilhaut« der Hunde, durch die auch gewaltige Abszesse, die die halbe Zirkumferenz des Thorax einnehmen, binnen kurzer Zeit spontan zur Ausheilung kommen, 3) wegen der sehr viel geringeren proteolytischen Kraft des Hundeeiters im Vergleich zum menschlichen, die wohl zum Teil auf einer stärkeren Beteiligung des Serums gegenüber den zelligen Elementen, vor allem aber auf einem sehr viel geringeren Gehalt des einzelnen Leukocyten an proteolytischem Ferment beruht.

Das entscheidende Wort über die Wirksamkeit der Antifermentbehandlung in »reiner« Form, durch Punktion und Injektion von heißen Abszessen, wird also erst der Versuch am Menschen sprechen, zu dem ich leider bisher noch nicht genügend Gelegenheit hatte. Die ersten diesbezüglichen Mitteilungen von A. Peiser scheinen indes den gehegten Erwartungen ganz zu entsprechen.

II.

Aus dem Werksspital der Österr. Alpinen Montangesellschaft in Donavitz bei Leoben.

Zur Behandlung von Verbrennungen.

Von

Dr. Leopold Renner, Chefarzt.

Ich möchte im folgenden ein Pulver zur Behandlung von Verbrennungen zur Prüfung empfehlen, das sich mir im Laufe einiger Jahre bei vielen Hunderten von Verbrennungen sehr gut bewährt hat. Das Pulver besteht aus 1 Teile Bismuthum subnitr. auf 2 Teile Kaolin. pulv. Mit diesem Pulver verbinde ich jede noch halbwegs frische Verbrennung ohne Unterschied des Grades der Verbrennung.

Die Wunden werden zuerst gründlich gereinigt, dann wird haufenweise das Wismutpulver aufgestreut, darüber legt man in einfacher Lage sterile hydrophile Gaze; den Schluß bildet sterile Zellstoffwatte in dicker Lage. Das Ganze wird mit einer Binde fixiert. Der Verband muß täglich erneuert werden, insolange lebhafte Sekretion besteht, wobei lokale, bei ausgedehnten Verbrennungen Vollbäder verabreicht werden. Die Hauptwirkung des Pulvers ist die vorzügliche Eintrocknung bei fast vollständig zu vermeidender Infektion.

Infolge der starken Eintrocknung wird bei oberflächlichen Verbrennungen die Blasenbildung beschränkt (bereits entstandene Blasen werden abgetragen), bei tiefen Brandwunden kommt es zum trockenen schwarzen Brandschorf. Die Abstoßung dieser trockenen Brandschorfe wird, wie schon erwähnt, durch eingeschaltete Bäder beschleunigt.

Digitized by Google

Die Pat. haben weniger Schmerzen, geringeres Fieber, leiden nicht so sehr durch die Sekretion.

Bei Brandwunden 1. und 2. Grades ist oft schon nach 1—2 Verbänden die Wunde mit einer dicken, festen Kruste bedeckt, die eine vorzügliche Decke gibt für die Epidermisierung. Beginnt sich die Kruste abzustoßen, oder vermutet man unter ihr die bereits vollzogene Heilung, so genügt ein Verband mit Borlanolin, durch 24 Stunden appliziert, um die Kruste zu entfernen.

Ich glaube auch bei dieser Art Behandlung seltener keloidartige Narben gesehen zu haben.

Bei sehr ausgedehnten Verbrennungen kommt, wenn auch recht selten, einmal ein Pat. vor, der das Pulver auf die Dauer nicht verträgt. In solchen Fällen tritt ziemliche Unruhe auf bei gleichzeitigem Auftreten eines urticariaähnlichen Ausschlages, verbunden mit Jucken. In solchen Fällen habe ich das Pulver weggelassen, ein Bad gegeben und die Wunden nur mit hydrophiler Gaze und Zellstoff verbunden, worauf sofort Besserung eintritt; und am folgenden Tage ist die Sache behoben.

Gegenüber den Wismutbinden nach v. Bardeleben hat das Wismut-Kaolinpulver die Vorteile der größeren Billigkeit, leichteren Verbandwechsels, größerer Desinfektionskraft, stärkerer Sekretverminderung.

---

1) **K. Jäger.** Beiträge zur frühzeitlichen Chirurgie.
Wiesbaden, C. W. Kreidel, 1907.

Dem Werke ist ein Atlas mit zahlreichen photographischen und röntgenographischen Aufnahmen beigegeben, die an Güte wirklich nichts zu wünschen übrig lassen.

Verf. hat die Objekte zu seinen Studien dem prähistorischen und mittelalterlichen Knochenmaterial der anthropologisch-prähistorischen Sammlung des bayerischen Staates zu München entnommen; das frühmittelalterliche Material stammt aus den Ossuarien zu Chammünster, Greding und Aidenbach. Anhangsweise wird das altperuanische Schädelmaterial der Münchener Sammlung behandelt. Die einzelnen Präparate sind zum Teil sehr genau beschrieben; diese Bemerkungen zusammen mit den vorzüglichen Abbildungen geben uns ziemlich bestimmte Hinweise auf das chirurgische Können in jenen fernen Zeiten.

Eine ganze Reihe schwerer Schädelbrüche mit großen Zertrümmerungen, aber mit allen Zeichen weit vorgeschrittener Heilungsprozesse beweisen uns, daß man zu jener Zeit, als man noch nicht der überaus aktiven Therapie des indikationslosen Trepanierens huldigte, sehr schöne Erfolge erzielte. Zahlreiche tadellos geheilte Extremitätenbrüche können wohl nur mit Kunsthilfe zu so gutem Resultat gelangt sein. An vielen Knochen sind noch heute die Veränderungen, welche Rachitis, Osteomyelitis, Arthritis deformans, Tuberkulose an ihnen hervorbrachten, deutlich zu diagnostizieren. Syphilitische

Digitized by Google

Prozesse finden sich nur an Knochen von Fundstellen, wo Vermischung mit Skeletten späterer Zeit sicher vorgekommen ist. Charakteristische Bilder ergeben die Knochen, die von Schußverletzungen betroffen wurden, in denen noch die bronzenen Pfeilspitzen usw. stecken, von denen dann eine traumatische Osteomyelitis mit Nekrosen ihren Ausgang genommen hat.

Aus der Sammlung altperuanischer prähistorischer (präkolumbischer) Schädel ist einer zu erwähnen, an dem eine trepanierende Operation nach perforierender Schädelfraktur durch Hieb ausgeführt wurde. Alle übrigen Schädel, elf an der Zahl, weisen die sicheren Zeichen frischer und alter, teilweise sehr gut verheilter Lues auf.

Ein Literaturverzeichnis von 47 Nummern ist beigegeben.

Das Werk, dessen Preis nur 10 Mark beträgt, dürfte manchem Freunde der Geschichte der Chirurgie sehr willkommen sein.

W. v. Brunn (Rostock).

---

2) Grenzgebiete in der Medizin. 14 Vorträge anläßlich der Eröffnung des Kaiserin-Friedrich-Hauses für den ärztlichen Fortbildungsverein. Redigiert von Prof. R. Kutner. 447 S. Jena, **G. Fischer**, 1908.

Es war ein glücklicher Gedanke des Zentralkomitees für das ärztliche Fortbildungswesen in Preußen, die anläßlich der Eröffnung des Kaiserin-Friedrich-Hauses von hervorragenden Vertretern ihres Faches gehaltenen Vorträge durch Herausgabe in Buchform einem weiteren Kreise der Ärzte zugängig zu machen. Im besonderen wird es der Praktiker, dem die Zeit zu eingehenderen Literaturstudien meist fehlt, angenehm empfinden, in kurzer, prägnanter Form über die Leistungen sowohl der Medizin wie der Chirurgie auf dem nicht mehr kleinen Felde der sogenannten Grenzgebiete und die daraus sich ergebende moderne Indikationsstellung orientiert zu werden. Für den Chirurgen von Fach bieten die Vorträge über die Appendicitis und über den Ileus usw., besonderes Interesse dadurch, daß sie die Anschauungen zweier namhafter Interner wiedergeben, wenn er denselben auch nicht immer zustimmen wird (z. B. der Opiumbehandlung bei Appendicitis!).

Von einer Besprechung der einzelnen Vorträge darf Abstand genommen werden, da sie für den Chirurgen wesentlich Neues nicht enthalten; die Themata sind folgende: 1) Medikamentöse und mechanohydrotherapeutische Behandlung von Respirations- und Zirkulationsstörungen von Prof. Bäumler. 2) Gehirn und Auge von Prof. v. Michel. 3) Die Behandlung der septischen Infektion von Prof. Lexer. 4) Die Verhütung der Infektionskrankheiten auf Grundlage der neueren Erfahrungen von Geh.-Rat Gaffky. 5) Experimentelle Karzinomstudien an Mäusen von Prof. Ehrlich. 6) Über den heutigen Stand der Therapie der Nervenkrankheiten von Prof. Edinger. 7) Die chirurgische und interne Behandlung der Appendicitis von Prof. Rumpf. 8) Der Ausbau der klinischen Untersuchungsmethoden von Prof.

Digitized by Google

Friedr. Müller. 9) Die wichtigsten Indikationen zu chirurgischen Eingriffen bei Erkrankungen des Darmes von Prof. Curschmann. 10) Der Einfluß der bakteriologischen Forschungsergebnisse auf die Anschauungen in der allgemeinen Pathologie von Prof. v. Baumgarten. 11) Die interne und chirurgische Behandlung der Gallensteinkrankheit von Prof. Kehr. 12) Das Wesen und die Behandlung der Neuralgie von Prof. Bardenheuer. 13) Übung, Gymnastik und Massage bei der Behandlung von Knochen- und Gelenkerkrankungen von weil. Prof. Hoffa. 14) Die mechanische Behandlung der Nervenkrankheiten von Frenkel-Heiden. **Boerner** (Rastatt).

---

3) **Klemensiewicz.** Die Entzündung.
Jena, **Gustav Fischer,** 1908.

Die bisher in das Gebiet der pathologischen Physiologie und der Morphologie gestellte Lehre von der Entzündung aus neuen, chemisch-physikalischen und biologisch-experimentellen Gesichtspunkten zu erklären, wenigstens so weit noch offene Fragen zu beantworten sind, ist die Aufgabe des K.'schen Werkes. Die bisherigen Entzündungstheorien haben trotz aller Förderung und Erweiterung unserer Kenntnis nicht alle Fragen befriedigend zu lösen vermocht. Das Ergebnis der morphologischen Forschung läßt sich dahin zusammenfassen, daß die Entzündung durch ein Agens entsteht, das neben der direkten Einwirkung auf die Gewebe zu einer wesentlichen Schädigung der Gefäßwände führt. Es kommt dadurch zum Austritt flüssiger und geformter Bestandteile aus den Gefäßen in deren Umgebung und gleichzeitig zu einer Reaktion des noch lebensfähigen Gewebes im Entzündungsherde. Diese Gewebsreaktion äußert sich teils in biologischen, progressiven, teils in nekrobiotischen Erscheinungen. Im Hinblick auf die allgemeinen Erscheinungen und die Ursachen ist die Entzündung nach dem heutigen Stand unserer Kenntnis als eine körperfremden Substanzen gegenüber auftretende biologische Reaktion des tierischen Gewebes aufzufassen, zu deren Hervorbringung die durch chemische Energien bewirkte Funktionsstörung der Blutgefäßwand die wesentlichste Ursache darstellt. Nach den Untersuchungen des Verf.s kommen für Emigration und Diapedese körperlicher Elemente nicht ausschließlich chemotaktische Einflüsse in Betracht; beide Erscheinungen sind vielmehr die Folgen der im entzündlichen Blutstrome herrschenden Gesetze der Verteilung der Blutbestandteile nach ihrem spezifischen Gewichte. Quantitativ maßgebend für den Durchtritt flüssiger und fester Blutbestandteile ist die Differenz zwischen Blut- und Gewebedruck. Die Hyperämie ist die Folge der durch chemische Energien bedingten völligen Lähmung der kontraktilen Elemente der Gefäßwand, keine Reizerscheinung. Zur Zeit des hyperämischen Kreislaufes ist der Druck überall im entzündeten Gefäßgebiet über die Norm erhöht. Diese mit Druckerhöhung einhergehende Hyperämie führt bei gleichzeitig erhöhter Permeabilität der Gefäßwand zu vermehrter Transsudation, die ihrerseits zur Ursache des erhöhten

Digitized by Google

Gewebedruckes wird. Infolge des vermehrten extravaskulären Druckes tritt eine Stauung im Venengebiet ein, die schließlich in Stase übergeht. Die entzündliche Rötung ist als eine kongestive, also aktive Hyperämie aufzufassen, niemals, wenigstens nicht im Anfange des Prozesses, als eine passive, durch Stauung bedingte venöse Hyperämie. Von den älteren Theorien über die Bildung der Lymphe und des Transsudates genügt die Filtrationstheorie vollkommen, um die meisten Erscheinungen des entzündlichen Blutstromes und der Transsudation in befriedigender Weise zu erklären; für schwache Entzündungsgrade mag der osmotischen Theorie einige Bedeutung einzuräumen sein, aber alle auf eine sekretorische Tätigkeit der Kapillarwand zu beziehenden Hypothesen für die Transsudation sind abzulehnen. Die Eiterung ist als eine physiologische Reaktion des Organismus aufzufassen, die an gewisse Änderungen der normalen Bedingungen des Blutstromes gebunden ist; wie erwähnt, werden diese Änderungen durch Stoffe hervorgerufen, die die normale Funktion der Gefäßwand aufheben und ihre Durchlässigkeit erhöhen. Bei der entzündlichen Histolyse schließlich entstehen aller Wahrscheinlichkeit nach gleichzeitig Lysine, die für die Resorption toter Gewebselemente von Wichtigkeit sind.

Aus der Fülle neuer Anschauungen und aus der Betrachtung alter aus neuen Gesichtspunkten, die das Studium des Werkes ungemein lohnend machen, glaubte ich diese Sätze hervorheben zu sollen. Die neue biologische und chemisch-physikalische Untersuchungsmethodik hat an dem von Cohnheim geschaffenen modernen Entzündungsbegriff nichts zu ändern vermocht; sie ist aber geeignet, eine Wandlung unserer Ansichten über Wesen und Bedeutung des vielseitigen Symptomenkomplexes der Entzündung herbeizuführen. Man wird am Ende des gedanken- und anregungsreichen Werkes dem Verf. beipflichten, wenn er aus den Fortschritten der chemisch-physikalischen und biologischen Methoden noch reiche Ernte für die Pathologie erhofft und prophezeit.

W. Goebel (Köln).

---

4) **Blumenthal** und **Hamm**. Bakteriologisches und Klinisches über Koli- und Parakolininfektionen.

(Mitteilungen aus den Grenzgebieten der Medizin und Chirurgie. Bd. XVIII. Hft. 4.)

Verff. haben sehr eingehende biologische und kulturelle Studien an Kolibakterien vom Menschen angestellt, die sie im ersten Teil der Arbeit schildern; sie kommen zu dem Resultat, daß wir es mit einer Fülle von Varietäten bei der Koligruppe zu tun haben, daß sich einmal im Darm bei normalen Menschen neben Bakterien, die dem klassischen Typus des Bacterium coli entsprechen, auch andere, teilweise sich weit von ihnen entfernende Arten finden, daß andererseits in pathologischen Prozessen neben Arten, die sich vom Bacterium coli deutlich unterscheiden, auch Bakterien gefunden werden, die sich durch keine unserer zahlreichen kulturellen Methoden von ihm abgrenzen lassen. Die Agglutination kann nur sehr selten zur Aufklärung der

Digitized by Google

Ätiologie der Kolibazillosen einen sicheren Anhaltspunkt geben und leistet noch weniger für die Trennung der Kolistämme untereinander.

Im zweiten Teil der Arbeit befassen Verff. sich mit der pathologischen Bedeutung der Koligruppe für den Menschen an der Hand von elf Beobachtungen bei Erkrankungen der Gallen- und Harnwege. Sie konnten teils aus den Krankheitsprozessen, teils aus dem strömenden Blut, in einem Fall auch aus dem Schweiß und Sputum Bakterien der Koligruppe züchten. Da es sich um Mikroorganismen handelt, die die normalen Schleimhäute des Menschen bewohnen und sich im geschädigten Gewebe leicht sekundär ansiedeln, so dürfen als sicher im ätiologischen Zusammenhang mit der Erkrankung nur diejenigen bezeichnet werden, deren Züchtung aus dem kreisenden Blute gelang.

Betreffs des klinischen Verlaufes dieser Kolisepthämien sei als charakteristisch hervorgehoben, daß sie sich durch intermittierendes Fieber auszeichnen, bei dem tiefe, nicht selten sogar subnormale Temperaturen abwechseln mit steilem Temperaturanstieg und heftigem Schüttelfrost. — Der Leukocytenzählung scheint für den Unterschied zwischen Kolibazillose und typhusähnlicher Erkrankung eine gewisse Bedeutung zuzukommen, insofern nur bei ersterer die Leukocyten vermehrt sind. — Von Interesse ist ein Fall, in dem sich der intrauterine Übergang der Kolibakterien von der Mutter auf das Kind nachweisen ließ. — Die häufige Entstehung von Pyelonephritis in der Schwangerschaft ist wahrscheinlich in der Mehrzahl durch Aufsteigen von der Blase, seltener als hämotogene Infektionen aufzufassen.

Haeckel (Stettin).

---

5) **M. Jerusalem.** Einiges über Nachbehandlung Laparotomierter. (Aus der chirurg. Abt. des k. k. Krankenhauses Wieden. Prof. Dr. Schnitzler.)

(Münchener med. Wochenschrift 1908. Nr. 21.)

J. hat gegen die postoperativen Verwachsungsbeschwerden Laparotomierter mit Erfolg die Bier'sche Saugglocke angewandt, die anfangs täglich, später jeden 2. oder 3. Tag 20—30 Minuten lang an der Stelle der Narbe aufgesetzt wurde. Nach 6—22 Sitzungen schwand die Schmerzhaftigkeit meist vollkommen, ebenso eine vorhandene Resistenz, wurden derbe Narben weicher, Verstopfung wesentlich gebessert. Auch postoperative Fisteln zeigten mehrfach Neigung zu Heilung.

Ob die günstige Wirkung der Saugbehandlung außer durch Hyperämie auch durch mechanischen Zug an Bauchdecken und Bauchinhalt (wie ihn J. bei Leichenversuchen nachweisen konnte) zu erklären ist, vermag Verf. nicht bestimmt zu sagen.

Kramer (Glogau).

Digitized by Google

6) **Jeanbran et Anglada** (Montpellier). Rapports du traumatisme avec l'appendicite etc.

(Bull. et mém. de la soc. de chir. de Paris T. XXXIII. p. 325.)

Verff. kommen in ihrer Arbeit zu dem Resultat, daß ein Trauma eine Appendicitis nicht veranlassen könne, daß immer eine versteckte oder chronische Erkrankung des Wurmes durch das Trauma zum Aufflackern oder zur Verschlimmerung gebracht werde. In der sich anschließenden Diskussion (p. 344 ff.) schließt sich ein Teil der Redner dieser Ansicht an, während andere davor warnen, a priori die Möglichkeit eines direkt die Appendicitis veranlassenden Traumas abzulehnen. Man solle ruhig zugeben, daß man bei dieser Frage zum großen Teil noch sagen müsse: »Nous ne savons rien, ou à peu près rien.«

Kaehler (Duisburg-M.).

---

7) **P. Klemm.** Die Bedeutung des Kotsteines für die Entstehung und den Verlauf der akuten Appendicitis.

(v. Langenbeck's Archiv Bd. LXXXV. Hft. 4.)

K. glaubt, daß bei dem Perforationsprozeß an einem kotsteinhaltigen und kotsteinlosen Wurmfortsatz anatomisch und pathogenetisch kein prinzipieller Unterschied besteht. In beiden Fällen entsteht durch die akute Verschwellung der Schleimhaut, die Verf. schon in seinen früheren Arbeiten als maßgebenden Faktor betont hat, eine primäre akute Enge der Wurmfortsatzlichtung. Der Stein kann ja möglicherweise den ersten Reiz abgeben, der zur Schwellung führt, da aber sofort Sekretstauung eintritt, so ist es unmöglich, daß die harte Wand des Konkrementes mechanisch die Schleimhaut zur Gangränesziерung bringt. Diese erfolgt durch die Einsperrung des Sekretes hinter der verschwollenen Schleimhaut und die dadurch bedingte Überdehnung der Wand des kleinen Organes. Bei der Anwesenheit von Kotsteinen sind aber die Vorgänge, die sich an die Verschwellung und die Sekretstauung anschließen, verhängnisvoller als bei steinlosem Wurmfortsatz. Die Stufenleiter der Erscheinungen, die zur Gangrän führt, wird schneller durchlaufen. **E. Siegel** (Frankfurt a. M.).

---

8) **Lindemann.** Die chronische Blinddarmentzündung.

(Zeitschrift für ärztliche Fortbildung 1908. Nr. 8.)

Während die Diagnose der akuten Appendicitis im allgemeinen keine Schwierigkeiten macht, ist sie bei der chronischen Appendicitis oft nicht leicht zu stellen. Die Verwechslung mit der Colica mucosa liegt um so näher, als sie sich mit Appendicitis kombinieren kann. Verf. beobachtete ferner einen Fall, in dem zwei steinharte Drüsen im Gekröse des unteren Dünndarmabschnittes ohne nachweisbare Tuberkulose eine Appendicitis vortäuschten, und einen zweiten, bei dem der Wurmfortsatz exstirpiert worden war, jedoch erst die Entfernung der rechten, wenig veränderten, aber druckempfindlichen Adnexe Heilung brachte.

Digitized by Google

Bei der chronisch schleichenden, kaum gefahrbringenden Appendicitis empfiehlt L., mit der Abtragung des Wurmes zurückhaltend zu sein, zumal er den Eindruck hat, daß die Operation oft bessere Erfolge zeitigt, wenn ihr eine rationelle innere Behandlung vorangegangen ist. **Gutzeit** (Neidenburg).

9) **H. Mohr** (Bielefeld). Diagnostische Schwierigkeiten und Differentialdiagnose bei Appendicitis.

(Sammlung klin. Vorträge 479/480.)

M. bespricht sehr eingehend die diagnostischen und differentialdiagnostischen Schwierigkeiten bei der Appendicitis und die Ursachen der häufigen Fehldiagnosen. Er weist im einzelnen nach, warum kein einziges der sog. klassischen Symptome der Appendicitis, für sich allein genommen, für Appendicitis kennzeichnend und eindeutig ist, nur eine genaue Beobachtung der im Einzelfall in Erscheinung tretenden Veränderungen die Diagnose ermöglicht. Ebenso werden die verschiedenen Möglichkeiten, welche bei der Differentialdiagnose der Appendicitis im einzelnen in Betracht kommen, sorgfältig erwogen, wobei M. drei Hauptgruppen aufstellt: 1) Die Appendicitis wird mit Erkrankung eines anderen Organes der Leibeshöhle verwechselt oder umgekehrt. 2) Erkrankungen in den der Leibeshöhle angrenzenden Organen und Geweben (Retroperitonealraum — Bauchdecken) sowie Höhlen (Brustorgane) werden für Appendicitis gehalten, seltener auch umgekehrt. 3) Das Krankheitsbild der Appendicitis wird durch nervöse Erkrankungen vorgetäuscht (seltener umgekehrt) — Pseudoappendicitis im engeren Sinne. Die Darstellung zeigt, wie mannigfaltig die Art, wie groß die Zahl der differentialdiagnostisch in Frage kommenden Erkrankungen ist, und wie schwierig die Diagnose sein kann. Ihre sehr genaue Besprechung durch M. kann daher nur als dankenswert bezeichnet werden. **Kramer** (Glogau).

10) **Lilienthal.** A point in the technic of appendicectomy.

(Amer. journ. of surg. 1908. April.)

Empfehlung, bei Beginn der Operation einen lang zu lassenden Faden um die Basis des Mesenteriolum zu legen, damit man den vorher hervorgeholten Blinddarm gleich versenkt, wodurch Chok usw. vermieden werden kann. Der so an der Basis fixierte Wurm kann dann leicht von Verwachsungen usw. isoliert und exstirpiert werden, ohne daß die Därme unnötig entblößt oder durch Gaze abgedeckt werden müssen. **Goebel** (Breslau).

11) **C. Aderholdt** und **A. Silberstein.** Hernien als Unfallfolgen.

(Zeitschrift für orthopäd. Chirurgie Bd. XX.)

20 ausführliche Mitteilungen aus den Akten von Berufsgenossenschaften zeigen, auf welch unsicherem Boden diese Frage der Praxis

Digitized by Google

und der Rechtsprechung sich noch bewegt. Nach der Überzeugung der Verff. sind Hernien »aus Überanstrengung« in das Gebiet der Fabel zu verweisen. **J. Riedinger** (Würzburg).

12) **Hausmann.** Meine Methode der Palpation normaler Magenteile und ihre Ergebnisse.

(St. Petersburger med. Wochenschrift 1908. Nr. 16.)

Zur Palpation empfiehlt Verf. als seine Methode, die Hand steil zu stellen, eventuell Krallenhand anzuwenden. Der normale Pylorus sei so in 18%, die große Kurvatur in 25% zu fühlen gewesen. Falls Flüssigkeit im Magen, beobachtete er ein exspiratorisches Gurren. **Deetz** (Homburg v. d. H.).

13) **M. Riehl.** Die direkte Besichtigung der Magenschleimhaut. (Aus der Kgl. medizinischen Poliklinik in München (Prof. R. May.)

(Münchener med. Wochenschrift 1908. Nr. 17.)

14) **Loening** und **Stieda.** Über Gastroskopie. (Aus der medizinischen und chirurgischen Klinik zu Halle a. S.)

(Ibid. Nr. 19.)

Das von R. konstruierte Gastroskop wird nach Kokainisierung des Rachens durch ein Ösophagusrohr in den Magen eingeführt, beide Instrumente sodann durch eine Gummivorrichtung rasch miteinander verbunden und durch das am oralen Ende des Ösophagusrohres angebrachte Seitenröhrchen der Magen mit Wasser angefüllt. Durch diese Methode der Wasserauffüllung wird ermöglicht, die Magenschleimhaut bis zum Pylorus abzuleuchten und ihre Färbung und Faltenbildung, selbst die Bewegung der Magenwände zu sehen. R. vermochte so auch ein Karzinom an der kleinen Kurvatur sichtbar zu machen. — L.'s und S.'s Magenspiegel hat Säbelscheidenform und ermöglicht, ein optisches Instrument durch sein Inneres in den Magen einzuführen; letzteres ist nach einem neuen Prinzip in den Zeiss'schen Werkstätten hergestellt. In dem Griff und dem äußeren Rohr liegt die Luft- bzw. Wasserleitung; das Aufblasen des Magens mit Luft hat sich den Verff. geeigneter als die Besichtigung unter Wasser erwiesen.

Weitere genauere Mitteilungen werden in beiden Arbeiten angekündigt. **Kramer** (Glogau).

15) **A. N. Simin.** Eine neue Methode der Anlegung von Gastroenteroanastomose.

(Russki Wratsch 1908. Nr. 11.)

S. erprobte an Hunden eine neue Methode: man bildet aus der Vorderwand des Magens näher zum Pylorus eine schräge Falte, legt zwei Darmklemmen an (Fig. 1), durchschneidet dazwischen die Falte

Digitized by Google

und schiebt die Klemmen auseinander (Fig. II). Die Wunde wird oben vernäht bis zum Ende des so gebildeten Zipfels und letzterer

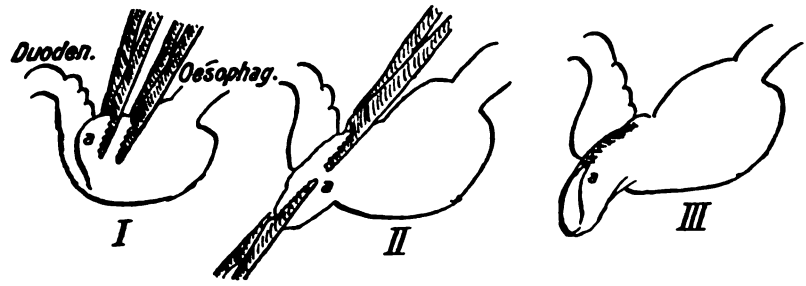

mit dem Darm vereinigt (Fig. III). Dank dieser Methode wird die Bildung des Circulus vitiosus vermieden.

E. Glückel (Wel. Bubny, Poltawa).

---

16) **Moynihan.** The direction of the jejunum in the operation of gastro-enterostomy.

(Annals of surgery 1908. April.)

M. erörtert die Frage, in welcher Richtung bei der hinteren Gastroenterostomie das Jejunum an den Magen genäht werden soll, indem er dabei annimmt, daß die hintere Gastroenterostomie mit Anbringen der Anastomosenöffnung in möglichster Nähe der duodenojejunalen Flexur als die beste Methode zu gelten hat. Was nun die Linie anbetrifft, in welcher die Vereinigung zwischen Magen und Darm stattfinden soll, so hat Verf. eine Zeitlang nach der von Mayo angebenen Weise das Jejunum in einer nach abwärts und links verlaufenden Linie mit dem Magen vereinigt. Er bekam hiernach des öfteren den üblen Circulus vitiosus und entdeckte gelegentlich einiger Obduktionen, daß sich nach Anwendung dieser Methode das Jejunum um seine Längsachse gedreht hatte. Seit jener Zeit näht er nun das Jejunum in rein vertikaler Linie an den Magen an und hat seit jener Zeit keine üblen Folgen nach der Operation eintreten sehen. Er meint, daß die Lage des Jejunum nach dem Abgange vom Duodenum eine wechselnde je nach der Lage des Körpers sei, daß sie bald nach links, bald mehr nach rechts liege und sich daraus die Vorteile des vertikalen Annähens erklären lassen. Im übrigen meint er, man soll sich nicht zu fest an eine Richtungslinie binden; das Jejunum soll so nahe als möglich der Duodenalflexur und in einer Linie angenäht werden, welche eine möglichst direkte Annäherung an den Magen ohne Drehung um die Längsachse erlaubt.

Herhold (Brandenburg).

Digitized by Google

17) **Bogoljuboff.** Über Unterbindung des Darmes.
(v. Langenbeck's Archiv Bd. LXXXV. Nr. 4.)

Die Darmausschaltung durch eine Enteroanastomose hat den Nachteil, daß in der ausgeschalteten Partie trotzdem Kotansammlungen stattfinden können. Man hat deswegen verschiedene Methoden ersonnen, um den ausgeschalteten Darm künstlich zu verengern und dadurch dem Darminhalt die gewünschte Richtung zu geben. Aber alle Verfahren, Darmunterbindung, Ecrasement usw. erreichten das erstrebte Ziel nicht. Die Frage der künstlichen Strikturbildung im ausgeschalteten Darmstück ist deswegen bisher ungelöst geblieben. Verf. erreichte aber ein günstiges Resultat durch ein mehr biologisches Verfahren, indem er im Tierexperiment einen Streifen aus der Aponeurose des Musc. rectus ausschnitt und mit diesem den Darm oberhalb der Anastomose abschnürte, nachdem er das Mesenterium durchlöchert hatte. Ein Catgutfaden wurde noch über dem Aponeurosestreifen angelegt, und außerdem wurde die Unterbindungsstelle mit Lembertnähten, welche an die Darmwände oberhalb der Abschnürungsstelle angelegt waren, umnäht. Im Gegensatz zu Seidenfäden, die beim Hunde bekanntermaßen durchschneiden, zeigte der Aponeurosestreifen nie eine Neigung hierzu; auch wurde die Schleimhaut an der Abschnürungsstelle nicht nekrotisch. Die Lichtung des Darmes blieb dauernd verengt. Das autoplastische Verfahren scheint also zu erreichen, was mit dem Fremdkörper bisher nicht gelang.

E. Siegel (Frankfurt a. M.).

---

18) **G. F. Shiels.** An original observation as to the nature of colic; and remarks concerning its diagnostic value.
(Amer. journ. of surg. 1908. April.)

In einer Umfrage über die Definition des Begriffes Kolik bei amerikanischen Chirurgen vermißt Verf. stets die Angabe, daß Kolik ohne Gegenwart von Bauchfell nicht auftreten kann. Er definiert den Kolikschmerz als eine charakteristische, akute, spastische peritoneale Schmerzwelle (Wave), meistens, doch nicht immer, begleitet von den Anstrengungen eines Eingeweidehohlorgans mit glatten Muskelfasern, sich von einem irritierenden Inhalt oder einer Verstopfung (Obstruktion) zu befreien. Diese Hohlorgane sind stets bedeckt mit oder in naher Beziehung zum Peritoneum. Verf. wendet sich dann gegen die bekannten Lennander'schen Ansichten von der Schmerzlosigkeit des viszeralen, vom Vagus oder Sympathicus mit Nervenfasern versehenen Bauchfells. Er glaubt, daß bei Lennander's Experimenten stets das Kokain, mit dem die Bauchwand anästhesiert war, als »Inhibitory agent« auftrat. Einen Beweis, bzw. einen Gegenbeweis gegen Lennander bringt S. aber in keiner Hinsicht. Er stellt einfach Behauptungen auf. Und wenn er meint, daß die Koliken, die in einem seiner Fälle durch eine zurückgelassene, ganz in das große Netz eingeschlagene Gazekompresse hervorgerufen wurden, nicht nach Lennander erklärt werden könnten, da die Kompresse weder

Digitized by Google

andere Eingeweide noch Parietalperitoneum berührte, so irrt er sich, da sehr wohl Zugwirkung am Mesokolon, event. entzündliche Veränderungen am seitlichen Bauchfell usw. die Ursache sein konnten.

Goebel (Breslau).

19) **Mauclaire** et **Jacoulet.** L'infarctus hémorragique de l'intestin par oblitération veineuse ou artérielle.

(Arch. génér. de Chirurgie Bd. II. Nr. 3 und 4.)

Verff. bringen eine ausführliche Darstellung des Intestinalinfarktes, der durch arterielle oder venöse oder arterielle und venöse Thrombose entstehen kann. Ätiologisch kommt für den arteriellen Infarkt Embolie vom Herzen oder der Aorta in Betracht; bei venösem Infarkt müssen Störungen im Bereich der Pfortader, allgemein septische Erkrankungen, sowie entzündliche oder neoplastische Veränderungen an Darm und Gekröse berücksichtigt werden. Die klinischen Erscheinungen lassen deutlich zwei Phasen erkennen, indem zunächst heftige Schmerzen, blutiges Erbrechen, Darmblutungen oder profuse Diarrhöen auftreten. Später kommt es zum paralytischen Ileus und seinen Folgeerscheinungen. Therapeutisch kommt die Resektion des infarcierten Darmabschnittes in Frage, da diese Operation allein die sehr schlechte Prognose bessern kann, und spontane Heilung nur ganz ausnahmsweise eintritt.

Eine Übersicht über 56 Fälle und ausführliche Literaturangaben beschließen die Arbeit.

Strauss (Nürnberg).

20) **J. R. Pennington** (Chicago). The sigmoidal factor in pelvic diseases.

(New York med. journ. 1908. Mai 23.)

Periodische Füllung und Entleerung, d. h. normale Funktion der Flexura sigmoidea, ist äußerst wichtig für Uterus und Adnexe, und Störungen dieser Funktion, wie sie durch Verwachsungen infolge von Sigmoiditis und Perisigmoiditis nicht selten sind (B. Robinson fand Verwachsungen der Flexur in 80% bei Männern und in 85% bei Frauen), können zu dauernden Lageveränderungen des Uterus mit all ihren bekannten Folgeerscheinungen führen. In vielen Fällen konnte P. nur solche Symptome nachweisen, die sich direkt auf die Geschlechtsorgane bezogen, und stellte Veränderungen an der Flexur erst durch sorgfältige klinische und insbesondere romanoskopische Untersuchung fest. Er rät infolgedessen, alle Fälle von Lageveränderungen des Uterus und unklaren Erscheinungen seitens der Beckenorgane auf Erkrankungen der Flexur zu untersuchen und eventuell zu behandeln.

Wenn allgemein roborierende und Stuhlgang regelnde Maßnahmen, Massage usw. nicht zum Ziel führen, so soll man nicht zulange zögern und operativ die Verwachsungen in Angriff nehmen. P. geht

Digitized by Google

in schweren Fällen so weit, die Flexura sigmoidea zu resezieren oder wenigstens eine Anastomose zwischen ihren Schenkeln anzulegen.

H. Buchols (Boston).

---

21) **J. Schreiber.** Der Wert der Rekto-Romanoskopie für die Erkennung und Behandlung der tiefsitzenden Darmerkrankungen.

(Sammlung zwangloser Abhandlungen aus dem Gebiete der Verdauungs- und Stoffwechselkrankheiten.)

Verf. gibt uns in der obengenannten Arbeit einen Überblick über den Wert und die Leistungsfähigkeit der von ihm besonders gepflegten und vervollkommneten Rekto-Romanoskopie. An der Hand von einzelnen Krankengeschichten erläutert er, wie die direkte Betrachtung der erkrankten Stellen uns Auskunft gibt über Art und Sitz der Erkrankung, wie diese Untersuchungsmethode uns instand setzt, unsere Tastungsbefunde zu ergänzen, zu bestätigen und zu modifizieren. Karzinom, Polypen und einzelne Partien der Darmschleimhaut können wir uns einstellen und unsere Befunde durch mikroskopische Untersuchung vertiefen. Auch für die Therapie leistet die Rekto-Romanoskopie mancherlei. Wir können die erkrankte Schleimhautpartie unserer Therapie direkt zugänglich machen, können Polypen, die die Lichtung einengen, durch das Endoskop operativ entfernen, ein Verfahren, mit dem man um so eher auskommen kann, als es sich bei den gestielten Polypen meistens um gutartige Geschwülste handelt. Zur Technik der Rekto-Romanoskopie gibt S. aus seiner reichen Erfahrung wertvolle Winke. Er hat ein Rektoskop konstruiert, das verhältnismäßig einfach in der Handhabung ist und vollständig ausreicht; es wird von der Firma Reiniger, Gebbert & Schall, Erlangen-Berlin, hergestellt und in den Handel gebracht. Der äußerst instruktiven Arbeit sind ausgezeichnete farbige Bilder von einigen besonders wichtigen Erkrankungen beigegeben.

L. Simon (Mannheim).

---

22) **J. Berg.** Über den Wert der »kombinierten Methode« bei der Behandlung des Mastdarmkrebses.

(Nord. med. arch. 1907. Abt. I. Hft. 3 u. 4)

(Vortrag in der VII. Versammlung des Nord. chirurg. Vereins. 1907. August.)

Verf. erstattet zunächst einen summarischen Bericht über seine seit 1890 operierten Fälle von Mastdarmkrebs. In sechs Fällen ist Kolostomie wegen Rezidivs gemacht worden. 108 Fälle sind radikal operiert worden mit 12,9% Mortalität. Kolostomie ist in 48 Fällen gemacht worden mit 14,6%, Amputation oder Resektion ohne Hilfsschnitt mit 5,3%, sowie Amputation oder Resektion mit Sakralschnitt mit 9%, kombinierte Operation in 12 Fällen mit 50% Mortalität. Verf. bemerkt unter anderem folgendes: Die kombinierte Methode verdient eine häufigere Anwendung als die einer »Notoperation«; denn sie gewährt bei der Operation gewisser Fälle von hochsitzendem Mast-

Digitized by Google

darmkrebs bestimmte Vorteile vor den reinen, perinealen und sakralen Methoden. Diese Vorteile sind:

a. Mit Laparotomie beginnend, gibt sie uns in der Regel sogleich Gewißheit über die Operabilität des Falles.

b. In Fällen, wo die Karzinominfiltration im Beckenboden liegt, ermöglicht sie die Trennung des Bauchfells in der Fossa Douglasi unter Kontrolle des Auges und eine Dissektion von oben nach unten mit der Möglichkeit, die umliegenden Organe zu schützen.

c. Sie ermöglicht unter guter Kontrolle die Aufsuchung und Entfernung hoch oben im Mesosigmoideum gelegener Infiltrationen und kranker Drüsen, und

d. sie setzt uns in den Stand, unter Kontrolle des Auges im ersten Stadium der Operation die großen Arterienstämme aufzusuchen und zu unterbinden und gewährleistet demnach eine relativ blutfreie Operation.

Die große Mortalität, welche die kombinierte Methode bisher aufzuweisen gehabt hat, wie andererseits die guten direkten und indirekten Resultate, die die einfachen, interglutealen Methoden in Tausenden von Fällen aufzuweisen gegeben haben, gestatten uns nur unter besonderen Gründen in einzelnen Fällen dieselben aufzugeben, um eine langwierigere und eingreifendere Operation mit zwei Operationsfeldern auszuführen.

Bei der Wahl unter den verschiedenen Verfahren, nach denen die kombinierte Methode durchgeführt worden ist, gilt es vor allem, nicht schablonenmäßig, sondern mit gewissenhafter Individualisierung, je nach der Eigenart des Falles zuwege zu gehen. — Abdominosakral oder rein abdominal wird die Operation selbstredend in allen den Fällen, wo die Operabilität von Anfang an zweifelhaft ist, oder wo die kombinierte Methode auf Grund der hohen Lage der Geschwulst gewählt wird. Andererseits ist es klar: solange die sakrale Methode als Hauptmethode für Mastdarmkrebs in der Höhe des Beckenbodens und darüber angesehen werden muß, solange werden wir auch in einigen Fällen den sakroabdominalen Weg gehen. Es gilt in solchen Fällen, wo man vor oder nach Eröffnung des Peritoneums bei Ablösung des Colon pelvin. und der Flexur auf unvorhergesehene Hindernisse stößt, ohne Zögern das untere Operationsfeld aufzugeben und zur Laparotomie überzugehen, um entweder von dort aus die Operation zu vollenden oder auch, wenn bei der Laparotomie der Fall sich als inoperabel herausstellt, bevor schwererer Schaden entstanden ist, das Ganze mit einer Kolostomie abzuschließen.

Dem Vorbilde Quénu's mit Anlegung terminaler Kolostomie zu folgen, halte ich für unberechtigt in Fällen, wo das Darmende gut ernährt ist und ohne Spannung entweder in den belassenen Sphinkter (Amputation) oder zu dem unteren Teile des Mastdarmes (Resektion) herabgezogen werden kann. Ist man wiederum über dies oder jenes im unklaren, so muß der Vorteil eines normal funktionierenden Afters

Digitized by Google

ohne Bedenken geopfert werden. Die Pat. müssen daher stets auf die Eventualität eines permanenten Kunstafters vorbereitet werden.

Einar Key (Stockholm).

---

23) **H. Ladenburger.** Die Talma'sche Operation.

(Würzburger Abhandlungen Bd. VIII. Hft. 7.)

Nachdem L. in der vorliegenden Arbeit einen kurzen historischen Überblick über die Entwicklung der Talma'schen Operation gegeben hat, bespricht er zunächst die anatomischen Verhältnisse, vor allem die Anastomosen der Pfortader mit der oberen und unteren Hohlvene. Indiziert ist die Eröffnung neuer Seitenbahnen für das gestaute Blut der Pfortader bei Ascites und Blutungen, die infolge von Pfortaderstauungen eintreten. Die Stauungen in der Pfortader können einmal Folgen sein von Stenosierung und Thrombosierung des Stammes der Vena portae durch entzündliche Verwachsungen und Geschwülste, dann aber, und diese Fälle sind wohl die meisten, durch cirrhotische Prozesse in der Leber. L. kommt zu dem Schlusse, daß die Talma'sche Operation indiziert ist bei Verengerungen des Pfortaderstammes und bei Erkrankungen der Pfortaderverzweigung in der Leber; dazu gehören: die Lebercirrhose, und zwar die atrophische und hypertrophische Form mit Ikterus und Mischformen, dann die Cirrhose cardiaque, wenn auch hier der Erfolg sehr zweifelhaft ist, dann die Zuckergußleber und Pick'sche perikarditische Pseudolebercirrhose; doch komme bei diesen letzten Erkrankungen zunächst die Kardiolyse in Betracht, die Talma'sche Operation in zweiter Linie.

Bei dem dritten Stadium der Banti'schen Krankheit empfiehlt L., die Milzexstirpation mit der Omentopexie zu verbinden. Verf. betont jedoch ausdrücklich, daß durch die Talma'sche Operation nur die Blutungen verhindert, der Ascites beseitigt wird, daß ein heilender Einfluß auf den Krankheitspsozeß nicht ausgeübt wird.

In dem zweiten Teil der ausführlichen Arbeit bespricht L. die verschiedenen Methoden der Talma'schen Operation. Von den ausgiebigen Tamponaden und Drainagen der Bauchhöhle, wie sie vor allem von Ito, Omi, Drummond und Morison angegeben sind, um ausgedehntere Verwachsungen zu erzielen, hat man bei uns wenig Gebrauch gemacht. Im allgemeinen werden in Deutschland die extra- und intraperitonealen Methoden der Omentopexie ausgeführt. Bei der intraperitonealen Methode, die L. besonders empfiehlt, wird der Bauch in der Mittellinie durch einen kleinen Schnitt eröffnet, das Netz durch einige Knopfnähte in den Bauchfellschlitz eingenäht und die Bauchdecken durch Etagennähte vereinigt. Bei der extraperitonealen Methode, die von Narath empfohlen wird, wird das Netz in einer subkutanen Tasche befestigt, nachdem das Bauchfell wieder so weit geschlossen ist, daß der Netzzipfel ohne Kompression durchtreten kann. In bezug auf die Vaskularisation seien beide Methoden gleich gut, die intraperitoneale habe den Vorteil, daß man meistens einen Bauchbruch vermeiden kann, was bei der extraperitonealen nicht

Digitized by Google

möglich sei. Wenn L. jedoch sagt, die intraperitoneale Methode sei auch deshalb zu bevorzugen, weil man sie in Lokalanästhesie ausführen könne, während man bei der extraperitonealen unbedingt Allgemeinnarkose brauche, so kann ich dem nicht beistimmen; denn wir haben hier zweimal die extraperitoneale Methode in Schleich'scher Lokalanästhesie ausgeführt, ohne daß die Pat. allzuviel über Schmerzen geklagt hätten.

L. stellt dann noch die Statistiken der Talma'schen Operation von Öttinger, Bunge, Montprofit und Wite zusammen; die Erfolge schwanken sehr, im allgemeinen geben Verff. 30—50% Heilungen an. Zum Schlusse gibt L. die Krankengeschichten von fünf eigenen Fällen, bei denen er die intraperitoneale Methode anwandte. Ein länger dauernder Erfolg konnte nur in einem Fall erzielt werden; die übrigen vier Pat. gingen bald nach der Operation an interkurrierenden Erkrankungen, die mit der Operation nichts zu tun hatten, zugrunde.

Ein Literaturverzeichnis von 40 Nummern und eine dankenswerte Fortführung der Bunge'schen Kasuistik vervollständigen die lesenswerte Arbeit.

L. Simon (Mannheim).

---

24) **Mayo.** Pancreatitis resulting from gallstone disease.

(Journ. of the amer. med. assoc. 1908. April 11.)

Unter 2200 von ihm und seinem Bruder ausgeführten Operationen an den Gallenwegen fanden sie 141mal Erkrankung des Pankreas (6,1%). Da sie im ganzen 168 Fälle von Pankreaserkrankungen überhaupt in dieser Zeit zu behandeln hatten, sind 81% der Fälle durch Gallensteine veranlaßt. M. geht auf die anatomischen, funktionellen und entwicklungsgeschichtlichen Zusammenhänge zwischen Gallenwegen und Pankreas ein und bespricht dann die akuten Entzündungen unter besonderer Berücksichtigung der Fettnekrose. Die chronische Entzündung der Bauchspeicheldrüse ist außerordentlich häufig bei Erkrankung der Gallenwege; hauptsächlich das »Infektionsdreieck« am Pankreas ist betroffen. Von den beiden Formen, der interlobulären und interacinären, findet sich die erstere, ungefährlichere, öfters. Eine besondere Wichtigkeit für Umbildung und Verbrennung der Kohlehydrate schreibt M. den »Langerhans'schen Inseln« zu. Die Diagnose gründet sich neben dem Allgemeinbefinden, das bei der chronischen Form weit hinfälliger ist als bei einfacher Gallenwegaffektion, auf den lokalen Befund, der bei mageren Kranken oft eine Geschwulstbildung nachweist. Die Untersuchung der Stühle sollte nie versäumt werden. Therapeutisch soll man bei Operation von Gallensteinen stets aufs sorgfältigste die Gallenwege von Konkrementen frei machen und namentlich den Gallengang sondieren und erweitern.

Trapp (Bückeburg).

Digitized by Google

Kleinere Mitteilungen.

Aus dem Augusta-Hospital in Breslau. Dirigierender Arzt: Privatdozent Dr. Goebel.

Zur Antifermentbehandlung nach Eduard Müller.

Von

Carl Goebel.

Die Publikation von Peiser (dieses Zentralblatt Nr. 26) veranlaßt mich, einen Fall von metastatischer Gelenkentzündung bei Osteomyelitis hier kurz zu erwähnen, der durch die Antifermentbehandlung (Punktion und Injektion) günstig beeinflußt ist.

Herr Kollege Müller hat mir eine Anzahl zugeschmolzener Fläschchen mit seinem Antiferment (Ascites Dr. Müller, mit Chloroform konserviert; von E. Merck-Darmstadt) zur Verfügung gestellt, mittels dessen ich einige Fälle mit gutem Erfolge behandelt habe. Ich erwähne hier nur eine günstige Beeinflussung einer Sekundärinfektion bei tuberkulösem Lymphdrüsengeschwür des Halses.

Es lag nun nahe, das Antiferment auch durch Punktion einem Eiterherd einzuverleiben, wie das Peiser nach der erwähnten Publikation ja getan hat. Ich habe diese Injektion bei einem metastatischen Ellbogengelenkserguß mit ausgezeichnetem Erfolg gemacht.

O. W., 13jähriges Mädchen, wird dem Hospital am 22. Mai cr. in äußerst desolatem Zustande (anämisch, Gesicht wachsbleich, gedunsen, so daß man an Amyloid denken mußte) mit mehreren, stinkendes Sekret liefernden Fisteln der linken Hüftgelenksgegend und einer Verkürzung des Beines um etwa 10 cm überwiesen. Es handelte sich um eine seit Oktober 1907 datierende Osteomyelitis mit Durchbruch ins Hüftgelenk, Sequestration des Femurkopfes usw.

Am rechten Ellbogengelenk bestand exzessive Schmerzhaftigkeit, Schwellung, Fluktuation neben dem Olecranon, mäßige Extensionsbeschränkung (Fixierung in der Bonnet'schen Stellung). Es wurde sofort Bier'sche Stauung angewandt, ohne daß eine Wirkung eintrat. Am 4. Juni machte ich Sequestrotomie am Oberschenkel, punktierte gleichzeitig das Ellbogengelenk, wobei wenig trübes Serum aspiriert wurde, und injizierte eine Flasche des Antiferments. Am folgenden Tage war mit einem Schlage absolute Schmerzlosigkeit des Gelenkes vorhanden. Dieselbe hielt bis heute (3. Juli) an, die Schwellung (deutliches Fluktuationsgefühl neben dem Olecranon) verschwand vollkommen, und die Beweglichkeit wurde wieder derart, daß jetzt nur eine geringe Flexionsbehinderung (ungefähr 10°) gegenüber der rechten Seite besteht. Fieber war bei der Aufnahme bis zu 38,4° vorhanden, fiel dann ab, trat aber nach der Sequestrotomie in geringem Maße (37,7—37,1°) wieder auf.

Daß es sich im Gelenk sicher um eine Metastase handelte, beweist das Bestehen einer zweiten Metastase auf der linken Schulterhöhe (Acromion?). Wenn der Fall auch nicht eine schwere Metastase im Gelenk darstellte, so ermuntert die prompte Reaktion auf die Injektion des Müller'schen Mittels doch zu weiteren Versuchen.

---

25) **Schulz.** Eine operative Behandlung der Fettleibigkeit.

(Mitteilungen a. d. Grenzgebieten d. Medizin u. Chirurgie Bd. XVIII. Hft. 5.)

Nach dem Vorgange von Demars und Marx exstirpierte S. bei zwei Frauen eine mächtige fetthaltige Bauchfalte, die bis auf den Oberschenkel herabreichte; das Gewicht derselben betrug in dem einen Falle 2,75 kg, in dem anderen 4,56 kg. Es empfiehlt sich, nach Anlegen des querelliptischen großen Hautschnittes und Vertiefung desselben durch das Fettpolster bis auf die Bauchaponeurose das Fett

Digitized by Google

von der Aponeurose einfach abzureißen, da beim Abschneiden Fett auf der Aponeurose sitzen bleiben würde, das durch späteres Schmelzen den Wundverlauf kompliziert. **Haeckel** (Stettin).

26) **Fuld.** Eine Methode zur Desinfektion von Magenschläuchen in der täglichen Praxis.

(Berliner klin. Wochenschrift 1907. Nr. 20.)

Das Ergebnis der vom Verf. angestellten Versuche ist die Tatsache, daß die Erwärmung der Magenschläuche in 50%igem Glyzerin auf ca. 70° während je 20 Minuten genügt zur sicheren Abtötung der pathogenen Keime. Das Verfahren ist bequem und greift die Schläuche nicht unnütz an. Dieselben können in der bezeichneten Lösung aufbewahrt werden, ohne vor dem Gebrauch einer Abspülung zu bedürfen. Die Firma F. & M. Lautenschläger hat einen Sterilisator für Magenschläuche hergestellt. Der kleine Apparat wird, mit 50%igem Glyzerin gefüllt, in den gewöhnlichen Sterilisator gehängt. **Langemak** (Erfurt).

27) **Neuhaus** Fremdkörper im Magen und in der Speiseröhre.

(v. Langenbeck's Archiv Bd. LXXXVI. Hft. 1.)

Unter den vier Fällen, die N. publiziert, betreffen zwei Fremdkörper, die aus der Speiseröhre, und zwei solche, die aus dem Magen extrahiert werden mußten. Besonders die aus der Speiseröhre entfernten beanspruchen ein größeres Interesse, da bei dem einen Falle die Extraktion nur durch ein kombiniertes Verfahren, Eröffnung des Magens und der Speiseröhre, zum Ziele führte, und bei dem anderen Pat. durch eine sekundäre Blutung aus der Carotis und operative Verletzung des Ductus thoracicus seltenere Komplikationen entstanden. Verf. warnt davor, spitze Fremdkörper aus der Speiseröhre in den Magen stoßen zu wollen, wie dies in dem einen Falle vergeblich mit der Schlundsonde versucht worden war. Der Sondierung ist als souveränes Mittel die schräge Röntgendurchleuchtung und -Photographie vorzuziehen. Auch die Ösophagoskopie hat nach den Literaturausweisen nicht immer Erfolg gebracht, und sie ist bei Entzündung der Speiseröhre ganz zu vermeiden. Um Speiseröhrenfisteln nach der Naht zu verhindern, ist es am besten, in den ersten Tagen nicht zu sondieren, auch keine Dauersonde einzulegen, sondern vorerst rektal zu vernähen. Am ratsamsten ist es, prinzipiell bei solchen Fällen eine Gastrostomie anzulegen. Man vermeidet so alles, was eine Entzündung im Ösophagus begünstigen kann. Nur wenn die Extraktion ohne Schädigungen gelungen ist, mag man ohne Magenfistel auszukommen suchen. Die bei dem einen seiner Pat. am 13. Tage nach der Operation entstandene Carotisblutung glaubt N. durch eine Drucknekrose erklären zu müssen, die durch Anwendung des stumpfen Hakens bei der Operation entstanden sein mag. **E. Siegel** (Frankfurt a. M.).

28) **Littig.** Intestinal perforation by abdominal contusion; operation; recovery.

(Journ. of the amer. med. assoc. 1908. Nr. 7.)

Klassischer Fall von stumpfer Bauchverletzung.

Ein Mann in mittlerem Lebensalter bekommt einen Hufschlag links oberhalb des Nabels; alsbald Erbrechen und überaus heftige Leibschmerzen. Die behandelnden Ärzte stellten die Diagnose auf Darmperforation und zogen L. zu, der 9 Stunden nach dem Anfall eintraf.

In dieser Zeit bestand auch eine harte Kontraktur der Bauchmuskulatur linkerseits. Laparotomie, Perforation an der Grenze von Jejunum und Ileum, die einen Finger in die Darmlichtung einzuführen gestatten würde; die Öffnung ist durch vorgefallene Schleimhaut fest verschlossen. Übernähung der gerade gegenüber dem Mesenterialansatz gelegenen Wunde; Bauchnaht; Drainage.

Heilung, obwohl bereits umschriebene fibrinös-eitrige Peritonitis bestanden hatte. **W. v. Brunn** (Rostock).

Digitized by Google

29) **W. Braun.** Über penetrierende Verletzungen des Magen-Darmtraktus.

(Berliner klin. Wochenschrift 1908. Nr. 2.)

Sieben Fälle, von denen sechs durch sofortige Operation geheilt werden konnten.

1) Pfählungsverletzung des Mastdarmes. Laparotomie. Übernähung der Perforationsstelle. Heilung.

2) Bauchstich; Dünndarmschlinge vorgefallen; acht Wunden im Dünndarm. Übernähung, Spülung. Heilung.

3) Bauchstich; Netzvorfall, keine Darmverletzung. Heilung.

4) Schußverletzung (9 mm-Jagdgewehr); Dünndarm achtmal durchlöchert. Heilung durch Bauchdeckenphlegmone verzögert.

5) Teschingschuß; zwei Löcher im Colon transversum. Heilung.

6) Schuß aus Browningpistole in die rechte Nierengegend; zwei Löcher im Magen, vier im Duodenum, Durchschuß der Leber. Übernähung der Darm- und Magenwunden mit Netztransplantation, Exstirpation der rechten Niere, Tamponade der Leberwunden. Heilung.

7) Einschuß unter der Herzspitze (Browningpistole); Kugel im 1. Lendenwirbel: Lähmung des linken Beines, Hämatothorax, Loch im Diaphragma, zwei Löcher im Magen. Tod.

Die Verletzten kamen alle $^1/_2$—$1^1/_2$ Stunden nach dem Trauma zur Aufnahme. Verf. steht auf dem wohl jetzt allgemein anerkannten Standpunkte, daß Bauchschüsse und andere penetrierende Bauchverletzungen im Frieden unter günstigen Bedingungen prinzipiell operative Behandlung verlangen. Bei der Indikationsstellung darf man keinen Unterschied zwischen leichten und schweren Initialsymptomen, bekannter oder unbekannter Stich- oder Schußrichtung machen.

Die Prognose hängt von der Frühzeitigkeit des Eingriffes ab.

Langemak (Erfurt).

30) **Heppe.** Die Appendicitis im Kanton Aargau, besonders ihr endemisches Auftreten und epidemisches Aufflackern. 20 S.

Aarau, H. R. Sauerländer & Co., 1907.

H. hat sich im Auftrage Bircher's der dankenswerten Aufgabe unterzogen, die in den Jahren 1888—1905 in der kantonalen Krankenanstalt, sowie die in den Jahren 1902-1905 von sämtlichen Ärzten des Kantons beobachteten Appendicitisfälle hinsichtlich der Ätiologie, sowie gehäuften und periodischen Vorkommens zu durchforschen. Die Ergebnisse decken sich bezüglich der dauernd zunehmenden Zahl, die Verf. auf bessere Diagnosenstellung zurückführt, der Bevorzugung des männlichen Geschlechtes und des 10.-30 Lebensjahres mit den Erfahrungen anderer Autoren. Mehrfach konnte ein gehäuftes Auftreten in einzelnen Familien, besonders unter Geschwistern, beobachtet werden, ein Beweis für eine hier und da vorkommende familiäre Anlage. Verwertbare Anhaltspunkte für einen Zusammenhang der Appendicitis mit Anginen oder Influenza ergaben sich aus dem Material nicht. Dagegen war sehr ausgesprochen das gehäufte Auftreten der Erkrankung in den Sommer- und Wintermonaten im Verhältnis zum Frühjahr und Herbst, eine Beobachtung, die wir auch bei Stricker und Schroth finden, für die vielleicht gehäufte Anginen im Winter und zahlreichere Darmkatarrhe im Sommer als Erklärung dienen könnten — was aber aus dem vorliegenden Material nicht hervorgeht. Sehr interessant ist das endemische Auftreten der Appendicitis in einzelnen Orten, für welches Verf. gar keine Erklärung gefunden hat, das aber so eklatant ist, daß man von Appendicitisherden sprechen kann; während 42.5% sämtlicher Gemeinden fast ganz frei bleiben, finden sich in 32,5% der Gemeinden 1—5‰ aller Erkrankungsfälle, und in 2,5% der Gemeinden, den Appendicitisherden, steigt die Zahl der Erkrankungen auf 32,5‰! Auf einer beigefügten Karte hat Verf. diese eigentümlichen Zahlenverhältnisse sehr übersichtlich zur Anschauung gebracht.

Vorderbrügge (Danzig).

Digitized by Google

31) **F. Bauer.** Om den akute appendiciten från praktisk synpunkt.
(Allm. svenska läkarmötets förhandl. Sundsvall 1907.)

Verf. gibt eine Übersicht über Vorkommen, Diagnostik und Behandlung der Appendicitis unter praktischem Gesichtspunkt an der Hand von 900 Fällen aus dem Krankenhaus in Malmö, behandelt von Dezember 1896 bis Juli 1907. Vor 1904 betrug die Mortalität 9%, seit 1904 3,9%. 369 Fälle von akuter Appendicitis ohne hochgradige Peritonitis ergaben 0% Mortalität, 11 akute Appendiciten ohne hochgradige Peritonitis mit besonders hervortretenden septischen Symptomen 27%, 155 akute Appendiciten mit begrenzter Peritonitis 4%, 189 akute Appendiciten mit nicht begrenzter Peritonitis 22% Mortalität. 176 Fälle von chronischen Appendiciten wurden à froid operiert und gaben 2 Todesfälle. Von den akuten Appendiciten mit nicht begrenzter Peritonitis wurden 92 Fälle während der ersten 36 Stunden nach der Erkrankung mit 6,5% Mortalität und 96 Fälle später mit 37% Mortalität operiert. — Verf. betont, daß die Behandlung von Appendiciten von der Tatsache beherrscht wird, daß es nicht möglich ist, mit voller Sicherheit in jedem einzelnen Falle nach den klinischen Symptomen die pathologisch-anatomischen Veränderungen im und um den Wurm zu beurteilen. Verf. ist ein Anhänger der Frühoperation. Auch bei begrenzter Peritonitis muß der Wurm gleichzeitig mit der Entleerung des Abszesses entfernt werden.

Einar Key (Stockholm).

32) **Massoulard.** Tuberculose des ganglions iléo-cæcaux. Ablation de ces ganglions et appendicectomie. Intégrité de l'appendice. Guérison.
(Bull. et mém. de la soc. de chir. de Paris T. XXXIII. p. 507 ff.)

Es waren anscheinend typische akute Appendicitisanfälle, und zwar der erste 1½ Jahre vor der Operation vorhergegangen. Der Wurm fand sich bei der Operation völlig gesund, was die genaue mikroskopische Untersuchung bestätigte. Dagegen bestand im Ileocoecalwinkel ein Drüsenpaket unter chronisch entzündlichem Bauchfell von deutlich tuberkulösem Bau. — In der ausgiebigen Diskussion, die hier nicht referiert werden kann, wird eine Anzahl gleichartiger bzw. ähnlicher Fälle angeführt. Es wird darauf hingewiesen, daß eine akute Steigerung der chronischen genuinen Lymphadenitis, die ihren Ausgangspunkt durchaus nicht immer im Wurme zu haben braucht, durch peritoneale Reizung sehr wohl einen typischen Appendicitisanfall vortäuschen kann. **Kaehler** (Duisburg-M.).

33) **E. Grossmann.** Über die operative Behandlung der Hernien im Kindesalter. (Aus Dr. Christ's Kinderhospital in Frankfurt a. M.)
(Münchener med. Wochenschrift 1908. Nr. 19.)

Wenn die konservative Behandlung eines Nabel- oder Leistenbruches im Kindesalter keinen sichtbaren Erfolg hat, oder wenn die Kinder unter ihrem Zustande — durch Auftreten von Ekzemen, Verwachsungen des Bruchinhaltes mit dem Bruchsacke, von Verdauungsstörungen — leiden, soll nach G.'s auf reichlichen Erfahrungen fußendem Urteil die Radikaloperation des Bruches vorgenommen werden, die als relativ ungefährlich anzusehen ist. Meist genügt die einfache Unterbindung und Versenkung des Bruchsackes mit nachfolgender Kanalnaht; nur bei großen Brüchen und starkem Klaffen der Muskulatur ist die Bassini'sche Methode nötig. Unter den 111 Bruchoperationen des obengenannten Hospitals befanden sich 190 wegen Leisten-, 21 wegen Nabelbrüchen; von ersteren waren 11 doppelseitig. 28 Kinder standen innerhalb des 1. Lebensjahres, davon 10 im Alter von 3 Monaten (35% Säuglinge). In 4 Fällen handelte es sich gleichzeitig um Einklemmung. 10mal lag der Wurmfortsatz im Bruchsacke, zuweilen mit ihm verwachsen. — In allen Fällen ist glatte Heilung eingetreten, niemals eine Wundstörung, geschweige denn ein Todesfall erfolgt. Bei der Nachbehandlung wurde mit großem Nutzen in bezug auf Trockenbleiben des Wundverbandes ein Urinfänger benutzt, der nach G.'s Angaben konstruiert ist. — Über die Spätresultate der 111 Radikaloperationen wird nichts gesagt. **Kramer** (Glogau).

Digitized by Google

34) **E. M. Corner.** The treatment of gangrene in strangulated hernia at St. Thomas Hospital.

(Lancet 1908. Juni 13.)

Die Mortalität der komplizierten eingeklemmten Brüche betrug: bei Leistenbrüchen 37%, bei Schenkelbrüchen 66%, bei Nabel- und Bauchbrüchen 80%.

Von 216 eingeklemmten Leistenbrüchen bestand bei 8 Gangrän = 3,6%, bei 133 eingeklemmten Schenkelbrüchen fand sich Gangrän in 12 Fällen = 9% und bei 46 Nabel- und Bauchbrüchen in 10 Fällen = 21,7%.

Was die Operationsverfahren angeht, so ergab möglichst frühzeitige und ausgiebige Resektion mit nachfolgender End-zu-End-Vereinigung die besten Resultate.

Resektion mit nachfolgendem Kunstafter ergab 90% Mortalität.

Die Invagination brandiger oder brandverdächtiger Stellen (zwei Fälle) ergab gute Resultate, doch will Verf. diese Methode nur für leichte Fälle aufbewahrt wissen. **H. Ebbinghaus** (Dortmund).

35) **Krumm.** Über die Brucheinklemmung des Wurmfortsatzes.

(Ärztl. Mitteilungen aus und für Baden 1908. Nr. 7.)

Wenn ein Wurmfortsatz in einen Bruchsack hineingerät, so kann er Anlaß zu verschiedenen Erkrankungen geben; er kann sich entzünden und eine Appendicitis mit all ihren Komplikationen im Bruchsacke zur Folge haben, oder er kann eingeklemmt werden und auf diese Weise der Gangrän anheimfallen. Beide Erkrankungsarten sind beobachtet worden, Verf. glaubt, daß die Einklemmung die häufigere ist; er unterscheidet dabei die Fälle, bei denen neben dem Wurmfortsatz noch Darmschlingen oder Netz im Bruchsacke liegen, von denen, in welchen der isolierte Wurm den einzigen Bruchinhalt bildet. Ein Fall der ersten Gruppe wird kurz mitgeteilt: Hier hatte der Wurm den mit eingeklemmten Darm geschützt, war aber selbst der Gangrän verfallen. Interessanter sind die beiden von K. operierten Fälle reiner Wurmfortsatzeinklemmung, Schenkelbrüche bei älteren Frauen. Bei der einen Pat. war der Bruch nach anstrengender Feldarbeit in gebückter Stellung entstanden und hatte in 9 Tagen zu Einklemmungserscheinungen ohne Störung der Darmpassage geführt; es fand sich als einziger Bruchinhalt die Spitze des Wurmes, 2 cm lang, mit deutlicher Schnürfurche, anämisch, aber nicht gangränös. Nach Erweiterung des Bruchringes wurde er vorgezogen und abgetragen. Glatte Heilung. Im zweiten Falle waren die Erscheinungen stürmischer, aber auch die Darmpassage frei; hier lag nur der mittlere Teil des Wurmes, dunkelrot verfärbt, im Bruchsack, Ansatz und Spitze konnten erst nach Eröffnung der Bauchhöhle zu Gesicht gebracht werden, der periphere Teil war gelbgrün verfärbt, schwappend — also retrograde Inkarzeration. Auch hier wurde durch Abtragung des Wurmes und Tamponade Heilung erzielt. Als hauptsächlichstes Symptom isolierter Wurmfortsatzeinklemmung will K. Einklemmungserscheinungen ohne Störung der Darmpassage ansehen; bei der Differentialdiagnose gegen Hernienappendicitis ist zu verwerten, daß diese in 62 Fällen stets bei Männern in Leistenbrüchen beobachtet wurde, während die Einklemmungen von 22 Fällen 19mal Schenkelbrüche bei Frauen betrafen.

Vorderbrügge (Danzig).

36) **M. Eschenbach.** Zur chirurgischen Behandlung der Nabelhernien.

(v. Langenbeck's Archiv Bd. LXXXVI. Hft. 1.)

Verf. berichtet über 65 Fälle von Nabelbrüchen aus der Rotter'schen Klinik. Nach den Erfahrungen, die daselbst mit mehreren Methoden gemacht wurden, empfiehlt er für große Brüche die quere Raffung, die ohne komplizierte Technik verhältnismäßig rasch ausführbar ist und gute Resultate liefert. Vor dem Silberdraht warnt er wegen des Durchschneidens der Fäden und späterer Abszeßbildung. Die Operationsmortaliät war bei den freien Hernien günstig, sehr hoch [illegible] bei den eingeklemmten. Von 29 solcher Pat. starben 13. Von den 1[illegible]

Digitized by Google

mit Querraffung behandelt worden waren, bekam bisher nur einer ein Rezidiv. Taxisversuche dürfen nur sehr vorsichtig ausgeführt werden. Was die Indikationsstellung zur Operation anlangt, so ist in Anbetracht des sicheren Wachstums der Nabelbrüche und der Gefahren der Operation sehr großer Brüche anzuraten, den chirurgischen Eingriff vorzunehmen, solange die Brüche noch klein sind. In diesem Stadium ist der Eingriff bei nicht eingeklemmten Nabelbrüchen ungefährlich.

E. Siegel (Frankfurt a. M.).

37) **P. Clairmont.** Über das experimentell erzeugte Ulcus ventriculi und seine Heilung durch die Gastroenterostomie.

(v. Langenbeck's Archiv Bd. LXXXVI. Nr. 1.)

Fibich hatte Experimente veröffentlicht, auf Grund deren er den Beweis erbracht zu haben glaubt, daß man bei Hunden im pylorischen Teil des Magens durch Unterbindung der Gefäßstämme, Exzision von Schleimhautstücken und Verätzung des Schleimhautgrundes ein Geschwür erzeugen könne, und daß dieses Geschwür durch eine Gastroenterostomie eklatant beeinflußt würde. C., der zur Prüfung des Einflusses der Magen-Darmfistel auf das Magengeschwür analoge Versuche vornahm, konstatiert, daß man nach Fibich's Verfahren ein Geschwür erhält, das nicht mit dem Ulcus pepticum des Menschen verglichen werden könne, da es stets ein ausgeprägtes physiologisches Heilbestreben zeige. Er fand, daß derartig erzeugte Geschwüre sich im allgemeinen überhäuten, im pylorischen Teil oft langsamer als im kardialen. Eine gleichzeitig oder einige Tage nachher ausgeführte Gastroenterostomie beeinflußte die Überhäutung des Substanzenverlustes nicht. C. hält die Annahme Fibich's für unhaltbar, daß ein Magengeschwür sich nach der Gastroenterostomie wie ein frisch gesetzter Schleimhautdefekt verhalte und in wenigen Tagen zur Ausheilung komme. Für die Beurteilung der ganzen Frage bleiben deswegen nach wie vor die klinischen Erfahrungen ausschlaggebend.

E. Siegel (Frankfurt a. M.).

38) **L. Paglieri.** Su di un caso di tumore gastrico d'origine luetica.

(Gazz. degli ospedali e delle clin. 1908. Nr. 56.)

Bei einem 58 Jahre alten, schnell und stark abgemagerten Manne mit graublasser Haut und starken Magenbeschwerden wird in der epigastrischen Gegend eine halbhohlhandgroße Verhärtung mit einer mandelgroßen Geschwulst in der Mitte gefühlt. Es besteht motorische Insuffizienz des Magens, und Salzsäure fehlt im Magensafte. Nach Ablehnung der Operation durch den Pat. wird trotz völlig negativer Anamnese in bezug auf Lues und ohne Befunde in dieser Richtung Jodkali verabreicht und nach eingetretener Besserung durch eine Hg-Kur in 3 Monaten völlige Heilung von Beschwerden und Geschwulst erzielt.

Dreyer (Köln).

39) **Tuffier.** Gastro-entérostomie post. réparée spontanément. Ulcère gastrique consécutif.

(Bull. et mém. de la soc. de chir. de Paris T. XXXIII. p. 463.)

Bei einem Manne mit ausgesprochener Magendehnung und bei der Operation gefundenen ausgedehnten Verwachsungen des pylorischen Teiles mit Gallenblase und Duodenum legte T. eine Gastroenterostomie post. retrocol. an mit zunächst ausgezeichnetem Erfolge. 9 Jahre später machten unstillbare Magenblutungen eine Relaparotomie notwendig. Dabei fand sich nun, daß die früher angelegte Verbindung zwischen Magen und Darm wieder aufgehoben war: die Darmschlinge ging in das Mesocolon transv. hinein, es fehlte dann aber jede direkte Verbindung mit dem Magen, nur dünne Verlötungen waren zu sehen. Ein Geschwür im präpylorischen Teil, das die Blutung hervorgerufen hatte, wurde exzidiert, und man konnte sich bei dieser Gelegenheit von dem vollständig normalen Zustand der

Digitized by Google

Magenwand in den übrigen Teilen überzeugen. Der Operationserfolg war wieder ein ausgezeichneter. T. vergleicht diesen spontanen Verschluß mit ähnlichen Vorkommnissen, dem spontanen Verschluß von Stercoral- und vesico-vaginalen Fisteln. In der Diskussion (Reynier, Oménu, Hartmann) wird darauf hingewiesen, daß das Ereignis nur dann eintreten kann, wenn der Pylorus wieder wegsam wird, daß dann aber auch der Magen Neigung zeigt, normale Dimensionen anzunehmen. **Kaehler** (Duisburg-M.).

40) **P. Bull und J. Bery.** Volvulus af hela tunntarmen.

(Verhandlungen in der VII. Versammlung des Nord. chiurg. Vereins 1907. Aug. (Nord. med. Arkiv 1907. Tillägshefte.)

B. berichtet über einen operierten Fall von Volvulus des ganzen Dünndarmes bei einem 29jährigen Manne. Als charakteristische Anhaltspunkte für die Diagnose während der Laparotomie wird folgendes hervorgehoben: Ascites, stark gedehnte, häufig auch ödematöse und cyanotische Darmschlingen, sowie in der Ileocoecalgegend eine kollabierte Dünndarmschlinge, entsprechend dem untersten Teile des Ileum und unter einem scharfen Rande des Mesenterium liegend, auf dessen anderer Seite man das untere Ende der stark ausgedehnten Dünndärme findet.

B. berichtete über zwei Fälle von totalem Dünndarmvolvulus. In einem Falle hatte der Volvulus mit intermittierenden Symptomen seit 5 Jahren bestanden. Verf. betonte, daß die Ileussymptome in diesen Fällen nicht direkt vom Volvulus herrühren, sondern infolge gelegentlicher Komplikationen oder sekundär zustoßender Unzuträglichkeiten entstehen; denn der Fortbestand der Drehung scheint die Neigung zu Ileus allmählich zu steigern. Die Gekrösveränderungen in diesen Fällen, wie gleichfalls das klinische Bild mit seinen intermittierenden Ileusanfällen erinnert stark an das wohlbekannte Bild von chronischem Volvulus der Flexura sigmoidea mit fibröser Mesosigmoiditis. Auch hier finden sich gewöhnlich die stärksten Veränderungen in Form einer querlaufenden, sehnenglänzenden Narbe in der Serosa an der schmalen Wurzel des Mesenterium. Von diesem Bande strahlen radiäre Streifen aus, gegen die Darmanheftung zu schmäler werdend, ohne im allgemeinen an den Darm heranzureichen. Außerdem ist das Mesenterium in seinem ganzen Umfange verdickt, zuweilen an der Oberfläche gleichsam in Falten gelegt und allmählich der Breite nach einschrumpfend. Alle diese Veränderungen scheinen am besten zu erklären zu sein durch eine fortbestehende (oder oft wiederholte) Drehung der Därme um ihre Radix mesenterii. Daß sekundäre inflammatorische Reize vom angespannten Darm (und zwar speziell in der Form von Divertikuliten) hinzukommen können, will Verf. nicht in Abrede stellen, aber sie spielen sicher nicht die Rolle, die man ihnen zuschreibt. Es sind nicht nur die Mesenterialveränderungen, die Verf. in dieser mehr mechanischen Weise für am besten erklärt hält, sondern auch die Verwachsungen alten Datums, die man so häufig in diesbezüglichen Berichten erwähnt findet. Es sind Verwachsungen, welche die durch den Volvulus angespannten Därme an andere Eingeweide oder die Bauchwand anheften. Verf. meint nämlich, daß eine äußerst wichtige und vermutlich gewöhnliche Veranlassung der chronisch ausgebreiteten gefäßlosen Verwachsungen von Därmen und benachbarten Teilen Risse in der Serose sind, hervorgerufen durch wiederholten Wechsel zwischen exzessiver Ausdehnung und Zusammenfallen der Darmschlinge, wie man es am häufigsten bei chronischem Volvulus findet, vermutlich aber nicht selten auch bei chronischer Verstopfung aus anderen Ursachen. Verf. meint, eine abnorme Lage der Übergangsstelle zwischen Dünn- und Dickdarm möge die Ursache des Ausbleibens der sonderbaren Festlötung gewesen sein, die in einem gewissen Stadium der normalen Darm- und Mesenterialentwicklung zwischen dem erwähnten Teil des Darmkanals und der hinteren Bauchwand stattfindet und die, einmal gebildet, den Blind- und aufsteigenden Dickdarm mehr oder weniger fest an die rechte Seite des Bauches bindet.

Einar Key (Stockholm).

Digitized by Google

41) **J. Petermann.** Erfahrungen und Erfolge bei der operativen Behandlung des Dickdarmkrebses.

(v. Langenbeck's Archiv Bd. LXXXVI. Nr. 1.)

Bei 115 Fällen von Dickdarmkrebs in der Abteilung von Rotter überwog das männliche Geschlecht. Die größte Zahl der Fälle betraf die tiefer gelegenen Abschnitte des Dickdarmes. Als Ursache für die Geschwulstbildung wurde einige Male Trauma angegeben, das aber wohl nur eine nebensächliche Rolle spielte. Operabel war nur die Hälfte der Fälle. Die Entscheidung, ob die Geschwulst radikal zu entfernen sei, konnte oft erst bei der Operation getroffen werden, zumal Größe und Beweglichkeit der Geschwulst durch die Bauchdecken hindurch nicht immer richtig zu beurteilen sind. Der Ansicht von Boas, daß zur Operation sich am besten die Fälle mit weit zurückliegender Krankheitsentwicklung eignen, tritt Verf. zugunsten eines frühzeitigen Eingriffes entgegen. Die Ärzte müssen nach seiner Meinung mit den Symptomen des Dickdarmkrebses vertrauter werden und die Fälle frühzeitiger dem Chirurgen überweisen. Eventuell muß eine zeitige Probelaparotomie gemacht werden. 40 % aller Fälle kamen mit Ileuserscheinungen in Behandlung. Von diesen starb mehr als die Hälfte im Anschluß an die Operation. Als Regel wird jetzt betrachtet, daß im Ileus nur eine Fistel angelegt, aber keine Resektion vorgenommen wird. Auch die Enteroanastomose bei hochsitzendem Karzinom ist beim Darmverschluß zu vermeiden. Als palliativer Eingriff lieferte sie sonst befriedigende Resultate. Die Radikaloperation wurde in 52 Fällen ausgeführt. Die Resektion der Geschwulst mit primärer zirkulärer Naht wurde dabei in fünf Fällen vorgenommen. Im ganzen erlebte man mit dieser primären zirkulären Naht jedoch wenig Freude. Eher befriedigte in einigen Fällen die nach Resektion und blindem Verschluß der Enden vorgenommene seitliche Apposition der Darmenden, ein Eingriff, der aber nur für wenig Fälle geeignet ist. Die Resektion der Geschwulst mit folgender Enteroanastomose wird bei allen Geschwülsten der Blinddarmgegend sowie des rechten Kolonwinkels und des Anfangsteiles des Colon transversum als Methode der Wahl betrachtet. Für die übrigen Fälle ist das zweizeitige, besonders durch v. Mikulicz ausgebildete Verfahren empfehlenswert und von Rotter mit gutem Erfolg angewendet worden. Es setzt die Mortalität der Dickdarmoperationen wesentlich herab; seine Nachteile sind die lange Behandlungsdauer, die Beschwerden bei Anlegung der Spornquetsche, die lange Dauer des Kunstafters und die später auftretenden, allerdings sich meist spontan schließenden Kotfisteln. Was die Dauererfolge betrifft, so leben von 22 Pat. 7 = 31 % länger als 3 Jahre nach der Operation rezidivfrei. Drei der Operierten sind schon länger als 7 Jahre ohne Rückfall geblieben.

E. Siegel (Frankfurt a. M.).

42) **J. P. Lookhart Mummery.** A new method of restorning the continuity of the bowel in cases of excision of a growth low down in the sigmoid flexure.

(Lancet 1908. Mai 16.)

Verf. nähte in einem Falle von ausgedehnter Exstirpation der Flexura sigmoidea, bei dem End-zu-End-Vereinigung völlig ausgeschlossen war, das proximale Ende des Darmes um ein Glasrohr und invaginierte dieses Ende dadurch, daß er das Glasrohr durch das rektale Ende aus dem After herausleitete in letzteres. So erzielte er eine Vereinigung ohne Naht, die wegen der erheblichen Spannung niemals gehalten hätte. Außerdem wurde als erheblicher Vorteil empfunden, daß der Darm frei entleert werden konnte, ohne Furcht vor der Verunreinigung des Bauchfells, da Darm und Glasrohr in luftdichter Kontinuität verbunden waren.

Bei der Entlassung des Pat. ergab die Sigmoidoskopie eine feine weiße Narbe, ohne Andeutung einer Striktur an der Stelle.

Dem Verfahren gebührt sicherlich in geeigneten Fällen Nachahmung, und es dürfte manchmal einen erwünschten Ersatz für den stets unerwünschten Kunstafter abgeben.

H. Ebbinghaus (Dortmund).

Digitized by Google

43) **T. B. Spence.** Angulation of the sigmoid.
(New York med. journ. 1908. Mai 2.)

S. beschreibt einen von ihm operierten Fall von Ileus durch Knickung der Flexura sigmoidea an mehreren Stellen. Pat. litt seit 2 Jahren unter starkem Gewichtsverlust, an Schmerzen in der linken Seite und Unregelmäßigkeit des Stuhlganges. Da es nicht möglich war, die aufgerichtete Flexur in korrigierter Stellung zu erhalten, und da S. nicht wagte, das verkürzte Mesosigmoid zu trennen, wie von anderer Seite empfohlen worden ist, so entschloß er sich zur Resektion der Flexura sigmoidea.

S. macht auf die leichte Verwechslung mit dem Volvulus aufmerksam.

H. Bucholz (Boston).

44) **Potherat.** Tumeur villeuse du rectum.
(Bull. et mém. de la soc. de chir. de Paris T. XXXIII. p. 624.)

Bei der relativen Seltenheit dieser (von Esmarch als »villöse Polypen« bezeichneten) Erkrankung ist die Erwähnung dieses Falles berechtigt. Es handelte sich um eine Geschwulst von der Größe einer Mandarine, die mit ziemlich breiter Basis in der Ampulle saß. Die Exstirpation geschah ohne Schwierigkeit, der histologische Bau zeigte keine Abweichung von sonst erhobenen Befunden.

Kaehler (Duisburg-M.).

45) **A. W. Mayo Robson.** An address on some abdominal tumours simulating malignant disease, and their treatment.
(Brit. med. journ. 1908. Februar 22.)

Weit mehr als an anderen Körperteilen und viel verhängnisvoller werden entzündliche Schwellungen im Bauch mit bösartigen Geschwülsten verwechselt. R. berichtet über fünf Fälle im Laufe von 12 Jahren, in denen er 1—3 Jahre nach Anlegung eines Kunstafters wegen vermeintlich inoperablen Mastdarm- oder Flexurkarzinoms mit Ileuserscheinungen den angelegten After wieder schließen konnte, weil die primäre Geschwulst vollständig geschwunden war. Das gleiche kommt zuweilen beim Colon ascendens und transversum vor. Dafür gibt R. lehrreiche Beispiele aus seiner Erfahrung, in denen eine Enteroanastomosis, ausgeführt wegen Unmöglichkeit einer Radikaloperation, zur dauernden und völligen Heilung führte. Wahrscheinlich handelt es sich in solchen Fällen um eine chronische, infiltrierende Kolitis mit Kotstauung in Schleimhauttaschen. Solche chronische Entzündungen kommen auch am Blinddarm vor und werden als Karzinome entfernt. In ähnlicher Weise kann auch die Gastrostomie beim vermeintlichen Krebs der Speiseröhre zur Dauerheilung führen. Wie für diese Fehldiagnosen erwähnt R. auch eine Reihe lehrreicher Beispiele, in denen anscheinend bösartige Neubildungen des Magens nach der Gastroenterostomie völlig verschwanden. R. warnt vor allzu schnell gestellter Prognose! Weiter berichtet er aus seiner reichen Erfahrung über eine große Reihe von Fällen, in denen Gummata, chronische Eiterungen, Gallensteine, verkalkte Echinokokken, Cirrhose fälschlich für bösartige Neubildungen gehalten wurden und teils mit, teils ohne Operation völlig und dauernd heilten. Eine besonders große Rolle bei diesen Verwechslungsdiagnosen spielt die chronische Entzündung im Pankreaskopf. Alle diese Möglichkeiten irrtümlicher Diagnose geben uns Veranlassung genug, die Probelaparotomie viel öfter zu fordern als üblich ist. Die Arbeit des bekannten Chirurgen hat ihren besonderen Wert dadurch, daß sie eine so große Zahl von Beispielen irrtümlicher Diagnosenstellung aus der Erfahrung eines einzigen Operateurs bringt. **Weber** (Dresden).

46) **Depage.** A propos de l'incision dans la splénectomie.
(Ann. de la soc. belge de chir. 1908. April.)

D. machte in einem nicht näher beschriebenen Fall von Splenektomie die Schnittführung in Anlehnung an den Kehr'schen Wellenschnitt; während aber bei diesem der erste und dritte Teil senkrecht und der mittelste Teil wagerecht verlaufen, beginnt D. mit einem Schrägschnitt am Rippenbogen, verlängert denselben senkrecht durch den Rectus nach unten und setzt hierauf den dritten Teil

Digitized by Google

des Schnittes wieder parallel dem ersten nach außen. Verf. lobt sehr die außerordentlich gute Übersicht, die er durch diesen Z-förmigen Schnitt erhielt.

Vorderbrügge (Danzig).

47) **E. Bircher.** Ein Beitrag zur Chirurgie der nichtparasitären Milzcysten.

(Deutsche Zeitschrift für Chirurgie Bd. XCII. p. 323.)

B. berichtet über einen in der Kantonalen Krankenanstalt zu Aarau bei einer 34jährigen Frau operierten Fall von Milzcyste. Dieselbe hatte $^3/_4$ Jahre vor ihrer Aufnahme in der Schwangerschaft Ödem am rechten Bein und Schmerzen in der rechten Unterbauchgegend gehabt, was sich nach der Entbindung besserte. Jetzt war sie vor 8 Tagen plötzlich mit Leibschmerzen und Erbrechen erkrankt, rasch abgemagert und von Kräften gekommen. Sie zeigte Fieber, eine mannskopfgroße, teils cystische, teils elastische Geschwulst im Bauche rechts unten, übrigens auch Albuminurie. Laparotomie unter der Diagnose Pankreascyste oder Eierstocksgeschwulst. Die Geschwulst ist unschwer als cystisch und der Milz angehörig erkennbar; mittels Trokar wird eine dunkelbraune flockige dicke Masse, gemischt mit fetzigen eiterigen Massen, entleert. Dann folgt Luxation der Milz, deren Stiel mannsdaumendick ist, mit pulsierenden Gefäßen, und um 360° achsengedreht, weiter die Resektion des Cystensackes, nachdem an seiner Basis das normale Milzgewebe durch eine Reihe von Knopfnähten umstochen ist. Abtragung der Cystenwand unter geringer Blutung; der verbleibende Milzstumpf bzw. basale Rest der Cystenwand ist derbfibrös, trabekelartig gezeichnet (Abbildung). Retorsion des Milzstieles, Reposition der Milz, Bauchnaht. Der Operation folgten bald ileusartige Erscheinungen, unter denen nach mehreren Tagen der Tod eintrat. Die Sektion ergab (außer akuter, hämorrhagischer Nephritis), daß die reponierte Milz durch Druck eine Dünndarmschlinge verlegt hatte. Der Stiel der Milz war 32 cm lang.

B. hält für denkbar, daß die Cystenbildung einen ursächlichen Zusammenhang mit der Gravidität hatte. Die anatomische Ursache derselben mag eine Infarktbildung mit nachfolgender Verflüssigung gewesen sein. Der ungewöhnlich lange Stiel der Milz erlaubte deren auffällige Dislokation nach rechts in die Ileocoecalgegend.

Im Anschluß an seinen Fall bringt B. eine gut orientierende Allgemeinbesprechung über die Milzcysten, deren Anatomie, Ätiologie usw. Auch hat er die bisher veröffentlichten Fälle operierter Milzcysten gesammelt und stellt sie — im ganzen 33 — tabellarisch zusammen. Die am häufigsten ausgeführte Operation (15 Fälle) ist die Splenektomie, die wohl als sicherste und beste Therapie anzuerkennen ist. Auch in B.'s Falle, wo man der Pat. den unveränderten Milzrest erhalten wollte, wäre durch Splenektomie der tödliche Ausgang wohl vermeidbar gewesen.

Zum Schluß Literaturverzeichnis von 57 Nummern.

Meinhard Schmidt (Cuxhaven).

48) **V. Brunzl.** Über einen durch Operation geheilten Fall von großknotiger Lebertuberkulose. (Aus der chir. Abteilung des k. k. Krankenhauses Wieden in Wien. Prof. J. Schnitzler.)

(Münchener med. Wochenschrift 1908. Nr. 9.)

Der 21jährige, erblich nicht belastete, früher an Kniegelenks- und Hüftgelenksentzündung sowie an Lymphomata colli erkrankt gewesene Pat. wurde wegen seit über 1 Jahr bestehender, nur vorübergehend gebesserter, schließlich andauernder und jeglicher operativen Therapie trotzender Schmerzen in der vergrößerten, am freien Rande höckerigen Leber operiert. Eine längere Jodkur hatte nach dem Probebauchschnitt, der harte, kreidige Geschwülste im rechten Leberlappen ergeben und vorübergehende Linderung gebracht hatte, nur kurze Zeit Erfolg gehabt; dann traten — bei gleichzeitigen auf Tuberkulose verdächtigen Lungenerscheinun-

Digitized by Google

gen — erneut heftige Leberschmerzen auf, die auch durch eine antisyphilitische Behandlung nicht gemildert wurden. Deshalb Operation und stückweise Auslösung einer ca. mannskopfgroßen Geschwulst mit nachfolgender Tamponade mittels in Adrenalinlösung (30 Tropfen : 10 ccm physiologischer Kochsalzlösung) getränkter Gaze; die Blutung war beträchtlich, so daß Kochsalzinfusionen nötig wurden. Nach Abstoßung eines Lebersequesters langsame Heilung; Pat. noch 1 Jahr nach der Operation frei von Beschwerden. Die Untersuchung — siehe die genaue Beschreibung im Original — ergab u. a. Epitheloidzellherde mit Riesenzellen, allerdings ohne Tuberkelbazillen, bei reichlicher Bindegewebsentwicklung, die für Lues verdächtig erschien. **Kramer** (Glogau).

49) Lieblein. Klinische Beiträge zur Talma-Drummond'schen Operation.

(Mitteilungen a. d. Grenzgebieten d. Medizin u. Chirurgie Bd. XVIII. Hft. 5.)

L. berichtet über die Erfahrungen der Wölfler'schen Klinik; in 15 Fällen wurde bei Lebercirrhose operativ eingegriffen.

Dreimal bestand der Eingriff lediglich in einer Probelaparotomie, weil entweder das Netz so geschrumpft war, daß seine Befestigung an der vorderen Bauchwand unmöglich war, oder bereits zahlreiche Verwachsungen zwischen Netz, Leber oder Milz mit der vorderen Bauchwand vorhanden und die Kollateralen in der vorderen Bauchwand schon stark ausgeprägt waren.

In zwölf Fällen wurde die Talma'sche Operation ausgeführt, und zwar:

1) Dreimal Befestigung des Netzes an die vordere Bauchwand und suprapubische Drainage;

2) einmal Festlegung eines Netzzipfels zwischen Zwerchfell und Leber, eines anderen Zipfels am Peritoneum parietale der vorderen Bauchwand, gleichzeitig suprapubischer Schnitt zur Entleerung des Ascites;

3) in vier Fällen die intraperitoneale Befestigung des Netzes an der vorderen Bauchwand ohne suprapubische Drainage;

4) in einem Falle Befestigung des Netzes in einer Tasche, die durch Abpräparieren des Peritoneum parietale von der vorderen Bauchwand geschaffen wurde;

5) in drei Fällen die Operation nach Narath, extraperitoneale Befestigung des Netzes in einer Tasche, die durch Abpräparieren der Bauchhaut gewonnen wurde; in einem derselben sah man sich jedoch genötigt, nachträglich die typische intraperitoneale Befestigung des Netzes auszuführen.

Von diesen Pat. starben vier an der Operation: zwei mit suprapubischer Drainage an Peritonitis — diese Methode wird daher verworfen, zwei an Auseinanderplatzen der Bauchnaht am 12. bzw. 14. Tage nach der Operation. — Da nun noch ein Fall 3 Tage nach der Entlassung an kruppöser Pneumonie zugrunde ging, bleiben sieben Fälle übrig zur Beurteilung des Wertes der Operation. Von diesen war bei zweien ein Erfolg überhaupt nicht aufzuweisen, bei zweien ein vorübergehender, dagegen ein eklatanter Erfolg bei dreien; hier ergab die Nachuntersuchung nach 22, bzw. 18, bzw. 13 Monaten Ausgebliebensein des Ascites und Arbeitsfähigkeit. Dies wäre also auf zwölf Fälle Talma'scher Operation ein Heilungsprozent von 25%, das ungefähr mit den anderseitig gemachten Erfahrungen übereinstimmt.

Worauf es beruht, daß die Operation bald sehr günstig, bald gar nicht wirkt, ist noch nicht klar zu erkennen; es scheint aber, daß der auf Lues hepatis beruhende Ascites nicht günstig für die Operation ist, daß ferner wohl in manchen Fällen der Ascites bei Cirrhose nicht auf Stauung, sondern auf daneben bestehender chronischer Peritonitis beruht.

Wenn demnach die Erfolge noch nicht glänzende zu nennen sind, so ermutigen sie doch zum Fortschreiten auf dem begonnenen Weg operativer Versuche. Von denselben erscheint die Narath'sche Methode der Netzbefestigung als die leistungsfähigste. **Haeckel** (Stettin).

Digitized by Google

50) **Dreesmann.** Beitrag zur Kenntnis der kongenitalen Anomalien der Gallenwege.

(Deutsche Zeitschrift für Chirurgie Bd. XCII. p. 401.)

D. begegnete folgenden zwei seltenen Anomalien der Gallenwege: 1) Hochgradige Erweiterung des Choledochus. 24jährige Frau, die seit ihrer Geburt wiederholt an schweren Kolikanfällen unter Auftreten von Ikterus gelitten hatte. Auch bei der Krankenhausaufnahme bestand intensiver Ikterus, Fieber und eine faustgroße, sehr druckempfindliche Geschwulst unter der Leber, die als Echinokokkus angesprochen wurde. Bei der Laparotomie fand man eine erweiterte Gallenblase und eine bei weitem erheblichere, cystenartige, bis an Wirbelsäule und Zwerchfell reichende Dilatation des Choledochus. Beide Organe entleerten bei Punktion bzw. Inzision schleimig-eiterige Flüssigkeit und wurden drainiert. Hierauf folgte Abfieberung und Hebung des Befindens, doch wich der Ikterus nicht, und fand aus dem erweiterten Choledochus dauernd Gallenfluß von 1—1½ Liter täglich statt. D. versuchte deshalb nach ca. 3 Monaten durch eine zweite Operation, den Gallenfluß ins Duodenum zu leiten, indem er dieses mit dem Choledochus mittels eines Drains anastamosierte. Der Verlauf war anfänglich gut, doch trat am 3. Tage der Tod durch Herzkollaps ein. Bei der Sektion fand sich die kolossale Choledochusdilatation wieder vor, wobei aber die Einmündung des Cystiticus in den Choledochus und vom Choledochus in den Darm frei war. D. fand fünf Fälle in der Literatur, die seinem sehr ähnlich sind, auch sämtlich Frauen betreffen. Die Entstehung dieser gewaltigen Dilatationen, die, wie die klinischen Daten lehren, erst im Lauf langer Jahre zustande kommen, möchte D. durch die Annahme einer angeborenen Schwäche bzw. übergroßen Nachgiebigkeit der Choledochuswand erklären, die bei Eintritt eines erstmaligen katarrhalischen Ikterus zunächst eine geringe, aber dauernde Dehnung des Gallenganges hinterläßt. Diese Dehnung nimmt bei späteren Ikterusanfällen zu, und ist weiter zu vermuten, daß sich eine klappenartige Wandfaltung mit Gallenstauung einstellt, ähnlich den anatomischen Verhältnissen bei Hydronephrosen. Der klinische Verlauf dieser Fälle ist stets so gleichmäßig, daß für den, der damit bekannt ist, die Diagnose der Choledochusdilatation unschwer gelingen muß; die bisherigen Operationsversuche haben noch keine Erfolge gehabt. D. schlägt folgenden Heilplan vor. Da eine gewöhnliche Choledocho-Duodenostomie die Gefahr einer Infektion der Choledochuscyste bringen würde, soll das Duodenum vom Magen abgetrennt, die Abtrennungsstelle beiderseits genäht werden, dazu Gastroenterostomie und breite Anastomose zwischen Choledochuscyste und Duodenum. Die Operationen können zweizeitig gemacht werden. 2) Doppelbildung des Cysticus. Eine solche fand D. gelegentlich einer Cholecystektomie. Die beiden Cystici, keinerlei Unterschiede zeigend, vereinigten sich oberhalb des Choledochus. Das Vorkommen dieser Mißbildung ist bereits bekannt. **Meinhard Schmidt** (Cuxhaven).

51) **L. Arnsperger.** Diagnose und Therapie der akuten Cholcystitis.

(Med. Klinik 1908. p. 353.)

Die Heidelberger chirurgische Klinik ist mit Kehr der Ansicht, daß jedem Gallensteinanfall eine bakterielle Infektion und Sekretstauung in der Gallenblase oder in den Gallengängen zugrunde liegt. Auffällig häufig trat der »erste Anfall« in der Wochenbetts-, einige Male schon in der Schwangerschaftszeit auf (Lageveränderung der Unterleibsteile und Abflußbehinderung der Galle durch die vergrößerte Gebärmutter?). Die Diagnose wird noch oft verfehlt; unter 36 Fällen akuter Cholecystitis, die 1904—1907 in Heidelberg zur Operation kamen, wurden 28 v. H. mit falscher Diagnose (meist akute Wurmfortsatzentzündung) eingeliefert. Der akute schwere Anfall ist zunächst mit Bettruhe, warmen Umschlägen oder Eisblase, etwas Morphium, vorsichtigen Kamillen- oder Öleingüssen, flüssiger Kost, Kochsalzwassereinläufen in den Mastdarm oder unter die Haut zu behandeln. Es muß im akuten Anfall operiert werden: 1) wenn die Heftigkeit oder das Fortschreiten der Erkrankung (schwere peritonitische oder cholangitisch-septische An-

Digitized by Google

zeichen) das Leben bedroht, 2) wenn das Leiden nach 4—6tägiger innerlicher Behandlung nicht deutlich zurückgeht. Die zweckmäßigste Operation im Anfall ist die Cystektomie, gegebenenfalls mit Hepaticusdrainage. Fast bei allen Fällen läuft trotz der Abbindung des Cysticus nach einigen Tagen Galle in den Verband, wohl weil der Cysticusstumpf abschwillt und sich der Faden dadurch lockert. Von den obigen 36 Operierten starben 24 v. H., darunter 3 von 12 Cholecystostomierten, 1 von 12 Cholecystektomierten, 3 von 6 Kranken, bei welchen Cholecystektomie und Hepaticusdrainage ausgeführt worden war. **Georg Schmidt** (Berlin).

52) **F. Fink.** 400 Gallensteinkranke des Jahres 1906.

(Med. Klinik 1908. p. 410.)

Im wesentlichen zahlenmäßige Abwertung der an 400 in Karlsbad innerlich behandelten Gallensteinkranken gemachten klinischen Beobachtungen. Es wird auch den Chirurgen interessieren, zu hören, daß die Kur einen guten Erfolg bei 88,71 v. H., einen teilweisen Erfolg bei 8,53 v. H. (zusammen Erfolg bei 97,25 v. H.), keinen Erfolg bei 2,74 v. H. erzielte. **Georg Schmidt** (Berlin).

53) **Schemmel.** Ein kleiner Beitrag zur Gallensteinchirurgie.

(Med. Klinik 1908. p. 630.)

Auf Grund eines eigenen Erfolges wird Kehr's Vorschlag empfohlen, lippenförmige Gallenfisteln durch Ablösung der Gallenblase von der Bauchwand und Vernähung des angefrischten Gallenblasenloches zu schließen.

In das Hepaticusdrain wird ein Auge eingeschnitten, das der Lichtung des Choledochus gegenüber zu liegen kommt, so daß die Galle auch nach dem Darme zu abfließen kann. Nach Abtragung der Gallenblase können mit Vorteil zur Deckung von Defekten im verengten und gespaltenen Hepaticus die Lappen des aufgeschnittenen Cysticusstumpfes verwendet werden. Krankengeschichte.

Georg Schmidt (Berlin).

54) **A. Volmer.** Ein Adenofibrom in der Wand des Ductus choledochus.

(v. Langenbeck's Archiv Bd. LXXXVI. Hft. 1.)

Der vorliegende Fall ist durch seine Seltenheit bemerkenswert. Bei der Operation eines Choledochusverschlusses fand man als Ursache ein Adenofibrom in der Wandung dieses Gallenganges. Der Choledochus wurde bis ins Duodenum hinein gespalten und dann in der Ausdehnung der Geschwulst reseziert. Das obere Ende wurde alsdann mit dem unteren und dem Duodenum vereinigt. Leider ging Pat. zugrunde. Die Choledochusresektion ist bisher nur viermal ausgeführt worden, von Kehr, Doyen und Rotter. **E. Siegel** (Frankfurt a. M.).

55) **C. Watson.** The clinical value of the pancreatic reaction in the urine, based on over 250 analyses.

(Brit. med. journ. 1908. April 11.)

Die 250 Untersuchungen der 1904 von Cammidge angegebenen Pankreasreaktion des Urins erstrecken sich auf 120 Fälle der verschiedensten Erkrankungen. Sie beweisen, daß in der Tat Pankreaserkrankungen in einer bestimmten und bedeutungsvollen Beziehung zur Reaktion stehen, und daß die Probe ein Hilfsmittel zur Erkennung von Pankreasveränderungen darstellt, aber nur im Verein mit der ganzen übrigen Symptomatologie. **Weber** (Dresden).

56) **Strauss.** Die Erkrankungen und Verletzungen der Bauchspeicheldrüse in der Armee von 1894 bis 1904.

(Deutsche militärärztl. Zeitschrift 1908. Hft. 8.)

Innerhalb des Zeitraumes von 1894—1904 fand S. in den Armee-Sanitätsberichten die nachfolgenden Erkrankungen der Bauchspeicheldrüse bei Soldaten. Fünf Pankreascysten, von welchen zwei mit Erfolg operiert wurden und drei die

Digitized by Google

Operation verweigerten. Sieben Pankreaskarzinome und ein Sarkom, von welchen letzteres mit zahlreicher Metastasenbildung rasch tödlich endigte. Chronische Entzündung kam einmal, hämorrhagische zweimal vor; letztere beiden Fälle wurden leider ohne Erfolg operiert. Bei ausgedehnter Unterleibstuberkulose wurde in einem Falle auch die Bauchspeicheldrüse von zahlreichen miliaren Knötchen durchsetzt angetroffen. Endlich sind noch drei Sektionen erwähnt, bei welchen durch Magen- und Darmgeschwüre das Pankreas schwer geschädigt war. Pankreasverletzungen beobachtet man in der Armee häufiger, innerhalb der 10 Jahre kamen drei Fälle zur Beobachtung, von denen zwei tödlich endigten. Die Diagnose der Pankreasverletzungen ist sehr schwer vor der Laparotomie zu stellen.

Herhold (Brandenburg).

57) **W. Rindfleisch.** Kasuistischer Beitrag zur Kenntnis der Steinbildung im Pankreas.

(Mitteilungen a. d. Grenzgebieten der Medizin u. Chirurgie Bd. XVIII. Hft. 5.)

Zwei Fälle aus der Lichtheim'schen Klinik, in denen die Autopsie Vorhandensein von Pankreassteinen ergab, ohne daß im Leben die Diagnose darauf gestellt worden war. R. erörtert die Schwierigkeit der Diagnose, die hauptsächlich darauf beruht, daß einmal in dem komplizierten Verdauungsmechanismus sämtliche Rollen doppelt besetzt sind, und deshalb auch der Ausfall der wichtigsten Verdauungsdrüse unter Umständen ohne deutlichen Einfluß auf den Ablauf der Darmverdauung bleiben kann, also die allgemeinen Pankreaserscheinungen völlig fehlen können, daß sodann die speziellen Steinsymptome, besonders die Schmerzen, fehlen können oder, wenn vorhanden, schwer von den so viel häufigeren Bauchkoliken anderen Ursprunges zu unterscheiden sind. Retrospektiv kommt R. bei genauer Analyse aller Symptome zu dem Resultat, daß die Fehldiagnose in beiden Fällen unvermeidlich war, und so wird es uns in der Pankreaspathologie noch häufiger gehen.

Haeckel (Stettin).

58) **Hall.** Cyst of the pancreas.

(Surgery, gynecology and obstetrics 1908. VI. 4.)

Bei einer 42jährigen Frau hatte sich zufällig 10 Jahre früher eine kleine Geschwulst gefunden, die sehr langsam wuchs. Während vor Existenz der Geschwulst zahlreiche Wochenbetten fieberfrei verlaufen waren, hatte Pat. seitdem stets 4 bis 5 Wochen lang Fieber, und nach der letzten Entbindung erholte sie sich überhaupt nicht mehr, sondern kam in einen Zustand chronischer Sepsis, der sie aufs äußerste herunterbrachte. Gleichzeitig war die Geschwulst stark gewachsen, hatte zur Zeit der Operation die Größe des Uterus im 3. Monat. Sie lag mitten im Leibe, reichte ca. 10 cm über den Nabel und hatte keinen Zusammenhang mit dem Uterus, fluktuierte und wurde für ein septisch infiziertes Kystom gehalten. Bei der Operation fand sich ihre gesamte Oberfläche mit der Bauchwand verwachsen, ihre Farbe war leberbraun. Nach Punktion entleerte sich schokoladebraune, stinkende Flüssigkeit. Während der vordere Teil der Geschwulst sich verhältnismäßig leicht ablösen ließ, bereiteten die tiefen Lagen durch die oft dünne und sehr zerreißliche Wand große Schwierigkeit. Schließlich fand man, daß die Geschwulst retroperitonealen Ursprung hatte und vom Pankreas ausging. Die Kranke erholte sich nur sehr langsam. — H. hält die Cyste für eine Retentionscyste des Pankreas, die durch irgend eine Ursache, vielleicht im Zusammenhang mit den Wochenbetten, infiziert wurde. Ungewöhnlich ist das sehr langsame Wachstum.

Trapp (Bückeburg).

Originalmitteilungen, Monographien und Sonderdrucke wolle man an *Prof. E. Richter* in Breslau (Kaiser Wilhelmstraße 115), oder an die Verlagshandlung *Johann Ambrosius Barth* in Leipzig einsenden.

Für die Redaktion verantwortlich: Geh. Med.-Rat Prof. Dr. E. Richter in Breslau.
Druck von Breitkopf & Härtel in Leipzig.

Digitized by Google

Zentralblatt für Chirurgie

herausgegeben von

K. GARRÈ, in Bonn, F. KÖNIG, in Berlin, E. RICHTER, in Breslau.

35. Jahrgang.

VERLAG von JOHANN AMBROSIUS BARTH in LEIPZIG.

Nr. 31. Sonnabend, den 1. August 1908.

Inhalt.

P. Sick, Zur Behandlung septischer und pyämischer Allgemeininfektion. (Original-Mitteilung.)

1) Leser, Allgemeine Chirurgie. — 2) Lerda, Präventivimpfung gegen chirurgische Infektionen. — 3) Schwarz, Traumatische Neurose eine epidemische Volkserkrankung. — 4) Ehrhardt, Gummizusatz zum Lumbalanästhetikum. — 5) Hermann, Gehirn und Schädel. — 6) Jianu, Lumbalpunktion bei Schädelbrüchen. — 7) Knapp, Hirngeschwülste. — 8) Yonge, Nervenresektion bei Heufieber. — 9) Meyer, Angina ulcero-membranosa. — 10) Massabuau, Speicheldrüsengeschwülste — 11) Klemm, Basedow'sche Krankheit. — 12) Fraenkel, Kehlkopfverknöcherung. — 13) Vaquez, Gaseinspritzungen bei Pleuritis.

De Witt Stetten, Zur Frage der sog. »Madelung'schen Deformität« des Handgelenkes, mit besonderer Rücksicht auf eine umgekehrte Form derselben. (Originalmitteilung.)

14) Hochenegg, Klinischer Jahresbericht. — 15) Tetsuo Miyata, Skalpierung. — 16) Kaplan, 17) Barker, Otogene Meningitis. — 18) Thomas u. Cushing, Gehirncyste. — 19) Koch, 20) Morris, 21) Garrè, Verbesserung von Gesichtsformen. — 22) Bogoljuboff, Adenoma adamantinum. — 23) Levinger, Behaarter Rachenpolyp. — 24) Gorochow, Spina bifida. — 25) Wirschubski, Spondylitis typhosa. — 26) Dobromyssloff, Geschwülste der Carotisdrüse. — 27) Severeanu u. Jianu, Unterbindung des Ductus thoracicus. — 28) Hinrichs, Thymusschwellung. — 29) Delore und Chalier, 30) Cook, Kröpfe. — 31) Kan, Kehlkopfluftsäcke. — 32) Hansberg, Membranbildung des Kehlkopfes. — 33) Bloch, Gonorrhoische Entzündung eines Kehlkopfgelenkes. — 34) Möller, Kehlkopftuberkulose. — 35) Jacson, 36) Markuson, 37) Ingals, Fremdkörper in den Luftwegen. — 38) Vidal, Überdruckapparat. — 39) Delorme, Lungenschußwunden.

F. Franke, Zu der vorläufigen Mitteilung von Stabsarzt Dr. Momburg: »Künstliche Blutleere der unteren Körperhälfte« in Nr. 23 d. Bl.

Berichtigung.

Aus der chirurgischen Abteilung des Diakonissenkrankenhauses in Leipzig. Chefarzt Dr. P. Sick.

Zur Behandlung septischer und pyämischer Allgemeininfektion.

Von

P. Sick.

Vor Jahresfrist hatte ich Veranlassung an der Hand einiger schwerster Phlegmonefälle[1] davor zu warnen, daß bei solchen ja glücklicherweise seltenen stürmisch verlaufenden Prozessen durch Bier'sche Stauung die letzten Stunden versäumt werden, in denen durch die alte radikale Therapie breitester Freilegung, eventuell Exzision oder Amputation der Herde noch Heilung erzwungen werden kann. In solchen Fällen tritt aber auch die Allgemeininfektion so frühzeitig

[1] Grenzgebiete für Bier'sche Stauung. Deutsche med. Wochenschrift 1907. Nr. 25. p. 997 ff.

Digitized by Google

in den Vordergrund des Bildes, daß neben dem chirurgischen Vorgehen die Bekämpfung der Blutinfektion oder schon in den Lungen, Nieren lokalisierter Herde erforderlich wird. Außer den längst bewährten Kochsalzeinläufen (intravenös, subkutan, protrahiert ins Rektum) besitzen wir immer noch kein zuverlässiges Mittel, zumal wenn es gegen verschiedene Infektionen wirksam sein soll. Erst kürzlich hatte ich wieder Gelegenheit, die Unwirksamkeit des Streptokokkenserums, der Nukleinpräparate, des Collargols an einem Manne zu erproben, der eine 7wöchige Streptokokkensepsis und Pyämie, ausgehend von einer Handphlegmone, überstand. Das Ausbleiben der Reaktion in manchen Fällen bakteriologisch bekannter Infektion dürfte doch mehr beweisen, als eine Anzahl scheinbar durch Collargol und ähnliches Geheilte, die sich klinisch ebenso schweren ohne Blutantiseptika Geheilten an die Seite stellen. Die neueste Errungenschaft in der Bekämpfung eitriger Prozesse, die Antifermentbehandlung nach Eduard Müller und A. Peiser-Breslau, eignet sich offenbar ähnlich wie die Bier'sche Stauung bis auf weiteres auch nur für leichtere zur Abszeßbildung neigende Herderkrankungen. Hier leisten sie gewiß beide konservativ vorzügliches.

Dagegen habe ich im letzten Jahr in dem Jodipin, einer chemischen Verbindung des Jodes mit Sesamöl, das von E. Merck, Darmstadt, in verschiedener Konzentration hergestellt wird und bisher wesentlich als reizloser und sehr wirksamer Ersatz für Jodkalium Verwendung fand, ein Mittel kennen gelernt, das stets eine Reaktion in günstigem Sinne gerade bei den schwersten septischen Infektionen herbeiführte. In allen Fällen trat mit der Herabsetzung der Temperatur eine auffallend rasche Hebung des Allgemeinbefindens ein. Direkt ausschlaggebend erschien das Jodipin zumal in einem Falle schwerster Sepsis, der lokal außer dem schmutzigen streptokokkenhaltigen Belag der kleinen auswärts genähten Armwunde keine Reaktion zeigte, dagegen Ikterus, euphorische Delirien, große Infiltrate beider Lungen mit Streptokokken im Auswurf. Collargol blieb ohne Einfluß. Aber nach 3maligen Subkutangaben von 25%igem Jodipin, einmal 10 ccm, zweimal 5 ccm, war das Befinden in 3 Tagen zur Norm zurückgekehrt. Die Verdichtungen in den Lungen hellten sich sehr rasch auf und waren nach 10 Tagen nicht mehr nachweisbar. Nicht uninteressant sind auch Fälle, bei denen die lokale schwere Phlegmone zunächst trotz energischer Inzisionen noch Fortschritte macht und doch unter der Jodipinwirkung das Allgemeinbefinden schon eine entscheidende Wendung erkennen läßt. Die Erfahrungen, die wir bisher naturgemäß nur an verhältnismäßig wenigen Kranken haben erproben können, wobei außer Phlegmone auch Puerperalsepsis[2],

[2] Hier erwies sich auch die Kombination von Jodipin mit größeren Antipyringaben, welch letztere Curschmann empfiehlt, nützlich. Jedenfalls aber ist nicht auf die Anwendung von Kochsalzeinläufen mit und ohne Zusatz von Alkohol und anderen Reizmitteln zu verzichten, es sei denn, um an einigen Kranken die reine Jodipinwirkung herauszustellen.

Digitized by Google

Anthrax, postoperative Pneumonie (nach Magenoperationen) mit Erfolg in den Versuchskreis gezogen wurden, wird Herr Dr. Elsässer nächstens in Bruns' Beiträgen zur klinischen Chirurgie ausführlich veröffentlichen. Wir sind meist mit 2 bis 4 Einspritzungen, das erstemal 10 ccm, dann nach 12 bis 24 Stunden je nach Bedarf 5 ccm 25%iges Jodipin subkutan in Brust oder Oberschenkel, ausgekommen, doch sind öfter auch weit größere Mengen im Laufe von Wochen gegeben worden, ohne daß Intoxikationsandeutungen sich zeigten. Dabei ist das Jod schon nach wenig Stunden im Urin nachweisbar, und die Ausscheidung läßt sich monatelang verfolgen. Untersuchungen über die Beeinflussung der Blutzusammensetzung durch Jodipin stehen noch aus. Wahrscheinlich handelt es sich um eine Mobilisierung der Antikörper unter seiner Wirkung, nicht um direkte Antisepsis.

Die vorstehenden kurzen Ausführungen bezwecken nicht, das Jodipin als Spezifikum gegen akute pyämische und septische Prozesse hinzustellen, sondern diejenigen, die bei diesen Erkrankungen von den bisherigen Hilfsmitteln nicht befriedigt sind, zur Nachprüfung aufzufordern, um die spärliche Erfahrung eines einzelnen zu verbreitern. Danach erscheint das Jodipin geeignet, das kleine Gebiet der Casus infausti noch um etwas zu verringern.

---

1) **E. Leser.** Allgemeine Chirurgie in 50 Vorlesungen. 2. umgearbeitete Auflage. 772 Seiten mit 240 teils farbigen Abbildungen im Text.

Jena, **Gustav Fischer**, 1908.

Der günstigen Meinung, welcher der Ref. bei Besprechung des Werkes nach seinem Erscheinen Ausdruck gab (Zentralblatt für Chirurgie 1906, p. 6), hat die Verbreitung, welche es in der Studenten- und Ärztewelt gefunden hat, recht gegeben. Knapp nach 2 Jahren folgt der ersten Auflage die zweite. Der aufmerksame Leser wird finden, daß den Ausstellungen, an denen es von seiten der Kritik seinerzeit nicht ganz gefehlt hat, die aber zum großen Teil nur äußere Mängel, Fehler in der Anordnung des Stoffes usw., auch einiges Vergessene betrafen, vom Verf. mit Sorgfalt Rechnung getragen ist — es handelte sich ja auch um keinerlei Grundfragen, und die vom Ref. bei der ersten Besprechung gekennzeichnete Eigenart der Darstellung, welche den Schwerpunkt auf den soliden Unterbau Volkmann'scher Lehre gründete, ist in keiner Weise dadurch beeinträchtigt, der didaktische Wert aber noch gesteigert worden, ohne daß der Umfang allzusehr vermehrt zu werden brauchte. Doch erkennt man in den Änderungen unschwer, wie sich auch Verf. dem Fluß, in welchen Probleme der allgemeinen Chirurgie neuerdings geraten sind, im Anschluß an andere Forscher nicht hat entziehen können. Vor allem spielt die Bier'sche Hyperämielehre auf dem Gebiete der Behandlungserfolge eine immer mehr hervortretende Rolle. Auch der Wunsch nach

Digitized by Google

weiterer Ausgestaltung der Bibliographie ist jetzt in einem eigenen Kapitel erfüllt, worin »dem jungen Arzte Winke gegeben werden, wie er sich der Literatur gegenüber zu verhalten habe«. Die L.'sche allgemeine Chirurgie ist auf dem besten Wege, sich einzubürgern, was im Wettkampf in der heutigen erfolgreichen Literatur auf gleichem Gebiet sicherlich nicht wenig bedeutet. **Herm. Frank** (Berlin).

---

2) **G. Lerda.** Über die Prophylaxis der chirurgischen Infektionen vermittels präventiver Impfungen.

(v. Langenbeck's Archiv Bd. LXXXV. Hft. 4.)

L. ist der Ansicht, daß wir auch mit der besten Asepsis die infektiösen Keime nicht immer vom Operationsgebiete fernhalten können. Er glaubt deswegen, daß ein Fortschritt in der Vermeidung von Infektionen nicht durch Erfindung neuer antiseptischer Maßnahmen zu erzielen sei, sondern meint, daß das Ziel dadurch zu erstreben sei, daß man den Organismus gegen die Infektion mit den gewöhnlichen Eitererregern immunisiert. Es ist ihm selbst im Tierexperiment gelungen, durch Injektion von Gemischen aus sterilisierten Kulturen verschiedenartiger Staphylo- und Streptokokkenkulturen oder Einverleibung von Endotoxinen derselben eine beträchtliche Immunität gegen diese Keime zu erzielen. Auch an Menschen hat Verf. einschlägige Versuche gemacht und kommt auf Grund seiner Beobachtungen zu dem Schluß, daß am besten Suspensionen von Bakterienleibern anzuwenden seien. Obschon seine Versuche noch zu spärlich sind, um allgemeine Schlußfolgerungen zu gestatten, hält er es doch für gerechtfertigt, daß sich die Wissenschaft eifrig damit beschäftigt, zu eruieren, wie man den individuellen Widerstand gegen die häufigsten spezifischen Erreger der Sepsis erhöhen kann.

E. Siegel (Frankfurt a. M.).

---

3) **Schwarz.** Die traumatische Neurose eine epidemische Volkserkrankung.

(St. Petersburger med. Wochenschrift 1908. Nr. 18.)

In seinem Vortrag berichtet Verf. über einige Kranke, bei welchen sich an eine geringfügige Verletzung eine schwere traumatische Neurose anschloß, die in Heilung ausging. Er schließt eine Erörterung der Frage an, wieso in Deutschland die Unfallneurosen so schlechte Prognose abgeben. Den Grund sieht er in unserer Unfallgesetzgebung. In etwas optimistischer Auffassung kommt er zum Schluß, daß bei einer Änderung unseres Unfallgesetzes, bei welcher die Segnungen für die wirklich Geschädigten erhalten blieben, die üblen Folgen vermieden würden, die traumatische Neurose in der Geschichte der Medizin als ein Beispiel übrig bleiben werde, wie durch staatliches Gesetz eine psychisch nervöse Epidemie zustande kommen könne.

Deetz (Homburg v. d. H.).

Digitized by Google

4) **E. Ehrhardt** (München). Über die Verwendung von Gummi als Zusatz zum Anästhetikum bei Lumbalanästhesie.

(Münchener med. Wochenschrift 1908. Nr. 19.)

E. hat zunächst an Kaninchen Versuche angestellt, bei denen eine von der Firma Merck gelieferte einwandsfreie Lösung von Gummiarabikum mit einer 1%igen Lösung von Tropakokain benutzt wurde. Die Vorteile des Zusatzes von Gummi — 5—10—15% — bestanden in der Verminderung der toxischen Allgemeinerscheinungen infolge verlangsamter Resorption des Anästhetikums und weniger unmittelbaren Kontaktes desselben mit den nervösen Zentralorganen, sowie in der Verlängerung der anästhesierenden Wirkung. Auch bei Kälbern wurden diese Ergebnisse bestätigt; nur die Versuche mit 10% hoher Gummikonzentration nahmen einen eigenartigen Verlauf. Nachdem in Beckentieflagerung die Punktion und Injektion vorgenommen war, trat Anästhesie der hinteren Extremitäten auf; beim Wechsel der Lagerung sprang die Anästhesie auf vordere Extremitäten, Hals und Kopf über, Bauch und Brust freilassend. Erst bei der darauffolgenden Flachlagerung trat Anästhesie auch dieser Region ein, so daß also totale Unempfindlichkeit bestand. — Die daraufhin mit Gilmer an Menschen gemachten Versuche ergaben im Anfang in bezug auf die Dosierung große Überraschungen, worüber noch gesondert berichtet werden soll. E. schildert nur einige in den gynäkologischen Kliniken ausgeführte Lumbalanästhesien mit Tropakokain-Gummilösung (0,4 bis 1 ccm 5—10%iger Tropakokainlösung mit 1,5—2 ccm 15%iger Gummilösung, mit Liquor auf 10 ccm verdünnt), welche z. T. sehr günstig verliefen; die Anästhesie trat rasch auf, war meist total und dauerte etwa 1 Stunde. Mehrfach klagten die Pat. 1—2 Tage lang über Kopfschmerzen, einige hatten auch Temperatursteigerungen, aber niemals motorische Störungen. Die bei einer Demonstration am letzten Chirurgenkongreß vorgenommene Lumbalanästhesie hatte eine Meningitis zur Folge.

Als Ergebnis seiner Beobachtungen empfiehlt E. die Verwendung eines 3%igen Gummizusatzes zu 1%iger Tropakokainlösung und die Vermeidung des Auskochens der Nadeln und Spritze in Sodalösung, die reizende Niederschläge in der Gummilösung veranlaßt.

Kramer (Glogau).

---

5) **F. Hermann,** a. o. Prof. der Anatomie an der Universität Erlangen. Gehirn und Schädel. Eine topographisch-anatomische Studie in photographischer Darstellung. Mit 69 zum Teil mehrfarbigen Lichtdrucktafeln. 60 Mk.

Jena, **G. Fischer,** 1908.

Durch den hier angezeigten Atlas von H. ist die topographisch-anatomische Literatur um ein prachtvolles Werk bereichert worden. Auf 69 künstlerisch vorzüglich ausgeführten Tafeln erhalten wir

Digitized by Google

genaue, in natürlicher Größe gehaltene Darstellungen von der Lage des Gehirns und seiner Teile zu der Oberfläche des Schädels und damit Anschauungsbilder, die wissenschaftlich wie praktisch von größtem Werte sind. Die 69 Tafeln sind in sechs Gruppen geordnet: 1) Projektion von oben (23 Tafeln); 2) Projektion von vorn (12 Tafeln); 3) Projektion von hinten (15 Tafeln); 4) Projektion von lateral (12 Tafeln); 5) Projektion der Gehirnventrikel auf das Schädelgewölbe (4 Tafeln); 6) Verhältnis des Krönlein'schen Liniensystems zu dem Schädelgewölbe, dem Großhirnrelief und dem Medianschnitte des Gehirns (3 Tafeln). Wo verschiedene Gebilde, wie Gehirnfurchen, Gefäße, Schädelnähte, auf demselben Bilde gleichzeitig dargestellt sind, ist von der Anwendung verschiedener Farben Gebrauch gemacht worden, so daß die Bilder ohne weiteres übersichtlich und verständlich sind. Die Methoden, die bei der Herstellung der Präparate, der photographischen Originalaufnahmen und bei der Vervielfältigung angewendet wurden, zeugen von der großen Gewissenhaftigkeit, mit der H. zu Werke gegangen ist, und die zugleich eine Gewähr für die sachliche Zuverlässigkeit der Darstellungen bietet. In Anbetracht des Gebotenen ist der Preis als niedrig zu bezeichnen.

E. Gaupp (Freiburg i. B.).

---

6) **I. Jianu** (Bukarest). Einige Betrachtungen über die Lumbalpunktion bei Schädelbrüchen.

(Spitalul 1908. Nr. 8.)

Die Lumbalpunktion spielt eine wichtige Rolle in der Diagnose der Schädelbrüche; ist die hierbei entleerte Flüssigkeit blutig tingiert, so kann fast mit Sicherheit ein Bruch des knöchernen Schädelgerüstes angenommen werden. Es kann aber vorkommen, daß man bei der einen Punktion eine klare, bei einer anderen eine blutige Flüssigkeit erhält, und hat der Verf. die Beobachtung gemacht, daß hierbei die Haltung des Pat. eine ausschlaggebende Rolle spielt, indem man positive Resultate hauptsächlich bei in sitzender Haltung vorgenommenen Punktionen erhält. Auch ist es von Wichtigkeit, hierbei eine größere Menge zerebrospinaler Flüssigkeit (etwa 30 ccm) abfließen zu lassen, da die ersten Portionen, falls es sich um kleinere Mengen handelt, oft vollkommen klar sind.

Eine weitere Vorsichtsmaßregel ist die, bei Vornahme mehrerer Punktionen dieselben von unten nach oben zu verschieben, damit nicht durch eine akzidentelle, der vorhergehenden Punktion zuzuschreibende Blutung eine Rotfärbung der Punktionsflüssigkeit bewirkt wird und dies zu Trugschlüssen Veranlassung gibt.

E. Toff (Braila).

Digitized by Google

7) **A. Knapp** (Halle). Fortschritte in der Diagnostik der Hirntumoren, aus der Kgl. Universitätsklinik für psychische und Nervenkrankheiten in Göttingen (Prof. Dr. Cramer).

(Münchener med. Wochenschrift 1908. Nr. 19 u. 20.)

K. geht davon aus, daß im Gegensatz zu den einer genauen Lokaldiagnose und einem operativen Eingriff am ehesten zugänglichen, im Bereiche der Gehirnzentren sitzenden Geschwülsten, deren Entfernung auch den Verlust des betreffenden Zentrums mit sich bringt, die in stummen oder indifferenten Gehirnprovinzen sich ausbreitenden Geschwülste für den Chirurgen ungleich verlockender sein müßten, da ihre Beseitigung keine dauernden Ausfallserscheinungen zur Folge hätte. In Anbetracht dessen, daß die Lokaldiagnose dieser Art von Gehirngeschwülsten nur auf Grund von Fernsymptomen geschehen kann, bezeichnet es K. als die Aufgabe des Neurologen, eine Gesetzmäßigkeit in der Gruppierung dieser Fernsymptome nachzuweisen, gibt allerdings zu, daß gerade bei deren Berücksichtigung die diagnostischen Fehlerquellen besonders zahlreich sein werden. Für die Geschwülste des Schläfenlappens hat er diesen Weg bereits mit Erfolg betreten, indem er — in einer früheren Arbeit — auf die Bedeutung der im Verlauf des Leidens auftretenden transitorischen Störungen im Oculomotoriusgebiet, besonders von Ptosis und Mydiasis aufmerksam gemacht, freilich nicht verschweigend, daß auch zuweilen Scheitellappenerkrankungen mit Oculomotoriussymptomen einhergehen. — K. bespricht sodann die verschiedenen Methoden für die Lokaldiagnose von Gehirngeschwülsten, die Verwertung von Schalleitungsveränderungen im Schädel, die er bei dicht unter dem Schädeldach sitzenden, durch Verkalkungen einen deutlichen Konsistenzunterschied gegenüber dem übrigen Schädelinhalt aufweisenden Herden nachweisen konnte, den Wert der Röntgenuntersuchung, die allerdings meist nur bei Mitbeteiligung der Knochen und bei Verkalkungen Aufschlüsse über den Sitz der Geschwulst geben würde, und schließlich die explorative Hirnpunktion nach Durchbohrung des unversehrten Schädels. Mit dieser letzteren Methode wurden in der letzten Zeit in der Hallenser Nervenklinik allein fünf Geschwulstfälle sicher erkannt und dadurch der Operation zugänglich gemacht. Das von K. dabei angewandte Verfahren, die Anwendung mehrfacher Punktionen zur Feststellung der Ausdehnung der Geschwulst, die Vermeidung von Gefäßverletzungen usw. werden vom Verf. ausführlich besprochen. Punktiert soll nur dann werden, wenn entschiedene lokaldiagnostische Anhaltspunkte durch die klinische Untersuchung gewonnen wurden. In der genannten Klinik wird die auf Grund der Punktionen erweiterte und modifizierte Diagnose dem Chirurgen schriftlich begründet mitgeteilt, während der Operation durch fortgesetzte, von pathologischen Anatomen im Operationssaal selbst vorgenommene Untersuchungen der Charakter der exzidierten Gewebsstücke festgestellt, bis allseitig im gesunden Gewebe operiert wird.

Kramer (Glogau).

Digitized by Google

8) **E. S. Yonge.** The treatment of intractable hay fever and paroxysmal coryza by resection of the nasal nerve.
(Lancet 1908. Juni 13.)

Verf. empfiehlt in verzweifelten Fällen von Heufieber und nasalen Neurosen die Resektion des nasalen Astes des V. Nerven, die er in der Augenhöhle am Foramen ethmoidale anterius vornimmt. Die Erfolge, die Verf. den Pat. anfangs nur sehr vorsichtig in Aussicht zu stellen wagte, waren überraschend gute. Auch das dritte Symptom der Trias (Heufieber, intermittierende Coryza sind die beiden ersten), das Asthma, schwand, ein Beweis mehr, daß dieses als reine Reflexneurose aufgefaßt werden muß. Nachuntersuchungen ergaben am Nasenseptum, an der Conjunctiva und an der Augenlid- bzw. Nasenspitzenhaut verringerte Empfindung, doch keineswegs völlige Anästhesie.

Die folgende, der Arbeit entnommene Tabelle zeigt die Symptome des Heufiebers zusammen mit der Verteilung der nasalen Nerven.

Zweige des nasalen Nerven	Verteilung der Zweige	Symptome des Heufiebers, die die Irritationsreflexe des nasalen Nerven darstellen
Innerer Ast	Vorderer Teil des Septum	Niesen, Hypersekretion, Verstopfung der Nase. Gebessert od. geheilt durch Kauterisation d. vorderen Nasenhöhlenpartien
Äußerer Ast	Vorderer Teil der Außenwand der Nasenhöhle	
Infratrochlearer Ast	Caruncula lacrimalis, Conjunctiva, Tränensack, Haut der Augenlider	Jucken am inneren Canthus, Kongestion d. Conjunctiva, Tränenträufeln, Rötung u. Schwellung der Augenlider
Ast zum Frontalsinus	Schleimhaut d. Sinus frontalis	Stirnkopfschmerz
Vorderer Ast	Nasenflügel und -Spitze	Rötung der Nasenflügel u. -Spitze
Lange Ciliarnerven	Ciliarmuskel	Photophobie
Ast zum Ciliarganglion	Iris, Cornea	

H. Ebbinghaus (Dortmund).

9) **A. Meyer** (Berlin). Angina ulcero-membranosa sive necrotica und ihre Erreger (Plant-Vincent'sche Angina).
(Sammlung klin. Vorträge Nr. 476/477.)

Unter Berücksichtigung der umfangreichen Literatur und der an 30 eigenen Fällen gesammelten Erfahrungen schildert M. die nekrotische Angina, die von Bergener zuerst beobachtet, dann v. Strümpell ausführlich beschrieben und deren spezifische Infektion durch den Spindelbazillus und eine Spirochäte zuerst von Plaut erkannt worden ist; die Reinzüchtung dieser auch bei Stomatitis von Bernhein nachgewiesenen Bakterien gelang Lewkowicz bzw. Mühlens, während Vincent erst etwas später über seine diesbezl. Versuche berichtet und eine Schilderung der Krankheit gegeben hat, wobei er auch die Rolle der »Symbiose fusospirillaire« bei anders gearteten Affektionen in Mund

Digitized by Google

und Rachen usw. näher berücksichtigte. Die meist einseitig an einer Mandel auftretende, selten (M. beobachtete es zweimal) auf die Gaumenbögen übergreifende Affektion beginnt bei Kindern ziemlich akut, bei Erwachsenen gewöhnlich schleichend und zeigt einen gutartigen Verlauf, der mit den schweren Veränderungen an den Mandeln, der Drüsenschwellung und dem Foetor ex ore kontrastiert. Solange die Krankheit fortschreitet, überwiegen die Spindelbazillen und Spirochäten absolut im Abstrich, um erst bei Nachlassen der Erscheinungen die Begleitbakterien (Strepto- und Staphylokokken, Diphtheriebazillen usw.) mehr hervortreten zu lassen. M. schildert eingehend die bakteriologischen Befunde, das Vorkommen der Krankheit, ihr sporadisches und gruppenweises Auftreten, ihr klinisches Bild, die Affektionen, bei denen gleichfalls die Symbiose fusospirillaire gefunden wird (Hospitalbrand, Stomacace, Stomatitis mercurialis, die Noma usw.), die Komplikationen und Diagnose, zu deren Sicherung die mikroskopische Untersuchung notwendig ist, um bei der Besprechung der Differentialdiagnose den Unterschied im klinischen Bild und Verlauf namentlich gegenüber der Diphtherie näher zu beleuchten. Auch auf die Unterscheidung gegen den harten Schanker der Mandel wird hingewiesen. — In therapeutischer Beziehung empfiehlt M. vor allem die örtliche Behandlung mit Wasserstoffsuperoxyd.

Der die Literatur sorgfältig berücksichtigende Vortrag darf besonders willkommen geheißen werden. **Kramer** (Glogau).

---

10) **Massabuau.** La structure histologique et l'origine embryonnaire des tumeurs mixtes des glandes salivaires.

(Revue de chir. XXVII. ann. Nr. 10 u. 12.)

So wenig Meinungsverschiedenheiten bezüglich der Klinik und Behandlung der gemischten Geschwülste der Speicheldrüsen bestehen, so strittig ist noch ihre Struktur und Genese. Die epithelial-drüsige, hauptsächlich in Frankreich von Malherbe und Berger vertretene und die in Deutschland verbreitete endotheliale Auffassung stehen sich schroff und unvermittelt gegenüber. Demgemäß scheiden sich auch die Ansichten über die Genese dieser Geschwülste.

M. hat nun sehr sorgfältig vier gemischte Geschwülste der Parotis, eine der Submaxillaris und eine der Gaumensegeldrüsen untersucht und in seinen Fällen stets nachweisen können, daß die Zellhaufen sowie die wirklichen und scheinbaren Drüsen (Zellhaufen mit zentraler Degeneration) sicher aus Epithelzellen bestehen. Selbst einzelne, an der Peripherie der zusammenhängenden Zellmassen isoliert gelegene Zellen lassen sich in dünnen, gut gefärbten Schnitten durch ihren chromatinreichen Kern und ihr reichliches, scharf begrenztes, nach van Gieson orange gefärbtes Protoplasma stets noch als Epithelzellen erkennen und dürfen daher nicht als Bindegewebszellen, die zu den komplexen Zellhaufen überleiten, angesehen werden. Ein Gleiches gilt von den Zellhaufen, die sich in Lymphspalten oder -gefäßen finden.

Digitized by Google

Die typischen Acini und Ausführungsgänge lassen selbstverständlich gar keinen Zweifel an ihrer epithelialen Abkunft zu.

Die Annahme der Entstehung der gemischten Speicheldrüsengeschwülste aus dem Drüsengewebe selbst hält M. indes nicht für genügend, um ihren komplizierten Aufbau zu erklären. Die zunächst sehr bestechende Ableitung vom Kiemenapparat (Cuneo, Veau) läßt bei den gemischten Geschwülsten der Lippen-, Wangen- und Gaumensegeldrüsen im Stich und erklärt auch nicht die drüsigen und adenomatösen Formationen der Geschwülste.

M. schließt sich deshalb der Ansicht Wilms' an, welcher die Geschwülste auf ektomesodermale, zunächst latent bleibende Absprengungen bei der embryonalen Anlage der Speicheldrüsen zurückführt. Sie gilt auch für andere drüsige Organe (Niere, Hoden, Eierstock, Schilddrüse und Pankreas) und erklärt am besten die verschiedenen Anordnungen des Epithels, das sich natürlich in derselben Richtung differenzieren kann wie im Drüsenkeim selbst. Ebenso ist die Polymorphie des Geschwulststromas bei Zugrundelegung embryonalen Bindegewebes ohne weiteres verständlich.

M. hält es nicht für ausgeschlossen, daß derartige embryonale latente Speicheldrüsenkeime in embryonalen oder fertigen Speicheldrüsen aufgefunden werden, womit die Theorie Wilms' exakt bewiesen wäre.

Gutzeit (Neidenburg).

---

11) **P. Klemm.** Die operative Therapie des Morbus Basedowii.

(v. Langenbeck's Archiv Bd. LXXXVI. Hft. 1.)

K. ist es vornehmlich daran gelegen, den Begriff der Basedowschen Krankheit festzustellen und besonders gegen die Struma vasculosa und die sog. Formes frustes abzugrenzen. Nach seiner Ansicht wird dem Basedow durch die vaskulösen Symptome sein eigenartiges Gepräge verliehen. Er konnte die letzteren bei seinen sämtlichen Fällen konstatieren, insofern er immer Vergrößerung, Pulsation, Schlängelung der Gefäße und vielfach auch Pulsation der ganzen Drüse vorfand. In einer Reihe von Fällen fanden sich diese Veränderungen des Gefäßsystems nur an einzelnen Arterien, bei den schwersten Pat. aber auch an allen. Jedoch nicht nur an der Schilddrüse treten beim Basedow vaskulöse Störungen auf, sondern auch in den übrigen Körperabschnitten, und die Schwere der Erkrankung hat ihren Gradmesser im allgemeinen in der Ex- und Intensität der vaskulösen Zeichen.

Verf. hat 32 Fälle operiert und bei allen durch Exzision der erkrankten Schilddrüsenhälfte Heilung von der Operation erzielt. War die ganze Drüse erkrankt, so wurden die Gefäße der bleibenden Hälfte unterbunden. Der Eingriff wurde stets ohne Allgemeinnarkose ausgeführt. Eine Beziehung zwischen der Größe des Kropfes und Schwere der Erscheinungen bestand nicht. Es gab schwere Fälle mit kleinem Kropf und umgekehrt.

Digitized by Google

K. sieht die Basedowerkrankung als eine Vergiftung an, die durch toxische in der Schilddrüse gebildete Substanzen hervorgerufen wird. Der Anschauung anderer Autoren, daß eine Veränderung des Gefäßnervensystems das Primäre sei, kann er nicht beitreten. Wahrscheinlich haben diese toxischen, in ihrer Natur noch unbekannten Stoffe eine elektive Wirkung auf die Gefäße; daß sie am meisten auf die Schilddrüsengefäße Einfluß ausüben, ist aus der stärkeren Konzentration am Ort des Entstehens zu erklären.

Von einer Heilung des Basedowleidens spricht K. dann, wenn die Zeichen der krankhaften Vaskularität geschwunden sind und der Kranke sein psychisches Gleichgewicht so weit wiedergefunden hat, daß er den Anforderungen des Lebens gerecht werden kann. Auf der Höhe eines Anfalles zu operieren, wurde vermieden. Bei solchen Fällen wurde durch kühle Halbbäder zum Eingriffe vorbereitet. Von 27 Pat., die weiter beobachtet werden konnten, liegt bei 25 ein gutes Dauerresultat vor. Bezüglich der Indikationsstellung zum Eingriff äußert sich K. dahin, daß derselbe vorgeschlagen werden darf, sobald die Diagnose gestellt ist. **E. Siegel** (Frankfurt a. M.).

12) **Fraenkel.** Über die Verknöcherung des menschlichen Kehlkopfes.

(Fortschritte auf dem Gebiete der Röntgenstrahlen Bd. XII. Hft. 3.)

Auf Grund der Untersuchungen an nahezu 500 Kehlköpfen aller Lebensalter von Chievitz, Scheier, Bergeat und F. lassen sich bezüglich der Ossifikation des Kehlkopfes folgende Gesetze aufstellen:

Die Ossifikation des Kehlkopfes ist ein durchaus normaler physiologischer Vorgang, der seinen Anfang nimmt um die Zeit, wo das übrige Skelett im Abschluß seines Wachstums begriffen ist.

Die ersten Kalkdepots fand man fast ausnahmslos beim männlichen wie beim weiblichen Geschlecht in den unteren Abschnitten des hinteren Randes des Schildknorpels, bald im Unterhorn selbst, bald in den an dieses oben angrenzenden Teilen.

Unterschiede in der Ausbreitung der Verknöcherung bei den beiden Geschlechtern konnte Verf. erst in den höheren Dezennien nachweisen, in den jüngeren Jahren fehlen sie.

Den von Chievitz und namentlich von Scheier als für die Ossifikation des männlichen Schildknorpels charakteristisch bezeichneten, von der Mitte des unteren Randes nach aufwärts laufenden Knochenzapfen fand auch F., doch scheint dieser in weniger ausgesprochener Form auch beim Weibe vorzukommen. Nach dem fünften Dezennium kann die Verknöcherungszone in der ganzen Höhe der Platte nach vorn rücken, jedoch ohne ganz den vorderen medialen Teil der Platte zu befallen (»Ossifikation in breiter Front« nach F.); oder der Prozeß verläuft so, daß in den untersten Teilen des Schildknorpels die Knochenbildung am weitesten gediehen ist, während nach oben zu der Kalkgehalt abnimmt (»terrassenförmige Verknöcherung der Schildknorpelplatte« nach F.). Beide Typen hält Verf. als durch-

Digitized by Google

aus charakteristisch für den sich am weiblichen Kehlkopf abspielenden Ossifikationsvorgang.

Ein medianer im Schildknorpelwinkel gelegener Knochen kommt bei beiden Geschlechtern vor.

Später als am Schildknorpel setzt am Ringknorpel die Verknöcherung ein, und zwar gilt das gleichmäßig für beide Geschlechter. Bei weitem am häufigsten werden die ersten Kalkherde am oberen Rande der Ringplatte entsprechend der Artikulation mit den Gießbeckenknorpeln angetroffen, auch totale Ossifikation des Ringknorpels kommt vor, indes viel weniger häufig als am Schildknorpel; beim Weib ist sie sehr selten.

Der Gießbeckenknorpel verkalkt und verknöchert zuletzt; meist erst nach dem dritten Dezennium.

Viel später als die Kehlkopfknorpel ossifizieren die Luftröhrenknorpel.

Zusammenfassend ist zu bemerken, daß mit zunehmendem Alter die Ossifikation der Kehlkopf- und Luftröhrenknorpel stärker ausgeprägt ist; doch gestattet der Grad der Ossifikation keinen sicheren Schluß auf das Alter.

Chronischer Katarrh, spezifische Entzündungen, z. B. bei Phthisikern, endlich Konstitutionsanomalien können als begünstigende Faktoren nicht bezeichnet werden.

Herzfehler und Lues scheinen die Ossifikation eher zu hemmen.

Nach einer besonderen Ursache der Ossifikation zu suchen, erscheint zwecklos; sie ist ein physiologischer Vorgang.

Gaugele (Zwickau).

---

13) **Vaquez.** Traitement des épanchements pleuraux récidivants par les injections gazeuses.

(Acad. de méd. Séance du 26. Mai 1908.)

Bei rezidivierenden pleuralen Ergüssen erzielt man gute Erfolge durch Einleiten von Gasen in die Pleurahöhle nach vorgenommener Punktion und Entleerung der vorhandenen Flüssigkeit. In manchen Fällen hat die Gasinjektion kurative, in anderen nur palliative Wirkung. Verf. nimmt an, daß es sich da um eine Druckwirkung handelt, indem der eingeleitete gasförmige Körper einen neuerlichen Erguß von Flüssigkeit verhindert. Es ist also von Vorteil, solche Gase zu injizieren, die einer sehr langsamen Resorption unterliegen, und ist hierzu am geeignetsten der Stickstoff. Man spritzt hiervon etwa die Hälfte soviel als die durch Punktion entleerte Flüssigkeitsmenge beträgt ein, also ein Stickstoffvolumen für zwei pleuraler Flüssigkeit.

E. Toff (Braila).

Digitized by Google

Kleinere Mitteilungen.

Zur Frage der sog. „Madelung'schen Deformität" des Handgelenkes, mit besonderer Rücksicht auf eine umgekehrte Form derselben.

Vorläufige Mitteilung.

Von

Dr. De Witt Stetten in Neuyork,
Assistent Visiting Surgeon am Deutschen Hospital.

Hierzu 2 Röntgenogramme und 2 Photographien.

Im letzten Jahre ist das Interesse für die merkwürdige Deformität des Handgelenkes, welche Madelung (1) im Jahre 1878 auf dem VII. deutschen Chirurgenkongreß zuerst beschrieb, und die seitdem nach ihm benannt ist, wieder rege geworden. Viele Fälle sind gesammelt und mehrere wichtige Beiträge kürzlich geliefert worden, vor allem von Pels-Leusden (2), Estor (3), Siegrist (4) und Franke (5), aber es herrscht immer noch keine Übereinstimmung, weder in bezug auf die Ätiologie noch auf die Pathogenese dieser Erkrankung, so daß man noch im Zweifel ist, was eigentlich unter einer »Madelung'schen Deformität« verstanden wird.

Diese Gründe haben mich veranlaßt, den folgenden Fall, der das genaue Gegenteil des gewöhnlichen Typus darstellt, kurz zu beschreiben. Ich bin der Ansicht, daß er, gerade weil er atypisch ist, besonderes Licht auf diesen rätselhaften Zustand wirft.

Marie H., 12 Jahre alt, ohne Erbfehler, keine Rachitis, noch Unfall. Vor 5 Monaten bemerkte die Mutter zuerst eine Verbiegung des linken Handgelenkes, welche sich allmählich entwickelte. Vor ein paar Wochen trat eine ähnliche Affektion des rechten Vorderarmes auf, aber nicht in dem Maße als auf der anderen Seite. Über Funktionsstörung beklagt sich Pat. selbst nicht.

Sie ist ein gut entwickeltes, gesundes Kind, ohne Merkmale von rachitischer oder anderer Difformität, außer an beiden Handgelenken und Vorderarmen, hauptsächlich links. Es besteht eine scheinbare Luxatio posterior der Handgelenke, mit den Händen in Ulnaradduktion. Der Processus styloideus der Ulna ragt auf der Ulnarfläche bedeutend vor. Von der Seite betrachtet, gleicht der Zustand sehr der Gabeldeformität einer Colles'schen Fraktur. Beim Palpieren fühlt man deutlich eine Krümmung des unteren Radiusendes mit der Konvexität nach vorn und zur radialen Seite. Am linken Arme ist der Radius 2,75 cm, am rechten 2 cm kürzer als die Ulna. Aktive und passive Bewegungen sind gleich und schmerzlos. Linker Arm: Dorsalflexion und Ulnaradduktion der Hand sind sehr über die Norm erhöht, während Volarflexion und Radialadduktion sehr behindert sind, ja die letztere fast gänzlich aufgehoben ist. Rechter Arm: Funktionsänderung gering. Nur eine Behinderung der Radialadduktion. Pronation ist nur ein wenig erschwert, hauptsächlich auf der linken Seite, Supination dagegen mehr; links ist sie nur $^1/_3$ der Norm.

Mit den Röntgenstrahlen läßt sich eine leichte Verbiegung der Ulna, mit der Konvexität nach hinten gerichtet, nachweisen. Es besteht eine bedeutende Krümmung des unteren Drittels des Radius, konvex vorn und auf der radialen Seite. Wenn die Hand proniert wird, sieht man die Gelenkfläche des Radius ulnarwärts gedreht; und die erste Reihe der Karpalknochen bildet einen scharfen Winkel mit dem Os lunatum an der Spitze anstatt des leichten Bogens des normalen Gelenkes. Dieser Knochen ragt zwischen die distalen Enden beider Vorderarmknochen keilförmig hinein, doch scheinen Ossa naviculare et lunatum im normalen Verhältnis

Digitized by Google

zur Radiusgelenkfläche zu stehen. Die Radiusepiphyse hat sich dem Ulnaende genähert, so daß sie, links, das letztere etwas überdacht.

Die Epiphysenlinie des Radius ist etwas unregelmäßig, und direkt über derselben, an der Ulnarseite, besteht eine unbestimmte, durchsichtigere Zone, oberhalb welcher, links, ein kleiner dornartiger Fortsatz ulnarwärts vorspringt. (Exostose?)

Fig. 1.



Radio-ulnare Aufnahme mit der Hand in Halbpronations- und Dorsalflexionsstellung. Links.

Bei der radio-ulnaren Aufnahme sieht man die untere Gelenkfläche des Radius nach hinten gerichtet. Der Carpus ist dieser Bewegung gefolgt, so daß das Ulnarköpfchen anscheinend frei auf der Volarfläche des Gelenkes liegt. All diese Veränderungen sind ausgeprägter auf der linken Seite.

Fig 2.

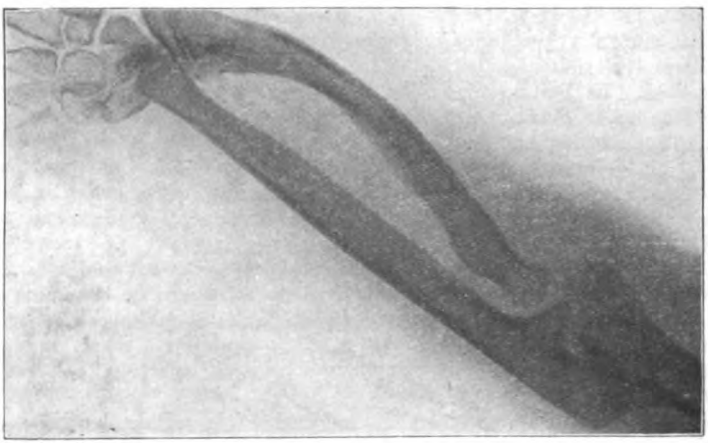

Aufnahme in Pronationsstellung der Hand. Links.

Dieser Fall zeigt also alle Merkmale, welche augenblicklich als charakteristisch für eine »Madelung'sche Deformität« angesehen werden, mit dem Unterschiede:

1) daß die untere Radiusgelenkfläche nach hinten anstatt nach vorn gerichtet ist,

Digitized by Google

2) daß eine scheinbare Subluxation der Hand dorsalwärts anstatt volarwärts besteht, und

3) daß eine Luxatio anterior des unteren Ulnarendes im Radio-ulnargelenk anstatt einer Luxatio posterior, wie in den typischen Fällen, vorhanden ist.

Fig. 3.

Nur ein anderer ähnlicher Fall erscheint in der Literatur. Er ist von Kirmisson (6) beschrieben worden und gleicht meinem auf das genaueste, nur daß seine Pat. Zeichen von Rachitis hatte.

Zum Schluß möchte ich die Aufmerksamkeit auf das Folgende lenken: Dieser Fall ist, übereinstimmend mit der Mehrzahl der Chirurgen, welche eine »Madelung'sche Deformität« nicht als eine wirkliche, sondern als eine scheinbare Luxation des Carpus ansehen, bedingt durch die Verkrümmung des unteren Radiusendes und eine Drehung der Gelenkfläche. Der Carpus behält seine normalen Verhältnisse zum Radius bei, aber die Ulna ist im unteren Radio-ulnargelenk luxiert. Die Krankheit tritt spontan in der Wachstumsperiode auf, entwickelt sich allmählich und ist höchstwahrscheinlich bedingt durch eine un-

Fig. 4.



regelmäßige Ossifikation des unteren Endes der Radiusdiaphyse. Es ist kein Grund vorhanden, diese Krankheit kongenitaler Belastung, Entzündungsprozessen, Trauma

Digitized by Google

oder Rachitis zuzuschreiben, doch mögen diese anscheinend ähnliche Deformationen hervorrufen.

Es bestehen zwei bestimmte Formen, analog dem Genu valgum und Genu varum:

a. Die Fälle, in welchen die untere Gelenkfläche des Radius nach vorn und ulnarwärts gedreht, die Ulna nach hinten luxiert ist, und anscheinend eine Subluxatio anterior der Hand besteht. Dies sind die gewöhnlichen Fälle.

b. Die, welche Kirmisson's und meinem Fall entsprechen, in welchen die Gelenkfläche nach hinten und zur Ulna gedreht ist, mit Luxatio posterior des Ulnaendes und Subluxationsstellung der Hand nach hinten.

Therapeutisch kommt nur die Osteotomie des Radius nach vollendetem Wachstum in Betracht, falls die Funktionshindernisse und die kosmetischen Erfordernisse Anlaß dazu geben.

Eine ausführliche Beschreibung des obigen Falles mit einem kritischen Überblick der Literatur wird binnen kurzem erscheinen.

Literatur.

1) Madelung, Verhandlungen der deutschen Gesellschaft für Chirurgie 1878. Bd. VII. p. 259—276.

2) Pels-Leusden, Deutsche med. Wochenschrift 1907. Bd. XXXIII. p. 372 bis 374.

3) E. Estor, Revue de chirurgie 1907. Bd. XXVII. p. 145 168, 317—348.

4) H. Siegrist, Deutsche Zeitschrift f. Chirurgie 1908. Bd. XCI. p. 524—586.

5) Franke, Deutsche Zeitschrift f. Chirurgie 1908. Bd. XCII. p. 156—180.

6) E. Kirmisson, Les difformités acquises de l'apparail locomoteur pendant l'enfance et l'adolescence. Paris, 1902. p. 367—372.

---

14) **Hochenegg.** Jahresbericht der II. chirurgischen Klinik zu Wien. 1906.

Wien, **Urban & Schwarzenberg,** 1907.

Gleich seinem Vorgänger bringt der Jahresbericht für das Jahr 1906 der II. chirurgischen Klinik in Wien eine Fülle interessanter Mitteilungen. Hervorhebung verdient H.'s Einleitung, in der er eine Frage anschneidet, die auch andere klinisch lehrtätige Chirurgen beschäftigt oder noch beschäftigen wird, die erschreckende und in Zunahme begriffene qualitative Einschränkung des Lehrmaterials. Zu einer verhältnismäßig großen Zahl von Bauchoperationen an H.'s Klinik steht die Extremitäten- und Verletzungschirurgie in einem erstaunlichen Mißverhältnis. Auch in anderer Beziehung ist das Material als überaus lückenhaft und unzureichend zu bezeichnen. So konnte H. im ganzen Berichtsjahre keine Tracheotomie, keine Trepanation, keine regelrechte Empyemoperation, keinen Fall von Hirnerschütterung, von Hirndruck, keinen Schädelbruch, keine frische Wirbelsäulenverletzung, keine Nierenverletzung, nur eine Thoraxschußwunde usf. zeigen; der Mangel an Extremitätenchirurgie erlaubte nicht einmal die Demonstration der gewöhnlichsten Amputationen und Resektionen am Lebenden. Das vorhandene operative Material ist zudem zu einförmig; es besteht aus Fällen, deren Operation gewagt erscheint oder zur chirurgischen Alltäglichkeit geworden ist. Die Ursachen liegen in der jedes Bedürfnis deckenden Versorgung der Provinz und der Großstadtperipherie mit Fachchirurgen, in der großen Zahl neu entstandener Ambulatorien und in der Absorbierung eines großen Materialteiles durch Orthopäden, Laryngologen, Otiater, Urologen und Gynäkologen, deren Gebiete zusehends gewachsen sind. Die nicht nur im Interesse der kommenden Ärztegeneration dringend nötige Abhilfe glaubt Verf. zum Teil durch die obligatorische Überführung aller Verletzungen in die Kliniken schaffen zu können. Die frühere Popularität der Kliniken, in denen im Gegensatz zu kleineren Krankenhäusern der Kranke sich die klinische Vorstellung gefallen lassen muß, und in denen die Aus-

Digitized by Google

führung operativer Eingriffe auch dem lernenden Chirurgen überlassen werden soll, hat gelitten; sie wäre durch Herabsetzung der Pflegesätze und Aufbesserung der Verpflegung, durch Schaffen von Freibetten für die chirurgische Kinderabteilung u. dgl. zu heben. — Im wissenschaftlichen Teile des Jahresberichtes finden sich von H. und seinen Mitarbeitern 16 zum Teil sehr interessante Vorträge und Demonstrationen; die Arbeiten sind schon an anderen Stellen veröffentlicht worden, es sei hier nur auf sie hingewiesen. Der umfangreichste Teil des Bandes, der etwa 180 Seiten umfassende, mit großem Fleiß ausgearbeitete ärztliche Bericht, bringt in übersichtlicher Anordnung eine Fülle kasuistischer Mitteilungen, die durch eine Anzahl klarer Abbildungen ergänzt werden. **W. Goebel** (Köln).

15) **Tetsuo Miyata.** Beiträge zum Kapitel der totalen Skalpierung.
(v. Langenbeck's Archiv Bd. LXXXV. Hft. 4.)

M. erweitert die bisherige Kasuistik von totalen Skalpierungen um drei neue Fälle, darunter einen selbst behandelten, der durch Transplantationen geheilt wurde.
E. Siegel (Frankfurt a. M.).

16) **J. B. Kaplan.** Zur Kasuistik der otogenen Meningitiden.
(Russki Wratsch 1908. Nr. 11.)

Die 19jährige Pat. litt seit 4 Jahren an rechtsseitiger eitriger Otitis media. Vor 2 Tagen — nach Angina — hat sich der Ohrfluß verstärkt. Meningitis, Parese des rechten Facialis und Abducens; Blick nach links gerichtet. Probepunktion des Rückenmarkskanals ergibt trübe Flüssigkeit mit viel Eiterkörperchen, hauptsächlich vielkernigen Leukocyten und Diplokokken. Tod nach 3 Tagen. Sektion: rechtsseitige Otitis media, eitrige Meningitis an der Schädelbasis; Eiter hauptsächlich in der linken Felsenbeingegend. Nach Prof. Werchowski, in dessen Klinik der Fall beobachtet wurde, ist der nach links gerichtete Blick der Pat. ein Zeichen, daß auf derselben Seite mehr Eiter als rechts vorhanden war. Er sah schon früher einen solchen Fall. Das Symptom verdient nachgeprüft zu werden. **E. Gückel** (Wel. Bubny, Poltawa).

17) **Barker.** On the possible use of lumbar puncture in the treatment of otitic meningitis.
(Proceedings of the royal soc. of med. 1908. April.)

Auf Grund der guten Erfolge, welche Lenhartz mit der Lumbalpunktion bei Zerebrospinalmeningitis hatte, tritt B. für häufig wiederholte Spinalpunktion bei eitriger Meningitis im Anschluß an Ohrerkrankungen ein. Von drei Pat. konnte er zwei durchbringen. Bei dem ersten Kranken war trotz Radikaloperation die Entzündung nach dem Wirbelkanal fortgekrochen und hatte schwer eitrige Spinalmeningitis veranlaßt (Mikrokokkus catarrhalis). B. hat 14mal punktiert, jedesmal 10—12 ccm abgelassen. Bei dem zweiten Kranken fand sich ein Abszeß hinter dem Gehörgang (Pseudodiphtheriebazillen), gleichfalls 14 Punktionen. Ein 16jähriges Mädchen, bei dem es sich um eine Streptokokkeninfektion handelte und ausgedehnte Karies des Schläfenbeins bestand, ging nach 14 Tagen zugrunde.

Von der Einspritzung einer antiseptischen Flüssigkeit in den Wirbelkanal verspricht B. sich nichts. **Deetz** (Homburg v. d. H.).

18) **Thomas and Cushing.** Removal of a subcortical cystic tumor at a second-stage operation without anesthesia.
(Journ. of the amer. med. assoc. 1908. Nr. 11.)

Genaue Kranken- und Operationsgeschichte des von T. untersuchten und von C. operierten Pat., eines 32jährigen Lehrers und Farmers.

Mit 9 Jahren hatte er eine leichte Kopfverletzung erlitten, 1892 einen Bruch der Nasenbeine.

1895 Beginn der Anfälle mit unbehaglichen Gefühlsempfindungen im Kopf und linker Körperseite, etwa alle Monate einmal. Die Anfälle nahmen an Zahl

Digitized by Google

und Schwere zu, Bewußtlosigkeit stellte sich dabei ein, die Sehkraft verminderte sich stark, Schwäche in den Extremitäten linkerseits machte sich bemerkbar.

In fünf Etappen, zwischen dem 22. November 1906 und dem 26. März 1907, wurde mit großem osteoplastischem Lappen die Gegend der Rolands'schen Furche freigelegt und schließlich, nachdem das Hirn freigelegt worden war, ohne daß man objektiv etwas gefunden hätte, beim fünften Eingriff in das Hirn eingegangen, ohne daß der bei Bewußtsein befindliche Pat. Schmerzen davon gespürt hätte. 1 cm unter der Rinde des Gyrus postcentralis, nahe dem Sinus sagittalis kam man auf eine Cyste von 5 cm Durchmesser mit klarem Inhalt, die enukleiert wurde.

Pat. genas, hatte bis zum 6. Mai 1907 keinen Anfall mehr gehabt, seine Muskulatur linkerseits hatte er gut in der Gewalt.

Zahlreiche Abbildungen, besonders auch der durch Faradisation bestimmten lokomotorischen Zonen. **W. v. Brunn** (Rostock).

19) **F. Koch.** Moderne Operationen zur narbenlosen Verbesserung der Nasenform.

(Therapeutische Monatshefte 1908. Nr. 21.)

Zur Beseitigung von Nasenhöckern macht K. die Nase durch ein Lokalanästhetikum unempfindlich und löst den Höcker, vom Nasenseptum ausgehend, von innen her aus seiner Verbindung aus und befreit ihn vom Periost. Eine von ihm zu diesem Zweck konstruierte Fräse beseitigt den Höcker durch rotierende und schneidende Bewegungen.

Zur Beseitigung der Sattelnase setzt K. Paraffinstücke vom Innern der Nase aus auf. Die Form dieser Prothese wird erhalten, indem man zunächst ein Negativ der Nase in Gips bildet, von diesem ein Positiv macht, welches sterilisiert wird und durch Aufgießen des Paraffins die neue Nasenform bekommt. Dieses Stück wird abgelöst und eingelegt.

Nach den der Arbeit beigegebenen Abbildungen sind die Resultate K.'s als glänzend zu bezeichnen. **Silberberg** (Breslau).

20) **Morris.** Partial resection of upper and lower maxillae for congenital deformity of the face.

(Annals of surgery 1908. Februar.)

M. behandelte eine junge Dame, deren eine Gesichtshälfte stark hypertrophisch war und sehr entstellend wirkte. Die Hypertrophie war durch die rechten Gesichtsknochen bedingt; infolgedessen meißelte M. nach vorhergegangener Tracheotomie des Kehlkopfes und Tamponade des Schlundes von Inzisionen der inneren Wunde aus Stücke vom Oberkiefer und vom harten Gaumen fort, entfernte den Vomer auf der einen Seite und lockerte das rechte Nasenbein, um es tiefer zu drücken. In einer zweiten Operationssitzung entfernte er ein großes Stück aus dem rechten Unterkiefer und vernähte dann beide Unterkieferhälften mit Silberdraht. Endlich wurden noch, um die abstehenden Ohren anliegend zu machen, aus dem hinteren Teil ovale Hautknorpelstücke geschnitten und der Defekt vernäht. Wie die beigegebenen Photographien zeigen, war eine erhebliche Verschönerung des Gesichtes eingetreten. **Herhold** (Brandenburg).

21) **Garrè.** Fall von Mikrognathie.

Sitzungsbericht der Niederrhein. Gesellschaft für Natur- und Heilkunde zu Bonn 1907.

Demonstration eines Mannes mit so hochgradiger Mikrognathie, daß er infolge Luftmangels Erstickungsanfälle bekommt und die Aufnahme fester Nahrung behindert ist. Operation nach v. Eiselsberg und v. Mikulicz mit stufenförmiger Durchsägung der horizontaler Unterkieferäste und nachfolgender Naht der auseinandergezogenen Fragmente, ist wegen der Dünnheit des Knochens unmöglich. G. wollte den Unterkiefer median spalten, zunächst einen Elfenbeinstift einlegen, da die Wunde nicht aseptisch zu halten ist. Später sollte derselbe durch ein vom

Digitized by Google

Wundboden her implantiertes Rippenstück, der Krümmung wegen am besten dem Angulus entlehnt, ersetzt werden.

Nach gütiger Mitteilung G.'s war nach Durchtrennung des Kiefers die Spannung sehr groß. Es wurde daher zunächst ein Elfenbeinzapfen, dann eine zahnärztliche Prothese mit Schraube eingelegt. Gegen den 29. Mai ist der Zustand recht gebessert. Die Kochenimplantation ist noch aufgeschoben.

Deetz (Homburg v. d. H.).

22) **Bogoljuboff.** Adenoma adamantinum.

(Chirurgia Bd. XXIII. Nr. 135 [Russisch].)

Beschreibung eines einschlägigen Falles. Die 27jährige Frau litt seit 2 Jahren an einer Geschwulst des linken Oberkiefers. Resektion nach prophylaktischer Tracheotomie.

Die mikroskopischen Präparate bestätigten die Diagnose, wie aus fünf beigegebenen recht instruktiven Zeichnungen hervorgeht. Verf. betont besonders, daß er in einigen Präparaten die Herausbildung cystenartiger Hohlräume aus mehrschichtigen Komplexen epithelialer Zellen nachweisen kann. An jenen Stellen will er den Übergang des Adenoma adamantinum in das Adenoma adamantinum cysticum direkt beobachten. Verf. schließt daraus auf die gleichartige Genese der soliden, gutartigen Epithelialgeschwülste und der vielkammerigen Cysten des Kiefers, welch letztere aus den ersteren hervorgehen.

Oettingen (Berlin).

23) **Levinger** (München). Ein kongenitaler behaarter Rachenpolyp.

(Münchener med. Wochenschrift 1908. Nr. 19.)

Die Geschwulst, die seit der Geburt des Kindes Atem- und schließlich auch Schluckbeschwerden verursachte, hatte mit dem Stiel eine Länge von 6 cm, eine Breite von $1^1/_2$ cm und keulenförmige Gestalt. Die Oberfläche entsprach äußerer Haut mit zahlreichen Härchen. Das $6^1/_2$ Monate alte Kind war sonst normal entwickelt. Heilung durch Abtragung des Polypen mit der kalten Schlinge.

Kramer (Glogau).

24) **D. G. Gorochow.** Zur Kasuistik der Spina bifida. Drei Fälle mit Einschluß des Rückenmarks im Bruchsack.

(Praktitscheski Wratsch 1908. Nr. 15—17.)

Im Moskauer Sophienkinderhospital wurden innerhalb der letzten 7 Jahre etwa 16 Fälle von Spina bifida beobachtet. Drei Fälle enthielten als Inhalt im Bruchsack das Ende des Rückenmarks. Sie betrafen zwei Knaben und ein Mädchen im Alter von 3—10 Monaten. Die Geschwulst war apfel- bis orangengroß, von angiomatös und narbig veränderter Haut bedeckt. Das darin befindliche Rückenmark war 3, 5 bzw. 6 cm lang und wurde — wie die ebenfalls vorgefallenen Nervenbündel — möglichst nahe am Sack abgeschnitten und reponiert. In Fall 1 wurde die quer zur Längsachse des Körpers liegende Öffnung im Kreuzbein durch einen unterhalb derselben entnommenen Periostknochenlappen und darüber durch einen Muskellappen aus dem Latissimus dorsi verschlossen. Heilung; nach $10^1/_2$ Monaten gesund; die vorher vorhandene Urininkontinenz hat sich gebessert. — In Fall 2 wurde der Bruchsack durch Übereinanderlegung der Ränder geschlossen; darüber wurden von beiden Seiten Muskellappen — links mit dem Periost — geschoben und vernäht. Am 5. Tage Tod an Sepsis. — In Fall 3 wurde das große (3×2 cm) Loch durch zwei Lappen zu $^2/_3$ geschlossen; rechts wurde ein Periostknochenlappen über dem Foramen ischiad. maj., links ein Periostknorpellappen dicht am Defekt entnommen und über dem Loche vernäht. Heilung. — Acht Zeichnungen erläutern die Technik der Operation und zeigen den Zustand vor derselben (in Fall 1 auch nachher).

E. Gückel (Wel. Bubny, Poltawa).

25) **A. M. Wirschubski.** Zur Kasuistik der Spondylitis typhosa.

(Praktitscheski Wratsch 1908. Nr. 17.)

Pat., 18 Jahre alt, Arbeiter, erkrankte 2 Monate nach überstandenem Abdominaltyphus an starken Schmerzen in der rechten Lendengegend. Rücken nach

Digitized by Google

hinten rechts verkrümmt. Während der 9. oder 10. Woche Abendtemperatur bis 39° C, sonst normal. Behandlung mit Kompressen, Bädern und Salizylpräparaten erfolglos; nach Anlegen eines Gipskorsetts trat — 4 Monate nach Beginn der Krankheit — Heilung ein. **E. Glückel** (Wel. Bubny, Poltawa).

26) **Dobromyssloff.** Zur Pathologie und Therapie der Tumoren des Glomus caroticum.

(Chiurgia 1908. Nr. 135 [Russisch].)

Ausführliche Behandlung der Anatomie und Histologie des Glomus. Die Geschwülste sind selten. Seit 1891 sind 19 Fälle beschrieben worden, die D. in statistischer Tabelle geordnet hat. D. hat zwei Fälle beobachtet, von denen er einen selbst operierte. Einmal handelte es sich offenbar um ein Peritheliom — Verf. stand nur das Präparat zur Verfügung. Im anderen Falle lag eine kleinapfelgroße Geschwulst vor, die, im linken seitlichen Halsdreieck liegend, bis an den Proc. mastoideus heranreichte. Die Exstirpation war verhältnismäßig leicht. Nach Abbindung der zahlreichen Gefäße, die in die mit fester Kapsel umgebene Geschwulst eintraten, ließ diese sich bequem entfernen, zumal sie nicht wie gewöhnlich hinter, sondern vor der Karotidenteilung lag. Daher kam es auch nicht zu der gewöhnlich notwendigen Unterbindung der Carotis.

Die mikroskopische Untersuchung ergab zunächst das ausgesprochene Bild des Spindelzellensarkoms. Dennoch gestattete die Anordnung zahlreicher epitheloider Zellkomplexe in der Umgebung schlingenartig gebogener Kapillaren die Annahme, daß es sich in jenem Fall um eine bösartige Neubildung des Glomus handelte.

Diese Geschwülste wachsen langsam. Das männliche Geschlecht scheint prädisponiert, der Beginn des Wachstums liegt meist in den Pubertätsjahren, und besonders häufig ist die linke Seite getroffen. Solange die Kapsel der Geschwulst unversehrt ist, scheint die Bösartigkeit nicht groß, daher oft ein gleichbleibender Status über zehn und mehr Jahre. Wird aber die Kapsel erst durchbrochen, so tritt die feste Umwachsung der Karotiden ein, das Vordringen in das Nachbargewebe usw. Mit diesem Augenblick wird die Bösartigkeit groß.

Prognose und Indikation ergeben sich hieraus von selber.

Oettingen (Berlin).

27) **C. Severeanu** und **I. Jianu** (Bukarest). Versuche zur Behandlung der Neubildungen durch lymphatische Stase: die Ligatur des Bogens des Ductus thoracicus und die Ligatur der Pecquet'schen Zisterne.

(Revista de chir. 1908. Juni.)

Verff. haben die Unterbindung des Ductus thoracicus an jener Stelle, wo er sich in die V. subclavia ergießt, vorgenommen und hierdurch in sehr günstiger Weise die Schmerzen, welche ein großes, nicht operables Sarkom der Bauchhöhle bewirkte, beeinflußt. Auch das Allgemeinbefinden und der Appetit besserten sich. In drei Fällen von inoperablem Karzinom des Gebärmutterhalses wurde die beiderseitige Unterbindung der Artt. hypogastricae und der Cisterna chyli gemacht, und der Erfolg war der, daß die Sekretion, die Blutung und der üble Geruch auffallend abnahmen bzw. ganz verschwanden. Der Allgemeinzustand wurde ebenfalls besser, und die Kranken verloren ihr kachektisches Aussehen.

S. und J. nehmen sich vor, in Zukunft in Fällen von nicht operablen Gebärmutterkrebsen nur die Cisterna chyli und nicht auch die hypogastrischen Arterien zu unterbinden, um den Einfluß der reinen lymphatischen Stase auf das Neugebilde zu studieren. **E. Toff** (Braila).

28) **W. Hinrichs** (Ratzeburg). Behinderung der Atmung und der Nahrungsaufnahme durch eine zu große Thymus bei einem 10 Wochen alten Kinde. Operation. Heilung.

Inaug. Diss., Leipzig.

Beschreibung eines Falles, der die in der Überschrift angekündigte Eigentümlichkeiten zeigte. Partielle Resektion brachte Heilung. **Stocker** (Bonn).

Digitized by Google

29) **Delore et Chalier.** Contribution à la chirurgie thyroidienne (goitres et strumites).

(Revue de chir. XXVII. ann. Nr. 10.)

Verff. berichten ihre Beobachtungen an 61 gutartigen Kröpfen und 12 Entzündungen in Schilddrüsen oder Kröpfen, welche sie in der Klinik Poncet's operiert haben.

Bei den Kröpfen handelte es sich in der Mehrzahl der Fälle um Cysten oder Knoten, die 42mal innerhalb der Drüse, 11mal subkapsulär (»énucléation massive«) enukleiert wurden. Nur 7mal wurde wegen diffuser Kröpfe die Resektion oder partielle Thyroidektomie ausgeführt. Ein von zahlreichen Knoten durchsetzter Kropf mit hochgradigem Infantilismus wurde teilweise exstirpiert, wonach sich der Zustand schnell besserte. Fast die Hälfte der Cysten enthielt Blut, das sich entweder allmählich in mehreren Schüben oder ganz plötzlich in die Cyste infolge eines Traumas, einer Infektion, der Menstruation oder Schwangerschaft ergießt und die schwersten Druckerscheinungen verursachen kann. Nicht selten vereitert der blutige Inhalt, gibt aber wohl kaum zur Bildung eines Fibroms Veranlassung, wie einige Autoren behaupten; wenigstens konnten die Verff. in einem äußerst schnell gewachsenen Fibrom von vorangegangenen Blutungen nichts feststellen.

Am häufigsten erfordern die Kröpfe, welche die Nachbarorgane komprimieren, die Operation. Ganz besonders bedürfen der chirurgischen Hilfe jene teilweise retrosternal oder gänzlich mediastinal gelagerten Kröpfe, welche zu schweren Herz- und Lungenstörungen führen und gewöhnlich lange Zeit unter falscher Diagnose innerlich behandelt sind (»forme médicale«). Auch nervöse und psychische Störungen bilden eine dringende Indikation.

Fast bei allen Operationen wandten Verff. Ätherbetäubung an, die sie mit 10 ccm Chloräthyl einleiteten. Die Lokalanästhesie ist bei hinfälligen und kachektischen Kranken oder bei Herz- und Atmungsstörungen angezeigt. Die Tracheotomie darf nur im äußersten Notfall ausgeführt werden. Die oft sehr heftigen Blutungen bei Enukleationen stillen Verff. an dem vorgestülpten Geschwulstbett durch Poncet's »suture hémostatique«. Im übrigen sahen sie, abgesehen von einem tödlich verlaufenen Fall von Empyem, keine Komplikationen bei oder nach der Operation eintreten, beobachteten auch niemals ein Rezidiv.

Die akuten Entzündungen entwickelten sich unter zwölf Fällen 10mal in einem bereits vorher bestehenden Kropf. Die Eiterungen heilen selbst nach breiter Eröffnung zuweilen nicht aus, so daß die sekundäre Ausschälung des Eitersackes sofort oder à froid notwendig wird. In einem Falle wurde sie primär mit bestem Erfolge ausgeführt.

Bei mehreren Kranken haben die Verff. wegen Poncet's entzündlicher Tuberkulose, d. h. bei diffusen oder knotigen Hypertrophien, die durch den Tuberkelbazillus oder seine Toxine verursacht sind, ohne daß es zu spezifisch tuberkulösen Gewebsveränderungen kommt, eingegriffen. **Gutzeit** (Neidenburg).

30) **Cook.** The X-ray and high frequency treatment of exophthalmic goiter.

(Journ. of the amer. med. assoc. 1908. Nr. 10.)

Verf. hat in fünf Fällen sehr befriedigende Resultate gehabt, wo er Morbus Basedow mit Röntgenstrahlen und Strömen hoher Frequenz behandelte. Letztere wirken stark beruhigend auf das Nervensystem, der Appetit wird angeregt, das Körpergewicht hebt sich. Die Röntgenstrahlen wirken auf den Kropf energisch ein: anfangs beobachtet man Verkleinerung der Drüse, dann wieder Anschwellung unter Umständen über das Maß der früheren Größe hinaus und unmittelbar danach die definitive Abschwellung. In zwei Fällen ging auch der Exophthalmus sehr stark zurück, ebenso die Tachykardie. Das Allgemeinbefinden besserte sich erheblich, der Schlaf wurde günstig beeinflußt. **W. v. Brunn** (Rostock).

Digitized by Google

31) **Kan.** Über einen Fall von kongenitalen Larynxluftsäcken bei einem Kinde von 16 Tagen.

(Zeitschrift für Laryngologie, Rhinologie und ihre Grenzgebiete Bd. I. Hft. 1.)

Die für stereoskopische Besichtigung angefertigte Photographie gibt ein vorzügliches Bild der beschriebenen Mißbildung, die zu häufigen cyanotischen Anfällen und in einem derselben zum Tode des Kindes geführt hatte. Anatomisch fand sich eine mangelhafte Entwicklung des Aryknorpel, scheidenförmige Lichtung des Kehlkopfes ohne die charakteristischen Prominenzen der wahren und falschen Stimmbänder, und der Stelle der Sinus pyriformes entsprechend zwei nach oben und medialwärts sich erstreckende Wölbungen, die mit Schleimhaut ausgekleidete Luftsäcke darstellte, von denen aber unentschieden gelassen werden mußte, ob sie direkt mit dem Kehlkopfinnern kommunizierten. Interessante Darstellung der verschiedenen Formen der bei Affen so häufig zu beobachtenden Laryngokelen.

Engelhardt (Kassel).

32) **Hansberg.** Über angeborene Membranbildung des Kehlkopfes.

(Zeitschrift für Laryngologie, Rhinologie und ihre Grenzgebiete Bd. I. Hft. 1.)

Angeborene, aber nur einseitig entwickelte Membran des Kehlkopfes bei einem Neugeborenen, bei dem nach 4 Monaten wegen hochgradiger Dyspnoe zuerst die Tracheotomie, dann die Laryngotomie mit sehr günstigem Erfolg ausgeführt wurde. Die dicke, derbe Membran inserierte unterhalb der vorderen Kommissur, und verlief dem rechten Stimmband eine kurze Strecke adhärent, nach hinten oben, um kurz vor dem Aryknorpel in der Höhe des Taschenbandes zu endigen.

Engelhardt (Kassel).

33) **R. Bloch** (Prag). Ein Fall von gonorrhoischer Miterkrankung eines Kehlkopfgelenkes.

(Prager med. Wochenschrift 1908. Nr. 16.)

Der außergewöhnlich seltene Fall betraf einen 19jährigen Pat., der eine 8 Tage alte Gonorrhöe hatte. Es bestand eine Arthritis des rechten Handgelenkes gonorrhoischer Natur und eine ebensolche im Gelenke des linken Aryknorpels. Die Gegend des Aryknorpels war in eine kugelige, kleinhaselnußgroße Geschwulst verwandelt. Die Abheilung der Arygelenksentzündung beanspruchte 4 Wochen. In der gleichen Zeit war auch die Handgelenksentzündung verheilt.

A. Hofmann (Karlsruhe).

34) **S. Möller.** Über Epiglottisamputation bei der Kehlkopftuberkulose.

(Zeitschrift für Laryngologie, Rhinologie und ihre Grenzgebiete Bd. I. Hft. 1.)

Empfehlung der Epiglottisamputation in geeigneten Fällen; die endolaryngeale Behandlung wurde dadurch erheblich erleichtert, die Schluckschmerzen hörten auf, das Allgemeinbefinden hob sich. Die Operation dürfte übrigens doch häufiger, wenigstens als Teilamputation, ausgeführt werden, als Verf. annimmt.

Engelhardt (Kassel).

35) **Jacson.** Tracheo-bronchoscopy.

(Annals of surgery 1908. März.)

Verf. beschreibt sechs interessante Fälle von Fremdkörpern im Bronchus, die alle mittels Bronchoskop und Zange entfernt wurden. Besonders interessant sind zwei Fälle, in welchen sich einmal eine Schalnadel, das andere Mal eine Schlipsnadel im Bronchus quer gestellt hatten. Die ziemlich große Schalnadel hatte sich dabei mit der Spitze in den Bronchus gebohrt und konnte nur extrahiert werden, nachdem sie durch die eingeführte Zange zerbrochen war. J. schlägt vor, stets bei diesen Operationen große Rundbrillen zu tragen, da dem Operateur sonst Kokainteilchen oder infektiöser Schleim aus dem Bronchus ins Auge spritzt.

Herhold (Brandenburg).

36) **Markuson.** Über Fremdkörper in den Luftwegen der Kinder.

(Chirurgia 1908. Nr. 135. [Russisch.])

Unter Berücksichtigung der gesamten Literatur wird eine Statistik über die in den letzten 20 Jahren im Olga-Hospital zu Moskau beobachteten Fälle gegeben.

Digitized by Google

Das Thema kann statistisch von verschiedenen Seiten beleuchtet werden. Einige Zahlen seien genannt: In den Jahren 1887—1907 wurden rund 50 Fälle beobachtet. Für Rußland charakteristisch ist, daß es sich in 43 Fällen (86%) um Aspiration von Sonnenblumensamen handelte. 19 Kinder waren noch nicht 2 Jahre alt, 46 Kinder noch nicht 6 Jahre. 14 Kinder wurden am 1. Tage, bzw. sofort in das Hospital gebracht, davon zeigte die Hälfte Erscheinungen der akuten Asphyxie; die übrigen litten an leichten Stenosenerscheinungen. Von den 50 Pat. wurden 5 ohne Operation geheilt, 45 operiert. Von letzteren starben 9, und zwar 6 davon, obgleich der Fremdkörper in der Operation entfernt worden war.

Verf. vergleicht den Wert der Tracheotomie mit dem der bronchoskopischen Methoden und kommt zum Schluß, daß die intralaryngealen diagnostischen und operativen Methoden außerordentlich wertvoll wären, aber eine erstklassige spezialistische Ausbildung verlangten. Deshalb sind sie aber neben der Tracheotomie nicht zu verwerfen, sondern im Gegenteil eifrig zu üben. Die Prognose kann dadurch noch um ein Bedeutendes gebessert werden. **Oettingen** (Berlin).

37) **Ingals.** Removal of a pin from lung by upper bronchoscopy.

(Journ. of the amer. med. assoc. 1908. Nr. 10.)

Mühsame Entfernung eines zylindrischen Stückes Radiergummi mit hindurchgesteckter Stecknadel aus dem rechten Bronchus. Der Gummi maß 1,2 cm in der Länge und 7 mm im Durchmesser, die Nadel war 3 cm lang. Der Pat. war ein 10 Jahre alter Knabe. Verf. operierte in Narkose. Vor 3 Tagen hatte Pat. den Fremdkörper aspiriert. Heilung. **W. v. Brunn** (Rostock).

38) **Vidal.** Appareil à hyperpression pour les interventions thoraciques.

(Ann. de la soc. belge de chir. 1908. April.)

Der auf dem Brauer'schen Überdruckprinzip beruhende Apparat ist in folgender Weise zusammengesetzt. Durch einen gewöhnlichen Blasebalg wird Luft in ein Rohr getrieben, welches sich an seinem Ende in drei Röhrchen teilt, die nach Art einer Panflöte nebeneinander, eins jedesmal 1 mm kürzer wie das nächste, angebracht sind. Diese Panflöte taucht in ein offenes Gefäß mit Wasser so ein, daß die aus der Öffnung des kürzesten Röhrchens austretende Luft, um aus dem Gefäß entweichen zu können, den Druck einer Wassersäule von 10 cm Höhe zu überwinden hat. Dieses ist der Druck, unter dem die Luft in dem System stehen soll. Erhöht sich dieser Druck, wie es bei der Blasebalgtätigkeit leicht möglich ist, so tritt auch Luft aus dem zweiten und bei weiterer Erhöhung auch aus dem dritten Röhrchen aus, was einen sehr schnellen Ausgleich zur Folge hat. Tritt eine Druckerniedrigung ein, so wird diese durch eine andere Vorrichtung ausgeglichen; von dem Hauptrohr zweigt ein Seitenast ab, der in eine 15—20 Liter haltende Flasche führt; diese kommuniziert durch eine seitlich dicht über dem Boden befindliche kurze Röhre mit einem etwas kleineren offenen Gefäß. In dieses wird Wasser eingelassen, das sich nach dem Gesetz der kommunizierenden Röhren in beiden Gefäßen verteilt; dabei bleibt in der größeren Flasche über dem Wasserspiegel eine normalerweise unter 10 cm Druck stehende Luftmenge enthalten. Geht nun der Druck unter 10 cm herunter, so wird diese Luftmenge durch das Wasser in das Hauptrohr hineingepreßt und hier der Druck erhöht. Am Hauptrohr sind noch einige weitere Abzweigungen angebracht; durch die eine kann die Luft durch Einschalten eines Hahnes über Chloroform geleitet und mit Chloroformdämpfen gesättigt werden. Eine weitere führt zu einem Manometer, die letzte endlich steht mit einer Gummikanüle in Verbindung, die in den Kehlkopf eingeführt wird, oder neuerdings endigt sie in zwei ovalen Platten, die, ähnlich wie beim Mayer'schen Apparat, durch Kompression der Lippen einen Abschluß der Lungenluft gegen die Atmosphäre bewirken. Von dem letztbeschriebenen Luft zuführenden Rohre zweigt noch ein in einen Gummiballon führendes Röhrchen ab, welches das event. Erbrochene aufnehmen soll.

Digitized by Google

Den Hauptwert des mehrfach mit gutem Erfolg erprobten Apparates sieht Verf. in seiner Einfachheit, Wohlfeilheit und leichten Transportierbarkeit.

Vorderbrügge (Danzig).

39) **Delorme.** Traitemant des blessures de poumon compliquées d'hémorragies graves.

(Bull. et mém. de la soc. de chir. de Paris T. XXXIII. p. 598 ff.)

An der Hand zweier, von Ombredanne und Duval operierter Fälle von Lungenschußwunden (deren zweiter, wenigstens nach der Krankengeschichte zu urteilen, zweifellos bei exspektativem Verfahren wohl auch zur Heilung gekommen wäre Ref.) bespricht D. eingehend die Indikationen zu direkten Eingriffen bei penetrierenden Lungenschußwunden. Er möchte mehr als bisher dem aktiven Vorgehen dabei das Wort reden. Sowohl bei primärem als bei sekundärem Hämatothorax, der irgendwie bedrohlich durch Kompression oder den Blutverlust wirkt — bei stärkerer Hämoptöe ebenfalls, — soll das Verhalten des Chirurgen möglichst aktiv sein. In der anschließenden Diskussion werden zahlreiche Ansichten auf Grund reicher Kasuistik laut, die im Original nachgelesen werden müssen.

Kaehler (Duisburg-M.).

Zu der vorläufigen Mitteilung von Stabsarzt Dr. Momburg: „Künstliche Blutleere der unteren Körperhälfte" in Nr. 23. d. Bl.

Von

Prof. ***Felix Franke*** *in Braunschweig.*

Bei der Bedeutung der von Momburg angeschnittenen Frage der künstlichen Blutleere der unteren Körperhälfte halte ich es im Hinblick darauf, daß wahrscheinlich andere die Versuche Momburg's wiederholen oder zu modifizieren suchen, für geboten, auf meine in einem Falle mit der elastischen Umschnürung 1890 gemachte Erfahrung hinzuweisen.

Ich hatte, wie ich in Nr. 45, Jahrgang 1897 d. Bl., mitgeteilt habe (Die Amputatio colli femoris als Ersatz der Exarticulatio coxae [Darmblutung nach elastischer Umschnürung des Leibes]), um die Kompression der Aorta sicher zu erhalten, eine Pelotte unter die Martin'sche Binde gelegt und dazu in Ermangelung eines besseren in der Eile eine porzellanene Nadeldose benutzt. Die Blutstillung nun war eine vollkommene, es kam aber nach der Abnahme der Binde zu reichlichen, anfangs etwas blutigen Durchfällen, die allerdings keinen vollen Tag anhielten; sonst zeigte sich kein Schaden.

Da der betreffende Pat. sehr mager war, besteht die Möglichkeit, daß nicht die elastische Umschnürung an sich, sondern der Druck der Eingeweide gegen den scharfen Rand der Nadeldose die Blutung verursacht hat. Ja, nach den günstigen Erfahrungen Momburg's mit der einfachen Umschnürung ist das sogar sehr wahrscheinlich.

Meine und namentlich Momburg's Erfahrungen fordern zu weiteren Versuchen auf. Falls die einfache Umschnürung bei gut genährten Personen versagen sollte, empfiehlt es sich, den Versuch unter Benutzung einer Pelotte mit stumpfen Rändern zu wiederholen, in ähnlicher Weise, wie es schon v. Esmarch in seinem Handbuch der kriegschirurgischen Technik (3. Aufl. 1885, p. 213) vorgeschlagen hat.

Berichtigung. Im Aufsatz: »Beitrag zur Ätiologie des angeborenen Schulterblatthochstandes« in Nr. 29, p. 884, 3. Z. v. u. muß es heißen: Als es ½ Jahr alt war, wurde rechtsseitiger Schulterblatthochstand und rechtsseitiger Schiefhals bemerkt.

Originalmitteilungen, Monographien und Sonderdrucke wolle man an *Prof. E. Richter* in Breslau (Kaiser Wilhelmstraße 115), oder an die Verlagshandlung *Johann Ambrosius Barth* in Leipzig einsenden.

Für die Redaktion verantwortlich: Geh. Med.-Rat Prof. Dr. E. Richter in Breslau.
Druck von Breitkopf & Härtel in Leipzig.

Digitized by Google

Zentralblatt für Chirurgie

herausgegeben von

K. GARRÈ, in Bonn, F. KÖNIG, in Berlin, E. RICHTER, in Breslau.

35. Jahrgang.

VERLAG von JOHANN AMBROSIUS BARTH in LEIPZIG.

Nr. 32. Sonnabend, den 8. August 1908.

Inhalt.

A. **Schanz**, Jodpinselungen zur Erzielung schmaler Narben. (Originalmitteilung.)

1) **Bonney**, 2) **Widerõe**, Zur Krebsfrage. — 3) **Pochhammer**, 4) **Zupnik**, Lokaler Tetanus. — 5) **Poenaru-Caplescu**, Knochenbruchbehandlung. — 6) **Miller**, Knochen- und Gelenktuberkulose. — 7) **Cornil** und **Coudray**, Muskelstarre. — 8) v. **Oppel**, Arterio-venöse Aneurysmen. — 9) **Wetterer**, Dosimeter. — 10) **Blum**, Röntgenschadenersatzprozeß. — 11) **Cohn**, Händedesinfektion. — 12) **Clark**, Kohlenasche zur Wundbehandlung. — 13) **Frangenheim**, Stauungshyperämie. — 14) **Corbellini**, Leistenbrüche. — 15) **Girgolaff**, Anwendung isolierter Netzstücke in der Bauchchirurgie. — 16) **Capek**, Darmanastomosenbildung. — 17) **Patel**, Sigmoiditis und Perisigmoiditis. — 18) **Petrivalsky**, Hirschsprung'sche Krankheit. — 19) **Riedel**, Cholecystitis. — 20) **Jianu**, Cavo-meseraische Anastomose. — 21) **Magnuson**, Operative Knochenverlängerung. — 22) **Aglave** und **Retterer**, 23) **Riedinger**, 24) **Landwehr**, 25) **Friedel**, Phlebektasien und Venenthrombosen.

Schwenk, Isolierte Fraktur des Processus coronoideus ulnae. (Originalmitteilung.)

26) **Williams**, Röntgenbehandlung des Krebses. — 27) **Burr**, Tetanus. — 28) **Wood**, Epilepsie. — 29) **Flemming**, Filariasis. — 30) **Hashimoto** und **So**, Pseudarthrosen nach Schußverletzungen. — 31) **Turner**, Pseudarthrosenbehandlung. — 32) **Young**, Multiple Exostosen. — 33) **Titoff**, Knochenechinokokken. — 34) **Weljaminow**, Polyarthritis thyreotoxica. — 35) **Guthrie**, Transplantation von Blutgefäßen. — 36) **Biesalski**, 37) **Kohl** und **Müller**, 38) **Forssell**, 39) **Stein**, Zur Röntgentechnik. — 40) **Kienböck**, Hautreaktion nach Röntgenuntersuchungen. — 41) **Gross** u. **Barthélmy**, Sterilisation von Gummihandschuhen. — 42) **Erhardt**, Gummizusatz zum Anästhetikum. — 43) **Regnier**, Salzwasser gegen offene Tuberkulose. — 44) **Prawdoljuboff**, Zwerchfellverletzungen. — 45) **Eisendraht**, 46) **Vogel**, Appendicitis. — 47) **Ssisemski**, Retroperitoneale Eiterungen. — 48) **Port**, Nabel- und Bauchbrüche. — 49) **Weimann**, Magengeschwür. — 50) **Eschbaum**, Viermalige Magenoperation. — 51) **Einhorn**, Schließungsunfähigkeit des Pylorus. — 52) **Voeckler**, Krebs des Wurmfortsatzes. — 53) **Tesson**, 54) **Rosow**, Darmverschluß. — 55) **Wilson**, Krebs der Flex. sigmoidea. — 56) **Burkhardt**, Ruptur des Mastdarmes. — 57) **Paryski**, Totalexstirpation von Netz und Milz. — 58) **Hardouin**, Pankreascyste. — 59) **Schirokogorow**, Pankreassarkom. — 60) **Miller**, Ganglionneurom. — 61) **Koerber**, Schulterblattexstirpation. — 62) **Stieda**, Zur Pathologie der Schultergelenkschleimbeutel. — 63) **Pförringer**, Angeborene Verbildungen. — 64) **Plagemann**, Osteomyelitis der Synchondrosis sacroiliaca. — 65) **Riedinger**, Dérangement im Hüftgelenk. — 66) **Rauenbusch**, Unterschenkelpseudarthrose. — 67) **Riedinger**, Hackenfuß. — 68) **Landwehr**, 69) **Nippold**, 70) **Blecher**, Kahnbeinbruch. — 71) **Hirsch**, Metatarsus varus. — 72) **Schmitter**, Metatarsalgie. — 73) **Soubbotitch**, Verrenkung des Metatarsus. — 74) **Massando**, Mal perforant. — 75) **Pfeiffer**, 76) **Gocht**, 77) **Russ**, 78) **Ghiulamila**, Zur chirurgischen Technik. — 79) **Mayer**, Chloroformtropfapparat. — 80) **Bockenheimer**, Leuchtender Hirnspatel. — 81) **Schanz**, Waschtisch.

Jodpinselungen zur Erzielung schmaler Narben.

Von

A. Schanz in Dresden.

Daß Operationswunden mit Hinterlassung denkbar geringster Narben heilen möchten, ist ein berechtigter Wunsch unserer Pat. Man sollte meinen, daß unser Streben nach einem reizlosen Wundverlauf diesem Wunsche denkbar weit entgegenkommt. Das ist aber nicht der Fall. Gewiß hinterläßt eine Operationswunde bei aseptischem Verlauf eine viel geringere Narbe als eine Wunde, welche unter Eiterung heilt. Aber die ganz reizlose Wunde, welche den asepti-

Digitized by Google

schen Operateur zufriedenstellt, gibt sehr häufig nicht die schmale Narbe, welche unser Pat. wünscht und welche wir erwarten. Wenn man aus einer solchen Wunde nach 8, nach 10 und 12, ja nach 14 Tagen die Nähte entfernt, so sieht man sehr häufig die obersten Schichten der Haut, welche ganz exakt zusammengelegt waren, ein wenig voneinander weichen. Es entsteht ein kleiner, keilförmiger Spalt, der sich von der Tiefe heraus füllt, und wir erhalten nicht eine strichförmige Narbe, sondern eine von der Breite dieses Spaltes — einen ein paar Millimeter breiten Narbenstreifen.

Läßt man die Nähte länger liegen, so erhält man zwar die strichförmige Narbe, aber man bekommt dafür große Stichnarben.

Wenn man auf diese Erscheinungen bei der Heilung von Hautwunden achtet, so wird man bemerken, daß oftmals Wunden, die uns in ihrem Aussehen nicht vollständig befriedigen, weil sie leichte Reizerscheinungen zeigen, günstigere Narbenbildung geben. Wir sehen an solchen Wunden, deren Reizung natürlich nicht so weit gehen darf, daß Sekretion entsteht, sehr rasche Verklebung bis zu den äußersten Rändern und als Narbe einen Strich, der aussieht, als ob er von einem Nadelriß herrühre.

Heute, wo wir die Hyperämie kennen und als Heilmittel zu schätzen wissen, kann uns diese Differenz in der Heilung der ganz reizlosen und der leicht gereizten Wunde nicht überraschen. Ich kann darauf verzichten, darzulegen, wie und warum die durch die Reizung hyperämisierten Wundränder rascher verkleben müssen als die ganz reizlosen der ideal aseptischen Wunde.

Die Schlußfolgerung aus diesem Verhalten ist sehr einfach gezogen. Wenn es uns darauf ankommt, denkbar schmale Narben zu erhalten, so müssen wir die Ränder ideal aseptischer Wunden in einen leichten Reizzustand versetzen. Ein ausgezeichnetes Mittel zu diesem Zweck haben wir in unserer Jodtinktur. Pinselt man damit vor der Entfernung der Nähte die Wunde ein- oder mehreremal, so verkleben die Hauträänder rasch so fest miteinander, daß jenes Klaffen mit seiner Verbreiterung der Narbe nicht eintritt.

Seit Jahren übe ich diese Jodpinselungen. Ich nehme dieselben 3—5 Tage nach der Operation vor. Bei kleinen, an gut ernährten Partien liegenden Wunden begnüge ich mich mit einer einmaligen Pinselung. Bei größeren Wunden und an weniger gut ernährten Stellen wiederhole ich die Pinselungen an 2—5 aufeinander folgenden Tagen.

Der Einfluß dieser einfachen Manipulation auf die Narbenbildung ist ein deutlich sichtbarer in dem gewünschten Sinne.

Digitized by Google

1) **V. Bonney.** The connective tissue in carcinome and in certain inflammatory states, that precede its ouset.
(Lancet 1908. Mai 16., 23. u. 30.)

Eine umfassende, aber zu einem kurzen Referat wenig geeignete Arbeit über das Verhalten des Bindegewebes bei Karzinom.

Nach kurzem Überblick über die einschlägige Literatur sowie über die von ihm angewandte Färbetechnik geht Verf. auf seine Untersuchungen über das Gebiet über; das Verhalten der Lymphocyten, der Plasmazellen, der Endothelien, der Leukocyten, der festen Bindegewebszellen, der Mastzellen, der Riesenzellen, des fibrösen und des Elastingewebes wird in bezug auf das Entstehen und die Ausbreitung des Karzinoms geschildert. Sodann werden die Karzinome der Vulva, der Zunge, der Lippe, der Haut, der Brust, der Eingeweide, der Speiseröhre einzeln in ihrem Verhalten zum Bindegewebe eingehend besprochen.

Den Schluß der sehr interessanten Arbeit bilden folgende Kapitel: Das Bindegewebe in seinem Verhalten zur Ausdehnung des primären Karzinoms; das Bindegewebe in seinem Verhalten zu den durchwucherten Lymphgefäßen; das Bindegewebe in seinem Verhalten zu metastatischen Knoten; die Veränderungen in den Lymphdrüsen bei Karzinom; die Frage der Spezifität der Bindegewebsveränderungen, die dem Krebs vorausgehen, bzw. ihn begleiten. Im ganzen sind als Beläge 28 Zeichnungen mikroskopischer Bilder in der Arbeit enthalten.

Als interessantestes Ergebnis dürfte wohl der Satz gelten, »daß kein histologischer Beweis dafür erbracht werden kann, daß von seiten des umliegenden Bindegewebes gegenüber der Krebszelle Schutzmaßregeln auftreten«.

H. Ebbinghaus (Dortmund).

---

2) **S. Wideröe.** Hämolyse som diagnosticum vid kancer.
(Nord. kirurg. förenings VII möto 1907. Nord. med. Arkives 1907. Tillägshäfte.)

Verf. hat nach Kelling's Methode mit Serum von 50 verschiedenen Pat. hämolytische Untersuchungen gemacht. Er hat nur Gelegenheit gehabt, seine Versuche mit Hühnerblutkörperchen zu machen. Von den 50 hämolytischen Untersuchungen sind 25 mit Serum von an Krebs oder Sarkom leidenden Pat., die übrigen 25 mit Serum von an anderen Krankheiten leidenden Pat. vorgenommen worden. Von den ersten 25 wurde in zehn Fällen Hämolyse unter 30% erhalten, von den übrigen 15 trat in neun Fällen Hämolyse von 30—50% ein, in sechs Fällen von 50—85%. Von den zehn negativen waren in sechs Fällen die Pat. sehr kachektisch. Die Diagnose war sichergestellt durch Sektion, Operation oder längere klinische Beobachtung. Von den übrigen 25 Untersuchungen wurde in 22 Fällen Hämolyse unter 3%, in zwei Fällen zwischen 30 und 50% und in einem Falle über 50% gefunden. Von diesen drei mit Hämolyse über 30% waren zwei mit Serum von an maligner Blutkrankheit leidenden Pat., einer mit Serum von einem Pat. mit kruppöser Pneumonie vorgenommen. Unter den

Digitized by Google

22 Fällen mit negativer Hämolyse waren zwei Fälle von gutartigen Geschwülsten und zwei Fälle von Syphilis. Verf. betont außerdem, daß bei gutartigen Geschwülsten und Syphilis keine Hämolyse gefunden wurde, und daß bei kruppöser Pneumonie gesteigerte Hämolyse vorhanden ist. Ob dies auf dem fieberhaften Zustande beruht oder etwas für kruppöse Pneumonie Charakteristisches ist, bleibt dahingestellt. Bei auf Tuberkulose beruhenden fieberhaften Zuständen fehlt vermehrte Hämolyse. Verf. bemerkt, daß das Hämolysin, das sich in Krebsserum findet, nicht nach der Seitenkettentheorie Ehrlich's zusammengesetzt, daß es vielmehr mutmaßlich dem von Bord und Kultmann in Krebsblut und Krebsgewebe nachgewiesenen Hämolysin verwandt ist. Verf. betont, daß, wenn es sich bestätigen sollte, daß das Krebshämolysin nicht nach Ehrlich zusammengesetzt ist, Kelling's Theorie vom Tierzellenparasitismus eine wertvolle Stütze verloren habe. Dahingegen wird auf die Bedeutung der Methode als Diagnostikum bei Krebs aufmerksam gemacht. **Einar Key** (Stockholm).

---

3) **Pochhammer.** Der lokale Tetanus und seine Entstehung.
(Deutsche med. Wochenschrift 1908. Nr. 16.)

P. hat umfassende experimentelle Studien in dieser Hinsicht angestellt. Nach ihm beruht die lokale Muskelstarre beim Tetanus auf einer Intoxikation der peripheren Nerven. Das Tetanustoxin wird in der Substanz der Markscheiden der Nervenfasern abgelagert und gebunden (chemische Affinität). Das Zustandekommen des Tetanus ist durch Störung der Isolierung zwischen sensiblen und motorischen Nervenfasern in den gemischten peripherischen Nervenbahnen infolge Veränderung der Marksubstanz durch das Tetanustoxin zu erklären. Die Substanzen der Markscheide wirken, in der Blutbahn kreisend, antitoxisch. Nach Ausbruch des Starrkrampfes ist ein Nutzen von der Antitoxinbehandlung nicht zu erwarten. Der Wert aller Serumtherapie beruht in der Prophylaxe. **Borchard** (Posen).

---

4) **Zupnik.** Bemerkungen zu Pochhammer's Aufsatz: »Der lokale Tetanus und seine Entstehung.«
(Deutsche med. Wochenschrift 1908. Nr. 26.)

Z. verweist auf seine Publikation in der Deutschen med. Wochenschrift und die daselbst mitgeteilten Versuche. Hiernach sind bereits im Jahre 1905 die jetzt erhobenen Hypothesen und Einwände Pochhammer's widerlegt. **Borchard** (Posen).

---

5) **Poenaru-Caplescu** (Bukarest). Die Knochennaht und der Gipsapparat in der Behandlung der Beinbrüche.
(Revista de chir. 1908. Juni.)

Nach einer kurzen historischen Übersicht der Frage beschreibt P.-C. die in der Abteilung von Th. Jonnescu übliche Behandlungs-

Digitized by Google

methode der Beinbrüche. Im großen und ganzen besteht dieselbe darin, daß aus zehn- bis zwölffachen Organtistreifen, die mit Gips imprägniert sind, drei Leisten zugeschnitten werden, von denen die eine, vom mittleren Drittel des Beines beginnend, über die hintere Fläche, den Absatz und die Sohle läuft, über den Zehen umbiegt und bis auf den Fußrücken hinübergreift. Eine zweite Organtinleiste umfaßt beide Seitenteile des Beines und geht wie ein Steigbügel über die Fußsohle. Anfangs mit Binden und nach Erhärtung des Gipses mit Diachylonstreifen werden diese Leisten nach vorgenommener Adaptierung der gebrochenen Teile befestigt, und das Bein bleibt nun durch dieselben genügend befestigt. Das Glied kann auf diese Weise in seiner ganzen Ausdehnung beobachtet, offene Wunden können bequem verbunden, und durch die Diachylonstreifen kann der Verband fester angezogen oder gelockert werden, je nachdem es die stattgehabte An- oder Abschwellung verlangt. Nach 25—30 Tagen wird der Verband abgenommen und mit Massage, Bädern und Mechanotherapie begonnen.

Der angegebene Verband ist der modifizierte Maisonneuve'sche Apparat der Beinbrüche. Eine weitere Neuerung ist die, daß die Koaptierung der Knochenfragmente, falls dieselbe sehr schmerzhaft ist, unter Spinalanästhesie vorgenommen wird. Bei komplizierten Brüchen oder bei solchen, bei denen die Teile nur schwer oder gar nicht in der richtigen Lage gehalten werden können, werden die Jacoël'schen Klammern angewendet und, wie die beigegebenen Röntgenographien zeigen, sehr gute Resultate erzielt.

E. Toff (Braila).

---

6) **Miller.** Opsonic therapie in tuberculosis of bones and joints.

(Univ. of Pennsylvania med. bull. 1908. Mai.)

Die Beurteilung des praktischen Wertes der Opsoninbehandlung der Knochen- und Gelenktuberkulose ergibt sich aus folgenden Tatsachen: Die Opsonintherapie gewährleistet bisher keine vollständige Heilung. Trotzdem kann sie im Beginn der Erkrankung mit Vorteil mit den sonstigen gebräuchlichen Behandlungsmethoden kombiniert werden. Tuberkulöse Abszeßbildung muß nach Eröffnung des Abszesses mit Opsoninen nachbehandelt werden. Gute Erfolge wurden auch bei der Behandlung tuberkulöser Fisteln erzielt, zumal wenn gleichzeitig Bakterienprodukte der Mischinfektion verwendet wurden.

Mohr (Bielefeld).

---

7) **Cornil et Coudray.** Ostéomes musculaires. Hyperostose consécutive à l'ablation du périoste. Etude expérimentale et histologique.

(Rev. de chir. XXVII. ann. Nr. 12.)

Die Verff. haben bei 3—4 Monate alten Hunden 1 cm lange und 5—6 mm breite Knochenhautläppchen, die unter sorgfältiger Schonung

Digitized by Google

der osteogenen Schicht von der Innenfläche des Schienbeines abgelöst wurden, sorgfältig ausgebreitet in die vordere Unterschenkelmuskulatur versenkt. Die darauffolgende Knochenbildung haben sie an Präparaten vom 2.—37. Tage genau studiert; sie ist frühestens am 8. Tage zu bemerken und beginnt in dem jungen Bindegewebe, das den Knochenhautlappen umgibt. Vom 10. Tage ab finden sich typische Ossifikationsbilder mit osteoiden und knorpeligen Zwischenstufen. Nirgends waren Beziehungen zwischen dem neugebildeten Knochen und den Muskelfasern bzw. ihren Zerfalls-, Degenerations- oder Umwandlungsprodukten aufzufinden, die auf ihre Beteiligung an der Knochenbildung schließen ließen. Sie waren vielmehr stets durch Bindegewebe von den Knochenbälkchen getrennt. Ganz denselben Befund konnten die Verff. an zwei von Muskelgewebe umschlossenen und einer periostalen traumatischen Knochenbildung vom Menschen erheben. Sicherlich gibt es nun viele Knochenbildungen im Muskel, die unabhängig vom Skelett und der Knochenhaut entstehen infolge eines einzigen oder wiederholten Reizes. Auf Grund ihrer eigenen Erfahrungen gelangen die Verff. zu der auch sonst im Gegensatze zu Bremig und Grawitz (ds. Bl. 1898, p. 82) vertretenen Ansicht, daß in diesen Fällen allein das Bindegewebe des Muskels als Knochenbildner in Betracht kommt.

Gutzeit (Neidenburg).

---

8) **W. A. v. Oppel.** Zur operativen Behandlung der arteriovenösen Aneurysmen.

(v. Langenbeck's Archiv Bd. LXXXVI. Hft. 1.)

Verf. hält es für wichtig, daß bei den arterio-venösen Aneurysmen vor der Operation die Intensität der kollateralen Blutzirkulation nach Korotkow festgestellt und danach der Operationsplan bestimmt wird. Die Kenntnis dieser Intensität läßt die Gefahren berechnen, die einer Extremität durch Unterbindung der Arterie oder bei Resektion eines Stückes derselben drohen. Trotz dieser Vorsorge kann es aber geschehen, daß die Extremität brandig wird, weil event. das arterielle Blut durch den aneurysmatischen Sack von den Venen abgefangen werden kann, ein Umstand, der anscheinend bisher nicht bekannt war. v. O. hat das bei einem Fall erlebt, bei dem er zur Rettung des betreffenden Armes in 9 Stunden drei Operationen in Chloroformnarkose ausführen mußte.

Als das wesentlichste Prinzip der gefahrlosen Behandlung des Aneurysma sieht er die Trennung des arteriellen Blutes von dem venösen an. Danach ist die Methode von Hunter, die Unterbindung der zuführenden Arterie, als ungeeignet anzusehen, wenn auch oft genug bei ihr eine glückliche Verkettung von Umständen die Gangrän verhütet hat. Die moderne Chirurgie ist immer mehr bestrebt, das Aneurysma durch ganze oder partielle Exzision des Sackes zu heilen. In neuester Zeit ist man sogar wiederholt bestrebt gewesen, die normale Blutbahn durch Naht der Arterie wiederherzustellen. Verf. ist der Ansicht, daß dieses letztere Verfahren nur dann anzuwenden sei,

Digitized by Google

wenn man nach der obenerwähnten Methode von Korotkow durch die Voruntersuchung feststellt, daß die arteriellen Kollateralen nicht ausreichend sind. Man darf aber nicht außer acht lassen, daß z. B. bei der A. carotis communis eine derartige Prüfung nicht möglich ist, und daß man bei ihr infolgedessen bezüglich des Ausganges der Operation stets in einer gewissen Unsicherheit bleiben wird. Hier wäre also in der Tat die Naht der Arterie das sicherste Verfahren.

E. Siegel (Frankfurt a. M.).

---

9) **J. Wetterer.** Einiges über Dosimeter.

(Archiv f. phys. Medizin u. med. Technik Bd. III. Hft. 1.)

Holzknecht's Chromoradiometer, Sabourand-Noiré's Radiomètre und Bordier's Chromoradiometer beruhen auf der Farbenänderung gewisser Salze — bei letzteren beiden Bariumcyanür — durch die Röntgenstrahlen. Bei allen dreien werden Reagenzpastillen gleichzeitig mit der zu bestrahlenden Partie exponiert. Die Pastillen dürfen nicht auf die zu bestrahlende Partie gelegt werden, da sie zuviel Strahlung absorbieren, müssen aber andererseits doch möglichst noch in der kräftigsten Strahlung liegen, um Fehler zu vermeiden. Nach der Exposition werden die Pastillen mit Testskalen verglichen. Die Unterscheidung der Grade bei H. ist im Anfang schwierig; bei S.-N. gibt es nur zwei Testfarben, so daß man geringere oder größere Dosen nicht beurteilen kann. Außerdem soll zur Erzielung zuverlässiger Funktion die Fokushautdistanz hier 15 cm betragen, die Pastille in halber Distanz sein. Dadurch wird die Handhabung sehr erschwert. Auch muß das Vergleichen sehr rasch geschehen, da die Farbe im Tageslicht zurückgeht. Schließlich wird auch durch Wärmestrahlung eine gewisse Färbung erzeugt. Das B.'sche Instrument ist eigentlich nur das durch Einfügung mehrerer Testfarben verbesserte S.-N.'sche und ist leicht abzulesen. Nur sollen die beiden niedrigsten Dosen nicht ganz exakt angezeigt werden.

Das Kienböck'sche Quantimeter beruht auf der Wirkung der R.-Strahlen auf photographische Schichten. Es werden Streifen photographischen Papiers direkt auf die zu bestrahlende Stelle aufgelegt, nachher in einer bestimmten Lösung bestimmte Zeit (jetzt 20 Sekunden) entwickelt und fixiert, dann mit einer Normalskala verglichen. Auch die Tiefendose kann man durch Mitbenutzung von Aluminiumtreppchen ziemlich exakt bestimmen. Ein Mangel der sonst sehr exakten Methode ist, daß man nicht sofort die bereits erreichte Dosis ablesen kann. Deshalb benutzen viele nebenbei ein »offenes« Dosimeter (H. oder S.). Wenn man die Wirkung der Röhre ungefähr kennt, kann man aber auch die Bestrahlung nach einiger Zeit unterbrechen, den Streifen rasch entwickeln und nachher, wenn nötig, die Bestrahlung mit einem neuen Streifen fortsetzen.

Bei der Freund'schen Methode wird eine Jodoformlösung durch Bestrahlung rot gefärbt, außerdem Jod ausgeschieden. Die Färbung wird mit Testlösungen verglichen. Sie ist aber ebensowenig wie ihre

Digitized by Google

Verbesserung durch Bordier und Gelimard exakt. Am günstigsten spricht sich Verf. über das Fällungsradiometer von Schwarz aus. Hier wird durch die Bestrahlung aus einer klaren Lösung Kalomel ausgeschieden, der Grad der Trübung an drei Teströhrchen abgelesen. Der Umschlag soll plötzlich und exakt stattfinden. Zur Messung höherer Dosen nimmt man besser neue Röhrchen, die man immer nur bis zum Eintritt der Trübung bestrahlt. Die einzelnen erreichten »Kalome« werden addiert.

Der Vorzug besteht also in Vermeidung aller Farbennuancen und sofortiger Ablesungsmöglichkeit. **Renner** (Breslau).

---

10) **Blum.** Ein Röntgenschadenersatzprozeß.

(Fortschritte auf dem Gebiete der Röntgenstrahlen Bd. XII. Hft. 3.)

Verf. gibt dem Praktiker Winke, wie er sich bei einer eventuellen Schädigung des Pat. durch Röntgenstrahlen zu verhalten hat. Vor allem soll er bei solchen Prozessen, die allmählich immer zahlreicher werden, einen in Röntgensachen wirklich kompetenten Sachverständigen herbeiziehen, da in nicht wenig Fällen Ärzte wegen Fahrlässigkeit verurteilt worden sind auf Grund »sachunverständiger Sachverständigengutachten«. **Gaugele** (Zwickau).

---

11) **Cohn.** Überblick über die Leistungen auf dem Gebiete der Händedesinfektion.

Dissertation. Berlin, **S. Karger**, 1907.

In fleißigem Bemühen hat Verf. die meisten der üblichen Desinfektionsmethoden mit ihren zahlreichen Änderungen und Vorschlägen zu Änderungen in Form eines kurzen Überblickes aus der Literatur zusammengestellt. Am Schluß findet sich eine kurze Besprechung der Handschuhfrage. Die geschickt angelegte Arbeit ist nicht ganz vollständig, kann es bei dem Umfange von 33 Seiten auch nicht sein. Wer sich mit der Händedesinfektionsfrage beschäftigen will, findet aber in der C.'schen Dissertation mit ihrem etwa 150 Nummern umfassenden, allerdings auch nicht lückenlosen Literaturverzeichnis ein brauchbares Hilfsmittel. **W. Goebel** (Köln).

---

12) **Clark.** The use of anthracite coal ash as a surgical dressing.

(Journ. of the amer. med assoc. 1908. Nr. 11.)

Empfehlung der Anthracitkohlenasche zur Wundbehandlung in Notfällen, bei stark eiternden Wunden, besonders auch bei Beingeschwüren. **W. v. Brunn** (Rostock).

Digitized by Google

13) **P. Frangenheim.** Die Wirkung der Stauungshyperämie im Tierexperiment. (Aus der Königsberger chirurgischen Universitäts-Klinik.)

(Münchener med. Wochenschrift 1908. Nr. 24.)

Nach dem Ergebnis der von F. vorgenommenen Versuche wirkt im Tierexperiment die Stauungshyperämie nicht oder wenigstens nicht in nennenswerter Weise bakterizid, und gelingt es nicht, durch frühzeitige oder sofortige Stauung zu verhüten, daß Knochenmarkeiterungen ausschließlich — durch stärkere Eiterung in der Markhöhle, größere Sequester und Totenladen usw. — und Gelenkeiterungen in dem größeren Teil der Fälle — durch Ausbreitung der Eiterung, Durchbruch in die Umgebung usw. — ungünstig beeinflußt werden. Eine charakteristische Eigenschaft der Stauungshyperämie, die bei der Stauung und Saugung zu beobachten ist, ist die vermehrte Eiterbildung und die Hinterlassung von Infiltration in der Umgebung der Eiterherde. **Kramer** (Glogau).

---

14) **J. Corbellini.** La guérison radicale des hernies inguinales.

(Revue de chir. XXVII. ann. Nr. 7.)

C. hält es für verfehlt, indirekte (intrainguinale oder vordere) und direkte (retroinguinale oder hintere) Leistenbrüche mittlerer Größe nach ein und derselben Methode zu operieren. Weder für die Freilegung und Abtragung des Sackes noch für die Wiederherstellung der Wände des Leistenkanales ist es nötig, die Fascie des Obliquus externus zu spalten.

Bei den indirekten Brüchen verstärkt Verf. die vordere Wand, schützt den inneren und verengert den äußeren Leistenring durch Nähte, welche durch die Externusfascie hindurch Obliquus internus und Transversus vor dem Samenstrang am Leistenbande befestigen und beim Knüpfen die Aponeurose des Obliquus externus falten.

Bei den direkten Brüchen werden zur Wiederherstellung der hinteren Wand und zum Schutze der äußeren Leistenöffnung Nähte gelegt, die zunächst Obliquus externus und internus und Transversus fassen und hinter dem Samenstrange hinab durch das Leistenband gehen. Darauf wird das obere Fadenende eingefädelt, wieder durch den Einstich der Externusfascie hindurch und hinter ihr und dem Samenstrange hinab nochmals durch das Leistenband, wenige Millimeter vom ersten Ausstich, geführt und nun erst mit dem unteren Ende geknüpft. Die vordere Wand und die innere Leistenöffnung bleiben unberührt. Der äußere Leistenring wird durch mediale Pfeilernähte so weit wie nötig verkleinert. **Gutzeit** (Neidenburg).

---

15) **S. S. Girgolaff.** Experimentelle Ergebnisse zur Frage der Anwendung isolierter Netzstücke in der Bauchchirurgie.

(Russ. Archiv f. Chirurgie 1907. [Russisch.])

Die Hauptergebnisse der umfangreichen Arbeit sind in der Polemik zwischen G. (cf. d. Zentralbl. 1906 Nr. 46 und 1907 Nr. 5) und

Digitized by Google

Springer (1907 Nr. 49) bereits erwähnt worden. Hier bringt G. die Literatur, die an 58 Tieren ausgeführten Versuche und eine Auseinandersetzung mit Springer.

Die überpflanzten Netzstücke verkleben in wenigen Stunden, meist mittels fibrinösen Exsudates, und zeigen in 48 Stunden kapilläre Gefäßbeziehungen zur Unterlage. Die Netzpfropfung bietet »gewisse, wenn auch nicht absolute Garantie« gegen Verwachsungen, die nur am Dünndarme sich nicht vermeiden lassen.

Die »Plastik« ist also verwendbar zur Herstellung des serösen Überzuges, zur Sicherung von Nähten, zur Naht parenchymatöser Organe (Leber, Milz, wobei das Netz als Tampon eingenäht wird). In Fällen, wo eine Perforation schon besteht oder droht, wo ausgedehnte Schädigungen vorliegen, empfiehlt es sich, nicht isoliertes Netz zu verwenden. **V. E. Mertens** (Kiel).

---

16) **E. Capek.** Eine weitere Modifikation der Technik der Cauterium-Darmanastomosen resp. Gastroenterostomien.

(v. Langenbeck's Archiv Bd. LXXXVI. Hft. 2.)

Für die Anlegung von Darmanastomosen sind im Laufe der Jahre zahlreiche Methoden angegeben worden. Vor allem war man in letzter Zeit bestrebt, ein Verfahren zu ersinnen, bei welchem die Anastomosenbildung völlig aseptisch verläuft, d. h. man will die Darmwand nur zur Nekrose bringen, damit die Eröffnung der aneinander genähten Darmlichtungen erst einige Zeit nach der Operation eintrete und so eine Berührung des Operationsfeldes mit Darminhalt völlig vermieden werde. Keine der bisherigen derartigen Methoden hat sich aber bisher allgemeine Anerkennung verschafft, hauptsächlich weil das Eintreten einer Kommunikation nie ganz sicher war. Verf. glaubt nun ein ganz sicheres Verfahren gefunden zu haben, das er empfehlen möchte. Er näht die Darmschlingen mit einer fortlaufenden Seromuscularisnaht aneinander, dann werden beiderseits Serosa und Muscularis bis auf die Schleimhaut inzidiert, die Ränder etwas auseinander gezogen und darauf die Schleimhaut verschorft. Durch den inneren und durch den äußeren Rand der verschorften Schleimhaut wird je eine Reihe von Knopfnähten gelegt, die den Rand der Serosa und Muscularis mitfassen. Dadurch werden die verschorften Schleimhäute einander genähert. Darüber wird wieder eine Seromuscularisnaht mit Lembertschen Nähten gelegt. Wichtig ist für die Verschorfung, daß nach der Inzision eine exakte Blutstillung mit heißen Tupfern, event. mit Ligaturen größerer Gefäße erfolgt. Der Paquelin ist zum Kauterisieren ganz ungeeignet. C. hat deshalb Glühbrenner von dreieckiger Gestalt konstruiert, die auf einmal die Verschorfung erledigen, und zwar in 20—25 Sekunden. Am besten bewährt sich ihm ein Glühdraht von 3,8 mm Durchmesser. Die Anastomose ist jeweils schon nach 24 Stunden hergestellt gewesen. Das Verfahren ist ihm bei sämtlichen Versuchstieren geglückt und ist nach des Verf.s Ansicht auch bei

Digitized by Google

Darmresektionen mit Vereinigung der Darmschlingen side to side anwendbar. **E. Siegel** (Frankfurt a. M.).

---

17) **M. Patel.** Sigmoïditis et périsigmoïditis, affections inflammatoires simple de l'S iliaque.

(Revue de chir. XXVII. ann. Nr. 10 u. 12.)

Außer dem Geschwür, der spezifischen (dysenterischen, syphilitischen und tuberkulösen) und der sekundären Entzündung der Flexur über eigenen oder Mastdarmverengerungen und außer der sekundären symptomatischen Perisigmoiditis, die durch Übergreifen krankhafter Vorgänge der Nachbarschaft entsteht, gibt es eine primäre, einfach entzündliche Sigmo- und Perisigmoiditis, die zuerst von Mayer im Jahre 1897 genauer studiert ist, und zu der die Klinik Jaboulay's, aus welcher auch diese Arbeit stammt, mit am frühesten einschlägige Beobachtungen mitgeteilt hat (Régnier, Thèse de Lyon, 1897/98).

P. hat noch mehrere neue und die in der Literatur niedergelegten Fälle dazu verwertet, um in einer ausführlichen Abhandlung ein vollständiges Bild dieser Krankheit zu geben und ihre Stellung in der Pathologie und Klinik der Dickdarmkrankheiten genau zu fixieren.

Das Sigma unterscheidet sich in seiner anatomischen Anordnung und physiologischen Aufgabe ganz wesentlich von den übrigen Teilen des Dickdarmes. Die ungleiche Länge seines Gekröses, seine wechselnde Lichtung geben zu häufigen Lageveränderungen, Knickungen, Erweiterungen, Aussackungen und Kotstauungen Veranlassung, besonders da der Kot sich schon normalerweise längere Zeit im Sigma, dem »Regulator der Defäkation«, aufhält. Bei habitueller Kotstockung kommt es zu Dehnungsgeschwüren und kleinen Einrissen der Schleimhaut, welche Eingangspforten für die Infektion bilden, und zur Entstehung von Divertikeln, die so zahlreich sein können, daß sie die ganze Flexur besetzen; wie P. betont, spielen sie die weitaus wichtigste Rolle in der Ätiologie der Sigmoiditis. In ihrer Höhlung fangen sich kleine Fremdkörper, sie bilden die besten Schlupfwinkel für den infektiösen Darminhalt; wird das Divertikel durch Schleimhautödem nach der Darmlichtung zu abgeschlossen und der Druck in ihm auf diese Weise gesteigert, so ist es bis zum divertikulären Abszeß und der Perforation nicht mehr weit. Divertikel und Wurmfortsatz spielen somit eine ähnliche Rolle, und die Divertikulitis steht in demselben Verhältnis zur Sigmo- und Perisigmoiditis, wie die Appendicitis zur Typhlitis. Daß die Divertikelentzündung nicht so häufig ist wie die des Wurmfortsatzes, liegt wohl daran, daß der feste Kot der Flexur nicht so leicht in das enge Divertikel eindringt, wie der flüssige des Blinddarmes in den Wurm. Für gewisse Formen von Sigmoiditis nach allgemeinen Infektionskrankheiten (Wochenbettfieber, Scharlach, Influenza) ist wahrscheinlich der Follikelreichtum der Flexur nicht ohne Bedeutung.

Digitized by Google

Die Sigmoiditis kann auf die Wand beschränkt bleiben oder zum perisigmoiditischen Abszeß und zu allgemeiner Peritonitis führen. Hiernach teilt sie P. ein in:

a. akute, nicht eitrige Sigmoiditis,

b. eitrige Perisigmoiditis,

c. chronische Sigmo- und Perisigmoiditis, zu welchen auch die subakute Perisigmoiditis und die entzündlichen Verengerungen gehören,

d. Sigmoiditis mit allgemeiner Peritonitis.

Verf. erörtert eingehend die klinischen Erscheinungen, den anatomischen Befund und die Differentialdiagnose und Behandlung jeder Form. Die Anfälle der akuten Sigmoiditis sind meist weniger stürmisch als die der Epityphlitis und klingen nach reichlicher Stuhlentleerung sofort ab. Der perisigmoiditische Abszeß liegt, wenn er von der Bauchfelloberfläche des fixierten Teiles der Flexur ausgeht, über dem Leistenband; entstammt er dem beweglichen Teile, so findet er sich am äußeren Rande des linken Rectus unterhalb des Nabels. Entwickelt er sich zwischen den Blättern des Mesosigma, so kann er sich weithin bis zum Zwerchfell subperitoneal ausdehnen und sich nach der Lendengegend bzw. dem Petit'schen Dreieck senken und hier am besten zugänglich sein, während die vorderen Abszesse durch den Schnitt nach Roux bzw. Jalaguier zu eröffnen und unter Umständen noch nach der Lendengegend hin zu drainieren sind. Durchbrüche des Eiters nach der Blase und dem Darme sind auch beobachtet. Die Perforationsperitonitis führt meist schnell zu tödlichem Kollaps.

Hervorzuheben ist noch, daß die Diagnose oft recht schwierig sein kann, da Beckenaffektionen, Blinddarmentzündung und der Krebs der Flexur wenigstens eine Zeitlang ganz ähnliche Erscheinungen wie die Sigmoiditis veranlassen können.

Mit einem Literaturverzeichnis von 128 Nummern schließt die gründliche Arbeit. **Gutzeit** (Neidenburg).

---

18) **J. Petrivalsky.** Zur Hirschsprung'schen Krankheit.
(v. Langenbeck's Archiv. Bd. LXXXVI. Hft. 2.)

P. bespricht die Differenzen, welche bei den verschiedenen Autoren über die Ätiologie der Hirschsprung'schen Krankheit bestehen. Während die einen eine kongenitale Anomalie annehmen, sehen andere als Grundlage des Leidens mechanische Hindernisse, Formveränderungen der Flexur oder eine idiopatische Dilatation an. Verf. hatte Gelegenheit einen einschlägigen Fall zu beobachten, und da die Operation tödlich verlief, durch eingehende Autopsie genauere Studien an den Präparaten zu machen. Er kommt auf Grund seiner Beobachtung und anatomisch-histologischer Arbeit zu dem Schluß, daß das echte Megakolon, die eigentliche Hirschsprung'sche Krankheit, eine angeborene Entwicklungsstörung ist, welche nicht nur den Dickdarm, sondern den ganzen Verdauungskanal, einschließlich der Drüsen-

Digitized by Google

organe betrifft. In seinem Falle war der Darmkanal im Vergleich zu der Körpergröße um die Hälfte kürzer als gewöhnlich, das Mesenterium war histogenetisch geschwächt, das heißt nicht hinreichend mit Elastika ausgerüstet. Diese histogenetische Anomolie des Mesenterium und der Darmwand sieht Verf. als das Charakteristische des Megakolon an. Die klinischen Erscheinungen, die Dilatation des Darmes, die Hypertrophie der Darmmuskulatur und die Hyperplasie des interstitiellen Bindegewebes der Darmwand sind nur Folgeerscheinungen, die ihrerseits durch die Intensität und den Umfang der histogenetischen Störung bedingt werden.

Im Gegensatz zu diesen Fällen gibt es noch eine symptomatische Megakolie, welche nie den mikroskopischen Befund der angeborenen aufweist. Ihre Ursache ist vornehmlich in Veränderungen an der Flexura sigmoidea zu suchen, die ja auch bisher bekannt waren, wie die abnorme Länge derselben, Schlingenbildung, engere Insertion des Mesosigmoideum usw.

Derartige Veränderungen können durch einen Ventilverschluß leicht dem Megakolon ähnliche Erscheinungen, auch eine Dilatation und Hypertrophie der Darmwand herbeiführen. P. glaubt, daß seine Einteilung in zwei Gruppen das Verständnis für die Hirschsprung'sche Krankheit wesentlich zu fördern geeignet ist.

E. Siegel (Frankfurt a. M.).

---

19) **Riedel.** Die Frühoperation der akuten schweren Cholecystitis.

(Deutsche med. Wochenschrift 1908. Nr. 22.)

In seiner ausführlichen, äußerst interessanten Mitteilung weist R. darauf hin, wie früher zahlreiche Kranke mit akuter schwerer Cholecystitis und nachfolgender Perforation überhaupt nicht bis in die Spitäler gelangt sind. Erst seit der Zeit, wo entzündliche Prozesse im Bauche dem Chirurgen überwiesen werden, erweist sich die Cholecystitis acuta als ein schweres, das Leben bedrohendes Leiden. Deshalb sollte die prall gespannte Gallenblase entfernt werden, bevor sie platzt oder bevor ein kleines im Blasenhalse oder Ductus cysticus steckendes Konkrement in den Choledochus hineingeworfen wird. Bei gutem Allgemeinzustand und bei sicherer Diagnose ist auch bei leichter Cholecystitis zu operieren, weil jeden Tag eine schwere Cholecystitis einsetzen kann.

Borchard (Posen).

---

20) **I. Jianu** (Bukarest). Note über die cavo-meseraische Anastomose.

(Spitalul 1908. Nr. 9.)

Die Ligatur der V. cava inferior unterhalb der Nierenvenen bewirkt ein außerordentlich großes chronisches Ödem der unteren Extremitäten infolge Behinderung des venösen Abflusses; die Ligatur oberhalb der Nierenvenen bewirkt den Tod infolge von Nierendegeneration. Beides kann verhütet werden, falls man die Cava mit der

Digitized by Google

V. mesenterica superior seitlich anastomosiert. Diese Operation wird derart ausgeführt, daß nach präventiver Blutstillung die beiden Venenstämme aneinander gelegt und mit Catgut Nr. 00 in der Ausdehnung von etwa 1 cm zusammengenäht werden. In die gegenüberliegenden Venenwände werden nun zwei Fensterchen geschnitten, dieselben mit penetrierender Naht vereinigt und darüber mit dem von der ersten Naht übrig gebliebenen Catgutende eine weitere Konsolidierungsnaht ausgeführt. Nach Entfernung der provisorischen Ligatur geht der Blutstrom von der Cava inferior in die Mesenterica superior.

Diese experimentellen Venenanastomosen könnten bei unabweislicher Ligatur der Pfortader, bei Behinderung der Leberzirkulation, statt der Talma'schen Operation, oder bei Hindernissen in der Zirkulation der Mesenterialvenen zu therapeutischen Zwecken herangezogen werden.

E. Toff (Braila).

---

21) **Magnuson.** Lengthening shortened bones of the leg by operation.

(Univ. of Pennsylvania med. bull. 1908. Mai.)

Experimente an Hunden über operative Verlängerung der langen Röhrenknochen des Beines. Die Verlängerung wurde dadurch erzielt, daß der Knochen längs gespalten und auf die Endpunkte des Spaltes quere Trennungen auf einander gegenüberliegenden Seiten des Knochens gesetzt wurden. Unter Extension in der Längsrichtung wurden dann die Knochenenden durch besonders konstruierte Elfenbeinschrauben miteinander verschraubt. An der Tibia des Hundes betrug die so erzielte Verlängerung $^1/_3$—$1^1/_4$ cm. Das Elfenbein fand sich, wenn keine Eiterung eingetreten war, stets nach 3 Monaten resorbiert; es verursacht keine Nekrosen und stößt sich bei aseptischem Verlauf nicht aus. Für praktische Zwecke empfiehlt sich als beste Operationsstelle das untere Drittel des Oberschenkels. Nach den Tierexperimenten zu schließen, läßt sich beim Menschen eine Verlängerung bis zu 5 cm ohne Schädigung der Blutgefäße und Nerven erzielen.

Mohr (Bielefeld).

---

22) **Alglave et Retterer.** Du mécanisme de la phlébectasie.

(Compt. rend. de la soc. de biologie 1907. p. 373, 446.)

Verff. versuchen die noch in manchen Punkten dunkle Ätiologie der Varicen teils aus dem histologischen Befunde, teils aus der funktionellen Inanspruchnahme der Beinvenen zu erklären. Sie wenden sich gegen die Annahme, daß primäre Klappenerkrankungen, das Gewicht der Blutsäule oder chronische Gefäßwandentzündungen die Ursache der Bildung von Venenerweiterungen seien. In keinem Stadium beobachte man Atrophie der Gefäßhäute oder der Elastika. Die Venenwände seien von Anfang an hypertrophisch. An der Hypertrophie nähmen später auch die Klappen teil und würden dadurch starr und insuffizient.

Digitized by Google

A. und R. nehmen an, daß der Anprall der großen Blutmenge, welche von den tieferen Beinvenen brüsk in die oberflächlichen Blutadern entleert würde, die Ursache sei, die primär eine Hypertrophie der Gefäßwände und sekundär Venenerweiterung bewirke. Dafür spreche insbesondere, daß die den Varicen benachbarten Venen, welche im übrigen eine gesunde Beschaffenheit ihrer Häute aufwiesen, ebenfalls hypertrophische Wände besäßen. **Revenstorf** (Hamburg).

---

23) **Riedinger.** Hypertrophie der Wadenmuskulatur im Anschluß an Venenthrombose nach Typhus.

(Archiv für Orthopädie, Mechanotherapie und Unfallchirurgie Bd. VI. Hft. 2 u. 3.)

24) **Landwehr.** Pseudohypertrophia musculorum nach Venenthrombose.

(Ibid.)

Beide Verff. führen die Ursache einer Ernährungsstörung in Fällen von Gefäßverschluß auf ein Versagen der Kollateralbahnen zurück, die bei gesunden Individuen prompt und dauernd den Ausgleich bewerkstelligen. Es verwirklicht sich auch die Bier'sche Annahme, wonach bei hochgradiger Stauung der Erfolg der Muskelhypertrophie nicht eine Erhöhung, sondern eine Verminderung der Leistungsfähigkeit ist. Der Prozeß ergreift nach und nach die proximal gelegenen Muskelpartien und zeigt dabei die Formen einer Atrophie und später Hypertrophie, die wohl im Sinne einer Pseudohypertrophie aufzufassen ist. Hinsichtlich der Entstehungsweise wird auf die Erklärung von Ribbert hingewiesen, nach welcher der Zug an den Muskelfasern infolge Erweiterung der Gefäße eine intrazelluläre Entspannung zur Folge hat, die ihrerseits durch Auslösung von Wachstumsenergie Neubildung von Muskelsubstanz herbeiführen kann. **Hartmann** (Kassel).

---

25) **G. Friedel.** Operative Behandlung der Varicen, Elephantiasis und Ulcus cruris.

(v. Langenbeck's Archiv Bd. LXXXVI. Hft. 1.)

In Fällen von Varicen, bei welchen man wegen Ausdehnung des Leidens die Exstirpation der Venenstränge nicht mehr ausführen kann, empfiehlt Verf. ein von Rindfleisch ersonnenes Verfahren, die Anlegung spiraliger Schnitte um den Unterschenkel herum. Nach Resektion eines Stückes der Vena saphena magna zeichnet man sich durch Einritzen in die Haut den Verlauf der Spiralen an. Sind Unterschenkelgeschwüre vorhanden, so müssen sie zwischen die Windungen der Spiralen zu liegen kommen. Eventuell kann die Blutzufuhr zu diesen Geschwüren noch durch seitliche Schnitte in Längsrichtung gehemmt werden. Alle Varicen müssen durchschnitten werden, womöglich mehrere Male. Deshalb muß der Spiralschnitt unter dem Knie beginnen und event. bis auf den Fußrücken verlaufen.

Digitized by Google

Es wurden bis zu fünf Spiralwindungen angelegt. Die durchschnittenen Venen werden unterbunden oder umstochen. Die Schnitte werden tamponiert und sollen per secundam intentionem heilen. Es soll eine feste tief einschneidende lineäre Narbe erzielt werden, damit sich keine neuen Venenerweiterungen bilden. Die Operation setzt den Druck in den Venen wesentlich herab, und durch die ausgiebige Eröffnung der Lymph- und Gefäßspalten kommt es zu einer enormen Entfaltung des Operationsgebietes, infolgedessen zu Rückgang der entzündlichen Erscheinungen und Verdünnung der angeschwollenen Beine. Eine Reihe von Krankengeschichten beweist die Erfolge, welche mit dem Eingriff erzielt worden sind.

E. Siegel (Frankfurt a. M.).

Kleinere Mitteilungen.

Aus der chirurg. Abteilung des städtischen Krankenhauses Wenzel Hancke zu Breslau. Leitender Arzt: Primärarzt Dr. Heintze.

Isolierte Fraktur des Processus coronoideus ulnae.

Von

Sekundärarzt Dr. Schwenk.

Wilhelm L., 21 Jahre alt, kehrte am 26. März 1908 von einer Radtour ermüdet heim. Beim Absteigen vom Rade kam er zu Fall. Er fiel bei gestrecktem rechten Arm mit leicht dorsal flektierter Hand auf den steinernen Boden und erlitt so eine Stauchung des Vorderarmes in der Richtung seiner Längsachse bei Feststellung seiner beiden Hauptgelenke. Er hatte zunächst nicht den Eindruck, daß er sich verletzt hätte. Erst nach einer Stunde traten zunehmende Schmerzen bei jeder Bewegung im rechten Ellbogengelenk auf, die den Pat. zu uns führten.

Pat. hält den Vorderarm zum Oberarm ca. im rechten Winkel gebeugt, und zwar in Mittelstellung. — Bewegungsversuchen setzt er heftigen Widerstand entgegen, jede Bewegung ist schmerzhaft. Die Schmerzhaftigkeit ist konzentriert bei Druck auf die Beugeseite des Ellbogengelenkes; ganz deutlich läßt sie sich lokalisieren auf den Gelenkteil der Ulna. Aktive Bewegungen sind nur in geringem Grade ausführbar, passiv wegen der großen Schmerzen nicht weiter zu forcieren. Das Olecranon liegt in der Condylenlinie. Die Gelenkgegend zeigt normale Konturen, doch ist sie rechts mehr ausgefüllt wie links. Ein größerer Erguß ist nicht zu konstatieren. Die bei dem Versuch, die Bewegung des Vorderarmes zu vermehren, besonders heftig exazerbierenden Schmerzen lassen bei Berücksichtigung des fixen Schmerzpunktes im Gelenk an eine Verletzung des Proc. coronoideus ulnae mit Abreißung des Musc. brach. int. denken. Die Röntgenaufnahme bestätigt die Diagnose der Fraktur. Der Proc. coronoideus ulnae ist an seiner Spitze abgebrochen, die Spitze liegt frei im Gelenk (s. das Röntgenbild). — Ein Gipsverband in Flexionsstellung von ca. 60° blieb 14 Tage liegen. Nach Abnahme des Verbandes war die Beweglichkeit fast momentan eine vollständige, nur die Streckung des Armes war in geringem Grade behindert. Nach weiteren 10 Tagen war absolute Heilung erreicht. Allerdings machten sich jetzt gelegentlich seitens des abgesprengten Stückes Corpus mobile-Beschwerden geltend, indem bei plötzlich ausgeführter Beugung der Vorderarm mitten in der Bewegung »stehen blieb«. Das läßt sich nur so erklären, daß die Heilung ligamentös erfolgt ist.

Digitized by Google

Auffallend sind in unserem Falle die geringen Beschwerden direkt nach der »Stauchung«.

Für die (meist indirekte) Entstehung dieser Stauchungs- oder Kompressionsfraktur scheint es gleichgültig, ob der Vorder- zum Oberarm in mehr oder weniger Streck- oder Beugestellung sich befindet, wenn nur die Hauptgelenke festgestellt sind.

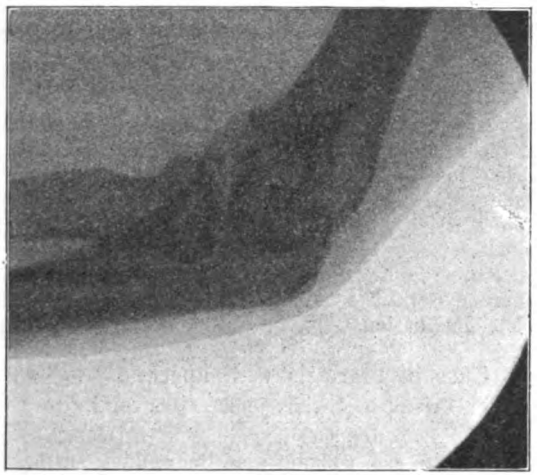

Bekanntlich ist die Fraktur des Proc. coronoideus sehr selten isoliert, häufiger in Verbindung mit Luxation des Vorderarmes nach hinten gefunden worden. Der Fall interessiert daher an sich, ferner durch die sichere Kenntnis seiner Entstehungsweise, seine genaue röntgenographische Beobachtung und den durchaus günstigen Ausgang im Gegensatz zu den Fällen mit komplizierender Luxation.

Zur Literatur sei verwiesen neben den Lehrbüchern auf die Arbeiten von Urlich, Beck u. a.

---

26) **Williams.** Report of hundred and seven cases of cancer treated with the Roentgen ray, with comments thereon.

(Journ. of the amer. med. assoc. 1908. Nr. 8.)

Die Fälle des Verf.s betreffen zur Hälfte Cancroide (53, davon 52 geheilt). Hatte die Neubildung tiefere Gewebe ergriffen, wurde das Resultat erheblich schlechter.

Drei Pat. mit unoperiertem Carcinoma mammae ergaben ein sehr schlechtes Resultat; von 15 Karzinomrezidiven der Mamma wurden die meisten erheblich gebessert, zwei sind seit $2^1/_2$ Jahren geheilt und rezidivfrei geblieben.

W. v. Brunn (Rostock).

27) **Burr.** Delirium during and after tetanus.

(Journ. of the amer. med. assoc. 1908. Nr. 11.)

Delirium während oder nach Ausbruch des Tetanus ist nach Verf.s Ansicht sehr selten.

Verf. beobachtete drei Fälle dieser Art bei Männern zwischen 26 und 33 Jahren.

In einem Falle, der tödlich endete und mit hohen Temperaturen verlief, war weder Potatorium vorhanden noch waren Medikamente irgendwelcher Art gegeben worden. Auch scheint Antitoxin nicht verabreicht worden zu sein. Das Delirium dürfte hier eine Folge des schnellen Kräfteverfalles bei dem hohen Fieber gewesen sein. Die Sektion klärte ebenfalls den Zusammenhang nicht auf.

Digitized by Google

Im zweiten Falle können die vorher verabreichten Medikamente (Brom, Chloral) den Ausbruch verschuldet haben. Es wurde Antitoxin gegeben und trotz der Schwere des Falles (10 Tage Inkubation) Heilung erreicht. Im ersten Falle konnte über die Inkubation nichts eruiert werden.

Der dritte Fall war leicht und ging ebenfalls in Heilung aus. Hier handelte es sich um einen Potator. **W. v. Brunn** (Rostock).

28) **Wood.** Operative procedure as a therapeutic measure in the cure of epilepsy.

(Journ. of the amer. med. assoc. 1908. Nr. 9.)

W. berichtet aus seiner Praxis über drei Fälle von Epilepsie, weibliche Personen betreffend, die seit 20 bzw. 10 und 7 Jahren epileptisch waren und trotz sorgfältiger ärztlicher Behandlung alle paar Monate ihre Anfälle hatten.

Im ersten Falle kam es nach schwerer Verbrennung während eines Anfalles zur Amputation eines Armes; im zweiten hatte Pat. sich durch Sturz aus dem Fenster eine Handverletzung zugezogen, die operativ behandelt werden mußte. Fall 3 wurde wegen tuberkulöser Halslymphome operiert; alle drei in Narkose.

Die Fälle konnten 8 bzw. 4 und 3 Jahre beobachtet werden und blieben ganz anfallsfrei ohne Medikation. **W. v. Brunn** (Rostock).

29) **Flemming.** Case of filariasis with abscess.

(Bristol med.-chir. journ. 1908. Juni.)

Bei dem 30jährigen Pat., der sich längere Zeit in Deutsch-Südwestafrika aufgehalten hatte, entwickelte sich subakut eine Schwellung an den langen Rückenmuskeln in Höhe der Lendenwirbel. Im Blute wurde Filaria festgestellt. Die Inzision der Schwellung ergab, daß ein Abszeß in den tiefsten Muskelschichten vorlag; im Abszeßinhalt konnte Filaria nicht nachgewiesen werden, was bei dem längeren Bestehen des Abszesses vor der Inzision (66 Tage) nicht zu verwundern war. **Mohr** (Bielefeld).

30) **Hashimoto und So.** Über Pseudarthrosenbehandlung nach Schußverletzungen.

(v. Langenbeck's Archiv Bd. LXXXVI. Hft. 2.)

In sieben Fällen von Pseudarthrose, die Verff. im japanisch-russischen Kriege im Tokyo-Shibuya-Lazarett beobachteten, war nach ihrer Meinung unvorsichtige Exstirpation der Knochenstücke die Ursache falscher Gelenkbildung. Bei Eiterung von Schußwunden sollte man nur für guten Abfluß des Sekretes sorgen und die Splitter nicht entfernen, da man mit ihnen nur zu leicht Periostgewebe abreißt, das für die Knochenneubildung von größter Wichtigkeit ist. Verff. geben eine kurze Krankengeschichte ihrer sieben operierten Fälle und besprechen die verschiedenen Methoden allgemeiner und lokaler nichtoperativer, wie operativer Therapie, die bisher gehandhabt werden. Sie selbst haben fünf Fälle nach Mangoldt mit ungestielten Periost-Knochenlappen und zwei Fälle nach Hahn durch Einfügung der durchsägten Fibula in das obere Fragment der Tibia meist mit sehr gutem Erfolg behandelt. **E. Siegel** (Frankfurt a. M.).

31) **G. J. Turner.** Über Klopfung als Mittel zur Beschleunigung der Heilung von Knochenbrüchen und als Heilmittel bei Pseudarthrosen.

(Russki Wratsch 1908. Nr. 15.)

T. wandte in je zwei Fällen von Pseudarthrose und von nicht heilenden Knochenbrüchen die Klopfung der Bruchgegend mit dem Perkussionshammer an, wozu im Gipsverband ein Fenster gemacht wird. Darauf trat in allen Fällen rasch Heilung ein. — In der Literatur fand er eine Notiz von Schäffer, der bei Pseudarthrosen auch klopft, aber mit der Hand.

E. Glückel (Wel. Bubny, Poltawa).

Digitized by Google

32) **Young.** Case of multiple exostoses in a rachitic subject.
(Glasgow med. journ. 1908. März.)

Pat., jetzt 33 Jahre alt, hatte in seiner Kindheit so schwere Rachitis, daß er erst nach dem 6. Jahre gehen lernte. Mit 14 Jahren bekam er Genua valga, und mit 21 Jahren bemerkte er die erste Exostose, die sich an den Rippen entwickelte. Allmählich bildeten sich noch an vielen anderen Stellen seines Skeletts Exostosen aus. **W. v. Brunn** (Rostock).

33) **Titoff.** Über den Echinokokkus der Knochen.
(Chirurgia 1908. Nr. 135 [Russisch].)

Im Verhältnis zu den Erkrankungen an Echinokokkus überhaupt ist der Knochen selten zu nennen. T. hat 77 Fälle zusammengestellt. Sein mitgeteilter Fall hat insofern Interesse, als die Pat. angab, vor 6 Jahren zum erstenmal im linken Schulterblatt eine nußgroße Geschwulst gefühlt zu haben, die ganz allmählich anwuchs. Bei der Aufnahme in das Hospital war die Blase mannskopfgroß. Die Entfernung des Echinokokkus bot keine Schwierigkeiten; die am Schulterblatt haftenden Teile wurden mittels breiten Meißels herausgehoben. Heilung p. p. **Oettingen** (Berlin).

34) **N. A. Weljaminow.** Polyarthritis chronica progressiva thyreotoxica.
(Russki Wratsch 1908. Nr. 18—20.)

Unter obigem Namen scheidet W. eine Form des sogenannten chronischen Gelenkrheumatismus in eine besondere Gruppe aus. Von etwa zehn beobachteten Fällen werden zwei ausführlich beschrieben. Im ersten — mit Pocken in der Anamnese — wurde Pat. 4 Jahre lang erfolglos wegen ihres Gelenkleidens behandelt. Es begann von den Fingergelenken, ergriff nach und nach alle Gelenke der oberen, dann auch der unteren Extremitäten — symmetrische Polyarthritis. Gleichzeitig hysterische Erscheinungen, Muskelatrophie, toxische Affektion des Rückenmarks im Bereich der unteren Hals- und oberen Brustwirbel. Röntgenoskopisch wurde eine Struma endothoracica entdeckt. Nun erklärte W. sich die Krankheit so: Struma — Dysthyreosis — Rückenmarksintoxikation — trophoneurotische Polyarthritis. Eine eingeleitete Thyreoidinbehandlung ergab glänzenden Erfolg, — beinahe vollständige Heilung. — Zweiter Fall: Abdominaltyphus in der Anamnese, Kropf, Affektion der Tarsal- und Fußgelenke, die aber spontan zurückging; darauf wurden Ellbogen- und Handgelenke befallen, Muskelatrophie wenig ausgeprägt, keine deutlichen Symptome von Rückenmarksaffektion, bloß solche der peripherischen Nerven. Thyreoidinbehandlung 1 Monat lang — geringe Besserung; Strumektomie — nun rasche Besserung: nach einem Monat hat die Beweglichkeit im rechten Ellbogen um 42° zugenommen.

Auf Grund dieser Fälle, sowie des Studiums der — ziemlich kärglichen — Literatur schließt W., daß außer Hypo- und Hyperthyreosis (bzw. Thyreodismus) besonders die Dysthyreosis (bzw. Thyreodismus) in der Ätiologie vieler Fälle von Polyarthritis chron. progressiva eine Hauptrolle spielt. Er bringt u. a. drei Fälle von Polyarthritis, die mehrere Wochen nach Scharlach auftrat; zur Zeit der Beobachtung dachte er an neurogenen Ursprung des Leidens; jetzt ist er überzeugt, daß es sich auch hier um Affektion der Schilddrüse handelte. Weitere Einzelnheiten müssen in der hochinteressanten Arbeit nachgelesen werden. Betreffs der Thyreoidinbehandlung fand W., daß die gewöhnliche Dosis — bis 0,9 pro die — oft nicht vertragen wird. Er beginnt mit 0,05 und geht selten über 0,3 pro die; nach 8—12 Tagen wird die Behandlung für etwa 8—10 Tage unterbrochen.
E. Gückel (Wel. Bubny, Poltawa).

35) **Guthrie.** Further results on heterotransplantation of blood vessels.
(Amer. journ. of phys. 1908. März.)

In zwei Fällen transplantierte G. Stücke der Abdominalaorta von Katzen zwischen die Schnittenden der Carotis beim Hunde; beidemal war die Blutzirku-

Digitized by Google

lation nach 7—8 Monaten vollkommen. Die nachträgliche Untersuchung des eingepflanzten Stückes ergab, daß seine Lichtung frei, der Durchmesser stark vergrößert, die Wandung verdickt war. Die Intima war glatt und glänzend.

Mohr (Bielefeld).

36) **Biesalski.** Die Neueinrichtung des Röntgenhauses (am Urban in Berlin).

(Fortschritte auf dem Gebiete der Röntgenstrahlen Bd. XII. Hft. 3.)

Es wurde auf Betreiben der Professoren Fränkel und Körte am Urban ein eigenes Gebäude für den Röntgenbetrieb errichtet. Verf. empfiehlt vor allem, nicht — wie früher — kleine Zimmer, sondern möglichst große Säle zu schaffen, da sie eine weit größere Übersichtlichkeit und Schnelligkeit des Betriebes mit einem geringeren Personal gewährleisten. Auf den üblichen roten Anstrich wurde verzichtet, das Zimmer vielmehr hellgrau gestrichen. Die gesamte Einrichtung ist von der Firma Reiniger, Gebbert & Schall geliefert. Im Erdgeschoß befindet sich der Untersuchungsraum nebst einer Dunkelkammer, mit allen notwendigen und modernen Ausrüstungen versehen. Im Obergeschoß ist das Zimmer für die Therapie und ein Schwesternzimmer, im Kellergeschoß sind Arbeitsräume, eine Dunkelkammer und Plattenarchiv. **Gaugele** (Zwickau).

37) Aus der Röntgentechnik.

(Fortschritte auf dem Gebiete der Röntgenstrahlen Bd. XII. Hft. 3.)

1) Die Firma Max Kohl, Werkstätten für Präzisionsmechanik und Elektrotechnik in Chemnitz, Adorferstraße Nr. 20, stellt eine Universalblende her mit Einrichtung für stereoskopische Aufnahmen und mit Schutzkasten für die Röntgenröhre. Der Apparat soll sowohl für Durchleuchtungen als auch für röntgenographische Aufnahmen verwendet werden können und soll in der Handhabung bequem sein.

Der Schutzkasten für Röntgenröhren besitzt eine Stellvorrichtung für Beleuchtung von oben, von der Seite und von hinten.

2) Die Firma C. H. F. Müller in Hamburg bringt einen neuen Röntgenröhrentyp, die Zentralröhre, in den Handel. Der Ingenieur der Firma, C. F. Rodde, glaubt in der Zentralröhre die Röhre der Zukunft gefunden zu haben. Sie stellt eine Spezialröhre für allseitige Bestrahlungen und für Moment- und Fernaufnahmen dar. Die Röhre wird nur in einer Größe von 200 mm Kugeldurchmesser, in zwei Ausführungen, und zwar mit massiver Kupferantikathode und mit Wasserkühlung, fabriziert. In Vorbereitung sind Röhren mit Iridiumantikathoden, über welche demnächst berichtet werden soll. **Gaugele** (Zwickau).

38) **Forssell.** Eine Vorrichtung zur Röntgenographie mit Kompression und Orthodiagraphierung in unmittelbarem Anschluß an die Durchleuchtung.

(Fortschritte auf dem Gebiete der Röntgenstrahlen Bd. XII. Hft. 2.)

Verf. hat an dem Durchleuchtungsapparat von Holzknecht einige Veränderungen angebracht. Der Zweck dieser war, wie in der Überschrift schon angedeutet ist, den Apparat zur Röntgenaufnahme mit Kompression einzurichten und die Orthodiagraphie unmittelbar an die Durchleuchtung anzuschließen. Durch seine Änderungen ist eine Fixierung des Fluoreszenzschirmes auch in sagittaler Richtung ermöglicht, so daß er zur Plattenstütze, auch bei Kompression und zum Orthodiagraphieren, gebraucht werden kann. Durch die Fixierung des Schirmes erhält dieser auch bei kräftiger Kompression eine vollkommen sichere Lage, im Gegensatz zu den Apparaten anderer. Die Einzelheiten sind im Original nachzulesen. **Gaugele** (Zwickau).

39) **Stein.** Über plastische Röntgenogramme.

(Fortschritte auf dem Gebiete der Röntgenstrahlen Bd. XII. Hft. 2.)

Ein weiterer Beitrag und Nachprüfung der Technik der plastischen Röntgenogramme von Alexander, der immer noch nicht ganz den Schleier von seinem Verfahren gelüftet hat.

Digitized by Google

Wie Alexander, so erreichte auch S. die plastischen Röntgenogramme bei gleichzeitigem Zusammenkopieren von Negativ und Diapositiv. Der Arbeit sind einige hübsche plastische Röntgenogramme beigefügt. **Gaugele** (Zwickau).

40) **R. Kienböck.** Über Hautreaktion nach diagnostischen Untersuchungen.

(Archiv f. phys. Medizin u. med. Technik Bd. III. Hft. 2.)

Verf. hat schon früher 14 Fälle zusammengestellt und spricht sich nach seinen Erfahrungen dahin aus, daß nicht eine Überempfindlichkeit der Haut, sondern Überexposition die Schuld tragen. An der Hand von vier Fällen macht er klar, welch große Dosen manchmal bei solchen Untersuchungen oder Aufnahmen zustande kommen. Oft wirken mehrere an sich nicht schädliche Faktoren zusammen: Geringe Fokushautdistanz, intensives Licht, lange Exposition.

Bei einem Falle trat nach drei Brustwirbelaufnahmen innerhalb 6 Tagen eine Ulzeration am Bauch von einjähriger Dauer ein. In einem anderen Falle kam es nach zwei Nierenaufnahmen zu kurzdauernder Exkoriation, ferner nach 5 bis 6 Schultergelenkaufnahmen zu 10wöchiger Ulzeration. In einem eigenen Falle des Verf.s entstand nach Durchleuchtung und Aufnahmen der linken Schläfengegend eine vorübergehende Epilation derselben. K. berechnet die gegebene Dose auf etwa 10 x. Zur Vermeidung von Hautreaktionen muß man, wenn intensives Licht und lange Belichtung nötig ist, durch Milliampèremeter und K.'s Minutentabellen ungefähr die resultierende Dose berechnen oder sein Quantimeter oder ein offenes Dosimeter (Holzknecht oder Sabourand-Noiré) anwenden.

Renner (Breslau).

41) **G. Gross et M. Barthélmy.** Stérilisation des gants de caoutchouc par les vapeurs de formol.

(Province méd. 1908. Nr. 21.)

Verff. haben die Sterilisation der Gummihandschuhe nach der Analogie der Kathetersterilisation mit Formoldämpfen vorgenommen. Bakterielle Versuche haben ergeben, daß der Formaldampf des nicht erwärmten Formalins imstande ist, die mit infektiösem Material befleckten Gummihandschuhe vollkommen keimfrei zu machen. Seit 1 Jahre operiert G. mit auf diese Art sterilisierten Handschuhen und hat keine Nachteile gesehen. Die Handschuhe werden vor dem Gebrauche tüchtig gereinigt, kommen dann in eine 1%ige Sodalösung $^1/_2$ Stunde lang, werden dann abgewaschen und getrocknet. Schließlich werden sie in einen Behälter getan, der mit der kalten Formalinlösung beschickt ist. Das Innere der Handschuhe wird zweckmäßig mit Gaze ausgestopft, damit der Formoldampf auch leicht und überall hindringen kann. **A. Hofmann** (Karlsruhe).

42) **E. Erhardt.** Über Verwendung von Gummi als Zusatz zum Anästhetikum bei Lumbalanästhesie.

(Münchener med. Wochenschrift 1908. Nr. 26.)

In Ergänzung seiner Arbeit der Münchener med. Wochenschrift (s. Ref. in d. Bl. Nr. 31) teilt E. mit, daß der am Schluß erwähnte Fall von Meningealreizung nach Tropakokain-Gummi-Lumbalanästhesie zur Heilung gelangt ist; Schuld an dem Eintreten der leichten Meningitis habe aber nicht der Gummizusatz zur Injektionsflüssigkeit, sondern die Verwendung einer in Sodalösung ausgekochten Nadel und Spritze gehabt. Die von E. seit der Demonstration auf dem Chirurgenkongreß in Berlin ausgeführten 21 Tropakokain-Gummianästhesien sind sämtlich gut verlaufen; ein 3%iger Gummizusatz zu der auf 10 ccm mit Liquor verdünnten Lösung genügte, um Totalanästhesie herbeizuführen. Schwere Erschütterungen des Körpers sind während der Operation zu vermeiden, da durch Druckschwankungen Erbrechen und Kopfweh eintreten; eine rasche Bewegung kann die Anästhesie völlig beenden. **Kramer** (Glogau).

Digitized by Google

43) **Regnier.** Traitement par l'eau salée de tuberculoses externes avec guérison.

(Bull. et mém. de la soc. de chir. de Paris. Bd. XXXIII. p. 352.)

R. berichtet von günstigen Erfolgen, die er bei offener chirurgischer Tuberkulose (besonders Weichteilfungus und fungöser Synovitis) mit Salzbädern erzielt hat. Er benutzte Salze von Salies-Salins und Kreuznach, und zwar 40 g auf 1 Liter gekochten Wassers, ein Verfahren, das vor ihm schon Louvel angewendet hat. Je nachdem wurden Irrigationen oder Verbände unter wasserdichtem Stoff mit der Lösung appliziert. Die Resultate sollen selbst bei verzweifelten Fällen mit vielfachen Fisteln günstig sein. (Vgl. dazu die ähnlichen Angaben von Binsberger, Ref. im Zentralblatt 1907, p. 1167.) Bei späterer Gelegenheit (p. 362) stellt R. einen Fall vor, bei dem eine tuberkulöse Ostitis des Brustbeins unter Chlorhydratammoniak-Umschlägen geheilt wurde. **Kaehler** (Duisburg-M.)

44) **Prawdoljuboff.** Zur Kasuistik der Zwerchfellverletzungen.

(Chirurgia 1908. Nr. 36. [Russisch.])

Beschreibung dreier einschlägiger Fälle. Jedesmal hatte es sich um Stichverletzungen der linken Seite gehandelt, in allen drei Fällen lag die Außenwunde in einem Interkostalraum, und zweimal war das Netz in einem Klumpen von etwa Hühnereigröße vorgefallen.

An der Hand der drei geheilten Fälle stellt P. gewisse Normen auf, die für ihn bei der Behandlung der transpleuralen Zwerchfellverletzungen Regel geworden sind. Zunächst erweitert er jedesmal die Wunde; in den meisten Fällen scheint eine Rippenresektion vorhergehen zu müssen. Wird die Zwerchfellwunde dem Auge sichtbar, so tritt die Frage an einen heran, ob die Organe des Bauches unverletzt sind. Der Vorfall des Netzes gibt dafür nach keiner Richtung Hinweise. Im dritten Falle konnte P. nach Erweiterung der Wunde, Resektion des vorgefallenen Netzes und Erweiterung der Zwerchfellwunde feststellen, daß das Colon transversum verletzt war. Die Wunde wurde transpleural und transdiaphragmal genäht. Im Anschluß an diesen Vorgang warnt P. davor, in jedem Falle die Verletzungen an Unterleibsorganen durch das Zwerchfell hindurch zu nähen. Nur wenn einwandsfrei nachgewiesen werden kann, daß weiter keine Verletzungen an Bauchorganen vorliegen, darf auf die Laparotomie verzichtet werden.

Oettingen (Berlin).

45) **Eisendraht.** Subphrenic abscess as a complication of appendicitis.

(Journ. of the amer. med. assoc. 1908. Nr. 10.)

Verf. erörtert die verschiedenen Wege, auf denen es bei normal und bei abnorm gelagertem Wurm zu subphrenischen Abszessen kommen kann und illustriert seine Ausführungen einmal durch fünf Fälle seiner Beobachtung und ferner durch eine Reihe von Zeichnungen.

Lateral und medial vom Colon ascendens kann die Ausbreitung der Eiterung erfolgen, oder auch vorn über das Querkolon und die Vorderfläche des Magens hinweg zum linken Leberlappen oder zur Milz, oder endlich durch das Foramen Winslowi auf die Hinterfläche des Magens; vom rückwärts hochgeschlagenen Wurm aus kann die Eiterung zwischen rechter Niere und Leber aufwärts wandern.

Besprechung der Symptome, Diagnose und der Therapie. Letztere muß operativ sein. Seit Elsberg's Statistik (1901: 50 operierte Fälle) hat E. noch 34 Fälle einschließlich seiner 5 eigenen Beobachtungen sammeln können, deren Mortalität 25% betrug. Eine Statistik der nicht operierten Fälle existiert nicht, Verf. schätzt deren Mortalität auf 80—85%.

E. operiert am liebsten transthorakisch mit Resektion der 10. Rippe, ohne Eröffnung der Pleurahöhle. Seine Ausführungen basieren im ganzen auf 106 Fällen, einschließlich seiner 5 eigenen Beoobachtungen. **W. v. Brunn** (Rostock).

Digitized by Google

46) **K. Vogel.** Trauma und Appendicitis.
(Münchener med. Wochenschrift 1908. Nr. 23.)

In der Mehrzahl der bisher beschriebenen Fälle von traumatischer Appendicitis war der Wurmfortsatz bei Eintritt des Traumas schon erkrankt gewesen, indem entweder ein oder mehrere typische Anfälle vorangegangen waren oder chronische, selbst ganz symptomlose Veränderungen bestanden hatten. Letzterer Kategorie gehört wahrscheinlich V.'s Fall an, bei dem der Wurm durch eine starke plötzliche Körperbewegung des Pat. vollständig quer durchgerissen und es danach zu akuter exsudativer Appendicitis gekommen war; nach Ablauf dieser wurde die Operation ausgeführt. Der relativ gutartige Verlauf trotz der totalen Durchtrennung des Fortsatzes mit Dislokation der Fragmente, deren zentrales an der Rißstelle obliteriert gefunden wurde, spricht dafür, daß das Trauma einen schon erkrankten Wurm getroffen hatte. **Kramer** (Glogau).

47) **Ssisemski.** Zur Ätiologie retroperitonealer Eiterungen.
(Chirurgia 1908. Nr. 135.)

Das Gebiet retroperitonealer Eiterungen, heißer und kalter Abszesse, vereiternder Hämatome usw. ist ein weitumfassendes. Fast noch größer ist das Gebiet, das von verschluckten Fremdkörpern handelt, von ihrem Schicksal, das im günstigsten Fall in einem Wiedererbrechen oder im Abgang auf natürlichen Wegen besteht, im ungünstigeren in einem Ileus oder in Perforation mit nachfolgender allgemeiner oder umschriebener Peritonitis. Zu den größten Seltenheiten gehört es aber, wenn ein verschluckter Fremdkörper einen rein retroperitonealen Abszeß erzeugt; denn zum Zustandekommen dieses Bildes muß der Fremdkörper ganz besonders gestaltet sein.

Ein 6jähriger Knabe wurde mit den Erscheinungen einer schweren Eiterung in der rechten Leistengegend aufgenommen. Da alle in Frage kommenden Erkrankungen (Spondylitis, Appendicitis, Karies, Trauma, Entozoen usw.) ausgeschlossen werden konnten, wurde operiert mit der Diagnose: Abszeß auf unbekannter Grundlage. Schnitt parallel dem Lig. Pouparti. Retroperitoneal wurde eine große Menge nicht riechenden, aber auch nicht käsigen Eiters entleert, und eine Gegenöffnung über dem Darmbeinkamm angelegt. Beim vierten Verbandwechsel erschien ein Stahlnagel von fast 2 cm Länge, der konisch zulief und an seiner 2 mm breiten Basis keinen Kopf trug. Der Vater des Knaben erinnerte sich, vor 2 Wochen mit solchen Nägeln an einem Kumt Leder befestigt zu haben. Aus der Form des Nagels, der im Original abgebildet ist, kann man ersehen, daß er in jeder Weise für Perforation geeignet war; konischer Bau, feinste Spitze und breite Basis, an der die treibende Gewalt angreifen und ohne Hindernis das Objekt fortschieben konnte. **Oettingen** (Berlin).

48) **K. Port** (Nürnberg). Die Graser'sche Operation großer Nabel- und Bauchbrüche.
(Münchener med. Wochenschrift 1908. Nr. 23.)

Unter den sieben von P. operierten Pat. ist einer am nächsten Tage an Embolie gestorben, zwei sind durch Einreißen der Naht mit Zerfetzung der Muskulatur gestört gewesen, bei den übrigen war der Verlauf ein völlig glatter. Bei drei dieser Pat. liegt die Operation über 1 Jahr zurück, und ist die Bauchwand vollständig fest geblieben. Wesentlich für das Gelingen der Operation ist nach P. das ausgiebige Freilegen des Operationsfeldes; der Querschnitt muß über die lateralen Ränder der Recti hinausreichen, die Fascienblätter sollen nach oben und unten bis zu der Stelle, wo die auseinander gewichenen Muskeln wieder beieinander liegen, lospräpariert, beim Knüpfen der Nähte zuerst die durch die festen Inskriptionen gelegten geknotet, bei den anderen Muskelnähten die hintere Fascie mitgefaßt werden. Vorherige gründliche Darmentleerung ist notwendig, damit die Verkleinerung des Bauchraumes gut vertragen wird. — P. hält die Methode Graser's für eine wertvolle Bereicherung unserer Technik bei den großen Brüchen mit weit auseinander gewichenen Muskeln. **Kramer** (Glogau).

Digitized by Google

49) **H. Weimann** (Tapian). Über einen Fall von Heilung eines perforierten Magengeschwüres durch einfache Eröffnung eines intraperitonealen Abszesses.

(Münchener med. Wochenschrift 1908. Nr. 24.)

Der betreffende Pat. hatte schon seit 11 Jahren an Magenbeschwerden, die auf ein Geschwür zurückgeführt wurden, gelitten, so daß sich vor der Perforation des letzteren schon feste Verwachsungen zwischen Magen und Bauchwand usw. gebildet hatten. Der entstandene Abszeß lag der vorderen Magenwand an, in der die Perforationstelle bei der Eröffnung des Eiterherdes gefunden wurde. Heilung ohne Stenosenerscheinungen. **Kramer** (Glogau).

50) **O. Eschbaum.** Viermalige Magenoperation infolge Verwechslung von gastrischen Krisen mit Pylorusstenose. (Aus der medizinischen Klinik in Bonn. Prof. Schultze.)

(Münchener med. Wochenschrift 1908. Nr. 23.)

Die vier Operationen — Gastroenterostomie und Enteroanastomosen — waren von vier verschiedenen Chirurgen in den letzten 4 Jahren vor Aufnahme des 37jährigen Kranken in die Bonner medizinische Klinik wegen plötzlich mit Erbrechen aufgetretener Magenschmerzen gemacht worden. In der inneren Klinik wurde anamnestisch festgestellt, daß Pat. schon seit Jahren anfallsweise an reißenden Schmerzen in den Beinen gelitten hatte; die weitere Untersuchung ergab bei Fehlen aller auf frühere Lues hinweisenden Residuen das Bestehen von Tabes mit zeitweise sich einstellenden heftigen gastrischen Krisen. **Kramer** (Glogau).

51) **Einhorn.** Ein Fall von Verengerung und Schließunfähigkeit des Pylorus.

(Deutsche med. Wochenschrift 1908. Nr. 23.)

Die obigen Fälle, von denen E. ein neues, durch Gastroenterostomia posterior geheiltes Beispiel mitteilt, sind dadurch charakterisiert, daß kleinere Mengen von Galle stets im Mageninhalt nachweisbar sind. Es weist dies auf eine Rigidität des Pförtners hin, weswegen derselbe nie vollkommen schließfähig ist. Diese Affektion hat E. sowohl bei gut- wie bösartigen Erkrankungen des Pförtners beobachtet.

Borchard (Posen).

52) **T. Voeckler.** Über den primären Krebs des Wurmfortsatzes.

(v. Langenbeck's Archiv Bd. LXXXVI. Hft. 2.)

Verf. hat zwei Fälle von Wurmfortsatzkarzinom beobachtet, die in vorliegender Arbeit beschrieben werden. Im Anschluß daran bespricht er die Literatur, die über den Wurmfortsatzkrebs bisher veröffentlicht wurde; die Zahl der Einzelberichte ist eine noch geringe, obschon wahrscheinlich das Leiden häufiger ist. Es bleibt jedoch vielfach unbeachtet, weil manchmal erst die mikroskopische Untersuchung den Charakter des anscheinend nur entzündlichen Prozesses aufklärt. Meist fand man solide, alveoläre Krebsformen, wenngleich auch Zylinderzellen- und Gallertkrebse vorkommen. Nach allen bisherigen Untersuchungen besitzt der Wurmforsatzkrebs eine relative Gutartigkeit. Bei seinem zweiten Falle fand V., daß auch der Blinddarm karzinomatös erkrankt war. Aber da lediglich die Serosaseite die Veränderung aufwies, die Schleimhaut aber völlig unverändert war, so ist anzunehmen, daß die Wucherung von dem ganz in einer karzinomatösen Geschwulst aufgegangenen Wurm aus entstanden ist. V. glaubt deswegen, daß eine Reihe von Blinddarmkarzinomen primäre Wurmkrebse sind und darum der Appendektomierte glücklich zu preisen sei, der nun auch noch die Aussicht weniger besitzt, ein Blinddarmkarzinom im Alter zu akquirieren.

E. Siegel (Frankfurt a. M.).

Digitized by Google

53) **Tesson.** Occlusion intestinal par torsion de la totalité de l'intestin grêle et de son mésentère.

(Bull. et mém. de la soc. de chir. de Paris T. XXXIII. p. 578.)

Bei einem Pat., dem im zweiten akuten Appendicitisanfall vor 7 Monaten der Processus vermiformis entfernt worden war, waren öfter plötzliche, vorübergehende Schmerzen im Leibe geblieben. Eines Abends traten außerordentlich heftige Schmerzen ein mit sehr rasch auftretenden Erscheinungen völligen Darmverschlusses. Erst 44 Stunden nach Beginn der Erkrankung konnte laparotomiert werden: die Blinddarmgegend war frei, der ganze Dünndarm mit seinem Mesenterium im Sinne des Uhrzeigers gedreht; außerdem fanden sich zwei Stränge zwischen dem Scheitel der betroffenen Schlingen und der zugehörigen Mesenterialfläche. Zurückdrehung, Durchtrennen der Stränge. Heilung. — Ausführliche epikritische Bemerkungen Delbet's.

Kaehler (Duisburg-M.).

54) **W. N. Rosow** (Smolensk). Zur Anatomie und Therapie des akuten Darmverschlusses.

(Russ. Archiv f. Chirurgie 1907. [Russisch.])

Von den 59 Fällen aus einer 8jährigen Periode wurden 58 operiert:

Volvulus der Flexura sigmoidea	5	geheilt,	4	tot,
» der Dünndärme	5	»	10	»
» des gesamten Dünndarmes und halben Kolon	0	»	1	»
Strangulationen	1	»	5	»
Invaginationen	2	»	2	»
Obturationen	6	»	7	»
2 Infarkte (?) (tot) und 1 Enterospasmus (?)	1	»	2	»
Unklare Fälle	2	»	5	»
	22	geheilt,	36	tot.

Die Erfahrungen sprachen auch hier durchweg gegen interne Behandlung; u. a. wurde mit Atropin keinmal etwas erreicht.

Bezüglich der Technik ist erwähnenswert, daß »sehr oft« die Punktion des geblähten und kotgefüllten Darmes während der Operation gemacht wurde mit dem Erfolge ganz wesentlicher Erleichterung der Arbeit. Die Öffnung erfolgte durch Trokar mit seitlichem Ansatz oder Messer.

Von den 10 Darmresektionen, die zum größten Teil unter sehr schwierigen Verhältnissen gemacht wurden, brachten 5 Heilung. 4mal wurde das S romanum (1mal wegen rezidivierendem Volvulus) fixiert mit Nähten, die das Mesosigmoideum an die seitliche oder vordere Bauchwand hefteten. Die Fäden wurden nach außen geleitet und über Bäuschen geknotet. Der Schluß der Bauchwunde erfolgte häufig mit durchgreifenden Seidenfäden.

Die meisten Operationen wurden von L. J. Spasokukozki ausgeführt.

V. E. Mertens (Kiel).

55) **Wilson.** Case of carcinoma of the sigmoid, complicated by double pyosalpinx.

(Intercol. med. journ. of Australasia 1908. April 20.)

Bei der 32jährigen Pat. wurde wegen doppelseitiger eitriger Adnexerkrankung mit ausgedehnten Verwachsungen operiert. Bei der Auslösung der linksseitigen, stark mit Mastdarm und Flexura sigmoidea verwachsenen Eitertube wurde die Lichtung der Flexur eröffnet, und es zeigte sich eine infiltrierende, weiche, z. T. ulzerierte Geschwulstbildung. Resektion der Flexur und des Mastdarmes auf 17 cm Länge, Vereinigung der Darmenden mit dem Murphyknopf, schließlich linksseitige inguinale Kolostomie. Der Knopf ging durch die Öffnung einer bereits vor der Laparotomie ausgeführten hinteren Kolpotomie am 11. Tage ab, es blieb eine Rekto-Vaginalfistel. Ein Mastdarmrohr wurde durch die Kolostomiewunde nach außen geleitet, am Ende mit einem weiten Gummifingerling versehen, dieser auf-

Digitized by Google

geblasen und nun das Rohr so weit abwärts gezogen, daß die Lichtung der Flexur unterhalb des künstlichen Afters verschlossen war und sämtlicher Stuhl durch letzteren abging. Bei dieser Behandlung heilte die Rekto-Vaginalfistel aus. Nach 3 Monaten Heilung der Kolostomiewunde, normale Stuhlentleerung. Nach 17 Monaten kein Rezidiv. **Mohr** (Bielefeld).

56) **L. Burkhardt.** Über Berstungsrupturen des Rektums. (Aus der chir. Universitätsklin. zu Würzburg Prof. Enderlen).

(Münchener med. Wochenschrift 1908. Nr 24.)

Während in den bisher bekannt gewordenen Fällen von Berstungsrupturen des Mastdarmes zumeist pathologische Veränderungen desselben vorlagen, war die von B. beobachtete, bei einem jungen Menschen mit gesundem Mastdarm während der Defäkation entstanden. Pat. war 12 Stunden später kollabiert, die Bauchwand gespannt, der Unterleib aufgetrieben, druckempfindlich, Puls 140, Temperatur 37,7°. Oberhalb der Ampulle, ventral gelegen, fand sich eine für die Fingerkuppe gerade noch erreichbare schmerzhafte Vertiefung, die sich wie ein Divertikel anfühlte und Blutspuren am Finger zurückließ. Bei der Laparotomie entleert sich $^1/_2$ Liter Eiter, aus der Excavatio recto-vesicalis ziemlich reichlich breiiger Kot, der in sie durch einen 2 cm langen schrägen Riß der vorderen Mastdarmwand etwa 2 cm oberhalb der Umschlagsstelle des Bauchfells hineingelangt war. Anlegung eines Anus praeternaturalis iliacus, Tamponade und Drainage an der für die exakte Naht schwer zugänglichen Rißstelle. Guter Verlauf; $3^1/_2$ Wochen später Schluß des künstlichen Afters. Heilung.

Der mitgeteilte Fall ist, soweit aus der Literatur ersichtlich, der erste von intraperitonealer Mastdarmruptur, der durchgekommen ist.

Kramer (Glogau).

57) **Paryski.** Totalexstirpation von Netz und Milz wegen Echinokokkus. Heilung.

(Chirurgia 1908. Nr. 136. [Russisch.])

Der Fall ist durch die Schwere des operativen Eingriffes mit Ausgang in Heilung von Interesse. Eine 25jährige Armenierin stellte sich wegen einer schmerzhaften Geschwulst im linken Hypochondrium zur Operation ein. Der Leib war hoch aufgetrieben und mit Flüssigkeit gefüllt. Die Diagnose lautete: bösartige Geschwulst des linken Eierstockes oder der Milz. Operation in Narkose. Nach Eröffnung der Leibeshöhle stürzte eine Unmenge klarer Flüssigkeit hervor. Es wurde das Netz sichtbar, das in ganzer Ausdehnung mit kleinen Erhebungen von Senfkorn- bis Haselnußgröße besät war. Bei näherem Zusehen stellte sich heraus, daß es sich um Tausende von Echinokokkenblasen handelte. Bei weiterer Orientierung zeigte sich, daß der hintere Pol der Milz von einer sehr großen, die Mitte der Milz von mehreren kleineren Blasen eingenommen war. Verf. beschloß, alles Erkrankte zu entfernen, was unter sorgfältigster Anlegung doppelter Ligaturen verhältnismäßig leicht gelang. Verwachsungen, die die Milz an ihrer Rückfläche zeigte, ließen sich ebenfalls ohne erhebliche Blutung lösen. Schluß der Bauchhöhle mit Etagennaht.

Der Heilungsverlauf wurde durch Temperaturen nicht kompliziert. Das nach totaler Netzexstirpation gefürchtete blutige Erbrechen trat nur einmal, am 11. Tage, auf. Es wurde mit innerlichen Gaben von Argentum nitricum erfolgreich bekämpft. Nach 4 Wochen konnte Pat. geheilt entlassen werden. Nach $^1/_2$ Jahre war sie gesund und mit schwerer Feldarbeit beschäftigt. **Oettingen** (Berlin).

58) **Hardouin.** Quelques remarques sur le traitement des kystes glandulaires du pancréas à propos d'une observation personnelle.

(Revue de chir. XVII. ann. Nr. 5.)

Dem Rate Siraud's, jede Pankreascyste von vornherein auf lumbalem Wege freizulegen, kann sich Verf. nicht anschließen. Dazu ist in der Mehrzahl der

Digitized by Google

Fälle die Diagnose vor der Operation zuwenig bestimmt. Der Zugang ist mühevoll und genügt gar nicht, falls die Cyste exstirpiert werden soll und kann. Unbedingt zu empfehlen ist aber ein Schnitt in der Lendengegend zur Drainage, weil er jede Verhaltung und dadurch auch die sekundäre Infektion des Cysteninhaltes verhindert. H. heilte auf diese Weise eine sehr große, traumatisch entstandene Cyste, die er von einem medianen Bauchschnitt aus freigelegt und entleert hatte, in 3 Monaten. Nur ein kleiner Teil ihrer vorderen Wand wurde reseziert, dann die Cystenwunde vollständig, die Bauchwunde bis auf eine Drainöffnung geschlossen. Um die Absonderung der Sackwand schneller zum Versiegen zu bringen, spritzte H. durch die hinteren Drains Jodtinktur ein. **Gutzeit** (Neidenburg).

59) **J. J. Schirokogorow.** Primäres Pankreassarkom.
(Russki Wratsch 1908. Nr. 21.)

Mann von 57 Jahren leidet seit 3 Jahren an Schmerzen in den Unterextremitäten, die im letzten Sommer jede Arbeit unmöglich machten. Von Zeit zu Zeit Erbrechen, die letzten 5 Tage Temperatursteigerung, Pneumonie links; am Tage vor dem Tode Lähmung der linken Gesichtshälfte. Diagnose: Tabes dorsalis. — Doch zeigte die Sektion sarkomatöse Entartung des ganzen Pankreas mit Metastasen in der linken Lunge, im Magen, Dünndarm, Nieren und in den Ganglia spinalia lumbalia et sacralia. Mikroskopisch erwies sich die Geschwulst als Sarcoma parviglobocellulare; im Pankreas waren von den normalen Bestandteilen bloß die Langerhans'schen Drüsen vertreten, nie Diabetessymptome vorhanden.
E. Glückel (Wel. Bubny, Poltawa).

60) **J. W. Miller.** Ein Fall von metastasierendem Ganglionneurom.
(Virchow's Archiv Bd. CXCI. p. 411.)

Verf. beschreibt eine Geschwulst, die von den medial von der Niere liegenden sympathischen Ganglien, vielleicht vom Ganglion coeliacum ausgegangen war. Die Geschwulst war fest mit dem Nierenhilus verwachsen, ohne in die Niere einzudringen oder den Harnleiter zu verlegen. Die abgeplattete Nebenniere lag dem oberen Pole der Geschwulst auf. Die Struktur derselben war grobfaserig, an ein Fibromyom des Uterus erinnernd, die Farbe gelblichweiß, die Konsistenz derb. Medial von der Geschwulst lagen vier erbsen- bis bohnengroße Gebilde, die ihrem Aussehen nach dem Hauptknoten völlig entsprachen und als Lymphknotenmetastasen imponierten. Durch die Färbemethode von Ramón y Cajal-Levaditi wurden in sämtlichen Geschwülsten Nervenelemente nachgewiesen. An die eigene Beobachtung schließt sich eine kurze Literaturübersicht über die bekannten Fälle von Ganglionneuromen an. **Doering** (Göttingen).

61) **Koerber.** Zur Kasuistik der Totalexstirpation der Scapula bei akuter infektiöser Osteomyelitis, zugleich ein Beitrag zur Frühdiagnostik derselben.
(v. Langenbeck's Archiv Bd. LXXXV. Hft. 4.)

K. beschreibt einen Fall von akuter infektiöser Osteomyelitis des Schulterblattes, bei der wegen der großen Ausdehnung des Abszesses und der drohenden Allgemeininfektion die Totalexstirpation des Knochens vorgenommen und ein völliges Heilresultat erzielt wurde. Die Ursache der Erkrankung war eine fieberhafte Angina und ein gleichzeitiges Trauma, nämlich schwerer Fall auf die Schulter. Wie in den meisten Fällen war bei der vorliegenden Krankengeschichte die Spina scapulae die zuerst ergriffene Stelle und auch der Abszeß zuerst in der Fossa subscapularis lokalisiert. Findet man auf der dorsalen Seite des Schulterblattes einen Abszeß, so handelt es sich meist um den Durchbruch eines subskapulären verborgenen Eiterherdes. Für die Frühdiagnose macht Verf. auf zwei bisher nicht bekannte Symptome aufmerksam. Man kann nämlich bei leicht abduziertem Arm und fixiertem Schulterblatt dort Fluktuation fühlen, wo der durch den Eiterstock gespannte Musculus subscapularis über den Ansatz des Proc. glenoidalis heraufzieht.

Digitized by Google

Ferner ist die Außenrotation des Oberarmes enorm schmerzhaft, während die anderen Bewegungen, sofern sie nicht brüsk und zu weitgehend ausgeführt werden, keinen Schmerz auslösen. Die Erklärung ist die, daß gerade bei der Außenrotation der M. subscapularis in besondere Spannung versetzt wird. Bei der Operation des beschriebenen Falles wurde die Cavitas glenoidalis erhalten, und das Schultergelenk blieb uneröffet, ein Verfahren, das sich bei jugendlichen Individuen und dort, wo kein Durchbruch in das Gelenk vorhanden ist, sehr empfiehlt.

E. Siegel (Frankfurt a. M.).

62) **Stieda.** Zur Pathologie der Schultergelenkschleimbeutel.
(v. Langenbeck's Archiv Bd. LXXXV. Hft. 4.)

S. beschreibt acht Fälle von akuten Entzündungen der Schultergelenksschleimbeutel. Es konnte in allen Fällen ein Schatten im Röntgenbild nachgewiesen werden, der im weiteren Verlauf der Krankheit verschwand oder wenigstens bis auf kleine Reste zurück ging. Verf. möchte diese eigenartige Schattenbildung als eine gichtische Entzündung auffassen, obschon sich anderweitige Zeichen dieses Leidens nicht fanden. Entsprechend der angenommenen Ätiologie der Erkrankung wurden anfangs Narkotika, Umschläge, Einwicklungen und Tinctura colchici verabreicht, später Massage und Bewegungstherapie verordnet.

E. Siegel (Frankfurt a. M.).

63) **Pförringer.** Zur Kasuistik der angeborenen Verbildungen.
(Fortschritte auf dem Gebiete der Röntgenstrahlen Bd. XII. Hft. 3.)

Verf. beschreibt mehrere Mißbildungen:

1) Fehlen beider Daumen bei einem 22jährigen Kaufmann, der die Hände mit merkwürdiger Geschicklichkeit gebraucht, so daß der Fingerverlust nur wenig empfunden wurde. Mißbildungen in der Familie nicht vorhanden. Im Röntgenbilde fiel vor allem auf, daß das Kahnbein auffallend klein war. Das Os multangulum majus fehlte vollkommen.

2) Bei einem 40jährigen Arzte zeigte das Röntgenogramm eine Verwachsung beider Vorderarmknochen vom Capitulum bis zur Tuberositas radii. Die funktionelle Störung war gering. Der Vater und ein verstorbener Bruder hatten dieselbe Mißbildung besessen.

3) In einem dritten Falle handelte es sich um ein $1^1/_2$jähriges Kind, mit steifem und verkürztem rechten Arm. Das Röntgenbild zeigt, daß Humerus und Radius zu einem einzigen Knochen verschmolzen waren.

Zu einem Urteil bezüglich der Ätiologie läßt sich Verf. nicht herbei.

Gaugele (Zwickau).

64) **Plagemann.** Intraartikuläre umschriebene akute Osteomyelitis der Synchondrosis sacroiliaca. Operative Heilung mit guter Funktion.
(Deutsche med. Wochenschrift 1908. Nr. 22.)

Der Fall ist ein Analogon zu den von Müller mitgeteilten rein intraartikulären herdförmigen Osteomyelitiden. Das Wesentliche ist das Überwiegen der Gelenkerscheinungen gegenüber den im klinischen Bilde mehr latent bleibenden kleineren Osteomyelitisherden.

Im vorliegenden Falle war der Prozeß noch im Gelenk eingeschlossen, so daß es sich also gewissermaßen um eine Frühoperation gehandelt hat. Daher der gute funktionelle Erfolg.

Borchard (Posen).

65) **J. Riedinger.** Haltungsanomalie und Dérangement im Hüftgelenk.
(Archiv f. phys. Medizin u. med. Technik Bd. III. Hft. 2.)

Bei einem kräftigen Mann entstand durch eine im Liegen ausgeführte kräftige Streckung, Abduktion und Außenrotation im Hüftgelenk eine schmerzhafte Affektion dieses, welche sekundär zu einer Haltungsanomalie führte, die an die Wertheim-Salomon'sche Attitude hanchée erinnerte. Aus den Symptomen: leichte

Digitized by Google

Beweglichkeitsbeschränkung, Schmerz nur bei forcierter Streckung und bei Druck unterhalb und etwas nach innen von der Mitte des Lig. Pouparti, negativer Röntgenbefund u. a. kam R. schließlich zu der Diagnose einer intraartikulären Verletzung im Bereiche des unteren vorderen Abschnittes des Hüftgelenkes; jedenfalls handelte es sich um Loslösung von Gewebeteilen innerhalb der Gelenkhöhle mit oder ohne Herausquetschung aus der Fossa acetabuli.

Renner (Breslau).

66) **Rauenbusch.** Ein Beitrag zur Behandlung der angeborenen Unterschenkelpseudarthrose.

(Deutsche med. Wochenschrift 1908. Nr. 22.)

Nachdem bei direkter Anfrischung eine Konsolidation nicht eingetreten war, wurde durch die Methode nach Codivilla (Überpflanzung einer Periostknochenmanschette vom gesunden Bein) in 7 Wochen völlige feste Verheilung erzielt.

Borchard (Posen).

67) **J. Riedinger.** Hackenfuß nach Spitzfuß.

(Archiv f. phys. Medizin u. med. Technik Bd. III. Hft. 2.)

Im Anschluß an eine kurze Erwähnung der Fälle von Entstehung eines Pes calcaneus nach Durchtrennung der Achillessehne bringt Verf. einen neuen (dritten Fall der Literatur) Fall von Umwandlung eines spastisch-paralytischen Spitzfußes in einen spastisch-paralytischen Hackenfuß. Nach einer Durchschneidung beider Achillessehnen wegen Little war die neue Deformität entstanden. Verf. schließt eine kurze Besprechung der Ursachen an. Auch dieser Fall zeigt, daß an Stelle der einfachen Tenotomie die Bayer'sche Plastik zu treten hat.

Renner (Breslau).

68) **H. Landwehr.** Ein Fall von Fractura ossis navicularis pedis.

(Zeitschrift für orthopäd. Chirurgie Bd. XIX. Hft. 3 u. 4.)

Der Fall betrifft ein $16^1/_2$ Jahre altes Mädchen. Nach anfänglicher Besserung traten starke Beschwerden auf, weshalb etwa $5^1/_2$ Monate nach der Verletzung (Sturz von der Treppe) die abgebrochene Tuberositas ossis navicularis operativ entfernt, die Spongiosa des Kahnbeines mit dem scharfen Löffel ausgekratzt und der Fuß in Adduktions-Supinationsstellung eingegipst wurde. Die Nachbehandlung bestand in der Anlegung einer Plattfußsohle mit seitlichen Schienen. Der Erfolg war ein guter. — Die Verletzung ist wahrscheinlich als Abrißbruch zu deuten.

J. Riedinger (Würzburg).

69) **O. Nippold.** Über Subluxationsfrakturen des Os naviculare pedis.

(Aus der chir. Universitätspoliklinik Jena.)

(Archiv f. phys. Medizin u. med. Technik Bd. III. Hft. 1.)

Mitteilung zweier Fälle, die beide durch Fall auf den plantarflektierten Fuß mit Einwirkung einer Gewalt in der Längsrichtung entstanden waren. Verf. zieht zum Vergleiche Paublan's Bild von dem Herausschneppern eines Kirschkernes zwischen zwei komprimierenden Fingern heran. Er hat im Anschluß an diese beiden Fälle schon in einer Dissertation 1907 (bei Craz & Gerlach, Freiberg i. S.) 40 Fälle aus der Literatur zusammengestellt, um zu zeigen, daß diese Verletzung lange nicht so selten, wie nach den Lehrbüchern anzunehmen, sei. Die Diagnose ist im Anfang ohne Röntgen kaum zu stellen. Die Reposition gelingt meist nicht; dann kommt partielle oder totale Kahnbeinresektion in Betracht und gibt gute Resultate. Sonst benutzt man vorteilhaft eine plantare Gipsschiene und stark gepolsterten, fest komprimierenden Verband.

Renner (Breslau).

70) **Blecher.** Das Os tibiale externum und seine klinische Bedeutung, zugleich ein Beitrag zu den Brüchen des Kahnbeinhöckers.

(Fortschritte auf dem Gebiete der Röntgenstrahlen Bd. XII. Hft. 2.)

Verf. berichtet über drei Fälle von Os tibiale; auch er tritt der Ansicht Haglund's entgegen, daß es sich um Absprengungen handelt. In seinen zwei

Digitized by Google

Fällen waren jedesmal Schmerzen über dem stark vorspringenden Kahnbein vorhanden, die unter feuchten Verbänden bald wieder verschwanden. Plattfußbildung war nicht vorhanden.

Seine Erklärung über die Entstehung der Schmerzen und die Bedeutung der Plattfußbildung lasse ich wörtlich folgen:

»Wenn wir dazu die anatomischen Verhältnisse betrachten, so liegt das Os tibiale externum, wenn es klein und rudimentär ist, abgewandert — wie am rechten Fuß von Momberg's Fall — als Sesambein in der Sehne des M. tibialis posticus oder dem Lig. calcaneo-naviculare als kleine Verknöcherung auf — in beiden Fällen ist es äußerlich nicht sichtbar und verändert auch — was wesentlich ist — nicht die Ansatzpunkte der Sehne des Tibialis posticus: Ausgeprägte Tibialia externa stehen dagegen mit dem Kahnbein seltener durch Gelenkflächen, meist durch Gleitflächen, zwischen denen ein Schleimbeutel liegt, in Verbindung und bilden für einen Teil der Sehne, der sonst an dem Kahnbeinhöcker sich inseriert, den Ansatzpunkt. In diesem Falle sind die Ansatzverhältnisse der Sehne entschieden nicht so günstig, als wenn das Tibiale externum ganz fehlt oder nur verkümmert ist; das verhältnismäßig einzeln liegende und durch Band und Gelenkverbindungen wenig befestigte Tibiale externum wird durch Zerrungen, wie sie z. B. beim Umknicken des Fußes vorkommen, nicht so festen Widerstand entgegensetzen können, wie die übrigen Ansatzpunkte der Sehne bzw. das Kahnbein selbst, und daher wohl leichter bei derartigen sonst unerheblichen Gewalteinwirkungen Lockerungen seiner Befestigungen erfahren. Die in die nähere Umgebung des Tibiale lokalisierten Schmerzen finden dann durch derartige kleine, sonst symptomlos bleibende Verletzungen ihre Erklärung; das Reiben in unserem zweiten Falle muß wohl auf eine Entzündung des Schleimbeutels zwischen Kahnbein und Tibiale externum bezogen werden.

Bei der wesentlichen Bedeutung, die der M. tibialis posticus ferner für die Erhaltung des Fußgewölbes hat, muß natürlich jede Schädigung seiner Leistungsfähigkeit, wie sie z. B. die Lockerung seiner Ansatzpunkte herbeiführt, begünstigend auf die Entstehung des Plattfußes einwirken. Es ist daher leicht verständlich, daß ein ausgebildetes Tibiale externum bei stärkerer Inanspruchnahme des Fußes oder geringfügigen Verstauchungen neben den oben geschilderten Beschwerden dort, wo auch sonst Neigung zur Plattfußbildung vorhanden ist, diese wesentlich fördern kann.«

Die neueren Arbeiten von Lilienfeld und Ref. scheinen dem Verf. noch nicht bekannt gewesen zu sein. **Gaugele** (Zwickau).

71) K. Hirsch. Kasuistischer Beitrag zum Metatarsus varus congenitus.

(Zeitschrift für orthopäd. Chirurgie Bd. XIX. Hft. 3 u. 4.)

Verf. berichtet über einen 18 Jahre alten Arbeiter, der beiderseits die zuerst von Cramer beschriebene Deformität zeigt. Kombiniert ist der Fall mit Tarsus valgus (Valgität des Talus und Calcaneus). **J. Riedinger** (Würzburg).

72) Schmitter. Metatarsalgia.

(Journ. of the amer. med. assoc. 1908. Nr. 9.)

Im ersten der zwei beschriebenen Fälle bestand bei Hallux valgus eine Verlagerung der zweiten Zehe nach oben, der Schuh drückte auf die zweite Zehe, und dieser Druck erzeugte den Schmerz im Mittelfuß. Im zweiten Falle bestand Hammerzehe an der zweiten, dritten und vierten Zehe, die vierte Zehe ragte vor und war dem Schuhdruck besonders ausgesetzt. Auch hier war der Schmerz im Mittelfuß lokalisiert.

Exartikulation der zweiten bzw. vierten Zehe in diesen zwei Fällen führte zur Heilung. **W. v. Brunn** (Rostock).

Digitized by Google

73) **Soubbotitch.** Luxation du métatarse en dehors.

(Bull. et mém de la soc. de chir. de Paris T. XXXIII. p. 323.)

S. hat diese verhältnismäßig seltene Verletzung der in der Überschrift genannten Gesellschaft übermittelt, weshalb sie hier erwähnt sei. Pat. ließ sich an einer Mauer herunter; als er den Boden mit dem linken Vorfuß berührte, machte er eine scharfe Wendung nach rechts, wobei er einen, jede weitere Bewegung hemmenden Schmerz im Fuß verspürte. Es resultierte die erwähnte Verletzung, und zwar verbunden mit Bruch des II. Metatarsus und vollständiger Drehung des Cuneiforme I um seine Längsachse. Auf diesen letzteren Umstand führt S. die Unmöglichkeit der Reposition zurück. 14 Monate später ging Pat. so gut, wie man nach blutiger Reposition kaum hätte hoffen können. Instruktives Röntgenogramm. **Kaehler** (Duisburg-M.).

74) **Messando.** Sullo odiramento dei nervi plantari come preteso metodo di cura dell' ulcera perforante del piede.

(Gazz. degli ospedali e delle clin. 1908. Nr. 68.)

Verf. hat in drei Fällen von Malum perforans die Nervendehnung am Tibialis posticus bzw. dem inneren und äußeren Plantarnerven ausgeführt. Nach 2, 5 und 9 Monaten waren sämtliche Geschwüre, die nach dem Eingriffe heilten, wieder aufgebrochen. **Dreyer** (Köln).

75) **R. Pfeiffer.** Aus der orthopädischen Werkstatt.

(Zeitschrift für orthopäd. Chirurgie Bd. XII.)

1) Bei Knickfuß empfiehlt sich zuweilen die Anbringung einer Feder an der Innenseite des Stiefels. Die Feder läuft vom Absatz nach oben und endet in einer Lederschleife. Die Feder gibt dem Leder des Stiefelschaftes und damit dem inneren Knöchel einen Halt.

2) Die Beely'sche Schiene zur Behandlung des Genu valgum hat Verf. auch für das Genu varum verwendbar gemacht. Das Nähere geht aus der Abbildung hervor.

3) Verf. empfiehlt zur Behandlung der Spondylitis cervicalis eine Lederkrawatte, die bei beweglichem Kinn einen federnden Druck nach oben ausübt, ferner eine »Kinnschleuder« zur Fixation des Kinnes im Reklinationsbett. Außerdem zeigt er, wie man durch drehrunde Riemen die Schultern im Reklinationsbett gut fixieren kann. **J. Riedinger** (Würzburg).

76) **H. Gocht.** Einige technische Neuerungen.

(Zeitschrift für orthopäd. Chirurgie Bd. XX.)

1) Ein Gipsbindentisch zur Aufbewahrung von fertigen Gipsbinden und zu ihrer weiteren Präparierung vor der Verbandanlegung.

2) Eine Schulter-Armschiene. Die Schiene wurde dazu verwendet, um den Arm nach der Arthrodese des Schultergelenkes in elevierter (annähernd horizontaler) Stellung festzustellen. Sie ist auch zu empfehlen für Entzündungszustände des Schultergelenkes, wenn Kontrakturzustände verhindert werden sollen, sowie für Nachbehandlung nach Operationen und Verletzungen. Sie ist nach dem Prinzip des Middeldorpf'schen Triangels konstruiert.

3) Plattfußeinlagen aus Walkleder (sc. »Hornhaut«).

77) **Russ.** The magnesite splint. A new permanent surgical dressing.

(Journ. of the amer. med. assoc. 1908. Nr. 8.)

Verf. empfiehlt statt des Gipsverbandes einen Verband mit Magnesit, der den großen Vorteil hat, die Röntgenstrahlen leicht durchdringen zu lassen. Von verschiedenen Firmen kann man gutes Material erhalten, in Deutschland von der Concordia, Chemische Fabrik auf Aktien in Staßfurt.

Digitized by Google

Die Herstellung von Magnesitbinden ist wie die von Gipsbinden. Zum Gebrauche legt man die Binde in Wasser mit Zusatz von Chlorbarium; Kochsalz oder Alaun darf man keinesfalls zufügen. Die Dicke des Verbandes betrage etwa nur zwei Bindenlagen. Der Verband ist sehr leicht, weil man weniger Magnesit braucht als Gips. **W. v. Brunn** (Rostock).

78) **J. D. Ghiulamila** (Bukarest). Über einige einfache und praktische Gipsextensionsverbände.

(Zeitschrift für orthopäd. Chirurgie Bd. XX.)

Um Extension am Hüftgelenk ausüben zu können, legt Verf. in geeigneten Fällen nach entsprechender Polsterung mehrere Zirkeltouren einer Gipsbinde um den unteren Abschnitt des Oberschenkels, ebenso um den unteren Abschnitt des Unterschenkels. In die Zirkeltouren werden die Enden von Bändern aufgenommen, die in üblicher Weise zur Ermöglichung der Extension nach unten um den Fuß herumgeschlungen und in der Mitte durch ein Brettchen auseinander gehalten werden. Wie bei der Heftpflasterextension geht eine Schnur zum Fußende des Bettes, verläuft dann um Rollen und ist am Ende mit einem Gewicht versehen.

Extension am Kniegelenk erfordert Eingipsen des Beckens, Oberschenkels, Unterschenkels und Fußes. Der Verband wird am Knie geteilt. Der obere Teil dient zur Fixation und Kontraextension, der untere als Angriffspunkt für die Extension.

Zur Streckung der Wirbelsäule wird das Becken durch einen gürtelförmigen Gipsverband fixiert und nach unten gezogen. Die Extension greift mit Hilfe einer Schlinge am Kopf an.

Die Verbände müssen beim Anlegen gut an den Körper anmodelliert werden. **J. Riedinger** (Würzburg).

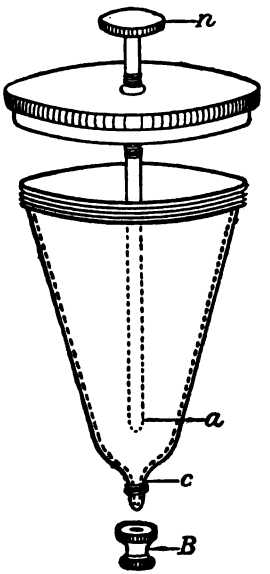

79) **Mayer.** New chloroform dropper.

(Journ. of the amer. med. assoc. 1908. Nr. 8.)

Ein Chloroformtropfapparat, auch für Äther verwendbar. Die Tropfenzahl läßt sich von 2 pro Minute an nach Gutdünken regulieren. Die Kappe *B* dient zum Verschluß des Apparates beim Neufällen. (Siehe nebenstehende Figur.) **W. v. Brunn** (Rostock).

80) **Bockenheimer.** Leuchtender Hirnspatel.

(Zeitschrift für ärztl. Fortbildung 1907. Nr. 7.)

Der Spatel ist aus Glas; an seinem Ende befindet sich die elektrische, infolge eines besonderen Glasschliffes sehr stark wirkende Lichtquelle. Der Spatel ist auskochbar und kann auch in jeder für andere Zwecke geeigneten Form von den Fabrikanten L. und F. Löwenstein hergestellt werden.

Gutzeit (Neidenburg).

81) **A. Schanz.** Ein Waschtisch für orthopädische Operationszimmer.

(Zeitschrift f. orthopäd. Chirurgie Bd. XIX. Hft. 3 u. 4.)

Verf. beschreibt einen Waschtisch, dessen Abflußrohre sich nicht mehr durch Gipsbröckel verstopfen können. **J. Riedinger** (Würzburg).

Originalmitteilungen, Monographien und Sonderdrucke wolle man an *Prof. E. Richter* in Breslau (Kaiser Wilhelmstraße 115), oder an die Verlagshandlung *Johann Ambrosius Barth* in Leipzig einsenden.

Für die Redaktion verantwortlich: Geh. Med.-Rat Prof. Dr. E. Richter in Breslau.
Druck von Breitkopf & Härtel in Leipzig.

Digitized by Google

Zentralblatt für Chirurgie

herausgegeben von

K. GARRÈ, in Bonn, F. KÖNIG, in Berlin, E. RICHTER, in Breslau.

35. Jahrgang.

VERLAG von JOHANN AMBROSIUS BARTH in LEIPZIG.

Nr. 33. Sonnabend, den 15. August 1908.

Inhalt.

G. **Preiser**, Uber pathologische Gelenkflächeninkongruenz. (Originalmitteilung.)

1) **Fasiani**, Einfluß der Bier'schen Stauung auf Granulationsgewebe. — 2) **Casoni**, Cytologische Blutuntersuchungen bei Esmarch'scher Blutleere. — 3) **Schmidt**, Betäubungsverfahren im Kriege. — 4) **Hawk**, Diurese nach Äthernarkose. — 5) **Faure**, Die chirurgischen Krankheiten der Haut und des Unterhautzellgewebes. — 6) **Peyser**, Schädelbasisbruch. — 7) **Huther**, Nebenhöhlenerkrankungen im Röntgenbilde. — 8) **Soubeyran** und **Rives**, Parotitis. — 9) **Brunk**, Zungenabszesse. — 10) **Teleky**, Phosphornekrose. — 11) **Stumpf**, Bolusbehandlung bei Diphtherie. — 12) **Wolf**, Tracheotomie. — 13) **Seidel**, Chondrotomie bei Spitzentuberkulose. — 14) **Paryski**, Echinokokkus der Prostata. — 15) **Bierhoff**, 16) **Li Virghi**, Prostatahypertrophie. — 17) **Lang**, Prostatektomie. — 18) **Berg**, Blasensteine. — 19) **Kusnetzki**, Zur Untersuchung der Nierenfunktion. — 20) **v. Haberer**, Verlagerung der Nebenniere in die Niere.

21) **Haga**, 22) **Franz**, Kriegserfahrungen. — 23) **Cushing**, Schädelbrüche. — 24) **Kudeck**, Zur Physiologie des Gyrus supramarginalis. — 25) **Panegrossi**, Geschwülste des Corpus callosum. — 26) **Lecène**, Parotisgeschwülste. — 27) **Quercioli**, Bruch des Atlas. — 28) **Piazza**, Raynaudsche und Basedow'sche Krankheit. — 29) **Géraud**, Cystenkropf, mit der Speiseröhre kommunizierend. — 30) **Oeken**, Zerreißung des Ductus thoracicus. — 31) **Schütte**, Lungennaht bei Schußverletzung. — 32) **Siegel**, Operative Heilung einer Lungenkaverne. — 33) **Trendelenburg**, Operation der Embolie der Lungenarterie. — 34) **Bayha**, Herznaht. — 35) **Delore** und **Ballivet**, Rückenschmerz bei Brustkrebs. — 36) **Muchanoff**, Brustdrüsenfibrome. — 37) **Tourneux**, Diverticulitis paraurethralis. — 38) **Rohdenburg**, Prostatasteine. — 39) **Tédenat**, Prostatatuberkulose. — 40) **Gunderren** und **Jervell**, 41) **MacGowan**, Prostatektomie. — 42) **Schönwerth**, Blasenzerreißung. — 43) **Kraus**, Blasenwaschung. — 44) **Sénéchal**, Blasensteine. — 45) **Sottile**, Blasensarkom. — 46) **de Graeuwe**, Blasenexstirpation. — 47) **Weisswanger**, Nierenabszeß.

Aus dem orthopädischen Institut von Dr. Stein und Dr. Preiser in Hamburg.

Über pathologische Gelenkflächeninkongruenz.

Vorläufige Mitteilung.

Von

Dr. Georg Preiser.

In folgenden Zeilen möchte ich die Aufmerksamkeit weiterer Kreise auf eine pathologische Gelenkflächeninkongruenz lenken, deren Vorhandensein für den Ablauf von Gelenkverletzungen von einschneidender Bedeutung ist, und die meines Erachtens — da sie sich bei allen Fällen monartikulärer idiopathischer Arthritis deformans findet — die Ursache derselben ist. Diese monartikuläre Arthritis deformans, die man, wenn sie an der Hüfte auftritt, dort Malum coxae senile

Digitized by Google

nennt, die aber auch an jedem anderen Gelenk auftreten kann, nie mit Knochenatrophie, stets aber mit Knorpeldegeneration, Kapselwucherung (Lipoma arborescens), Randosteophytenbildung einhergeht, diese Arthritis deformans kann meines Erachtens nur auftreten als sekundäre Folge eines statischen Mißverhältnisses der Gelenkkomponenten; nicht zu verwechseln ist diese »statische« Arthritis deformans mit der meist polyartikulären Arthritis deformans progressiva, die man als Konstitutions- oder Infektionskrankheit aufzufassen hat und die mit Knochenatrophie und wirklicher Ankylosenbildung einhergeht.

Die Anatomen unterscheiden kongruente und inkongrente Gelenke: z. B. sind Hüfte, die Symphysis sacroiliaca kongruente, Knie und Schulter inkongruente Gelenke. Von dieser physiologischen Inkongruenz soll hier nicht die Rede sein, sondern von einer pathologischen, die ich wiederum einteilen möchte in eine anatomische und eine habituell-funktionelle Gelenkflächeninkongruenz. Letztere entsteht, wenn an einem a priori kongruenten Gelenk, z. B. der Hüfte, durch habituelle Rotationsänderung ein Teil der überknorpelten Kopffläche dauernd außer Artikulation gesetzt wird; das kann z. B. der Fall sein, wenn eine frontale oder eine laterale Variation der Hüftpfannenstellung vorliegt, ein häufiges Vorkommnis, wie ich in meinen Arbeiten a) Die Arthritis deformans coxae und die Variation der Hüftpfannenstellung, Leipzig 1907 bei C. F. W. Vogel, und b) Über die Arthritis deformans coxae, ihre Beziehungen zur Roser-Nélaton'schen Linie und über den Trochanterhochstand Hüftgesunder infolge anormaler Pfannenstellungen, Deutsche Zeitschrift für Chirurgie Bd. LXXXIX, Hft. 5 u. 6, nachweisen konnte. Eine anatomische Gelenkflächeninkongruenz entsteht z. B. dann an der Hüfte, wenn bei einer Schenkelhalsfraktur das distale Kopffragmentende derartig verdreht wird, daß ein Teil seiner Knorpelfläche außer Artikulation gerät.

Ist dies nun — sei es auf anatomischer Basis, sei es durch funktionelle Rotationsänderungen — geschehen, so geht schließlich die nichtbenutzte überknorpelte Kopffläche zugrunde, und der Kopf zeigt später die für Arthritis deformans charakteristischen Veränderungen (Knorpelauffaserung, Schlifflächen, Randosteophyten, subchondrale Cystenbildung usw.).

Aber auch wenn ein Trauma ein derart inkongruentes Gelenk trifft, so wird der Verlauf ein schwererer sein, da an ihm leichter die nun ungeschützt liegende Knorpelfläche verwundet werden kann, und auch die Kapsel einem Trauma durch Fältelung und Verdrehungen anormale Verhältnisse darbietet.

Da ich in meinen früheren Arbeiten versucht habe, das Entstehen des Malum coxae senile auf eine Gelenkflächeninkongruenz der Hüfte zurückzuführen, beschränke ich mich hier auf eine Untersuchung einiger anderer größerer Gelenke.

Digitized by Google

a. Die Gelenkflächeninkongruenz des Knies im Röntgenbilde.

Nach Albert haben wir die ganze Unterextremität, Fuß, Unter-, Oberschenkel und Becken als statische Einheit zu betrachten, so daß, wenn diese Einheit irgendwo gestört ist (Fraktur, pathologische Trochanterhochstände infolge anormaler Pfannenstellung, Genu valgum oder varum oder Pedes plano-valgi usw.), die Statik sämtlicher Gelenke der Einheit gestört wird.

Ist nun die Statik normal, so gehen am Kniegelenk im Röntgenbilde die Konturen des Femur bei ventrodorsaler Aufnahme direkt in die der Tibia über (Fig. 1a). Ist jedoch die Statik irgendwo gestört, so ragt der laterale Tibiacondylusschatten seitlich unter dem des lateralen Femurcondylus frei hervor, bis $1^1/_2$ und 2 cm auf der Platte gemessen (Fig. 1b). Diese anatomische Gelenkflächeninkongruenz ist wahrscheinlich die Folge einer Außenrotation, da sie sich bei allen valgierend und damit ja auch außenrotierend auf die Unterextremität wirkenden Einflüssen findet. Da ich sie bisher bei allen unseren Fällen von monartikulärer idiopathischer Arthritis deformans genus (auch manchen doppelseitigen) sah, d. h. bei 28 Fällen in 5 Jahren, so stehe ich nicht an, in dieser Gelenkflächeninkongruenz die Ursache dieser Form der Arthritis deformans zu sehen, die mit Kapselverdickungen, Knorpelauffaserungen, Krepitation, schließlich Zuspitzung der Gelenkkondylen im Röntgenbild usw. einhergeht, und die man bisher oft irrtümlicherweise auf klimatische Einflüsse zurückzuführen geneigt war: »Hamburger Knie« (sie kommt anderswo unter abgeänderter Lokalbezeichnung ebenso vor!).

Fig. 1.

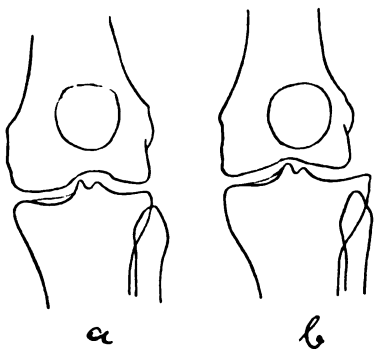

Genau nun, wie sich bei alten Schenkelhalsbrüchen infolge der veränderten Statik später stets eine Arthritis deformans einstellt, da der außer Artikulation befindliche Teil der überknorpelten Kopffläche atrophiert und die Arthritis deformans einleitet, genau so atrophiert am Knie der außer Artikulation befindliche Teil der Tibiaknorpelfläche und leitet so eine Arthritis deformans ein. Es bedarf also zur Auslösung derselben nicht erst eines Traumas. Wohl aber verschlimmert — wie bekannt — jedes Trauma die einmal bestehende Arthritis deformans. Trifft jedoch ein Trauma ein noch nicht erkranktes, aber bereits inkongruentes Gelenk, so bietet dieses in dem frei unter dem Femurcondylus hervorragenden Teil der überknorpelten Tibiafläche eine viel leichter verwundbare Angriffsfläche, wie ein kongruentes Gelenk; auch der laterale Meniscus liegt ungeschützter.

Digitized by Google

Haben wir also einen Pat. mit Arthritis deformans-Beschwerden (Schmerzen bei längerem Stehen und Gehen, auch nachts, schwerem »Ingangkommen«, Krepitation usw.), so zeigt das Röntgenbild in initialen Fällen stets die oben beschriebene Inkongruenz. Solange es sich erst um Kapselveränderungen und Knorpeldegeneration handelt, so ist diese Inkongruenz der einzige Röntgenbefund. Bei längerem Bestehen der Erkrankung kommt dann die Randosteophytenbildung hinzu, die eigentümliche bekannte »Ecken«bildung und Zuspitzung der seitlichen Kondylenrundung (Fig. 2).

Fig 2.

Fig. 3.

Alsdann hat man neben der Behandlung der Arthritis deformans des Knies (Massage, Pendeln, Heißluft, Heißwasser usw.) vor allem auch den Ort zu ermitteln, an dem die Statik der Unterextremität gestört ist, z. B. durch pathologische Trochanterhochstände (s. meine oben zitierten Arbeiten), Pedes valgi oder plano-valgi usw., und diese ebenfalls zu korrigieren.

b. Die Gelenkflächeninkongruenz des Ellbogens.

Nach den Anschauungen der meisten Autoren, z. B. auch Fischer's (Deutsche med. Wochenschrift 1907, Nr. 33), sind auch an der Oberextremität »statische« Einflüsse für die Gestaltung des Armes maßgebend. Bei der idiopathischen Arthritis deformans cubiti findet sich

Digitized by Google

ein der beschriebenen Kniegelenksflächeninkongruenz ganz analoges laterales Hervorragen der überknorpelten Gelenkfläche des Radiusköpfchens (Fig. 3). Auch am Ellbogen treten — mutatis mutandis natürlich — beim Fortschreiten der Arthritis deformans dieselben Veränderungen an den einzelnen Gelenkkomponenten ein, wie am Knie, wie denn auch ein inkongruenter Ellbogen einem Trauma gegenüber ein viel gefährdeteres Gelenk darstellt. Denn auch bei ihm liegt ein Teil der Radiusknorpelfläche fast subkutan frei von Muskulatur und dem deckenden Humerusknochen des kongruenten Ellbogens.

Für alles Weitere, auch bezüglich der praktisch überaus wichtigen Folgen der Inkongruenz im Schultergelenk, verweise ich vor allem auf die demnächst erscheinende ausführliche Arbeit in den Fortschritten auf dem Gebiete der Röntgenstrahlen Bd. XII, Hft. 5.

---

1) **Fasiani.** Dell' influenza della stasi alla Bier sullo sviluppo del tessuto di granulazione.

(Giorn. della R. Accad. di med. di Torino 1908. Nr. 3—5.)

Verf. untersuchte experimentell den Einfluß der Bier'schen Stauung auf das Granulationsgewebe, indem er an Kaninchenohren Haut- oder Unterhautzellgewebe umfassende Substanzverluste setzte und nach Granulationsbildung durch elastische Umschnürungen arterielle Hyperämie bewirkte. Die mikroskopische Untersuchung der 4—11 Tage alten Granulationen ergab, daß unter dem Einfluß der Hyperämie der Substanzverlust rascher ersetzt wird. Es bildet sich bald junges, gefäßreiches Bindegewebe, über das vom Wundrande her das Epithel hinwegziehen kann. Reichlichere Leukocytenauswanderung wurde nicht beobachtet, dagegen will Verf. unter dem Einfluß der Hyperämie auch bei ausgewachsenen Tieren ein bemerkenswertes Längenwachstum beobachtet haben. **Strauss** (Nürnberg).

---

2) **Casoni.** Ricerche sperimentale sulle modificazioni della crase sanguigna nell' emostasi preventiva degli arti col metodo di Esmarch-Silvestri.

(Policlinico, sez. chir. 1908 Nr. 5.)

Nach einer kurzen historischen Übersicht über die Entwicklung der Esmarch'schen Blutleere und die zahlreichen experimentellen Untersuchungen, die sich an diese Methode anschlossen, weist Verf. darauf hin, daß eine cytologische Blutuntersuchung nach der Esmarch-schen Blutleere bisher noch nicht vorgenommen wurde. Diese Lücke sollen seine Untersuchungen ausfüllen, da er Kaninchenextremitäten 1½ bis 2 Stunden lang mit der Esmarch'schen Binde blutleer machte. Stets trat eine Parese auf, die 2—3 Tage andauerte und im Lauf-

Digitized by Google

von 1—2 Wochen allmählich verschwand. Der Blutbefund ergab schon nach wenigen Minuten eine Leukocytose infolge Vermehrung der vorhandenen Leukocyten; nach einiger Zeit wurden diese durch jugendliche, aus dem Knochenmark stammende Zellen ersetzt. Auch die Erythrocyten, unter denen sich viele Normoblasten fanden, zeigten eine Vermehrung, während der Hämoglobingehalt des Blutes vermindert war. Temperatur und Ernährungszustand ließen keine Veränderung erkennen. Die genannten Veränderungen erklärt der Autor aus der Vasoparalyse der Knochenmarksgefäße infolge der elastischen Umschnürung, nach deren Aufhebung die Gefäße des Knochenmarkes einen Überfluß ihres Blut- und Zellvorrates abgeben.

Strauss (Nürnberg).

---

3) **G. Schmidt.** Bedarf die Kriegs- und Friedens-Sanitätsausrüstung hinsichtlich des Betäubungsverfahrens einer Änderung?

(Deutsche militärärztliche Zeitschrift 1908. Hft. 11.)
(Bericht über die Verhandlungen des wissenschaftlichen Senats bei der Kaiser-Wilhelm-Akademie am 21. April 1908.)

Die Ergebnisse dieser Verhandlungen waren in kurzem folgende: 1) Die örtliche Betäubung ist für die Hilfeleistung unmittelbar bei der fechtenden Truppe sowie auf den Truppenverbandplätzen gar nicht, auf Hauptverbandplätzen wohl nur unter besonders günstigen äußeren Bedingungen angebracht. Bier empfiehlt, statt der Schleichschen Lösung die 0,5 % ige Novokainlösung subkutan unter die Haut zu spritzen. 2) Wünschenswert ist für alle Sanitätseinrichtungen die Betäubung durch Äther. 3) Gegen die Lumbalbetäubung im Felde sprachen Czerny, v. Eiselsberg, A. Köhler, Rehn, dafür Küster, Sonnenburg, Bier.

Herhold (Brandenburg).

---

4) **Hawk.** On the diuresis following ether narkosis.

(Journ. of med. research 1908. Nr. 2.)

Äthernarkose ruft jedesmal Diurese hervor. Die Urinmenge ist um 5,7, 6,8, 12,9 und 24,8 % vermehrt, je nachdem die Narkose $^1/_2$, 1, 2 und $4^1/_2$ Stunden dauert. Die Vermehrung der Tagesmenge des Urins betrug 3,1—20,7 %. Die Beeinflussung des Urins wird geringer bei häufiger Anwendung des Betäubungsmittels. Bei einem Versuchstiere hatte die erste Narkose Vermehrung der Urinausscheidung um 9,1 % zur Folge, die vierte Ätheranwendung von gleicher Dauer nur noch um 6,7 %. Am Tage nach der Narkose ist stets ein Gewichtsverlust des Versuchstieres zu beobachten, der zwischen 1,1 und 2 % schwankt. Anästhesierung mittels Äther an drei aufeinander folgenden Tagen hatte einen Gewichtsverlust von 6,5 % zur Folge. Das spezifische Gewicht des Harns ist erhöht, die Reaktion entweder sauer oder amphoter.

Revenstorf (Hamburg).

Digitized by Google

5) **J. L. Faure.** Die chirurgischen Krankheiten der Haut und des Unterhautzellgewebes. 153 Seiten mit 8 Abbildungen. Übersetzt von Dr. W. Goebel in Köln.

Stuttgart, **Ferdinand Enke,** 1908.

Wie der Übersetzer W. Goebel in seinem Vorwort richtig sagt, finden wir in dem vorliegenden Buche, das einen Teil des großen französischen Handbuches der Chirurgie von le Dentu und Delbet bildet, wohl kaum etwas, das nicht in den einschlägigen deutschen Lehr- und Handbüchern zu finden wäre. Aber da wir gewöhnlich in den deutschen Werken die zahlreichen Einzelheiten des chirurgisch-dermatologischen Grenzgebietes sehr zerstreut finden, ist die kurze zusammenfassende deutsche Bearbeitung des französischen Buches nur zu begrüßen. Die chirurgischen Erkrankungen der Haut und des Unterhautzellgewebes werden der Reihe nach besprochen, wobei neben Ätiologie und Pathologie auch der Therapie ein breiter Platz eingeräumt wird, so daß der Praktiker in theoretischer und praktischer Hinsicht ein handliches Hilfsmittel hat, das ihm zeitraubendes Suchen in größeren Werken erspart.

Erfreulicherweise werden auch die neueren Behandlungsmethoden, wie die Behandlung der Furunkeln mit Hyperämie und Behandlung verschiedener Hautkrankheiten mit Röntgenstrahlen besprochen.

Das Buch ist jedem Praktiker zu empfehlen.

L. Simon (Mannheim).

---

6) **Peyser.** Zum Nachweis der Basisfraktur.

(Deutsche med. Wochenschrift 1908. Nr. 18.)

Bei Ohrerscheinungen nach Schädelverletzungen empfiehlt sich, falls der Zustand des Pat. es gestattet, die Röntgenaufnahme in occipito-frontaler oder fronto-occipitaler Richtung zu machen. Der positive Befund kann für die Begutachtung wichtig werden.

Borchard (Posen).

---

7) **A. Huther.** Die entzündlichen Nebenhöhlenerkrankungen der Nase im Röntgenbilde. Mit 20 photographischen Tafeln.

Wien, **Urban & Schwarzenberg,** 1908.

Auf 20 ausgewählten, ganz vorzüglichen Tafeln legt Verf. seine mit der Röntgenphotographie bei Nebenhöhlenerkrankungen gemachten Erfahrungen nieder. Die Röntgendiagnose der Nebenhöhleneiterungen, an die sich so große Hoffnungen geknüpft haben, erfährt, so hoch sie auch vom Verf. eingeschätzt wird, doch durch seine Ausführungen eine erhebliche Einschränkung ihrer Wertschätzung. Ihre Vorzüge sind, daß kein ernsterer Erkrankungsherd sich dem Nachweis auf der Röntgenplatte entzieht. Der Mangel ist, daß sich einmal die Verschleierung des Bildes auch bei Erkrankungen der Schleimhaut ohne abnormen Inhalt der Höhle findet, und dann, daß sie nicht verschwindet, wenn die Höhle durch Punktion entleert wird. Diese Ver-

Digitized by Google

schleierungen bezieht Verf. auf überstandene ausgeheilte Nebenhöhlenentzündungen, die Veränderungen an Periost und Knochen hinterlassen haben. Daraus ergibt sich, daß bei Deutung der Röntgenphotographie große Vorsicht nötig ist, und dieselbe nur zur Ergänzung der auf klinischem Wege gestellten Diagnose herangezogen werden darf. Die Resultate der Durchleuchtung stimmen im allgemeinen, wenigstens bezüglich der Kieferhöhle, mit denen der Röntgenphotographie überein. Die Darstellung der Keilbeinhöhle ist bis jetzt noch nicht einwandsfrei gelungen.

Engelhardt (Kassel).

---

8) **Soubeyran** et **Rives.** Les parotidites post-opératoires.

(Arch. génér. de chirurgie II. 1908. Hft. 5.)

Verff. geben auf Grund einer 90 Fälle umfassenden Literaturübersicht eine Schilderung der Symptomatologie und Pathogenese der postoperativen Parotitis, die vorzugsweise beim weiblichen Geschlecht und nach Bauchoperationen beobachtet wird und fast in der Hälfte aller Fälle doppelseitig auftritt. Es gibt eine katarrhalische, kanalikuläre (Entleerung von Eiter durch den Ductus Stenonianus) und eine phlegmonöse Form, welch letztere zu den schwersten Komplikationen führt. Klinisch kennzeichnet sich die postoperative Parotitis meist innerhalb der 1. Woche durch Fieber und Schwellung der Wangen. Die Dauer schwankt zwischen 3 und 21 Tagen. Prognostisch kommen wesentlich die Komplikationen in Betracht (Facialisparalyse, Carotisulzeration, Sepsis). In 35 von 75 geheilten Fällen hatte exspektative Therapie Erfolg. Für die Atiologie und Pathogenese kommt die Jahreszeit (Winter), der Zustand der Zähne, die Art der Operation (Ovariotomie) in Betracht. Wesentlich für die Entstehung der Parotitis erscheint jedoch der anormale Zustand der Mundhöhle: geringe Speichelsekretion, Trockenheit der Mundhöhle, der einen Locus minoris resistentiae für die Speicheldrüse schafft.

Strauss (Nürnberg).

---

9) **Brunk.** Über Operation von tiefliegenden Zungenabszessen.

(Deutsche med. Wochenschrift 1908. Nr. 23.)

Bei tiefliegenden Abszessen im hinteren Teile der Zunge, deren genaue Lokalisation oft schwierig ist, empfiehlt B. die Freilegung des M. hyoglossus und stumpfes Auseinanderdrängen der Fasern, und zwar sowohl bei lateral wie medial gelegenen Zungenabszessen.

Borchard (Posen).

---

10) **Dora Teleky.** Zur Therapie der Phosphornekrose.

(v. Langenbeck's Archiv Bd. LXXXVI. Hft. 2.)

In der v. Eiselsberg'schen Klinik wurden eine Reihe von Fällen mit Phosphornekrose ohne bestimmtes Prinzip, ganz individuell behandelt. Die Schlüsse, die sich aus diesen Beobachtungen ergaben,

Digitized by Google

sind jedenfalls beherzigenswert. Schmerzen und Eiterung geben keine Veranlassung zu frühzeitigem Eingriff. Durch Spaltung von Abszessen und Ausschabungen konnte man den Zustand des Pat. bis zur Lockerung des Sequesters leidlich gestalten. Die Grenze des Erkrankten ist frühzeitig nicht zu erkennen, ein Umstand, der ebenso gegen Frühoperation spricht, wie die in einzelnen Fällen sich aufdrängende Beobachtung, daß durch die Operation ein neues Aufflackern des Krankheitsprozesses angeregt wurde. Bei den Frühresektionen mußten die Pat. länger im Krankenhause bleiben als bei der einfachen Sequestrotomie, zumal man erst von einer Heilung sprechen kann, wenn der neugebildete Knochen zu einer Wiederherstellung der Funktion führt, was natürlich längere Zeit in Anspruch nimmt. Auch war ferner das kosmetische Resultat wie das funktionelle bei den exspektativ behandelten Pat. besser als bei denen mit Frühresektion. Was die Anwendung der sofort nach der Frühresektion eingelegten Prothese anbelangt, so wurde bei einer derartig behandelten Pat. ein Mißerfolg erzielt, der schwerwiegende Einwände gegen diese Therapie nicht von der Hand weisen läßt, zumal oft noch nachträglich Sägenekrosen am Unterkiefer entstehen, die ebenso wie die Lockerung der restierenden Zähne vielfach die Befestigung erschweren. Trotz aller Fortschritte der chirurgischen Technik wird deshalb für die Phosphornekrose das alte exspektative Verfahren empfohlen. Erwähnt sei noch, daß in der Arbeit ein seltener Fall beschrieben ist, in dem die Nekrose durch innere Darreichung von Phosphorpräparaten gegen Osteomalakie verursacht wurde.

E. Siegel (Frankfurt a. M.).

---

11) **Stumpf** (Würzburg). Über Bolusbehandlung bei Diphtherie.

(Münchener med. Wochenschrift 1908. Nr. 22.)

S. hat die von ihm bei schweren akuten Brechdurchfällen und gewissen Vergiftungsenteritiden bewährt gefundene Bolusbehandlung auch auf die Diphtherie ausgedehnt. Pat. erhält von einer Bolusaufschwemmung (1 : 2 Wasser) alle 5 Minuten 1 Teelöffel bis $^1/_2$ Kinderlöffel, event. auch Nasenspülungen mit ihr. Schon nach kurzer Zeit verschwindet der üble Geruch, sinkt das Fieber und die Pulszahl, gehen Drüsenschwellungen zurück, der diphtherische Belag zerklüftet sich, bald wird die glänzend rote Schleimhaut darunter sichtbar; nach 36 bis 48 Stunden soll vollständige Heilung erreicht sein. In den vom Verf. so behandelten 15 Fällen, die Kinder im Alter von $1^1/_2$—11 Jahren betrafen, handelte es sich um ziemlich schwere Rachenaffektionen, und erfolgte volle Genesung, in einem der Fälle allerdings nach Auftreten von Lähmungserscheinungen; ein weiterer Pat. starb plötzlich an Herzschwäche.

S. empfiehlt wärmstens seine Methode unter Ausschluß aller anderer Verfahren (Seruminjektionen oder Pyocyanaseaufstäubungen).

Kramer (Glogau).

Digitized by Google

12) **Wolf.** Über die Endresultate der Tracheotomie.

(Deutsche med. Wochenschrift 1908. Nr. 17.)

Die Verfechter der Intubation machen der Tracheotomie den Vorwurf der narbigen Stenosen und der Schädigung der tieferen Luftwege. Die Erfahrungen der Leipziger Klinik sprechen durchaus gegen die Berechtigung derartiger Vorwürfe, da in den Jahren 1895 bis 1906 überhaupt keine narbige Stenose nach Tracheotomie beobachtet wurde, die einer dilatierenden oder blutigen Behandlung bedurft hätte.

Borchard (Posen).

---

13) **H. Seidel.** Über Chondrotomie der 1. Rippe bei beginnender Spitzentuberkulose. (Aus der I. äußeren Abteilung des Krankenhauses Dresden-Friedrichstadt.)

(Münchener med. Wochenschrift 1908. Nr. 25.)

Unter Bericht über zwei Fälle von Resektion an dem 1. und 2. Rippenknorpel bei Lungenspitzentuberkulose mit Ausgang in Heilung und auf Grund von Leichenversuchen, die S. im pathologisch-anatomischen Institut von Schmorl gemacht hat, sucht Verf. nachzuweisen, daß die künstliche Gelenkbildung an der 1. Rippe eine verhältnismäßig einfache und ungefährliche Operation, und die Resektion auch der knöchernen Rippe, wie sie Kausch und S. in dem ersten der beiden Fälle ausgeführt, nicht richtig ist, weil leicht neuralgische Schmerzen, eine Wiederannäherung der beiden Rippenstümpfe und dadurch eine Wiederverengerung der oberen Thoraxapertur die Folge sein können. Auch wird die Operation durch Fortnahme zu großer Rippenstücke erschwert, und genügt, wie die Selbsthilfe der Natur durch Gelenkbildung am 1. Rippenknorpel zeigt, die Herstellung einer schmalen Lücke in ihm. Für diese (Chondrotomie) empfiehlt S. die Anwendung einer von ihm angegebenen Zange, event. auch eines feinen Meißels oder scharfen Löffels und die Anwendung des Knorpelschnittes in der Richtung von außen unten nach innen oben — in welcher Richtung auch die von der Natur gebildeten Gelenke verlaufen —, etwa $^1/_2$ cm vor der Knorpel-Knochengrenze, mit Interposition eines kleinen Muskellappens aus dem Pectoralis zwischen die beiden Knorpelschnittflächen, um die Pseudarthrosenbildung zu sichern. Die Operation wird von einem Hautlappenschnitt mit lateraler Basis aus gemacht, dessen Konvexität am Brustbeinrande liegt, und der oben am oberen Rande des Schlüsselbeines, unten auf der 2. Rippe sich abgrenzt.

Kramer (Glogau).

---

14) **Paryski.** Echinokokkus der Prostata.

(Chirurgia. Bd. XXIII. Nr. 136. [Russisch.])

Im Jahre 1884 sammelte Nicaise 35 einschlägige Fälle, konnte aber nur zwei davon als notorische Echinokokken der Prostata anerkennen. Der Fall P.'s ist angeblich einwandsfrei. Ein 29jähriger Kosak klagte über Schmerzen in Blase und Darm, sowie erschwerte Miktion.

Digitized by Google

Im Mastdarm war eine elastische Geschwulst zwischen Blase und Vorderwand des Mastdarmes deutlich fühlbar. Ein Katheter ließ sich leicht einführen, der Urin war normal.

In der Annahme, daß es sich um einen abgekapselten Abszeß handelte, der ohne Temperaturen einherging, wurde die Probepunktion vorgenommen. Die aspirierte wasserklare Flüssigkeit ließ an der Diagnose Echinokokkus der Prostata keinen Zweifel übrig. Durch prärektalen Schnitt wurde in die Tiefe gegangen, zunächst die Kapsel eröffnet und die Flüssigkeit abgelassen, dann die Kapsel selbst entfernt, was leicht gelang. **Oettingen** (Berlin).

---

15) **E. Bierhoff** (New York). The palliative treatment of prostatic hypertrophy.

(New York med. journ. 1908. April 18.)

B. weist entgegen übereifrigen Verfechtern der rein operativen Behandlung darauf hin, daß auch die palliativen Methoden, unter der Voraussetzung einer zweckmäßigen Indikation, ihre großen Vorzüge besitzen. Nach B.'s Ansicht ist die richtige Statistik noch nicht geschrieben, da in den Statistiken viele Fälle als geheilt aufgezählt werden, deren Operation eine zu kurze Zeit zurückliegt.

Behufs Aufstellung der Indikation unterscheidet er drei Stadien.

Im ersten, dem Kongestionsstadium, mit gesteigertem Urindrang, Tenesmus, Brennen, aber mit der Möglichkeit völliger Blasenentleerung führen Enthaltung von langem Sitzen, Fahren, Reiten, Vermeidung von Exzessen im Essen und Trinken, Regelung des Stuhlganges, Schutz vor Kälte und Hitze und andere allgemeine Verordnungen oft zum Ziel. Bei Urinverhaltung gibt B. ein heißes Sitzbad, greift aber bald zum Katheter, wenn sich der Erfolg nicht rasch einstellt.

Im zweiten Stadium der Blaseninsuffizienz finden sich die genannten Symptome gesteigert. Dazu kommt die Unfähigkeit die Blase völlig zu entleeren, was durch die cystoskopisch leicht nachweisbaren Veränderungen der Blase erklärt wird.

Hier kann regelmäßiger Katheterismus (eventuell in Intervallen) mit Blasenspülung die Pat. oft jahrelang hinhalten.

Auch im dritten Stadium der vollständigen Retention erreicht B. durch Katheterismus, eventuell Verweilkatheter (täglich gewechselt mit Blasenspülung), oft eine bedeutende Erleichterung. Bei schweren Komplikationen, akuter Retention, Hämorrhagien, starker Cystitis, Pyelitis usw., Bettruhe mit Verweilkatheter. **H. Bucholz** (Boston).

---

16) **G. Li Virghi.** Azione del massagio nella ipertrofia della prostata.

(Giorn. internaz. della scienze med. 1908. Fasc. 8.)

Verf. sah nach Massage der Prostrata nicht bloß das Volumen derselben bei Hypertrophie zurückgehen, sondern auch Retentions-

Digitized by Google

erscheinungen der Blase verschwinden und rät, diese Methode vor einem chirurgischen Eingriff zu versuchen, besonders in Verbindung mit Bougierungen der Harnröhre. **Dreyer** (Köln).

17) **Lang.** Zweizeitige Prostatektomie unter Lokalanästhesie.
(Deutsche med. Wochenschrift 1908. Nr. 22.)

L. hält den Gebrauch des Katheters bei Prostatahypertrophie für kontraindiziert. An Stelle des Katheterismus hat prinzipiell die transvesikale Prostatektomie zu treten. Bei sehr dekrepiden Leuten kann der erste Akt — die Sectio alta — sehr wohl in Lokalanästhesie mit 1% iger Kokainlösung und der zweite Akt — die Ausschälung der Prostata — ohne jede Anästhesierung ausgeführt werden.
Borchard (Posen).

18) **J. Berg.** Über die Bedeutung der Röntgenographie für die Diagnose und Behandlung der Blasensteine.
(Nord. med. ark. 1907. Abt. I. Hft. 3 u. 4.)

Die Röntgenographie gewährt in der Regel eine vollständigere Diagnose bei Blasenstein als irgend eines unserer bisher gebräuchlichen Hilfsmittel und muß also, wo es angängig ist, vor Sonde und Cystoskop zur Anwendung kommen. Der große Wert der älteren Untersuchungsmittel bleibt natürlich unbestritten. — Die Röntgenplatte gewährt oft sichereren Aufschluß als das Cystoskop über Vorkommen, Anzahl, Größe und Gestalt der Steine. Auch über die chemische Zusammensetzung der Steine, sofern dadurch eine verschiedene Durchlässigkeit für Röntgenstrahlen bedingt wird, gewährt sie in Verbindung mit der Harnuntersuchung wertvolle Aufschlüsse. Die Deutung des Bildes erfordert allerdings einen geübten Blick und ein geübtes Urteil, da Verwechslungen mit Phlebolithen, Prostatasteinen und Kotresten leicht möglich sind.

Über die Topographie der Steine in der Blase gewährt Röntgen Aufschlüsse, die uns oft in den Stand setzen, ohne Hilfe des Cystoskops, demnach auch in Fällen, wo dieses Instrument sich nicht einführen läßt, wichtige Schlüsse über die Freiheit oder Gebundenheit der Steine oder des Steins zu ziehen. Hierbei ist die wiederholte photographische Aufnahme, eventuell nach Füllung der Blase mit Sauerstoff, von großer Bedeutung. Da die Kenntnis der Beweglichkeit des Steines oder seiner festen Lagerung in einem Divertikel das wichtigste Moment ist bei der Wahl zwischen Zertrümmerung und Schnittoperation, gewährt die Röntgenplatte häufig ein gutes Mittel, die für Zertrümmerung günstigen Fälle von denjenigen zu scheiden, wo der Schnitt vorzuziehen ist. — Da der Stein bei Prostatahypertrophie ohne Cystitis in der Regel sehr unbedeutende Symptome abgibt und außerdem der Steinsonde leicht entgeht, sollte die Röntgenaufnahme des Beckens häufiger bei Prostatismus angewandt werden. — So liegt die Bedeutung

Digitized by Google

der Röntgenographie für die Entdeckung des echten Divertikelsteines (wie gleichfalls des Steines im Harnleiterende und der Prostata) klar zutage, und ihr häufiger Gebrauch auf dem betreffenden Gebiet der Pathologie ist sicherlich geeignet, nicht nur unsere Kenntnis von diesen Steinen zu erweitern, sondern vielleicht auch auf unsere Therapie — Resektion des Divertikels — einzuwirken.

Einar Key (Stockholm).

---

19) **D. P. Kusnetzki.** Die experimentelle Polyurie als Mittel zur Untersuchung der Nierenfunktion.

(Russki Wratsch 1908. Nr. 12.)

K. prüfte in Prof. Fedorow's Klinik die Polyurie an 19 Pat. (16 Frauen, 3 Männer) 22mal. Im Gegensatz zu Albarran führte er in beide Harnleiter Katheter ein, um die Nieren in gleiche Umstände zu setzen. Neben den Kathetern floß meist ziemlich viel Harn vorbei (in zwei Fällen 108,0 bzw. 194,0). Verf. bringt 14 Diagramme und kommt zu folgenden Schlüssen: Die Methode ist theoretisch hochinteressant, kann aber allein nicht alle klinischen Aufgaben lösen, ist schwierig, erfordert viel Zeit und wird daher nicht in die alltägliche Praxis der klinischen Untersuchung aufgenommen werden. Man muß beide Harnleiter gleichzeitig katheterisieren; bei Ausfluß des Harns neben den Kathetern muß die Untersuchung wiederholt werden; dieser Ausfluß kommt sogar bei Katheter Nr. 8 vor. Zuweilen gibt die kranke Niere größere Schwankungen als die gesunde, was zu falschen Schlüssen führen kann. Bei Männern ist die Methode besonders schwierig. Sie ist nur in den schweren Fällen, wo die übrigen leichteren Untersuchungsmethoden im Stiche lassen, angezeigt.

E. Gückel (Wel. Bubny, Poltawa).

---

20) **H. v. Haberer.** Experimentelle Verlagerung der Nebenniere in die Niere.

(v. Langenbeck's Archiv Bd. LXXXVI. Hft. 2.)

Verf. ging darauf aus, zu versuchen, ob es durch Verpflanzung von Nebennieren in die Niere gelingen könne, Grawitz'sche Geschwulst zu erzeugen. Die Bestrebung, die Nebenniere in die Niere zu transplantieren, ist aus einer Reihe von literarischen Arbeiten bekannt; aber die Versuche sind meist nur in wenig befriedigender Weise gelungen. Vor allem schlug die Verpflanzung der Marksubstanz völlig fehl, und Schmieden konstatierte, daß sich die transplantierte Nebennierensubstanz höchstens 1 Jahr erhält. v. H. glaubte deshalb das Transplantationsverfahren dahin ändern zu sollen, daß die Nebenniere einen Teil ihrer Zirkulation durch Erhaltung ihres Gefäßstieles beibehielt. Es wurde deswegen stets bei seinen Experimenten ein Stück Nebenniere am Gefäßstiele in einen durch Resektion gewonnenen Raum in der Niere eingefügt und die Niere darüber vernäht. Die Versuche wurden an 86 Tieren, Kaninchen, Katzen und

Digitized by Google

Hunden ausgeführt. In mehr als der Hälfte der Fälle wurde damit nun in der Tat auch ein Erfolg erzielt. Auch die Erhaltung der Marksubstanz gelang im Gegensatz zu den in dieser Richtung völlig resultatlosen Versuchen bei gefäßloser Transplantation bei den Experimenten des Verf.s in völlig einwandsfreier Weise dort, wo der Versuch überhaupt geglückt war. Die erfolgreichen Versuche lehrten, daß ein großer Teil der überpflanzten Nebenniere zugrunde gehen kann, daß aber von dem erhaltenen Rest sich eine neue Nebenniere durch regenerative Hypertrophie auszubilden vermag. Auch eine längere Beobachtungsdauer zeigte, daß eine einmal erhalten gebliebene Nebenniere nicht mehr zugrunde geht. Bei der Regeneration vollzieht sich häufig ein völliger Gewebsumbau mit adenomähnlichen Bildungen der Rinde und Markversprengung, Durchbruch durch die Kapsel und Eindringen des Gewebes nach der Niere, wie nach der Oberfläche zu. Daß sich eine Geschwulstbildung in Zukunft ergeben könne, wagt v. H. nicht zu hoffen. — Als beiläufigen, aber immerhin wichtigen Nebenbefund ergaben die Versuche, daß man bei Hunden wenigstens das Vorkommen akzessorischer Nebennieren überschätzt hat. Jedenfalls sind sie nicht imstande, nach Exstirpation der Nebennieren das Hauptorgan zu ersetzen. Bezüglich der Funktion ist zu bemerken, daß die Nebenniere sich als sehr wichtig für den Bestand des Organismus erwies, und daß eine beträchtliche Reduktion des Organs nicht ertragen wird. Andere lebenswichtige Organe, wie z. B. die Nieren, sind in dieser Hinsicht besser gestellt. Selbst nach einseitiger Nebennierenexstirpation trat starker Gewichtsverlust bei den Tieren ein, und in einigen Fällen waren sogar schwerere Erscheinungen, wie Krämpfe, Gleichgewichtsstörungen, Kräfteverfall, vorübergehend zu beobachten. Die Rindensubstanz allein kann für die Funktion nicht genügen, selbst wenn sie in beträchtlichem Maße vorhanden ist. Erhaltenbleiben der Marksubstanz ist unbedingt für den Organismus erforderlich. In jedem Fall von zu großem Ausfall von Nebennierensubstanz kommt es zu einem typischen Symptomenkomplex, der mit dem Tode des Versuchstieres endet. Längere Intervalle zwischen der Schädigung der einen Nebenniere durch Transplantation und Eingriffe an der zweiten Nebenniere gestalten die Versuchsresultate ungünstiger als wenn man die Eingriffe rasch hintereinander ausführt. Auch bewährte sich diese Versuchsanordnung nur dann, wenn zuerst das eine Organ transplantiert, dann das zweite exstirpiert wurde. Bei umgekehrtem Vorgehen starb das Versuchstier sehr bald.

Es ist jedenfalls ratsam, die interessanten Versuche des Verf.s, welche einigermaßen Licht in das dunkle Gebiet der Nebennierenfunktion und -Pathologie bringen, im Original nachzulesen.

E. Siegel (Frankfurt a. M.).

Digitized by Google

Kleinere Mitteilungen.

21) **Haga.** Einiges aus den eigenen Erfahrungen im japanisch-russischen Kriege 1904/1905.

(Deutsche militärärztl. Zeitschrift 1908. Hft. 10.)

Verf., der als Divisionsarzt der japanischen Armee (unserem Korpsgeneralarzt entsprechend) den japanisch-russischen Feldzug mitmachte, hat in einem Vortrage seine in taktischer und chirurgischer Beziehung gemachten Erfahrungen besprochen. Chirurgisch interessiert folgendes. Auf dem Hauptverbandplatze wurde meistens nur verbunden und wenig operiert, ausgeführt wurden Blutstillungen und Tracheotomien. H. glaubt, daß auch die Tracheotomie bei dem modernen kleinkalibrigen Gewehr nicht mehr so häufig notwendig wird als früher. Nach dem Sitz der Wunden in Prozenten berechnet, befinden sich unter den direkt durch Gewehrfeuer Gefallenen:

Kopf und Hals	54,02%
Rumpf	44,45%
obere Extremität	0,66%
untere Extremität	0,86%.

Den Verletzungen durch Artilleriefeuer erlagen direkt auf dem Schlachtfelde:

Kopf und Hals	59,09%
Rumpf	34,55%
obere Extremität	0,45%
untere Extremität	5,91%.

Das Verhältnis der Toten zu den Verwundeten betrug 21,2 : 78,8%. Der Verlust betrug:

durch Handfeuerwaffen	98,67%
durch Artilleriegeschosse	9,67%
durch Hiebwaffen	0,16%.

Bei Schädelverletzungen müssen alle Fragmente ausnahmslos entfernt werden, nur nicht die in die Tiefe gedrungenen Splitter. Die Wunden sind offen zu halten, wodurch am besten der Entwicklung von Hirnabszessen vorgebeugt wird, denen die Verwundeten meist erliegen. Perforierende Streifschüsse bieten die meiste Aussicht auf Genesung. Einige Verwundete, bei denen durch Röntgenuntersuchung nachgewiesen wurde, daß das Geschoß im Gehirn stecken blieb, kamen mit dem Leben davon. Laparotomien wurden nicht gemacht, weil man es einerseits nicht wollte, andererseits auch die Zeit fehlte. Bei konservativer Behandlung sind viele mit dem Leben davongekommen, obwohl peritonitische Erscheinungen oft genug deutlich erkennbar waren. **Herhold** (Brandenburg).

22) **Franz.** Erfahrungen aus dem südwestafrikanischen Feldzuge.

(Deutsche militärärztl. Zeitschrift 1908. Hft. 12.)

Von Sanitätsformationen kamen in Südwestafrika während des Feldzuges 17 Feldlazarette zur Verwendung, von welchen 15 etabliert waren; die meisten wurden und blieben stationär, einige wurden in der Nähe des Gefechtsfeldes vorübergehend als Hauptverbandplätze verwandt, im ganzen jedoch nur dreimal, da die Eigenart des Nahgefechts das Einrichten von Verbandplätzen verbot. Während des Feldzuges fielen von 174 Ärzten 5, und 7 wurden verwundet, 7,4%. In Gefechten gefallen bzw. den erlittenen Verwundungen erlegen sind 644, an Krankheiten gestorben 649 Mann. In den 31 Hauptgefechten sind von 9266 Gefechtsteilnehmern, Offizieren und Mannschaften, verwundet und gefallen 700 = 7,5%. Von 167 Fällen (erschöpfende Zahlen können noch nicht gebracht werden) der Gefallenen oder kurz nach dem Gefecht Verstorbenen hatten Kopfschüsse 49 = 29%, Brustschüsse 42 = 25,1%, Bauchschüsse 35 = 20,9%. Die Heilung der Wunden waren im allgemeinen eine günstige, was vom Verf. dem Einfluß der trockenen heißen Luft zugeschrieben wird. **Herhold** (Brandenburg).

Digitized by Google

23) **Cushing.** Subtemporal decompressive operations for the intracranial complications associated with bursting fractures of the skull.
(Annals of surgery 1908. Mai.)

C. hat in den letzten 3 Jahren in allen Fällen von Schädelbasisbruch, die mit Gehirndruckerscheinungen verbunden waren, eine Trepanationsöffnung in der Schläfengegend durch Aussägen eines $4^1/_2$ cm im Durchmesser großen, kreisrunden Knochenstückes (bis auf die Dura) angelegt. Er schreibt es dieser Operation zu, daß er von seinen letzten 15 Pat. nur zwei verloren hat. Die Wahl des Schläfenknochens hält er deshalb für die günstigste, weil die stumpf auseinander geschobenen Muskeln sich über den Defekt legen und einen Gehirnvorfall zurückhalten, und weil Blutansammlungen bei Schädelbasisbrüchen meist in der Schläfenlappengegend angetroffen werden. **Herhold** (Brandenburg).

24) **Kudeck.** Zur Physiologie des Gyrus supramarginalis.
(Deutsche med. Wochenschrift 1908. Nr. 17.)

Ein 17jähriger Pat. hatte durch einen Balken einen Schlag auf die rechte Seite des Kopfes erlitten. Im Anschluß daran entwickelte sich nach 8 Wochen eine typische Jackson'sche Epilepsie. Bei der Operation wurde die Gehirnmasse durch den Meißel in $1^1/_2$ cm Ausdehnung verletzt. Es fand sich der Wand im Sulcus Rolandi angelagert ein graubraunes Knötchen als Rest eines alten Blutergusses. Dasselbe wurde nicht exstirpiert, die Dura vernäht. Nach der Operation bestand eine ganz leichte Facialisparese, leichte Störung der taktilen Sensibilität, des Temperatursinnes, geringfügige Herabsetzung der rohen Kraft im linken Unterarm und der linken Hand. Dagegen ist der stereognostische Sinn vollkommen gestört. Da der Ausfall des stereognostischen Erkennungsvermögens auf die Gehirnverletzung bei der Operation bezogen werden mußte, so zieht K. den Schluß, daß der stereognostische Sinn und das Muskelgefühl des Unterarmes und der Hand im Gyrus supramarginalis der Großhirnrinde ihren Perzeptionssitz haben. Zum Beweise zieht er den fast gleichen Fall von Starr und McCosh heran.
Borchard (Posen).

25) **Panegrossi.** Contributo clinico ed anatomo-patologico allo studio dei tumori del corpo calloso.
(Policlinico, sez. med. 1908. Nr. 5.)

Bei einem 53jährigen, bis dahin völlig gesunden Manne ohne neuropathische Belastung trat inmitten voller Gesundheit nach einem Alkohol- und Tanzexzeß psychische Verwirrtheit ein, der ein Stadium des Stupors folgte. Die Untersuchung ergab, abgesehen von psychischen Störungen, keine pathologischen Erscheinungen von seiten der Gesichts- und Extremitätennerven, Pat. konnte nicht ohne Unterstützung stehen und sich in kleinen Schritten vorwärts bewegen. Die Kniereflexe waren etwas erhöht, an der oberen Extremität war lediglich der Bicepsreflex auslösbar. Baginsky war nachweisbar, die Pupillen reagierten auf Lichteinfall. Nach einer geringen Besserung des Stupors kam es unter Puls- und Temperaturanstieg zum Tode, 5 Wochen nach Beginn der Erkrankung. Die Autopsie ergab ein kartoffelgroßes Gliosarkom des Corpus callosum, dessen zwei vordere Drittel bereits zerstört waren.

Eine ausführliche Berücksichtigung der Literatur und kritische Würdigung des klinischen und autoptischen Befundes ergänzen die interessante Mitteilung.
Strauss (Nürnberg).

26) **Lecène.** Adénomes et kystes de la parotide.
(Revue de chir. XXVIII. ann. Nr. 1.)

Im Vergleich zu den Mischgeschwülsten werden die wahren Adenome und Cysten der Ohrspeicheldrüse selten beobachtet. L. berichtet über vier Fälle aus der Klinik Terrier's: ein cystisches Adenom und drei Cysten; sie wurden sämtlich exstirpiert. Die Adenome sind klinisch und grob anatomisch den Misch-

Digitized by Google

geschwülsten zum Verwechseln ähnlich; nur die histologische Untersuchung genügt zur Unterscheidung, was in der Literatur nicht genügend berücksichtigt ist. Sie gehen entweder von den Drüsenacini oder, wie in L.'s Fall, von den Ausführungsgängen aus.

Bei der ersten Cyste wurde ein mehrschichtiges, flimmerndes Zylinderepithel gefunden, das auf einer Schicht lymphoiden Gewebes auflag, dann folgte eine dicke Lage Bindegewebe, das noch Reste von Parotisgewebe umschloß. In der zweiten Cyste war die fibröse Bindegewebskapsel nur stellenweise von mehrschichtigem kubischen Epithel vom Charakter des Stratum Malpighi bekleidet, während im dritten Fall ein geschichtetes Plattenepithel gleichmäßig die Innenwand der Cyste auskleidete. Seinen Fällen stellt L. den Fall G. Sultan's (Deutsche Zeitschrift für Chirurgie 1898 Bd. XLVIII p. 143) als den bestbeobachteten an die Seite.

Diese Cysten haben, abgesehen von ihrer Lage in der Parotis, nichts mit ihr zu tun, sondern sind branchiogenen Ursprunges und scharf zu trennen von den Erweichungsherden in Mischgeschwülsten und den angeborenen cystischen Lymphangiomen. Daß Cysten aus der Parotis selbst hervorgehen, ist bisher nicht erwiesen, aber auch nicht als unmöglich hinzustellen.

Gutzeit (Neidenburg).

27) **Quercioli.** Considerazioni cliniche su di un caso di frattura isolata comminuta simmetrica dello atlante senza lesioni midollari in seguito a caduta sul capo.

(Policlinico, sez. chir. 1908. Nr. 6.)

Ein 60jähriger Arbeiter stürzte von einem Olivenbaume, fiel mit dem Kopf auf und verlor das Bewußtsein. Nach $^1/_2$ Stunde konnte er sich erheben; es bestanden jedoch Schmerzen im Nacken; der nach vorn gefallene Kopf konnte nicht gehoben und gedreht werden, Sprache und Schluckakt waren behindert. Da auch das Husten unmöglich war, kam es zu einer Bronchopneumonie, an der Pat. 13 Tage nach dem Unfalle zugrunde ging.

Die Autopsie ergab einen symmetrischen Bruch des Atlas, der in vier Teile zerfallen waren. Das Rückenmark war nicht geschädigt, dagegen waren beide Hypoglossi blutig imbibiert und degeneriert. Schädelbasis und Epistropheus waren ohne Verletzung.

Eine ausführliche, exakte Darstellung des Mechanismus der Verletzung beschließt die Arbeit.

Strauss (Nürnberg).

28) **Piazza.** Morbo di Raynaud e malattia di Basedow.

(Policlinico, sez. med. 1908. Nr. 5.)

Ausführliche Krankengeschichte einer 22jährigen, neuropathisch schwer belasteten Arbeiterin, die, seit 12 Jahren fast ununterbrochen krank, die Erscheinungen einer typischen Basedow'schen und Raynaud'schen Erkrankung (Zehen- und Fingerspitzen, Wange und Nase) zeigte.

Der Verf. läßt den ursächlichen Zusammenhang beider Erkrankungsformen unentschieden.

Strauss (Nürnberg).

29) **Géraud.** Goître kystique multilobulaire du lobe droit communiquant avec l'œsophage et simulant un goître cancereux.

(Arch. de méd. et de pharm. militaires 1908. Mai.)

Ein Mann, der seit langen Jahren an Kropf litt, verschluckte beim Mittagessen eine Fischgräte und spuckte beim dadurch hervorgerufenen Husten Blut aus. Seit jener Zeit verspürte er Schmerzen im Kropf und litt an starkem Foetor ex ore. Die Kropfgeschwulst wurde exstirpiert, sie bestand aus zahlreichen kleinen Cysten, der zurückgelassene Stiel war fest mit Schildknorpel und Speiseröhre verwachsen. In dem zurückgelassenen Stiel entdeckte man eine Fischgräte, die in einer mit stinkenden Massen angefüllten Tasche lag. Mikroskopisch wurden in ihnen Speiseteile angetroffen. Offenbar war die verschluckte Gräte durch die

Digitized by Google

Speiseröhre in die Schilddrüse gelangt, und es war zu einer feinen, zwischen Kropf und Speiseröhre bestehenden Fistel gekommen. Nach der Operation verlor sich der Foetor ex ore; Heilung. **Herhold** (Brandenburg).

30) **Oeken** (Castrop i. W.). Ein Fall von Zerreißung des Ductus thoracicus infolge Brustquetschung.

(Münchener med. Wochenschrift 1908. Nr. 22.)

Der Fall ist hauptsächlich deswegen bemerkenswert, weil sich außer einer verhältnismäßig geringen Weichteilverletzung keinerlei Verletzung des knöchernen Brustkorbes und der übrigen Brustorgane fand. Am 4. Tage nach dem Unfalle, bei welchem der 20jährige Pat. durch aus geringer Höhe niedergefallene Steinmassen fast vollständig verschüttet worden war, traten die ersten Beschwerden auf, die sich rasch zu schwerer Atemnot steigerten und eine 4 Liter milchiger Flüssigkeit ergebende Punktion der rechten Pleurahöhle notwendig machten; der Eingriff mußte mit gleichem Ergebnis alle 48 Stunden, im ganzen noch viermal, wiederholt werden. Pat. litt infolgedessen an starkem Durstgefühl und wurde sehr unruhig; Tod 14 Tage nach der Verletzung. — Bei der Obduktion fand sich der Riß in der Pleura mediastinalis direkt oberhalb des Zwerchfellansatzes; aus der Öffnung entleerte sich Chylus. O. nimmt an, daß an der zerrissenen Stelle eine abnorme Erweiterung und Vorwölbung des Milchsaftganges bestanden und demnach eine pathologische Ruptur vorgelegen habe.

Verf. empfiehlt in bezug auf die Behandlung nach rascher Wiederansammlung des durch die Punktion als chylös erkannten Ergusses breite Eröffnung der Brustwand und event. später die Naht oder feste Tamponade des Pleurarisses.

Kramer (Glogau).

31) **Schütte.** Ein Fall von Lungennaht wegen schwerer Blutung nach Schußverletzung. (Aus dem evang. Krankenhause Gelsenkirchen.)

(Münchener med. Wochenschrift 1908. Nr. 26.)

S. war in der glücklichen Lage, bereits 12—15 Minuten nach einem Selbstmordversuch, bei dem sich ein 21jähriger Mann zwei Kugeln in den Kopf und eine in die linke Brust geschossen hatte, zur Stillung der inneren Blutung in dieser operativ vorgehen zu können. Er bildete — ohne Narkose wegen des schweren Kollapses — einen großen, hufeisenförmigen Rippenweichteillappen vom 3. bis 5. Interkostalraum mit der Basis nach dem Brustbein und mit der konvexen Seite bis zur vorderen Axillarlinie, klappte ihn auf, erfaßte rasch die Lunge, zog sie vor — enormer Blutstrom aus der Pleurahöhle — und brachte durch tiefgreifende Catgutkreuznähte der vorderen und hinteren Lungenwunde die Blutung zum Stillstand; Tampon in die Brusthöhle an der durch Kleiderfetzen verunreinigten Einschußstelle, Nähte, Kochsalzinfusion und Kampfereinspritzungen. — Nach 12 Stunden legte S., nachdem der Puls bei dem Pat. kräftig geworden, nach Rippenresektion vom 8. Interkostalraum der hinteren Axillarlinie aus ein Gummidrain durch die Brusthöhle und entfernte aus dem Gehirn nach Aufmeißelung der Schädelschußwunden ein Geschoß und einen Knochensplitter. — Allmähliche Aufhellung des Sensorium. Schwinden einer linksseitigen Facialislähmung und einer Sprachstörung, langsame Heilung der Brusthöhlenwunde nach reichlicher eitriger Absonderung, deren Retention noch eine zweite Rippenresektion notwendig gemacht hatte. Schließlich vollständige Wiederherstellung des Pat.

Kramer (Glogau).

32) **E. Siegel** (Frankfurt a. M.). Totale Brustbeinresektion und operative Heilung einer Lungenkaverne.

(Münchener med. Wochenschrift 1908. Nr. 25.)

Es handelte sich bei der 26jährigen Pat. um eine Erkrankung der rechten Lungenspitze und einen fast die ganze Vorderfläche des Corpus sterni einnehmenden tuberkulösen Abszeß, bei dessen Eröffnung fast aus allen Interkostalräumen

Digitized by Google

rechts und links hervorschießende Granulationen gefunden wurden. Es wurde deshalb die Totalresektion des Brustbeines (zum Teil mit der Gigli'schen Säge) ausgeführt; nach dieser fand sich der ganze Herzbeutel und die Lamelle über den großen Gefäßen mit tuberkulösen Granulationen bedeckt und in Höhe des durchtrennten Gelenkes zwischen Korpus und Manubrium an der rechten Pleura eine kleine, dicht neben der Vena cava superior in die Lungenspitze führende Öffnung, durch die der primäre tuberkulöse Herd in der Lunge aufs vordere Mediastinum und die Hinterwand des Brustbeines übergegriffen hatte. Es wurden nun nach Abtragung des Manubrium sterni bis auf eine schmale Spange zwischen beiden Schlüsselbeinen die Knorpel der ersten zwei Rippen durchtrennt, die walnußgroße Kaverne eröffnet, ausgeräumt und tamponiert, die große Wunde teilweise durch Nähte verschlossen. Anfangs starke Atemnot und Fieber mit reichlicher Wundsekretion; dann — unter konsequenter Anwendung der Saugglocke — schließlich vollständige Heilung ohne Regeneration des Brustbeines, so daß sich die Haut an der Operationsstelle bei der Inspiration stark einzieht und die Pulsation des rechten Ventrikels und der Aorta deutlich sichtbar sind. Die Kaverne in der rechten Lungenspitze ist (durch die Mitte 1906 ausgeführte Operation) völlig ausgeheilt.

Der bemerkenswerte Fall gibt Verf. Veranlassung, die bisherigen Fälle von Totalresektion des Brustbeines und die Indikationen zur operativen Behandlung von Lungenkavernen zu besprechen; er verlangt, daß die Kaverne der einzige tuberkulöse Herd in der betreffenden Lunge ist und das ihr benachbarte Knochengerüst, um eine Retraktion und Schrumpfung zu ermöglichen, bei der Operation mitentfernt werde. (Daß ausnahmsweise auch die bloße Inzision, Ausräumung und Jodoformapplikation genügen kann, hat Ref. in einem von ihm vor 15 Jahren behandelten Falle beobachtet, in welchem eine kleine Kaverne der rechten Lungenspitze in die Fossa supraclavicularis unter Bildung eines tuberkulösen Abszesses in dieser durchgebrochen war; die Ausräumung desselben und der mit ihr kommunizierenden Kaverne brachte für mehrere Jahre Heilung.)

Kramer (Glogau).

33) **Trendelenburg.** Zur Operation der Embolie der Lungenarterie.

(Deutsche med. Wochenschrift 1908. Nr. 27.)

Dem kürzlich von Sievers veröffentlichten Falle schließt T. einen zweiten ebenfalls in der Leipziger Klinik genau nach seiner Methode operierten Fall an der in recht schwerem Allgemeinzustande zur Operation kam. Es gelang, vier große Emboli zu entfernen, die in Abbildung beigegeben sind. Man ist erstaunt über die Größe der extrahierten Stücke. Nach dem Erwachen war die Atmung nahezu ganz ruhig und frei geworden, der Puls blieb frequent. Am nächsten Morgen verschlechterte sich der Allgemeinzustand, und nach 37 Stunden trat der Tod ein. Bei der Sektion fand sich eine Nachblutung aus der nicht genügend unterbundenen Mammaria interna und ein Embolus im linken Aste der Pulmonalis. Letzteres ist so zu erklären, daß bei den Extraktionsmanövern die Zange immer in den rechten Ast der Pulmonalis hineingelangte. T. weist auf die Notwendigkeit der methodischen Absuchung der beiden Äste hin. Im übrigen beweist auch dieser Fall die Möglichkeit und Ausführbarkeit der Methode.

Borchard (Posen).

34) **Bayha.** Ein Fall von Herznaht.

(Med. Korrespondenzblatt d. Württembergischen ärztl. Landesvereins 1908. Juni 13.)

24jähriger Mann mit Stichverletzung des Herzens. Einstich unter der fünften Rippe, zwei Querfinger breit neben dem Brustbein; hochgradige Anämie und starke Vergrößerung der Herzdämpfung, namentlich nach rechts. 2—3 Stunden nach der Verletzung Erweiterung der Wunde, aus der bei jedem Atemzug ein mächtiger Strahl Blutes hervorquoll; Resektion der fünften Rippe in 8 cm Länge und des sechsten Rippenknorpels. Pleuraraum mit Blut ausgefüllt, im Herzbeutel nahe seinem unteren Rande ein schlitzförmiges Loch. Spaltung des Herzbeutels nach oben, worauf in der Mitte des rechten Ventrikels eine schlitzförmige, ca. 1 cm breite, querverlaufende, ziemlich stark blutende Herzwunde sichtbar wurde. Stillung

Digitized by Google

der Blutung durch drei tiefgreifende Nähte. Ausspülung des Herzbeutels mit Kochsalzlösung und Schluß desselben ohne Drainage. Ausspülung der Pleurahöhle mit Salzlösung, Drainage derselben von der hinteren Axillarlinie aus nach Resektion eines kleinen Stückes der neunten Rippe. Exakter Schluß der Hautwunde in der Herzgegend mit kleinem Drain im äußeren Wundwinkel. Heilung der Herzwunde per pr., im weiteren Verlauf Pleuraempyem, das nach Eröffnung nur langsam ausheilte. Schließlich Heilung. Bei einer Nachuntersuchung nach 7 Monaten war die Herzaktion regelmäßig, die Herzdämpfung nicht vergrößert, die Töne rein.

Mohr (Bielefeld).

35) **Delore** et **Ballivet.** De la douleur dorsale dans le cancer du sein.

(Revue de chir. XXVIII. ann. Nr. 2.)

Bei vier Brustkrebskranken, die über heftige Schmerzen zwischen den Schultern, an der Schulterblattspitze und an den Brustwirbeln klagten, ohne daß die Wirbel oder die Pleuren Metastasen aufwiesen, fanden die Verff. die subskapulären Lymphknoten am äußeren Schulterblattrande besonders stark krebsig infiltriert und vergrößert. Nach ihrer Entfernung schwanden die Schmerzen und kehrten nicht mehr wieder, womit erwiesen war, daß der Druck der Drüsen auf die Nn. subscapulares und die zum Teres major und minor und Latissimus ziehenden Zweige in dem engen Raume zwischen M. subscapularis und dem äußeren Schulterblattrand einerseits und dem Latissimus, Teres major und minor andererseits die Ursache des Schmerzes bildete. Charakteristisch ist, daß irgendwelche schmerzhaften Druckpunkte auch an den Wirbeln fehlen.

Gutzeit (Neidenburg).

36) **Muchanoff.** Zur Kasuistik der Mammafibrome.

(Chirurgia 1908. Nr. 36. [Russisch.])

Kasuistischer Beitrag zur Vergrößerung der Brustdrüsen durch Gewichtszug, Die 24jährige Pat. war hereditär luetisch belastet und bot verschiedene Symptome von Lues III. Täglich wiederholten sich 3—4 epileptiforme Anfälle, — Pat. ist vollkommene Idiotin.

Die Mammae boten ein originelles Bild: die rechte hing bis in die rechte Kniegegend, die linke bis unter die Inguinalfalte herab. Das Gewicht der rechten betrug über 3,5 kg, das der linken 2,7 kg. In beiden Mammae lag eine Anzahl bis apfelgroßer, harter Geschwülste, die als Fibrome angesprochen wurden. Die Axillardrüsen beiderseits waren gesund.

Die Amputation der Brüste wurde in Narkose vorgenommen und die Pat. nach 1 Woche geheilt entlassen. Die mikroskopische Untersuchung bestätigte die auf Fibrome der Mammae gestellte Diagnose.

Im vorliegenden Falle konnte es sich weder um Elephantiasis noch um hypertrophische Prozesse handeln; die Gewebe der entfernten Brüste waren bis auf den Einschluß der Fibrome vollständig normal, insbesondere ließ das lymphatische System keinerlei Besonderheiten erkennen.

Digitized by Google

Das Wachstum der Brüste hatte erst vor 3 Jahren mit dem (sehr verspäteten Eintritt der Pubertätsanzeichen begonnen. Kurz nach dem Eintritt des Wachstums hatte auch die allmähliche Senkung der Brüste begonnen, die anscheinend noch nicht zum Stillstand gekommen war. Jedenfalls waren sie in letzter Zeit immer noch in fortschreitendem Wachstum begriffen. **Oettingen** (Berlin).

37) **J. P. Tourneux.** Sur une diverticulite para-urétrale.

(Province méd. 1908. Nr. 21.)

Es handelte sich um ein para-urethrales Divertikel von 3 cm Länge bei einem 25jährigen Manne, das wegen seiner entzündlichen Reizerscheinungen exzidiert werden mußte. Die Öffnung des Blindsackes erfolgte in die Harnröhre. Der Gang selbst lag im subkutanen Gewebe und war mit ektodermalem Epithel ausgekleidet. **A. Hofmann** (Karlsruhe).

38) **Rohdenburg.** Prostatic calculi.

(Journ. of the amer. med. assoc. 1908. Nr. 9.)

Prostatasteine kommen meist bei jungen Leuten zwischen 23 und 30 Jahren vor und können sehr erhebliche Beschwerden verursachen. Es kann sich eine schwere Cystitis entwickeln mit heftigem Brennen nach der Miktion und Gefühl von Schwere und Schwellung am Damm. Die Steine sind von bräunlicher oder auch tiefblauer Farbe und zeigen deutliche Schichtung.

Verf. berichtet über zwei Fälle. Im ersteren handelte es sich um zahlreiche kleinere und größer Konkremente, die beim Einführen eines Metallbougie deutliches Krepitationsgeränsch gaben. Da operative Behandlung abgelehnt wurde, hat Verf. durch Massage allmählich die Steine in die Harnröhre gedrückt und auf diesem Wege beseitigt. Im anderen Falle wurde ein großer Prostatastein unter sehr heftigen Schmerzen spontan entleert. Die Cystitis wurde in auch sonst üblicher Weise behandelt, und beide Pat. geheilt. **W. v. Brunn** (Rostock).

39) **Tédenat.** Traitement de la tuberculose de la prostate.

(Province méd. 1908. Nr. 18.)

Verf. besitzt zehn Fälle von Tuberkulose der Prostata, die er konservativ behandelte. Fünf davon sind ca. 6 Jahre lang beobachtet und vollständig genesen. Es handelte sich nur um kleine Herde in der Prostata. 2mal hat Verf. eine ausgedehnte Ausschabung der Prostata vorgenommen. Ein solcher Pat. ist seit 5 Jahren geheilt, der andere erlag einer Lungenentzündung. Einmal hat Verf. die Prostatastomie ausgeführt. Der Pat. war ein Jahr später noch mit schmerzhaftem und häufigem Harndrang behaftet. Verf. plädiert für die Curettage als chirurgischer Intervention. **A. Hofmann** (Karlsruhe).

40) **A. Gunderren und H. Jervell.** Prostatectomi, dess indikationer, Udförelse og resultater.

(Nord. kirurg. förenings VII mote 1907. Nord. med. ark. 1907. Tillägshäfte.)

G. befürwortet die Operation nach Young. Auf Grund der guten Resultate von Radikaloperation und der sehr geringen Mortalität bei Pat., die nicht infiziert sind, müssen die Indikationen in hohem Grade erweitert werden. Wenn Harnbeschwerden in hohem Grade das Wohlbefinden des Pat. stören, wenn die Menge des Residualharns beträchtlich ist, wenn akute Retention ein- oder mehreremal aufgetreten ist, liegt hinreichende Indikation für eine Operation vor. Die Statistik des Verf.s umfaßt 40 Fälle. In den ersten Fällen wurde ein Längsschnitt in der Raphe gemacht und die Prostata mit Fergusson's Depressor herabgedrückt. Die übrigen Fälle sind nach Young's Methode operiert worden. Das Durchschnittsalter ist 68 Jahre, der älteste Pat. 86, der jüngste 52 Jahre. Kein Pat. starb infolge der Operation. 16 Pat. hatten bei der Aufnahme eine leichte Cystitis oder waren frei von Infektion. Alle diese wurden frei von ihren Harnbeschwerden. In 10 Fällen bestand bedeutende Cystitis. Auch alle diese wurden

Digitized by Google

gesund. 14 Fälle waren besonders schwer durch ernste Komplikationen. Alle überlebten die Operation. Vier sind 2—8 Monate später gestorben. Alle bis auf einen konnten wieder normal urinieren.

J. befürwortet suprapubische Prostatektomie. Nur Fälle mit Bronchitis, vorgeschrittener Cystopyelitis, Cystitis mit starker Zersetzung und ausgesprochenen Blasentenesmen, wie auch mit kleiner harter Prostata, und wo Verdacht auf Prostatakrebs vorliegt, eignen sich mehr für perineale Prostatektomie. Verf. stellt folgende Indikationen auf: 1) Pat. mit chronischer unvollständiger Harnretention, die trotz kürzerem Dauerkatheterismus oder wiederholter Katheterbehandlung Residualurin von 150 ccm oder darüber behalten, müssen mit Prostatektomie behandelt werden. 2) chronische komplette Blasenretention, welche trotz kontinuierlicher Drainage und Katheter à demeure nicht schwinden will, indiziert Prostatektomie. Blasenparese, Cystitis und Pyelitis kontraindizieren den Eingriff nicht, wenn der Zustand des Pat. im ganzen genommen einen Eingriff zuläßt. 3) akute Retentionen indizieren nicht Prostatektomie, nur dann, wenn sie in chronische Retentionen mit einem Residualharn von 150 ccm und darüber übergehen.

Diskussion. Rovsing warnt vor Prostatektomie als Normalmethode. Es ist eine gefährliche Operation, die ein wichtiges Organ opfert, aber nicht mit Sicherheit die einzige vorliegende Indikation — Hebung der Retention — erfüllen kann. Er befürwortet suprapubische Cystostomie.

Lendorf (Saxtorph) betont, daß man hinsichtlich der Prostatektomie individualisieren müsse. Bei Hypertrophie des mittleren Lappens ist suprapubische Operation indiziert (bei Infektion wird auch Drainage nach dem Damm gemacht), bei Hypertrophie der Seitenlappen oder diffuser Hypertrophie dagegen perineale Prostatektomie ohne Eröffnung der Harnröhre.

Bödtker hat 11 Pat. operiert; danach drei Todesfälle, eine Besserung und sieben Heilungen. Er betont 1) daß Bottini's Operation ganz verlassen werden müsse, weil ebenso gefährlich wie die Prostatektomie aber weniger erfolgreich; 2) daß suprapubische Cystostomie eine Seltenheit werden wird, nur eine letzte Zuflucht in einigen wenigen Ausnahmefällen; 3) daß die Prostatektomie mehr und mehr die Normalmethode werden wird in allen Fällen, in welchen der Katheter der Hand des Pat. überlassen werden muß oder in welchen Katheterisation Schwierigkeiten bietet. Verf. bevorzugt perineale Operation.

Borchgrevink hat 16 Prostatektomien gemacht, alle perineal. In fünf Fällen war die Operation durch Komplikationen erzwungen. Alle diese starben binnen 3 Tagen bis 4 Monaten nach der Operation. Von den übrigen Pat. starb einer an Blutung, neun wurden gesund, einer leidet an Inkontinenz.

Cappelen hat 17 Prostatektomien gemacht, eine suprapubisch, die übrigen nach Young. Kein Pat. ist infolge der Operation gestorben. Verf. bevorzugt die perineale Methode.

Tscherning hat 12 Pat. operiert, worunter einer mit Krebs. Von den elf Fällen mit Prostatahypertrophie starben zwei. Einer bekam eine kleine Fistel über der Symphyse. Ein Pat. hatte etwas Residualharn. Verf. bestreitet, daß Prostatakrebs nicht durch suprapubische Operation exstirpiert werden könne.

Rovsing betont, es sei unbekannt, ob die Prostata von Einfluß sei auf den Organismus, abgesehen von der Potenz. Vielleicht haben sie eine innere lebenswichtige Sekretion. Dafür spricht, daß eine Prostatektomie leichter vertragen wird und besser wirkt, je älter der Pat. ist, je länger er mit seiner Hypertrophie gegangen und je größer die Geschwulst ist. Bevor wir Tausende von Pat. operieren, müssen wir vorerst untersuchen, welche Bedeutung die Prostata hat.

Einar Key (Stockholm).

41) **MacGowan.** Enuresis following prostatectomy.

(Journ. of the amer. med. assoc. 1908. Nr. 7.)

Verf., Chirurg in Los Angelos, Kalifornien, hat wegen Stenosen der Harnwege über 250 Operationen ausgeführt, davon 176 Prostatektomien. 11mal hat er

Digitized by Google

danach Enuresis auftreten sehen und gibt hier seine Erfahrungen über die Ursachen dieses Folgezustandes und dessen Heilungsmöglichkeiten bekannt.

Die Operation selbst führt er je nach Lage der Verhältnisse perineal oder suprapubisch aus.

Die erste Ursache für Inkontinenz nach Prostatektomie kann dadurch gegeben sein, daß durch längeres Bestehen ungewöhnlich großer Vorsteherdrüsen die Muskelbündel des Detrusor auseinander gedrängt und überdehnt worden waren. In diesen Fällen — Verf. beobachtete deren vier mit Drüsen im Gewicht von 160 bis 300 g — ist Geduld am Platze; schließlich pflegt nach Monaten der Operierte wieder Gewalt über seine Blasenmuskulatur zu bekommen.

Zweitens kann es vorkommen, daß die Prostata beim Versuche der Exstirpation sich als so steinhart erweist, daß man nach vergeblichen Versuchen der Entfernung den Fall als inoperabel aufgeben möchte. Hier gelingt es indessen, eventuell zugleich von oben und von unten, in der Regel (zwei eigene Fälle) doch einen Kanal zu graben und mit dem Thermokauter auszubrennen, der zur Heilung des Zustandes genügt. Die Untersuchung der Gewebsstücke von diesen zwei Fällen ergab nur fibröses Gewebe, nicht etwa Karzinom.

Endlich kommt es bisweilen nach Exstirpation kleiner harter Drüsen, wo ein starker Kontraktionszustand des Blasenhalses bei geringer Kapazität der Blase besteht, zu Inkontinenz. Verf. brachte zwei Fälle dieser Kategorie dadurch zur Heilung, daß er den halben Umfang des Blasenhalses mit dem umgebenden Narbengewebe entfernte.

Endlich kann es sich ereignen, daß alle diese drei Ursachen nicht zutreffen, daß nicht etwa neues Prostatagewebe sich gebildet hat und dennoch Inkontinenz weiter besteht.

In solchen Fällen soll man auf das sorgfältigste mit dem Endoskop Harnröhre und Blase absuchen; man findet dann häufig (in allen drei Fällen des Verf.s) kleine drüsige Gebilde in der Wand der hinteren Harnröhre oder Blase, oft flottierend, die man eventuell unter Zuhilfenahme der Sectio alta entfernen muß. Die drei Fälle des Verf.s wurden so zur Heilung gebracht. **W. v. Brunn** (Rostock).

42) **A. Schönwerth.** Über subkutane extraperitoneale Blasenrupturen.
(v. Langenbeck's Archiv Bd. LXXXV. Hft. 4.)

Verf. beschreibt einen Fall von extraperitonealem Blasenriß, der in der Blase nicht gefunden wurde. Pat., ein widerstandsunfähiger Potator, starb. Für derartige Fälle, bei welchen man den Riß nicht entdeckt, empfiehlt S. neben der Tamponade des prävesikalen Raumes und Einlegung eines Verweilkatheters die Inzision des Dammes und Freilegung des unteren Teiles der hinteren Blasenwand durch Eingehen zwischen Blase und Mastdarm. Die Abflußverhältnisse werden dadurch bessere, und eventuell wird auch der Blasenriß zugänglich.

E. Siegel (Frankfurt a. M.).

43) **O. Kraus** (Karlsbad). Über Blasenwaschung.
(Münchener med. Wochenschrift 1908. Nr. 23.)

Der beschriebene Apparat »Plyst« ermöglicht es, Blase und Harnröhre unter den Kautelen einer einwandsfreien Asepsis auf das rascheste und bequemste zu reinigen. Er besteht aus einem Nélatonkatheter mit einem zweiten, T-förmig angesetzten Schenkel, der mittels einer Metallkanüle an den Irrigatorschlauch angesteckt und durch einen doppelt wirkenden Quetschhahn abwechselnd derartig abgesperrt wird, daß einmal die Verbindung Irrigator — Blase, das anderemal jene Blase — Abfluß hergestellt ist. Weitere Einzelheiten und Abbildungen des von H. Reiner in Wien angefertigten Apparates siehe im Original.

Kramer (Glogau).

44) **M. Sénéchal.** Calcul vésical, cystite calculeuse, consécutifs au passage d'un fil de ligature à travers la paroi de la vessie.
(Gaz. des hôpitaux 1908. Nr. 50.)

14 Monate nach einer abdominalen Totalexstirpation wegen Karzinom stieß sich durch die Scheide ein Faden ab. Ungefähr zu gleicher Zeit begann die Pat.

Digitized by Google

über Blasenbeschwerden zu klagen, die auf Cystitis zurückgeführt wurden. Bald darauf entleerte sie beim Urinieren unter heftigen Schmerzen einen länglichen Stein, der einen Seidenfaden einschloß, dessen eines Ende frei heraushing. Es zeigte sich, daß es einer der Fäden war, mit denen die Scheide geschlossen worden war. Die cystitischen Erscheinungen schwanden bald — es war nie Blut im Urin —, auch war zur Zeit dieses Ereignisses kein nachweisbares Rezidiv vorhanden. Erst $^1/_2$ Jahr später fand sich das Rezidiv, und zwar an der hinteren Scheidenwand. Der Faden, der offenbar von der Scheide aus infiziert wurde, ist also durch die bis zu dem Augenblick unversehrte Blasenwand hindurchgewandert.

V. E. Mertens (Kiel).

45) **Sottile.** Sarcoma della vescica urinaria in un bambino ai 6 mesi.

(Gazz degli ospedali e delle chir. 1908. Nr. 65.)

Bei einem 6 Monate alten Knaben tritt plötzlich Harnverhaltung ein. Aus der bis zum Nabel reichenden Blase wird blutiger Urin entleert. Bei der Sectio alta wird eine glatte, rote, ziemlich weiche Geschwulst von der Größe einer Mandarine, die die ganze hintere Blasenwand einnimmt, gefunden, die nicht entfernbar erscheint. Es handelt sich um ein kleinzelliges, gefäßreiches Sarkom mit spärlichem Zwischengewebe.

Die Sarkome kommen hauptsächlich bei männlichen Kindern, und zwar meist in den ersten 5 Lebensjahren vor. Sie sind die häufigste Form der Blasengeschwülste im jugendlichen Alter. **Dreyer** (Köln).

46) **de Graeuwe.** A propos de l'extirpation totale de la vessie.

(Ann. de la soc. belge de chir. 1908. April.)

An der Hand zweier Fälle berichtet Verf. über Verhoogen's Operationsverfahren. Nach Freilegung der Harnleiter werden dieselben dicht oberhalb der Blase durchtrennt und einzeln in die Hinterwand des Blinddarmes eingepflanzt. Letzterer wird ausgeschaltet und nach Vernähung der beiden Enden in sich eine Cöcalfistel nach außen, eventuell unter Benutzung des Wurmfortsatzes, angelegt. Zwischen Ileum und Kolon wird die Darmpassage durch Anastamose oder Implantation wieder hergestellt. Die Exstirpation der Blase beschließt die Operation. Die beiden Fälle verliefen tödlich; bei der ersten unter ungünstigen Verhältnissen (schwere Kachexie) operierten 68jährigen Frau funktionierte die eine Harnleitereinnähung nicht. Tod am 2. Tage. Bei der zweiten Pat. hatte man nach Aussehen und Palpationsbefund die eine Niere für nicht mehr funktionsfähig gehalten und ihren Harnleiter abgebunden; auch hier fand sich bei der Sektion enorme Ausdehnung des Harnleiters und Nierenbeckens mit einem ganz kleinen Restchen Nierensubstanz. Wegen der großen Infektionsgefahr will Verhoogen die Operation in Zukunft zweizeitig machen. 1) Exstirpation der Blase, Abbinden der Harnleiter und Einpflanzen derselben in die Hinterwand des Blinddarmes (extraperitoneal). 2) Laparotomie: Ausschalten des Blinddarmes, Einnähen desselben in die Bauchwand mit Fistelbildung. Ileum-Kolonanastomose.

Vorderbrügge (Danzig).

47) **F. Weisswanger** (Dresden). Nierenabszeß nach Gonorrhöe, Nephrotomie, Heilung.

(Münchener med. Wochenschrift 1908. Nr. 18.)

Interessant ist in dem mitgeteilten Falle die lange Latenzzeit der nach 6 Jahren noch virulenten Gonokokken; wahrscheinlich war es durch Kompression des Harnleiters infolge vorausgegangener Schwangerschaft und durch Knickung desselben infolge Beweglichkeit der rechten Niere zu Urin- und Eiterstauung in dieser gekommen, in der sich ein großer Abszeß entwickelte. **Kramer** (Glogau).

Originalmitteilungen, Monographien und Sonderdrucke wolle man an *Prof. E. Richter* in Breslau (Kaiser Wilhelmstraße 115), oder an die Verlagshandlung *Johann Ambrosius Barth* in Leipzig einsenden.

Für die Redaktion verantwortlich: Geh. Med.-Rat Prof. Dr. E. Richter in Breslau.
Druck von Breitkopf & Härtel in Leipzig.

Digitized by Google

Zentralblatt für Chirurgie

herausgegeben von

K. GARRÈ, in Bonn, F. KÖNIG, in Berlin, E. RICHTER, in Breslau.

35. Jahrgang.

VERLAG von JOHANN AMBROSIUS BARTH in LEIPZIG.

Nr. 34. Sonnabend, den 22. August 1908.

Inhalt.

1) v. Lichtenberg, Postoperative Lungenkomplikationen. — 2) Allen, Erysipel. — 3) Teller, Dekubitus. — 4) Whiteford, Resektion der Mamma. — 5) Bircher, Bauchfelltuberkulose. — 6) Braun, Appendicitis. — 7) Borszéky, Magen- und Duodenalgeschwür. — 8) Laffer, Akute Magendehnung und arteriomesenterischer Ileus. — 9) Daneel, Der Murphyknopf. — 10) Denéchau, Gastroenterostomie. — 11) Lynch, Intussuszeption der Flexura sigmoidea. — 12) Föderl, Kolostomie. — 13) Noetzel, Pankreatitis.

14) Kraemer, Konjunktivalreaktion bei Tuberkulose. — 15) Roith, Verschiedene Anästhesierungsverfahren. — 16) Bergonié, Blitzbehandlung des Krebses. — 17) Grosse, Thiosinaminvergiftung. — 18) Fells, Mundkrebs. — 19) Cousins, Odontom. — 20) Fritsch, Adamantinom. — 21) Paul, Zungenkrebs. — 22) Makkas, Extraktion verschluckter Gebisse. — 23) Bergeat, Brustwandresektion bei veraltetem Empyem. — 24) Hoffmann, Brustwandresektion mit Plastik auf die Lunge. — 25) v. Saar, Bösartige Brustdrüsengeschwulst. — 26) Crone, Bauchwunde. — 27) Lerda, 28) Dubujaboux, Darmperforation. — 29) Smith, Pneumokokkenperitonitis. — 30) Barnard, Subphrenischer Abszeß. — 31) Mollard-Chattot, 32) Martini und Pietro, Ascites. — 33) Wakefield, 34) Hoke, 35) Gebele, Appendicitis. — 36) Gebele, Entzündung des Meckel'schen Divertikels. — 37) Kopylow, 38) Levy, 39) Lindenstein, 40) Cranwell, Herniologisches. — 41) Dawson, Magenkrankheiten. — 42) Jonnesco und Grossman, Linitis plastica. — 43) Moynihan, Gastroenterostomie. — 44) Peiser, Wringverschluß des Darmes. — 45) Sick, Brucheinklemmung mit Volvulus. — 46) Gies, Unterbindung der Vena portae. — 47) Mack, Cholecystotomie.

v. Baracz, Zur Darmanastomose mittels elastischer Ligatur der Schleimhäute.

1) A. v. Lichtenberg. Allgemeinbetrachtungen über die Einteilung und Verhütungsmöglichkeit der postoperativen Lungenkomplikationen.

(Beiträge zur klin. Chirurgie Bd. LVII. p. 354.)

Verf. schlägt vor, die postoperativen Lungenkomplikationen in zwei Hauptgruppen, die pneumonischen und die grobembolischen, einzuteilen. Die ersteren sind entweder postnarkotisch (Narkose-Aspirations-Retentionspneumonien) oder hypostatischer oder embolisch-infektiöser Natur. Unter allen Ursachen für postoperative Pneumonien steht die Narkosenschädigung obenan. Es muß daher Aufgabe sein, die Inhalationsnarkose nach Möglichkeit einzuschränken. Am besten wird sie durch Lokolanästhesie ersetzt, deren Anwendungsgebiet bei genügender persönlicher Technik und Erfahrung sich immer mehr ausdehnen läßt. Durch die Lumbalanästhesie läßt sich die Narkosenzahl weiter verringern, wenngleich man diese Methode nicht so uneingeschränkt wie die Lokalanästhesie empfehlen kann.

Ist die Inhalationsnarkose einmal kontraindiziert, so sind Chloroform und Äther in gleicher Weise zu verwerfen. Außer den allge-

Digitized by Google

mein bekannten Vorsichtsmaßregeln zur Verhütung von postnarkotischen Lungenerkrankungen empfiehlt Verf. vor allem die Anwendung von narkotischen Hilfsmitteln, besonders von Skopolamin-Morphium.

Reich (Tübingen).

---

2) **B. Allen** (New York). Treatment of erysipelas.

(New York med. journ. 1908. Juli 11.)

A. konnte das Fortschreiten des Erysipels dadurch aufhalten, daß er 6—7 mm von der Demarkationslinie entfernt einen Streifen reiner Karbolsäure aufpinselte. Nach Weißwerden der Haut wäscht er den Überschuß mit 95%igem Alkohol ab. Wenn der durch das Aufpinseln verursachte Schmerz, der gewöhnlich nur einige Minuten dauert, länger anhalten sollte, dann empfiehlt A., mit Alkohol getränkte Gaze aufzulegen. In der Nähe der Augen und an anderen Stellen, wo sich die Karbolsäure nicht gut anwenden läßt, streicht er Unguentum hydrargyri ammoniatum auf, das 2% Karbolsäure enthält.

Die Heilung schien günstig beeinflußt zu werden; nur in einem unter zwölf Fällen ging die Rötung ein Stück über die Zone hinaus.

H. Bucholz (Boston).

---

3) **R. Teller** (Gießen). Zur Behandlung des Dekubitus.

(Münchener med. Wochenschrift 1908. Nr. 19.)

T. rühmt, neben der Anwendung von feuchten Verbänden (essigsaure Tonerde oder Wasserstoffsuperoxyd) auf den Grund des Dekubitalgeschwürs und von Lessar'scher Paste auf die Umgebung, die Massage der Wundränder, durch die eine stärkere Blutfüllung dieser und dadurch raschere Heilungstendenz erzeugt wird. Außerdem läßt T. warme Vollbäder auf einem über die Badewanne ausgespannten Badetuch anwenden.

Kramer (Glogau).

---

4) **C. H. Whiteford.** Plastic resection of the breast and its bearing on the preliminary incision of breast tumours.

(Brit. med. journ. 1908. Juni 6.)

Aus kosmetischen und psychischen Gründen empfiehlt W. bei gutartigen Geschwülsten der Brustdrüse und bei Probeausschnitten verdächtiger Knoten eine von Collins Warren verbesserte Methode der retromammären Exzision. Die Mamma wird durch Schnitt am Außenrand der Drüse, wenn nötig, verlängert zur vorderen Achselfalte, abgehoben, die Geschwulst aber nicht ausgeschält, sondern mit einem Keil der Drüse selbst entfernt. Diese keilförmige Lücke läßt sich durch Nahtreihen viel besser schließen, als die unregelmäßige, buchtige Höhle bei der Aushülsung. Die Narbe ist kaum sichtbar.

Weber (Dresden).

Digitized by Google

5) **E. Bircher.** Die chronische Bauchfelltuberkulose. Ihre Behandlung mit Röntgenstrahlen. 188 Seiten.
Aarau, H. R. Sauerländer & Co., 1907.

Im Rahmen eines ausführlichen Referates orientiert uns Verf. zunächst über die pathologische Anatomie und Symptomatologie der Bauchfelltuberkulose. Aus seinen Zusammenstellungen von Statistiken sei erwähnt, daß sie nur selten der alleinige Sitz des krankmachenden Agens ist, daß ferner bei etwa 90% aller Bauchfelltuberkulosen auch schon eine Lungenaffektion vorliegt, und daß die Pathogenese bei Frauen drastisch durch die in 40% (nach Cummins) gleichzeitig gefundene Adnextuberkulose beleuchtet wird. — Der folgende Teil ist der Therapie gewidmet. B. bespricht die konservative Methode mit ihren Resultaten, dann die zur operativen Therapie überleitende Punktion, endlich die Operation in ihren verschiedenen Wandlungen und ihre Erfolge. Der erste Überschwang nach Aufkommen der operativen Richtung ist bald einer Reaktion gewichen; doch glaubt Verf., daß wir heute sichere Indikationen für die Operation haben.

Eine von ihm gegebene Zusammenstellung der Resultate von über 100 Autoren bei Operationen ergibt zwar Heilungsprozentzahlen, schwankend zwischen 30 und 95%. Das erklärt sich leicht daraus, daß die Indikationen natürlich ganz verschieden gestellt und die Statistiken nach verschiedenen Gesichtspunkten abgefaßt worden sind. Es erweist sich aber doch, daß bei der ascitösen Form die operative Therapie der konservativen weit überlegen ist, daß beide bei der adhäsiven Form etwa gleichwertig sind. Die Dauerresultate bei Operation berechnet Verf., ähnlich König, auf 27%, die Operationssterblichkeit auf 3%. Zur Berechnung der Dauerresultate bei konservativer Therapie fehlt eine vergleichbare größere Statistik. Bei der Würdigung der verschiedenen Erklärungsversuche einer Heilung spricht Verf. dem Licht eine größere Rolle zu und kommt schließlich zu der Ansicht, daß eine Summe von biologischen und physiologisch-chemischen Faktoren den Effekt hervorbringen:

Der durch Luft, Licht, mechanische Irritation hervorgerufene Reiz möge eine Hyperämie mit entzündlicher Reaktion hervorrufen, aus welcher das oftmals bakterizide Serum resultiert. Auch die von Gelpke aufgegriffene Theorie, nach welcher sowohl der spontan entstandene wie der postoperative Ascites bakterizid wirkt, daher erst abgelassen werden soll, wenn er abgenutzt ist, wird eingehend besprochen.

Nach den erfolgreichen Versuchen mit Röntgenstrahlen bei Lupus wurden in der Aarauer Anstalt seit 1897 auch Bauchfelltuberkulosen, im ganzen 26 Fälle, so behandelt, und zwar durchschnittlich täglich 3—4 Wochen lang 15—30 Minuten mit harten bis mittelharten Röhren, in Röhrendistanz von 25—30 cm bestrahlt. Zuerst wurden nur erfolglos Laparotomierte so behandelt, dann solche, die zur Operation zu schwach waren, und nachdem gerade dabei eklatante Resultate erzielt waren, wurden eine Anzahl Pat. ohne Auslese bestrahlt. Von der ersten

Digitized by Google

Gruppe wurden 50% geheilt, 25% gebessert, es starben 25%. In der zweiten und dritten sind einschließlich der Nachträge 64,2% geheilt, 7,1% gebessert, 7,1% ungeheilt, 21,4% gestorben. Einzelne Fälle, besonders auch die tödlich geendeten, werden einer kritischen Besprechung unterzogen. Verf. kommt zu folgenden Schlüssen: die Röntgentherapie ist ein außerordentlich wertvolles Hilfsmittel bei der Bekämpfung der Bauchfelltuberkulose. Primär sollen mit Röntgenstrahlen nur behandelt werden: adhäsive oder plastische Formen mit wenig Aussicht auf Operationserfolg, hochgradig kachektische Fälle, solche, die Operation verweigern, endlich milder verlaufende Fälle. Sekundär ist Röntgentherapie anzuwenden bei allen Fällen, in welchen das postoperative Exsudat nach 14 Tagen nicht geschwunden ist, ferner bei Versagen der Operation oder späterem Rezidiv.

Die Theorie der Röntgenwirkung wird kurz besprochen, und neben einer biochemischen Wirkung auf die Produkte der Tuberkulose auch einer virulenzherabsetzenden, wenn nicht sogar zerstörenden Wirkung der Strahlen auf die Bazillen großer Wert beigelegt. Wenn Verf. das als experimentell genügend nachgewiesene Tatsache hinstellt, wird er wohl manchen Widerspruch finden.

Interessant ist, daß durch Bestrahlung kein neuer Ascites erzeugt wird, daß also das durch Operation erzeugte bakterizide Serum (cf. oben) mindestens nicht der einzige und bedeutendste Heilfaktor sein kann.

Im Schlußteile bespricht Verf. alle 99 eigenen Fälle von Bauchfelltuberkulose in bezug auf Pathologie und Therapie und teilt die im Aarauer Spitale übliche Operationsweise mit: Langsames Ablassen des Ascites, Ausspülen mit vielen Litern heißen sterilen Wassers (nicht NaCl). Ein kleiner Wasserrest bleibt darin. Das Wasser reizt ziemlich stark und verschlechtert dadurch die Heilungstendenz der Wunde, welche daher in drei Etagen genäht wird. Ein Vergleich gespülter mit ungespülten Fällen fällt zugunsten ersterer aus.

Das Resultat der nur diätetisch-medikamentösen Therapie gegenüber der operativen stellte sich folgendermaßen:

	Geheilt	Gebessert	Ungebessert	Gestorben
32 Fälle nicht operiert	31%	19%	6%	44%
59 Fälle operiert	45,7%	22%	6,7%	25%

Den Schluß bilden Krankengeschichten und ein Literaturverzeichnis von 448 Arbeiten. **Renner** (Breslau).

---

6) **Braun.** Appendicitisoperation und Militärdienstfähigkeit.
(Deutsche militärärztl. Zeitschrift 1908. Hft. 9.)

Verf. ist als Assistent Riedel's (Jena) eifriger Verfechter der Frühoperation bei Appendicitis. Um diese zu ermöglichen, schlägt er vor, die Mannschaften gelegentlich zu ermahnen, sich bei Beschwerden in der Unterbauchgegend sofort krank zu melden (ob dann nicht

Digitized by Google

einige Fälle von Hysterie mit unterlaufen würden? Ref.), und die Erkrankten sogleich der äußeren Station zu überweisen. Um die nicht genähten Leute dem Dienste zu erhalten, solle bei ihnen 8—12 Wochen nach der Heilung eine Korrektur der Narbe mit nachfolgender schichtweiser Naht der Bauchdecken vorgenommen werden.

Herhold (Brandenburg).

---

7) **Borszéky.** Die chirurgische Behandlung des peptischen Magen- und Duodenalgeschwürs und seiner Komplikationen und die damit erreichten Endresultate.

(Beiträge zur klin. Chirurgie Bd. LVII. p. 56.)

Zu obigem Thema liefert Verf. auf Grund von 34 eigenen Fällen und eigenen Tierversuchen eine Studie, die infolge ausgedehnter Literaturbenutzung über die bezüglichen Fragen gut orientiert.

Gegenüber den zahlreichen und verschieden motivierten Vorschlägen, das offene, unkomplizierte Magengeschwür operativ mit Gastroenterostomie, Exzision, Kauterisation, Ausschabung usw. zu behandeln, vertritt Verf. den Standpunkt, daß alle diese Operationen die Krankheitsursache nicht beheben und als chirurgische Übergriffe zu betrachten sind, da die unmittelbare Operationsmortalität der Gesamtmortalität des intern behandelten Magengeschwürs etwa gleichkommt und die Endresultate zweifelhaft sind. Das unkomplizierte Geschwür gehört dem Internisten, der bei konsequenter Behandlung ganz erfreuliche Erfolge erzielt. — Das perforierte Geschwür dagegen ist sofort zu operieren. Der Chok wird am besten durch die Operation selbst bekämpft. Über die technische Seite der Versorgung der Perforation und der Behandlung der Peritonitis äußert sich Verf. nur referierend; drei eigene Fälle endeten sämtlich tödlich.

Bei Geschwürsblutungen kommt ein chirurgischer Eingriff nur dann in Betracht, wenn eine interne Behandlung erfolglos geblieben ist. Den Zeitpunkt zur Operation bestimmt allein der Kräftezustand der Pat., sowie der Umstand, ob außer dem Bluterbrechen gleichzeitig eine andere, der inneren Behandlung trotzende Komplikation des Geschwürs, eine Pylorusstenose oder perigastritische Verwachsungen vorhanden sind.

Beim kallösen Geschwür ist die Gastroenterostomie das Normalverfahren und bringt etwa die Hälfte der Fälle zur Heilung. Unter fünf Fällen erreichte Verf. 4 mal vollkommene Heilung, 1 mal Besserung.

Der Erfolg dieser Operationen wird häufig gestört durch den Verschluß der Anastomosenöffnung oder durch peptische Jejunalgeschwüre, die weit häufiger sind, als man gemeinhin annimmt, auch bei chirurgischer Behandlung eine recht zweifelhafte Prognose ergeben und am besten durch eine konsequente, gegen die Hyperchlorhydrie gerichtete innere Nachbehandlung nach der Operation vermieden werden.

Alle anderen Operationsmethoden gegen das kallöse Geschwür sind zu gefährlich, schwierig und ebenfalls unsicher. Geschwürsexzision ist nur bei Karzinomverdacht angezeigt.

Digitized by Google

Im Gegensatz zum offenen Geschwür soll jede narbige Stenose operativ behandelt werden, gleichgültig, ob Magendilatation und motorische Insuffizienz schon vorhanden sind oder nicht. Hierbei kommt ausschließlich die Gastroenterostomie in Betracht; bei Sanduhrmagen ist die Gastroanastomose, bei kleinem Pylorusmagen die Gastroenterostomie, bei Cardiastenose die perorale oder retrograde Bougierung angezeigt. Auch für das seltene peptische Duodenalgeschwür ist die Gastroenterostomie Operation der Wahl, mit der höchstens die Jejunostomie konkurrieren kann.

Weiterhin gibt Verf. eine nach Indikationen und Operationen geordnete Übersicht seiner operativ behandelten Fälle von gutartigen Magenleiden nach dem Gesichtspunkt der unmittelbaren und dauernden Erfolge. Dabei ergab sich insgesamt eine unmittelbare Sterblichkeit von 16,6% und dauernde Heilung in 80% der Fälle. Wie Nachuntersuchungen erwiesen, wird durch die Gastroenterostomie sowohl die Superazidität als die motorische Insuffizienz meist dauernd günstig beeinflußt.

Interessant sind die Ergebnisse zahlreicher Hundeversuche, aus denen hervorgeht: 1) daß der Mageninhalt nicht ausschließlich durch die Anastomosenöffnung, sondern selbst bei Pylorusstenose auch durch den Pylorus weiterbefördert wird; 2) daß die Gastroenterostomie auf Magenblutungen bei nicht verengtem Pylorus keine, bei Pylorusstenose keine unbedingt verläßliche blutstillende Wirkung ausübt und 3) daß man durch längere Salzsäurezufuhr nach Gastroenterostomie künstlich peptische Jejunalgeschwüre erzeugen kann, jedoch nicht konstant, so daß man für die Entstehung dieser Geschwüre außer der Hyperchlorhydrie auch noch andere Ursachen als mitwirkend annehmen muß.

Reich (Tübingen).

---

8) **Laffer.** Acute dilatation of the stomach and arteriomesenteric ileus.

(Annals of surgery 1908. März u. April.)

L. bespricht jene ominösen Fälle von meistens nach vorhergegangenen Operationen eintretenden akuten Magendehnungen, die bei unzweckmäßiger Behandlung unter dem Bilde des Circulus vitiosus zum Tode führen. Er hat mit großem Fleiß die Literatur über diese Krankheit nachgesehen und findet, daß sich zwei Gruppen von Autoren in ihrer Ansicht bezüglich der Ätiologie der akuten Magendilatation gegenüberstehen. Die einen meinen, daß dieses Leiden primär eintritt, die anderen, daß es sekundär auf eine Knickung des Duodenum folgt. Diese Knickung soll dadurch zustande kommen, daß sich die Dünndärme bei Gastroptose oder bei Schwächezuständen ins kleine Becken senken und dadurch einen Zug am Mesenterium ausüben, durch welches das Duodenum hindurchtritt. Auf diese Weise wird das Duodenum gedrückt, und es kommt zur Dilatation des oberhalb der Knickung gelegenen Teiles und des Magens (Mesenteric ileus). Verf. kann sich dieser letzteren Ansicht nach gründlichem Studium der Krankheit nicht

Digitized by Google

anschließen, er glaubt vielmehr, daß die akute Magendilatation meistens primär durch lähmende Einwirkung von Noxen (Chloroform, Chok usw.) auf die Magennerven oder die Zentren im Gehirn bzw. im Sympathicus eintritt. Bestärkt wurde er in seiner Ansicht dadurch, daß bei 120 aus der Literatur bekannt gewordenen obduzierten Fällen von akuter Magendilatation nur 27mal dieser Typus des gastro-mesenterischen Ileus angetroffen wurde. Nicht zu leugnen ist nach L.'s Ansicht, daß sich der dilatierte Magen senkt und dann auf das Duodenum drückt.

Aus der Literatur hat Verf. 217 Fälle akuter Magendilatation sammeln können; die Sterblichkeit derselben war eine verhältnismäßig hohe, 63,5%. Im Anschluß an Operationen trat die akute Magendilatation in 38,2% der Fälle ein. Unter diesen Operationen handelte es sich in 69% der Fälle um Laparotomien. Die hervorstechendsten Symptome waren Erbrechen, Ausdehnung des Epigastriums, Magenplätschern, Verstopfung, Kollaps. Differentialdiagnostisch können Verwechslungen mit Peritonitis, hohem Ileus, Pankreascysten vorkommen. Bezüglich der Behandlung soll prophylaktisch der Entstehung dadurch vorgebeugt werden, daß keine kopiösen Mahlzeiten an den Tagen vor der Operation und nach der Operation eingenommen werden, und daß ein rauhes Hantieren mit den Eingeweiden oder eine Abkühlung derselben während der Operation vermieden wird. Ist die Dilatation eingetreten, so ist der Magen sofort wiederholt mit dem Magenschlauch auszuhebern, selbst wenn Pat. schon moribund ist. Stimulantien und Kochsalzeinläufe in den Darm sind nötig. Endlich wird empfohlen, den Pat. nicht die Rücken- sondern die Bauchlage einnehmen zu lassen.

Herhold (Brandenburg).

---

9) **P. Daneel.** Beitrag zur Anwendung des Murphyknopfes bei der Magen-Darmanastomose.

(Beiträge zur klin. Chirurgie Bd. LVII. p. 513.)

An der Hand des schon mehrfach publizierten Materiales der Heidelberger Klinik untersucht D. die Vor- und Nachteile des Murphyknopfes.

Als Vorzüge werden angeführt: 1) Die Abkürzung der Operationsdauer, 2) die Vereinfachung der Technik, 3) die gute unmittelbare Funktion der Fistel, deren Festigkeit in den ersten Tagen größer, später etwas geringer ist als bei Nahtanastomose. Es sind unter einer Serie von 193 Gastroenterostomien mit Knopf 7 Fälle verzeichnet, bei denen nicht auf die Narkose zu beziehendes und durch Magenspülung beseitigtes Erbrechen auftrat, das meist auf einer Knickung oder Verlegung des abführenden Darmschenkels beruht und ebenso auch bei Nahtanastomosen vorkommt.

Circulus vitiosus kam unter 333 einfachen Gastroenterostomien zweimal vor und scheint nach der Literatur bei der Nahtvereinigung noch häufiger zu sein.

Unter den Nachteilen der Knopfanwendung sind zunächst Fieber bei der Knopflösung und leichtere Darmstörungen bei der Knopf-

Digitized by Google

wanderung zu verzeichnen. Zu ernsteren Komplikationen kann die Retention des Knopfes im Magen-Darmkanal führen, die im ganzen siebenmal bei Autopsien festgestellt wurde, während Knopfabgang in nicht ganz $^2/_3$ der Fälle beobachtet wurde. Der Knopfabgang erfolgte durchschnittlich am 15. Tage, am häufigsten am 13. und 14. Tage, bei Resektionen meist einige Tage später.

Von ernsten Komplikationen werden aufgeführt:

1) Knopfeinkeilung und Retention desselben im Darme, herbeigeführt durch peritonitische Stränge, Verwachsungen usw. (3 eigene Fälle, davon 2 tot, 1 durch Relaparotomie geheilt). 2) Knopfdekubitus und Perforation: 5 eigene Fälle, sämtlich gestorben. Ein Vergleich mit Perforation bei Nahtanastomose zeigt, daß letztere keine größere Sicherheit in bezug auf Suffizienz der Anastomose gewährt. 3) Darmeinklemmung und Darmverschlingung (3 Fälle). 4) Sekundäre Fistelverengerung, über die jedoch keine vergleichbaren Zahlen vorliegen.

Verf. kommt zum Schluß, daß Naht und Knopf ihre eigenen Indikationen haben, und zwar soll man den Knopf anwenden:

1) Bei der Gastroenterostomie kachektischer und heruntergekommener Pat. (Karzinom).

2) Bei der Resektion nach Billroth II wegen Abkürzung der an sich schon langen Operation.

Die Naht soll ausgeführt werden:

1) Wo es bei der Operation weniger auf Eile ankommt (gutartige Stenosen).

2) Bei allen Resektionen, ausgenommen Billroth II.

3) Bei allen auch unter nur geringer Spannung stehenden Anastomosen, also besonders der Wölfler'schen Gastroenterostomia anterior.

Reich (Tübingen).

---

10) **Denécheau.** Les suites réelles de la gastro-entérostomie au cours de l'ulcère d'estomac et de ses complications.

(Arch. générales de chir. 1907. Oktober u. 1908. April.)

Verf. versucht als Internist einen Beitrag zu dem aktuellen Streit über den wirklichen Wert der Gastroenterostomie bei Magengeschwür zu liefern, wobei er sich auf insgesamt 109 selbst beobachtete und jahrelang untersuchte Fälle stützt. Nach einer eingehenden, den Rahmen eines Referates weit überschreitenden Schilderung der unmittelbaren Operationsfolgen und der durch die Anastomose bedingten Nacherscheinungen kommt Verf. zum Schluß, daß die Operation in den meisten Fällen sofort und auch dauernd einen günstigen Einfluß ausübt; in den wenigen Fällen, in denen kein gutes Resultat erzielt wird, hängt dies nicht von der Operationsmethode ab, sondern in erster Linie von dem Zustand der Magenschleimhaut, der Art und dem Sitze des Geschwürs und der Art der Stenose. Des weiteren muß für die ungenügenden Resultate die nicht ausreichende diätetische Behandlung der Operierten verantwortlich gemacht werden, da nach der Gastro-

Digitized by Google

enteroanastomose noch monatelang ein exaktes diätetisches Regime nötig ist, das erst den vollen Erfolg der Operation garantiert.

Strauss (Nürnberg).

11) **I. M. Lynch** (New York). Intussusception of the sigmoid.

(New York med. journ. 1908. Juni 6.)

L. nimmt an, daß die Intussuszeption der Flexur, d. h. des Teiles derselben zwischen Gabelung der Iliaca communis und der Umschlagsfalte des Bauchfells, häufiger die Ursache von Verstopfung, Hämorrhoiden usw. ist, als man gewöhnlich glaubt. Für die Entstehung macht er ein abnorm langes Mesosigmoid verantwortlich, wozu außerdem noch eines der Momente treten muß, das auch sonst eine Intussuszeption des Darmes veranlassen kann. Bei längerem Bestehen finden sich nebenbei Sigmoiditis und Perisigmoiditis. Symptome sind Gefühl von nicht beendigtem Stuhlgang, Schmerzen, Abgang von Schleim und Membranen, Allgemeinerscheinungen wie Kopfschmerz, Schwindel, Symptome, die nach Schwere des Falles sehr wechseln. Konstant ist das erste Symptom, das in Knie-Ellbogenlage meist verschwindet. In schweren Fällen kann es infolge von Stauungen oder Ulzerationen zu Blutungen kommen.

Die Therapie besteht in Anheftung der Flexur an die Fascia transversalis (nicht an das Bauchfell). Wenn allgemeine Gründe eine Laparotomie kontraindizieren, muß man versuchen, durch diätetische Vorschriften, Sorgen für regelmäßigen Stuhl durch Öl- und Wassereinläufe usw. der Verschlimmerung des Leidens vorzubeugen. Heilung ist durch palliative Behandlung nur selten zu erzielen.

H. Bucholz (Boston).

12) **O. Föderl.** Über Kolostomie.

(Zeitschrift für Heilkunde 1907. Bd. XXVIII.)

Ist die Kolostomie nur der Vorakt anderer Eingriffe (wie Kolonspülungen, Flexur- und Mastdarmresektionen usw.) oder Verlegenheitsoperation, so kann die Fistel gewöhnlich zweizeitig angelegt werden. Anders, wenn sie bei plötzlich und stürmisch einsetzenden Störungen der Dickdarmpassage zur Dringlichkeitsoperation wird, wobei die schwere Beteiligung des Allgemeinbefindens einen radikalen Eingriff meist nicht mehr gestattet. Die Gefahren der Peritonitis und der Allgemeinfektion von der Darmlichtung aus fordern, namentlich wenn schon dynamische Ileuserscheinungen drohen, die einzeitige Fistelbildung. Um die dabei naherückenden Gefahren der Peritonitis und der fortschreitenden Bauchdeckenphlegmone infolge Ausfließens von hochvirulentem Darminhalt auszuschalten, hat F. das Witzel'sche Prinzip der Schrägfistelbildung auf die Kolostomie übertragen, wobei der Darm erst nach der Kanalbildung eröffnet wird: Ein starker, kurzer Trokar wird mit einem langen Schlauch am seitlichen Abflußrohr und vor diesem mit einem Gummiring armiert, auf den sich vorwölbenden Blinddarm gedrückt, mit Lembertnähten überdacht, wobei

Digitized by Google

die erste Naht den Gummiring zur Fixation mitfaßt. Nach Bildung eines ca. 4 cm langen blinden Kanals wird mit dem erst jetzt eingesetzten Trokarstachel der Darm eröffnet; Umsäumung der Wunde mit Peritoneum. Verf. hat nach dieser Methode bisher neun Kolo- und zwei Ileostomien ausgeführt.

Die Fistel genügt zum Ablassen von Gasen und dünnflüssigem, event. durch Spülungen verdünntem Kot. Die Schrägfistel schließt anfangs dicht und schützt damit vor der Bauchdeckenphlegmone. Bei Insuffizienz oder zwecks Dilatierung des Fistelkanals wird der Trokar nach Lösung der Fixationsnaht durch Drainröhren ersetzt. Die Fistel schließt sich später entweder spontan oder nach einfacher Ränderexzision und Schleimhautinvertierung.

Verf. legt eine solche temporäre Schrägfistel am Blinddarm bei appendico-peritonitischer Darmparalyse an; in Fällen, wo die Paralyse noch nicht manifest ist, begnügt man sich mit der Kanalbildung, indem der Darm dann erst im Bedarfsfalle eröffnet wird.

In ähnlicher Weise kann man eine schräge Ileostomiefistel anlegen, und zwar hier in typischer Weise nach Witzel mit einem Gummirohr. Je mehr die Gefahr der Kotinfektion des Bauchfells und der Laparotomiewunde verringert werden kann, um so mehr steigt die Bedeutung der Enterostomie nicht allein zur temporären Behandlung bestimmter Ileusformen, sondern auch zur Vermeidung und Behandlung der enterogenen Sepsis. **R. Henschen** (Tübingen).

---

13) **W. Noetzel.** Zur Therapie der Pankreatitis.

(Beiträge zur klin. Chirurgie Bd. LVII. p. 734.)

Unter Mitteilung von neun Fällen von akuter Pankreatitis, je einem Fall von Pankreascirrhose und subkutaner, stumpfer Verletzung bespricht Verf. die Operationstechnik und die Indikationen zur operativen Therapie, wobei er zu folgenden Aufstellungen gelangt:

Die akute Pankreatitis muß prinzipiell chirurgisch behandelt werden mittels einer sobald als möglich auszuführenden Laparotomie und Tamponade des Pankreasherdes nach Bunge. Dem gewöhnlichen Weg durch das Lig. gastrocolicum kann man auf besondere Indikation hin noch eine stumpfe Durchtrennung des Mesokolon hinzufügen. Die freie Bauchhöhle ist nach Rehn auszuspülen und zu drainieren. Bei der so rasch und so schonend als möglich auszuführenden Laparotomie muß die Beschaffenheit der Gallengänge in jedem Falle genau festgestellt werden. Bei gleichzeitig bestehender Cholelithiasis ist, wenn es der Kräftezustand der Operierten gestattet, der dringendsten durch den Befund an den Gallenwegen gegebenen Indikation zu genügen, also event. die Cholecystostomie auszuführen. Gestattet der Allgemeinzustand dagegen einen Eingriff an den gleichzeitig erkrankten Gallenwegen nicht, so soll man nach Heilung der Pankreatitis eine Gallensteinoperation vorschlagen.

Digitized by Google

Bei Operationen wegen längere Zeit bestehender Cholelithiasis empfiehlt es sich, auch wenn gar keine Symptome von Pankreatitis bestanden haben, eine sichere Orientierung über den Zustand des Pankreas durchzuführen.

Trifft man bei einer wegen akuter peritonitischer Symptome ohne sichere Diagnose ausgeführten Laparotomie keinen positiven Befund in der Bauchhöhle, so ist gleichfalls zu raten, das Pankreas durch stumpfe Durchtrennung des Lig. gastrocolicum freizulegen und zu besichtigen.

Jedenfalls darf eine Pankreatitis erst dann als Ursache einer peritonitischen Erkrankung ausgeschlossen werden, wenn eine probatorische Freilegung des Organes seine Integrität ergeben hat.

Reich (Tübingen).

Kleinere Mitteilungen.

14) **E. Kraemer.** Die Verwendbarkeit der Konjunktivalreaktion zur Diagnose chirurgischer Tuberkulose.

(Beiträge zur klin. Chirurgie Bd. LVII. p. 581.)

Bei einem Material von 116 chirurgischen Fällen wurde die Konjunktivalreaktion mit einer 2%igen Alttuberkulinlösung auf ihren diagnostischen Wert nachgeprüft. Unter der Voraussetzung, daß die Reaktion in keinem Falle mit allgemeiner Schwäche höheren Grades und auch in keinem Falle mit irgendwelchen Veränderungen der Conjunctiva angewendet werden kann, ergab sie in 93% bei sicher tuberkulösen Fällen ein positives Resultat und in sicher nicht tuberkulösen Fällen in 97% einen negativen Ausfall.

Unter den genannten Voraussetzungen glaubt daher Verf. den Schluß ziehen zu können, daß ein positiver Ausfall die Anwesenheit irgend eines tuberkulösen Herdes im Körper wahrscheinlich, der negative Ausfall sehr unwahrscheinlich mache. Eine Wiederholung der Reaktion am gleichen Auge hat nur bei gleichmäßig negativem Ergebnis eine affirmative diagnostische Bedeutung. Im ganzen neigt Verf. zur Ansicht, daß die Reaktion in unklaren chirurgischen Fällen unter Umständen die Diagnose erleichtern kann. **Reich** (Tübingen).

15) **O. Roith.** Zur Indikationsstellung für die verschiedenen Anästhesierungsverfahren.

(Beiträge zur klin. Chirurgie Bd. LVII. p. 246.)

Verf. gibt eine Übersicht über die in der Heidelberger Klinik im Laufe eines Jahres ausgeführten allgemeinen Narkosen (1011), die lumbalen (100) und lokalen (222) Anästhesien mit ihren Erfolgen und Nachteilen und leitet daraus die zweckmäßigste Indikationsstellung für die Art der Schmerzbetäubung ab, wobei als oberster Grundsatz gilt, den Schmerz ganz auszuschalten und möglichst wenig zu schaden. Einen großen Teil der Mißerfolge bei den einzelnen Methoden schreibt Verf. einer schablonenmäßigen Anwendung des einen oder anderen Verfahrens ohne individuelle Indikationsstellung zu.

Zunächst ist die Allgemeinnarkose, die mit Chloroform, Billroth-Mischung oder Ätherrausch und Äthertropfnarkose ausgeführt wurde, immer noch das beste und allgemein brauchbare Verfahren. Hier wie bei der lokalen und lumbalen Anästhesie ist es rationell, die Erregbarkeit zuvor durch Sedativa herabzusetzen, wozu Morphium, am besten mit Atropin oder Skopolamin, sowie besonders auch Veronal sich eignet.

Diese Kombinationen sind nicht durch die Zufuhr verschiedener Gifte gefährlicher, sondern durch quantitative und zeitliche Beschränkung des Verbrauchs an

Digitized by Google

Narkotikum ungefährlicher und zugleich für den Pat. angenehmer, dem die Erregung vor der Operation und ein großer Teil der postnarkotischen Beschwerden und Komplikationen erspart wird. Die Allgemeinnarkose ist stets angezeigt bei Kindern und den meisten Laparotomien.

Für die Lokalanästhesie wird ein immer größeres Anwendungsgebiet angestrebt, was durch Ausbildung der persönlichen Technik und kombinierte Anwendung der Sedativa in großem Umfange gelungen ist, so daß Operationen an Kopf und Hals, an Mamma und Rippen, Probelaparotomien und Gastroenterostomien, Operationen an Genitalien und Damm, sowie alle Bruchoperationen, soweit nicht zu starke Verwachsungen vorliegen, unter dieser Methode ausgeführt werden. Dem Verf. erscheint auch die Kombination von Lokalanästhesie mit Allgemeinnarkose, z. B. zu größeren Laparotomien, als zweckmäßig.

Demgegenüber erfährt die Lumbalanästhesie, obgleich schwere Unglücksfälle nicht vorkommen, eine sehr beschränkte Wertschätzung, da sie nicht nur in 52% der Fälle unbefriedigende Anästhesien ergab, sondern auch recht häufig unangenehme Neben- und Nachwirkungen aufwies. Angewandt wurde zur Lumbalanästhesie in dem in Betracht gezogenen Zeitraum Atropin und zuletzt Tropakokain. Es besteht der Grundsatz, nichts in Lumbalanästhesie zu operieren, wozu lokale Anästhesie ausreicht. Somit verbleiben der Lumbalanästhesie in der Hauptsache nur verwachsene Hernien und größere Operationen an der unteren Extremität. Für die Operation des Mastdarmkrebses ist die Methode nicht geeignet.

Reich (Tübingen).

16) **J. Bergonié.** La fulguration (méthode de Keating-Hart pour le traitement du cancer).

(Journ. de méd. de Bordeaux 1908. Nr. 26.)

In einer lesenswerten Arbeit bespricht B. zunächst die Geschichte und Methode der Fulguration, um dann seine eigenen, mit der Blitzbehandlung gewonnenen Resultate mitzuteilen. Die Zahl der behandelten Fälle beträgt zehn, darunter neun Karzinome und ein Spindelzellensarkom; fast ausschließlich handelte es sich um Pat., die von Chirurgen als inoperal bezeichnet worden waren. Im Hinblick hierauf müssen die Erfolge B.'s ausgezeichnete genannt werden, wenn auch die Beobachtungszeit nur in zwei Fällen mehr als $1^1/_2$ Jahr beträgt. B. konnte die Angabe Keating-Hart's, daß es nicht notwendig sei, die Geschwulstmassen radikal mit dem Messer zu entfernen, da die nachfolgende kräftige Fulguration die zurückgelassenen Geschwulstzellen der Nekrobiose überliefere, voll bestätigen. Zehn, meist gute Abbildungen unterstützen die Angaben B.'s in überzeugender Weise.

Boerner (Rastatt).

17) **P. Grosse** (Leipzig). Ein Fall von Vergiftung nach Gebrauch von Thiosinamin.

(Münchener med. Wochenschrift 1908. Nr. 17.)

Die Vergiftungserscheinungen, welche in Herzschwäche, Fieber, Anurie, Verfall der körperlichen und geistigen Kräfte bestanden, traten erst nach der sechsten Injektion von 2,3 ccm Fibrolysin (= 0,2 Thiosinamin) auf und gingen nur ganz allmählich zurück.

Kramer (Glogau).

18) **A. Fells.** Remarks on cancer of the mouth in southern India with an analysis of 209 operations.

(Brit. med. journ. 1908. Juni 6.)

Unter den poliklinischen Kranken des London Missionary Society's Hospital zu Neyoor in Südindien fanden sich im Laufe von 2 Jahren 399 Fälle von bösartigen Neubildungen, unter diesen 377 Krebse. Davon entfielen auf die Mundhöhle 92% und nur 8% auf die übrigen Organe. Fast immer beginnt das Mundhöhlencancroid in der Wangenschleimhaut gegenüber den unteren Molaren. Diese

Digitized by Google

Vorliebe für die Mundhöhlenschleimhaut erklärt sich aus der allgemein verbreiteten Sitte, eine Mischung von Betelnüssen, Betelblättern, Tabak und gelöschtem Kalk zu kauen. Genau da, wo die Kaumasse der Wange anliegt, beginnt das Geschwür. Von den 209 Operierten starben nur 6 am Eingriff selbst; Dauerergebnisse lassen sich bei der Art der Bevölkerung nicht feststellen. Die Arbeit ist eine Stütze für die Lehre von der Reiztheorie bei Entstehung bösartiger Geschwülste.

Weber (Dresden).

19) **J. W. Cousins.** A case of compound follicular odontoma.

(Brit. med. journ. 1908. Juni 6.)

An der Hand eines von ihm operierten Falles gibt C. eine Beschreibung der am Menschen seltenen Geschwulstform des Odontoma. In seinem Fall entfernte er innerhalb 6 Jahren durch drei Operationen über 100 Dentikel und erreichte Dauerheilung. Das Odontoma entwickelt sich geschwulstartig aus dem Ganzen oder aus Teilen eines Zahnkeimes. Ein zusammengesetztes Odontom entsteht durch eine sehr frühzeitig einsetzende Entartung eines ganzen molaren Zahnkeimes, die schließlich einer knochenharten Masse entspricht mit kleinen Stückchen aus Zahngewebe und Knochen als Inhalt. Die Diagnose, die oft erst nach Probeeinschnitt möglich ist, kann sehr wichtig sein, weil zur Heilung einer solchen knochenharten Geschwulst am Kiefer die Resektion unnötig ist. Spaltung und Ausräumung genügt.

Weber (Dresden).

20) **K. Fritsch.** Zur Kenntnis des Adamantinoma solidum et cysticum des Unterkiefers.

(Beiträge zur klin. Chirurgie Bd. LVII. p. 193.)

Die aus der Küttner'schen Klinik stammende Beobachtung betrifft eine Pat. mit einer großen, nach dem Röntgenbefund mehrfach cystischen Geschwulst der einen Unterkieferhälfte, bei der durch halbseitige Unterkieferexstirpation mit Einfügung einer Immediatprothese Heilung und ein gutes funktionelles Resultat erreicht wurde.

Die zentrale Unterkiefergeschwulst zeigte auf dem Durchschnitt größere und kleinere Cysten mit serösem Inhalt und einem Zahn. Mikroskopisch fanden sich in einem kernarmen Bindegewebe Epithelzellenstränge, deren Rand von Zylinderzellen, deren Zentrum von netzartigem Gewebe gebildet wurde.

Wie Brennecke nimmt Verf. an, daß die Geschwulst von paradentären Schmelzresten ausging und ein Ademantinom darstellt, in welchem teils die Cystenbildung, teils das Vorkommen solider Geschwulstmassen überwiegt. Dementsprechend ist zwischen soliden und cystischen Adamantinomen zu unterscheiden.

Reich (Tübingen).

21) **F. T. Paul.** Three years' experience of Butlin's operation for cancer of the tongue.

(Brit. med. journ. 1908. Juni 6.)

Die Arbeit ist eine starke Empfehlung der von P. nach Butlin benannten Exzision der primären Geschwulst an Zunge, Gaumen, Mundboden, Wangen, Lippen, Rachen mit nachfolgender Ausräumung der beiden vorderen Halsdreiecke. Unter 35 Fällen dieser Operation waren zwei Todesfälle an Sepsis, 17 Dauerheilungen und 5 Rückfälle. Die übrigen Pat. waren an anderen Krankheiten gestorben oder nicht aufzufinden.

Weber (Dresden).

22) **Makkas.** Ein neues Instrument zur ösophagoskopischen Extraktion verschluckter Gebisse.

(Beiträge zur klin. Chirurgie Bd. LVII. p. 41.)

Die Anwendung ösophagoskopischer Fremdkörperextraktion erfährt eine gewisse Einschränkung durch jene Fälle, bei welchen, wie in drei eigenen Beob-

Digitized by Google

achtungen aus der Garrè'scen Klinik und neun fremden Fällen, die Extraktion mit Hilfe des Ösophagoskops unmöglich ist.

Der nächstliegende Versuch, in solchen Fällen den eingekeilten Fremdkörper zu zerkleinern, hat mehrere Methoden und Instrumente entstehen lassen, gilt aber mit Recht als gefährlich und technisch sehr schwierig. So ist beispielsweise die galvanokaustische Zerstückelung nach Kilian nur diesem selbst einmal gelungen.

Verf. hat nun nach dem Typus der Beißzangen ein Instrument konstruiert, das nach Versuchen nicht nur Gebißplatten, sondern auch Knochen zerschneidet. Allerdings läßt es sich bei seiner Kürze nur im Hals- und obersten Brustteil anwenden und gestattet bei seiner Dicke nicht die Kontrolle des Auges.

Das Instrument ist zu beziehen von F. A. Eschbaum in Bonn.

Reich (Tübingen).

23) **E. Bergeat.** Über Thoraxresektion bei großen, veralteten Empyemen.

(Beiträge zur klin. Chirurgie Bd. LVII. p. 373.)

Die sehr umfangreiche Arbeit bespricht zur Einleitung die 90 Empyemerkrankungen, die in den letzten 15 Jahren in der II. chirurgischen Abteilung (Dr. Sick) des Hamburg-Eppendorfer Krankenhauses zur Beobachtung und Operation kamen. Unter den 90 Fällen befanden sich 21 veraltete Empyeme, von denen 11 metapneumonisch, 4 tuberkulös, 4 idiopathisch und 1 posttraumatisch waren und 19 Männer, 2 Weiber betrafen.

Die an diesem Material gemachten Erfahrungen gehen dahin, daß in den weitaus meisten Fällen alte Empyeme und Empyemfisteln nur durch die Schede'sche Thoraxresektion zur Ausheilung gebracht werden können. Die Resektion muß in möglichst großem Umfange gemacht werden, um den Erfolg zu sichern, da mehrere kleine Eingriffe nur die Heilungsdauer verlängern. Doch macht es die Größe des erforderlichen Eingriffes und der Zustand der Pat. meist nötig, die Radikaloperation mehrzeitig auszuführen; 8mal wurde in 2, 5mal in 3 und je 2mal in 4 und 5 Sitzungen operiert. Als Kontraindikation ist nur sehr schlechter Allgemeinzustand oder fortgeschrittene Amyloiddegeneration anzusehen. Veraltete, ausgedehnte tuberkulöse Empyeme sollten ebenfalls operiert werden, wenn der Zustand der anderen Lunge und des Allgemeinbefindens es zuläßt. Bei Kindern soll die Thoraxresektion möglichst bald vorgenommen werden, da vollständige Regeneration der knöchernen Teile zu erwarten ist.

Die Kombination der Schede'schen Thoraxresektion mit der Délorme'schen Dekortikation ist in jedem Falle, wo die Pleura pulmonalis schwartig verdickt ist, zu versuchen und in günstigen Fällen auszuführen. Neun diesbezügliche Erfahrungen ließen es zweckmäßig erscheinen, zuerst an einem kleinen Fenster in der Schwarte die Probe auf die Ausdehnungsfähigkeit der Lunge zu machen, bevor man den Pat. dem zwar sehr rationellen, aber auch sehr eingreifenden Verfahren unterwirft. Unter Umständen genügt schon eine Umschneidung der Schwarte an der Grenze der Höhle. Vor Inangriffnahme der Operation ist eine möglichst genaue Orientierung über die intrathorakischen Verhältnisse unter Zuhilfenahme aller zur Verfügung stehenden Untersuchungsmethoden unbedingt erforderlich.

Der Schede'sche U-Schnitt hat sich vor allen anderen Modifikationen bewährt. Großer Wert ist auf die Narkose zu legen, zu der man nicht reinen Äther verwenden soll und für die sich neuerdings der Roth-Dräger'sche Apparat als sehr brauchbar erwiesen hat.

Die unmittelbaren Heilungsresultate stellen sich folgendermaßen dar:

Vollständig geheilt	13
Mit Fistel entlassen	4
Gestorben	4.

Die mit Fistel Entlassenen wurden laut Mitteilung später noch geheilt, so daß 17 Heilungen 4 Todesfällen gegenüber stehen (81 : 19 %). Speziell auf die 7 tuberkulösen Empyeme kommen 29 % Todesfälle und 71 % Heilungen.

Digitized by Google

Verf. führt sodann die Statistik von Vosswinkel weiter und bespricht 135 Fälle von operierten veralteten Empyemen. Endausgang war: 56,5% geheilt. 18,8% gebessert, 1,5% ungeheilt, 23,2% gestorben. Die tuberkulösen Empyeme für sich ergaben eine Mortalität von 43% und Heilung in 57%. Weitaus die meisten Fälle (90) wurden nach dem Schede'schen Verfahren operiert, das sich somit als das am meisten verbreitete und zugleich erfolgreichste erwies.

Zum Schluß beschreibt Verf. eine Reihe von interessanten Querschnitten des Thorax bei serösem und eitrigem Erguß und nach ausgedehnten Rippenresektionen, welche vor allem die Schrumpfungs- und Verdrängungserscheinungen zur Anschauung bringen. **Reich** (Tübingen).

24) **A. Hoffmann.** Beitrag zur Brustwandresektion mit Plastik auf die freigelegte Lunge.

(Beiträge zur klin. Chirurgie Bd. LVII. p. 182.)

Küttner hat in zwei Fällen wegen Rippenchondrom und einer nach Mammaexstirpation aufgetretenen krebsverdächtigen Infiltration eine ausgedehnte Resektion der Brustwand in der Sauerbruch'schen Kammer vorgenommen und die Defekte durch Hautweichteillappen aus der nächsten Umgebung gedeckt, die auf die freie Lungenoberfläche gelegt wurden. Außer der möglichst dicht gelegten Hautnaht wurden im ersten Falle die Muskelstümpfe zum Teil durch Naht vereinigt, im zweiten Falle die Pleura parietalis an die extrakostale Muskulatur befestigt. Beide Pat. kamen, nachdem im ersten Falle eine leichte entzündliche Reaktion der Pleura mit nachfolgender spontaner Lösung der Verwachsungen zwischen Lungen und Lappen, im zweiten Fall eine exsudative Pleuritis abgelaufen war, zur Heilung. **Reich** (Tübingen).

25) **v. Saar.** Ein sehr junger maligner Mammatumor.

(Beiträge zur klin. Chirurgie Bd. LVII. p. 231.)

Bei einer 48jährigen Frau, jenseits des Klimakteriums, die nie geboren hatte, fanden sich in der Mamma Involutionsveränderungen, Cystenbildung und eine Geschwulst, die wegen ihres Eindringens in fremdes Gewebe (Fettgewebe und Endoneurium), sowie wegen ihrer morphologischen Eigenschaften als Karzinom bezeichnet werden mußte, und deren Begrenzung nach dem normalen Parenchym eine unscharfe war. Eigentümlich im histologischen Bilde war eine mächtige Wucherung des elastischen Gewebes im Bereich des Karzinoms, die stellenweise bis zum Untergang der epithelialen Gebilde führte und mehrfach Regenerationserscheinungen aufwies. Durch diesen Antagonismus zwischen epithelialer Neubildung und Hypertrophie der elastischen Elemente kann demnach in beschränktem Maße eine spontane Heilung bösartiger Prozesse an einzelnen Stellen angestrebt werden. Der Arbeit sind Mikrophotogramme nach Lumière beigegeben. **Reich** (Tübingen).

26) **Crone.** Fall von Bauchverletzung mit Darmvorfall.

(Deutsche militärärztl. Zeitschrift 1908. Hft. 10.)

Ein Kanonier erhielt mit einem großen Taschenmesser einen Stich in den Leib, die vorgefallenen Därme wurden, da sich der Vorgang auf der Landstraße abgespielt hatte und nur Verbandpäckchen zur Verfügung standen, mit einigen Sublimatmullkompressen und darüber Watte bedeckt, und der Mann mittels Fahrbahre ins Lazarett gebracht. Der Transport dauerte etwa nur 1/4 Stunde. Im Lazarett wurde am Dünndarm eine 1,5 cm lange, am Dickdarm zwei 1,5 bzw. 2,5 cm lange Wunden vernäht. Der vorgefallene Darm, und zwar etwa 1—1,5 m Dünndarm und 40 cm Dickdarm, wurde dann reponiert und die Bauchhöhle schichtweise geschlossen bis auf eine für einen Gazestreifen bestimmte Öffnung im unteren Wundwinkel. Ohne daß peritonitische Reizerscheinungen eintraten, heilte die Wunde innerhalb 2 Monaten aus. Der Mann wurde später wegen geringfügiger Unterleibsbeschwerden dienstunfähig. **Herhold** (Brandenburg).

Digitized by Google

27) **G. Lerda.** Sulle rotture sottecutanee dell' intestino.
(Arch. internat. de chirurgie Vol. IV. Fasc. 1.)

Unter den vier klinischen Beobachtungen des Verf.s ist wegen des verhältnismäßig unbedeutenden Traumas die Krankengeschichte des dritten Falles erwähnenswert. 54jähriger Mann, der einen kleinen, rechtsseitigen, durch ein Bruchband nicht geschützten Leistenbruch hat, fällt, während er beide Hände in den Taschen trägt, auf den Bauch. Trotz sofortiger heftiger Schmerzen im Leib arbeitet er noch 1 Stunde weiter. 12 Stunden später Laparotomie. Etwa 1 m oberhalb der Bauhin'schen Klappe findet sich eine Platzruptur des Dünndarmes. Das Loch nimmt $^2/_3$ des Umfanges der Darmschlinge ein und korrespondiert nach seiner Lage mit dem Eingange zum Bruchsacke. Verschluß durch doppelte Lembertnaht. Tod an Peritonitis nach 8 Stunden.

Auf Grund seiner klinischen Beobachtungen und auf Grund von Experimenten, die teils an Tieren, teils an Leichen ausgeführt wurden, kommt L. zu dem Schluß, daß eine umschriebene Gewalteinwirkung, die den Bauch trifft, sowohl eine Hernie wie eine Platzruptur des Dünndarmes erzeugen kann. Eine durch ein Trauma getroffene Darmschlinge platzt dann, wenn die Vermehrung des intraintestinalen Druckes durch den Gegendruck der Nachbarorgane ausgeglichen wird. Das ist der Fall, wenn Lücken in der Bauchwand — z. B. Bruchpforten — vorhanden sind. Charakteristisch für diese Entstehungsart ist das Fehlen von Ekchymosen und Zerreißungen des Peritoneum parietale. Außerdem spielen bei der Entstehung einer Platzruptur des Darmes die verschiedene Füllung und wechselnde Beweglichkeit der einzelnen Darmabschnitte, sowie der Spannungsgrad der Bauchwand eine Rolle.

Die klinischen Zeichen der Darmverletzung sind manchmal unsicher. Die Reizung des Bauchfells ist um so stärker, je weiter abwärts die Zerreißung lokalisiert ist. Pulsveränderung, Schmerzhaftigkeit und Härte des Leibes können anfangs fehlen. Die Prognose ist um so günstiger, je früher eingegriffen wird.

Revenstorf (Hamburg).

28) **Dubujaboux.** Perforation intestinale au 9 jour d'une typhoïde. Dilatation aigue postopératoire de l'estomac et de l'intestin.
(Arch. de méd. et de pharm. militaires 1908. April.)

Ein wegen Typhus ins Lazarett aufgenommener Soldat bekam am 9. Krankheitstag einen heftigen Schmerz in der rechten Bauchhälfte, die Temperatur stieg, und Erbrechen trat ein. Bei der Laparotomie wurde 35 cm oberhalb der Bauhinschen Klappe eine Perforation im aufsteigenden Kolon angetroffen, die vernäht wurde. Auswaschen der Bauchhöhle mit heißer Kochsalzlösung und Drainage derselben. Nach der Operation wurde andauerndes Erbrechen und Stuhlverhaltung beobachtet; 15 Tage hindurch wurden Magenausspülungen gemacht und Klistiere verabfolgt; während der ganzen Zeit wurde der Körper nur durch künstliches Serum (subkutan) ernährt. Der Kranke kam mit dem Leben davon.

Verf. weist darauf hin, daß bei eingetretener Perforation so schnell als möglich operiert werden muß; aber auch die Fälle, welche erst relativ spät in Behandlung kommen (24 Stunden), sollen noch operiert werden. Verf. verfügt über sechs Fälle einschließlich des eben geschilderten, welche in französischen Lazaretten operiert wurden; zwei wurden geheilt, vier starben.

Herhold (Brandenburg).

29) **A. Smith.** Primary pneumococcic peritonitis.
(Brit. med. journ. 1908. Mai 30.)

Bericht über zwei Fälle, Mädchen von 8 und 4 Jahren, die unter undeutlichen Zeichen einer Pneumonie erkrankten, gleichzeitig mit schweren peritonealen Erscheinungen. Nach einer wenig ausgeprägten Krise gingen die abdominalen Symptome weiter. Beide Pat. wurden nach Entleerung großer Mengen Eiters geheilt. Der Eiter enthielt Pneumokokken in Reinkultur. Die Fälle gelten S. als eine

Digitized by Google

Bestätigung für die Lehre von der Infektion des Bauchfelles auf dem Blut- bzw. Lymphwege. **Weber** (Dresden).

30) **H. L. Barnard.** An address on surgical aspects of subphrenic abscess.

(Brit. med. journ. 1908. Februar 22.)

B. berichtet aus dem London Hospital über Studien und Erfahrungen an 76 Fällen von subphrenischem Abszeß, im Laufe von 8 Jahren beobachtet, in einer sehr lesenswerten, ausführlichen Arbeit. Aus dem Inhalt, der sich zu einem Gesamtreferat nicht eignet, sei folgendes hervorgehoben. Die Anatomie, Pathologie und Symptomatologie wird eingehend besprochen mit manchen neuen Gesichtspunkten. Unter den Ursachen zur Abszeßbildung in den 76 Fällen steht obenan das Ulcus ventriculi und duodeni 26 mal, die Appendicitis 12 mal, vereiterte Echinokokkencysten 8 mal und tropische Leberabszesse 6 mal; alle übrigen Ursachen treten mit ein bis drei Vertretern ganz zurück.

Die Probepunktion ist nur erlaubt, wenn alles zur nachfolgenden Operation bereit ist. In diesem Fall ist sie aber auch das einzig sichere Mittel, den Eiter aufzusuchen und verdient — auf dem Operationstisch! — ausgedehnte Anwendung. Die Operationsmethoden teilt B. ein in »vordere« und »hintere«, in thorakale und abdominale, die thorakalen wieder in vordere, hintere, in transpleurale, subpleurale; die abdominalen in mediane, hypochondrale, lumbale. Wenn irgend möglich, soll man den »hinteren« Methoden den Vorzug geben wegen der besseren Abflußbedingungen. Sie gaben in 26 Fällen 27 %; die 43 »vorderen« 39,5 % Sterblichkeit.

Im ganzen stellte sich die Sterblichkeit bei 76 Fällen auf 47,4 %. Alle 12 Nichtoperierten starben! Von 64 Pat. mit 73 Operationen starben 24 = 37,5 %. B.'s Untersuchung an den 36 Todesfällen ergab Unvermeidbarkeit des tödlichen Ausganges 12 mal, Vermeidbarkeit 24 mal. In der Hälfte der vermeidbaren Todesfälle war die Krankheit überhaupt nicht erkannt worden, in der anderen Hälfte fehlte es an genügender Einzelkenntnis über Ort und Art des Abzesses während der Planung und Ausführung der Operation. **Weber** (Dresden).

31) **Mollard-Chattot.** Évacuation spontanée de l'ascite par l'ombilic.

(Lyon méd. 1908. Nr. 22.)

Mitteilung von zwei Fällen von Lebercirrhose, in denen der reichliche Ascites zu einer Perforation des Nabels führte, obwohl die seröse Flüssigkeit mehrfach durch Punktion entleert worden war. In dem einen Fall wurde die Fistelbildung durch Gangrän des Nabels vorbereitet, in dem anderen wurde die stark verdünnte Haut beim Aufstehen plötzlich durchbrochen, ohne daß entzündliche Erscheinungen eine Rolle gespielt hätten. In beiden Fällen trat nach 6 bzw. 7 Tagen der Tod durch Erschöpfung ein. Besprechung der französischen Litteratur.

Boerner (Rastatt).

32) **Martini e Pietro.** Sopra un interessantissimo caso di ascite filante prodotta da tumore peritoneale.

(Giorn. della R. Accad. di med. di Torino 1908. Nr. 3—5.)

Ein 36jähriger Mann war wegen Ascites und wiederholter Pleuraexsudationen 4 Jahre lang in Beobachtung und Behandlung. Wiederholte Punktionen hatten fadenziehende Flüssigkeit ergeben und waren von zeitweiser Besserung gefolgt, so daß eine tuberkulöse Polyserositis angenommen wurde. Die Laparotomie ergab eine miliare Karzinomatose des parietalen und viszeralen Bauchfells, die durch eingehende mikroskopische Untersuchung exstirpierter Knoten sichergestellt wurde.

Nach der Laparotomie und Entleerung des Exsudates verschwanden alle Symptome, so daß Verff. eine bereits 1 Jahr andauernde Heilung der so gutartig verlaufenen Karzinomatose annehmen. **Strauss** (Nürnberg).

Digitized by Google

33) **Wakefield.** Oxyuris vermicularis found in the vermiform appendix.
(Journ. amer. med. assoc. Bd. L. p. 23.)

Der Fall wird wegen der Seltenheit des Befundes mitgeteilt. Es lagen am Ende des sonst wenig veränderten Wurmfortsatzes 5 bis 6 Oxyuren zusammen und hatten etwa $^1/_3$ der Dicke der Wandung durchbohrt. W. hält die Perforation der Appendix durch sie für wahrscheinlich. Ref. konnte kürzlich bei einem von anderer Seite operativ entfernten Wurmfortsatz gleichen Befund beobachten. Auch hier zeigte die Appendix nur sehr wenig Veränderung. Die Würmer, sechs an der Zahl, lagen in der Mitte und hatten sich anscheinend in die Schleimhaut eingebohrt.

Trapp (Bückeburg).

34) **E. Hoke.** Ein Fall von Perityphlitis typhosa. (Aus der medizinischen Universitätsklinik in Prag. Prof. R. v. Jaksch.)
(Münchener med. Wochenschrift 1908. Nr. 25.)

Die betreffende Pat., eine Krankenpflegerin, bot im Verlaufe eines wohl durch Kontaktinfektion erworbenen Darmtyphus typische Erscheinungen einer Appendicitis, die mit dem Typhus verschwanden, um später wieder zu rezidivieren und dadurch die Appendektomie zu veranlassen. Die Kranke hatte 3 Wochen vorher kurze Zeit auch an einer Angina gelitten, so daß diese gleichfalls als ätiologisches Moment in Betracht kam.

Kramer Glogau).

35) **Gebele.** Zur Prognose und Behandlung der Peri- und Paraappendicitis.
(Deutsche med. Wochenschrift 1908. Nr. 21.)

Jede peri- und paraappendicitische Geschwulst, die sich nicht innerhalb des Intermediärstadiums ganz oder fast ganz zurückbildet, ist gewöhnlich eitriger und deshalb zweifelhafter Natur. Sie wird am besten am Ende des Intermediär- bzw. am Anfang des Spätstadiums operiert. Es wurden in der Münchener Klinik 87 Geschwülste im Spätstadium operiert mit 4,6% Mortalität. In der Regel wird radikal vorgegangen und der Wurmfortsatz entfernt, wenn er ohne besondere Schwierigkeiten zu erreichen ist. Sonst wird er sekundär exstirpiert.

Borchard (Posen).

36) **Gebele.** Zur Kasuistik der Entzündung des Meckel'schen Divertikels. (Aus der chirurgischen Klinik München. Prof. v. Angerer.)
(Münchener med. Wochenschrift 1908. Nr. 23.)

Fall von diffuser eitriger Peritonitis infolge Perforation des entzündeten Meckel'schen Divertikels bei gleichzeitig vorhandener chronischer Appendicitis und im Anschluß daran Auftreten von Volvulus des Dünndarmes um eine fixierte Ileumschlinge. Bei der Operation wurde das Divertikel exstirpiert, ebenso der Wurmfortsatz entfernt. Der makro- und mikroskopische Befund an ersterem ist genau beschrieben. Heilung.

Kramer (Glogau).

37) **N. W. Kopylow.** Über inkarzerierte Hernien.
(Russ. Archiv für Chirurgie 1907. [Russisch.])

Von 75 Fällen verlor K. 42%. Diese Zahl ist ihm ein Ausdruck für die traurigen, rückständigen Verkehrsverhältnisse Rußlands; mußten doch manche Pat. auf elenden Wegen bis zu 100 Werst weit gefahren werden, um den Arzt zu erreichen. Bei sechs Kranken bestand die Einklemmung über 10 Tage! Ein Pat. mit einem 1 Monat eingeklemmten Netzbruch kam durch; bei den übrigen bildete gangränöser Darm den Bruchinhalt (12 Tage — geheilt; 16, 13, 11, 13 Tage — tot).

In 50 Fällen war der Bruchinhalt reponibel. Von ihnen endeten 11—22% tödlich, während von den 25 Kranken mit gangränösem Inkarzeratum 20—80% starben.

In einem Falle lagerte K. die verdächtige Schlinge nach außen, reponierte sie, als ihr Aussehen nach 24 Stunden normal war, in die Bauchhöhle und tamponierte. Pat. ging an Peritonitis zugrunde.

V. E. Mertens (Kiel).

Digitized by Google

38) **R. Levy.** Über kongenitale Bauchmuskeldefekte und Hernia ventralis incarcerata.

(Beiträge zur klin. Chirurgie Bd. LVII. p. 201.)

Verf. beschreibt aus der Küttner'schen Klinik einen rechts sehr hochgradig, links weniger ausgebildeten Bauchbruch bei einem 70 Jahre alten Manne, bei dem außerdem ein doppelseitiger Leistenbruch und Hochstand beider Hoden zu konstatieren waren. Der Bauchbruch war vom Pat. im 18. Jahre erstmals beobachtet worden und hatte sich mit dem Alter erheblich vergrößert, aber den Träger bis zuletzt in seinem Beruf als Maurer nicht wesentlich belästigt. Einklemmungserscheinungen, die früher schon öfter vorgekommen waren, zwangen den Pat. die Klinik aufzusuchen, wo die Reposition leicht gelang.

Die Brüche saßen im Bereich des Musc. obliquus enternus und beruhten auf einem Defekt der Recti unterhalb des Nabels, der oberen Hälften der Obliqui externi und vielleicht von Teilen des Obliquus internus und transversus. Auf der Seite der geringeren Vorwölbung fühlte man deutlich einen Bruchspalt, in dem Darmschlingen eingeklemmt waren.

Bezüglich der Ätiologie glaubt Verf. eine stationär gewordene progressive Muskelatrophie und spinale wie periphere Lähmungen ausschließen zu können, so daß zur Erklärung nur die Annahme angeborener Bauchmuskeldefekte übrig bleibt, deren intra-uterine Genese allerdings noch völlig dunkel ist.

Reich (Tübingen).

39) **Lindenstein.** Zur Lehre von der Hernia epigastrica.

(Beiträge zur klin. Chirurgie Bd. LVII. p. 293.)

Im Nürnberger Krankenhause kamen in den letzten 5 Jahren 13 Hernien der Linea alba zur Beobachtung, während im gleichen Zeitraum insgesamt 13634 Pat. aufgenommen und 850 Hernien überzeugt operiert wurden. Frauen und Kinder sind selten betroffen, dagegen meist Männer im kräftigen Alter, die der arbeitenden Klasse angehören.

Aus der Anatomie der Linea alba erklärt es sich unschwer, daß die Brüche meist oberhalb des Nabels, am häufigsten dicht über dem Nabel und genau in der Mittellinie sitzen und die Lücke eine rhombische Gestalt hat. Die eigentlichen Hernien enthalten meist Netz und sind klinisch von den properitonealen Lipomen, auf deren Grundlage sie auch häufig entstehen, nicht zu unterscheiden. Die epigastrischen Hernien entstehen weder durch Trauma noch infolge rascher Abmagerung, sondern auf Grundlage einer angeborenen Schwäche der Bauchwand und der Fascie, weshalb sie auch häufig mit anderen Hernien (unter 13 Fällen 5mal) kombiniert sind.

Sie können jahrelang bestehen, ohne Beschwerden zu machen. Treten sie in Erscheinung, so tun sie es entweder plötzlich unter Einklemmungserscheinungen, oder, was viel häufiger ist, unter allmählicher Steigerung der Symptome. Letztere gleichen denen bei allen möglichen Magen-Darmerkrankungen und werden recht häufig mißdeutet. Charakteristisch ist, daß die Intensität der Schmerzanfälle mit dem Lagewechsel sich ändert.

Die operative Therapie ist eine überaus dankbare und in allen Fällen angezeigt, wo Beschwerden bestehen. Während man früher sich meist mit einer einfachen Schichtnaht der Bauchdecken wie bei medianen Laparotomien begnügte, wendet Verf. neuerdings die Graser'sche Methode mit Hautfascienquerschnitt und Muskelplastik aus dem Rectus an.

In zehn von zwölf nachuntersuchten Fällen waren die Operierten rezidiv- und beschwerdenfrei geblieben, zwei Pat. hatten Rezidive der Hernie, aber ohne Beschwerden.

Reich (Tübingen).

40) **Cranwell** (Buenos-Ayres). Diagnostic et traitement de la hernie diaphragmatique (forme chronique).

(Revue de chir. XXVIII. année. Nr. 1.)

C. beobachtete einen falschen traumatischen Zwerchfellbruch bei einem 24jährigen Italiener, der einen Dolchstich in den achten linken Interkostalraum in der vorderen

Digitized by Google

Achsellinie erhalten hatte. Die Verbreiterung der linken Brustkorbseite an der Basis, ihre geringere Beteiligung an der Atmung, Darmgeräusche daselbst und tympanitischer Schall, der sich bei tiefer Inspiration weiter nach oben ausbreitete, zugleich heftiger Schmerz, der das Gesicht zum Risus sardonicus verzerrte, und die Empfindung des Kranken, als ob die Baucheingeweide in die Höhe gezogen würden, endlich die Verlagerung des Herzens nach rechts stellten die Diagnose sicher. Auf dem Röntgenschirm sah man zudem einen dunklen Schatten von 3 cm Breite und 10 cm Länge im unteren vorderen Teil der linken Brusthöhle.

Bei der Operation, die transpleural unter Bildung eines breiten, oben gestielten Brustwandlappens mit Resektion von je 12 cm der achten und neunten Rippe ausgeführt wurde, fand sich das Querkolon mit dem großen Netz in der Brusthöhle. Letzteres war an den Rändern des Zwerchfellspaltes und unter dem Herzbeutel angewachsen, so daß die Reposition erst nach seiner Resektion gelang. Die sorgfältige Naht der Zwerchfellücke und der vollständige Verschluß der Brustfell- und Hautwunde führten zu reaktionsloser Dauerheilung.

Den Weg durch die Pleura hält Verf. in allen Fällen (frischen, chronischen und eingeklemmten) für den weitaus besten, weil er die genaueste Untersuchung und Versorgung der in die Brusthöhle vorgefallenen Eingeweide und die bequemste Zugänglichkeit zum Zwerchfell gewährt. Zudem läßt sich bei den nötigen Eingriffen am Zwerchfell der operative Pneumothorax auch auf dem Bauchwege nicht vermeiden und ist wenigstens bei chronischen Hernien wegen eingetretener Verwachsungen, die den weiteren Kollaps der bereits komprimierten Lunge verhindern, nicht zu fürchten. **Gutzeit** (Neidenburg).

41) **B. Dawson.** An address on the diagnosis and operative treatment of diseases of the stomach.

(Brit. med. journ. 1908. Mai 9.)

D. entwickelt als Interner seine Ansichten über Magenoperationen. Das Leben nur verlängert zu haben, ist an sich noch kein Maßstab für die Berechtigung einer Operation, z. B. einer Gastrostomie bei bösartiger Stenose. Das verlängerte Leben muß auch unter bessere Bedingungen gebracht worden sein, wenn der Eingriff berechtigt sein soll. So ist die Gastrostomie bei bösartiger Stenose nur berechtigt bei unstillbarem Durst infolge der Verengerung; solche Fälle von Unfähigkeit auch nur Wasser zu schlucken sind aber selten. Unter 34 Fällen gab der Durst nur einmal Anzeige zur Operation.

Die Gastroenterostomie ist beim Karzinom nur berechtigt bei Pylorusstenose, und auch hier nur dann, wenn die Magenwandung noch genügend motorische Kraft hat. In allen anderen Fällen von Magenkrebs, auch nach gemachter Probelaparotomie, ist die Gastroenterostomie unberechtigt.

Die beim Geschwür, das unter genügend lange fortgesetzter innerer Behandlung nicht beschwerdefrei wird, so segensreiche Gastroenterostomie wirkt dadurch, daß die Fistel ein Notauslaß ist bei Krampfzuständen des Pylorus, bei Überfüllung des Magens, und daß durch den Rückfluß von Galle und Pankreassaft die Azidität herabgesetzt wird. Die Fistel wirkt — soviel steht heute fest — nicht einfach drainierend, sondern nur als Austreibungsort für die motorischen Kräfte des Magens, wenn der Pylorus dauernd oder zeitweise verlegt ist. Darum läßt sie im Stich bei der einfachen Atonie und Erweiterung des Magens.

Die Nachuntersuchung von 60 Fällen von Gastroenterostomie bei Geschwür hatte befriedigende Ergebnisse, zuweilen völlige Beschwerdefreiheit, meist sehr wesentliche Besserung, selten gar keine Beeinflussung.

D. ist ein unbedingter Gegner jeder Operation bei akuten Blutungen, ebenso bei der Erweiterung ohne Stenose. Denn bei letzterer bedarf die Fistelbildung genau so gut wie der Weg durch den Pylorus der in solchen Fällen eben fehlenden motorischen Kraft. Auch die Alkalisierung des Mageninhalts von der Fistel aus kann nichts nützen, da eine Hyperazidität nur sehr selten besteht.

Weber (Dresden).

Digitized by Google

42) **Jonnesco** et **Grossman.** Contribution à l'étude de la linite plastique.

(Revue de chir. XXVIII. année. Nr. 1.)

In dem von den Verff. beobachteten Falle des in seiner Ätiologie noch strittigen Leidens handelte es sich um totale Sklerose des Magens bei einem 42jährigen Manne. Die Magenwand war bis zu 1,8 cm dick und knirschte beim Schneiden. Das ganze Organ war nur 15 cm lang, $4^1/_2$ cm breit und 3—5 cm dick und faßte knapp 40 ccm; der Pylorus war gänzlich unwegsam. Die Gastrostomie blieb deshalb ohne Nutzen, erst die Jejunostomie machte eine regelmäßige Ernährung möglich, doch war der Kranke so schwach, daß er den Verschluß des künstlichen Magenmundes, der wegen Andauung der umgebenden Haut erforderlich wurde, nur noch 2 Tage überlebte. Die Verff. bemerken selbst, daß nur die Totalexstirpation des Magens mit Kardiojejuno- oder -duodenostomie zweckmäßig gewesen wäre.

Die Hauptveränderungen fanden sich in der Submucosa und bestanden in einer chronischen diffusen Entzündung des Bindegewebes mit Vermehrung der elastischen Fasern, welche die glatten Muskelzellen vielfach erdrückten. Sekundär war noch eine Streptokokkeninfektion hinzugetreten, die auch die benachbarten Lymphknoten ergriffen hatte. Das Bauchfell war unbeteiligt, von einer Geschwulstbildung nichts zu finden. **Gutzeit** (Neidenburg).

43) **B. G. A. Moynihan.** An address on gastro-enterostomie and after.

(Brit. med. journ. 1908. Mai 9.)

Der sehr erfahrene Chirurg aus Leeds gibt hier eine wertvolle Übersicht über die Dauererfolge in 255 Fällen von Gastroenterostomie. Die erste Gruppe — Geschwürsperforation — enthält unter 9 Fällen 2 Todesfälle, die zweite — akute Blutung — unter 26 Fällen 3 Todesfälle, die dritte — chronisches Geschwür — unter 205 Fällen 2 Todesfälle, die vierte — Sanduhrmagen — unter 15 Fällen 3 Todesfälle, im ganzen also 3,5% Sterblichkeit. Die Nachuntersuchung über den augenblicklichen Zustand bei 231 Operierten ergibt Heilung in 198 Fällen, Besserung in 8, keine Besserung in 12, zweifelhafte Beurteilung in 9 und keinen neuesten Bericht in 4 Fällen.

M. faßt die Schlüsse aus seiner umfangreichen Arbeit selbst in folgende Worte: Die Gastroenterostomie wirkt am besten bei einem mechanischen Hindernis für den Durchgang von Mageninhalt. Ist der Pylorus frei, so bleibt die neue Fistel als Austrittsstelle unbenutzt, wahrscheinlich weil sie bei der motorischen Tätigkeit des Magens so gestreckt wird, daß ihre Lichtung praktisch verschwindet. Ein Geschwür an der kleinen Kurvatur in der Nähe der Cardia soll, wenn irgend möglich, exzidiert werden; eine Fistel ist hier zwecklos oder schädlich. Unter keinen Umständen soll man eine Gastroenterostomie ausführen, wenn kein deutlich nachweisbares organisches Leiden vorliegt. Der Circulus vitiosus ist eine Folge leichter mechanischer Abflußhindernisse, erzeugt durch fehlerhafte Technik. Er kann fast mit Sicherheit vermieden werden, wenn man die zuführende Schlinge ganz kurz nimmt (»no loop method«), jede Drehung um ihre Längsachse meidet und sie senkrecht an die hintere Magenwand anheftet. **Weber** (Dresden).

44) **A. Peiser.** Über den sog. Wringverschluß des Darmes.

(Beiträge zur klin. Chirurgie Bd. LVII. p. 211.)

In der Küttner'schen Klinik wurde eine 43 Jahre alte Frau beobachtet, die nach 12tägiger Krankheit unter der Diagnose eines tiefsitzenden Obturationsverschlusses des Darmes unbekannter Ätiologie zur Operation kam.

Bei der Laparotomie fand sich ca. 80 cm oberhalb der Ileocoecalklappe in der rechten Unterbauchgegend eine Drehung eines kurzen Dünndarmstückes um ca. 90° um seine eigene Längsachse. Der Darm war durch sein aufgerolltes Mesenterium verdeckt und in seiner Lage durch eine frische Fibrinschicht festgelegt. Am Über-

Digitized by Google

gang des zuführenden, stark geblähten Darmschenkels in die gedrehte Partie war der Darm geknickt. Es bedurfte nur eines geringen Zuges, um den Darm frei zu machen. Rasche Heilung.

Während nun Wilms für den Wringverschluß die Knickung als primär, die spiralige Drehung des Darmes um seine Längsachse als sekundär auffaßt, glaubt Verf., daß in seinem Falle die Darmdrehung primär war und die Knickung des zuführenden Schenkels sekundär infolge der starken Blähung erfolgte, mithin die beiden Hauptmomente dieser Art von Darmverschluß in verschiedener Reihenfolge eintreten können.

Der Wringverschluß des Darmes ist bisher nur in drei, zudem mehrfach angezweifelten Fällen bei Kindern beschrieben. Diese Seltenheit erklärt sich zum Teil daraus, daß der Verschluß sich sehr leicht lösen läßt und daher öfter übersehen werden mag, wenn die Aufsuchung des Hindernisses bei Ileusoperationen nicht unter ausgiebiger Darmeventration und Kontrolle des Auges erfolgt. Darin liegt vielleicht eine Erklärung für manchen auch operativ nicht aufgeklärten Ileusfall. **Reich** (Tübingen).

45) **P. Sick.** Über Brucheinklemmung mit Volvulus und primäre Enterostomie.

(Beiträge zur klin. Chirurgie Bd. LVII. p. 336.)

Verf. teilt zwei Fälle von Brucheinklemmung mit Volvulus mit, um zu zeigen, wie leicht man mehrfachen Darmverschluß übersehen kann. Im ersten Falle handelte es sich um einen eingeklemmten gangränösen Leistenbruch, der mit Resektion behandelt wurde, aber an einer vermutlich vom brandigen Bruchsack ausgehenden Peritonitis starb. Die oralwärts zunehmende Lähmung und Cyanose des in den Bruch führenden Darmschenkels führte zur Entdeckung einer höher gelegenen Störung, die vermutungsweise in einem während der Operation unbemerkt gelösten Volvulus bestand.

Der zweite Fall betraf eine Frau, die schon öfter leichte Volvulusanfälle gehabt hatte. Bei der Laparotomie fand sich ein Volvulus des größten Teiles des Dünndarmes und eine leicht lösbare Einklemmung des unteren Ileums in einem obturatorischen Bruch mit Gangrän des Schnürringes. Es wurde dabei der bisher einzigartige Befund erhoben, daß beide Darmschlingen, die aus dem Bruchring herausführten, gleichmäßig kollabiert waren, und darin ein Anhaltspunkt erblickt, daß noch ein höher gelegener Darmverschluß vorlag. Nach S. konnte der Volvulus nur nach der Brucheinklemmung entstanden sein, und zwar bei der reflektorisch vermehrten Peristaltik des Darmes, durch die er sich aus dem Schnürring befreien wollte.

Derartige Fixationen des ausgespannten Mesenteriums scheinen in der Ätiologie des Volvulus eine große Rolle zu spielen, gehen aber beim gewöhnlichen Volvulusmechanismus verloren, bei dem sie sich lösen, so daß schließlich der ganze Dünndarm bis zum Blinddarm in die Verschlingung einbezogen erscheint.

Den glücklichen Ausgang des zweiten Falles schreibt Verf. vor allem der primären Anlegung einer Darmfistel zu, durch welche einerseits der Darminhalt reichlich abgeleitet, andererseits Kochsalzlösung in großer Menge in den Darm gegossen wurde. Die Fistel schloß sich nach Entfernung des Rohres spontan.

Überhaupt hat sich dem Verf. sowohl beim mechanischen als beim dynamischen Ileus die primäre Enterostomie sehr bewährt, während die sekundäre Anlegung der Darmfistel sowohl technisch schwieriger als im Erfolg zweifelhafter ist. Man soll das Drainrohr in eine möglichst tiefe Dünndarmschlinge noch im Bereich der Darmlähmung mit doppelter Tabaksbeutelnaht einnähen und die Fistel in einem Wundwinkel am parietalen Bauchfell fixieren. Sofort kann man mit Kochsalzeingießungen beginnen. Inanition und Enteritis hat S. nicht beobachtet und widerrät die Anlegung mehrfacher Fisteln. **Reich** (Tübingen).

Digitized by Google

46) **Gies.** Ligation of portal vein for hemorrhage during operation on hydatid cyst of the liver.

(Journ. of the amer. med. assoc. Bd. L. Nr. 25.)

Bei der Operation präsentierte sich hinter dem Netz eine große Geschwulst, deren anscheinend derbfibröse Wand angestochen wurde. Es blutete sofort sehr heftig. Die genauere Untersuchung ergab, daß die vermeintliche Cystenwandstelle eine über 1 cm starke Vene, wie sich später herausstellte, die Pfortader, war. Da die Naht nicht hielt, doppelseitige Unterbindung. Der Echinokokkus wurde drainiert. Die Heilung verlief ungestört. Es traten keine Störungen in der Ernährung, der Blutbildung oder im Urinbefund auf. Die Kranke gewann im Gegenteil an Gewicht, gutem Aussehen und Körperkraft. G. erklärt den geringen Einfluß der Unterbindung mit schon vorher bestehendem Hindernis im Strom der Pfortader durch Druck der Geschwulst. Beim Bauchschnitt fand man schon starke Hautvenen (Caput Medusae-ähnlich), die jedenfalls auch Kollateralen waren.

Trapp (Bückeburg).

47) **W. Maek.** Die Cholecystostomien der Heidelberger chirurgischen Klinik 1901—1906.

(Beiträge zur klin. Chirurgie Bd. LVII. p. 535.)

Die obengenannten 139 nachuntersuchten Cholecystostomien sollen vor allem dieser Operationsmethode ihren, wenn auch durch die Ektomie beschränkten, Indikationskreis retten.

Die primäre Mortalität der Cholecystostomie betrug bei einfachen Operationen 3,1%, bei mit Choledochusoperationen komplizierten Fällen 5,1%, wobei aber nur zwei- oder dreimal der Methode selbst die Schuld zugeschrieben werden konnte.

90% der Operierten waren Frauen, meist ausgangs der 30er Jahre. Bei der Nachuntersuchung war die Arbeitsfähigkeit nur in 67,9% eine volle oder wesentlich gebesserte. Beschwerden von seiten anderer Organe fehlten nur bei 46,7%, und nur 19% waren völlig beschwerdefrei und gänzlich gesund. Fisteln mit schleimigeitriger Sekretion bestanden in 2,9% der Fälle, und in 2,4% hatten sich nachträglich Steine aus der Fistel entleert. Brüche, d. h. Spaltbildungen der Fascie, in oder neben der Narbe, den Stichkanälen entsprechend, mit oder ohne Ektasie, fanden sich in 20,4% aller Fälle, bei Männern öfter als bei Weibern. Ob die Bauchwand durchgreifend oder in Etagen genäht worden war, erwies sich in dieser Beziehung als gleichgültig.

Im Gegensatze zu obigen Zahlen waren 57,7% der Pat. in bezug auf ihr Gallensteinleiden oder die Erkrankung der Gallenausführungsgänge vollständig geheilt worden. Nachträgliche Schmerzanfälle waren in 34,3%, Verwachsungsbeschwerden in 18,2%, möglicherweise echte Steinrezidive in 12,9% der Fälle zu verzeichnen.

Verf. empfiehlt, die Fixation der Gallenblase zu vermeiden, wenn stärkere Reizzustände bestehen, möglichst den Kehr'schen Wellenschnitt anzuwenden, durch Heftpflasterverband und Vorsicht beim Verbandwechsel der Bruchbildung entgegenzuwirken, und glaubt, daß auch in Zukunft bei unveränderter Gallenblasenwand, bei Solitärsteinen oder weniger festen Steinen die Cholecystostomie mit Vorteil ausgeführt werden wird.

Reich (Tübingen).

Zur Darmanastomose mittels elastischer Ligatur der Schleimhäute.

Vorläufige Mitteilung.

Von

Prof. Dr. R. v. Baracz in Lemberg.

Dr. Franz Kuhn (Kassel) gibt in Nr. 25 d. Blattes (vom 20. Juni 1908) ein neues Verfahren der Darmanastomose an, welches darin besteht, daß die freigelegten

Digitized by Google

Schleimhäute der beiden zu vereinigenden Darmabschnitte vermittels Gummifäden aufeinander genäht werden, welche später die Darmwände durchschneiden sollen. Er hält es für das durchsichtigste und reinlichste, rascheste und zuverlässigste aller Anastomosenverfahren.

Da ich ein ganz ähnliches Verfahren gelegentlich der im Jahre 1904 angestellten Versuche an Hunden mit der Mc Graw'schen Methode[1] *der Gastro- bzw. Entero-enteroanastomose (elastische Ligatur) anwandte, möge es mir gestattet sein, über dasselbe kurz zu berichten.*

Von der Voraussetzung ausgehend, daß die die ganze Magen- bzw. Darmwand durchsetzende elastische Ligatur hier und da zur Infektion der Peritonealhöhle führen könnte, versuchte ich diese Gefahr dadurch zu umgehen, daß ich die Mc Graw'sche Ligatur nicht durch die ganze Dicke der Magen- bzw. Darmwand anlegte, sondern nur durch die bloßgelegte Mucosa führte nach vorheriger Aneinandernähung der zu verbindenden Darmteile.

Der Gang der Operation war kurz folgender. Annäherung des Jejunum an den Magen (bzw. beider zu verbindenden Darmabschnitte), Anlegung einiger Lembert'schen Darmnähte, longitudinale Einschnitte zu beiden Seiten der Lembert-schen Naht durch Serosa und Muscularis hindurch bis zur Submucosa. Stumpfe Bloßlegung der peritonealen Seite der Mucosa so, daß dieselbe sich vorbuchtet. Aneinandernähung der inneren Wundränder der Serosa und Muscularis mit fortlaufender Naht. Dann Durchführung eines ca. 1 mm dicken runden Gummifadens mittels einer geraden Nadel von einem Wundrand zum anderen durch die ganze Dicke der beiden Schleimhautwülste, straffes Anziehen der Fadenenden, Kreuzung derselben knapp bei der Schleimhaut und Zusammenbinden mittels eines dicken, festen Seidenfadens. Abtragung der beiden Enden der elastischen Ligatur oberhalb dieser Seidenligatur. Naht der äußeren Wundlippen, Anlegung einiger Lembert-scher Nähte.

Die Erfolge sowohl des Mc Graw'schen Verfahrens wie auch meiner Modifikation desselben waren in den wenigen Versuchen ausgezeichnet, und die Anastomosen-öffnungen erwiesen sich bei den Autopsien der Tiere ideal. Ich veröffentlichte die Ergebnisse meiner Versuche nicht, da ich im ganzen nur sechs Versuche anstellte, welche einen Teil einer größeren experimentellen Arbeit bilden sollten, die ich aus Zeitmangel unterbrechen mußte.

Der Unterschied meines Vorgehens von dem Kuhn'schen beruht wesentlich darin, daß ich nicht Doppelfäden aus dünnerem Gummi, nur dickeren runden (aus Amerika gebrachten) Einzelfaden wie Mc Graw anwende, daß ich diese Naht nicht zweimal, nur einmal in der ganzen Länge der prolabierenden Schleimhaut anlege, daß ich die Gummienden nicht knote, nur mit einem Seidenfaden zusammenbinde, und daß ich rund herum noch einige Lembert'sche Nähte anlege. In beiden Verfahren fällt der ligierte Schleimhautteil binnen wenigen Tagen der Usur anheim, wodurch sich eine breite Kommunikation beider Darmteile bildet.

Meine wenigen Versuche gewinnen an Wert, da sie mit geringer Modifikation von anderer Seite am lebenden Menschen mit bestem Erfolg ausgeführt wurden. Die Einzelheiten meines Vorgehens werden später anderenorts ausführlich mitgeteilt.

Lemberg den 21. Juni 1908.

---

[1] *Th. A. Mc Graw, Upon the use of the elastic ligature in the surgery of the intestines. Journ. of the amer. med. assoc., Chicago 1891. Nr. 20. p. 685—694.*

Vgl. ferner R. v. Barącz: Beobachtungen über die chirurgische Technik in den Vereinigten Staaten Amerikas. Wiener med. Wochenschrift 1904. Nr. 13 und ff.

Originalmitteilungen, Monographien und Sonderdrucke wolle man an *Prof. E. Richter* in Breslau (Kaiser Wilhelmstraße 115), oder an die Verlagshandlung *Johann Ambrosius Barth* in Leipzig einsenden.

Für die Redaktion verantwortlich: Geh. Med.-Rat Prof. Dr. E. Richter in Breslau.
Druck von Breitkopf & Härtel in Leipzig.

Digitized by Google

Zentralblatt für Chirurgie

herausgegeben von

K. GARRÈ, in Bonn, F. KÖNIG, in Berlin, E. RICHTER, in Breslau.

35. Jahrgang.

VERLAG von JOHANN AMBROSIUS BARTH in LEIPZIG.

Nr. 35. Sonnabend, den 29. August 1908.

Inhalt.

1) **Kostlivy**, Die entzündlichen Leukocytosen. — 2) **Tisenhausen**, Transplantation von Embryonalgewebe. — 3) **de Keating-Hart**, Blitzbehandlung des Krebses. — 4) **Peters**, Cystopurin. — 5) **Kümmell**, Die Chirurgie des Harnapparates. — 6) **Hirsch**, Fremdkörper der Harnblase. — 7) **Goldmann**, Zur Autoplastik der Harnröhre. — 8) **Porter**, Prostatachirurgie. — 9) **Allard**, Die sekretorischen Leistungen beider Nieren. — 10) **Karaffa-Korbutt**, Funktion der Harnleiter bei Veränderung ihrer Lichtung. — 11) **Thomas**, 12) **Herzen**, Zur Diagnose von Nierenleiden. — 13) **Bevan** und **Smith**, Nierensteine. — 14) **Mariani**, Nephropexie. — 15) **Landau**, Altersveränderungen des Venensystems der Nebennieren. — 16) **Biondi**, Zur Behandlung des Urogenitalapparates. — 17) **Chitrowo**, Das hämorrhagische Sarkom. — 18) **Kopylow**, Hautmyom mit Übergang in Sarkom. — 19) **de Besche**, Mehrfache Krebse. — 20) **Protopopow**, Pneumonien nach Operationen. — 21) **Bazy**, Die Ophthalmoreaktion in der Chirurgie. — 22) **Allard** u. **Gross**, Alkaptanurie und Ochronose. — 23) **Martini**, Hauthorn der Glans penis. — 24) **Terrier** und **Dujarier**, Priapismus. — 25) **Héresco**, Angeborene Harnröhrenenge. — 26) **Roith**, Harnröhrenstein. — 27) **Lilienthal**, Prostatektomie. — 28) **Lee Leedham-Green**, Blasenvorfall. — 29) **Riddell**, Blasenektopie. — 30) **Hagentorn**, Blasenschuß. — 31) **Frohnstein**, 32) **Renaud** und **Driout**, Fremdkörper in der Blase. — 33) **Cassanello**, Blasenadenom. — 34) **Olsen**, Harnleiterriß. — 35) **Wassiljew**, Verletzungen und Fisteln der Harnleiter. — 36) **Ball**, Harnleiterstein. — 37) **Ventura**, Phimose, Erweiterung der Harnleiter und Hydronephrose. — 38) **Boari**, Harnleitereinpflanzung in die Blase. — 39) **Delbet**, Harnleitereinpflanzung in den Mastdarm. — 40) **Carrel**, Akute Arterienverkalkung nach Nierentransplantation. — 41) **Nové-Josserand** und **Ballivet**, 42) **Griffiths**, Nierenverletzung. — 43) **Barling**, Wanderniere. — 44) **Wischnewski**, Angeborene Nierenverlagerung. — 45) **Kapsammer**, Nephrotomie. — 46) **Gardini**, 47) **Nicolich**, 48) **Badin**, Nierensteine. — 49) **Hagen-Torn**, Nieren- und retroperitoneale Geschwülste. — 50) **Bazy**, Intermittierende Hydronephrose. — 51) **Brewer**, Nieren- und Harnleiteroperationen. — 52) **Shober**, Nierentuberkulose. — 53) **Doran**, Cystische Nebennierenentartung. — 54) **Horsley**, Perinephritischer Abszeß. — 55) **Samurawkin**, Nebenhodenechinokokkus.

Wullstein, Dauerkatheterismus der Harnleiter. (Originalmitteilung.)

Naturforscherversammlung.

Berichtigung.

1) **Kostlivy.** Über das Wesen und die klinische Bedeutung der entzündlichen Leukocytosen.

(Mitteilungen aus den Grenzgebieten der Medizin und Chirurgie Bd. XVIII. Hft. 4.)

K. hat an der böhmischen chirurgischen Klinik zu Prag in 225 Fällen entzündlicher Erkrankung sorgfältig den Verlauf der Leukocytenzahl und das Blutbild studiert, und zwar bei folgenden Affektionen: 1) Entzündungen der Haut und des Unterhautzellgewebes, 41 Fälle. 2) Akute und chronische Osteomyelitis, Perityphlitis, komplizierte Frakturen, 33 Fälle. 3) akute Gelenkempyeme, 6 Fälle. 4) Erkrankungen des Gehirns und seiner Häute, 5 Fälle. 5) Erkrankungen der Pleurahöhle, 8 Fälle. 6) tiefe, umschriebene, nicht spezifische Abszesse, 8 Fälle. 7) Cholecystitis, Pericholecystitis, Gallenblasempyem, 14 Fälle. 8) Pyelophlebitis, 3 Fälle. 9) Appendicitis acuta abscedens, 29 Fälle.

Digitized by Google

10) diffuse Peritontis, 10 Fälle. 11) Appendicitis chronica; Tuberculosis coeci, 71 Fälle.

Auf Grund seiner Untersuchungen kommt K. zu folgenden Schlüssen:

1) Die polynukleäre, neutrophile Leukocytose ist eine Überkompensation der Abnahme der Leukocyten, die durch den Verbrauch derselben zur Bildung der für die Paralysierung der Infektion nötigen Antikörper entstanden ist (Isohypercytose).

2) Der erhöhte Verbrauch bedingt in der Folge auch eine erhöhte Proliferation durch Reizung des leukopoetischen Apparates; dadurch kommt eine Abstoßung von jüngeren und endlich jüngsten unreifen Zellen mit geringster Antikörpervalenz zustande (Anisohypercytose).

3) Genügt auch das noch nicht zur Überwindung der Infektion, dann muß auch trotz maximalster Leistung des leukopoetischen Apparates die relative Leukocytenzahl absinken; dabei werden immer jüngere Elemente verbraucht und immer jüngere — in Ermangelung von reiferen — in den Kreislauf gebracht (Anisonormo-, Anisohypocytose).

4) Leukocytenzahl und neutrophiles Blutbild gestatten uns also, insbesondere bei systematischer Untersuchung, einen Rückschluß auf Toxizität und Virulenz der Infektion einerseits, auf die Resistenzfähigkeit des Organismus andererseits. Die Leukocytose ist also hauptsächlich nur im prognostischen Sinne verwertbar, ihre diagnostische Bedeutung kommt erst in zweiter Reihe in Betracht — am wenigsten Wert kann ihr leider gerade in den zweifelhaften Fällen zugemessen werden. Auch sei sie als diagnostisches Hilfsmittel immer nur im Verein mit allen anderen klinischen Untersuchungsmethoden berücksichtigt.

Haeckel (Stettin).

---

2) **M. Tisenhausen.** Zur Frage von der Transplantation des Embryonalgewebes.

(Russki Wratsch 1908. Nr. 25.)

In einer vorläufigen Mitteilung berichtet T. über seine auf Veranlassung von Prof. Kischensky in Odessa ausgeführten Experimente zur Lösung folgender Fragen: 1) In welchem Alter wächst das transplantierte Embryonalgewebe am besten? 2) Welche Gewebe bilden den besten Boden für Transplantation? 3) Wie lange dauert das Wachstum des transplantierten Gewebes, und was ist dessen endliches Schicksal? — Erwachsenen Hühnern wurden 147 Transplantationen in die vordere Augenkammer (49), in Kamm und Bartanhängsel (37), in die hintere Augenkammer, Kopfhirn, Bauchhöhle, Netz, vordere Bauchwand, Brustmuskel und Milz gemacht. Milz, Gehirn und hintere Kammer erwiesen sich als ungeeignet; am besten gelangen die Transplantationen in den Brustmuskel; gut waren die Resultate im Netz, in der Bauchwand und Bauchhöhle; weniger günstig, hauptsächlich aber weniger standhaft war das Wachstum in Kamm und Bartanhängsel. Von unbebrüteten und 1—8 Tage lang bebrüteten Embryonen wachsen

Digitized by Google

am besten Embryonen von 5 Tagen, unbebrütete und eintägige wuchsen gar nicht. Am meisten energisch war das Wachstum nach 2—3 Wochen; nach 6 Monaten hatte es ganz aufgehört, doch waren die Stücke in einigen Fällen nach $1^3/_4$ Jahren noch nicht resorbiert. Manche Hühner sind für Transplantationen besonders geeignet. Erwachsene Hühner leiden nicht nach solchen Operationen; junge Hühnchen (von 2—3 Wochen) gehen zuweilen zugrunde; bei ihnen sind die Transplantationen erfolgreich, doch ist nach 1—2 Monaten gewöhnlich wieder alles resorbiert. Die transplantierten Embryonalgewebe machen ihre normale Entwicklung durch. Die Gewebe mit einfacher Funktion differenzieren sich am leichtesten und bleiben am längsten erhalten, besonders die einfachen mesodermalen Gewebe. Die Gewebe mit höher differenzierter Funktion wachsen schwer und gehen bald zugrunde: glatte Muskeln, Drüsen- und Flimmerepithel. Selten wuchsen die Linse, Pigmentepithel der Netzhaut, Elemente des Zentralnervensystems. T. sah die Bildung von embryonalen Speiseröhren, einmal einer Luftröhre, des Dickdarmes; von Teilen des Kopf- und Rückenmarkes, des Auges. In manchen Fällen fand er zwischen diesen Bildungen ein sarkomartiges, mit zahlreichen Pigmentzellen durchsetztes Gewebe und sieht es als Produkt der embryonalen Uvea an. — 6 Figuren zeigen die interessantesten Befunde.

E. Glückel (Wel. Bubny, Poltawa).

---

3) **de Keating-Hart.** La fulguration des cancers.

(Arch. intern. de chirurgie Vol. IV. Fasc. 1.)

Die Blitzanwendung ist eine elektro-chirurgische Behandlungsmethode des Krebses. Sie besteht darin, daß Funken von großer Frequenz und hoher Spannung durch Geschwulstmassen geschickt, und daß dann die zerstörten Neubildungen mit dem Messer abgetragen werden. Die Verbindung der therapeutischen Anwendung der Elektrizität mit chirurgischer Behandlung ist das Eigentümliche der de K.-H.'schen Methode.

Man bedient sich eines der üblichen Apparate für Hochfrequenz und eines Wehnelt- bzw. Turbinenunterbrechers. Die Funkenlänge muß mindestens 40 cm betragen. Verf. bevorzugt die unipolare Funkenanwendung, wenngleich sie weniger zerstörend wirkt als die bipolare, und benutzt besondere, durch Luftstrom gekühlte Elektroden, denen er jede gewünschte Länge geben kann. Der Pat. liegt auf einem hölzernen Operationstisch.

Ist die Haut unversehrt, so spaltet man zunächst das Gewebe, um die Geschwulst freizulegen. Die Operation selbst umfaßt drei Zeiten: 1) elektrische Behandlung; 2) Anwendung des Messers; 3) abermalige Blitzbehandlung. Der Nutzen der elektrischen Vorbehandlung ist ein mehrfacher. Die vasokonstriktorische Wirkung des Funkens vermindert die parenchymatöse Blutung; es gelingt bei der nachfolgenden chirurgischen Behandlung leichter, die Grenze zwischen

Digitized by Google

gesundem Gewebe und Neubildung zu finden, und die Gefahr der Wiedereinimpfung des Krankheitsstoffes auf die Wundfläche wird vermindert.

Auf die zweite Phase, den chirurgischen Eingriff, legt Verf. großen Wert. Man behandelt die Neubildung wie eine gutartige Geschwulst, d. h. man exstirpiert sie an ihren sichtbaren Grenzen. Gründliche Untersuchung des gesunden Gewebes ist erforderlich, um keines der vielfach zahlreichen, zerstreut und entfernt liegenden Geschwulstknötchen zu übersehen. Durch Abänderung des ursprünglichen Verfahrens wurde erreicht, daß oftmals nur eine einzige Sitzung nötig war, um völlige Heilung zu erzielen.

Der wichtigste Teil der Behandlung ist die zweite Anwendung des elektrischen Funkens. Über die Dauer dieser dritten Phase, die anzuwendende Funkenlänge usw., entscheidet persönliche Erfahrung.

Die Wirkung des elektrischen Stromes ist im wesentlichen vierfacher Art: Blutstillung, Zerstörung der Geschwulstmassen, Ödembildung, Reaktion des gesunden Gewebes. Die blutstillende Wirkung erstreckt sich nur auf Kapillarblutungen, die aufhören, wenn die Elektrode über die Wundfläche gleitet. Größere Gefäße sind zu unterbinden. Ein trockener, übelriechender Schorf bildet sich, wenn längere Zeit eine bestimmte Stelle von dem Funken getroffen wird. Dieser unerwünschte Nebeneffekt ist die Folge der Hitzewirkung der Funken und wird durch Weiterführen der Elektrode leicht vermieden. Die Hitzewirkung ist, wie die Wirkung der Funken überhaupt, um so größer, je mehr die Elektrode dem Körper genähert wird.

Im Laufe von 24 Stunden durchtränkt sich das Gewebe mit einem sehr reichlichen, blutig gefärbten Serum, das aus der Wunde abfließt und nach Verlauf einiger Tage durch ein serös-eitriges Exsudat ersetzt wird. Mikroskopisch führt diese Flüssigkeit zahlreiche polynukleäre Leukocyten. Das Absondern des serösen Transsudates aus der Wunde scheint ein Zeichen günstiger Reaktion zu sein, das Ausbleiben derselben eine ungünstige Prognose zu geben.

Die Reaktion des Gewebes ist teils eine lokale, teils eine allgemeine. Die lokale Wirkung gibt sich in einer erstaunlichen Vernarbungsfähigkeit kund, die Fernwirkung in dem vorläufigen Verschwinden unerträglicher Kreuzschmerzen, in der Vernarbung nicht behandelter Hautgeschwüre, in dem Verschwinden von Drüsenschwellungen und anderem. Diese regressiven Veränderungen der Metastasen bedeuten indes nur einen vorübergehenden, keinen dauernden Wachstumsstillstand. Insbesondere darf beim Zungenkrebs, für welchen sich die Blitzbehandlung besonders gut eignet, die Beobachtung des Verschwindens der Infiltrationen nicht dazu führen, in der Nachbehandlungszeit weniger sorgfältig nach Metastasen zu suchen.

Ist die Wunde zum zweiten Male beblitzt, so wird sie teilweise geschlossen und drainiert. Der Verband muß, weil er durchtränkt ist, am folgenden, spätestens am 2. Tage nach der Operation erneuert

Digitized by Google

werden. Nach Abfallen der Schorfe tritt rasche Vernarbung ein. Rezidive werden von neuem beblitzt..

Eine ausreichende Erklärung für die Wirkung der Blitzbehandlung ist bislang nicht zu geben, da weder die Annahme einer elektiven Zerstörung der Geschwulstzellen, noch das Auftreten der serösen Gewebsdurchtränkung, noch die lebhafte Transsudation genügen, die Dauerheilungen verständlich zu machen. Die erhöhte Neigung zur Narbenbildung ist jedenfalls sehr bemerkenswert.

Die Darstellung der Methodik und ihrer Erfolge wird durch die Mitteilung von elf Beobachtungen an Kranken und durch eine Anzahl von Photogrammen erläutert. **Revenstorf** (Hamburg).

4) **Peters.** Über den praktisch-therapeutischen Wert des Cystopurins.

(Deutsche Ärzte-Zeitung 1908. Nr. 9.)

Cystopurin ist ein Salz des Urotropins, das sowohl wegen der sichereren und schnelleren Wirkung, als des Fehlens unangenehmer Nebenerscheinungen diesem vorzuziehen ist. Es gibt dem Harn eine saure Reaktion, hat eine deutliche diuretische Wirkung und wird auch bei längerer Verabfolgung gut vertragen. Es hat sich bei den verschiedensten infektiösen Prozessen der Harnwege, auch bei akuter und chronischer Gonorrhöe, sehr gut bewährt. Es wurde in der Menge von 2—6 g pro die verordnet. **Neugebauer** (Mährisch-Ostrau).

5) **Kümmell.** Entwicklung und Fortschritte der Chirurgie des Harnapparates in den letzten Dezennien bis zur Gegenwart.

(Zeitschrift für ärztliche Fortbildung 1908. Nr. 8.)

6) **Hirsch.** Über den radiographischen Nachweis von Fremdkörpern der Harnblase.

(Ibid. Nr. 11.)

K.'s Abhandlung beschäftigt sich vor allem mit den zahlreichen diagnostischen Methoden, welche die Chirurgie des Harnapparates in den letzten Dezennien so wesentlich gefördert haben. Schon allein wegen des umfangreichen, selten in einer Hand vereinigten Materiales (z. B. mehr als 2000 kryoskopisch untersuchte Fälle, 110 Eingriffe wegen Nierensteinen, 90 wegen Nierentuberkulose, 14 Fälle einseitiger entzündlicher Nierenblutung) hat sie Anspruch auf allgemeines Interesse.

Die Angabe K.'s, in der Blase befindliche Stücke elastischer Katheter, Gummiteile und ähnliches seien für Röntgenstrahlen durchgängig und auf der Platte nicht sichtbar, berichtigt H. auf Grund eigener Untersuchungen dahin, daß englische und Nélatonkatheter vollkommen sicher nachweisbar sind. **Gutzeit** (Neidenburg).

Digitized by Google

7) **E. Goldmann.** Zur Autoplastik der Harnröhre.

(Beiträge zur klin. Chirurgie Bd. LVII. p. 1.)

Die Arbeit beschäftigt sich mit der Blutversorgung der Harnröhre als einer Grundbedingung für den Erfolg autoplastischer Harnröhrenoperationen. Neuere anatomische Untersuchungen, sowie eigene Injektionsversuche des Verf.s ergaben im wesentlichen, daß die Harnröhre sowohl von vorn wie auch von hinten her reichlich mit Blut versorgt wird aus den Artt. bulbosa, bulbourethralis, urethralis, dorsalis penis und profunda penis. Es kommt also darauf an, wenigstens eine der Hauptzufuhrquellen bei der Operation zu schonen, und auch die Albuginea, deren Verlegung die Zirkulationsverhältnisse erheblich verschlechtert, unversehrt zu lassen.

Im übrigen weist Verf. u. a. noch auf die Dehnbarkeit der Harnröhre als einen wichtigen Faktor bei der Autoplastik hin. Diese hängt von der Entwicklung des Organes ab und ist dementsprechend bei Kindern und Mißbildungen relativ geringer als bei Erwachsenen.

Reich (Tübingen).

---

8) **Porter.** Surgery of the prostate.

(Journ. of the amer. med. assoc. Bd. L. Nr. 21.)

Eine Studie, ob die frühzeitige Prostatektomie Vorteile bietet. Auf Grund des Studiums von im ganzen 450 Fällen kommt Verf. zu dem Schluß, daß die meisten Todesfälle nicht der Operation zur Last zu legen sind. Den durch die Krankheit selbst verursachten Zuständen (Cystitis, Pyelitis usw.) waren von 33 Gesamttodesfällen 15 zuzuschreiben, 8 der Operation als solcher in Form von Sepsis, Erschöpfung, Schädigung durch die Narkose, die 10 übrigen anderen Krankheiten, die mit der Prostatahypertrophie nicht zusammenhingen. P. zieht dann noch die übrigen, durch die Operation gesetzten möglichen Nachteile unter Mitteilung von Resultaten verschiedener Chirurgen in Betracht und kommt zu dem Schluß, daß hauptsächlich die sekundären, durch die Hypertrophie bedingten Veränderungen die schlechten Erfolge veranlassen, während die Prostatektomie an sich nur 2% Todesfälle bedingt. Sie ist daher frühzeitig, vor Eintreten der sekundären Veränderungen auszuführen, zumal auch die Gefahr bösartiger Veränderung droht und oft schon bei scheinbar nur hypertrophischer Drüse eingetreten ist.

Trapp (Bückeburg).

---

9) **Allard.** Vergleichende Untersuchungen über die sekretorischen Leistungen beider Nieren.

(Mitteilungen a. d. Grenzgebieten d. Medizin u. Chirurgie Bd. XVIII. Hft. 5.)

Man hat bisher meist mit Harnleiterkatheterismus versucht, festzustellen, wie die Sekretionswege beider Nieren sich zueinander verhalten. Allein auf diesem Wege ist eine endgültige Entscheidung nicht zu erwarten; der Fehlerquellen sind zu viele: es ist nicht sicher, ob aller Urin durch den Katheterismus entleert wird; man weiß nicht, wieviel neben dem Katheter in die Blase gelangt; die Lichtung des

Digitized by Google

Katheters kann sich verstopfen, die Schleimhaut oder Gerinnsel des Harnleiters können das Auge des Katheters verlegen; dazu kommt die Empfindlichkeit des Harnleiters gegen mechanische Einflüsse, die reflektorische Anurie, Oligurie und Polyurie, so daß manche den Wert der »funktionellen Nierendiagnostik« ganz ablehnen und einen Vorteil nur sehen in der Möglichkeit des getrennten Auffangens der Sekrete beider Nieren, bei der der Nachweis irgend eines pathologischen Bestandteiles mehr wert ist als die quantitative Analyse der einzelnen Harnbestandteile.

A. kam zu einwandsfreien Resultaten durch Beobachtung eines Mannes mit angeborener Blasenektopie, bei dem der Urin aus jeder Harnleitermündung isoliert aufgefangen werden konnte, ohne sie irgendwie zu reizen. Er fand, daß die beiden Nieren in gleichen Zeitabschnitten bei richtiger Rückenlage und gewöhnlicher normaler Diurese ungefähr gleiche Urinmengen von ungefähr gleicher Zusammensetzung sezernieren. Bei stärkerer Diurese kommen Abweichungen vor. Applikation einer Eisblase in der Gegend der einen Niere erwies sich als ganz gleichgültig, ebenso die Anwendung des faradischen oder galvanischen Stromes; dagegen fand A. die interessante Tatsache, daß in der Seitenlage des Körpers eine erhebliche Sekretionsdifferenz auftritt, indem die »oben« liegende Niere weniger sezerniert.

Haeckel (Stettin).

---

10) **K. W. Karaffa-Korbutt.** Zur Frage von der Funktion der Harnleiter bei Veränderung ihrer Lichtung.

(Wratschebnaja Gazeta 1908. Nr. 17 u. 18. [Russisch.])

Experimentelle Studie aus Prof. Fedorow's Klinik. Verf. experimentierte an Hunden mit exstrophierter Harnblase. Bei Pyeloektasie ist die Zahl der Ausscheidungen aus dem betreffenden Harnleiter etwas geringer als aus dem normalen, die Quantität des Harns bei jeder Ausscheidung etwas vergrößert. — Bei Stenose des Harnleiters sind die Zeiträume zwischen den Entleerungen sehr verlängert, die Quantität des Harns sehr vergrößert und die Energie der Entleerung etwas vermindert; einige Entleerungen sind von 1—2 nachfolgenden kleinen Stößen begleitet. — Bei Atonie des Harnleiters fließt der Urin kontinuierlich wellenförmig ab. **E. Gückel** (Wel. Bubny, Poltawa).

---

11) **Thomas.** Diagnosis of renal disease and sufficiency.

(Annals of surgery 1908. April.)

Verf. bespricht einige von ihm ausgeführte Nierenoperationen. Um die Nierenfunktion vor der Operation festzustellen, verfährt er folgendermaßen. Vor der Prüfung bekommt Pat. eine ganz bestimmte Diät, bestehend aus $^1/_4$ Liter Milch, einem Brötchen und zwei weich gekochten Eiern. Dann folgt eine genaue cystoskopische Besichtigung der Blase, worauf nötigenfalls beide Harnleiter katheterisiert werden. Die erste der aus diesen letzteren aufgefangenen Urinproben dient zur

Digitized by Google

mikroskopischen Untersuchung, die zweite zur Bestimmung des Gefrierpunktes des Harns und des Harnstoffgehaltes, die dritte zur Bestimmung des auf Phloridzin projizierten Zuckers. Von der Bestimmung des Blutgefrierpunktes (Kryoskopie) hält Verf. nicht viel.

Herhold (Brandenburg).

---

12) **P. A. Herzen.** Zur Frage von der Diagnose der Nierenkrankheiten.

(Wratschebnaja Gazeta 1908. Nr. 17. [Russisch.])

Für die gewöhnliche Praxis und für Krankenhäuser mit beschränkten Mitteln ist die Harnleiterkatheterisation zu teuer und zu schwierig. H. begnügte sich mit der Separation des Harns (mit dem Luys'schen Séparateur) und erzielte in etwa 50 Fällen vollständig befriedigende Resultate. Nur muß die Separation vorschriftsmäßig geschehen. Nötigenfalls wurde die Cystoskopie und die Chromocystoskopie (Indigokarmin subkutan) zu Hilfe genommen, ebenso die künstliche Polyurie, die quantitative Analyse des Harnstoffes, des Eiweißes, endlich die mikroskopische Untersuchung des Harns.

Im ganzen wurden von H. und seinen zwei Kollegen Rosanow und Woronkow im alten Katharinenhospital in Moskau 61 Nierenoperationen ausgeführt. **E. Glückel** (Wel. Bubny, Poltawa).

---

13) **Bevan** and **Smith.** The diagnosis and treatment of kidney-stone.

(Surgery, gynecology and obstetrics Bd. VI. Nr. 6.)

Eine ziemlich ausführliche Abhandlung, bei welcher die Diagnose den breitesten Teil einnimmt. Ganz besonders eingehend wird auch die Diagnose mit Hilfe des Röntgenverfahrens berücksichtigt. — Der Standpunkt der Verff. in der Behandlung der Nierensteine wird durch folgende Zusammenfassung gekennzeichnet: Wenn die Diagnose, die durch das Röntgenbild zu einer vollkommen sicheren wird, gestellt ist, soll chirurgisch eingegriffen werden, ganz kleine Steine ausgenommen, oder wenn andere Leiden den Eingriff verbieten. Bei sonst gesunder Niere und vereinzeltem Stein im Nierenbecken soll letzteres allein eröffnet werden; sonst ist der Nierenschnitt zu machen. Bei einseitiger Stein- und gesunder anderer Niere ist die primäre Nephrektomie angezeigt, wenn die Steinniere hochgradig zerstört ist. Bei doppelseitiger Erkrankung wächst naturgemäß die Gefahr jeden Eingriffes, die bei einseitiger Nephrolithotomie sehr gering ist — nach eigener Erfahrung zwischen 3 und 4% Todesfälle durch die Operation an sich (52 Operationen). Der Arbeit sind zahlreiche gute Röntgen- und andere Abbildungen beigegeben. **Trapp** (Bückeburg).

Digitized by Google

14) **C. Mariani.** Contributo clinico alla nefropessia eseguita con processo proprio. Nefropessia periostea per trasfissione.

(Clinica chirurgica, Milano 1908. 18 S., 1 Taf.)

Um die operative Befestigung der Wanderniere möglichst widerstandsfähig zu gestalten, bildet M. nach subperiostaler Resektion der 12. Rippe aus dem Periostzylinder eine Art Aufhängeband, das er durch den oberen Nierenpol hindurchzieht. Nachdem er schon 1904 das Verfahren experimentell geprüft hatte, gibt er nunmehr einen Bericht über 19 von ihm nach dieser Methode operierte Fälle. Die Technik ist folgende: 1) Winkeliger Lendenschnitt, dessen einer, oberer Schenkel der 12. Rippe parallel geht und sie freilegt, während der zweite Schenkel von der Spitze dieser Rippe zur Crista ilei geht. 2) Isolierung der 12. Rippe vom Sacrolumbalisrande bis zur Spitze aus allen muskulös-ligamentären Verbindungen und von der Pleura. 3) Subperiosteale Rippenresektion, wonach der Periostmantel als 5—8 cm langes Band zurückbleibt. 4) Freilegen der Niere; Durchziehen von zwei dicken Catgutfäden durch ihren unteren Pol. 5) Mit einer eigens konstruierten »Nierendurchstechungspince« wird das Organ zwischen oberem und mittlerem Drittel parallel der Rippe durchbohrt, das Periostband gefaßt und durchgezogen. Fixation des Periosts mit Catgut an Ein- und Austrittsstelle; Annähen des freien Zipfels an die Muskulatur des 11. Interkostalraumes. 6) Die zwei am unteren Nierenpol durchgelegten Catgutfaden dienen zur Annähung des unteren Pols an die Muskeln. Beim Wundschluß wird die Fettkapsel in die Muskelnaht einbezogen. 30 Tage Bettruhe bei erhöhtem Bettfußende.

Die Operation ist nur bei einer Rippenlänge von ca. 10 cm ausführbar; die Pleura läßt sich leicht ablösen. Bei zwei Fällen konnte Verf. den Nachweis leisten, daß das Periost nicht nekrotisch wird, sowie durch Palpation und Röntgenographie feststellen, daß aus dem Periost keine intrarenale Knochenbildung erfolgt. Als Vorteile seiner Methode hebt M. hervor: Befestigung in normaler Lage; das Aufhängegewebe ist wenig dehnbar und bildet mit der Niere ein untrennbares Ganzes; das Organ behält einen physiologischen Grad von Beweglichkeit und erträgt, wie die Urinuntersuchung zeigt, die Anwesenheit des Periosts in seiner Substanz ohne merkliche Störung.

K. Henschen (Tübingen).

---

15) **Landau.** Altersveränderungen des Venensystems der Nebennieren.

(Petersburger med. Wochenschrift 1908. Nr. 24.)

Nach Injektion von der Vena suprarenalis her hat L. sehr schöne Korrosionspräparate der Venenverteilung in den Nebennieren hergestellt, aus welchen man die sehr starke Gefäßverzweigung im Zustand der Gravidität sieht im Gegensatz zur normalen Nebenniere, und die ganz geringe Gefäßverzweigung bei der senilen Atrophie.

Deetz (Homburg v. d. H.).

Digitized by Google

16) **Biondi.** Intorno ad uno speciale trattamento di infermita di determinati segmenti dell' apparato genito-urinario.
(Morgagni 1908. Nr. 28.)

Verf. hat bei Injektionen von Chinaterite in das Vas deferens dieselbe bis in die Samenblasen, die Prostata, Blase und vordere Harnröhre und bei umgekehrter Injektionsrichtung zuweilen bis in den ganzen Nebenhoden eindringen sehen. Ebenso konnte er entsprechend mit $^1/_2$—3‰igen Lösungen von Silbersalzen, 1—2%igen Chlorzink- und Sublimatlösungen eine spontane oder experimentelle Urethritis und Epididymitis bei Hunden heilen. In derselben Weise hat er mit Jodlösungen wie wäßriger und alkoholischen Lösungen (1 : 1000) von Sublimat, Protargol, milchsaurem Silber primäre Tuberkulose der Samenblasen, des Hodens und Nebenhodens wie der Blase und Blasenkatarrhe behandelt und dauernd geheilt. Bei tuberkulösen Herden im Hoden selbst mußte er parenchymatöse Injektionen in dieses Organ hinzunehmen. Die Behandlung ist nicht schmerzhaft, geht ohne Entzündung und Fieber vor sich und erfolgte häufig ambulant. Hoden und Nebenhoden werden nach der Behandlung hart und indolent. Die Spermatozoen fehlten nach der Behandlung im Sperma nur dort, wo sie vorher bereits nicht vorhanden waren — das war in der Mehrzahl der Fälle. Die Spermatogenese konnte auch in diesen Fällen histologisch erwiesen werden, doch waren die Ausführungswege verlegt. Verf. glaubt das Verfahren auch zur Behandlung einiger Spermatorrhöeformen, der tertiären Hodensyphilis und zur Verhütung der Epididymitis bei Gonorrhöe empfehlen zu dürfen. **Dreyer** (Köln).

Kleinere Mitteilungen.

17) **A. A. Chitrowo.** Über die Histogenese des idiopathischen multiplen hämorrhagischen Sarkoms (Kaposi).
(Russki Wratsch 1908. Nr. 26.)

C. hatte Gelegenheit, zwei Fälle in der Kasaner Klinik zu beobachten. Auf Grund der Untersuchung von 17 Geschwulstknoten kommt er zu folgenden Schlüssen: die Zellen der Neubildung entwickeln sich aus den Zellen der äußeren Gefäßscheiden, nehmen unter dem Einfluß eines unbekannten Reizes den Charakter von Sarkomzellen an, gruppieren sich in typische Sarkomknoten; schwindet dieser Reiz, so verlieren die Zellen ihren sarkomatösen Charakter, verwandeln sich in gewöhnliche Fibroblasten, die bei der Rückbildung der Knoten die ihnen in Granulomen und chronischen Entzündungen eigentümlichen Veränderungen durchmachen. — Die Bildung der Knoten geschieht auf zweierlei Art: das Coriumgewebe wird von jungen Bindegewebszellen imbibiert, die sarkomähnlich werden; oder diese Zellen verdrängen das Muttergewebe total und schichten sich sarkomähnlich an. Ist die erste Art, wie häufig zu beobachten, von Erscheinungen der chronischen Entzündung begleitet, so trägt die Geschwulst den Charakter eines typischen Granuloms. — Die Geschwulstzellen wachsen in die Gefäßlichtung, zerstören die Gefäßwände und führen so zu den für die Krankheit typischen Blutungen. Die roten Blutkörperchen werden von den Sarkomzellen aufgenommen, zerstört und geben so zu Pigmentbildung Anlaß. Bei der Rückbildung des Sarkoms zerfasern die Geschwulstzellen nach und nach. Diese Zerfaserung kommt in Knoten jeden Alters

Digitized by Google

vor — in alten und den jungen. — Was die von Zeit zu Zeit bei der Krankheit auftretenden Infiltrationen betrifft, so konnte C. bloß zwei Präparate untersuchen und stimmt in seinem Befund Scholtz und Bernhardt bei: diese Infiltrationen sind entweder Anhäufungen kleinster Knötchen oder ausgedehnte Proliferationen der Zellen der äußeren Gefäßscheide. — Zwei Figuren zeigen den mikroskopischen Bau der Geschwulst. **E. Gückel** (Wel. Bubny, Poltawa).

18) **N. W. Kopylow.** Hautmyom mit Übergang in ein Sarkom.

(Russki Wratsch 1908. Nr. 27.)

Ein 45 Jahre alter Mediziner trug seit Kindheit eine erbsengroße Geschwulst an der Brust. Als er 20 Jahre alt war, behandelte er die Geschwulst mit Ätzmitteln, worauf sie klein wurde. Vor 5 Jahren fing sie wieder an zu wachsen; neue Ätzungen halfen nicht; endlich erreichte die Geschwulst die Größe eines Hühnereies. Nun exzidierte man dieselbe mit dem Fettgewebe der Umgebung. Heilung. — Mikroskopisch bestand die Neubildung aus glattem Muskelgewebe, zwischen dem sich eine Zwischensubstanz bildet; aus der letzteren entstehen neue spindelförmige und polymorphe Zellen (Sarkomzellen); die Substanz zwischen diesen geht in Mucin über. **E. Gückel** (Wel. Bubny, Poltawa).

19) **A. de Besche.** Multiple cancere.

(Norsk Mag. for Laegevid. 1908. Nr. 6.)

Unter den mitgeteilten sieben Beobachtungen sind folgende Fälle erwähnenswert. 62jähriger Mann, dem ein Plattenepithelkrebs der Lippe und ein Rezidiv derselben entfernt worden waren, litt 2 Jahre später an einem ringförmigen, nicht mehr operablen Adenokarzinom des Mastdarmes. — Ein 63jähriger Tagelöhner, dem ebenfalls ein Plattenepithelkrebs der Unterlippe exstirpiert war, mußte 5 Jahre später wegen eines Plattenepithelkrebses des Penis operiert werden. Die übrigen Fälle betreffen teils das gleichzeitige Vorkommen von Plattenepithelkrebs und Adenokarzinom des Magens, teils mehrfache Neubildungen im Magen-Darmkanal. **Revenstorf** (Hamburg).

20) **F. J. Protopopow.** Zur Frage von den Pneumonien nach Operationen.

(Russki Wratsch 1908. Nr. 22.)

Während der letzten 17 Jahre wurden in der Moskauer chirurgischen Klinik 135 postoperative Pneumonien beobachtet: nach 1248 Laparotomien 89 = 7,1%, nach 2506 anderen Operationen 46 = 1,8%, 85 Männer, 50 Frauen. Im Alter von 10—20 Jahren waren 8,8%, 20—30 = 18,6%, 30—40 = 28,9%, 40—50 = 27,4%, 50—60 = 12,8%, 60—70 = 3,5%. Innerhalb der ersten 4 Tage erkrankten 82, 4—7 Tage = 19, 8—14 Tage = 18, 14—21 Tage = 16. Die rechte Lunge 40mal, die linke 34mal, beide 61mal. 15mal handelte es sich um kruppöse Pneumonie, 120mal um Bronchopneumonie. Von Bakterien fand man Staphylokokken und Pneumokokken. Von 135 Pat. starben 35 = 26,8%. 5mal ging die Entzündung in Abszeß über (Sektionsbefund). 90mal wurde Chloroform, 25mal Äther und Chloroform gegeben; 22mal Kokainanästhesie, 3mal embolisches Lungeninfarkt. **E. Gückel** (Wel. Bubny Poltawa).

21) **Bazy.** De l'ophtalmo-réaction en chirurgie..

(Bull. et mém. de la soc. de chir. de Paris Bd. XXXIII. p. 911.)

Die Reaktion wurde an 20 Fällen in Anwendung gebracht. Über Technik und genauere Dosierung finden sich keine Angaben. Es wurde das Präparat von Calmette verwendet. Im allgemeinen glaubt B. feststellen zu können, daß die bei chirurgischen Fällen beobachtete Reaktion nicht so intensiv ist, wie die von internistischer Seite beschriebene. Die stärkste Reaktion trat auf bei zwei Nierentuberkulosen, einer tuberkulösen Pleuritis und einer Hüftgelenkstuberkulose. Das Auftreten der Reaktion war einigemal wesentlich verzögert. B. hofft, daß die

Digitized by Google

Ophthalmoreaktion in allen den Fällen ein wertvolles Unterstützungsmittel werden kann, wo die Diagnose unsicher ist, insbesondere bei allen den Erkrankungen des Urogenitalapparates, wo der Verdacht auf Tuberkulose besteht, Anamnese und sonstiger Befund aber andersartige Krankheitsursachen wahrscheinlich machen.

Kaehler (Duisburg-M.).

22) **Allard** und **Gross**. Alkaptanurie und Ochronose.

(Mitteilungen aus den Grenzgebieten der Medizin und Chirurgie Bd. XIX. Hft. 1.)

Verff. hatten in einem Falle von Alkaptanurie (Ausscheidung von Homogentizin- oder Uroleucinsäure im Harn, die zur Schwarzfärbung desselben führt) mit bräunlicher Färbung der Finger- und Fußnägel und arthritischen Veränderungen schon am Lebenden die Diagnose gestellt, daß es sich um Ochronose handle, jene von Virchow beschriebene Erkrankung, bei der es zu einer tiefschwarzen Färbung der Gelenk-, Rippen- und Ohrknorpel kommt. Pat. kam später zur Sektion, die die gestellte Diagnose vollkommen bestätigte. Es ist demnach der von anderer Seite mehrfach bezweifelte Zusammenhang von Ochronose und Alkaptanurie sicher erwiesen; beide sind Erscheinungen ein und derselben Stoffwechselerkrankung; die Ablagerung des Farbstoffes in den Gelenkknorpeln führte zu arthritischen Veränderungen, die daher als Arthritis alkaptanurica zu bezeichnen sind.

Haeckel (Stettin).

23) **Martini**. Sur la production cornée du gland.

(Ann. des malad. des org. gén.-urin. Bd. XXVII. Hft. 10.)

Der 23jährige Kranke, der keinerlei Geschlechtskrankheiten durchgemacht hatte, bemerkte seit mehreren Jahren eine harte Schwellung an der Glans penis, die ihm beim geschlechtlichen Verkehr mit seiner Frau große Schmerzen bereitete. Die Untersuchung ergab, daß die Harnröhrenmündung zu zwei Dritteilen ihres Umfanges von einem $1^1/_2$ cm hohen Hauthorn umgeben war, das eine ca. $2^1/_2$ cm im Umfange betragende Implantationsbasis hatte. Namentlich rechts vom Meatus urinarius ragte ein richtiges Hauthorn empor. Am übrigen Gliede finden sich nirgends derartige Bildungen. Vollkommene Exstirpation der nur sehr wenig tief ins Gewebe der Glans eindringenden Neubildung. Verf. gibt eine eingehende histologische Beschreibung des exstirpierten Gebildes.

Nach Villeneuve, der 71 Beobachtungen von Hauthörnern zusammengestellt hat, fanden sich 35 am Kopf, 12 am Rumpf, 12 am Schenkel, 8 an anderen Teilen der unteren Körperhälfte, 3 am Gliede und an der Glans, 1 am Handrücken.

Paul Wagner (Leipzig).

24) **Terrier** et **Dujarier**. Du priapisme prolongé.

(Revue de chir. XXVII ann. Nr. 5.)

Verff. beobachteten einen Fall von idiopathischem Priapismus bei einem 31jährigen Tagelöhner; Leukämie und nervöse Störungen waren auszuschließen. Die Eichel und der Harnröhrenschwellkörper waren schlaff, die Corpora cavernosa penis, besonders das rechte, strotzend gefüllt, die Haut leicht gerötet und ödematös. Vorübergehend trat Harnverhaltung ein. Wegen der unerträglichen Schmerzen wurden die Schwellkörper des Gliedes in ihrem mittleren Drittel eingeschnitten; es entleerte sich schwärzliches Blut von teerartiger Konsistenz ohne Gerinnsel; darin waren Kolibazillen nachzuweisen. Die rechte Wunde schloß sich erst nach Ausstoßung eines nekrotischen Schwellkörperstückes. Der Penis wurde sofort schlaff; normale Erektionen traten nach der Heilung einige Male, aber nur »andeutungsweise« ein.

Unter 48 Fällen der Literatur wurde 20 mal die idiopathische Form beobachtet. Die chirurgische Behandlung beschleunigt nicht nur die Heilung, sondern scheint auch ein besseres funktionelles Resultat zu geben. Die Albuginea muß der Blutstillung wegen und zur Vermeidung von Verwachsungen mit der Haut besonders genäht werden.

Gutzeit (Neidenburg).

Digitized by Google

25) **P. Héresco.** Etude sur les rétrécissements congénitaux de l'urètre à propos de la maladie urinaire de J.-J. Rousseau.

(Ann. des malad. des org. gén.-urin. Bd. XXVI. Hft. 9.)

Die angeborenen Verengerungen der Harnröhre sind uns namentlich durch die Untersuchungen von English, Bazy und Foisy genauer bekannt geworden und haben an Interesse durch die Mitteilung von Poncet und Leriche gewonnen, die nachweisen, daß die Blasenstörungen von J.-J. Rousseau auf eine angeborene Harnröhrenverengerung zurückzuführen sind.

Verf. teilt drei eigene Beobachtungen von angeborener Harnröhrenverengerung mit, die Kranke im Alter von 12, 19 und 5 Jahren betrafen, bei denen weder ein Trauma noch eine Infektion nachzuweisen war. Bei den beiden ersten Kranken saß die Verengerung im Dammabschnitt der Harnröhre, bei dem dritten Kranken im Niveau des Blasenhalses selbst. Bei dem ersten Kranken bestanden Symptome von Harninkontinenz sowohl nachts als am Tage; bei dem zweiten bestand Dysurie mit sehr häufigen Miktionen; bei dem dritten handelte es sich um Anfälle von Urinretention mit Dysurie und hypogastrischen Schmerzen.

Ganz besonderes Interesse bot der Fall des 6jährigen Knaben, weil es sich um eine sicher nachgewiesene Klappe des Blasenhalses handelte, und weil dieser Fall nach Verf.s Ansicht große Ähnlichkeit mit der Erkrankung J.-J. Rousseau's hatte. Im Gegensatz zu Poncet, der glaubt, daß Rousseau's angeborene Harnröhrenverengerung in der Portio bulbomembranosa gesessen hat, nimmt Verf. mit Mercier an, daß der Sitz in der Portio prostatica, in nächster Nähe des Blasenhalses gewesen ist, und daß es sich auch hier wahrscheinlich um eine Klappenbildung gehandelt hat.

Die drei Kranken des Verf.s wurden auf operativem Wege vollkommen geheilt.

Paul Wagner (Leipzig).

26) **O. Roith.** Ein Fall von ungewöhnlich großem Divertikelstein der Harnröhre.

(Beiträge zur klin. Chirurgie Bd. LVII. p. 267.)

Bei einem 36 Jahre alten Manne, der von seiten des Harnapparates keine früheren Erkrankungen zu berichten wußte, fand sich im serotalen Abschnitte der Harnröhre ein Divertikelstein von der Größe einer Billardkugel. Nach der Anamnese soll an dessen Stelle seit frühester Jugend eine Anschwellung bestanden haben, die sich mit dem allgemeinen Wachstum vergrößerte. Das Harnen war vollkommen ungestört, und der Katheterismus gelang leicht, es bestand also keine Stenose der Harnröhre. Auch hatte Pat. sechs Kinder gezeugt. Wie nun die unter Lokalanästhesie ausgeführte Operation ergab, handelte es sich um ein Divertikel der Harnröhre, das durch eine 2 mm breite runde Öffnung mit letzterer in Verbindung stand, und von einem glatten, in drei Fragmente geteilten, 125 g schweren runden Stein ausgefüllt war, an dem die Corpora cavernosa penis eine entsprechende Rinne hinterlassen hatten. Die Divertikelwand bestand aus Bindegewebe mit glatten Muskeln und elastischen Fasern und einem geschichteten, offenbar durch Metaplasie entstandenen Plattenepithel. Entzündliche Veränderungen fehlten. Der Stein erwies sich bei der chemischen Untersuchung als reiner Phosphatstein.

Es war demnach wahrscheinlich, daß das Divertikel angeboren und der Stein in demselben autochthon entstanden war. Nach der Zusammenstellung von English sind bisher 32 Divertikelsteine in der Harnröhre, darunter zehn primäre, beschrieben, so daß obige Beobachtung eine große Rarität darstellt.

Reich (Tübingen).

27) **H. Lilienthal** (New York). Suprapubic prostatectomie in two stages.

(New York med. journ. 1908. Juni 13.)

L. hat in einzelnen schweren, durch Blutungen, schlechten Allgemeinzustand usw. komplizierten Fällen der Prostatektomie 5—10 Tage vorher eine einfache Cystostomie vorausgeschickt. Die Vorteile dieses Verfahrens sind nach L.:

Digitized by Google

1) Bessere Vermeidung von schweren Blutungen. 2) Herabsetzung des Choks. 3) Sorgfältige Untersuchung des Blaseninnern, welche bei Blutungen cystoskopisch sehr schwierig sein kann. 4) Bessere Behandlungsmöglichkeit schwerer Cystitis und dadurch Ausführung der eigentlichen Prostatektomie mit geringerer Sepsisgefahr. 5) Erholung der durch die Retention geschädigten Nieren. 6) Schutz vor Infektion des Cavum Retzii. 7) Geringere Gefahr der Eröffnung des Mastdarmes.

Die Beschreibung der Operationsmethode bringt nichts wesentlich Neues.

H. Buchholz (Boston).

28) **C. Lee Leedham-Green.** Prolapse of the inverted bladder through the urethra.

(Brit. med. journ. 1908. April 25.)

Ein walnußgroßer Blasenvorfall aus der erweiterten Harnröhre bei einem 18 Monate alten Mädchen, der beide Harnleitermündungen enthielt und verschiedenen Behandlungsmethoden trotzte, heilte nach Einspritzung von Paraffin am Blasenhals. Beobachtungsdauer seit der Einspritzung vier Monate. Es folgt eine Literaturübersicht über 22 Fälle und kurze Besprechung der Pathologie und Therapie der Erkrankung.

Weber (Dresden).

29) **S. Riddell.** A case of uretero-trigonal anastomosis for ectopia vesicae.

(Brit. med. journ. 1908. April 25.)

Erfolgreicher Fall von Einpflanzung des Trigonums mit den Harnleitermündungen bei Ectopia vesicae in die Flexur bei einem 6jährigen Mädchen. R. rät, nicht vor dem 5. Lebensjahr zu operieren. Urinentleerung alle 3—4 Stunden.

Weber (Dresden).

30) **A. A. Hagentorn.** Zur Frage der Schußwunden der Harnblase.

(Russ. Archiv f. Chirurgie 1907. [Russisch.])

Der einzige bisher geheilte Fall von intraperitonealer Schußverletzung der Blase, den H. finden konnte, gehört Finkelstein. Er selbst hat folgenden Fall operiert:

Ein 21jähriger Fabrikarbeiter erhielt um 7 Uhr abends von vorn einen Revolverschuß in den Bauch. Er klagte über ständigen Harndrang, Übelkeit und Schmerzen im Leibe. Vor 1½—2 Stunden habe er zuletzt uriniert.

In der Mittellinie, dicht unter dem Nabel fand sich die geschwärzte Einschußöffnung, hinten rechts neben dem Steißbein der Ausschuß. Pat. brach einigemal, hatte Singultus. Der Oberbauch war eingezogen; der untere aufgetriebene Teil gab gedämpft-typanitischen Schall. Es wurde beginnende Peritonitis und Blasenverletzung angenommen (kein Katheterismus!). 5 Stunden nach der Verletzung Operation: im Bauch reichlich trüb-blutige urinöse Flüssigkeit. Eine Dünndarmschlinge war doppelt durchschossen und wurde genäht. In der hinteren Wand der Blase, nicht weit vom Scheitel fand H. eine Schußwunde, die er in drei Etagen schloß. Die zweite Wunde wurde erst nach Ablösung der Blase von der vorderen Bauchwand extraperitoneal rechts in der Tiefe gefunden und doppelt vernäht. Spülung der Bauchhöhle und Naht. Am nächsten Tage Verweilkatheter, der am 12. Tage entfernt wurde, nicht ohne Schwierigkeiten infolge von Inkrustationen. Die extraperitoneale Wunde wurde Ausgangspunkt eines Abszesses, nach dessen Tamponade alles heilte.

V. E. Mertens (Kiel).

31) **B. M. Frohnstein.** Zur Kasuistik der Fremdkörper in der Harnblase.

(Russki Wratsch 1908. Nr. 27.)

F. fand in der Blase ein 8 cm langes abgerissenes Stück eines Nélatonkatheters. Das Interesse des Falles liegt darin, daß trotz 1½jährigen Verweilens in der Blase

Digitized by Google

der Fremdkörper nicht von Harnsalzen inkrustiert wurde und keine Cystitis verursachte. F. sieht die Ursache dieser seltenen Erscheinung in der Asepsis des Katheters und in der Individualität des Harns des Pat.

E. Gückel (Wel. Bubny, Poltawa).

32) **F. Renaud und R. Driout.** Observation de corps étranger de la vessie chez la femme.

(Ann. des malad. des org. gén.-urin. Bd. XXVI. Hft. 9.)

Es handelte sich um eine 35jähr. Frau, die sich angeblich zur Temperaturmessung ein Medizinalthermometer in die Harnröhre eingeführt hatte. Sie sei dabei eingeschlafen, und das Instrument sei in die Blase gerutscht. Häufige Miktionen, starke Dysurie, weder Eiter noch Blut im Urin. 5 Tage später suchte die Kranke ärztliche Hilfe nach. Die Untersuchung ergab, daß das Thermometer quer in der Blase lag, und daß seine beiden Enden sich tief in die Blasenschleimhaut eingeklemmt hatten. Anbringen einer Seidenfadenschlinge um das dickere Thermometerende. Einblasen von Luft in die Blase, vorsichtige Traktionen, bis das Thermometer in die Achse der Harnröhre zu liegen kam. Extraktion durch die erweiterte Harnröhre. Das Thermometer war 12 cm lang und hatte 11 mm im Durchmesser. Reaktionslose Heilung.

Paul Wagner (Leipzig).

33) **R. Cassanello.** Contribution à l'étude anatomo-pathologique et clinique de l'adénome vésical.

(Ann. des malad. des org. gén.-urin. Bd. XXVI. Hft. 9.)

Genaue klinische und pathologisch-anatomische Beschreibung eines Falles von Blasenadenom bei einer 40jährigen Frau. Die Kranke wurde von Prof. Ceci (Pisa) mittels hohen Blasenschnittes operiert. Exstirpation der kurzgestielten voluminösen Geschwulst, die der Gegend der rechten Harnleitermündung aufsaß. Resektion der betreffenden Partie der Blasenschleimhaut; Naht usw. Während der Rekonvaleszenz entwickelte sich eine schwere fieberhafte Pyelonephritis der rechten Seite. Freilegung der sehr schmerzhaften, stark vergrößerten Niere, deren Rinden- und Marksubstanz sich ganz gleichmäßig von kleinen miliaren Abszessen durchsetzt zeigte. Exstirpation der Niere und des größten Teiles des Harnleiters. Vollkommene Heilung. Verf. gibt eine genaue pathalogisch-anatomische und histologische Beschreibung des exstirpierten Blasenadenoms, an dem er drei Zonen unterscheidet: eine periphere Zone, die die ganze Neubildung umgibt und zum größten Teile aus papillären Bildungen besteht; eine zentrale Zone, die das Gerüst bildet und aus weichem, lakunärem, vaskularisiertem Gewebe besteht, und endlich die Stielzone, die aus gewöhnlichem lockeren Bindegewebe besteht und zahlreiche Gefäße enthält. Die klinische Diagnose eines Blasenadenoms ist auch mit dem Cystoskop unmöglich, da das Adenom makroskopisch keine besonderen Merkmale aufweist, die es von anderen Geschwülsten der Blasenschleimhaut sicher unterscheidet. Prognostisch ist das Blasenadenom eine gutartige Geschwulst; die Prognose wird außer der Möglichkeit einer bösartigen Degeneration getrübt durch die häufigen schweren Blutungen, die das Leben der Kranken bedrohen, und durch infektiöse Blasen- und Nierenentzündungen. Die Exstirpation der Geschwulst samt ihrer Einpflanzungsstelle kann in vollkommen sicherer Weise und von einem hohen Blasenschnitt aus geschehen.

Paul Wagner (Leipzig).

34) **A. Olsen.** Et tilfaelde av ureter-ruptur.

(Tidsskrift for den norske Laegefor. 1908. Nr. 11.)

Fall von Spontanzerreißung des linken Harnleiters bei einem 77jährigen Manne, hervorgerufen durch einen durchschlüpfenden Harnleiterstein. Urinretention. Weiche Geschwulst links unterhalb des Nabels, die anfangs für ein Blutextravasat gehalten wurde. Mit dem Katheter werden zweimal täglich 300—400 ccm Harn entleert. Puls beschleunigt, klein, Temperatur unter 37,5°. Das allmähliche Anwachsen der Geschwulst und eine Probepunktion leitete auf die Diagnose Urin-

Digitized by Google

infiltration des Beckenbindegewebes. Hautschnitt links neben dem After. Stumpfe Eröffnung des linken Cavum ischio-rectale. Drainage. Reichlicher Abfluß einer nach Harn riechenden Flüssigkeit. Verkleinerung der Schwellung und allmähliche Ausheilung, trotzdem Pat. nicht bewegt werden konnte, im Bette zu bleiben.

Revenstorf (Hamburg).

35) **M. A. Wassiljew.** Zur Heilung der Verletzungen und Fisteln der Harnleiter.

(Russ. Archiv f. Chirurgie 1907. [Russisch.])

1) Eine 26jährige Pat. bekam nach der Entbindung eine Harnleiterfistel, die links oben im Scheidengewölbe mündete. W. heilte die Kranke folgendermaßen: nach Umschneidung der Fistel wurde der zentrale Harnleiterteil 2 cm weit samt möglichst viel umgebendem Gewebe freigelegt. Nach Einführung eines Katheters wurde die Blase vom Uterus abgelöst und nahe der Fistel geöffnet. In diese Öffnung wurde der Harnleiter hineingezogen mittels eines Fadens, der durch Blase und Harnröhre nach außen geleitet wurde. Darauf wurde der Harnleiter rings an die Blase genäht und die Wunde in der Scheide geschlossen. Der Leitfaden stieß sich nach 3 Tagen ab. ca 3 Wochen lang zeigte sich noch etwas Urin in der Scheide. Ein Jahr darauf war Pat. völlig gesund. —

W. berichtet noch folgendes:

2) Gelegentlich einer abdominellen Totalexstirpation durchschnitt er den linken Harnleiter nicht weit von der Blase. Da das renale Ende unauffindbar war, wurden in die Gegend, wo es mutmaßlich sein mußte, mehrere Ligaturen gelegt und tamponiert. 6 Jahre später war Pat. völlig gesund, ohne jemals die geringsten Erscheinungen von Hydronephrose gehabt zu haben. **V. E. Mertens** (Kiel).

36) **C. A. Ball.** The diagnosis of impacted calculus in the ureter.

(Brit. med. journ. 1908. April 27.)

B. berichtet über einen Fall von irrtümlicher Annahme eines Steines im Harnleiter auf Grund einer Urinfistel nach Nephrektomie und mehrfachen röntgenographischen Nachweises eines ovalen Schattens in der Linie eines in den Harnleiter geschobenen Bougies. Die Operation ergab keinen Stein im Harnleiter, klärte auch über den Schatten, der nach der Operation am gleichen Orte geblieben war, nicht auf. **Weber** (Dresden).

37) **Ventura.** Uronefrosi ed idrope degli ureteri da fimosi.

(Morgagni 1908. Nr. 27.)

Bei einem an Meningitis gestorbenen Kinde fand sich als zufälliger Nebenbefund eine doppelseitige Hydronephrose, eine hochgradige Erweiterung beider Harnleiter, eine gedehnte Blase und eine erweiterte Harnröhre. Dabei bestand eine Phimose, und die innere Vorhautöffnung lag dem Orificium externum urethrae nicht gegenüber. Während des Lebens hatten keine Symptome von seiten der Harnröhre vorgelegen. **Dreyer** (Köln).

38) **Boari.** Esiti remoti delle uretero-cisto-neostomie eseguite in Italia con il metodo dell' autore (bottone anastomotico).

(Morgagni Parte II. Nr. 27.)

Verf. konnte 12 Harnleiterblasenanastomosen mit Knopfverbindung sammeln, darunter 8 in Italien. Von schweren Traumen und Karzinom abgesehen, bei denen die Grundkrankheit zum Tode führte, wurden die Fisteln stets mit dauerndem Erfolg operiert (5 bis 10 Jahre alte Fälle). In keinem Falle kam es zu einer Nekrose des Harnleiterendes. Die Extraktion des Knopfes von der Harnröhre aus, ging stets leicht und ohne Narkose vonstatten. Niemals kam es zu einer späteren Striktur. Die Vereinigung erfolgte stets primär. Die schnelle und leichte Ausführbarkeit der Methode wird betont. Cystoskopisch zeigte die Harnleitermündung keine Gefäße. **Dreyer** (Köln).

Digitized by Google

39) **Delbet.** Abouchement des uretères dans le rectum.

(Bull. et mém. de la soc. de chir. de Paris T. XXXIII. p. 721.)

Im Anschluß an eine Mitteilung von Auvray gibt D. einen Bericht über zwei Fälle, wo beide Harnleiter (aus hier weniger interessierenden Indikationen) in den Darmkanal eingepflanzt wurden. Im ersten Falle wurde ein befriedigender Erfolg erzielt, im zweiten weniger: der Dickdarm hatte sich nicht an die Aufnahme des Urins gewöhnt, Pat. mußte tags 20mal, nachts 10mal den Mastdarm entleeren; im ersten Falle war das nur 3mal erforderlich. Als Ort der Wahl für die Einpflanzung gilt die Stelle des Kolon auf der Höhe oder dicht über dem Promontorium. Der Harnleiter wird unter dem etwas abgelösten Bauchfell nach der Flexur hingeleitet und diese durch einen möglichst kleinen Schnitt eröffnet. Mit Hilfe einer Harnleitersonde, über die man den Harnleiter stülpt, und die ein Assistent in der Ampulle abfängt und aus dem After leitet, wird der Harnleiter in die seitliche Darmöffnung geführt. Naht in zwei Schichten: die erste Darmschleimhaut und alle Harnleiterschichten, die zweite von beiden nur die äußeren Schichten fassend. Nunmehr Naht des Bauchfells, so daß also der Harnleiter vollständig retroperitoneal liegt. **Kaehler** (Duisburg-M.).

40) **A. Carrel** (New York). Acute calcification of the arteries in a cat with transplanted kidneys.

(Proceedings of the New York pathol. society Vol. VII. Nr. 5—8.)

C. exstirpierte einer 1 Jahr alten Katze beide Nieren und setzte ihr die Nieren einer 2jährigen Katze ein. Beide Tiere erwiesen sich bei der Operation als völlig gesund. Das Versuchstier ging am 36. Tage nach der Operation ein. Bei der Sektion fanden sich ausgedehnte Kalkeinlagerungen in der Adventitia der Arterien des großen Kreislaufes, besonders in der Aorta, die in ein starres Rohr verwandelt war. Im übrigen fanden sich normale Verhältnisse. Die eingepflanzten Nieren zeigten normale Größe, Farbe und Konsistenz. (Vorläufige Mitteilung.)

Erhard Schmidt (Frankfurt a. M.).

41) **Nové-Josserand** et **Ballivet.** Deux cas d'épanchements urineux traumatiques de la région rénale. (Pseudo-hydronéphrose traumatique.)

(Arch. génér. de Chirurgie 1908. Nr. 5.)

Verff. berichten über zwei Fälle traumatischer Pseudohydronephrose, die bei Kindern im Anschluß an ein vor einigen Wochen erlittenes Trauma allmählich in Erscheinung getreten war. In beiden Fällen war das Trauma nicht allzu heftig (Sturz vom Wagen und Fall auf eine Steintreppe). Nur in dem einen Falle kam es zu Dysurie und vorübergehender Hämaturie, während in dem anderen Falle zunächst alle Symptome fehlten. Als wichtigste klinische Erscheinung trat in beiden Fällen eine Geschwulst der seitlichen Bauchgegend auf, die ziemlich rasch an Umfang zunahm und die Operation nötig machte. In dem ersten Falle wurde die perineale cystische Geschwulst durch das Peritoneum hindurch eröffnet und urinartiger Inhalt entleert. Es erfolgte Heilung, indem sich die geschaffene Urinfistel allmählich schloß. Die mikroskopische Untersuchung der Sackwand ließ keine charakteristischen Bestandteile des Nieren- oder Harnleitergewebes erkennen.

Im zweiten Falle fand sich neben der Pseudohydronephrose noch eine wirkliche Erweiterung des Nierenbeckens. Die geschaffene Fistel entleerte keinen Urin; es kam zur septischen Infektion, der Pat. nach 6 Wochen erlag. Die Autopsie ergab eine durch eine myxomatöse Geschwulst bedingte Stenose des Harnleiters, die zu einer faustgroßen Hydronephrose geführt hatte, neben der noch das perirenale Gewebe cystisch erweitert war.

Im Anschluß an die beiden ausführlich geschilderten Fälle erörterten Verff. unter Berücksichtigung der bisher noch spärlichen Literatur die Symptome der Erkrankung (Häufigkeit bei Kindern, lebhafter Schmerz im Augenblick der Gewalteinwirkung, mäßige Hämaturie, rasch wachsende Geschwulst mit urinartigem alkalischen Inhalt), die Pathogenese (Berstung eines gesunden oder schon vorher

Digitized by Google

hydronephrotisch veränderten Organs), endlich die Therapie. Einfache perirenale Urinergüsse können spontan oder nach einfacher Punktion oder Inzision heilen. In den seltenen Fällen, in denen Niere oder Harnleiter pathologisch verändert sind, muß diese pathologische Veränderung (Hydronephrose oder Stenose) beseitigt werden. **Strauss** (Nürnberg).

42) **C. A. Griffiths.** Remarks on traumatic rupture of the kidney.
(Brit. med. journ. 1908. April 25.)

Bericht über zwei Fälle von Nierenzerreißung, die durch Naht mit Erhaltung der Niere geheilt wurden. Im ersten wurde wegen zunehmender Schwäche und steigender Temperatur die Niere freigelegt und ein Riß genäht, der von der Oberfläche bis ins Becken hineinreichte. Im zweiten Falle trennte ein großer Querriß das untere Drittel der Niere fast völlig ab. Ein zweiter Riß verlief vertikal, aber keiner drang ins Becken ein. Die Nähte hielten nur teilweise in dem brüchigen Gewebe. Der Operateur nahm daher die Fettkapsel zu Hilfe und nähte die Niere wie in einen Sack ein. Auch hier glatte Heilung. **Weber** (Dresden).

43) **G. Barling.** A clinical lecture on the diagnosis and treatment of renal mobility.
(Brit. med. journ. 1908. April 25.)

Bei Operationen bietet sich oft Gelegenheit, sich davon zu überzeugen, daß beide Nieren auch in normalem Anheftungszustande um etwa $2^1/_2$ cm nach unten verschiebbar sind. Die klinisch bewegliche Niere ist also nur als Steigerung der normalen Beweglichkeit aufzufassen. Die bei Wanderniere so häufigen allgemeinen nervösen Erscheinungen können sehr wohl eine unmittelbare Folge der Nierenbeweglichkeit sein. An der Hand einer Präparatzeichnung setzt B. auseinander, wie nach seiner Auffassung eine nach abwärts sinkende Niere unter Zurücklassung der mit dem Ganglion semilunare verbundenen Nebennierenkapsel am ursprünglichen Orte an diesem Ganglion und den in ihm mündenden Splanchnicusfasern zerrt und so auf Hirn und Rückenmark unaufhörliche Reize überträgt, die schließlich zur Neurasthenie führen können.

Zur Beurteilung seiner Heilungsergebnisse durch Operation teilt B. seine über 100 Fälle in drei Gruppen. Bei der ersten Gruppe, die sich durch Schmerzen, Unbehagen, Ziehen, Koliken, kurz durch lokale Erscheinungen auszeichnete, erzielte er fast überall völlige Heilung; bei der zweiten Gruppe (örtliche Erscheinungen mit Kopfschmerzen, Erschöpfung und Schlaflosigkeit) heilte er die Mehrheit annähernd ganz durch Operation; bei der dritten Gruppe, die aus Kranken besteht mit seelischen Störungen, ist der Erfolg im ganzen unbefriedigend; immerhin teilt Verf. einige bemerkenswerte Fälle mit von völliger Heilung nach Annähung der Niere. Er operiert mit Vorliebe nach der von Jordan Lloyd angegebenen Methode und fixiert die Niere hoch oben unter dem Rippenbogen und dicht am Quadratus lumborum. Wenn beide Nieren beweglich sind und für die Beschwerden verantwortlich gemacht werden können, so näht B. beide in einer Sitzung fest. Unter mehr als 100 Fällen hatte er nur einen Todesfall, und zwar an nicht erkannter chronischer Nephritis. **Weber** (Dresden).

44) **A. W. Wischnewski.** Anomalien der Nierengefäße bei angeborener Dystopie der Niere.
(Russ. Archiv f. Chirurgie 1907. [Russisch.])

W. fand an einer Leiche die rechte Niere auf der Darmbeinschaufel, die Crista nur wenig überragend. Von den 5 Arterien entsprangen 2 aus der Aorta, 3 aus der rechten Hypogastrica. Die Zahl der Venenstämme war drei. Die Nebenniere lag entfernt in Höhe des 12. Brustwirbels. —

W. benutzt die Gelegenheit, um auf die chirurgisch nicht unwesentliche Eigentümlichkeit hinzuweisen, daß angeborener Tiefstand einer Niere anscheinend stets mit Vermehrung der Gefäße einhergeht. Die Fünfzahl der Arterien ist schon wiederholt beobachtet worden. **V. E. Mertens** (Kiel).

Digitized by Google

45) **Kapsammer** (Wien). Über Abfluß des gesamten Harnes der gesunden Niere durch die Nephrotomiefistel der erkrankten.

(Zeitschrift für Urologie Bd. II. Hft. 2.)

Abfließen von Harn aus dem Drainagekanal nach Nephrektomie infolge Insuffizenz des Harnleiterverschlusses ist des öfteren beobachtet worden. Die in der Überschrift dieses Aufsates zu lesende Anomalie stellt dagegen ein Unikum dar. Bei einem 9jährigen Knaben, der an Mixtionsstörungen durch Membranen, Blasen und Gerinnsel im Urin litt, war vergeblich die Sectio alta und Reinigung der Blase ausgeführt worden. Da sich eine linksseitige Nierengeschwulst entwickelte, wurde zunächst linkerseits eine Nephrotomiefistel angelegt, aus der sich zuweilen tagelang der gesamte Urin entleerte. Pat. brauchte nicht durch dis Harnröhre zu urinieren. Zeichen von Harnverhaltung fehlten. Die Untersuchung der später entfernten linken Niere zeigte, daß sie aus einem schlaffen, häutigen Hydronephrosensack bestand, der unmöglich das aus der Fistel rinnende vollwertige Harnexkret geliefert haben konnte. Der zu einer weiten, starren Röhre umgewandelte klaffende linke Harnleiter erklärt die Möglichkeit des abnormen retrograden Urinabflusses. **Kroemer** (Berlin).

46) **Gardini.** Radiografia e radioscopia per la diagnosi di calcoli renale.

(Morgagni Parte II. Nr. 27.)

Zuweilen gelingt es schon bei der Radioskopie Steine nachzuweisen. Zum genaueren Studium von Lage, Form und Größe der Nierensteine ist indes eine Plattenaufnahme notwendig. Unter 86 photographierten Fällen wurden 20mal Steine gefunden, 4mal blieb die Diagnose ungewiß. Von den 16 zur Operation gekommenen Fällen wurden bei dem Eingriff die Steine 14mal entfernt. Einmal fand der Operateur die Steine nicht, und die Beschwerden blieben nach der Operation. Einmal hielt ein Karzinom von weiterem Suchen nach Steinen ab. Drei Fälle illustrieren die Wichtigkeit der Röntgenuntersuchung besonders (zufälliger Steinbefund bei einem als Neurastheniker geltenden Mann, 2mal doppelseitige Steine bei einseitigen Schmerzen). **Dreyer** (Köln).

47) **Nicolich.** Sur deux cas de néphrolithiase aseptique.

(Ann. des malad. des org. génito-urin. T. XXVI. Nr. 10.)

Bis Februar 1908 hat Verf. 21 Kranke mit aseptischer Nephrolithiasis mittels Nephrolithotomie behandelt: bei 19 Operierten trat Heilung per pr. intent. ein; zwei Operierte sind gestorben, der eine an den Folgen der Operation, der andere 10 Tage nach dem Eingriff an einer fibrinösen Pneumonie. In dem ersten Falle handelte es sich um eine Niere, die von einem anderen Chirurgen bereits enthülst und fixiert worden war. Obgleich deutliche Steinsymptome vorlagen und auch durch eine Röntgenuntersuchung ein Konkrement sichergestellt war, hatte es der betreffende Operateur wunderbarerweise nicht für nötig gehalten, die Nephrotomie zu machen. Die Operation an der enthülsten, fixierten Niere war außerordentlich schwierig, das Bauchfell und wahrscheinlich auch die Pleura wurden verletzt; schwere Blutung. Entfernung eines größeren Konkrementes aus dem Nierenbecken. Am 4. Tage kam es zu peritonitischen Erscheinungen, denen die 54jährige Kranke rasch erlag.

Verf. schließt, daß man sich in Fällen, wo die klassischen Symptome der Nephrolithiasis vorliegen, nicht auf die Tastung der freigelegten Niere und nicht auf den röntgenographischen Befund, die die Gegenwart eines Steines anscheinend ausschließen, verlassen, sondern daß man auf jeden Fall die Niere spalten und einen retrograden Katheterismus bis zur Blase vornehmen soll.

Paul Wagner (Leipzig).

48) **Badin.** Valeur de la pyélotomie dans la néphrolithiase.

(Thèse de Lyon 1908. — Ann. des malad. des org. génito-urin. T. XXVI. Nr. 10.)

Verf. gibt zunächst eine eingehende Beschreibung der Technik der Pyelolithotomie, und teilt dann 10 Operationen dieser Art mit, die der Praxis von Rafin

Digitized by Google

und von v. Frisch (Wien) entstammen. Bei neun Kranken trat vollkommene Heilung ein; in einem Falle mußte einige Stunden nach der Pyelotomie die Nephrektomie vorgenommen werden, da es zu einer schweren inneren Blutung im Bereiche des Nierenstieles gekommen war. Auch in diesem Falle trat dann Heilung ein.

Nach Verf.s Ansicht soll man in allen Fällen, in denen mittels Röntgenographie frühzeitig genug Nierenbeckensteine diagnostiziert worden sind, die einfache und wenig eingreifende Pyelotomie machen, die bei richtiger Ausführung keine Fistel zurückläßt.

Die Nephrotomie ist indiziert in den Fällen, wo bereits Infektion vorliegt und die Niere breit drainiert werden muß, bei sehr großen und bei sehr zahlreichen Steinen, und bei Steinen, die nicht im Nierenbecken liegen.

Paul Wagner (Leipzig).

49) **Hagen-Torn.** Zur Frage der Nierentumoren und retroperitinealen Geschwülste.

(v. Langenbeck's Archiv Bd. LXXXV. Hft. 4.)

H. publiziert einen Fall, bei dem sich bei der Operation eine Geschwulst fand, die aus zwei Teilen bestand. Der eine Teil umfaßte die Nebenniere, der andere war fest mit der Niere verbunden, und in der Niere selbst fanden sich Inseln von demselben Gewebe wie in der Geschwulst. Wahrscheinlich handelte es sich sowohl in der Niere wie im Retroperitonealgewebe um zurückgebliebene Keime der Embryonalniere. **E. Siegel** (Frankfurt a. M.).

50) **Bazy.** Hydronéphrose intermittente par malformation du bassinet.

(Bull. et mém. de la soc. de chir. de Paris T. XXXIII. p. 559, 565.)

Bei der 36jährigen Pat. lagen die ersten kolikartigen Anfälle mit längerer Anurie 5 Jahre zurück. Bei der Operation fand sich der Abgang des Harnleiters im obersten Winkel eines hoch nach oben gezogenen, stark erweiterten und verdickten Nierenbeckens. Nephrektomie. Unter Berufung auf Duval und Grégoire leugnet B. die Entstehung einer Hydronephrose durch Wanderniere, während Delbet gerade den berichteten Fall als Beweismaterial dafür verwenden will: die Einmündungsstelle des Harnleiters war durch irgendeine Ursache fixiert, die Niere war oder wurde beweglich; so kam die Knickung, die Hydronephrose, zustande. **Kaehler** (Duisburg-M.).

51) **Brewer.** An analysis of 140 operations on the kidney and ureters.

(Amer. journ. of the med. sciences 1908. Mai.)

B. gibt eine ausführliche Analyse seiner 140 Nieren- und Harnleiteroperationen. Dieselben verteilen sich auf 48 Nephrektomien mit 2, 48 Nephrotomien und Probeoperationen mit 9, 13 Enthülsungen mit 2, 9 Verletzungen mit 1, 15 Nephrorrhaphien und 9 Operationen am Harnleiter mit 0 Todesfällen.

Hinsichtlich der Enthülsung bei chronischer Nephritis hat B. nur zwei Erfolge zu verzeichnen; hingegen spricht er sich günstig über die Entkapselung aus bei akuten Fällen, speziell in Fällen subakuter septischer Infarkte. — Einen breiten Raum widmet er der Besprechung der akuten, einseitigen, hämatogenen Infektion. Zum Zustandekommen derselben sind zwei Faktoren nötig: 1) ein septischer Herd irgendwo im Körper, der virulente Bakterien an das Blut abgibt; 2) eine verminderte Widerstandsfähigkeit einer Niere, bedingt durch Trauma, Steine, einen verlegten Harnleiter oder einen früheren septischen Prozeß. — Die Erkrankung ist daher nicht selten die Folge einer Pneumonie, Tonsillitis, akuter Exantheme, Typhus, Furunkel. (In einer Anzahl Fälle gelang es dem Verf., die Erkrankung an Tieren experimentell herbeizuführen.)

Die Symptome sind die allgemeiner schwerer Infektion, Druckempfindlichkeit der Nierengegend. Druckempfindlichkeit und Muskelspannung der Gallenblasen- und Blinddarmgegend können leicht zu Verwechslungen führen. Nur genaueste

Digitized by Google

Untersuchung des separierten Urins kann Aufschluß geben. Bei der Operation findet man entweder die Niere mit miliaren Abszessen durchsetzt, oder nur einige solitäre, kleine Herde.

Bezüglich der Steindiagnose gibt Verf. zu, auf keinem Gebiete der chirurgischen Diagnostik so vielen Irrtümern verfallen zu sein als gerade hier. Die Röntgenologie hat ihn recht oft im Stiche gelassen bzw. Trugschlüsse zur Folge gehabt. In einem Falle dokumentierte sich der vermeintliche Harnleiterstein als verkalkte Appendix epiploica. (Der Indigkarminuntersuchung ist nirgends Erwähnung getan.)

Levy (Wiesbaden).

52) **J. B. Shober.** Nephro-ureterectomy for tuberculosis.

(Therapeutic gazette 1908. Juni 15.)

Verf. hat bei einer 33jährigen, hereditär schwer belasteten Kranken die tuberkulöse rechte Niere mitsamt dem ganzen Harnleiter durch eine von E. Reynolds angegebene vordere Inzision entfernt. Der ganze Eingriff konnte retroperitoneal vorgenommen werden. 7 Wochen später entfernte Verf. bei der Kranken mittels Laparotomie die fibromatöse Gebärmutter, beide cystisch entartete Eierstöcke und Tuben, sowie den verdickten Wurmfortsatz. Weder makroskopisch noch mikroskopisch konnte in diesen Organen Tuberkulose nachgewiesen werden. Vollkommene Heilung; rasche Gewichtszunahme. **Paul Wagner** (Leipzig).

53) **A. H. G. Doran.** Cystic tumour of the suprarenal body successfully removed by operation, with notes on cases previously published.

(Brit. med. journ. 1908. Juni 27.)

Im Anschluß an einen eigenen, mit Glück transperitoneal ausgeschälten Fall von cystischer Entartung der Nebenniere bespricht Verf. Geschichte, Pathologie und Therapie dieser seltenen Geschwulstform, von der er 14 in der Literatur aufgefundene Fälle beschreibt. Die Arbeit faßt alles Wissenswerte über die Krankheitsform zusammen. Literaturangabe. **Weber** (Dresden).

54) **Horsley.** Perinephritic abscess following parturition.

(Journ. of the amer. med. assoc. 1908. Nr. 10.)

Innerhalb von 2 Jahren operierte Verf. drei Fälle von eitriger Perinephritis, entstanden im Anschluß an eine Entbindung. In einem Falle war der perinephritische Prozeß 4—5 Tage, im anderen Falle 4—5 Wochen, im dritten Falle 6 Wochen nach der Entbindung in Erscheinung getreten. In einem der Fälle war leichte puerperale Infektion vom Hausarzt notiert worden, die anderen zwei Fälle waren normal verlaufen. Die vaginale Untersuchung bei der Aufnahme in des Verf.s Behandlung ergab ganz normale Verhältnisse.

Heilung der drei Pat. durch Entleerung des Eiters mittels lumbalen Schnittes.

W. v. Brunn (Rostock).

55) **Samurawkin** (St. Petersburg). Ein seltener Fall von Nebenhodenechinokokkus.

(Zeitschrift für Urologie Bd. II. Hft. 2.)

Verf. gibt zunächst eine Übersicht über die spärlichen Literaturangaben über Echinokokkenaussaat im männlichen Genitalsystem. Unter 2337 Fällen von multipler Echinokokkenbildung fanden sich nur zehn mit dieser Lokalisation der Parasiten, meist im Hoden, bzw. in der Prostata oder in den Samenbläschen. Im Nebenhoden saß der von Cooper (Davaine) beschriebene Echinokokkus. Dazu kommt vorliegende Beobachtung, die von v. Fedoroff an einem 27jährigen, kräftigen Bauer gemacht wurde. Pat. hatte sich wegen Anschwellung des linken Hodens an das Bezirkskrankenhaus gewandt, wo die Geschwulst durch Punktion entleert wurde. Danach entstand eine zunächst serös, später eitrig sezernierende Fistel. Im exstirpierten Präparat nahm der vereiterte Echinokokkus den um das Dreifache

Digitized by Google

vergrößerten Nebenhoden ein. Letzterer zeigt im übrigen fibröse, schwielige Entartung, so daß die Annahme des Verf.s berechtigt erscheint, daß der Parasit schon längere Zeit bestanden habe. — Pat. wurde geheilt entlassen.

Kroemer (Berlin).

In Nr. 21 des Zentralblattes für Chirurgie empfiehlt Cardenal in einer Originalmitteilung den »Dauerkatheterismus der Ureteren in der chirurgischen Behandlung verschiedener Blasenleiden und der Prostatahypertrophie« und vertritt dabei die Ansicht, daß noch nicht versucht sei, in beide Harnleiter Dauerkatheter einzulegen. Diese Annahme kann ich nicht unwidersprochen lassen, denn Cardenal hätte seine bibliographische Umschau nur auf den Jahrgang 1907 des von ihm für seine Publikation gewählten Zentralblattes für Chirurgie auszudehnen brauchen und in dem Bericht über die Verhandlungen der deutschen Gesellschaft für Chirurgie, 36. Kongreß, abgehalten vom 3.—6. April 1907 gefunden, daß ich dort auf p. 83—86 in einem Autoreferat ebenso wie in extenso im Archiv für klinische Chirurgie Bd. LXXXV in einem »Modifikationen der Sectio alta« betitelten Vortrag in der gleichen Weise empfohlen habe, die Blase nach Sectio alta für einige Tage vollständig trocken zu legen »durch beiderseitiges Einlegen eines Ureteren-Dauerkatheters«, welche durch die Urethra nach außen geleitet werden. An der gleichen Stelle rate ich ebenso wie Cardenal »in die Ureteren-Dauerkatheter, so lange sie liegen, täglich 1—2mal einige Kubikzentimeter einer 1‰igen Höllensteinlösung einlaufen zu lassen«. **Wullstein.**

LXXX. Versammlung deutscher Naturforscher und Ärzte

in Köln a. Rh. vom 20. bis 26. September 1908.

Abteilung: Chirurgie.

(Gemeinschaftliche Sitzung mit anderen Abteilungen.)

Angemeldete Vorträge:

1. Schridde (Freiburg) und Türk (Wien). Über Regeneration des Blutes unter normalen und krankhaften Verhältnissen.

2. Orth (Berlin). Über experimentelle enterogene Tuberkulose.

3. Bartel und Neumann (Wien). Über Immunisierungsversuche gegen Tuberkulose.

4. Wolf-Eisner (Berlin). Uber die Konjunktivalreaktion.

5. Hamburger (Wien). Kutan- und Stichreaktion mit Tuberkulin; für Carl v. Pirquet.

6. Über Röntgentherapie: Referenten: Krause (Jena), Kienböck (Wien), Gocht (Halle).

7. Lauenstein (Hamburg). Zur Frage der Contusio abdominis gravis und der Indikationsstellung zur Operation.

8. Riedel (Jena). Über quere Resektion des Magens.

9. Clairmont (Wien). Zur Lokalisation des Ulcus ventriculi in ihrer Bedeutung für das operative Fernresultat.

10. Wilms (Basel). Technik der temporären Kolostomie.

11. Kausch (Schöneberg). Über zweizeitige Operationen.

12. Bunge (Bonn). Zur Frage des Wringverschlusses des Darmes.

13. Kuhn (Kassel). a) Gastroenterostomie und Enteroanastomose mittels Gummi. b) Behandlung des Ascites mit Dauerdrainage (Interne einladen!).

14. A. v. Lichtenberg (Straßburg). Verhalten der Lungen und des Herzens nach abdominellen Eingriffen.

15. Morian (Essen). Über das Karzinom der Papilla Vateri.

16. Loening und Alex Stieda (Halle). Weitere Beiträge zur Gastroskopie.

Digitized by Google

17. Kudlek (Köln). Lennander's Theorie über die Schmerzempfindung innerer Organe und die Nutzanwendung für die Diagnostik.

18. Vorschütz (Köln). Zuführung von Alkalien in der chirurgischen Therapie.

19. Sonnenburg (Berlin). Über Perityphlitis.

20. Krabbel (Aachen). Wann soll Appendicitis operiert werden?

21. Clairmont und H. v. Haberer (Wien). Zur operativen Behandlung des Gallensteinleidens, Cholecystostomie oder Cholecystektomie?

22. Schulz (Barmen). Beiträge zur Gallensteinchirurgie. Zur Diskussion.

23. Kuhn (Kassel). a) Äußere Gallenblasen-Dünndarmanastomose (bei Choledochusverschluß, bei Hepaticusdrainage).

b) Spülungen durch die Gallenwege.

24. Heyde (Marburg). Die Bedeutung anaerober Bakterien für die Peritonitis appendicitischer Entstehung.

25. Guleke (Straßburg). Zur Frage der Behandlung diffuser Peritoniden.

26. Dreesmann (Köln). Diagnose und Behandlung der akuten Pankreatitis.

27. P. Clairmont (Wien) Die Scheineinklemmung von Brüchen.

28. Krönlein (Zürich). Prognose und Technik der Nierenexstirpation bei Nierenneoplasmen.

29. Reerink (Freiburg). Über die Wirkung der Cavaunterbindung auf die Nieren (experimentelle Untersuchungen).

30. Graff (Bonn). Über Massenblutungen aus anatomisch wenig veränderten Nieren.

31. Garrè (Bonn). Thema vorbehalten.

32. Freiherr v. Eiselsberg (Wien). Über Tetanus.

33. Capelle (Bonn). Über Dauerresultate nach Gefäß- und Organtransplantationen.

34. Sauerbruch (Marburg). Über Parabiose.

35. Carl Beck (Neuyork). Hypospadiebehandlung nebst anderen plastischen Methoden, welche sich bei der Harnröhre anwenden lassen.

36. Kausch (Schöneberg). Ein Instrument zur Lumbalpunktion (Druckmesser und Injektion).

37. Kuhn (Kassel). a) Sterilcatgut.

b) Tetanus als Testobjekt bei der Catgutsterilisation.

c) Resorbierbarer Silberdraht.

38. Lossen (Köln). Über Bier'sche Stauung und Saugbehandlung.

39. Feinen (Köln). Über Mastitis.

40. Zeller (Berlin). Über einige Versuche zur Wiederbelebung von durch Verblutung oder Einatmen von Giften getöteten Tieren.

41. Fritz Cahen (Köln). Über die Behandlung der Kastration in der Behandlung der Mammakarzinome.

42. Aenstoots (Köln). Zur Radikaloperation bei chronischen Kieferhöhlenempyemen.

43. Referenten Kienböck (Wien).

44. Gocht (Halle).

45. Luxembourg (Köln). Zur Kasuistik der Röntgenkarzinome.

Über Lungenchirurgie.

46. Referenten Brauer (Marburg).

47. Friedrich (Marburg).

48. Zur Diskussion Garrè (Bonn).

49. Zur Diskussion Sauerbruch (Marburg).

50. Hoffmann und v. d. Velden (Düsseldorf). Die Emphysemoperation.

51. Ticgel (Dortmund). Ein einfacher Apparat zur Überdrucknarkose (mit Demonstrationen).

52. Kuhn (Kassel). Überdruck an der Lunge: a) Mittels peroraler Intubation und Ventilation der Trachea ohne Ventil.

b) Mittels weicher, halbdurchlässiger Kopfmaske ohne jedes Ventil (mit Demonstrationen).

Digitized by Google

53. Derselbe: Behandlung der Asphyxie unter peroraler Intubation und Ventilation der Trachea (mit Demonstrationen).

54. Gottstein (Breslau). Das Pulsionsdivertikel des Ösophagus.

55. Glücksmann (Berlin). Extraktion verschluckter Fremdkörper.

56. Kersting (Aachen). Wann soll der Chirurge den Zahnarzt rufen?

57. Müller (Rostock). a) Über Operation bei Arthritis deformans.

b) Demonstrations-, Knochen- und Gelenkpräparate.

58. Wollenberg (Berlin). Die Ätiologie der Arthritis deformans im Lichte der Experimente.

59. Biesalski (Berlin). Praktische Folgerungen aus der Statistik jugendlicher Krüppel.

60. Joachimsthal (Berlin). Die frühzeitige Diagnose bei angeborenen Hüftverrenkungen.

61. Dreesmann (Köln). Ätiologie und Behandlung der angeborenen Hüftverrenkung.

62. Mayer (Köln). Zur Behandlung schwerer Kinderlähmungen mit Demonstrationen.

63. Silbermark (Wien). Trauma, Gelenktuberkulose, Operationstrauma, Allgemeine Tuberkulose.

64. Lossen (Köln). Über extrakapsuläre Radikalresektion tuberkulöser Ellbogen- und Hüftgelenke.

65. König (Altona). Beobachtungen über Callusbildung bei Frakturen.

66. Bardenheuer (Köln). Die Versorgung der Nervenenden nach Amputationen zur Verhütung der Entstehung der Neurome, sowie zur Heilung der bestehenden.

67. Luxembourg (Köln). Statistik der in den Jahren 1902 bis 1906 im Kölner Bürgerhospitale behandelten Oberschenkelbrüche (mit Ausnahme der Schenkelhalsfrakturen).

68. Feinen (Köln). Über Schenkelhalsbrüche.

69. Finsterer (Wien). Über die Behandlung der kongenitalen Luxation der Patella.

70. Derselbe. Zur Kenntnis der Kompressionsfraktur des Os lunatum.

71. Vorschütz (Köln). Demonstration einer Unterschenkelschiene.

72. Kuhn (Kassel). Improvisation stärkster Extensionen zur Behandlung von Frakturen in der Praxis bei geringer Assistenz (mit Lichtbildern).

73. Holländer (Berlin). Über plastische und kosmetische Operationen (mit Lichtbildern).

74. Klapp (Berlin). Über die Narkose bei künstlich verkleinertem Kreislauf.

75. Marwedel (Aachen). Über die chirurgische Behandlung der Lähmungen des Oberarmes.

76. Martin (Köln). Über sklerosierende Osteomyelitis (Ostéite à forme neuralgique).

77. Witzel (Düsseldorf). Über den Schutz des Peritoneums bei Operationen.

78. Anschütz (Kiel). Magensaftfluß bei Magenkarzinom.

79. v. Bramann (Halle). Beitrag zur Hirnchirurgie.

80. Bardenheuer (Köln) ist bereit, zu einer noch zu vereinbarenden Stunde am Krankenbett die Extensionsbehandlung im Bürgerhospital zu demonstrieren.

Berichtigung. Der Verfasser der in Nr. 33 unter 7 referierten Arbeit heißt Kutner, nicht Huther.

Originalmitteilungen, Monographien und Sonderdrucke wolle man an *Prof. E. Richter* in Breslau (Kaiser Wilhelmstraße 115), oder an die Verlagshandlung *Johann Ambrosius Barth* in Leipzig einsenden.

Für die Redaktion verantwortlich: Geh. Med.-Rat Prof. Dr. E. Richter in Breslau.
Druck von Breitkopf & Härtel in Leipzig.

Digitized by Google

Zentralblatt für Chirurgie

herausgegeben von

K. GARRÈ, in Bonn, F. KÖNIG, in Berlin, E. RICHTER, in Breslau.

35. Jahrgang.

VERLAG von JOHANN AMBROSIUS BARTH in LEIPZIG.

Nr. 36. Sonnabend, den 5. September 1908.

Inhalt.

E. Payr, Über osteoplastischen Ersatz nach Kieferresektion (Kieferdefekten) durch Rippenstücke mittels gestielter Brustwandlappen oder freier Transplantation. (Originalmitteilung.)

1) Netter, Collargol u. Elektrargol. — 2) Bertein u. Worms, Wirbeldiastasen. — 3) Schwartz und Dreyfus, Lungenrisse. — 4) Hofbauer, Operative Behandlung chronischer Lungenleiden. — 5) Heidenhain, Suprarenin-Kochsalzinfusionen bei peritonitischer Blutdrucksenkung. — 6) Hönck, 7) Sonnenburg und Kothe, Appendicitis. — 8) Monprofit, Gastrektomie. — 9) Finney, Pylorusstenose. — 10) Negrescu, Wasserstoffsuperoxyd bei Afterfissuren und -Ulzerationen. — 11) Delore und Challer, Mastdarmkrebs. — 12) Mathieu, Verengerung der Gallenwege. — 13) Riedel, Cholecystitis und Cholangitis ohne Stein. — 14) Brin, 15) Deaver, Cholecystektomie.

16) Baradulin, Muskelechinokokkus. — 17) Haeberlin, Sonnenlicht in der Chirurgie. — 18) Beatson, Stauungsblutung. — 19) Holden, Hirnabszeß. — 20) Mandry, Rhinoplastik. — 21) Diskussion über Carotisunterbindung. — 22) Jalaguier, Ösophagotomie. — 23) Schultze, Speiseröhrenzerreißung. — 24) Venot, Sarkom des N. vagus. — 25) Mintz, Späte Erstickungsanfälle nach Kehlkopfexzision. — 26) Nager, Luftröhrenkrebs. — 27) v. Saar, Luftröhrenplastik. — 28) Werekundow, Bauch-Brustkorbverletzung. — 29) Glickman, Brustquetschung. — 30) Marden, Bauchschußwunde. — 31) Zinsser, Typhus-Peritonitis. — 32) Richelot, 33) Koppang, Appendicitis. — 34) Upcott, 35) Johnston, Wurmfortsatzdivertikel. — 36) White, 37) Weber, Krebs des Wurmfortsatzes. — 38) Leischner, Partielle Bauchmuskellähmungen. — 39) Pokrowski, Eitrige Entzündung von Magen und Darm. — 40) Wegele, Polypose des Magens. — 41) Hayem, Magenkrebs. — 42) Twerdowski, Gastroenterostomie. — 43) Thorspecken, Magen-Dickdarmfistel. — 44) Finney, Hirschsprung'sche Krankheit. — 45) Morton, Mastdarmkrebs. — 46) Stern, Aneurysma einer Gekrösarterie. — 47) Mastin, Netzanomalie. — 48) Johnston, Milzcysten. — 49) Nicolle u Cassuto, Tropische Milzvergrößerung (Kala-azar).

Aus der Kgl. chirurgischen Klinik zu Greifswald.

Über osteoplastischen Ersatz nach Kieferresektion (Kieferdefekten) durch Rippenstücke mittels gestielter Brustwandlappen oder freier Transplantation.

Von

Prof. Dr. E. Payr.

Mit 2 Abbildungen.

Der funktionell und kosmetisch das möglichste bietende Ersatz durch Resektion oder Verletzung verloren gegangener Abschnitte des Unterkiefers ist angesichts der durch die verstümmelnde Operation bedingten schweren Schädigungen eine ernste und verantwortungsvolle Aufgabe für den Chirurgen und seinen auf diesem Gebiet fast unentbehrlichen Bundesgenossen, den Zahnarzt.

Digitized by Google

Wir haben gerade in den letzten Jahren sehr bemerkenswerte technische Fortschritte dem beiderseits fördernden Zusammenarbeiten unserer Disziplin und der Zahnheilkunde zu danken.

Völliger Verzicht auf Verwendung einer Prothese, sowie die Einlegung nach erfolgter Wundheilung (sekundäre Prothese) mußten den entschieden besseren Verfahren der Implantationsprothesen, sowie der Verwendung von Immediatprothesen mit sekundärem Ersatz derselben durch eine zahnärztliche definitive Prothese weichen.

Denn nur bei Verwendung der letztgenannten Verfahren gelingt es, den beiden das spätere funktionelle und kosmetische Resultat schwer beeinträchtigenden Faktoren, dem Muskel- und dem Narbenzug, erfolgreich entgegenzutreten und dadurch die bei Unterkieferdefekten drohenden Kau-, Schluck- und Sprachstörungen wenigstens großenteils zu beseitigen.

Sowohl über die als bleibender Ersatz des resezierten Kieferstückes gedachten Implantationsprothesen aus verschiedenartigstem Material, als speziell über Immediatprothesen, die zurzeit in der Frage des plastischen Kieferersatzes an erster Stelle stehen, sind zahlreiche, fast von Fall zu Fall neue Vorschläge enthaltende Mitteilungen erschienen (Cl. Martin, Stoppany, Schröder, Fritzsche). Über die derzeitigen Gesichtspunkte der Frage von chirurgischer Seite unterrichten die Spezialarbeiten von F. König und Heller, sowie die treffliche Bearbeitung der Kieferkrankheiten von Perthes.

Vorerst eine kurze Bemerkung zur Wahl der Implantationsprothese.

Ich habe vor einer Reihe von Jahren in der Grazer chirurgischen Klinik nach Unterkieferresektionen den Knochendefekt in mehreren Fällen unmittelbar durch verschieden geartete Magnesiumprothesen ersetzt. Ich verwendete entweder aus Magnesiumblech gefertigte Schienen (Schraubenbefestigung) oder noch einfacher einen 0,5 cm starken Magnesiumdraht, der, entsprechend gebogen, in je ein Bohrloch (Zentralkanal) der Resektionsstümpfe versenkt oder in ein seichtes Bohrloch im Tuberculum articulare bei halbseitiger Exartikulation eingelegt wurde. Heute würde ich einen ebensolchen Draht verwenden, der einen der Cavitas glenoidalis entsprechenden Metallknopf tragen würde. Für den Ersatz eines resezierten Mittelstückes verwendete ich eine aus einem Magnesiumdraht und zwei demselben an den Enden aufgesetzten Klammern gefertigte Schiene, gleichfalls durch Metalldraht oder Schrauben nach Anlegung von Bohrlöchern an den Resektionsstümpfen zu befestigen.

Diese Prothesen, besonders in Form des kräftigen Metalldrahtes, haben den Vorteil, sich leicht adaptieren zu lassen, die Stellung der Resektionsstümpfe günstig zu beeinflussen, wenig Raum zu beanspruchen und deshalb einen möglichst exakten Abschluß der Mundhöhle zu begünstigen. Das Magnesiummetall verfällt einem völligen Resorptionsprozeß, in seiner Umgebung jedoch bildet sich eine bei Verwendung so bedeutender Mengen erhebliche bindegewebige, resi-

Digitized by Google

stente Narbe. In einem solchen mit einfacher Drahtprothese behandelten Falle war schon nach 10 Tagen ein völlig wasserdichter Abschluß des Operationsgebietes gegen die Mundhöhle erzielt. Die Blechplattenprothesen haben den Nachteil, durch ihre etwas scharfe Kante gelegentlich an der Schleimhaut noch sekundär durch Druck Dekubitus zu erzeugen.

In den meisten solcher Art operierten Fällen wurde nach längerer Zeit (7—10 Wochen) die Magnesiumprothese entfernt und durch ein zahnärztliches Ersatzstück substituiert (hatte also nur die Rolle einer Immediatprothese gespielt). In einem Falle heilte die Magnesiumprothese fistellos ein, wurde völlig resorbiert, und bildete sich an ihrer Stelle eine derbe, funktionell und kosmetisch genügende Narbe. Darin wäre vielleicht ein gewisser Vorteil der Verwendung von Magnesium für den erwähnten Zweck gegeben. Allein wir leben in einer Zeit, in der wir den zur Pflicht gewordenen Ersatz verloren gegangener Teile nicht durch Einheilung von Fremdkörpern, sondern, wenn irgend möglich, durch lebendes und daher funktionell viel höher wertiges Gewebe erstreben. Es ist angesichts der Tatsache, daß wir in einer Ära der Plastik und Transplantation leben, merkwürdig, daß wir bisher nur ganz vereinzelte Versuche einer osteoplastischen Deckung gesetzter Unterkieferdefekte zu verzeichnen haben. Bardenheuer und Krause verwendeten gestielte Periost-Knochenspangen benachbarter Kieferpartien, Wölfler mit negativem Erfolg eine an einem Hautlappen hängende Spange aus der Clavicula, Bardenheuer einen Haut-Periost-Knochenlappen aus der Stirn. Sykoff transplantierte frei einen einer benachbarten Unterkieferpartie entnommenen Knochenspan. Mancherlei mag noch versucht, mancherlei vorgeschlagen oder beabsichtigt sein (Sykoff, Lexer, Garrè) — es ist eine Tatsache, daß kein osteoplastisches Verfahren bisher technisch in entsprechender Weise für die verschiedenen Anforderungen ausgearbeitet und systematisch in Anwendung gebracht worden ist.

Seit Jahren mit dem Gedanken eines möglichst vollwertigen osteoplastischen Unterkieferersatzes beschäftigt, habe ich vor etwa 4 oder 5 Jahren periostbekleidete Rippenstücke als zweckmäßiges Material für eine Knochenplastik in Erwägung gezogen. Äußeren Gründen ist es zuzuschreiben, daß dieser Heilplan erst im letzten Jahre seiner Realisierung zugeführt werden konnte.

Man kann denselben in zweierlei Weise zur Ausführung bringen.

1) Osteoplastik mittels eines in einem Brustwandlappen befindlichen entsprechend großen Rippenstückes.

Obwohl, meinem Operationsplan entsprechend, wahrscheinlich ein zungenförmiger, breiter, ein völlig mit Periost bekleidetes Rippenstück tragender Haut-Muskellappen verwendbar ist — Mandry verwendete kürzlich erfolgreich einen ein Stück Schlüsselbein enthaltenden Hautlappen für Rhinoplastik —, halte ich doch den Vorschlag meines Assistenten, Dr. Heller, ein entsprechend langes Rippenstück mit

Digitized by Google

völliger Periostbekleidung zu resezieren, durch eine kleine Inzisionsöffnung in der Regio infraclavicularis mit hautwärts sehender Konkavität zwischen Haut und Fascie zu schieben und daselbst fest einheilen zu lassen, für eine Verbesserung.

Es entwickeln sich da sehr gute Gefäßverbindungen zwischen Muskelfascie und Beinhaut der Rippen.

Dieser Eingriff ist die der Kieferresektion und dem plastischen Ersatze zirka 2—3 Wochen vorausgehende »Voroperation«. Angesichts des nachfolgenden größeren Eingriffes ist dieselbe, wenn irgend tunlich, unter Lokal- beziehungsweise Leitungsanästhesie (N. intercostalis) auszuführen.

Fig. 1.

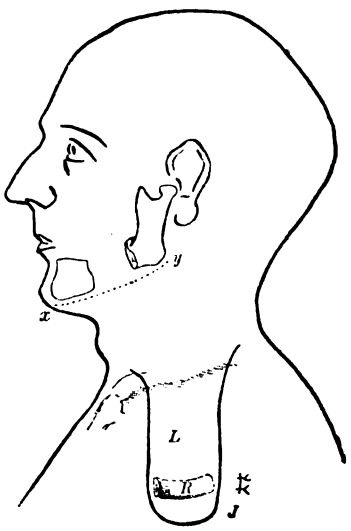

Fig. 2.

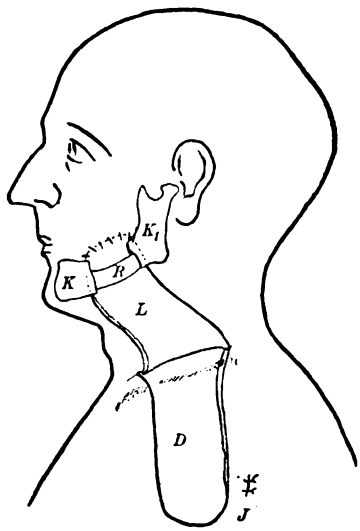

Fig. 1 und 2 stellen den Ersatz eines mäßig großen Defektes eines horizontalen Kieferastes dar. Bei *J* wurde eine an anderer Stelle am Thorax samt Periost resezierte Rippe *R* zwischen Haut und Fascie eingeschoben. Nach erfolgter Einheilung und Resektion des kranken Unterkieferstückes wird der das Rippenstück tragende Haut-Fascienlappen *L* emporgeschlagen, die Rippe *R* in den Kieferdefekt zwischen *K* und K_1 eingepaßt, der Hautlappen eventuell zur Deckung eines Haut- oder Schleimhautdefektes verwendet, sonst nach Anheilung der Rippe zurückgeschlagen und zur Deckung des Defektes *D* verwendet. *x—y* stellt den Haut-Weichteilschnitt dar, mit dem man für die Resektion auszukommen trachtet.

Drängt die Resektion des Kiefertumors, so muß diese natürlich ausgeführt werden, gleichzeitig die Rippe an der Stelle des später emporzuschlagenden Haut-Fascienlappens eingeheilt und inzwischen durch ein anderes Verfahren die Dislokation der Kieferstümpfe bekämpft werden. Gegebenenfalls kommt von vornherein das unter 2 angegebene Verfahren zur Verwendung. Hat die Sache Zeit, so führt man in der zweiten Sitzung die Entfernung des kranken Kieferstückes aus und ersetzt Knochen- und Weichteildefekt

Digitized by Google

durch einen langen und breiten zungenförmigen Haut-Fascien-, die Rippe und ihr Periost enthaltenden Lappen (s. Fig. 1 und 2). Das reichlich gewonnene Hautmaterial erweist sich dabei ungemein nützlich. Um eine Entstellung des Gesichtes tunlichst zu vermeiden, trachtet man bei der Resektion mit einem Schnitt am Kieferrande auszukommen (s. Fig. 1 *x*—*y*).

2) Eine zweite Art des osteoplastischen Kieferersatzes wird durch die freie Transplantation eines periostbekleideten Rippenstückes in den Defekt erzielt.

In der ersten Sitzung wird die Unterkieferresektion ausgeführt, sowie Maßnahmen zur Verhütung einer Dislokation der Kieferstümpfe getroffen. — Es handelt sich hauptsächlich darum, für die ungestielt zu transplantierende Rippe ein aseptisches Feld zu schaffen; ein solches ist ja Grundbedingung für das Gelingen einer freien Knochentransplantation. Vor allem also ist durch exakte Schleimhautnaht, oder gegebenenfalls durch Hautlappenplastik die Mundhöhle gegen den Kieferdefekt vollständig abzuschließen. — Als Verfahren zur Verhütung der störenden Wirkungen von Muskel- und Narbenzug kommen in Betracht:

A. Zahnärztliche Maßnahmen, allerdings nur bei teilweise erhaltenem Zahnbestand und entsprechender Ausdehnung des resezierten Stückes möglich. Als solche sind die schiefe Ebene nach Sauer, der Drahtschienenverband desselben Autors, eventuell Brückenarbeiten, sowie die Krone von Ober- und Unterkieferzähnen überdachende Doppelschienen in Erwägung zu ziehen. — Da gilt es für den Zahnarzt und Techniker, sein Bestes zu leisten!

B. Weniger zu empfehlen sind hier aus beliebigem Materiale hergestellte Implantationsprothesen, da es nur in einem relativ kleinen Teile der Fälle angesichts der bei der Resektion erfolgenden Infektion der Wunde gelingt, den Fremdkörper dauernd aseptisch und fistellos einzuheilen. Natürlich gibt es auch da einen Ausweg, indem man nach entsprechend langer Zeit (4—6 Wochen) die Implantationsprothese (Abschluß gegen die Mundhöhle läßt sich wohl meist erzielen) entfernt, das in ihrer Umgebung gebildete Granulationsgewebe exzidiert und nun sogleich oder nach einigen Tagen das periostbekleidete Rippenstück transplantiert.

Der erstgenannte Weg ist sicherer, er garantiert viel eher ein völlig aseptisches Operationsfeld für die freie Rippenüberpflanzung.

Die überpflanzten Rippenstücke werden durch Einfalzung, Verzapfung oder Knochennaht mit den Kieferstümpfen verbunden. Je einfacher und ohne Verwendung von fremdem Materiale dies geschieht, um so besser.

Für den Fall einer halbseitigen Exartikulation kommt der Ersatz durch einen nahe der Wirbelsäule gelegenen Rippenabschnitt samt Köpfchen in Erwägung.

Auch andere Knochenteile, Spina scapulae, Darmbein lassen sich vielleicht zur Transplantation verwenden; der allseitig mit zu über-

Digitized by Google

tragende Periostmantel der Rippen stellt uns dies Material über jedes andere. Für ein fehlendes Mittelstück des Unterkiefers käme ein medianer Haut-Muskellappen mit einem Stück des Manubrium sterni samt Periost als ohne Voroperation zu entnehmender Ersatz in Betracht.

Durch Rippenstücke lassen sich Unterkieferdefekte plastisch voraussichtlich ersetzen bei Mikrognathie, Verletzungen, Phosphornekrose, Tuberkulose und Aktinomykose, primären und sekundären Tumoren.

Unter Umständen könnte das Verfahren auch für Oberkieferdefekte in Frage kommen.

Wir haben im vergangenen Sommersemester drei Fälle, zwei davon nach der ersten, einen nach der zweiten Methode mit gutem Erfolg operiert. Herr Dr. Heller, schon früher auf diesem Gebiete tätig, hat sich um die technische Vervollkommnung meines Heilplanes sehr verdient gemacht und wird in einer ausführlicheren Arbeit einmal über die von uns gemachten Erfahrungen, die Indikationsstellung im Spezialfalle, sowie vor allem über die zahlreichen, keineswegs unwesentlichen technischen Einzelheiten berichten.

Es gelingt mittels dieses Verfahrens der osteoplastische Ersatz auch nach sehr ausgedehnten Unterkieferresektionen (samt deckenden Weichteilen) — selbst unter recht ungünstigen Verhältnissen. — Die mehrfachen Eingriffe, die Entnahme einer Rippe samt Periostmantel von demselben Individuum, die Bildung gewaltiger Haut-Fascienlappen stellen angesichts der relativen Einfachheit der Prothesenmethodik schwere Opfer zur Erzielung eines Knochenersatzes dar. Wir hoffen, daß unsere Resultate sie berechtigt erscheinen lassen.

Greifswald, 30. Juli 1908.

---

1) **A. Netter** (Paris). L'argent colloïdal dans les maladies infectieuses.

(Presse méd. 1908. Nr. 50.)

Verf. weist auf die guten Resultate, die man mit Collargol bei verschiedenen infektiösen Krankheiten erzielen kann, hin und hebt hervor, daß der Vergleich, den einige Autoren zwischen diesem Präparat und dem auf elektrischem Wege hergestellten Elektrargol oder Ultrargol anstellen, wertlos ist. Das auf chemischem Wege hergestellte Collargol enthält 87% Silber in kolloidalem Zustand, während das Elektrargol nur 1—4 mg per Kubikzentimeter hiervon enthält. Letzteres Präparat ist also sehr schwach, was namentlich, wenn es sich darum handelt, eine bakterizide Wirkung auszuüben, sehr in Betracht kommt. Auch darf nicht vergessen werden, daß das Collargol relativ leicht löslich ist und mit Leichtigkeit 5%ige Lösung gibt, während die Elektrargollösungen nur eine Konzentration von 0,025% besitzen.

E. Toff (Braila).

Digitized by Google

2) **Bertein** et **Worms.** Le diastasis vertébral.

(Revue de chir. XXVII. ann. Nr. 2.)

Unter Wirbeldiastase ist die vollständige oder beinahe vollständige Zerreißung der Bandmassen zu verstehen, welche zwei benachbarte Wirbel verbinden, ohne daß eine Verschiebung der sich entsprechenden Knochenteile gegeneinander stattgefunden hat. Die Wirbel stehen also wie früher genau übereinander. Immer entstehen dabei schwere, sehr oft tödliche Verletzungen des Rückenmarkes infolge Überdehnung des Markes im Augenblicke der Verletzung. Diese wird meist durch Fall auf den nach vorn, seltener rückwärts gebeugten Kopf oder ausnahmsweise auf den hinteren Teil des Rumpfes veranlaßt; sie kann übrigens auch bei der Extraktion des Kindes an den Füßen zustande kommen. Prädilektionsstelle ist die untere Halswirbelsäule meist zwischen 5. und 6., seltener zwischen 6. und 7. Wirbel. Eine Diastase in der Rücken- und Lendengegend oder zwischen 1. und 2. Halswirbel ist nur ganz vereinzelt beobachtet worden.

Da die Verletzung am häufigsten in Beugestellung der Wirbelsäule erfolgt, so sind die Bänder zwischen den Dorn-, Gelenk- und Querfortsätzen und den Wirbelbögen meist gänzlich zerrissen, aber auch das vordere und hintere Längsband ist durchtrennt, die Bandscheibe halbiert oder vom oberen Wirbel abgelöst oder in den Wirbelkanal verschoben, wo sie das Mark komprimiert. Letzteres zeigt Blutungen, Erweichungen und Zerreißungen seiner Häute mit oft ausgebreiteten Blutergüssen aus den duralen Venen und der Art. vertebralis.

Der Eigenart der Verletzung entspricht ein ganz charakteristischer Symptomenkomplex. Der Betroffene behält das Bewußtsein, kann aufstehen und noch einige Schritte gehen, muß sich aber bald setzen, da ihm die Beine »einschlafen« und er sie nicht mehr bewegen kann. Oft sind auch die Arme schlaff gelähmt, die Sensibilität und die Reflexe im Gebiet der Lähmung sind aufgehoben. An der Wirbelsäule ist weder eine Dislokation noch ein besonders auffälliger Schmerzpunkt nachzuweisen, Kopf und Hals bleiben frei beweglich. Unter zunehmender Dyspnoe, Benommenheit und Hyperthermie (bis 42°) tritt in 2—3 Tagen der Tod ein.

Außer einer typisch verlaufenen eigenen Beobachtung haben die Verff. noch 28 Fälle aus der Literatur zusammengestellt.

Gutzeit (Neidenburg).

---

3) **Schwartz** et **Dreyfus.** Des ruptures du poumon sans fractures de côte.

(Revue de chir. XXVII. ann. Nr. 5.)

An der Hand eines selbst beobachteten und von 29 Fällen der Literatur werden die Symptome, Anatomie und Entstehung jener Verletzungen besprochen. Jugendliches Alter und elastischer Brustkorb bilden die Vorbedingung für ihr Zustandekommen. Das Zell-

Digitized by Google

gewebsemphysem erscheint regelmäßig zuerst an der Basis des Halses, wohin die aus den zerrissenen Bronchien ausgetretene Luft durch das mediastinale Bindegewebe hindurch gelangt. Die Zerreißung des Lungengewebes wird dadurch bewirkt, daß die in den Hohlräumen der Lunge befindliche Luft so stark und so plötzlich komprimiert wird, daß sie nicht mehr auf den natürlichen Wegen entweichen kann (Dionis und Séjour). Bei Verwachsungen der Brustfellblätter können auch starke Verschiebungen der Brustwand gegen die kompressible Lunge Zerreißungen der letzteren veranlassen (Peyrot), bei gesunden Pleuren wird das aber kaum möglich sein. Krankhaft veränderte Lungen zerrissen leichter als gesunde. Daß das Lungengewebe nur berste, wenn gleichzeitig mit der Kompression reflektorischer Glottisschluß eintritt (Gosselin), bestreiten die Verff. Die Prognose ist meist ernst; in leichten Fällen droht die Infektion, in schweren führt zudem der begleitende Hämopneumothorax meist zum Tode, wie auch in dem berichteten Fall. Als Folgen der Verletzung fanden sich ferner große Blutergüsse unter der linken Pleura visceralis und eine feine 1 cm lange, opaleszierende Narbe im mittleren Teil ihres unteren Randes. Das Rippenfell wies nur fibrinöse Beschläge und subpleurale Blutungen auf, war aber nirgends verletzt. Die Rippen waren unversehrt, nur die ersten beiden rechten Rippenknorpelbrustbeingelenke waren verrenkt, ohne daß die dahinter liegende Pleura und Lunge verletzt waren. **Gutzeit** (Neidenburg).

---

4) **Hofbauer.** Wann ist bei chronischen Lungenleiden (Emphysem, Tuberkulose) operative Behandlung indiziert?

(Mitteilungen a. d. Grenzgebieten d. Medizin u. Chirurgie Bd. XIX. Hft. 5.)

Auf Grund physiologischer Betrachtungen kommt H. zu dem Resultat, daß bei Tuberkulose operative Behandlung nur am Platze ist, wenn die Rippenknorpel verknöchert sind; handelt es sich nur um mangelhafte Längenentwicklung der oberen Knochenknorpelringe ohne Verknöcherung, so kommt man ohne Operation durch entsprechende Atemgymnastik zum Ziel. Bei Emphysem ist jede Operation unnötig, weil durch Förderung der Atembewegungen des Zwerchfelles eine völlig genügende, weitgehende Besserung des Gaswechsels und der Luftaustreibung erreicht werden kann. **Haeckel** (Stettin).

---

5) **Heidenhain.** Über Behandlung der peritonitischen Blutdrucksenkung mit intravenösen Suprarenin-Kochsalzinfusionen.

(Mitteilungen a. d. Grenzgebieten d. Medizin u. Chirurgie Bd. XVIII. Hft. 5.)

Nachdem es gelungen ist, das eine Hauptsymptom schwerer Peritonitis, das Erbrechen infolge Stauung des Darminhaltes, durch Enterostomie zu überwinden, hat H. mit großem Erfolge die Bekämpfung des zweiten schweren Symptoms, der peritonitischen Blutdrucksenkung,

Digitized by Google

begonnen. Eine sehr wesentliche Rolle spielten dabei die Untersuchungsresultate von Romberg und Paessler. Während man bisher annahm, daß bei den verschiedensten Infektionskrankheiten das Weich- und Leerwerden des Pulses im Verein mit Blutleere der Haut und gewisser Cyanose im Gesicht Folge einer durch die Infektion erzeugten Herzschwäche sei, wiesen genannte Autoren nach, daß das Herz dabei unbeteiligt ist, daß vielmehr die Senkung des arteriellen Blutdruckes Folge der Lähmung des Vasomotorenzentrums im verlängerten Mark sei. Dieser Vasomotorenlähmung zu begegnen, ist nun das Adrenalin ein ausgezeichnetes Mittel. H. verabreichte in jedem Falle schwerer Peritonitis mit Pulsschwäche, welche nicht anders zu überwinden war, intravenös 800—1000 ccm Kochsalzlösung mit 6, höchstens 8 Tropfen Suprareninlösung (1 : 1000) und sah, daß der Puls sich in auffallendster Weise hob; mehr wie drei Infusionen waren meist nicht nötig, in der Regel genügten zwei. Auch in Fällen, welche zu elend zur Operation waren, machte H. diese Infusionen und sah eine so bedeutende Besserung der Kreislaufverhältnisse, daß dann die Operation gewagt werden konnte. Die Hebung des Blutdruckes ließ sich am besten mit dem Tonometer v. Recklinghausen's nachweisen. Unter dieser Behandlung starben von 20 schweren Peritonitiden sieben, oder 35%. Die Resultate sind so ermutigend, daß sie dringend zur Nachprüfung zu empfehlen sind. **Haeckel** (Stettin).

---

6) **Hönck.** Kritische Bemerkungen zu der von Prof. Kretz verfochtenen Anschauung über die Ätiologie der Epityphlitis; über den Zusammenhang von Influenza und Epityphlitis.

(Mitteilungen a. d. Grenzgebieten d. Medizin u. Chirurgie Bd. XIX. Hft. 1.)

Umgekehrt wie Kretz ist H. der Ansicht, daß in der Regel die Appendicitis das Primäre, eine Affektion der Rachenorgane nur ihre Folge sei. Wenn die zeitliche Aufeinanderfolge dem zu widersprechen scheine, so sei vor der Rachenentzündung eine latent verlaufene Appendicitis vorausgegangen. Die durch Wurmfortsatzentzündungen hervorgerufenen Schmerzen entstehen in der Rückwand der Bauchhöhle innerhalb der Mesenterialwurzel; hier kommt es zu Entzündungen der Lymphgefäße und Drüsen und zu Reizungen der sympathischen Ganglien. Die Folge davon sei, daß häufig bei einer Appendicitis die Schmerzen nicht im Bauche, sondern im Rücken empfunden werden. Deshalb seien viele klinisch als Influenza angesprochene Fälle nichts weiter als Appendicitiden. **Haeckel** (Stettin).

---

7) **Sonnenburg** und **Kothe.** Die Rizinusbehandlung der akuten Appendicitis.

(Mitteilungen a. d. Grenzgebieten d. Medizin u. Chirurgie Bd. XIX. Hft. 1.)

Verff. empfehlen Rizinusbehandlung bei leichten Formen der Appendicitis, d. h. bei einfachem Schleimhautkatarrh des Wurmfort-

Digitized by Google

satzes, bei dem es nur darauf ankommt, den zurückgehaltenen Inhalt aus dem Wurme zu entfernen. Als leichte Formen, also geeignet für Rizinusbehandlung, sind aufzufassen diejenigen Fälle, in denen die Temperatur sich um 37,5°, die Pulsfrequenz um 92, die Leukocytenzahl um 15000 herum bewegt. Unter den im letzten Jahre aufgenommenen Fällen frischer Appendicitis wurden 150 für leichte diagnostiziert; von ihnen heilten 144 unter Rizinusbehandlung, sechs mußten, da keine Besserung erfolgte, am Tage nach der Aufnahme operiert werden. Alle wurden geheilt, ein Beweis, daß nie durch das Abwarten der günstige Zeitpunkt für die Operation versäumt wurde. Die Rizinusbehandlung ist also zugleich eine Probe für den Charakter des Anfalles und zugleich eine Bestätigung der Diagnose auf den pathologisch-anatomischen Zustand des Wurmfortsatzes. Tritt nicht sofort Besserung auf Rizinus ein, so handelt es sich eben nicht um Appendicitis simplex; die Diagnose war eine falsche.

Man könnte einwenden, die leichteren Fälle von katarrhalischer Appendicitis heilten auch bei indifferenter Behandlung; das ist richtig; allein unter Rizinusbehandlung klingt der Anfall schneller ab.

Die Rizinusbehandlung ist eine chirurgische und eignet sich nicht für die Hauspraxis, da die sorgfältigste Überwachung nötig und die Bereitschaft zur sofortigen Operation selbstverständlich ist.

Bei Diagnose auf Appendicitis gangraenosa bzw. perforativa tritt die Frühoperation in ihre Rechte. Wie wenig dieselbe von den Verff. vernachlässigt wurde, zeigt der Umstand, daß die Zahl derselben sich bei ihnen stark vermehrt hat, im letzten Jahre 44 % aller im Frühstadium eingelieferten Appendicitisfälle gegen 32 % der früheren Jahre. Besonders betont wird der Wert der Leukocytenbeobachtung für die Verfeinerung der anatomischen Diagnose, aber nur in Verbindung mit Berücksichtigung aller übrigen lokalen und allgemeinen Symptome. Als weitere Verfeinerung der Diagnose kommt nun noch die Rizinusbehandlung hinzu. **Haeckel** (Stettin).

---

8) **Monprofit.** La gastrectomie. Histoire et méthodes opératoires. Avec 50 figures dans le texte.

Paris, **Jules Rousset,** 1908.

Im ersten geschichtlichen Teil gibt M. eine Übersicht über die Resektionen wegen Krebs vom ersten Fall Péan's im Jahre 1879 bis zu den 1905 veröffentlichten. Es werden weiter die topographische Anatomie des Magens, speziell des Pylorus, weiter der Arterien und Lymphdrüsen besprochen. Verf. weist auf die Wichtigkeit weiter Resektionen an der kleinen Kurvatur hin, da hier die Lymphdrüsen dem Magen am nächsten liegen und am leichtesten erkranken.

Es wird weiter ausführlich die Technik besprochen. Auf Magenspülungen vor der Operation verzichtet M. Den nicht ganz daran gewöhnten strengen sie unnötigerweise an. Von der Mobilisation des Duodenums erwartet er, daß sie die Sterblichkeitsziffer der Resektionen

Digitized by Google

hochdrückt. Er bevorzugt die II. Billroth'sche Methode mit hinterer Yförmiger Anastomose. Hat man Mühe mit der Duodenalnaht, so hat M. gelegentlich das Duodenum einfach unterbunden und die über der Ligatur liegende Schleimhaut mit Schere und Thermokauter entfernt. Knopf wendet er nie an. Zweizeitig sollte nur bei bedrohlicher Schwäche der Kranken operiert werden.

Weiter geht M. dann auf die atypischen Resektionsmethoden ein und gibt veranschaulichende Skizzen von Lappendeckung nach Resektion der kleinen Kurvatur mit gleichzeitiger Exzision eines Teiles der hinteren Magenwand, weiter mit gleichzeitiger Magenwand- und teilweiser Pylorusresektion.

M. hat unter 30 Resektionen sechs Todesfälle gehabt, also ungefähr 20%. Zweimal war die Anastomose nach Kocher undicht geworden. Wegen gutartiger Stenose hat er zweimal reseziert. Wenn möglich, ist die typische, annuläre Resektion atypischen Operationsmethoden vorzuziehen. Eine Resektion hat er wegen plastischer Linitis ausgeführt in der Annahme einer Neubildung. In der Tat erlag die Kranke ein Jahr später einem Epitheliom.

Bei zu ausgedehnten Verwachsungen soll man die Operation nicht zu weit treiben, ebenso bei zu schwachen Personen davon Abstand nehmen oder zweizeitig operieren. Gastroenterostomisierte läßt M. am Tage nach der Operation aufstehen, zunächst nur $^1/_2$ Stunde. Nach 5—6 Tagen aber sollen die Operierten den größten Teil des Tages außer Bett sein.

Dem etwas weitläufig verfaßten Werk sind 31 noch nicht veröffentlichte Krankengeschichten beigegeben.

E. Moser (Zittau).

---

9) **Finney.** The choice of operation in pyloric stenosis.

(Amer. journ. of the med. sciences 1908. März.)

F. wendet die von ihm angegebene Operation »Gastroduodenostomie« in allen Fällen an, in denen es sich um gutartige Stenosen handelt. Als Vorzüge gegenüber der Gastroenterostomie hebt er hauptsächlich hervor 1) leichtere Technik, 2) Fehlen des Ulcus pepticum des Duodenum, 3) kein Circulus vitiosus, keine Knickungen, 4) keine Spornbildung. F.'s Resultate sind durchaus befriedigend.

Levy (Wiesbaden).

---

10) **Negrescu.** Die Behandlung der Analfissuren und Ulzerationen mittels Wasserstoffsuperoxyd.

(Revista stiintzelor med. 1908. April.)

Verf. hat in mehreren hartnäckigen Fällen von Fissuren und Ulzerationen des Afters gute Erfolge mit Umschlägen und Waschungen von Wasserstoffsuperoxyd in diluierten Lösungen erzielt. Das Mittel wirkt heilend, entzündungswidrig und lindert auch das Jucken, welches mit den erwähnten Krankheiten fast immer in Verbindung steht. Es hat auch den Vorzug, ungiftig zu sein. Statt die Lösungen in der

Digitized by Google

Apotheke bereiten zu lassen, ist es vorzuziehen, sich dieselben selbst herzustellen, wofür sich die im Handel befindlichen konzentrierten Präparate von Hydrogenium peroxydatum sehr gut eignen.

E. Toff (Braila).

---

11) **Delore** et **Chalier.** De l'extirpation périnéale des cancers de l'anus et du rectum. Considérations basées sur 19 observations personnelles.

(Revue de chir. XXVII ann. Nr. 5.)

Die aus der Klinik Poncet's stammende Arbeit ist eine Empfehlung der coccygo-perinealen Methode, für welche eine genaue, in sieben Zeiten eingeteilte Ausführungsanweisung gegeben wird. Den Hauptwert legen die Verff. darauf, daß der Mastdarm in seiner Scheide bis zum Douglas ausgelöst, und daß die Auslösung hinten in der Kreuzbeinhöhlung begonnen wird. Die Zugänglichkeit genügt selbst für Krebse, die an der Grenze von Mastdarm und Flexur liegen, und es entsteht keine so große und leicht zu infizierende Wundhöhle wie bei der sakralen Methode; die Ableitung der Wundsekrete ist trotzdem hinreichend gesichert.

Gutzeit (Neidenburg).

---

12) **Mathieu.** Rétrécissements non néoplasiques des voies biliaires principales.

(Revue de chir. XXVII ann. Nr. 1 u. 2.)

Es gibt angeborene und erworbene Verengerungen der Hauptgallenwege.

Die angeborenen sitzen vorzugsweise im unteren, an und für sich engeren Abschnitt des Choledochus, während der darüber gelegene Teil zu einer großen cystischen Geschwulst ausgedehnt ist. Fehlerhafte Einmündung in den Darm, eine Klappe oder ein fibröses Knötchen können sie verursachen. Meist handelt es sich um eine fötale Gallengangsentzündung, die ihre Entstehung einer Toxininfektion mütterlichen Ursprunges (Nabelvene, Leber, Gallenwege) verdankt und in der faltenreichen Schleimhaut des fötalen Choledochus leicht zu Verwachsungen und Strikturen führt. Die Kinder kommen ikterisch zur Welt, sterben bald, wenn ein vollkommener Verschluß besteht, können aber eine noch durchgängige Verengerung trotz des Ikterus, der dann gewöhnlich anfallsweise unter Schmerzen zunimmt, längere Zeit überleben. Oder die Gelbsucht tritt erst in den ersten Lebensjahren, ja sogar in der Jugend auf, ähnlich wie eine Harnverhaltung infolge von Tripperstriktur nach längst überstandenem Tripper. Seltener sind die Fälle, wo die Gallenwege von außen durch eine abnorm verlaufende Art. gastroduodenalis, cystica, Pankreascysten, angeborene Nierengeschwülste oder peritonitische Stränge komprimiert werden. Differentialdiagnostisch sind noch Geburtstraumen der Gallenwege, Syphilis und die sehr seltene fötale Gallensteinbildung zu berücksichtigen.

Die erworbenen Verengerungen sind entzündlicher oder traumatischer Natur. Von den Entzündungsvorgängen spielt die Chole-

Digitized by Google

lithiasis die wichtigste Rolle, wenn auch zugegeben werden muß, daß einmal typhöse, tuberkulöse oder syphilitische Geschwüre zu narbigen Verengerungen führen können. Als Traumen kommen eigentlich nur operative Eingriffe an den großen Gallengängen in Betracht, sei es, daß ein Teil der Wand exzidiert oder ein von vornherein enger Gang nur eingeschnitten wurde.

Die palliative Behandlung (Hepato-, Hepatico- oder Choledochostomie) ist möglichst auf Notfälle zu beschränken. Als Radikalbehandlung stehen die Resektion der verengten Stelle oder ihre plastische Erweiterung durch Längsschnitt mit querer Vernähung oder mit Netz- oder Mageneinpflanzung zur Verfügung. Sehr oft wird nur die Anastomose zwischen dem über der Verengerung gelegenen Gallengangsabschnitt und dem Duodenum zum Ziele führen. Ein Fall von postoperativer Choledochusstriktur, der mit Netzplastik vergeblich behandelt, durch terminolaterale Hepaticoduodenostomie aber glücklich geheilt wurde, wird ausführlich unter genauer Angabe des operativen Vorganges berichtet.

Gutzeit (Neidenburg).

---

13) **Riedel.** Über Cholecystitis und Cholangitis sine concremento.

(Mitteilungen a. d. Grenzgebieten d. Medizin u. Chirurgie Bd. XIX. Hft. 1.)

Die ganz wenigen, bisher beschriebenen Gallenblasenentzündungen ohne Stein sind streng genommen keine solchen gewesen, da es sich bei ihnen doch um Konkremente gehandelt hat. R. dagegen beschreibt sieben Fälle reiner Gallenblasenentzündung ohne Konkremente; daß diese Erkrankung häufiger ist als man denkt, geht daraus hervor, daß R. in den letzten 3 Jahren unter 300 Pat. mit Gallensteinen bzw. Verdacht auf dieselben vier Fälle bloßer Gallenblasenentzündung beobachtet hat.

Die Krankheit kann die verschiedensten Grade erreichen, von ganz leichten Fällen bis zu rasch, durch Perforation in die freie Bauchhöhle tödlich verlaufenden. Zwei dieser Fälle starben trotz Operation, die einmal in Exstirpation der Gallenblase, das andere Mal in Cholecystostomie bestand. Bei der Autopsie fanden sich im ersten zahlreiche kleine Leberabszesse, Eiter in den Gallengängen, Choledochus durch Zugrundegehen der Schleimhaut vollständig obliteriert, so daß überhaupt keine Galle mehr in den Darm gelangen konnte; im anderen Fall ergab die Sektion einen zweifaustgroßen Leberabszeß und altes Ulcus duodeni. Die übrigen fünf Fälle heilten nach der Operation; bei drei derselben war die Galle steril, in den anderen ließ sich Bacterium coli darin nachweisen. Da Schmerzen in der Gallenblasengegend und später Ikterus die Hauptsymptome sind, so wird die Diagnose meist auf Gallensteine lauten. Könnte man das Leiden sicher erkennen, so wäre die Therapie einfach: leichte, aseptische Fälle müßten konservativ, schwerere mit Drainage der Gallenblase, sehr schwere mit Exstirpation derselben behandelt werden.

Digitized by Google

(Die Arbeit ist versehentlich vom Autor nicht selbst korrigiert, deshalb verschiedene Druckfehler.) **Haeckel** (Stettin).

14) **Brin** (Angers). Le drainage des voies biliaires principales avec cholécystectomie.

(Bull. et mém. de la soc. de chir. de Paris T. XXXIII. p. 633.)

Lejars bespricht vier Fälle von B. und fügt drei eigene hinzu. Die einfache Cholecystektomie mit Unterbindung des Ductus hepaticus will er für die Fälle bewahrt wissen, wo eine große, nur Schleim haltende Gallenblase mit isoliertem großen Schlußstein gefunden wird ohne entzündliche Erscheinungen. In allen anderen Fällen hat die Drainage der großen Gallenwege zu erfolgen. Lejars spricht sich dafür aus, das Drain eher zu entfernen, als es Kehr im allgemeinen anrät, warnt aber andererseits doch wieder vor zu großer Eile.

Kaehler (Duisburg-M.).

15) **Deaver.** Some of the reasons why cholecystectomie should not be performed as frequently as is advocated by many surgeons.

(Amer. journ. of the med. sciences 1908. April.)

Verf. wendet sich energisch gegen die viel zu oft ausgeführte Cholecystektomie. Er erblickt in der Gallenblase ein äußerst wertvolles Organ zur Drainage der Gallengänge und der Leber selbst bei septischen Prozessen. Wenn auch viele Cholecystektomien den Pat. keinen Schaden bringen, so spricht Verf. sich doch dagegen aus, anscheinend gesunde Blasen, oder wenigstens solche, die durch Drainage der Heilung zugeführt werden können, primär zu exstirpieren. Gallensteinrezidive nach Cholecystostomien hat er in seiner großen Praxis nur äußerst selten gesehen und mißt ihnen keine Bedeutung zu. Zur Entfernung der Gallenblase entschließt sich D. nur bei folgendem Befunde: 1) Hydrops mit absolutem Verschluß des Cysticus, 2) chronisches Empyem, 3) Gangrän der Gallenblase, 4) Perforation, 5) Neubildungen, 6) wenn viele kleine Steine in die Schleimhaut eingebettet sind, 7) bei Schrumpfungen der Gallenblase. **Levy** (Wiesbaden).

Kleinere Mitteilungen.

16) **G. J. Baradulin.** Muskelechinokokkus.

(Russ. Archiv für Chirurgie 1907. [Russisch.])

Nach zwei von B. zitierten Statistiken ist die Muskulatur relativ selten vom Echinokokkus befallen, nämlich in 4,6% (Neisser) oder 1,9% (Marquet).

1) 28jähriger Schlosser hatte seit 5 Monaten Beschwerden im Rücken, teils Schmerzen, die namentlich nachts stärker wurden. Hinten rechts von der Mittellinie eine vier Querfinger breite elastische Geschwulst in Höhe des Schulterblattes von der Spina bis zum Angulus scapulae. Unter lokaler Anästhesie 12 cm langer Schnitt (Baradulin): im M. longissimus dorsi wurde eine viele Tochterblasen enthaltende Echinokokkuscyste gefunden, die sich im ganzen entfernen ließ.

Digitized by Google

2) 38jähriger Mann bemerkte vor 13 Monaten eine nußgroße, unter der Haut verschiebliche Geschwulst an der Innenseite des rechten Oberschenkels im oberen Drittel. Jetzt war die Geschwulst kindskopfgroß und hinderte am Gehen. Es gelang, sie aus der Masse der Adduktoren herauszuschälen. Zirka 40 Tochterblasen wurden gezählt.

3) 28jährige Kranke, die seit 1½ Jahren eine Geschwulst auf der rechten Schulter hat. Sie reichte vom äußeren Ende des Schlüsselbeins bis an den Hals, und vom Schlüsselbein nach hinten unter das Schulterblatt, und hinderte erheblich. Bei stumpfem Vorgehen durch den Cucullaris wurden zwei Echinokokkusblasen entfernt.

In allen drei Fällen waren die Geschwülste vor dem Eingriffe punktiert worden, wobei jedesmal die Charakteristika der Echinokokkenflüssigkeit, Mangel von Albumen, Scolices oder Chlornatriumkristalle im Rückstand gefunden wurden.

V. E. Mertens (Kiel).

17) **K. Haeberlin** (Nauheim). Über therapeutische Verwendung des Sonnenlichtes in der Chirurgie.

(Wiener klin. Rundschau 1908. Nr. 22.)

Nach allgemeiner Einleitung bringt Verf. das bisher bekannte Tatsachenmaterial über den Einfluß der Insolation auf Geschwüre, tuberkulöse Eiterungen und Neubildungen. Diese Wirkung ist auf Hyperämie und Bakterizidie zurückzuführen und bedarf genauer Dosierung, da zu starke Bestrahlung Erythema solare erzeugt. Verf. hat eigene günstige Erfahrungen bei granulierenden Wunden, Brandwunden, appendicitischen Fisteln und Beingeschwüren, ferner bei Mischinfektion mit Pyocyaneus.

Schmieden (Berlin).

18) **G. Th. Beatson.** Traumatic asphyxia.

(Scott. med. and surg. journ. 1908. Juni.)

B. teilt unter Wiedergabe eines vorzüglichen Aquarells einen Fall von Stauungsblutung nach Perthes mit. Der 24jährige Bergmann war von einem niederfahrenden Grubenkorb so getroffen worden, daß Brust und Schultern ihm gewaltsam mehrere Minuten lang vornüber beckenwärts gepreßt wurden. Vom Nacken und Schlüsselbein ab nach oben war er blaurot geschwollen, mit Blutungen in Bindehaut und Mundboden. B. schließt sich der Ansicht an, daß es sich nicht nur um Blutaustritte, sondern vor allem um eine Stasis durch Überdehnung der Gefäße handelt. Bemerkenswert an dem Fall ist eine zunehmende Verschlechterung der Sehschärfe infolge von Atrophie des Opticus, so daß die Sehprognose sehr schlecht gestellt werden mußte.

Weber (Dresden).

19) **Holden.** Case of brain abscess.

(Journ. amer. med. assoc. Bd. L. Nr. 23.)

Nach mildem Mittelohrkatarrh entwickelte sich bei 35jährigem Mann allgemeines Zurückgehen des ganzen Körpers, Lichtscheu, Ruhelosigkeit mit geringem Fieber und undeutlicher Druckempfindlichkeit 1½ cm hinter und über dem äußeren Gehörgang. Nach Freilegung der Mastoideuszellen fand man sie mit Granulationen erfüllt, einen epiduralen Abszeß 4 cm hinter dem äußeren Gehörgang. Durch Drainage wurde er zur Heilung gebracht, aber während dieser Zeit traten Wortblindheit und andere Zeichen weiterer Eiterung im Gehirn auf, und nach Eröffnung der alten Wunde fand man mit der Hohlsonde einen neuen Abszeß nach Spaltung der Dura etwa 1½ cm unter der Hirnrinde. Nach seiner Entleerung (Gummirohrdrainage) trat vollkommene Heilung im Laufe von 3 Wochen ein.

Trapp (Bückeburg).

20) **Mandry.** Rhinoplastik mittels direkter Einpflanzung eines Hautperiostknochenlappens aus der Schlüsselbein-Schultergegend.

(Beiträge zur klin. Chirurgie Bd. LVII. p. 222.)

Bei einer Lupuskranken mit Defekt der ganzen häutigen und knorpeligen Nase und narbiger Veränderung der angrenzenden Wangenpartien hat Verf. eine origi-

Digitized by Google

nelle neue Methode von Nasenplastik angewandt, deren Details aus dem Original mit seinen Abbildungen zu ersehen sind.

Dieselbe besteht im wesentlichen in der direkten Einpflanzung einer hautunterfütterten Schlüsselbeinspange mit Schulterbrücke in den Nasendefekt, und führte in dem mitgeteilten Falle, wie Photographien zeigen, ohne Störung die Heilung zu einem guten kosmetischen Resultat. Die M.'sche Methode hat gegenüber den Plastiken aus den Wangen und der Stirne den Vorteil des Wegfalls neuer entstellender Narben und gegenüber den bisherigen italienischen Methoden den Vorzug des Ausbleibens von Funktionsstörungen am Ort der Lappenentnahme und von geringer Belästigung für den Kranken, gegenüber beiden Methoden verhältnismäßige Kürze und Einfachheit voraus. **Reich** (Tübingen).

21) Discussion sur la ligature des carotides.

(Bull. et mém. de la soc. de chir. de Paris Bd. XXXIII. p. 1095 ff.)

Im Anschluß an einen Fall von unglücklichem Ausgang bei Unterbindung der Carotis entspinnt sich in der oben genannten Gesellschaft eine ausgiebige Diskussion über diesen Punkt, aus welcher einige Ausführungen hier angegeben werden mögen.

Lejars meint, die Unterbindung der Carotis habe unter den Einflüssen der modernen Technik fast alle Gefahren verloren. Man tue aber gut daran, doch noch in vereinzelten Fällen auf einen unvorhergesehenen Ausgang zu rechnen, da selbst bei genauester und sorgfältigster Untersuchung die Unzulänglichkeit der anastomotischen Wege sich unserer Beurteilung entzieht.

Guinard betont auf Grund langjähriger Beschäftigung mit dieser Frage, daß unmittelbare Schädigungen des Gehirns nicht auftreten, vorausgesetzt, daß der Kollateralkreislauf genügend ausgebildet ist; die Späterscheinungen von seiten des Gehirns beruhen auf fortschreitender Thrombose bzw. Embolie und diese wiederum auf Infektion und Arteriosklerose. Unterbindet man die rechte Carotis communis und macht eine Injektion in die linke, so dringt die Flüssigkeit augenblicklich durch die Kollateralen (Lingualis, facialis usw.) in die Carotis der anderen Seite. Wenn aber z. B. bei einem Aneurysma der seitlichen Halsgegend zuerst die A. subclavia und dann erst die Carotis unterbunden werde, so liege die Möglichkeit einer Embolie aus dem Aneurysmasacke vor, die bei umgekehrter Reihenfolge der Ligaturen vermieden wäre, und damit der unglückliche Ausgang.

Moty hat bei spontan perforiertem retrotonsillären Abszeß mit schwerster Blutung die Carotis unterbunden und trotz starker Anämie vollen Erfolg gehabt

Hartmann berichtet von einer Thrombose der Carotis interna bis zur A. foss. Sylv., die bei absolut aseptischem Heilungsverlauf ohne vorhandene Arteriosklerose entstand und zu Erweichungsherden führte.

Morestin hat bei einer Operation anfangs die stark atheromatöse Carotis interna nur auf der Sonde gehabt, nachher aber nur die Externa unterbunden. Die Autopsie ergab, daß in die Lichtung der Carotis int. atheromatöse Plaques hineinragten, die zu Embolie Veranlassung gegeben hatten.

Quénu macht den Vorschlag, gegebenenfalles und bei technischer Möglichkeit eine arterielle Anastomose zwischen Carotis externa und interna End zu End oder seitlich anzulegen.

Jordan's Methode zur vorherigen Orientierung über eventuelle Zirkulationsstörungen (Chirurgenkongreß 1907) wird nur kurz erwähnt, gar nicht die prophylaktische Digitalkompression zur Erweiterung des Kallateralkreislaufes.

Kaehler (Duisburg-M.)

22) **Jalaguier.** Oesophagotomie sous oesophagoskopie pour rétrécissement cicatriciel rebelle à la dilatation.

(Bull. et mém. de la soc. de chir. de Paris T. XXXIII. p. 653.)

Bei der Abneigung, die im allgemeinen unter deutschen Chirurgen (conf. König) gegen die Oesophagotomia interna unter Leitung des Auges im Ösopha-

Digitized by Google

goskop besteht, ist es wohl berechtigt, auf diesen Fall hinzuweisen, der in J.'s Abteilung zur Beobachtung kam, dort von Guiser operiert wurde und sich früheren Operationen desselben anschließt (conf. dieses Zentralbl. 1907, p. 830). Bei einer doppelten, ringförmigen Verätzungsstenose der Speiseröhre trotzte die untere jahrelangen Bougierungsversuchen. Mehrere seichte Einschnitte mit dem Maisonneuve'schen Ösophagotom in Narkose brachten völlige Heilung. G. hat bisher sechs Fälle dieser Art behandelt: ein Mißerfolg, ein Todesfall infolge nachträglicher zu frühzeitiger Bougierung. (G. berichtet in späteren Sitzungen noch über zwei günstig beeinflußte Fälle.) **Kaehler** (Duisburg-M.).

23) **Schultze** (NewYork). A case of traumatic rupture of the cardiac orifice of the esophagus, probably caused by violent vomiting.

(Proc. of the New-York pathological soc. Vol. VII. 5—8.)

Bei einem chronischen Alkoholisten war wegen plötzlicher Schmerzen im Epigastrium und Erbrechen großer Blutmengen eine Probelaparotomie (mit negativem Erfolg) gemacht worden. Bei der Sektion fand sich ein etwa 5 cm langer, frischer Riß in der Speiseröhre, nahe der Cardia, den S. mit dem heftigen Erbrechen in Zusammenhang bringt. In der linken Pleurahöhle war reichlich Blut mit Mageninhalt; das Mediastinum zeigte Emphysem.

Erhard Schmidt (Frankfurt a. M.).

24) **Venot** (Bordeaux). Tumeur primitive du pneumogastrique (fibrosarcome). Résection du pneumogastrique. Guérison.

(Bull. et mém. de la soc. de chir. de Paris Bd. XXXIII. p. 679.)

Die außerordentliche Seltenheit der primären Vagusgeschwülste (V. konnte nur einen, noch dazu zweifelhaften Fall auffinden in Revista clinica de los hospital. Madrid 1891.) rechtfertigt die genauere Wiedergabe dieses Falles. 1895 drang dem Pat. eine rikochettierende Schrotkugel in den vorderen seitlichen Halsteil. 1896 bemerkte er dicht über dem Schlüsselbein eine erbsengroße Geschwulst. 6 Jahre lang geringes Wachstum, nach einem weiteren Jahre stärkeres Wachsen und Rauhwerden der Stimme. Allmählich weitere Beschwerden: Schmerzen im linken Ohr und der entsprechenden Brusthälfte, anfallsweise nadelstichartige Schmerzen in der Herzgegend und Palpitationen. — Die nunmehr hühnereigroße Geschwulst von glatter Oberfläche und gleichmäßiger Härte lag dicht über dem Schlüsselbein, hinter dem lateralen Rande des Kopfnickers und von diesem gut abgrenzbar, der Carotis dicht auf, seitlich wenig, von oben nach unten gar nicht verschieblich. Das linke Stimmband völlig unbeweglich in Kadaverstellung. Die den Kranken am meisten belästigenden Herzbeschwerden waren rein subjektiver Natur: Töne rein, Puls 88—90. Respiration normal. Bei der Operation fand man eine Geschwulst, die in einer dünnen, glattwandigen, verschieblichen Kapsel eingebettet war und sich leicht auslösen ließ. Im Moment der mit starkem Zug verbundenen Hervorhebung der Geschwulst heftiger Glottiskrampf. Durchschneidung des auf das Doppelte des Normalen verdickten Vagus ober- und unterhalb der Geschwulst, worauf die Atmung sofort regulär wurde. Die Folgen der Operation waren: Atmung, Pulsspannung und -frequenz blieben völlig unbeeinflußt, die Schmerzen schwanden, ebenso die subjektiven Herzbeschwerden, die Stimmbandlähmung blieb. Die histologische Untersuchung ergab ein gleichmäßig gebautes Fibrom, in dessen Pole je ein Nervenstrang hineinzieht, der sich im Geschwulstgewebe verliert. Der oben erwähnte Fremdkörper wurde nicht gefunden, auch kein Zusammenhang desselben mit der Erkrankung konstatiert.

Kaehler (Duisburg-M.).

25) **W. M. Mintz.** Zur Frage von den späten Erstickungsanfällen noch totaler Kehlkopfexzision.

(Russki Wratsch 1908. Nr. 28.)

In 3 Fällen unter seinen 13 Kehlkopfexzisionen sah M. einige Zeit nachher schwere Erstickungsanfälle, die nach Aushusten von Blutgerinnseln schwanden. Im

Digitized by Google

ersten Falle kam das $4^1/_2$ Jahre nach der Operation vor und dauerte 2 Tage lang; im zweiten nach 27 Tagen und dauerte 5 Tage, im dritten nach 21 Tagen und dauerte 24 Tage. M. nähte in seinen Fällen die äußere Schicht der Luftröhre mit der Haut zusammen; an der Luftröhre bleibt also zwischen äußerer Schicht und Schleimhaut eine blutende Wundfläche. Das herabfließende Blut füllt die Bronchien, und so bilden sich in denselben die Gerinnsel; im ersten Falle war das größte 5 cm lang und $1^1/_2$—2 cm dick. M. wundert sich, in der Literatur keine ähnlichen Befunde nach einfacher Tracheotomie gefunden zu haben. —

Gückel (Wel. Bubny, Poltawa).

26) **F. R. Nager.** Über das primäre Trachealkarzinom.

(Archiv für Laryngologie und Rhinologie 1907. Bd. XX.)

Seit Bruns' zusammenfassender Darstellung in Heymann's Handbuch vom Jahre 1898, führt Verf. noch sieben Fälle an, denen er einen achten anreiht. Der 51jährige Mann kam mit Husten, Atemnot usw.; er bot die Zeichen einer diffusen Bronchitis, linksseitige Recurrenslähmung, Zurückbleiben der linken Seite bei der Atmung. Eine direkte Endoskopie war nicht mehr möglich. Die Autopsie zeigte einen Plattenepithelkrebs, der den linken Hauptbronchus verlegte. Verf. glaubt das Plattenepithelkarzinom als eine versprengte (nicht metaplasierte) Geschwulst auffassen zu müssen. Denn einmal erfolge in der Gegend der Bifurkation die Trennung von Lungenanlage und Vorderdarm, und ferner kämen gerade in der Umgebung solcher Abschnürungen leicht Versprengungen vor. Außerdem lag, wie oft beim Luftröhrenkrebs, noch eine Mißbildung vor, und zwar hier eine muskuläre Cirrhose im rechten Unterlappen (zahlreiche Bündel glatter Muskulatur durch schmale und breite Bindegewebssepten getrennt). **F. Alexander** (Frankfurt a. M.).

27) **Frhr. v. Saar.** Über Tracheoplastik.

(Festschrift f. Chiari 1907. Wien.)

Nach einer kritischen Übersicht über die verschiedenen Methoden (Dermato-Chondro-Osteoplastik usw.) berichtet Verf. über einen von v. Eiselsberg operierten Fall von karzinomatös degeneriertem Kropf. Pat. kam bereits tracheotomiert in die Klinik. Erste Operation am 11. Januar: Exstirpation der Geschwulst, Resektion von ca. 4 cm Luftröhre, Vernähung derselben über einer Kanüle, Gipsverband in stark gebeugter Kopfstellung. Zweite Operation am 19. Februar: Bildung des Haut-Periost-Knochenlappens aus dem Brustbein und Versehen desselben auf beiden Seiten mit Haut. Drittens Einlegung des Lappens in die Luftröhrenlücke am 5. März, nachdem ein Ende Januar zur provisorischen Verkleinerung eingefügtes Zelloidinplättchen wieder entfernt worden war. Später Verschorfung einiger Luftdurchlassender Stellen mit dem Paquelin. Am 7. Mai mit Pelotte geheilt entlassen. Drei Jahre später mußte wegen eines Rezidivs wieder operiert und eine tiefere Tracheotomie mit Dauerkanüle angelegt werden, weil die Geschwulst sich als inoperabel erwies. Immerhin war das Resultat der Kombination der »idealen« Resektion mit der osteoplastischen als ein funktionell günstiges zu bezeichnen gewesen. **F. Alexander** (Frankfurt a. M.).

28) **P. A. Werekundow.** Ein seltener Fall von Verletzung des Brustkorbes und der Bauches.

(Wratschebnaja Gazeta. 1908. Nr. 19 [Russisch.])

Ein Soldat geriet beim Abspringen von einem hohen Zaun auf sein Gewehr, wobei das Bajonett über dem linken Lig. Pouparti eindrang, in den Bauchwandmuskeln bis zum Rippenbogen, weiter durch die Lunge und Pleura ging und am Winkel des linken Schulterblattes die Haut durchstach. Pat. zog das Bajonett heraus, konnte auch noch mehrere Schritte gehen. Hautemphysem an der linken Seite von Brust, Hals und Gesicht; Blut im Auswurf; kein Husten, Puls 102. Allgemeinzustand gut. Abwartende Behandlung. Die beiden Wunden heilten glatt; keine Symptome von seiten der Bauchorgane; leichtes Pleuraexsudat, das rasch resorbiert wurde. Nach 3 Wochen gesund entlassen.

Gückel (Wel. Bubny, Poltava).

Digitized by Google

29) **F. S. Glickman.** Brustkontusion, kompliziert durch Pneumo- und Hämothorax.

(Wratschebnaja Gazeta. 1908. Nr. 19. [Russisch.])

Ein Soldat fiel auf der Straße, wobei sein Seitengewehr sich mit der Spitze in den Hoden einrannte und Pat. mit der linken Brustseite auf den Griff aufstieß. Er verlor für kurze Zeit das Bewußtsein und kam mit starken Schmerzen und Dyspnoe ins Lazarett. Keine Haut- und Rippenverletzung; vollständiger linksseitiger Pneumothorax. Nach $1^1/_2$ Tagen Symptome eines Pleuraexsudates, das bald die ganze Pleura einnahm. Probepunktion, Blut in der Spritze. Blutiger Auswurf, Pneumoniesymptome. Nach und nach schwand der Hämothorax, und Pat. konnte nach 40 Tagen geheilt entlassen werden. — Es handelte sich also um Lungenzerreißung mit nachfolgender leichter Pneumonie; der Bluterguß in der Pleura blieb aseptisch und wurde ohne weitere Komplikation resorbiert.

Glückel (Wel. Bubny, Poltawa).

30) **Marden.** Case report of plastic repair in old gunshot wound of the abdomen.

(Surgery, gynecology and obstetrics Vol. VI. Nr. 6.)

Es handelt sich um eine Kotfistel bei einem 22jährigen Manne dicht oberhalb der Spina ant. sup. dextra infolge eines Schusses durch die rechte Beckenhälfte. Der Verschluß war früher vergeblich versucht. Es wurde sofort bis in die Bauchhöhle eingedrungen, das verwachsene Netz abgebunden; die Darmfistel ging vom Grunde des Blinddarmes aus, der tief im Becken so fest verlötet war, daß die Fistel unter Belassung in dieser Lage geschlossen werden mußte. Der Verschluß des untersten Wundwinkels war dabei wegen sehr zerreißlichen Gewebes sehr schwierig. Zur Verstärkung dieser Stelle wurde der Wurmfortsatz an seinem Ansatz gedreht und samt seinem Mesenterium über die schwache Stelle genäht. Zum Schluß der weit klaffenden Bauchwunde mußte eine Hautmuskelplastik gemacht werden, indem durch einen flachen Bogenschnitt in der seitlichen Bauchwand Haut und Muskulatur der Länge nach losgelöst wurden, während sie am Becken und Rippenbogen sitzen blieben, der Lappen wurde dann nach innen verzogen. Glatte Heilung in 4 Wochen.

Trapp (Bückeburg).

31) **Zinsser** (New York). A case of peritoneal infection by bacillus typhosus without intestinal perforation.

(Proceedings of the New York path. soc. VII. Nr. 5—8.)

Bei einer an Typhus abdominalis erkrankten 50jährigen Frau traten plötzlich in der 4. Woche Symptome auf, die auf eine Perforation schließen ließen. Bei der Laparotomie fand sich eine frische umschriebene Peritonitis mit Typhusbazillen in Reinkultur, ohne daß eine Perforationsstelle hätte gefunden werden können. Z. nimmt an, daß vom Boden einer tiefen Ulzeration aus Keime durch die noch übrigen Schichten hindurchgewandert seien.

Erhard Schmidt (Frankfurt a. M.).

32) **L. J. Richelot.** Sur l'appendicite chronique.

(Bull. de l'acad. de méd. 1908. Nr. 19.)

Kolitis findet man in vielen Fällen als Folge von Blinddarmentzündung. R hat zum Beweis dessen zwei Beobachtungen.

1) Ein junger Offizier leidet seit 6 Jahren an einer Enteritis mucosa et membranacea. Alle Hilfe war vergeblich. Der Kranke kam sehr herunter, wurde kachektisch. Wegen Empfindlichkeit des McBurney'schen Punktes mit vorübergehendem Fieber wurde der Wurmfortsatz aufgesucht und entfernt. Er enthielt einen Kotstein und Zeichen von Entzündung. Sofortige und dauernde Heilung.

2) Eine 53jährige Frau leidet seit 3 Jahren an einer Enteritis mucosa et membranacea. Es bestehen nach jeder Mahlzeit starke Schmerzen in der Gallen-

Digitized by Google

blasengegend und Herzgrube, die das Essen ganz verleiden. Eine unbestimmte Druckschmerzhaftigkeit in der Ileocoecalgegend wird Veranlassung zu einem Operationsversuch. Der Wurmfortsatz ist injiziert und mit Eiter gefüllt. Sofortige und dauernde Heilung. **Neugebauer** (Mährisch-Ostrau).

33) **N. Koppang.** Om punktioner av den appendicitiske abscess gjennem bugbedaekningerne i terapeutisk oiemed.

(Tidskrift for den norske laegeforening 1908. Nr. 11.)

Die Behandlung der Ileocoecalabszesse mittels Punktion ist von Lenhartz angegeben. Lenhartz benutzt eine 20 ccm fassende Luer'sche Spritze und eine 6—9 cm lange, 1 mm dicke Kanüle. Nach gründlicher Desinfektion der Haut wird innerhalb des Gebietes der fühlbaren Resistenz auf dem höchsten und empfindlichsten Punkte der Geschwulst möglichst lateral eingestochen. Nach Entleerung von Gas und Eiter wird die kleine Stichöffnung mit einem Zinkpflaster verschlossen.

Nach dieser Methode behandelte K. einen 14jährigen Knaben, der nach 10tägiger Krankheit einen hühnereigroßen Abszeß in der linken Ileocoecalgegend aufwies. Durch Punktion wurden 32 ccm stinkender Eiter entleert. Rasche Besserung. **Revenstorf** (Hamburg).

34) **Upcott.** False diverticula of the appendix.

(Surgery, gynecology and obstetrics 1908. VI, 5.)

35) **Johnston.** Diverticulum of the vermiform appendix.

(Ibid. 6.)

U. beschreibt näher zwei derartige Wurmfortsätze und analysiert dann die Entstehung der falschen Divertikel. Der Wurm hat im Vergleich zu seiner Lichtung eine sehr starke Muscularis, die im Fall einer Verlegung der Mündung einen sehr starken Druck auf den Inhalt des Darmteiles ausüben kann. Nachgiebigere Stellen in der Wandung werden daher ein Verdrängen der Schleimhaut ermöglichen. Solche nachgiebigere Stellen sind die Eintrittsstellen von Lymph- und Blutgefäßen. An Hand der mikroskopischen Schnitte weist U. sie nach und sucht so seine Behauptung zu beweisen. Er streift dann noch die Beziehung falscher Divertikel und der dünneren Stellen der Wandung zur Perforation. Entzündliche Vorgänge begünstigen die Nachgiebigkeit der Gefäßdurchtrittsstellen.

J. beschreibt einen Fall, der nach der obigen Bezeichnung auch ein falscher Anhang zu sein scheint. **Trapp** (Bückeburg).

36) **White.** Primary colloid carcinoma of the vermiform appendix.

(Am. journ. of the med. sciences 1908. Mai.)

Gelegentlich der Autopsie einer an Ileus verstorbenen 75jährigen Frau wurde ein Colloidkrebs des Wurmfortsatzes gefunden, der mit dem Ileus in keinem ursächlichen Zusammenhang stand und nie Erscheinungen gemacht hatte.

Levy (Wiesbaden).

37) **F. K. Weber.** Zur Frage des primären Karzinoms der Appendix.

(Russ. Archiv für Chirurgie 1908. [Russisch.])

Wie stets in diesen Fällen — abgesehen von dem Beyer's, — wurde auch hier die Diagnose erst nach der Operation gestellt.

Der 43jährige Mann erkrankte 1901 zuerst an Appendicitis. Die Anfälle wiederholten sich 5—6mal jährlich, bis im Frühjahr 1904 wegen eines großen Abszesses in der Coecalgegend operiert werden mußte. Bei dieser Gelegenheit war der Wurm in Verwachsungen eingebettet. Seitdem keine Anfälle mehr, wohl aber zeitweise dumpfer Schmerz am Blinddarm. Februar 1906 wurde eine rechtsseitige trockene Pleuritis überstanden. April 1906 kam Pat. wegen einer Narbenhernie und klagte über die erwähnten Schmerzen. Im Hinblick auf die Pleuritis hielt W. die höckerige, gänseeigroße Geschwulst für tuberkulös. Nach Überwindung

Digitized by Google

vieler Verwachsungen gelang es, den stark verdickten Wurm samt einem Stück des gedehnten Blinddarmes zu resezieren. Trotzdem vom vorderen Umfang des Blinddarmes und von der Bauhin'schen Klappe Stücke entfernt wurden, gelang die Naht ohne Stenosierung. Pat. wurde nach glatter Heilung in 3 Wochen entlassen.

Die Geschwulst hatte am Übergang in den Blinddarm einen Durchmesser von 5 cm, war hier scharf abgegrenzt und erwies sich mikroskopisch als Adenokarzinom.

W. betont, wie ungeheuer selten diese übrigens sehr »gutartigen« Karzinome sind, wenn man bedenkt, welche Unzahl von Wurmfortsätzen entfernt werden.

V. E. Mertens (Kiel).

38) **Leischner.** Die Bedeutung der partiellen Bauchmuskellähmungen für die Chirurgie.

(Mitteilungen aus den Grenzgebieten der Medizin und Chirurgie. Bd. XVIII. Hft. 5.)

Bei einem 2jährigen Mädchen bestanden nach abgelaufener Poliomyelitis anterior acuta Atrophien und Lähmungen an der rechten oberen und unteren Extremität, und außerdem in der linken Bauchhälfte zwei umschriebene apfel- bzw. walnußgroße Vorwölbungen, die große Ähnlichkeit mit seitlichen Bauchwandbrüchen hatten. Es werden die wenigen in der Literatur niedergelegten ähnlichen Fälle besprochen, auch solche, die auf Basis von Neuritiden bei Erwachsenen entstanden. Die Kenntnis dieser Pseudohernia ventralis lateralis infolge partieller Bauchmuskellähmung ist von Wichtigkeit, weil sie, für echte Hernien gehalten, schon Anlaß zu unnötigen Operationen gegeben haben. **Haeckel** (Stettin).

39) **M. M. Pokrowski.** Zur Frage von der eitrigen Entzündung des Magens und des Darmes.

(Russki Wratsch 1908. Nr. 24 und 28.)

P. sah einen Fall von eitriger Gastritis bei einem vor 5 Tagen erkrankten Mann. Erbrechen nur einmal; Diarrhöen, Tod 10 Tage nach Beginn der Erkrankung. 2 Tage vor dem Tode wurde der Bauch schmerzlos, am Tage vor dem Tode — Perforation der Magenwand und Peritonitis. Klinische Diagnose: Abdominaltyphus! Sektion: eitrige Infiltration der Wände des ganzen Magens; Serosa und Mucosa intakt, nur an einer Stelle der kleinen Kurvatur ist die Infiltration stärker und die Schleimhaut nekrotisch. Perforation dicht am Pylorus. Ösophagus und Duodenum nicht ergriffen. Angina, Streptokokken im Eiter.

Seltener als der Magen findet sich der Darm eitrig entzündet. In der Literatur fand P. bloß 15 Fälle, davon 8 aus Rußland. Er selbst sah auch einen Fall. Ein Mann, 28 Jahre alt, starb nach $3\frac{1}{2}$ Monate langer Krankheit (Ascites, Ödem an den Beinen, sechs Punktionen des Unterleibes). Sektion: atrophische Lebercirrhose, Dickdarm mit der Leberpforte verwachsen, die Subserosa des Darmes an dieser Stelle dicht und reichlich mit Eiterzellen infiltriert. Mucosa und Serosa gut erhalten. Keine Peritonitis. Akute Angina. —

Glückel (Wel. Bubny, Poltawa).

40) **Wegele.** Über Polyposis ventriculi (Polyadenome gastrique).

(Mitteilungen a. d. Grenzgebieten d. Medizin u. Chirurgie Bd. XIX. Hft. 1.)

So häufig Polyposis im Darm beobachtet worden ist, so selten im Magen; den wenigen bisher publizierten Fällen fügt W. einen neuen hinzu. In der Annahme eines Karzinoms wurde operiert. Man fühlte jedoch nach Eröffnung des Bauches keine Geschwulst, machte daher einen Schnitt in den Magen und fand die gesamte Oberfläche der Magenschleimheit von einer Menge zottenförmiger größerer und kleiner, weicher Polypen besetzt. Gastroenterostomie. $1\frac{1}{2}$ Jahr später war Pat. noch am Leben, doch war das Körpergewicht stetig gesunken. Mikroskopisch zeigten die Geschwülste den Charakter eines Adenoms, das an einigen Stellen den Verdacht auf Übergang in Adenokarzinom wach werden ließ.

Haeckel (Stettin).

Digitized by Google

41) **S. Hayem.** De la fréquence de l'ulcéro cancer de l'estomac.
(Bull. de l'acad. de méd. 1908. Nr. 15.)

Wegen der großen Verschiedenheit der Ansichten über die Beziehungen des Magenkrebses zum Magengeschwüre hat H. 94 Fälle daraufhin untersucht und gefunden, daß man mehr als ein Fünftel der Karzinome ätiologisch auf Geschwür beziehen müsse. Dieser Krebs sitzt stets »präpylorisch« an der kleinen Kurvatur; er trifft, wie auch schon andere gefunden, fast ausschließlich Männer.

Neugebauer (Mährisch-Ostrau).

42) **S. J. Twerdowski.** Zur Frage von der Bedeutung der Gastroenterostomie bei Pylorusstenose.
(Wratschebnaja Gazeta 1908. Nr. 27. [Russisch.])

T. operierte 30 Pat.: 24 mit bösartiger Magengeschwulst, 6 mit gutartiger Stenose. 29mal wurde die Anastomose nach Hacker — ohne Braun — angelegt, mit günstigem Ausgang; einmal — Krebsgeschwür der hinteren Wand — nach Wölfler, Tod an septischer Peritonitis. Die Anastomose wurde 14mal mittels Murphyknopf, 16mal mit dreizeitiger Naht angelegt. Zweimal trat nach 15 bzw. 7 Monaten wieder Erbrechen auf; eine operative Erweiterung der Anastomosenöffnung durch 4—5 cm langen Schnitt und Naht senkrecht zur Schnittlinie; das Erbrechen hörte dann in beiden Fällen auf; beide Fälle waren mit Murphyknopf operiert.

Gückel (Wel. Bubny, Poltawa).

43) **Thorspecken.** Ein Beitrag zur Pathologie der Magen-Kolonfistel.
(Mitteilungen a. d. Grenzgebieten d. Medizin u. Chirurgie Bd. XIX. Hft. 1.)

T. veröffentlicht aus der Göttinger medizinischen Klinik einen Fall von Magen-Dickdarmfistel. Ein 18jähriges Mädchen mit Lungen- und Hauttuberkulose bekam nach längerem Voraufgehen von Leibschmerzen Koterbrechen, das mehrere Wochen bis zum Tode anhielt; ganz unabhängig davon erfolgte ohne Beschwerden ziemlich regelmäßig Stuhlgang; im Leibe waren viele gurrende Geräusche zu hören, Darmperistaltik aber war nur ein einziges Mal sichtbar. Bei der Autopsie fand sich stenosierende Darmtuberkulose im Colon transversum; vor der Stenose starke Erweiterung und hochgradige Zerstörung der Schleimhaut mit fistulösem Durchbruch in den Magen und subphrenischem Abszeß; von diesem gleichfalls Durchbruch in den Magen. Hochgradige Fettleber, eingedickte Galle in der Gallenblase, keine Spur von Galle in den Gallengängen.

Dieser Fall ist in doppelter Hinsicht bemerkenswert: einmal, weil ein ähnliches Vorkommen von tuberkulösen Geschwüren an der linken Flexur nicht beschrieben ist und noch weniger natürlich eine durch diese bedingte Fistelbildung; sodann, weil sowohl Stuhl wie Erbrochenes völlig acholisch waren, und trotzdem kein Ikterus bestand, im Urin Urobilin nicht nachgewiesen werden konnte. Diese Acholie ohne Ikterus ist schwer zu erklären; manche Autoren halten völliges Versiegen der Gallensekretion für bisher nicht erwiesen. Der auffällige pathologisch-anatomische Befund der Leber läßt im vorliegenden Falle die Erklärung für di gestörte Funktion vermuten; die mikroskopische Untersuchung der Leber zeigte außergewöhnlich hochgradige Verfettung des ganzen Leberparenchyms. Überall sind die Zellen vollständig von Fettropfen ausgefüllt, zwischen denen nur die Gefäßendothelien, Gallengänge mit gut erhaltenem Epithel und größere Gefäße sichtbar sind. Auch einzelne normale Leberzellen sind nicht zu finden. Zwischen den Lobulis liegen miliare Tuberkel.

Haeckel (Stettin).

44) **Finney.** Congenital idopathic dilatation of the colon.
(Surgery, gynecology and obstetrics Bd. VI. Nr. 6.)

Beschreibung eines Schulfalles von Hirschsprung'scher Krankheit bei einem 9jähr. jüdischen Knaben. Probelaparotomie. F. legte zunächst eine Darmfistel an, von der aus der Darm durchgespült wurde. Nach 6 Monaten ergab die zweite Laparotomie, daß der ganze Darm nebst Mesenterium bedeutend kleiner und dünnwandiger

Digitized by Google

geworden war, während sich das Allgemeinbefinden sehr gehoben hatte. Es wurde nun eine seitliche Kolo-Kolostomie gemacht, 5 Monate später die noch zurückgelassene ausgeschaltete Schlinge entfernt und die Darmfistel geschlossen. Der Knabe erholte sich derart, daß er schon vor der letzten Operation völlig normal entwickelt war. Zuletzt erinnerte nur die verbreiterte untere Öffnung des Brustkastens noch an die überstandene Krankheit. — F. knüpft an diesen Fall eine eingehende Studie der Krankheit mit gutem Literaturbericht. **Trapp** (Bückeburg).

45) **C. A. Morton.** A clinical lecture on a consecutive series of 34 cases of excision of a portion of the rectum for carcinoma.

(Brit. med. journ. 1908. Mai 2.)

M. berichtet über 34 Fälle von Mastdarmresektionen wegen Krebs mit einer Sterblichkeit von 12%; von den letzten 18 Operierten starb keiner. Von 19 Nachuntersuchten lebten 8 ohne Rückfall, 10 rezidivierten. M. setzt die Grenzen der Operabilität erheblich weiter als gewöhnlich geschieht. So gelten ihm Anheftung an der Prostata oder am Kreuzbein nicht als Gegenanzeige. Die Resektion des Mastdarmes mit nachfolgender Naht konnte er 12mal ausführen, aber stets gab ein Teil oder die ganze Naht nach: nie erfolgte unmittelbar völlige Heilung. Trotzdem stellte sich später in vielen Fällen freier Darmdurchgang wieder her, in anderen Fällen allerdings nur mit Fistelbeigabe. Der eine Fall, in dem Verf. die Durchziehmethode anwandte, mißglückte durch Nekrose des durch den After gezogenen Darmendes. **Weber** (Dresden).

46) **K. Stern.** Operation eines Aneurysma embolomycoticum einer Mesenterialarterie.

(Beiträge zur klin. Chirurgie Bd. LVII. p. 315.)

Verf. beschreibt aus der Rehn'schen Abteilung einen Fall von embolomykotischem Aneurysma der Art. mesenterica superior bei einem 20jährigen Manne mit rekurrierender Endokarditis und Streptokokkensepsis. Man fühlte rechts unterhalb des Nabels eine nicht ganz hühnereigroße, bewegliche Geschwulst bei Mangel von peritonitischen Symptomen und den sonst für Aneurysmen charakteristischen Erscheinungen. Da Pat. unerträgliche Schmerzen hatte, wurde unter der Wahrscheinlichkeitsdiagnose eines mesenterialen Drüsenabszesses laparotomiert. Man inzidierte eine kleinapfelgroße Geschwulst im Mesenterium, räumte den aus alten Blutgerinnseln bestehenden Inhalt aus und unterband die in dickem Strahl spritzende Art. mesenterica superior. Nach Einführung eines Gazestreifens wurde der Sack durch Naht geschlossen und die Bauchwand genäht. Der Darm zeigte völlig normale Beschaffenheit. Die Wunde heilte reaktionslos, und es trat zunächst eine deutliche Besserung mit einer Fieber- und Schmerzpause auf, dann aber kam es zu einer Embolie der Art. brachialis und einem neuen embolischen Aneurysma der linken Oberbauchgegend. Beim Versuch, dasselbe zu operieren, entstand eine gewaltige Blutung, die zwar nach Gefäßligatur stand, doch erlag Pat. bald darauf im Kollaps.

Die Sektion ergab neben alten und frischen endokarditischen Auflagerungen ein Aneurysma der Art. brachialis infolge Vereiterung eines septischen Thrombus. Am mittleren Ast der Art. mesenterica superior, dicht an der Abgangsstelle, saß ein apfelgroßes Aneurysma, dessen dünne Wand in die Bauchhöhle perforiert war. In einem anderen Aste fand sich ein loser Embolus. Das exstirpierte Aneurysma war tadellos ausgeheilt; Darm und Mesenterium waren gut ernährt.

Es ist dies der erste operativ behandelte Fall eines derartigen Aneurysmas, durch welchen der Beweis erbracht ist, daß man in solchen Fällen die Art. mesenterica superior wohl unterbinden darf, ohne die bei plötzlichem Verschluß sonst unausbleibliche Darmgangrän befürchten zu müssen, da sich bei dem chronischen Verschluß des Gefäßes längst ein Kollateralkreislauf ausgebildet hat, bis das Aneurysma als Geschwulst nachweisbar wird. Allerdings kann, wie auch hier, die

Digitized by Google

Operation das Schicksal der Pat. nur selten ändern, was bei der Natur des Grundleidens und der bekannten Multiplizität derartiger Embolien leicht erklärlich ist.
Reich (Tübingen).

47) **Mastin.** A unique anomaly of the great omentum.
(Surgery, gynecology and obstetrics Bd. VI. Nr. 6.)

Bei einem 26jährigen Neger wurde wegen Schußverletzung des Darmes die Laparotomie gemacht. Dabei fand man, daß das große Netz oberhalb des Nabels in breiter Fläche mit der vorderen Bauchwand verwachsen und so stark verkürzt war, daß eine vollständige Trennung des oberen Teiles vom unteren des Bauches dadurch bewirkt wurde. Das Gewebe des Diaphragmas selbst war viel fester, dicker und blutreicher als das des normalen Netzes; das präperitoneale Fett ging direkt in das Innere des Diaphragmas über; das Peritoneum parietale hing oberhalb und unterhalb ohne Unterbrechung mit seinem Bauchfellüberzug zusammen. Seitlich lief die Scheidewand beiderseits, ganz ähnlich den Zwerchfellschenkeln, tief herab, fest verbunden mit dem gesamten Dickdarm, so daß die Scheidewand hufeisenförmig lückenlos verlief. Magen und Dickdarm lagen dabei völlig normal, ebenso alle anderen Baucheingeweide. Irgendwelche Zeichen frischer oder alter Entzündung fanden sich nirgends. Die Sektion ließ den genauen Befund leicht erheben.
Trapp (Bückeburg).

48) **Johnston.** Non parasitic cysts of the spleen.
(Surgery, gynecology and obstetrics Bd. VI. Nr. 6.)

Bei einer mit Uterusmyomen belasteten 46jährigen Frau fand sich in der linken Unterbauchseite eine etwa faustgroße Geschwulst, die bei der zum Zwecke der Hysterektomie vollzogenen Laparotomie sich als die frei bewegliche Milz erwies, an deren Hilus eine gänseeigroße, weiße, cystische Geschwulst saß. Sie wurde leicht stumpf ausgeschält, die Milz reponiert. Die Geschwulst hatte Eiform, eine fast weiße, 0,5—2,5 mm dicke, stark verkalkte Wand und enthielt schleimiggallertiges, mit zerreiblichen, sandigen Bröckeln durchsetztes Material von schmutzigweißer, etwas ins Bräunliche spielender Farbe. Mikroskopisch fand man darin neben Cholesterin und Detritus Reste von roten Blutkörperchen und Blutfarbstoff, nur am Rande der Wand ein maschenförmiges, im Untergang begriffenes Gewebe. Die Wand bestand aus verkalktem Bindegewebe. Die Nierenkapsel ging in die Cystenwand über. Die Cyste wurde für ein umgewandeltes Hämatom der Milz angesehen.
Trapp (Bückeburg).

49) **Nicolle et Cassuto** (Tunis). Sur un cas de »Kala-azar« (splénomégalie tropicale).
(Bull. de l'acad. de méd. 1907. Nr. 32.)

Ein 2jähriges Kind französischer Abstammung erkrankt mit gastrointestinalen Krankheitserscheinungen, die von unregelmäßigem Fieber begleitet sind. Dazu beträchtliche Milzvergrößerung und Kachexie.

Die mikroskopische Untersuchung des Blutes ließ Malaria ausschließen. Dagegen wies das durch Milzpunktion gewonnene Blut parasitäre Elemente auf, die von Leishman und Donovan bei den Indern gefunden worden waren.

Die Krankheit, die epidemisch werden kann, soll nach Patton auch durch Insekten verbreitet werden.
Neugebauer (Mährisch-Ostrau).

Originalmitteilungen, Monographien und Sonderdrucke wolle man an *Prof. E. Richter* in Breslau (Kaiser Wilhelmstraße 115), oder an die Verlagshandlung *Johann Ambrosius Barth* in Leipzig einsenden.

Für die Redaktion verantwortlich: Geh. Med.-Rat Prof. Dr. E. Richter in Breslau.
Druck von Breitkopf & Härtel in Leipzig.

Digitized by Google

Zentralblatt für Chirurgie

herausgegeben von

K. GARRÈ, in Bonn, F. KÖNIG, in Berlin, E. RICHTER, in Breslau.

35. Jahrgang.

VERLAG von JOHANN AMBROSIUS BARTH in LEIPZIG.

Nr. 37. Sonnabend, den 12. September 1908.

Inhalt.

Wilms, Fixation des Coecum mobile bei Fällen von sogenannter chronischer Appendicitis. (Originalmitteilung.)

1) **Crile**, Die Krebsfrage. — 2) **Knox**, Wunddrainage. — 3) **Vaillard**, Zur Tetanusprophylaxe. — 4) **Leale**, Verbrennung bei Kindern. — 5) **Couteaud**, Lokalanästhesie. — 6) **Bangs**, Über Tabak in der chirurgischen Praxis. — 7) **Civatte**, Zur Heirat Syphilitischer. — 8) **Portillo**, Venerische Leistendrüsen. — 9) **Dubreuilh**, Gesichtsepitheliome. — 10) **Sabourand**, 11) **de Beurmann** und **Gougerot**, 12) **Civatte**, 13) **v. Zeissl**, Dermatologisches. — 14) **Meyer**, 15) **Zalewski**, 16) **Kramm**, 17) **Voss**, 18) **Hinsberg**, Otologisches. — 19) **Loewe**, 20) **Albrecht**, 21) **Newcomb**, 22) **Uffenrode**, 23) **Albrecht**, 24) **Hajek**, 25) **Citelli**, 26) **Kramm**, Zur Chirurgie der Nase und der Nasennebenhöhlen. — 27) **Andereya**, Oberkiefercysten. — 28) **Legueu**, Parotitis postoperatoria. — 29) **Vohsen**, Bösartige Mandelgeschwülste. — 30) **Gluck**, Chirurgie des Kehlkopfes und Rachens. — 31) **Gutzmann**, Stimme und Sprache ohne Kehlkopf. — 32) **Elsberg**, Pneumothorax.

33) **Silberberg**, 34) **Lasio**, Spinalanästhesie. — 35) **Carle**, 36) **Burgsdorf**, 37) **Hamel**, 38) **Burgsdorf**, Zur Syphilisfrage. — 39) **Bulkley** und **Janeway**, Epitheliome. — 40) **Bodin**, 41) **Bonnet**, 42) **Bodin**, 43) **Constantin** und **Levrat**, 44) **Audry**, 45) **Spitzer**, 46) **Nicolas** und **Gauthier**, Dermatologisches. — 47) **Bénaky**, Neurofibromatose. — 48) **Herzenberg**, Stauungsblutung. — 49) **Blan**, Meningoencephalitis acuta. — 50) **Peabody**, Zerebrospinalmeningitis. — 51) **Graves**, Hirngeschwulst. — 52) **van Fleet**, Geschwulst des N. opticus. — 53) **Daae**, 54) **Putschkowski**, 55) **Schroeder**, 56) **Muck**, 57) **Wittmaack**, 58) **Cohn**, Otologisches. — 59) **Cohen**, Vier Stirnhöhlen. — 60) **Kuelbs**, Mikulicz'sche Krankheit.

Berichtigung.

Fixation des Coecum mobile bei Fällen von sog. chronischer Appendicitis.

Von

Prof. Wilms in Basel.

In einer demnächst in der Deutschen med. Wochenschrift erscheinenden Arbeit: »Langes Coecum mobile als Ursache mancher Fälle von chronischer Appendicitis« wird darauf hingewiesen, daß bei nicht wenigen Fällen dieser Erkrankung auch noch nach der Appendektomie die gleichen Schmerzen bestehen bleiben wie vorher.

Ein Teil dieser Fälle mögen auf Fehldiagnosen beruhen, indem z. B. Genitalaffektionen bei Frauen oder neuralgische Zustände im Gebiete des N. ileohypogastricus als chronische Appendicitis gedeutet wurden; bei anderen beruht aber der Mißerfolg nicht auf einer Fehldiagnose, sondern auf einer unrichtigen Auffassung über die Ursache der Schmerzen bei sog. chronischer Appendicitis und damit zusammenhängender unrichtiger Therapie.

Digitized by Google

Die Schmerzen sind nämlich meiner Ansicht nach in gewissen Fällen weder durch Entzündung des Wurmfortsatzes oder Mesenteriolum, noch durch eine Kolitis im Coecum bedingt, sondern nur durch Zerrung eines langen, beweglichen Coecum. Ist ein langes Coecum mobile vorhanden, so kann dieses, um nur zwei Haupttypen hier herauszuheben, in verschiedener Weise wirken. Einmal kann das Coecum an einem relativ zu kurzen Mesenteriolum der Appendix die Zerrung ausüben wie Fig. 1 demonstriert. Reseziert man hier den Wurmfortsatz und durchtrennt natürlich dabei das Mesenteriolum, so kann eine Heilung der Schmerzen eintreten. Ist aber das Mesenteriolum der Appendix lang (Fig. 2), und übt das Coecum dann an seinem eigenen retroperitonealen Ansatz (event. bei einem Coecum mobile am ganzen Mesenterium) den schmerzhaften Zug aus, so ist mit einer Entfernung der Appendix nichts gewonnen. Hier kann nur eine Fixation des Coecums von Erfolg begleitet sein. (Näheres siehe in obengenannter Arbeit).

Fig. 1. Fig. 2. Fig. 3.

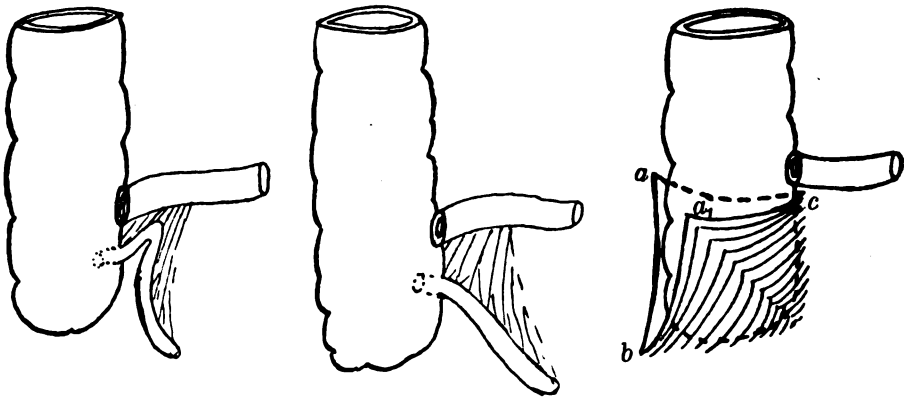

Fig. 1. Relativ zu kurzes Mesenteriolum der Appendix bei langem Coecum mobile. Fig. 2. Langes Mesenteriolum bei langem, beweglichem Coecum. Fig. 3. Retroperitoneale Lagerung des Coecum zur Fixation.

Nebenbei sei erwähnt, daß die Situation eines relativ zu kurzen Mesenteriolum wie bei Fig. 1. für das Auftreten von Entzündung durch Sekretverhaltung, durch Störung der Zirkulation der Appendixwand und des Mesenteriolum von großer Wichtigkeit ist. Viele Fälle von Knickungen des Wurmfortsatzes nach Entzündungen entstehen meiner Ansicht nach dadurch, daß bei solcher Sachlage durch Zerrung Schädigungen der Wand der Appendix entstehen und von dort aus Entzündungen ausgehen, die bei Heilung Adhäsionen in geknickter Stellung des Fortsatzes bewirken. In manchen Fällen mag ja die Knickung durch die Entzündung allein bedingt werden, aber sicher ist öfters das Primäre eine Lage bei der der Appendix durch Zug des Mesenteriolum geknickt ist (Fig. 1).

Um die Schmerzen bei chronischer Appendicitis zu beseitigen, habe ich nun bei etwa 40 Fällen, bei denen die bekannten Symptome

Digitized by Google

bestanden und bei der Operation keine Reste von Entzündung noch abnorme Verwachsungen sich fanden, sondern Coecum und Wurmfortsatz frei beweglich waren und sich leicht vor die Bauchwunde vorlegen ließen, den Blinddarm flächenhaft an der hinteren Bauchwand im Bereich der Beckenschaufel zur Verwachsung gebracht, und zwar nicht durch Naht, sondern nach folgender Methode:

Der Haut- und Muskelschnitt kann in gewöhnlicher Weise ausgeführt werden; ich lege ihn, wenn die Palpation ein langes Coecum erkennen läßt, näher an die Spina ant. superior heran, trenne dann in der Länge *a—b* (Fig. 3) das Peritoneum von der Darmbeinschaufel los und gehe stumpf mit dem Finger hinter das Peritoneum, das sich leicht, weil es sehr locker adhärent ist, lösen läßt; dann trennt man mit der Schere das Peritoneum in der Linie *ac* durch, die ungefähr der hinteren Ansatzlinie des Coecum entspricht. Die Trennung ist leicht, weil man durch Fassen des schon gelösten Peritoneum mit Klemmen das Peritoneum vorziehen kann. Man hat jetzt eine große, retroperitoneale Tasche gebildet, deren Weite man übersieht, wenn man einen Spatel oder Langenbeck'schen Haken so einsetzt, daß man den freien Peritonealzipfel nach vorn gegen das Peritoneum der vorderen Bauchwand gegendrückt. In diese Tasche, die man durch den Haken offen hält, wird nun das Coecum mobile hineingeschoben und dann der freie Peritonealzipfel in der Gegend der Bauchwunde fixiert. Es ist klar, daß durch die jetzt geschaffenen, flächenhaften Adhäsionen eine Fixation des Coecum erreicht wird, besser noch wie das Kolon sonst mit seinem Mesokolon fixiert ist.

Die Erfolge meiner eigenen, ziemlich zahlreichen Beobachtungen sind gute, selbst bei Pat., denen die früher ausgeführte Appendektomie keine Heilung gebracht, hat die Coecumfixation die Schmerzen beseitigt.

---

1) **G. W. Crile.** The cancer problem.

(New York med. record 1908. Juni 6.)

C. bestätigt, daß der Extrakt von Krebszellen aktive Hämolyse hervorbringt, was bei gutartigen Geschwülsten nicht der Fall sei. Ebenso könne das Blutserum eines Krebskranken Blutkörperchen eines gesunden Menschen lösen. Das Blutserum von letzterem löst aber im allgemeinen nicht die Blutkörperchen eines Krebskranken.

In 82% der Fälle bewährte sich dieser Satz.

Vor der Transfusion, die hier wieder empfohlen wird, um Chok und den Folgen starken Blutverlustes bei der Operation vorzubeugen, soll stets diese hämolytische Probe vorgenommen werden. Wenn dann das Serum des Gesunden auf die Blutkörperchen des Pat. hämolytisch wirkt, so sei die Transfusion kontraindiziert, aber im allgemeinen seien die Fälle mit solch umgekehrter Hämolyse, die bisher beobachtet wurden, inoperabel.

Digitized by Google

Es wird dann noch auf die Möglichkeit, eine Immunität gegen Krebs zu schaffen, und auch auf gelungene Immunisierungsversuche für Sarkom bei Hunden hingewiesen und schließlich die Weitererziehung des Publikums für nötig gehalten, damit jeder lerne, die Affektionen nicht zu vernachlässigen, welche ein Vorstadium des Krebses bilden können. **Loewenhardt** (Breslau).

---

2) **R. W. Knox.** Drainage of Wounds.

(New York med. record 1908. Mai 30.)

K. hat bei frischen Wunden aller Art gute Erfahrung mit der Anwendung feuchter Wärme gemacht. Die Wunden werden offen gelassen, jede Art Reinigung möglichst vermieden, namentlich die Ränder nicht geglättet und die zerfetzten Weichteile in Ruhe gelassen.

Der Verband wird zweimal in 24 Stunden gewechselt und besteht aus dicken Lagen Watte oder Flanelltüchern, die in heißem Wasser ausgedrückt und mit Heißwasserbeuteln (40° R) warmgehalten werden.

Auf Grund ausgedehnter Erfahrung versichert K., daß bei zweckmäßiger Technik eine Wundinfektion zu den allergrößten Seltenheiten gehöre, gleichgültig wie schwer die Verletzung und wie schmutzig die Wunde sei. Überfahrungen und Eisenbahnverletzungen schlimmster Art wurden mit Erfolg behandelt.

Hat sich die Wundfläche gereinigt und granuliert, werden halbfeuchte Verbände mit Bor-Glyzerin empfohlen. Gelegentlich soll auch permanente Irrigation mit Borsäure und dünne Formalinlösung zum Desodorieren verwendet werden.

»Gleich anderen guten Dingen« sei die Idee nicht neu, sondern nähere sich »der Leinsamenkompresse zu Großmutters Zeiten«, gewinne aber ein modernes Gepräge dadurch, daß die Überwachung durch eine reinliche Krankenwärterin und Sterilisierung der Verbandsstoffe empfohlen wird.

Wenn auch die Anwendung von Watte und Flanell direkt auf die Wunde mehr einem improvisierten Notverband entspricht, ist mutatis mutandis der beschriebenen primitiven Methode manches Beachtenswerte zu entnehmen. Seit die Wirkung physikalischer Heilfaktoren wieder mehr gewürdigt und auf experimentellem Wege geprüft worden, hat auch die feuchte Wärmeanwendung, besonders bei lokalinfektiösen Prozessen, wieder ihre Bedeutung gewonnen.

Loewenhardt (Breslau).

---

3) **Vaillard.** Sur les injections préventives de sérum antitoxique dans la prophylaxie du tétanos de l'homme.

(Bull. de l'acad. de méd. 1908. Nr. 21—26.)

Der Glaube an die Wirksamkeit der prophylaktischen Serumtherapie ist in letzter Zeit erschüttert worden, in Frankreich besonders

Digitized by Google

durch Reynier und Delbet. V. macht es sich in dem ausführlichen Referate zur Aufgabe, ihn wiederherzustellen.

Das Antitoxin muß Zeit finden können, sich vor der Bildung des Toxins im Körper zu verbreiten, und soll demnach mindestens gleichzeitig mit oder unmittelbar nach der Infektion einverleibt werden. Nach subkutanen Infektionen kommt die Injektion noch 40 Stunden später und darüber zurecht, bei intramuskulären jedoch im selben Falle schon zu spät, weil die Phagocytose hier viel weniger entgegenwirken kann.

Eine Hauptstütze für die absolute Verläßlichkeit der Antitoxinprophylaxe sieht V. in den Erfolgen der Tierheilkunde in Frankreich. Nach Nocarde hat daselbst von 13124 verletzten oder operierten Haustieren nur ein einziges eine leichte, in Heilung ausgegangene Erkrankung bekommen, wogegen dort sonst der Starrkrampf nach kleinen Verletzungen, Kastrationen u. dgl. gang und gäbe ist.

Alle Einwürfe von Delbet, Reynier und anderen: daß in Paris die Zahl der Erkrankungen nach Einführung der präventiven Injektionen nicht abgenommen habe, daß der Starrkrampf trotz derselben oft zum Ausbruch komme, daß die günstigen Bedingungen der Prophylaxe in der Tierheilkunde der Behandlung des Menschen nicht zustatten komme, und daß endlich das Antitoxin als ein' andersartiges Serum beim Menschen weniger wirksam sei, als beim Pferde, werden widerlegt.

Man hat sich vor Augen zu halten, daß das Antitoxin nicht bakterizid wirkt, d. h. die Entwicklung der Tetanuskultur in der Wunde nicht im geringsten beeinträchtigt, daß seine Wirkung beim Menschen nach einer Woche zu erlöschen beginnt und daß die Durchseuchung des Körpers mit anderen Bakterien (Streptokokken, Prodigiosus, Cholera, Kolibazillen) die Wirkung desselben nicht zur Entwicklung kommen läßt.

Jede kleine, oberflächliche, unkomplizierte Wunde soll sofort 10 ccm, jede größere, gequetschte, mit Knochen- oder Gelenkskomplikationen einhergehende 20—30 ccm Serum erhalten. Diese Gaben sind stets nach einer Woche, wenn auch in geringem Maße, so lange zu erneuern, als die Wunde infektiös aussieht. Die Verwendung von Trockensubstanz als Pulver auf die Wunde ist wirkungslos.

Die Verletzungsstelle selbst ist sorgfältig von Fremdkörpern und Blutgerinnseln zu säubern und mit Antisepticis zu reinigen, ohne jedoch die Vitalität der Gewebe zu schädigen.

An der Diskussion hierüber beteiligen sich Le Dentu, P. Reynier, Lucas-Championnière, Léon Labbé.

Neugebauer (Mährisch-Ostrau).

Digitized by Google

4) **M. Leale.** Some considerations in the management of burns and scalds in infants and children.

(New. York med. record 1908. Mai 9.)

L. erwähnt, daß dreiviertel aller Fälle von Verbrennungen bei Kindern vorkomme, bei denen die Prognose relativ schlecht sei, schon weil viel leichter Chok sich einstellt, der nach seiner Ansicht die Hälfte aller Todesfälle bedingt, aber gewöhnlich nicht vor 48 Stunden nach dem Unfall in Erscheinung tritt. Einer verständigen Therapie eröffnet sich daher noch immer ein reiches Feld. Die Anwendung permanenter Irrigationen des Dickdarmes mit heißer normaler Salzlösung, die Verordnung von Tinctura opii benzoica, gegen Erbrechen kleiner Dosen Atropin mit Opium und eine sorgfältige Beachtung aller sonstigen hygienischen Maßnahmen, ferner ein warmes ruhiges gut ventiliertes Krankenzimmer sind von größter Wichtigkeit. Neben absoluter Asepsis der Verbandstoffe wird als bestes Wundreinigungsmittel Wasserstoffsuperoxydwasser in warmer, 10—15 Volumen prozentiger Lösung und darauf Kochsalzlösung oder 3%ige Borsäurelösung zur Irrigation der ganzen Wundfläche empfohlen.

Zum Verbande steriles Zinköl. Ist der Papillarkörper mit betroffen, Streifen von Gummipapier oder Silberfolie darunter, prinzipiell also ein nicht adhärentes und nicht reizendes Material bei häufigem Verbandwechsel.

Die Empfehlung eines häufigen Verbandwechsels wird als direktes Axiom jedenfalls nicht allgemeine Anerkennung finden.

Loewenhardt (Breslau).

---

5) **Couteaud.** L'anesthésie local et les nouveaux anesthésiques locaux.

(Bull. de l'acad. de méd. 1908. Nr. 26.)

Dieser Bericht C.'s, der von P. Reclus referiert wird, ist eine Lobhymne auf die Infiltrationsanästhesie mit Stovain, welche um so weniger verständlich ist, als die Nachteile dieses Mittels (geringere analgesierende Kraft, kürzere Dauer der Analgesie, schmerzhafte Empfindung bei der Injektion) zugegeben werden. Nur die gefäßerweiternde Wirkung wird im Gegensatz zu H. Braun (stets Brown geschrieben) bestritten.

Zur Beseitigung der Schwächen dieses Mittels wird eine Mischung desselben mit Kokain empfohlen, ein Verfahren, das Hackenbruch in einer anderen Variation schon vor Jahren angegeben hat. So wie dieser scheinen auch die anderen Fortschritte auf diesem Gebiete in Deutschland den Verff. unbekannt zu sein, wie die Leitungsanästhesie, der Zusatz von Adrenalin usf.

Die Spinalanalgesie wird völlig verworfen, was bei der Eingenommenheit für Stovain nicht wundernehmen kann.

Neugebauer (Mährisch-Ostrau).

Digitized by Google

6) **L. B. Bangs.** Some observations on the effects of tobacco in surgical practice.

(New York med. record 1908. März 14.)

B. konstatierte mehrfach bei Operierten eine Reihe von beunruhigenden Symptomen, die sich schließlich als Tabaksabstinenzerscheinungen herausstellten und nach der Verordnung dieses Genußmittels wieder verschwanden. Sogar direkte Erscheinungen von schwerem Chok wurden bei Entziehung beobachtet; große Reizbarkeit, Ruhelosigkeit, schlechter Puls, Depressionszustände, Schlaflosigkeit zeigten sich häufiger. Verf. gibt daher den Rat, daß, wenn der Körper und besonders das Herz an dieses Stimulans gewöhnt sei, an die Folgen plötzlicher Entziehung auch in chirurgischen Fällen zu denken sei. Alkoholika und andere Stärkungsmittel bieten keinen genügenden Ersatz bei manchem Operierten, man muß individualisieren und darf nicht, wie meist üblich, einem Operierten plötzlich den Tabak entziehen.

Loewenhardt (Breslau).

---

7) **Civatte.** A quelles conditions peut-on autoriser le mariage des syphilitiques?

(Ann de dermat. et de syph. 1907. p. 734.)

Verf. hat obige Frage an eine Reihe bekannter Syphilidologen gerichtet und veröffentlicht deren Antworten. Mit Ausnahme von Mibelli und teilweise auch Pospelow gestatten alle die Heirat, wenn genügend Zeit nach der Infektion verstrichen und lange und energisch genug behandelt ist. Über den Wert und die Wirksamkeit der Quecksilberkuren herrscht bei keinem ein Zweifel. Auf Jodbehandlung wird wenig oder kein Wert gelegt. Mit Ausnahme von Watraszewski verlangen alle noch vor der Heirat eine Behandlung.

Klingmüller (Kiel).

---

8) **Portillo.** Exposición de un nuevo tratamiento abortivo de la adenitis inguinal venérea.

(Revista de med. y cir. práct. de Madrid 1908. Januar 7.)

P. empfiehlt zur Abortivbehandlung der Bubonen das folgende Verfahren: 1) Entfernung der Schamhaare. 2) Desinfektion der ganzen Leistengegend mit Wasser und Seife. 3) Bedeckung der Schwellung mit einem Stück hydrophiler Watte, das den Krankheitsherd allseitig um ca. 1—1½ cm überragt. 4) Bedeckung der Watte mit einem noch etwas größeren Stück Gummipapier. 5) Über das Gummipapier kommt wieder eine sehr dicke Wattelage. 6) Befestigung des Ganzen mit Binden, die leicht komprimieren sollen. 7) Jetzt wird bei stehendem Pat. zwischen Haut und erste Wattelage von oben her Äther eingegossen, und zwar so viel, daß die unterste Wattelage vollkommen durchtränkt ist. — Ist die Erkrankung noch im ersten Beginne, so wird die Imprägnierung mit Äther alle 3 Stunden erneuert, ist bereits Periadenitis vorhanden, alle 2 Stunden, und besteht schon Fluktua-

Digitized by Google

tion, jede Stunde. Das Verfahren soll durchaus sicher sein und in allen Stadien der Entzündung in 4 bis höchstens 8 Tagen zu vollkommener Heilung führen. Sein Nachteil aber ist die große Feuergefährlichkeit.

Stein (Wiesbaden).

---

9) **Dubreuilh.** Épithéliomatose d'origine solaire.

(Ann. de dermatol. et de syph. 1907. S. 387.)

Verf. teilt die Epitheliome des Gesichts in drei Gruppen: 1) Cancroid der Unterlippe, die er als Krebs des Mundes auffaßt; 2) Ulcus rodens (Epithelioma baso-cellulare (Krompecher) und 3) Epithelioma papillare oder keratoticum (spino-cellulare Krompecher). Die beiden letzteren trennt er scharf voneinander: das Ulcus rodens entsteht auf gesunder Haut, das andere auf einer präcancerösen oder senilen Keratose. Aus einer Zusammenstellung von 432 Fällen seiner Klinik zieht Verf. den Schluß, daß die Sonnenstrahlen, natürlich neben dem Lebensalter, einen Einfluß auf das Entstehen des Epithelioma papillare seu keratoticum haben. 62,5 % von Fällen dieser Gruppe hatten eine Beschäftigung, die sie den Sonnenstrahlen besonders aussetzte, waren Landleute, während sich unter den Fällen von Ulcus rodens nur 35 % befanden. D. vergleicht die Veränderungen beim Epithelioma papillare seu keratoticum und bei dem Keratoma senile mit der chronischen Radiodermitis. Besonders disponiert sind dazu Landleute und blonde (pigmentärmere) Menschen.

Klingmüller (Kiel).

---

10) **Sabourand.** Nouvelles recherches sur les microsporums.

(Ann. de dermatol. et de syph. 1907. p. 161, 225, 326, 369.)

Verf. gibt in diesen inhaltsreichen Mitteilungen sehr eingehende Beschreibungen des Mikrosporon Audouini und seiner Varietäten, bespricht ausführlich die Pathologie und die Kulturverfahren. Einzelheiten müssen im Original nachgelesen werden.

Klingmüller (Kiel).

---

11) **de Beurmann et Gougerot.** Sporotrichoses tuberculoïdes.

(Ann. de dermat. et de syph. 1907. p. 497, 603, 655.)

Im Anschluß an frühere Untersuchungen über Sporotrichose im allgemeinen und ihre syphiloide Form im besonderen bringen die Verff. jetzt die ausführliche Beschreibung der tuberkuloseähnlichen Sporotrichose mit Abbildungen von Krankheitsfällen und mikroskopischen Präparaten. Sie stützen die Spezifität dieser Krankheit durch den kulturellen Nachweis von Sporotrichon, welcher ihnen allerdings meist nur aus geschwürigen Stellen gelang. Die Kulturen entwickeln sich meist bis zum 10. Tag auf Glyzerin-Peptonagar bei Zimmertemperatur. Mikroskopisch sind sie schwer zu finden. Verff. stellen zwei Typen der Krankheit auf: Sporotrichose gommeuse ulcérée disséminée und Sporotrichose verruqueuse papillomateuse et lymphangite tuberculo-

Digitized by Google

gommeuse centripète. Die Prognose ist günstig, da bisher alle Fälle unter innerlicher Jodbehandlung abgeheilt sind. **Klingmüller** (Kiel).

---

12) **Civatte.** Les opinions d'aujourd'hui sur la nature du lupus érythémateux.

(Ann. de dermatol. et de syph. 1907. p. 263.)

Verf. hat bei einer Reihe Dermatologen verschiedener Länder eine Umfrage über die Ätiologie des Lup. erythem. veranstaltet. Er teilt die Antworten in folgende Rubriken: 1) Autoren, welche den Lup. erythem. für tuberkulöser Natur halten, 2) welche ihn für nicht tuberkulös halten und 3) welche für gewisse Fälle die tuberkulöse Ätiologie zugeben. **Klingmüller** (Kiel).

---

13) **M. v. Zeissl** (Wien). Die Behandlung der Akne rosacea.

(Münchener med. Wochenschrift 1908. Nr. 20.)

Neben dem innerlichen Gebrauch von Levurinose hat v. Z. die Aufpinselungen von Eisenchlorid sehr bewährt befunden; sie werden morgens und abends auf die erkrankten Hautstellen gemacht, die nach einigen Tagen sich bildende Kruste mit Wilson'scher Salbe verbunden. Nach Abstoßung der Kruste werden die Pinselungen, wenn nötig, wiederholt. Allmählich schwinden die geschlängelten Blutgefäße gänzlich und bekommt die früher rot und unebene Haut ein blasses und glattes Aussehen. **Kramer** (Glogau).

---

14) **Meyer** (Hannover). Exostosen und Hyperostosen des Gehörganges als Ursache schwerer Mittelohrleiden.

(Zeitschrift für Ohrenheilkunde Bd. LI. p. 275.)

Exostosen des Gehörganges können dadurch für ihren Träger gefährlich werden, daß sie eine Anhäufung abgestoßener Epidermismassen im Gehörgange zwischen der verengten Stelle und dem Trommelfell verursachen. Wenn diese Retentionsmassen nicht rechtzeitig entfernt werden, so kann das Mittelohr durch Druckusur des Trommelfells eröffnet werden; das Hinzutreten einer Infektion kann dann unter Umständen zu schweren, das Leben gefährdenden Erkrankungen führen. Zwei Fälle, die M. in der Rostocker Ohrenklinik beobachtete, zeigen diese Gefahren aufs deutlichste. **Hinsberg** (Breslau).

---

15) **Zalewski.** Experimentelle Untersuchungen über die Resistenzfähigkeit des Trommelfelles.

(Zeitschrift für Ohrenheilkunde Bd. LII. p. 109.)

Z. hat durch zahlreiche Leichenversuche festgestellt, wie groß die Widerstandsfähigkeit des Trommelfelles unter der Wirkung der allmählich wachsenden Luftverdichtung im äußeren Gehörgang ist. Bei normalem Trommelfell erfolgt die Ruptur in 66% der untersuchten Gehörorgane beim Druck von ein bis zwei Atmosphären, unter einer

Digitized by Google

Atmosphäre reißt die normale Membran in ca. 11%, über zwei Atmosphären in ca. 23% der Fälle. Pathologische Veränderungen am Trommelfell verändern seine Widerstandsfähigkeit, und zwar wird sie vermindert durch Narben und entzündliche Prozesse, erhöht durch bindegewebige Verdickung, manchmal auch durch Verkalkung. Die Widerstandsfähigkeit ist bei Männern und Frauen annähernd gleich groß. Mit dem Alter nimmt sie ab, am größten ist sie beim Neugeborenen.

Auch über den Sitz, die Größe und Form der Perforation ergeben die Experimente Z.'s interessante Aufschlüsse.

Seine Resultate sind für die Begutachtung indirekter Trommelfellrupturen sehr wichtig. **Hinsberg** (Breslau).

---

16) **Kramm.** Sinusverschluß durch Phlebitis ohne Thrombose bei Kindern.

(Zeitschrift für Ohrenheilkunde Bd. LIII. p. 111.)

Gelegentlich findet man bei Warzenfortsatzoperationen den Sinus durch einen Thrombus vollständig verschlossen, ohne daß vorher klinisch die Symptome einer Phlebitis nachweisbar waren. Nach K. kann ein Verschluß des Sinus aber auch dadurch zustande kommen, daß durch den Druck eines perisinuösen Abszesses die Zirkulation im Sinus unterbrochen wird, und daß dann die Wände des Sinus miteinander verkleben. Es fehlt hier demnach die eigentliche Thrombenbildung. Nach K. kommen derartige Verschlüsse vorwiegend bei Kindern vor. **Hinsberg** (Breslau).

---

17) **Voss** (Riga). Laßt den Thrombus in Ruhe!

(Zeitschrift für Ohrenheilkunde Bd. LIII. p. 315.)

Bei der operativen Behandlung der otitischen Sinusthrombose wird von vielen Autoren eine möglichst vollständige Entfernung des Thrombus aus dem eröffneten Sinus empfohlen. Meist wird dazu der scharfe Löffel verwandt. V. macht darauf aufmerksam, daß dieses Verfahren mancherlei Gefahren mit sich bringt und rät deshalb, den Thrombus selbst möglichst unberührt zu lassen, und nur durch Exzision der Sinuswand im Bereiche der Thrombenbildung für möglichst freien Abfluß der Zerfallsprodukte zu sorgen. **Hinsberg** (Breslau).

---

18) **Hinsberg.** I. Über die Bedeutung des Operationsbefundes bei Freilegung der Mittelohrräume für die Diagnose der Labyrintheiterung. II. Indikationen zur Eröffnung des eitrig erkrankten Labyrinthes.

(Zeitschrift für Ohrenheilkunde Bd. LII. p. 95.)

Bei der operativen Freilegung der Mittelohrräume muß stets genau darauf geachtet werden, ob die schützende Knochenwand zwischen Mittelohr und Labyrinth an irgend einer Stelle durchbrochen ist.

Digitized by Google

Prädilektionsstellen für solche Durchbrüche sind die beiden Fenster, das Promontorium und der Wulst des horizontalen Bogenganges. Während sich eine Zerstörung in der Gegend des runden Fensters kaum dem Auge sichtbar machen läßt, können wir Durchbrüche an den anderen genannten Stellen meist exakt nachweisen. Die Diagnose »Labyrintheiterung« darf jedoch nicht auf Grund des Operationsbefundes allein gestellt werden, vielmehr muß stets das Resultat der vor jeder Operation vorzunehmenden, exakten Funktionsprüfung berücksichtigt werden (vgl. Krotoschiner, dieses Zentralblatt 1906, p. 1076).

Durch Kombination beider Methoden können wir dann meist hinreichend sichere Schlüsse auf die Ausbreitung des Prozesses im Labyrinthinneren ziehen. Das ist für unser weiteres Vorgehen ausschlaggebend: während wir bei einer eitrigen Erkrankung des ganzen Labyrinthes seine Hohlräume möglichst mit eröffnen müssen, wenn wir einer postoperativen Meningitis oder anderen Komplikationen vorbeugen wollen, ist bei einer umschriebenen Erkrankung einzelner Labyrinthteile, vor allem des horizontalen Bogenganges, eine Eröffnung des Labyrinthes zunächst nicht indiziert. Nur wenn der Verlauf nach der Mittelohroperation zeigt, daß der Prozeß im Labyrinth weiter fortschreitet, ist nachträglich dessen Eröffnung vorzunehmen.

(Selbstbericht.)

---

19) **L. Loewe.** Zur Chirurgie der Nase. 2. Heft. Mit 9 Tafeln und 2 Abbildungen im Text.

Berlin, **Oscar Coblentz**, 1907.

Das vorliegende Heft bildet die Fortsetzung und Ergänzung des in diesem Zentralblatt (Bd. XXXII, p. 697) ausführlich besprochenen Werkes. Auch die im 2. Heft beschriebenen Operationsmethoden — zum Teil neu, zum Teil Modifikationen der vom Verf. früher vorgeschlagenen — verfolgen das Ziel, alle Teile der Nase und ihrer Nebenhöhlen, sowie der nasalen Schädelbasis möglichst übersichtlich freizulegen. Auch sie sind anatomisch gut durchdacht und zur Beseitigung schwerer Veränderungen, vor allem zur Exstirpation bösartiger Geschwülste, wertvoll. Zur Beseitigung von Eiterungen in den Nebenhöhlen hält jedoch Ref. auch diese neuen Operationen zum großen Teil für zu eingreifend.

Hinsberg (Breslau).

---

20) **H. Albrecht.** Beiträge zur Nasenprothese.

(Klinisches Jahrbuch 1907. Bd. XVII.)

Verf. gibt eine genaue technische Darstellung der von ihm benutzten Materialien (besonders Obturatorengummi, Kautschuk, Zelluloid, emaillierte Metalle), Modellierung, Befestigung usw. Die beigegebenen Abbildungen zeigen ein hervorragend günstiges Resultat, das von keiner der plastischen Methoden der operativen Chirurgie bisher erreicht sein dürfte.

F. Alexander (Frankfurt a. M.).

Digitized by Google

21) **J. E. Newcomb.** Septal hematoma and abscess.

(New York med. record 1908. März 14.)

N. sah drei Fälle von Hämatom der Nasenscheidewand, einen unbekannter Ursache, zwei nach Trauma. Die Pat. waren 2, 8 und 18 Jahre alt; zwei Blutergüsse gingen in Eiterung über. Verf. rät daher nach der Inzision die Blutgerinnsel sorgfältig auszuwaschen und die Wundhöhle antiseptisch zu behandeln.

Von 14 vom Verf. beobachteten Abszessen der Scheidewand waren 9 traumatischen Ursprunges; der Zeitraum zwischen dem Trauma und den Erscheinungen eines Abszesses lag zwischen 5 und 21 Tagen.

Die dabei öfter durch Zerstörung der kleinen Knorpel entstehende Deformität ist nicht die der gewöhnlichen Sattelnase, sondern die Einbuchtung liegt mehr nach der Spitze zu. In manchen Fällen ist es schwierig den Zusammenhang zwischen Trauma und Abszeß herauszufinden; leichte Kontusionen, an die nachher nicht mehr gedacht wird, mögen das Hämatom und dann später den Abszeß hervorbringen. Als Infektionsquelle können Typhus, Influenza, Erkrankungen der Sinus, Insektenlarven in der Nase, Tuberkulose, Syphilis, Zahnkaries, Milzbrand, Rotz, Masern, Scharlach, Furunkel und Schnupfen in Betracht kommen. Bei Kindern steht die Zeit der ersten Dentition besonders bei Skrofulose nicht selten im Zusammenhange mit solchen Eiterungen. Auch gewaltsame Tamponade sowie Operationen an der Nase werden beschuldigt, ebenso Erysipel. Nach Influenza wurde öfters akute Perichondritis beobachtet. Während der Menstruation soll die bekannte Neigung der Influenza, Hämorrhagien hervorzurufen, ebenso wie in den Ohren und den Schleimhäuten überhaupt auch Septum-Hämatome hervorrufen können. Durchbruch von Zahncysten mit Vereiterung wurden von Killian und Roe beobachtet. Die Weichteile des Septums werden bei genanntem Leiden nicht zerstört, während sie bei der Syphilis meist mit dem Knochen zusammen einschmelzen. Der Abszeß ist häufig doppelseitig und erfordert zwei Inzisionen. Veranlassung zur Infektion gibt sehr häufig gewohnheitsmäßiges Kratzen in der Nase mit den Fingernägeln.

Anatomisch ist zu beachten, daß der Knorpel aus zwei Platten besteht, die durch das Trauma auseinander gedrängt werden können. Die Blutung breitet sich aber im Perichondrium jeder Seite aus. Bei gleichzeitigen Frakturen der Platten kann eine Kommunikation zwischen rechts und links eintreten. **Loewenhardt** (Breslau).

---

22) **W. Uffenorde.** Die Chondrome der Nasenhöhle und Mitteilung eines Falles von Enchondrom des Siebbeins mit allgemeiner Besprechung der Operationsmethoden für die Nasennebenhöhlen.

(Archiv für Laryngologie und Rhinologie Bd. XX. Hft. 2.)

Neben einer genauen Literaturübersicht erwähnt U. einen Fall von Knorpelgeschwulst des Siebbeins, der ihm wegen Protrusio bulbi

Digitized by Google

von augenärztlicher Seite überwiesen wurde, und dessen Diagnose durch Probeexzision sichergestellt werden konnte. Im Anschluß daran verbreitet sich Verf. in kritischer Darstellung über die für jene Gegend geeignetsten Operationsmethoden; er gibt der Methode von Michaux-Legouest der Jahre 1853/65, die von Moure der Vergessenheit entrissen wurde, den Vorzug; nur ändert er den Schnitt etwas ab, indem er nicht zwischen den Augenbrauen senkrecht, sondern von der Mitte der gleichseitigen Augenbraue bogenförmig hinabgeführt wird. Zweifelsohne ist dieses Verfahren für die Siebbeingegend und ihre Umgebung sehr geeignet, und eingreifendere Methoden, wie die intermaxillaren und palatalen, hier sehr wohl zu entbehren. Am Schluß folgen noch einige kritische Bemerkungen über Killian's Stirnhöhlen- und Denker-Friedrich-Kretschmann's Kieferhöhlenoperation. Manches hiervon werden sicherlich viele Spezialkollegen unterschreiben, im großen und ganzen sind aber wohl doch diese kleinen Abweichungen unwesentliche und durch die Eigenart des jeweiligen Falles ein zu strenges Schematisieren hinderlich. **F. Alexander** (Frankfurt a. M.).

---

23) **W. Albrecht.** Die Bedeutung der Röntgenographie für die Diagnose der Nebenhöhlenerkrankungen.

(Archiv für Laryngologie und Rhinologie Bd. XX. Hft. 2.)

Bekanntlich haben nach mehrfachen fruchtlosen Versuchen Goldmann und Killian vor einigen Jahren zum ersten Male brauchbare Röntgenaufnahmen von Nebenhöhlenerkrankungen geliefert; und zwar wurden dieselben im sagittalen Durchmesser ausgeführt, Stirn und Nase fest gegen die Platte gedrückt, die Blende auf die Protuberantia occipitalis eingestellt. Diese beiden Autoren kamen zu dem Ergebnis, daß das Röntgenverfahren als ein Hilfsmittel für die Diagnose anzusehen sei. Im Anschluß hieran hat Verf. an 36 Pat. und 16 Leichen Aufnahmen gemacht und faßt seine Resultate dahin zusammen, daß die Röntgenographie am wertvollsten bei Erkrankungen der vorderen Siebbeinzellen, ganz wertlos bei solchen der hinteren Siebbeinzellen und der Keilbeinhöhle sei, eine Tatsache, die anatomisch ganz erklärlich sein dürfte. Bei Stirnhöhlenaffektionen, speziell einseitigen, ist sie ein wichtiger Faktor; jedoch bei beginnender Stirnhöhlenerkrankung (Katarrh mit mäßiger Schleimhautschwellung und Infiltration, sowie beginnender Eitersekretion) versagte sie. Bei Kieferhöhlenaffektionen erschien die Durchleuchtung mittels Röntgenstrahlen wertvoller bei Geschwülsten, wie bei Empyemen, wo die bequemere Probepunktion, bzw. Probespülung zur Verfügung stehen. Zweifelsohne ist die Röntgenographie der Durchleuchtung überlegen. Immerhin dürfte eine exakte endonasale Untersuchung mit Erweiterung durch Kokain usw., Rhinoscopia media und posterior auch weiterhin für eine genaue Diagnose unerläßlich sein. Technisch ist zu bemerken, daß Verf. im Gegensatz zu Goldmann-Killian mittelweiche bis harte Röhren,

Digitized by Google

sehr starke Ströme und eine Expositionsdauer von 2,5 bis 3 Minuten anwandte, eine Erfahrung, die Ref. übrigens auch gemacht hat.

F. Alexander (Frankfurt a. M.)

---

24) **Hajek** (Wien). Über Indikationen zur operativen Behandlung bei der chronischen Stirnhöhleneiterung.

(Wiener med. Wochenschrift 1908. Nr. 26.)

Die meisten akuten Stirnhöhlenentzündungen heilen spontan, eventuell nach Lüftung des mittleren Nasenganges, Lufteinpressung, Kokainisieren. Bei intensiver Stauung ist die Resektion der mittleren Muschel, in seltenen Fällen die einfache Trepanation der Stirnhöhle von außen notwendig.

Bei chronischen Entzündungen der Stirnhöhle wendet H. zunächst die endonasale Behandlung mit möglichst ausgiebiger Resektion der mittleren Muschel an. In einigen Fällen tritt schon nach kurzer Zeit völlige Heilung ein. In vielen Fällen hört der Kopfschmerz bei fortbestehender Eiterung auf; in vielen Fällen bleibt beides bestehen. Auch dann wartet H. noch monatelang, bis er sich zu radikalem Vorgehen entschließt, weil er das Auftreten zerebraler Komplikationen bei zweckmäßiger endonasaler Behandlung für unwahrscheinlich hält. Bei Miterkrankung des Knochens, jedoch oder Verdacht auf zerebrale Komplikationen, führt H. primär die Radikaloperation aus. Dazu sah er sich bei einem Material von 7—8000 neuen Fällen jährlich nur 5—7mal genötigt.

Erhard Schmidt (Frankfurt a. M.).

---

25) **Citelli.** Über eine neue Behandlungsmethode der chronischen Stirnhöhleneiterungen. (Experimentelle und histologische Untersuchungen.)

(Zeitschrift für Laryngologie, Rhinologie und ihre Grenzgebiete Bd. I. Hft. 2.)

Auf Grund von drei Tierversuchen glaubt Verf. bewiesen zu haben, 1) daß in der gesunden Stirnhöhle Jodoform-Paraffinplomben nach Art der Mosetigmischung reaktionslos zur Einheilung gelangen, 2) daß bei experimentell mit Staphylokokkus aureus erzeugter Stirnhöhleneiterung nach Auskratzung und nachfolgender Plombierung Ausheilung erfolgt. Ein Hinunterfließen des Paraffins in die Nase durch den Ductus naso-frontalis kann hierbei vermieden werden. Die Versuche ermuntern nach Ansicht des Verf.s zur Nachprüfung am Menschen.

Engelhardt (Kassel).

---

26) **Kramm.** Was können wir bei chronischen Eiterungen der Stirnhöhle, des Siebbeines und der Keilbeinhöhle mit der intranasalen Therapie leisten?

(Zeitschrift für Ohrenheilkunde Bd. LII. p. 76.)

K. betont, daß ein Eingriff von außen her zur Heilung von Stirnhöhlen-, Siebbein- und Keilbeinhöhleneiterungen erst dann indiziert

Digitized by Google

sei, wenn eine sachgemäß durchgeführte intranasale Behandlung nicht zum Ziele führe. Die Technik dieser intranasalen Operationen, wie Verf. sie auf Grund von Versuchen an der Leiche ausgebildet hat, wird genau beschrieben; sie muß im Original nachgelesen werden.

Häufig führt diese Behandlungsmethode zur Beseitigung aller Beschwerden. Wenn nicht, ist ein Eingriff von außen notwendig, doch ist auch dann nach K.'s Ansicht die vorherige intranasale Behandlung nicht unnütz, da sie die Verhältnisse für die Operation günstiger gestaltet. **Hinsberg** (Breslau).

27) **Andereya.** Zur Diagnose und Behandlung der Oberkiefercysten.

(Archiv für Laryngologie und Rhinologie Bd. XX. Hft. 2.)

Verf. erörtert hier vor allem die periodontalen Cysten, die infolge einer Periodontitis chronica von den erbsengroßen Neubildungen an Zahnwurzeln entstehen und mit Flüssigkeit gefüllte und mit geschichtetem Pflasterepithel ausgekleidete Hohlräume darstellen. Ihre Entwicklung erfolgt meist nach dem Antrum und später nach außen, seltener nach dem Nasenboden oder der lateralen Nasenwand hin. Da das Cystenepithel dem Mundschleimhautepithel identisch ist, wie Partsch betont, so besteht die rationelle Behandlung darin, durch Entfernung der vorderen Wand die breite Verbindung zwischen Cyste und Mundschleimhaut zu schaffen; durch Verwachsung der Schleimhäute beider werde die Ausheilung erreicht. Die genaue Kenntnis dieser Verhältnisse sei noch nicht genügend verbreitet, denn einer der sechs Fälle des Verf.s wurde unter der Diagnose Sarkom von chirurgischer Seite der Oberkieferresektion unterzogen.

F. Alexander (Frankfurt a. M.).

28) **Legueu.** Sur les parotidites postopératoires.

(Bull. et mém. de la soc. de chir. de Paris Bd. XXXIII. p. 1044.)

Im Anschluß an einen von Morestin vorgestellten Fall, der durch regelmäßige Ausstreichung des Ductus stenonianus zur Ausheilung gekommen war, bespricht L. die Ätiologie dieser Erkrankung.

Er setzte mehrere Tage lang Hunde unter den Einfluß von Atropin und konnte danach leicht postoperative Parotitiden erzielen. Beim Menschen wirkt ebenso die häufig vor Operationen notwendige Entziehung fester Nahrung und dadurch bedingte Unterdrückung des Kauaktes, ferner die durch Abführungen und Blutverlust verursachte Wasserverarmung des Organismus. Hunde, denen einige Zeit Flüssigkeiten entzogen wurden, bekamen denn auch Parotitiden nach einem Aderlaß. Zum Beweis zieht Verf. andere Formen der Parotitis heran bei langdauernder Appendicitis, bei Magengeschwür, bei Extra-uterin-Schwangerschaft. Daß die postoperativen Parotitiden gerade nach Laparotomien, nach Operationen an den Organen des Beckens vorkommen, liegt also nicht an diesen Operationen selbst, sondern an den sie begleitenden Nebenumständen, bzw. den notwendigen Vor-

Digitized by Google

bereitungen. (Daß die Parotissekretion, ohne direkt zu Entzündung zu führen, nach Bauchoperationen fast regelmäßig stockt, wies schon Pawlow im Tierexperiment nach. Ref.) **Kaehler** (Duisburg-M.).

---

29) **Vohsen.** Operation bösartiger Mandelgeschwülste.

(Zeitschrift für Laryngologie, Rhinologie und ihre Grenzgebiete Bd. I. Hft. 2.)

Verf. beschreibt eine Methode, die in gewissen Fällen die von Küster und Mikulicz zur Entfernung bösartiger Mandelgeschwülste angegebene zu ersetzen geeignet ist. Da sie sicherlich berufen ist, die Normalmethode für bösartige Mandelgeschwülste zu werden, die nicht auf die Gegend zwischen Ober- und Unterkiefer übergreifen, und auch zur Entfernung von Geschwülsten am Zungengrund und Kehlkopfeingang sowie im Cavum pharyngis geeignet erscheint, so sei sie hier ausführlicher wiedergegeben. Statt der Resektion des aufsteigenden Kieferastes mit der nachfolgenden unvermeidlichen Durchschneidung der Mm. stylohyoideus, geniohyoideus und des N. hypoglossus erfolgt die Verschiebung des zwischen 2. und 3. Molaris schräg durchsägten Unterkiefersegments mit der unverletzten Fascia parotideomasseterica nach außen, oben und vorn. Das Operationsfeld liegt dann zwischen dem verschobenen Unterkiefersegment und dem vorderen Rande des Kopfnickers, der zusammen mit dem M. biventer, stylohyoideus und dem N. hypoglossus nach hinten gezogen wird. Unterbunden wird nur die A. alveolaris inf. und die V. facialis post. und ihre Anastomose mit der Facialis ant.; die Maxillaris ext. ist gleich bei Beginn der Operation am vorderen Masseterrand aufgesucht und nach vorn verschoben. Den Beschluß macht eine exakte Rachen- und Kiefernaht. Das Endresultat war ein sehr gutes.

Engelhardt (Kassel).

---

30) **Gluck.** Die Chirurgie im Dienste der Laryngologie.

(Zeitschrift für Laryngologie, Rhinologie und ihre Grenzgebiete Bd. I. Hft. 2.)

Zusammenfassende, äußerst interessante Darstellung der Entwicklung der modernen Chirurgie des Kehlkopfes und des Rachens und Schilderung der vom Verf. geübten Operationsmethoden, ihrer Indikationen und ihrer Resultate. Es sei hier nur ganz kurz auf die Resultate eingegangen, die Verf. bei einem Material von 300 Fällen gehabt hat, und die allerdings geradezu verblüffend genannt werden müssen. Wenn G. für die Laryngofissur, für die Hemilaryngektomie und ebenso für die einfache unkomplizierte Larynxexstirpation 0% Mortalität herausrechnet, und seine Statistik inklusive der eingreifendsten Operationen am Rachen, Kehlkopf und Speiseröhre nur eine Gesamtmortalität von 13% aufweist, so dürften diese Erfolge einzig dastehen. Weniger allgemeiner Zustimmung dürfte sich vielleicht die vom Verf. in geeigneten Fällen, nach gründlichster Erwägung, empfohlene Methode der chirurgischen Behandlung der Kehlkopftuberkulose erfreuen. Ist doch die Kehlkopftuberkulose nicht weniger als 11mal Gegenstand des radikal-

Digitized by Google

sten Eingriffes, der früher nur auf Grund falscher Diagnose ausgeführt worden war,, nämlich der Totalexstirpation, geworden. Es wäre von größtem Interesse, die genauen Krankengeschichten mit Schilderung des Lungenbefundes zu erfahren, da Verf., der an 24 Pat. äußere Eingriffe ausführte, wohl die größte Erfahrung auf diesem Gebiete besitzt und so die Erfahrung anderer wirksam zu ergänzen vermöchte. Die Tracheotomie hat aber in Übereinstimmung mit anderen Autoren (Henrici, Hinsberg u. a.) als »sicherste Schweigekur« günstige Erfolge ergeben. Als neue Operationsmethode empfiehlt Verf. nochmals bei Bronchostenosen verschiedenster Herkunft die Ausschaltung der oberen Luftwege durch Anlegung einer Lungenfistel.

Engelhardt (Kassel).

---

31) **Gutzmann.** Stimme und Sprache ohne Kehlkopf.

(Zeitschrift für Laryngologie, Rhinologie und ihre Grenzgebiete Bd. I. Hft. 2.)

Verf. gibt eine lichtvolle Darstellung der verschiedenen Bedingungen, unter denen bei Ausschaltung des Kehlkopfes eine Sprache zustande kommt, und entwickelt des weiteren anschaulich, wie die Pseudo- oder Rachenstimme entsteht, und wie er bei laryngektomierten Pat. vorzugehen pflegt, um diese Rachenstimme auszubilden.

Engelhardt (Kassel).

---

32) **C. A. Elsberg.** Pneumothorax and posture; the importance of the abdominal posture in operations on the pleura and lungs.

(New York med. record 1908. Mai 23.)

E. meint, daß die Apparate von Sauerbruch und Brauer nur eine beschränkte Ausbreitung gefunden hätten, weil sie zu kompliziert und teuer sind. Er hat daher Versuche unternommen, um auf anderem Wege die Gefahren des Pneumothorax bei Operationen zu vermindern, und kam zu dem Resultat, daß auf dem Bauch liegende Hunde eine breite Öffnung einer Pleura sehr gut vertrugen, während Umlagerung auf den Rücken sofort schwere Dyspnoe und Asphyxie hervorrief.

Zur Erklärung dieses großen Unterschiedes der Stellung, meint E., müsse man sich vorstellen, daß bei Bauchlage das Herz an der vorderen Brustwand liegt und so das vordere Mediastinum schütze, während in der Rückenlage bei forcierten Atembewegungen sehr leicht ein Durchbruch des vorderen Brustseptums und ein doppelter Pneumothorax entstände.

E. will das auch dadurch bewiesen haben, daß nach vorheriger Anheftung des Pericardiums an die vordere Brustwand auch in Rückenlage der einseitige Pneumothorax nicht verhängnisvoll wurde, während umgekehrt nach Anheftung des Perikards an die hintere Brustwand auch in der Bauchlage sofort schwere Erscheinungen eintraten, sowie die Pleura eröffnet wurde, die aber sofort verschwanden, nachdem die Anheftungsnaht gelöst war und das Herz auf das Brustbein fallen konnte.

Digitized by Google

Auf Grund dieser Versuche wurde nun eine ganze Reihe von Pat. mit Empyem, zwei mit Leberabszessen, drei mit subphrenischen Abszessen und einer mit bronchiektatischer Kaverne der linken Lunge, alles Fälle, bei denen die Pleura geöffnet werden mußte, in Bauchlage ohne erhebliche Störungen operiert.

Außer in einem Falle, blieb auch bei Empyem die gewöhnliche Atemstörung und der Husten nach Eröffnung vollständig fort.

Loewenhardt (Breslau).

Kleinere Mitteilungen.

33) **J. W. Silberberg.** Weitere Beobachtungen über Lumbalanästhesie.

(Russ. Archiv f. Chirurgie 1908. [Russisch.])

S. ist nach wie vor ein Anhänger der Methode, die er auch bei Magen- und Gallenblasenoperationen anwandte. Er stützt sich zurzeit auf 916 Fälle, die ihn zu der Überzeugung gebracht haben, daß die Lumbalanästhesie zwar die anderen Anästhesierungsverfahren nicht verdrängen kann, wohl aber eine wertvolle Ergänzung jener ist.

Einen Todesfall hat S. erlebt: Ein 56jähriger arteriosklerotischer Gewohnheitssäufer wurde stark cyanotisch in trunkenem Zustande mit eingeklemmtem Bruch eingeliefert. Aus der im zweiten Lumbointervertebralspatium eingestochenen Nadel flossen 5 ccm Liquor in schwachem Strahl ab. 1½ ccm einer 5 %igen Novokainlösung wurden mit Liquor gemischt injiziert. Pat. wurde für 5 Minuten unter einem Winkel von 45° gelagert, worauf vollkommene Anästhesie der Leistengegend eintrat. Die Operation verlief glatt. Bei der Hautnaht erbrach Pat. plötzlich, die Blutung stand, unter Aussetzen der Atmung trat starke Cyanose ein, die Pupillen erweiterten sich maximal, Stuhlabgang. In 25 Minuten war Pat. trotz aller Bemühungen tot. — Die gerichtliche Sektion ergab: Im Sinus long. reichlich dunkles flüssiges Blut. Hyperämie der ödematösen Pia. Die Ventrikel enthielten wenig, leicht gerötete Flüssigkeit. Gefäße des nach Alkohol riechenden Gehirns stark gefüllt. Atherom der Herzklappen und der Aorta. Herzmuskel in brauner Atrophie. Die Lungen waren hyperämisch und stark ödematös. Auf der Visceralpleura einzelne Petechien. Die Obduzenten nahmen als Todesursache Lungenödem an.

S. bedauert, daß in dem Protokolle keine Notizen über das Rückenmark, über den Kehlkopf und die Bronchien sich finden. Er denkt daran, daß die Asphyxie infolge Aspiration eingetreten sein könnte. Der Kranke hatte auch schon vor der Operation erbrochen. Ein zwingender Beweis dafür, daß der Tod der Lumbalanästhesie zur Last zu legen sei, ließ sich also nicht erbringen.

V. E. Mertens (Kiel).

34) **G. Lasio** (Mailand). La rachi-anestesia nella chirurgia delle vie genito-urinarie.

(Clinica chirurgica 1907. Nr. 9.)

L. hat zur Feststellung der Spinalanalgesie bei Operationen der Urogenitalsphäre 52 einschlägige Eingriffe gemacht.

Technik und Instrumentarium der Anästhesierung schlossen sich fast ganz der Bier'schen Methode an. Doch spricht Verf. sich für Platinnadeln mit kurzem Schnabel aus, weil es möglich ist, daß durch die lang und spitz zugeschliffenen Nadeln nur ein Teil der Injektionsflüssigkeit zur Wirksamkeit kommt, während der andere sich im epiduralen Raum wirkungslos verliert. L. kocht in physiologischer Kochsalzlösung und wäscht in Stovain nach. Die Punktion erfolgt im Reitsitz des Pat. auf dem Operationstisch in der Mittellinie meist zwischen 3. und 4. Lendenwirbel, seltener zwischen 4. und 5. L. verwendet 6 %ige Stovainlösung in destilliertem Wasser mit einem Zusatz von 4 mg Milchsäure auf 2 ccm Lösung.

Digitized by Google

Es handelte sich um 2 Nephrektomien, 3 Lithotripsien, 2 suprapubische Cystotomien wegen Blasenstein, 1 wegen einer Geschwulst, 16 Prostatektomien nach Freyer, 9 perineale Prostatektomien, 4 transversale Perineotomien wegen Prostataabszessen und -geschwülsten, 1 Orchidektomie, 1 Resectio epididymidis, 4 Radikaloperationen der Hydrokele, 9 Resektionen des Plexus pampiniformis mit einer Radikaloperation nach Bassini. Hierbei genügten fast immer 4—5 cg Stovain, die nach 5—7, spätestens nach 20 Minuten zu wirken begannen. Die Dauer der Anästhesie erstreckte sich bis zu einer Stunde. L. möchte dem Umstande, daß er die Pat. möglichst lange in Beckenhochlagerung erhält, viel Bedeutung zumessen. Ernstere oder gar bedrohliche Vorfälle konnte L. nicht registrieren. In vier Fällen war die gewünschte Anästhesie nicht oder so unvollständig eingetreten, daß zur Verabreichung von Äther geschritten werden mußte.

Von besonderem Interesse sind die Funktionen der Blasenmuskulatur. Alle Pat. L.'s hatten irgendeinen dysurischen Zustand von wechselnder Schwere und Dauer, alle verließen aber geheilt die Anstalt. Ein Todesfall trat ein unter den Erscheinungen schweren Kollapses und von Hämorrhagien nach einer Freyerschen Prostatektomie. Die Autopsie ergab ein Fibrosarkom des Kleinhirns und der Meningen, in dessen Innern eine mächtige Hämorrhagie stattgefunden hatte. L. urteilt, daß die Spinalanalgesie für die Urogenitalchirurgie nebst unbestreitbaren Vorteilen gewisse Nachteile aufweist: eine Unbeständigkeit der Wirkung, welche eventuell zwei Gifte einwirken läßt (Stovain und Äther); Möglichkeit der Infektion besonders gefährlicher Organsysteme, auch auf dem Wege des Kreislaufs von septischen Herden im Harntrakt; die gefäßerweiternde Wirkung des Stovains.

J. Sternberg (Wien).

35) **Carle.** Notes sur l'influence comparée des générateurs dans l'hérédo-syphilis.

(Ann. de dermat. et de syph. 1908. p. 93.)

Verf. teilt drei Fälle mit, wo Männer kurz nach der Infektion gesunde Kinder zeugten und ihre Frauen nicht ansteckten. Die lesenswerten Mitteilungen bringen manches Interessante. Verf. schließt sich der allgemeinen Ansicht an, daß die Syphilis der Väter weniger gefährlich sei für die Nachkommenschaft als die der Mütter. **Klingmüller** (Kiel).

36) **Burgsdorf.** De la transmission héréditaire de la syphilis à la troisième génération (Kératite interstitielle comme symptome de la syphilis héréditaire à la troisième génération).

(Ann. de dermat. et de syph. 1908. p. 18.)

Bei einem $5^1/_2$ Jahre alten Mädchen bestand eine mehr als 2 Jahre alte Keratitis parenchymatosa. Pat. war sehr klein und schwach entwickelt und zeigte von sonstigen verdächtigen Erscheinungen eine säbelscheidenartige Veränderung der rechten Tibia. Durch eine Einreibungskur wurde sowohl die Keratitis geheilt, wie auch das Allgemeinbefinden in kurzer Zeit wesentlich gebessert. Verf. stellte fest, daß der Vater des Kindes offenbar an einer hereditären Lues gelitten hatte und deshalb von Kindheit an in Behandlung gewesen war.

Klingmüller (Kiel).

37) **Hamel.** Traitement des syphilides par les injections mercurielles locales.

(Ann. de dermat. et de syph. 1908. p. 280.)

Verf. berichtet über günstige Erfahrungen mit Einspritzungen von löslichen Hg-salzen (Hg cyanat. 1 : 2000) unter die syphilitischen Herde. Diese örtliche Behandlung empfiehlt Verf. besonders für ulzeröse Prozesse. Sie soll die allgemeine Behandlung nicht ersetzen, sondern unterstützen. **Klingmüller** (Kiel).

Digitized by Google

38) **W. F. Burgsdorf.** Ein Fall von Syphilisreinfektion mit Konstatierung der Schaudinn'schen Spirochäte.
(Russki Wratsch 1908. Nr. 13.)

Ein Student erkrankte vor 2 Jahren zum erstenmal an Syphilis (Sklerose im Sulcus coronarius, später Roseola). Er unterwarf sich einer dreifachen Injektionskur. 1 Monat nach Beendigung derselben — neue Infektion — wieder Sklerose im Sulcus coronarius. Die Untersuchung des nach Bier gewonnenen Saftes aus dieser Sklerose zeigte zahlreiche Spirochäten. Später erschien eine Roseola. Es war hier also zweifellos eine Syphilisreinfektion 2 Jahre nach der ersten Erkrankung entstanden. **E. Glückel** (Wel. Bubny, Poltawa).

39) **L. D. Bulkley and H. H. Janeway.** A study of 400 cases of epithelioma, in private practice, with remarks on treatment and results.
(New York med. record 1908. März 21.)

B. und J. berichten aus der 35jährigen Privatpraxis des ersten Autors über 417 Fälle von Epitheliom unter 15000 Hautkranken. Darunter befanden sich doppelt soviel Männer wie Frauen. Einigermaßen überraschend ist die fast gleichmäßige Häufigkeit vom 30. bis 70. Lebensjahre in der Tabelle. Die absolut größte Anzahl befand sich im Alter von 35—40 Jahren; der jüngste Pat. war 19, der älteste 92 Jahre alt. 128 Fälle kamen auf die Nase, 94 auf die Wange; 32 Erkrankungen der Unterlippe betrafen nur Männer, dagegen acht Fälle von Paget der Brust nur Frauen. 26mal wurden mehrfache Affektionen festgestellt, darunter ein Mann mit ungefähr einem Dutzend Stellen am Kopf. Die Dauer der Erkrankung betrug bis zu 20 Jahren, dagegen bei 47 Pat. 6 Monate und darunter. Es ist aber dabei zu bemerken, daß gewöhnlich erst ein fortgeschrittenerer Zustand, also eine Ulzeration oder Wucherung, zur Beobachtung seitens des Kranken führt, wo der eigentliche Beginn schon viel weiter zurückliegen mag. 38 Fälle wurden operiert, 53 mit Röntgenstrahlen behandelt, davon 29 Fälle 3 Monate lang und darunter, die übrigen länger, bis zu einem Jahr und darüber.

Unter verschiedenen Lokalbehandlungen gab die Arsenikpaste hin und wieder gute Dauerresultate. Die Ausschabung, in 59 Fällen angewendet, erwies sich als sehr brauchbar, erforderte jedoch Nachbehandlung, besonders zweckmäßig mit Ausfüllung der Wunde durch Pyrogallussäurepulver und Watteverband. Wenn auch die in früheren Jahren angewendete kaustische Behandlung hin und wieder zu Heilungen führte, wurden manche Mißerfolge und auch Verschlimmerungen dabei beobachtet; ganz besonders ist vor dem Höllensteinstift zu warnen. Als das beste und sicherste Mittel hat sich unbedingt die richtige Anwendung der Röntgenstrahlen herausgestellt, während Radium durchaus nicht so befriedigend wirkte. In einzelnen Fällen bleibt die operative Entfernung notwendig.

Loewenhardt (Breslau).

40) **Bodin.** Sur un nouveau champignon du favus (Achorion gypseum).
(Ann. de dermatol. et de syph. 1907. p. 585.)

Verf. züchtete aus einem Fall einen eigenartigen Favuspilz (Achorion gypseum), der noch nicht beschrieben ist und den er selbst bei mehreren hundert Fällen von Favus beim Menschen noch nicht gesehen hat. Er gibt eine genaue Beschreibung des Aussehens der Kulturen, der morphologischen Eigentümlichkeiten und Inokulationsversuche. **Klingmüller** (Kiel).

41) **Bonnet.** Un cas de sporotrichose.
(Ann. de dermat. et de syph. 1907. p. 680.)

Beschreibung eines Falles von Sporotrichose mit zwei syphilisähnlichen Ulzerationen, zwei kalten Abszessen, kleinen ulzerierten und nichtulzerierten Gummen, welche teils wie skrofulöse, teils wie ekthymatöse aussahen. Die mikroskopische Untersuchung des Eiters ergab keine einwandsfreien Befunde, während die Kulturen immer angingen. Heilung durch Jodkali innerlich.

Klingmüller (Kiel).

Digitized by Google

42) **Bodin.** Botryomycose du sillon rétro-auriculaire.

(Ann. de dermat. et de syph. 1908. p. 28.)

Auf einer Kratzwunde entstand in 18 Tagen eine gestielte, elastische, schmerzlose, haselnußgroße Geschwulst (14—15 zu 8—10 mm) mit unregelmäßiger Oberfläche, bedeckt mit einer bräunlichen Kruste, stellenweise eingerissen und aus den Spalten Eiter sezernierend. Bakteriologisch fanden sich gewöhnliche Staphylokokken, histologisch gefäßreiches Bindegewebe mit sehr reichlicher leukocytärer Infiltration. **Klingmüller** (Kiel).

43) **Constantin et Levrat.** Sur un nouveau cas de dyskératose pseudo-folliculaire de Darier.

(Ann. de dermat. et de syph. 1907. p. 337.)

Verf. geben die genaue Krankengeschichte und histologische Untersuchung eines Falles von sogenannter Darier'scher Psorospermose.

Klingmüller (Kiel).

44) **Audry.** Sur un cas de Xeroderma pigmentosum de Kaposi sans pigmentation.

(Ann. de dermat. et de syph. 1907. p. 199.)

Der 24jährige Pat. (Landwirt) zeigt alle Charakteristika des Xeroderm, nur fehlen die sonst vorhandenen Pigmentierungen. Er kam wegen eines inoperablen Epithelioms der Unterlippe in die Klinik. **Klingmüller** (Kiel).

45) **Spitzer.** Association de lupus érythémateux et de lupus tuberculeux.

(Ann. de dermat. et de syph. 1907. p. 189.)

Gleichzeitiges Vorkommen bei demselben Fall im Gesicht. Die histologische Untersuchung (Tuberkelbazillen im lupösen Gewebe) bestätigte die klinische Diagnose. **Klingmüller** (Kiel).

46) **Nicolas et Gauthier.** Cuti-réaction et ophthalmo-réaction dans diverses dermatoses d'origine tuberculeuse ou non.

(Ann. de dermat. et de syph. 1907. p. 705.)

Verff. prüften an 67 Fällen von Hautkrankheiten die Kutanreaktion. Der negative Ausfall scheint ihnen wertvoller zu sein, ebenso wie bei der Ophthalmoreaktion, die sie bei 19 Hautkranken anstellten. An 13 Kranken prüften sie zuerst die Ophthalmoreaktion und 12 Tage später die Kutanreaktion; dabei versagte die erste in einem Falle von Lupus vulgaris, während die letztere positiv war. Verff. ziehen die Kutanreaktion vor, weil die Ophthalmoreaktion für den Kranken lästiger ist und Komplikationen verursachen kann. **Klingmüller** (Kiel).

47) **Bénaky.** Neurofibromatose généralisée avec molluscum pendulum de la moitié gauche de la face et ptosis du pavillon de l'oreille atrophie du membre supérieur gauche et syndactylie.

(Ann. de dermat. et de syph. 1907. p. 728.)

Das Wesentliche dieser kasuistischen Mitteilung ist im Titel enthalten. Einen ähnlichen Fall hat Verf. bereits in den Annales 1904 p. 977 veröffentlicht.

Klingmüller (Kiel).

48) **R. L. Herzenberg.** Stauungsblutung nach schwerer Rumpfkompression.

(Russisches Archiv für Chirurgie 1907. [Russisch.])

Es handelt sich hier um den ersten in der russischen Literatur niedergelegten Fall, dem H. zur Aufklärung nichts hinzufügen kann.

Ein 15jähriger Junge wurde beim Kohlenräumen durch große Massen Kohle derart verschüttet, daß nur der Kopf frei blieb. Er lag ca. 20 Minuten um Hilfe

Digitized by Google

rufend da. Nach seiner Befreiung fiel er in Ohnmacht und blutete beim Erwachen stark aus der Nase. Er atmete schwer und klagte über Schmerzen in der Brust und der linken Schulter. Am anderen Morgen war das Gesicht — zumal links — gedunsen. An den Lidern und um die Augen — besonders links — reichliche Blutaustritte. Zusammenhängende Ekchymose der Conjunctivae bulbi bis in die Umschlagsfalten. Ekchymosen an der Unterlippe, dem Kinn und der linken Thoraxhälfte, hier in Gestalt kleiner Punkte. Subkutanes Thoraxemphysem trotz Mangels eines Rippenbruchs. Blutung am Hinterhaupt. Auf der linken Zungenhälfte stecknadelkopfgroße Ekchymosen, die auf der Mundschleimhaut entsprechend dem linken Oberkiefer die Gestalt von Flecken hatten. Die Atmung war oberflächlich und mühsam; links hinten waren feuchte Rasselgeräusche zu hören. Augenhintergrund normal. Drei Petechien auf dem weichen Gaumen links; Ekchymosen auf dem linken Trommelfell; Schwellung der Nasenschleimhaut. (Der Kehlkopf scheint frei gewesen zu sein; wenigstens wird er hier nicht erwähnt. Ref.) Im Auswurf zeigten sich in den nächsten Tagen einige Blutgerinnsel.

Pat. wurde bedeutend gebessert nach 20 Tagen entlassen.

V. E. Mertens (Kiel).

49) **Blan** (Görlitz). Kasuistischer Beitrag zur Meningoencephalitis acuta.

(Zeitschrift für Ohrenheilkunde Bd. LII. p. 129.)

Bei einem 2¾jährigen Kinde, das von B. auf Grund unklarer Hirnsymptome, die im Anschluß an eine Otitis media eintraten, operiert wurde, fand sich bei der Sektion eine enorme Erweiterung der Ventrikel, die von wasserklarem Liquor angefüllt waren. Keine Spur einer eitrigen oder tuberkulösen Meningitis. B. faßt die Erkrankung als Meningitis serosa auf. **Hinsberg** (Breslau).

50) **G. L. Peabody.** Preliminary report of a case of cerebrospinal meningitis of streptococcus. Origin apparently cured by subdural injection of anti-streptococcus serum.

(New York med. record 1908. März 14.)

P. beschreibt einen Fall von Zerebrospinalmeningitis bei einem 37jährigen Mann mit Symptomen von Sepsis. Bei der Lumbalpunktion fanden sich Streptokokken. Daraufhin entschloß sich P., Antistreptokokkenserum 4 Tage hintereinander in Menge von je 10 ccm an Stelle einer durch Lumbalpunktion jedes Mal entleerten Quantität Zerebrospinalflüssigkeit subdural zu injizieren. Nachdem in Pausen von je einem Tage diese Methode noch 2mal wiederholt war und schon bei der allerersten Einspritzung ein Temperaturabfall, sowie Nachlaß der Kopfschmerzen und Nackenstarre festzustellen war, konnte Pat. in 14 Tagen herumgehen und genas.

Loewenhardt (Breslau).

51) **W. W. Graves.** A clinical study of a case of brain tumor: operation; complete recovery.

(New York med. record 1908. Mai 23.)

G. beschreibt einen mit völligem Erfolg operierten Fall von Hirngeschwulst, bei dem die gewöhnlichen Symptome von Kopfschmerzen, Neuritis optica usw. fehlten. Dagegen zeigte sich bei der 50jährigen Pat. Jackson'sche Epilepsie mit nachfolgenden Erschöpfungszuständen, Paralyse der rechten Extremitäten und Symptome von Aphasie. Es wurde eine hühnereigroße Cyste in der Gegend der Fossa Rolandi entfernt.

Während der ersten 24 Stunden nach der Operation beklagte sich Pat. über heftige Schmerzen im rechten Arm. An den Fingerspitzen trat zuerst Hyperämie, dann Ischämie, schließlich Bildung von Blasen auf, die zwar nach einigen Tagen schrumpften, doch blieben aber noch monatelang unangenehme Empfindungen in dieser Extremität zurück. **Loewenhardt** (Breslau).

Digitized by Google

52) **F. van Fleet.** An intradural tumor of the optic nerve removed by the Krönlein method.

(New York med. record 1908. Juni 27.)

van F. beschreibt eine Geschwulst des N. opticus, die in der Augenhöhle saß und den Augapfel hervortrieb. Das 14jährige Kind wurde nach der Krönleinschen Methode mit gutem Erfolg operiert. (Temporäre Knochenresektion an der Außenseite, Durchschneidung des N. opticus und Ausräumug der Geschwulst.)

Die als bösartig erklärte Geschwulst des N. opticus scheint ein Gliom gewesen zu sein. Bewegungen der Lider und des (natürlich ohne Sehvermögen) erhaltenen Augapfels blieben später normal. **Loewenhardt** (Breslau).

53) **Daae** (Christiania). Primäre Ohrdiphtherie.

(Zeitschrift für Ohrenheilkunde Bd. LII. p. 249.)

D. beobachtete bei einem 11jährigen Knaben eine sehr schwer verlaufende, anscheinend durch Sinusphlebitis komplizierte Otitis med. acuta, als deren Erreger bakteriologische Diphtheriebazillen festgestellt wurden. Auffallend ist, daß anderweitige diphtherische Erkrankungen, vor allem im Rachen, nicht vorausgegangen waren, und daß auch im Rachensekret keine Diphtheriebazillen gefunden wurden. Heilung nach Aufmeißelung des Warzenfortsatzes. **Hinsberg** (Breslau).

54) **A. M. Putschkowski.** Zur Kasuistik der Pseudomastoiditis.

(Russki Wratsch 1908. Nr. 22.)

In der Literatur fand P. nur einen Fall beschrieben: von Monnier — Revue hebdom. de laryngologie, d'otologie et de rhinologie 1902. Einen ähnlichen Fall beobachtete P. bei einem 24 Jahre alten Soldaten nach Abdominaltyphus. Schwellung und Schmerzhaftigkeit der rechtsseitigen Submaxillar- und Halsdrüsen, Ohrmuschel nach vorn verdrängt, Abszeß hinter derselben, Eiter aus dem Gehörgang. Trommelfell gesund, Gehör normal. Bei genauerem Zusehen fand man 2—3 mm vom Trommelfell eine Spalte an der hinteren unteren Wand des Gehörganges, aus welcher der Eiter hervorquoll. Schnitt nach Wilde; eine Sonde gelangt aus dem Abszeß in den Spalt im Gehörgang. Rasche Heilung. Es handelte sich also um Eiterung der Halslymphdrüsen (Parotis intakt) mit Durchbruch ins Ohr, die eine Mastoiditis vortäuschte. **E. Gückel** (Wel. Bubny, Poltawa).

55) **Schroeder.** Ein weiterer Fall von otogener, eitriger Sinusphlebitis mit fieberfreiem Verlauf.

(Zeitschrift für Ohrenheilkunde Bd. LII. p. 357.)

Das Eintreten einer Infektion des Sinus im Gefolge von Ohreiterung wird fast stets durch hohe Temperatursteigerungen, meist von pyämischem Typus, angezeigt. In dem von S. mitgeteilten Falle fehlte Fieber während der klinischen Beobachtung vollständig, trotzdem man bei der Operation die Lichtung des Sinus in der Ausdehnung von ca. $1^1/_2$ cm von Eiter erfüllt fand. Der infizierte Bezirk war zentral- und peripherwärts durch solide Thromben gegen den Kreislauf abgeschlossen. Nach der Operation (Freilegung der Mittelohrräume, Spaltung des Sinus) erfolgte glatte Heilung. **Hinsberg** (Breslau).

56) **Muck.** Ein geheilter, mit Stauungshyperämie (durch Saugwirkung vom Gehörgang aus) behandelter Fall von beiderseitiger Mittelohrtuberkulose.

(Zeitschrift für Ohrenheilkunde Bd. LIII. p. 132.)

Daß es sich in dem von M. beschriebenen Falle wirklich um Tuberkulose handelte, wurde wiederholt durch Probeexzision festgestellt. Die durch die Tuberkulose gesetzten ausgedehnten Defekte vernarbten vollständig.

Hinsberg (Breslau).

Digitized by Google

57) **Wittmaack.** Ein neuer Wundsperrer für Mastoidoperationen.
(Zeitschrift für Ohrenheilkunde Bd. LIII. p. 234.)

Der von W. angegebene Wundsperrer besteht aus vier miteinander verbundenen Haken, die durch Schraubenwirkung gespreizt werden können. Er legt, wie Ref. auf Grund vielfacher Erfahrung bestätigen kann, das Operationsgebiet ausgezeichnet frei, stillt die Blutung aus den gespannten Weichteilen fast vollständig und spart zwei Assistentenhände. Zur exakten Beleuchtung der tieferen Teile der Operationshöhle läßt sich ein kleines elektrisches Lämpchen am Sperrhaken anbringen.

Hinsberg (Breslau).

58) **G. Cohn.** Adenoide Vegetationen und Schwerhörigkeit.
(Zeitschrift für Ohrenheilkunde Bd. LII. p. 246.)

C. fand bei der Untersuchung von 1573 Schulkindern 315 mal, d. h. in 18 % der Fälle, Schwerhörigkeit. Die Hörstörung war in ca. 60 % durch eine vergrößerte Rachenmandel verursacht, eine Zahl, die die ja schon längst bekannten Gefahren der Rachenmandelhyperplasie für Hörvermögen deutlich genug beweist.

Hinsberg (Breslau).

59) **Cohen.** Four frontal sinuses.
(Journ. amer. med. assoc. Bd. L. Nr. 23.)

Bei einem Leichenschädel wurden vier Sinus frontales gefunden, von denen die überzähligen hinter den regelmäßig vorhandenen lagen und durch besondere Ausführungsgänge mit der Nase verbunden waren. Sie waren durch eine lückenlose knöcherne Scheidewand von den normalen getrennt. C. weist auf die Schwierigkeit der Diagnose und Therapie bei Erkrankung solch abnorm gebildeter Stirnhöhlen hin. Von anderen Anomalien fand er noch: gänzlichen Mangel der Stirnhöhle; nur eine mit einem Ausführungsgang; drei Höhlen, von denen zwei durch eine senkrechte Scheidewand getrennt waren und einen gemeinsamen Ausführungsgang hatten.

Trapp (Bückeburg).

60) **Kuelbs.** Über Mikulicz'sche Krankheit.
(Mitteilungen aus den Grenzgebieten der Medizin u. Chirurgie Bd. XVIII. Hft. 5.)

Bei einem 21jährigen Manne traten Schwellungen beider Parotiden, der Submaxillar- und Tränendrüsen bei normalem Blutbefund auf. Unter Jodnatriumbehandlung besserte sich der Zustand wesentlich in 6 Monaten. Nach weiteren 6 Monaten vergiftete sich der Kranke mit Lysol, so daß die Speichel- und Tränendrüsen mikroskopisch untersucht werden konnten. Es fand sich in ihnen diffuse oder herdförmige Leukocyteninfiltration, Epitheldegeneration, riesenzellenähnliche Gebilde, erhebliche Bindegewebsentwicklung, keine Käseherde. Die lymphatischen Apparate zeigten keine Veränderung, mit Ausnahme einer einzigen Halsdrüse. Es bestanden also keine Beziehungen zur Pseudoleukämie, von der nach K. einstweilen das Bild der Mikulicz'schen Krankheit abzusondern ist.

Erwähnt wird noch ein weiterer Fall von chronischer Schwellung der Parotiden, welche unter Einfluß eines Erysipels erheblich zurückging, dann aber wiederkehrte.

Haekel (Stettin).

Berichtigungen. In dem Artikel von De Witt Stetten: »Zur Frage der sog. Madelung'schen Deformität usw.« in Nr. 31, p. 952, Zeile 9 und 10 von oben muß es statt mit »Luxatio posterior des Ulnaendes« »Luxatio anterior des Ulnaendes« heißen.

In Nr. 35 dieses Zentralblattes (Beilage) p. 2 und 24 muß es A. Peiser statt A. Preiser, Breslau, heißen.

Originalmitteilungen, Monographien und Sonderdrucke wolle man an *Prof. E. Richter* in Breslau (Kaiser Wilhelmstraße 115), oder an die Verlagshandlung *Johann Ambrosius Barth* in Leipzig einsenden.

Für die Redaktion verantwortlich: Geh. Med.-Rat Prof. Dr. E. Richter in Breslau.
Druck von Breitkopf & Härtel in Leipzig.

Digitized by Google

Zentralblatt für Chirurgie

herausgegeben von

K. GARRÈ, in Bonn, F. KÖNIG, in Berlin, E. RICHTER, in Breslau.

35. Jahrgang.

VERLAG von JOHANN AMBROSIUS BARTH in LEIPZIG.

Nr. 38. Sonnabend, den 19. September 1908.

Inhalt.

1) **Laewen**, Verhalten röntgenisierter Tiere gegen bakterielle Infektionen. — 2) **Burkhardt**, Einwirkung von Sauerstoff auf Wunden und Infektionen. — 3) **Milner**, Knochencysten, Chondrome, fibröse Ostitis. — 4) **Painter**, Chronische Gelenkentzündung. — 5) **Klapp**, Sehnenscheidenphlegmone. — 6) **Goutsaud**, Schlüsselbeinbruch. — 7) **Montaudon**, Mondbeinverrenkung. — 8) **Pers**, Ischias. — 9) **Henschen**, Extensionsbehandlung von Knochenbrüchen. — 10) **Stich**, Fußgelenkstuberkulose. — 11) **Abbot**, Hypertrophie von Synovialzotten des Knies. — 12) **Brandes**, Fersenbeinbruch. — 13) **Lengfellner**, Knickfuß. — 14) **Sick**, Eingewachsener Nagel.

Reismann, Bemerkung zu der in Nr. 15 p. 470 dieses Zentralblattes von Dr. Hoffmann in Schweidnitz mitgeteilten Fußverletzung. (Original-Mitteilung)

15) **Kaehler**, Scharlachsalbe zur Epithelisierung von Wundflächen. — 16) **Ritter**, Knochenechinokokken. — 17) **Borchard**, Knochensarkome. — 18) **Lissowskaja**, Gonokokken in Knochenherden. — 19) **Baetzner**, Gonorrhoische Gelenkentzündung. — 20) **Lexer**, Gelenktransplantation. — 21) **Droesmann**, Chronische Polyarthritis bei Kindern. — 22) **Gaudiani**, Sehnenscheidengeschwülste. — 23) **Mason**, 24) **Buchanan**, Mit Knochenbruch komplizierte Schulterverrenkung. — 25) **Marjantschik**, 26) und 27) **Martini**, Behandlung von Knochenbrüchen. — 28) **Blecher**, Schädigung des N. medianus bei Radiusbrüchen. — 29) **Zehn**, Ellbogengelenksbrüche. — 30) **Förster**, Sehnenverletzungen. — 31) **Ohly**, Verrenkung des Mondbeines. — 32) **Ely**, Kahnbeinbrüche. — 33) **Siemon**, Verrenkung des Mittelfingers. — 34) **Nicolas, Durand** und **Moutot**, Dactylitis syphilitica. — 35) **Albee**, Arthritis deformans der Hüfte. — 36) **Abbot**, Angeborene Hüftverrenkung. — 37) **Franck**, Oberschenkelhalsbrüche. — 38) **Fortunet-Regnault**, Geschoß im Oberschenkel. — 39) **Wieting**, Arteriovenöse Intubation bei angiosklerotischer Gangrän. — 40) **Nabarro**, Eiterung der Bursa praepatellaris. — 41) **Thomas**, Kniescheibenbruch. — 42) **Mensik**, Genu valgum. — 43) **Bayer**, Unterschenkelgeschwülste. — 44) **Reismann**, 45) **Kirchner**, Talusluxation oder Luxatio pedis sub talo? — 46) **Bowlby**, Tuberkulose der Hüfte. — 47) **Ohse**, Fußwurzeltuberkulose. — 48) **Kirsch**, Seidenplastik der Peroneussehne. — 49) **Finsterer**, Kahnbeinbruch.

II. Internationaler Kongreß für Chirurgie.

1) **Laewen.** Experimentelle Untersuchungen über das Verhalten röntgenisierter Tiere gegen bakterielle Infektionen unter besonderer Berücksichtigung der Bildung spezifischer Antikörper.

(Mitteilungen a. d. Grenzgebieten d. Chirurgie u. Medizin Bd. XIX. Hft. 1.)

Während man auf Grund der bisher vorliegenden Untersuchungen glaubte, daß die Röntgenstrahlen bei ihrer Einwirkung auf den Tierkörper durch Auflösung von Leukocyten bakterienfeindliche Stoffe ins Blutplasma übertreten lassen und zu einer Resistenzsteigerung der bestrahlten Tiere gegen die eingeführten Bakterien führen, zeigen die zahlreichen Experimente, welche L. an Kaninchen, weißen Mäusen, Meerschweinchen und Ratten vornahm, das Gegenteil. Auch nach lange ausgedehnten Röntgenbestrahlungen und nach einer dadurch bewirkten Zerstörung eines erheblichen Teiles der Leukocyten gelang

Digitized by Google

es nicht, die bakterizide Kraft des Serums der Tiere irgendwie zu verändern. Bei der Auflösung der Leukocyten durch die Röntgenstrahlen im Blute und in künstlich geschaffenen Anhäufungen werden keine bakteriziden Endoenzyme frei, die sich in ihrer Wirkung zu der der Serumalexine addieren könnten. Dementsprechend erwies sich die Resistenz ausgiebig röntgenisierter Tiere gegen verschiedene Bakterien immer herabgesetzt. Wenn die Bestrahlung nicht zulange ausgedehnt war, folgte auf die Infektion mit geeigneten Bakterien in der Regel noch eine relative Leukocytose, die in einer Vermehrung der polymorphkernigen Leukocyten bestand. Nur bei vorhergehender sehr ausgedehnter Röntgenisierung fielen die Leukocytenzahlen nach der Infektion ziemlich rasch zum Nullwert ab.

Auf die Normalagglutinine zeigten die Röntgenstrahlen keine Wirkung; dagegen hemmten sie die Bildung der spezifischen, auf die Infektion hin gebildeten Agglutinine und wahrscheinlich, wenn auch in geringerem Grade, der spezifischen Bakteriolysine. Bei einigen Tieren blieb die Agglutininbildung ganz aus. Man darf aus den Versuchen schließen, daß als Bildungsstätte der spezifischen Agglutinine die blutbereitenden Organe und in ihnen die mit der Leukocytenbildung in Zusammenhang stehenden Zellgruppen anzusehen sind.

Haeckel (Stettin).

---

2) **L. Burkhardt.** Untersuchungen über die Einwirkung reinen Sauerstoffs auf Wunden und Infektionen.

(Deutsche Zeitschrift für Chirurgie Bd. XCIII. p. 182.)

B. hat zahlreiche bakteriologische und Tierversuche zwecks Prüfung der zuerst von Thiriar hervorgehobenen Wirksamkeit des Sauerstoffs auf Wunden und Infektionen angestellt, die sowohl durch die Art ihrer Anordnung als ihre Resultate von Interesse sind. Zur Orientierung darüber diene die Wiedergabe der von B. gelieferten Zusammenfassung seiner Arbeit nebst kurzen erläuternden Zusätzen:

1) Die Berührung mit reinem Sauerstoff ruft auf Wunden eine starke Gefäßinjektion hervor, es entsteht ein Zustand arterieller Hyperämie. Die Wunden bleiben feuchter, die Granulationsgewebsbildung wird befördert. (Technik: Wundanlegung an Kaninchenohren, die, in ein mit Gummimanschette abschließendes Glasgefäß gesteckt, einem übergeführten Sauerstoffstrom ausgesetzt wurden.)

2) Kulturen fakultativ aerober Bakterien bleiben auf künstlichen Nährböden bei Züchtung in reiner konzentrierter Sauerstoffatmosphäre in ihrem Wachstum erheblich zurück, werden aber nicht abgetötet. (Auch die Virulenz unter Sauerstoff gezüchteter Kulturen ist kaum vermindert. — Injektion von Kulturen mit und ohne Sauerstoffzüchtung beim Kaninchen.)

3) Im Tierkörper scheint auch die Zufuhr von sehr reichlich Sauerstoff zum Infektionsherd das Wachstum der Bakterien nicht nennenswert zu hemmen; ebensowenig ist dies bei Allgemeininfektion der Fall, wenn man den ganzen Körper des Versuchstieres mit Sauer-

Digitized by Google

stoff überschwemmt. Indes sprechen Tierversuche dafür, daß eine, wenn auch wohl nur geringe Virulenzminderung der Bakteriengifte erfolgt. (Den zu infizierenden Tieren wurde mehrere Tage lang täglich mehrmals Sauerstoff intravenös, subkutan und intraperitoneal infundiert, so daß sie Sauerstoff sogar im Überfluß in den Geweben hatten. Die Giftstärke der Kokkentoxine und Proteine nach Kulturzüchtung unter Sauerstoff geschah mittels Einverleibung von mit den betreffenden Präparaten gefüllten Kapillarröhrchen beim Versuchstiere.)

4) Am Bauchfell wird durch die Berührung mit reinem Sauerstoff ein Zustand leicht entzündlicher Reizung erzeugt. Es entsteht eine ziemlich bedeutende Hyperleukocytose, besonders bei gleichzeitiger Anwesenheit von Flüssigkeiten in der Bauchhöhle; die Resorption in der Bauchhöhle wird verlangsamt. (Bei den zahlreichen Versuchen B.'s am Bauchfell wurde den Tieren Sauerstoff bis zu ziemlich stark meteoristischer Auftreibung des Bauches infundiert. Das Verfahren wurde auch bei Tieren mit artefizieller septischer und tuberkulöser Peritonitis angewandt. Bei letzterer schien ein günstiger Einfluß der Sauerstoffzufuhr konstatierbar.)

5) Mehr als der gewöhnliche Sauerstoff scheint Ozon imstande zu sein, Infektionen besonders in Körperhöhlen, die sich leicht mit dem Gase füllen lassen, zu bekämpfen. (Die Umwandlung des infizierten Tieren in die Bauchhöhle infundierten Sauerstoffes in Ozon geschah mittels bis zu $^3/_4$ Stunden lang fortgesetzter Röntgenbelichtung.)

Meinhard Schmidt (Cuxhaven).

---

3) **R. Milner.** Historisches und Kritisches über Knochencysten, Chondrome, fibröse Ostitis und ähnliche Leiden.

(Deutsche Zeitschrift für Chirurgie Bd. XCIII. p. 328.)

Die sehr fleißige, umfangreiche Arbeit eignet sich zu einem Referate nicht, da sie selbst mehr den Charakter eines kritischen Sammelreferates hat. Ganz kurz sei angeführt, daß nach M.'s Darlegungen Entstehung wirklicher Cysten aus Geschwülsten, insbesondere Chondromen, niemals bewiesen ist, daß auch Virchow's bekannter Fall nichts mit Chondrom zu tun hat. Bislang erscheint die Herleitung der Knochencysten aus einer fibrösen Ostitis ungleich wahrscheinlicher, doch ist die Geschwulsttheorie der Knochencysten auch nicht ganz abzulehnen und noch weniger die traumatische Entstehung derselben.

Das der Arbeit angehängte Literaturverzeichnis weist 146 Nummern auf.

Meinhard Schmidt (Cuxhaven).

---

4) **C. F. Painter** (Boston). The plan of operative surgery in the treatment of chronic arthritis.

(Amer. journ. of orthop. surg. 1908. April.)

Die genauere Einteilung der chronischen Gelenkentzündung, welche namentlich in den letzten Jahren auf Grund sorgfältiger Studien und

Digitized by Google

nicht zum mindesten infolge der röntgenologischen Forschung Platz gegriffen hat, hat auch die Therapie vielfach beeinflußt. Unter dem Schutze der Asepsis — und Gelenkeröffnungen verlangen die denkbar sorgfältigste — wagen wir heutzutage mehr als früher. Immerhin dürfte der Standpunkt P.'s vielen Chirurgen wenigstens in Deutschland zu radikal sein. Bei den infektiösen Formen, u. a. auch bei gonorrhoischen, eröffnet er das Gelenk breit, spült mit heißer Kochsalzlösung aus und näht sorgfältig wieder zusammen. Hypertrophische Villi sucht er um so mehr zu entfernen, weil sie oft infektiöses Material enthalten. Hyperplastische Periostwucherungen entfernt er nach Ablauf des akut entzündlichen Stadiums.

Bei den atrophischen und hypertrophischen Formen operiert er, wenn Größe der Villi oder des Gelenkergusses bzw. Periostwucherungen oder freie Gelenkkörper eine spezielle Indikation dazu geben.

Bei vorhandenen Deformitäten räumt er den gewaltsamen Manipulationen in Narkose ein breites Feld ein, greift aber in schweren Fällen, namentlich wenn das Allgemeinbefinden stärker in Mitleidenschaft gezogen wird, zu Osteotomie, Exzision und ähnlichen Maßnahmen. Bei hypertrophischen und atrophischen Formen macht er häufig von Apparaten Gebrauch.

Leider sind dem Bericht keine Krankengeschichten beigefügt, so daß es nicht möglich ist, sich ein genaues Bild über die Resultate P.'s zu machen. Wir sind bei vielen infektiösen Prozessen an den Extremitäten, namentlich seit Bier, vorsichtiger mit breiten Inzisionen geworden, so daß ich eine so allgemeine Empfehlung einer radikalen Therapie nicht ohne weiteres als einen Fortschritt betrachten möchte.

H. Buchholz (Boston).

---

5) **R. Klapp.** Die Behandlung der Sehnenscheidenphlegmone.
(Berliner klin. Wochenschrift 1908. Nr. 15.)

Während man früher die ergiebige Spaltung der Sehnenscheide als das beste Mittel ansah, die Sehne zu erhalten, dann tamponierte oder drainierte, auch die Sehnenscheide mit antiseptischen Mitteln ausspülte, ist nach Bier's Vorschlägen für die Behandlung akuter Entzündungen ein Umschwung eingetreten. Durch Stehenlassen von Hautbrücken zwischen den kleinen Inzisionen, durch Verzicht auf Tamponade und Drainage unter Anwendung der Dauerstauung wird dem Austrocknen und dem Absterben der Sehne vorgebeugt.

Die Erfolge dieser Methode, die K. an dem Bonner und Berliner Material erprobte, waren geradezu glänzende im Vergleich zu den früheren Resultaten. Die Anzahl der Mißerfolge war von etwa 80 bis 90% auf etwa 30% herabgedrückt. Weit über die Hälfte der Sehnen konnte gerettet werden.

K. suchte nun zu erforschen, ob die guten Resultate der Bierschen Methode auf die Stauung oder auf die physiologische Behandlung zurückzuführen seien. Er eröffnete daher die Sehne niemals von der Beugeseite, sondern stets von der Seitenfläche des Fingers; der

Digitized by Google

Hautschnitt hatte nicht ganz die volle Länge der entsprechenden Phalange (Blutleere, Ätherrausch). Das Sehnenscheidenfach wurde lang eingeschnitten, eine Hohlsonde durch die Sehnenscheide gegen die andere Seite des Fingers geführt und von außen mit gleichlangem Schnitt eingeschnitten. — War das an allen Phalangen ausgeführt, so wurde noch an den mittleren drei Fingern von der Handfläche aus in schräger Ebene auf das zentrale Ende der Sehnenscheide eingeschnitten und ebenfalls nach der anderen Seite geöffnet. An den langen Scheiden der Beugesehnen von Daumen und kleinem Finger wurden je nach Bedarf noch 1—2paarige Schnitte von der Länge der vorigen angebracht. Die Sehnenscheide wurde schließlich mit warmer physiologischer Kochsalzlösung sehr reichlich ausgespült, die Wunden weiterhin mit Salbenlappen bedeckt. Eventuell Alkoholverband für Hand und Arm. Horizontale Lagerung des Armes im Bett. Täglicher Verbandwechsel. In den ersten 2—3 Tagen ein halbstündiges Bad in physiologischer Kochsalzlösung, darin Bewegungsübungen, die auch sonst vom ersten Tage an ausgeführt werden. Nach Versiegen der Eiterung und Abklingen der Entzündungserscheinungen Heißluftbehandlung.

Ergebnisse: 1) 15 Fälle von reiner Sehnenscheidenphlegmone: Geheilt 14, teilweise nekrotisch 1 Fall.

2) 2 Fälle von subkutanem Panaritium, bei welchen infolge von Hautnekrose die Sehne längere Zeit freilag: Geheilt 1 Fall, teilweise nekrotisch 1 Fall.

3) 6 Fälle von Panaritium tendinos., kompliziert mit Knochenveränderungen: Geheilt 2 Fälle, teilweise oder ganz nekrotisch 4 Fälle.

4) 1 Fall, septisch 12 Tage nach Infektion aufgenommen. Tod.

Auf Grund dieser Ergebnisse glaubt K., daß es auch allein mit der systematisch durchgearbeiteten physiologischen Behandlung gelingt, ebenso gute Resultate zu erzielen wie mit der Stauung, doch bleibt abzuwarten, ob sich durch Hinzufügung der Stauung nicht die Resultate noch weiter verbessern lassen.

Langemak (Erfurt).

---

6) **Gouteaud.** Traitement esthétique des fractures de la clavicule par la position.

(Bull. et mém. de la soc. de chir. de Paris T. XXXIII. p. 644.)

Besonders bei Frakturen im äußeren Drittel des Schlüsselbeines wird folgendes Verfahren empfohlen (das dem alten Hippokratischen die Grundidee entlehnt): Der Kranke liegt in horizontaler Rückenlage am äußersten Rande des Bettes der erkrankten Seite, der Arm hängt senkrecht herab. Nach einigen Tagen kann der Unterarm rechtwinkelig flektiert auf eine Unterlage gelegt werden. Die Schultermuskulatur erschlafft, das Gewicht des Armes zieht das laterale Frakturende zur Seite und dorsalwärts. Nachteile sind die doch immerhin recht unbequeme Lage und die Nötigung zur Bettruhe. Die kosmetischen und funktionellen Resultate sollen ausgezeichnet sein.

Kaehler (Duisburg-M.).

Digitized by Google

7) **Montaudon.** Die Theorie der verschiedenen Mechanismen der Lunatumluxation.

(Beiträge zur klin. Chirurgie Bd. LVII. p. 9.)

Nach einigen statistischen Ausführungen über die Verletzungen im Bereich des Handgelenkes überhaupt und über die Verrenkung des Mondbeines im besonderen bringt die Arbeit an der Hand von instruktiven Röntgenpausen sechs Fälle, von denen einer die seltene Form der dorsalen, alle anderen die gewöhnliche der volaren Verrenkung des Mondbeines wiedergeben.

Mit Unterstützung von Zuppinger studierte Verf. die Mechanismen dieser Verrenkungen, worüber Näheres im Original nachzusehen ist.

Im ganzen kommt die Arbeit zu dem Schluß, daß die Mondbeinverrenkung fast stets eine volare, nur ganz selten eine dorsale ist. Die volare kommt in der Regel durch Dorsalhyperflexion der Hand, nur ausnahmsweise, wie in einem Falle des Verf.s, durch Volarhyperflexion zustande.

Die gewöhnliche volare Verrenkung erfolgt in der Regel bei ulnar-dorsaler Hyperflexion der Hand als direkte zweizeitige Verrenkung; sie wird durch dorsale Verschiebung des Caput ossis capitati eingeleitet, indem die volaren Bindenzüge zwischen Lunatum und Radium nicht zerreißen. Es kann aber auch zu einem einzeitigen direkten Austritt des Mondbeines durch Druck der benachbarten Knochen kommen, wenn alle Verbindungen des Mondbeines zerrissen sind.

Reich (Tübingen).

---

8) **Pers.** Über chirurgische Behandlung der Ischias.

(Deutsche med. Wochenschrift 1908. Nr. 29.)

P.'s Methode beruht auf der Lösung des Ischiadicus bis hinauf zum Foramen ischiadicum aus allen etwaigen Verwachsungen. Er schreibt die Ischias einer Perineuritis oder den durch dieselbe bedingten Verwachsungen zu. Eine Lösung des erkrankten Nerven, Sprengung der Verwachsungen mache die Schmerzen aufhören. Bei langer Dauer, beim Versagen der anderen Behandlungsmethoden soll operiert werden. Das Resultat ist beinahe in allen Fällen als ein Dauerresultat zu betrachten. Die 4,8% Rezidive bei 49 Operationen sind vorläufig nur einer mangelhaften Lösung zuzuschreiben.

Borchard (Posen).

---

9) **K. Henschen.** Die Extensionsbehandlung der Ober- und Unterschenkelbrüche auf physiologisch-mechanischer Grundlage.

(Beiträge zur klin. Chirurgie Bd. LVII. p. 616.)

In der vorliegenden, auf Zuppinger's Ideen sich aufbauenden Arbeit bringt Verf. neue Prinzipien in der Frakturlehre und -Behandlung zum Ausdruck, die berufen sein dürften, die bisher geläufige Anschau-

Digitized by Google

ung und Praxis gründlich zu reformieren und an Stelle der auch heute noch keineswegs idealen Resultate eine anatomische und funktionelle Reparation der gebrochenen Gliedmaßen zu setzen.

Wesentlich in der neuen Behandlungsmethode ist die Semiflexionslage, d. h. die durch Beugung der Gelenke erzielte Abspannung aller Muskeln der Extremität auf eine mittlere Gleichgewichtslage, ein Prinzip, das, von Pott bereits inauguriert, infolge technischer Schwierigkeiten sich in der Praxis nicht lange halten konnte und der älteren, bis heute ausschließlich angewandten Frakturbehandlung in extremer Streckstellung weichen mußte.

Wie eine eingehende, im Referat schwer wiederzugebende Würdigung der bisher zu sehr vernachlässigten mechanisch-physiologischen Verhältnisse der Muskeln und des Bindegewebsapparates in ihrer Beziehung zur Knochenbruchlehre zeigt, wird die Verschiebung der Bruchstücke hauptsächlich durch die elastische Zugkraft der Muskeln bewirkt und erhalten. Um diese soweit als möglich zu vermindern, muß das Glied in eine mittlere neutrale, der Ruhelage annähernd gleichkommende Stellung gebracht werden, in der sich die Spannungen aller Muskeln das Gleichgewicht halten, was nur bei einer korrelaten Winkelstellung aller zwischengeschalteten Gelenke erreichbar ist. Der durch die Lage allein nicht zu beseitigende Rest von elastischer Spannung muß durch Extensionskraft beseitigt werden. Ist die Gesamtmuskelspannung schon durch die Lage auf die Hälfte und mehr herabgesetzt, so läßt sich der Rest sehr leicht und mit geringer Kraft überwinden und zur Ausschaltung des interfragmentalen Druckes etwas überkompensieren, während der Extension in extremer Streckstellung die gesamte Muskelspannung entgegensteht, die, wenn überhaupt, dann nur durch enorm hohe Kraft sich ausgleichen läßt.

Durch eine physiologisch wirksame Extension wird die Schädigung der Muskulatur, soweit wie möglich, eingeschränkt. Da die neue Methode nicht nur eine wirksame Extension möglich macht, sondern auch durch Verzicht auf eine starre Immobilisation ein aktives Muskelspiel in mäßigen Grenzen gestattet, das alle passive Massage an Wirksamkeit weit übertrifft, so begünstigt sie die Zirkulation und die Abfuhr des Abbaumaterials, gibt den reparativen Vorgängen eine funktionelle Richtung, verhindert Luxusproduktion von Knochen und Bindegewebe, beschränkt die Atrophie der Muskeln sowohl wie der Knochen und verleiht dem gesamten Bindegewebsapparat denjenigen Grad von Spannung, der zu seiner Erhaltung in ursprünglicher Ausdehnung und Verschieblichkeit erforderlich ist.

Praktische Methoden, die den skizzierten Anschauungen Rechnung tragen, stammen von Mojsisovics (Äquilibrialmethode), Middeldorpf (Hebelschwebe), Lorinser (zugverhindernde Semiflexion) und von Hennequin. Den Mängeln, welche diesen Methoden noch anhaften, hat Zuppinger abgeholfen durch automatische Apparate zur Permanentextension, die für Knochenbrüche an Ober- und Unterschenkel je eine eigene Konstruktion besitzen. Wesentlich an diesen ist die

Digitized by Google

Semiflexion sämtlicher Gelenke und die rein automatische Extension, bedingt durch die leicht regulierbare Wirkung der Schwere des Unterschenkels und des Oberschenkelteiles des Apparates, während die Rumpfschwere die Gegenextension besorgt. Die nähere Konstruktion der Apparate sowie die Technik ihrer Anwendung ist aus dem Original zu ersehen, das hierfür gute Abbildungen besitzt.

Die Apparate wurden in der Züricher Klinik an 35 teils offenen, teils subkutanen Brüchen des Unterschenkels und 13 des Oberschenkels auf ihre Leistungsfähigkeit geprüft und haben sich nach den beigegebenen Übersichten über die anatomischen und funktionellen Resultate (röntgenologische Nachuntersuchungen) sehr gut bewährt. Bei richtiger Technik ist Dekubitus ausgeschlossen. Dauernde Gelenkversteifungen wurden ebensowenig beobachtet wie Schädigungen des Kniegelenkbandapparates durch die Extension.

Eine technisch noch etwas einfachere Anwendungsform des gleichen Prinzips gibt Verf. in seiner Hängemattenextension an, wobei der gebeugte Oberschenkel in einer Rinne liegt und der durch Beugung im Kniegelenk horizontal gestellte Unterschenkel mit einem Gewichtszug extendiert und in einer improvisierten Hängemattenvorrichtung suspendiert wird.

Weitere Erfahrungen werden zurzeit in der Züricher und Tübinger Klinik gesammelt.

Reich (Tübingen).

---

10) **Stich.** Über die Erfolge der operativen Behandlung der Fußgelenkstuberkulose.

(Deutsche med. Wochenschrift 1908. Nr. 28.)

Garrè ist immer mehr ein Anhänger der operativen Therapie geworden; er hält sich prinzipiell nicht mit konservativen Maßnahmen auf, sondern operiert, wenn ein nachgewiesener Knochenherd entfernt werden kann, bevor er in das Gelenk durchbricht. Ist eine Gelenkerkrankung bereits vorhanden, so kann man in frischen Fällen ohne Fisteln bei gutem Allgemeinbefinden und jugendlichem Alter dann konservative Maßnahmen versuchen, wenn das Röntgenbild keine ausgedehnteren Knochenzerstörungen aufweist. In allen anderen Fällen wird konservativ operiert, sofern nicht allgemeine Kontraindikationen vorliegen. Die streng konservative Behandlung führte kaum beim vierten Teile zum Ziele. 77% mußten operiert werden. Die typische Resektion des Sprunggelenkes ist die Methode der Wahl. S. hat durch Nachuntersuchungen an der Hand von Röntgenbildern die Überzeugung gewonnen, daß der Verlust des Talus nach der Resektion durch Veränderungen des Calcaneus und anderer Knochen zu einem großen Teile wieder ausgeglichen wird.

Borchard (Posen).

Digitized by Google

11) **Abbot.** Hypertrophy of the synovial fringes of the knee joint.

(Journ. amer. med. assoc. Bd. I. Nr. 21.)

Zur Beseitigung der Wucherung synovialer Zotten in der Gegend der Kniescheibe hat A. folgendes Vorgehen erprobt gefunden: Beiderseits von der Kniescheibe wird durch 5 cm langen Schnitt und Abpräparieren die Kapsel des Gelenkes freigelegt. In der Mitte des Schnittes wird sie zipfelförmig hochgehalten, mit passendem Instrument (Klemme) in der Längsachse des Gliedes eine Falte abgehoben, zwischen der Klemme und dem Gelenk diese Falte abgenäht, dann zwischen Klemme und Naht abgetragen. Die feine Schnittlinie, die innen von doppelter Synovialis gesäumt ist, wird noch einmal mit feiner Naht übernäht, die Wunde versorgt und das Glied gestreckt auf eine Schiene gelagert. — Durch sein Vorgehen zieht A. die Synovialzotten aus dem Bereich des Gelenkes, in welches sie sich einklemmen, heraus, ohne die Kapsel zu eröffnen. Er will sehr gute Erfolge gehabt haben. — Das angegebene Verfahren erscheint einer Nachprüfung wert.

Trapp (Bückeburg).

12) **Brandes.** Über die Behandlung der Kompressionsfrakturen des Calcaneus.

(Inaug.-Diss., Berlin, 1908.)

Die Erfolge der üblichen unblutigen Behandlungsmethoden der Calcaneusbrüche mit Ruhe und Gipsverbänden sind, wie Verf. an der Hand von 15 im Hildesheimer Krankenhaus (Med.-Rat. Dr. Becker) beobachteten Fällen darlegt, nicht befriedigend; die zurückbleibende, meist hochgradige Plattfußform, die Schmerzen beim Gehen usw. und leichte Ermüdbarkeit bedingen meist eine beträchtliche Einschränkung der Erwerbsfähigkeit. Der Hauptgrund hierfür ist die Schwierigkeit bzw. Unmöglichkeit, die Bruchstücke — es handelt sich meist um Zertrümmerungsfrakturen — zu reponieren und die Bruchflächen richtig aneinander zu halten. Um dies zu erreichen, ist Becker in zwei Fällen blutig vorgegangen, die beide schwere Kompressionsbrüche mit Splitterung betrafen. Nach Resorption des Blutergusses (am 10. bzw. 14. Tage) wurde von einem kleinen Einschnitt an der medialen Fußseite ein Elevatorium an der unteren Fläche der Knochen entlang quer durch den Fuß geführt und dicht unterhalb des äußeren Knöchels nach Anlegung eines kleinen Hautschnittes durchgestoßen. Durch kräftigen Zug an den beiden Enden des Elevatoriums nach oben wurde überraschend leicht eine gute Wiederherstellung des Fußgewölbes erreicht. Um diese zu erhalten, wurde nun von hinten unten nach vorn oben in der Mittelebene des Fersenbeines ein Drillbohrer durch Haut und Knochen bis in die Nähe des Fersenbein-Würfelbeingelenkes — die Entfernung wird vorher am Röntgenbild gemessen und am Bohrer markiert — eingetrieben und liegen gelassen. Nun wird das Elevatorium entfernt, die Wunden vernäht. Entfernung des

Digitized by Google

Bohrers nach 6 Wochen. In dem ersten Falle ragten noch einige Knochenstücke in die Planta hinein, welche nach 6 Wochen bei noch liegendem Bohrer abgemeißelt wurden. Das anatomische und funktionelle Resultat war in beiden Fällen ein vorzügliches. B. will nur die schweren Kompressionsbrüche der operativen Behandlung zugewiesen haben. **Vorderbrügge** (Danzig).

---

13) **K. Lengfellner** (Berlin). Die Behandlung des Knickfußes mit Einlagen und orthopädischen Apparaten.

(Wiener klin. Rundschau 1908. Nr. 18.)

L. ergänzt die Hoffa'sche Lehre vom Knickfuß in dem Sinne, daß er seine Beziehungen zum Fußgewölbe erörtert und feststellt, daß es auch einen fixierten Knickfuß geben kann. Er kann mit Plattfuß und Genu valgum kombiniert sein, und alle drei Deformitäten können für sich das primäre Leiden sein. Verf. bespricht dann die Therapie des Knickfußes als Deformität für sich und dann in seiner Verbindung mit Plattfuß und Genu valgum. Als Drittes folgt die Besprechung des traumatischen Knickfußes. An der Hand einer Reihe von Abbildungen gibt L. spezielle Anweisungen für die Therapie.

Schmieden (Bonn).

---

14) **P. Sick.** Zur Radikaloperation des Unguis incarnatus.

(Zeitschrift für ärztl. Fortbildung 1908. Nr. 12.)

S. rollt den Nagel, ohne ihn zu spalten, ab und exzidiert den erkrankten Nagelfalz samt dem anstoßenden Teil des Nagelbettes und

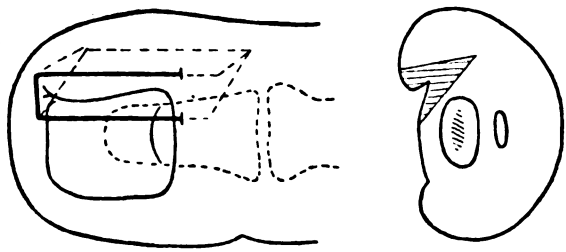

der zugehörigen Matrixecke in Form eines nach unten und außen gerichteten Keiles (s. Fig.). Die Wundflächen werden sofort oder nach anfänglicher Tamponade aufeinander geklappt, was die Heilung wesentlich beschleunigt. **Gutzeit** (Neidenburg).

Digitized by Google

Kleinere Mitteilungen.

Bemerkung zu der in Nr. 15 p. 470 ds. Zentralblattes von Dr. Hoffmann in Schweidnitz mitgeteilten Fußverletzung.

Von

Geh. San.-Rat Dr. Reismann in Haspe.

Gegen die Natur der Verletzung, das eingeschlagene Heilverfahren und schließliche Korrektur der nach der Reposition verbliebenen Valgusstellung des Fußes sind keinerlei Einwendungen zu machen.

Nur möchte ich ein Bedenken dagegen aussprechen, daß der Fall bezeichnet wird als »Pronationsluxation« des Fußes. Diese Bezeichnung dürfte nicht geeignet sein, die Lehre über das immerhin schwierige Kapitel der Fußverletzungen zu klären.

Wir bezeichnen als »Pronationsluxation« doch diejenige Fußverletzung, die vor sich geht im Pronationsgelenk des Fußes, die Luxation unterhalb des Talus, d. h. die Verschiebung des Tarsus, des Os naviculare, cuboideum und calcaneus mitsamt dem Vorfuße nach hinten und außen im Gegensatze zu der Supinationsluxation, bei der die Verschiebung des Tarsus nach hinten und innen stattfindet.

Mit dem Pronationsgelenke hat also die in Betracht kommende Verletzung nichts zu tun, die Verletzung fand statt im Beugegelenke des Fußes, der Articulatio talo-cruralis, also über dem Talus.

Daß die Verletzung zustande kam unter starker Pronation, der Drehung des Fußes nach außen, berechtigt nicht, sie als Pronationsluxation zu bezeichnen.

Auch konnte diese starke Drehung des Fußes um mehr als 100° nach außen unmöglich allein auf die Pronationsbewegung bezogen werden; denn bei einer solchen Bewegung des Fußes nach außen über 20—25° findet durch Anstemmung des Processus anterior calcanei an den Taluskörper eine so hochgradige Knochenhemmung statt, daß eine weitere Außendrehung unmöglich wird. Diese konnte nur erfolgen unter gleichzeitiger Drehung des Talus mit dem ganzen Fuß in der Malleolengabel unter Erhaltung der festen Verbindung des Talus mit dem Calcaneus. Begünstigt und ermöglicht wurde nun diese starke Drehung durch den Abbruch des Malleolus internus.

Der Vorgang der Verletzung erklärt sich dann wohl in folgender Weise. Die Frau glitt mit dem rechten Fuße aus, der linke Fuß geriet dabei in Pronationslage, sie kam zum Fallen, d. h. sie knickte im Hüft- und Kniegelenke ein und fiel mit dem ganzen Körpergewicht auf den unter ihr befindlichen Fuß, bzw. den unteren Teil des Unterschenkels, und zwar auf die äußere Seite desselben. Diese wurde von den Tubera ischii mit einem Fallgewicht von 100 Kilo getroffen. Es kam zunächst zum Abbruch des Malleolus internus. Aber damit war der Fallstoß nicht erschöpft. Es wurde die Gelenkfläche der Tibia nach innen von der Rolle des Talus zum großen Teil abgestoßen, und dies konnte, da der Malleolus externus dabei standhielt, nur erfolgen unter einer eintretenden Diastase der Tibia gegen die Fibula bzw. der beiden Malleolen, wie sie sich bei der Operation herausstellte und die Anwendung der Drahtverbindung notwendig machte.

Die Verletzung konnte also nur bezeichnet werden: als partielle Luxatio pedis supratalea mit Fractura malleoli interni.

In dem Falle Hoffmann hatte also bei dem Verletzungsvorgange das Talotarsalgelenk standgehalten. Ganz anders lag die Sache in dem schönen Gegenstück, welches in den vorhergehenden Seiten derselben Herr Dr. Franz Link, Karlsbad, uns bringt. In diesem Falle hatte das Talocruralgelenk standgehalten, und die Verletzung vollzog sich unterhalb des Talus im Talotarsalgelenk als

Digitized by Google

Luxatio pedis sub talo, wie sie auch vom Verf. aufgefaßt und beschrieben ist, und zwar als Luxatio pedis sub talo supinatoria. In dieser Hinsicht, also in den Gegensätzen zwischen Fußverletzungen oberhalb und solchen unterhalb des Talus, nehmen beide mitgeteilten Fälle im hohen Maße das Interesse des Chirurgen in Anspruch. Beide Verletzungen legen auch ein Zeugnis ab über die ungemein große Festigkeit, mit der der Talus im Fußskelett eingefügt ist. Denn auch in dem Falle Hoffmann blieb der Talus unbehelligt an seiner Stelle, und das gestörte Lageverhältnis des Talus gegen die Tibia beruhte lediglich auf Verschiebung der Tibia gegen die Talusrolle, was auch aus dem im übrigen mit sehr mangelhaften Schattenkontrasten versehenen Röntgenbilde unzweifelhaft hervorgeht. Diese Festigkeit des Talus darf bei Beurteilungen von Fußverletzungen, namentlich von Luxationen, niemals außer acht gelassen werden. Das Weitere hierüber siehe meine Ausführung in »Talusluxation oder Luxatio pedis sub talo?« in Bd. XCIII, p. 218 u. f. der Deutschen Zeitschrift für Chirurgie 1908.

---

15) **M. Kaehler.** Epithelisierung von Wundflächen unter Scharlachsalbe (nach Fischer-Schmieden).

(Med. Klinik 1908. p. 837.)

K. verwandte Scharlachsalbe (in etwas weicherer Konsistenz als von Schmieden angegeben und ohne Bedeckung durch wasserdichten Stoff) bei Defekt nach Brustdrüsenkarzinom-Exstirpation, auf Transplantations-Entnahmestellen, bei Ulcus varicosum des Unterschenkels usw. Es bildete sich auffallend schnell eine widerstandsfähige Oberhaut. Auch stärker absondernde Wundflächen werden einigermaßen günstig beeinflußt. **Georg Schmidt** (Berlin).

16) **C. Ritter.** Zur Diagnose der Knochenechinokokken.

(Deutsche Zeitschrift für Chirurgie Bd. XCIII. p. 166.)

R. beobachtete und operierte zwei Fälle von Knochenechinokokkus, in denen das Röntgenbild so charakteristisch war, daß in dem einen Falle daraufhin die Wahrscheinlichkeitsdiagnose richtig gestellt werden konnte — in Fall 2 wurde das Röntgenogramm erst nach erfolgter Operation fertig gemacht, so daß es nicht mehr diagnostisch verwertet werden konnte. In beiden Fällen zeigten sich die befallenen Knochen (einmal der Oberschenkel, das zweitemal das Schlüsselbein) — dem klinischen Tastbefund entsprechend — aufgetrieben, die sich scharf abhebende Corticalis sehr dünn, die Markhöhle fächerig, wie wenn »große Hohlräume (Cysten) im Knochen lägen«. Sonst gaben beide Fälle wenig oder keine Anhaltspunkte zur Diagnose. Der Pat. mit Oberschenkelerkrankung litt bereits seit 14 Jahren an Schmerzen im Knie bzw. Oberschenkel. In zwei Krankenhäusern wurde an ihm außer den neuralgischen Beschwerden nichts Besonderes nachgewiesen. Die Operation räumte durch Aufmeißelung und Ausschabung des spindelig verdickten Knochens dicke gelbliche eitrige Flüssigkeit, untermischt mit teils erhaltenen, teils zerfallenen kleinen und kleinsten Bläschen, heraus. Dicht über den Kniekondylen zerbrach die stark verdünnte Knochenschale. Die Heilung erfolgte sehr langsam im Verlauf mehrerer Monate unter Oberschenkelverkürzung um 7,5 cm und starker Einschränkung der Kniebeugefähigkeit, aber mit leidlicher Gehfähigkeit und starker Gewichtszunahme. Im zweiten Fall (Echinokokkus des Schlüsselbeines) lagen bei dem 58jährigen geschwächten Pat. ober- und unterhalb des Knochens gegen faustgroße, teigig konsistente, etwas fluktuierende Geschwülste vor, die angeblich seit 8 Jahren nach einem Bruche des Knochens entstanden waren. In der oberen Geschwulst waren zahlreiche, bis haselnußgroße bewegliche Knochenstücke fühlbar; eine Probepunktion ergab einen atheromartigen Brei. Bei der Operation ließ sich der obere Geschwulstsack bis an den Knochen heran gut auslösen; als er von letzterer gelöst wurde, entleerten sich gewaltige Atherommassen aus in den Knochen führenden Löchern. Nach operativer Vergrößerung letzterer gelangt man in die Höhle der unteren Geschwulst. Bei der Operation

Digitized by Google

wird die richtige Diagnose gemutmaßt, die sich bei sorgfältiger Durchmusterung des »Atherombreies« durch Auffindung einiger kleiner klarer Echinokokkusbläschen bestätigt. Das Mikroskop zeigt den Brei nur aus Cholestearinmassen, Fettropfen und Echinokokkusmembrantrümmern bestehend; die gefühlten Knochenstückchen waren Sequester des Schlüsselbeines; die Balgmembran, deren Bau näher beschrieben und abgebildet wird (Spindel- und Riesenzellen), stellt das veränderte Schlüsselbeinperiost dar. Zur Nachbehandlung der ausgeräumten Höhle tat die Benutzung von Saugglässern gute Dienste; sie brachte noch zahlreiche Blasen zutage und führte rasch zu guter Granulationsbildung. Auch erholte sich Pat. rasch, eine vor der Operation bestehende Eosinophilie des Blutes ging zurück, ebenso Schwäche und Schmerzen im Arm und eine erhebliche, mit der Erkrankung anscheinend im Zusammenhange stehende Sehschwäche. Die Knochenhöhle soll später plombiert werden.

Die Röntgenbilder beider Fälle, auf die es bei der Mitteilung wesentlich ankommt, sind beigegeben (die Deutlichkeit ihrer Reproduktion ist mäßig).

Meinhard Schmidt (Cuxhaven).

17) **Borchard.** Zur Frage der konservativen Operationsmethoden bei den Sarkomen der langen Röhrenknochen.

(Deutsche Zeitschrift für Chirurgie Bd. XCIII. p. 1.)

Der Artikel bringt die Ausarbeitung eines von B. auf der vorjährigen Naturforscherversammlung gehaltenen Vortrages, über den der Autor in unserem Blatte 1907, p. 1327, selbst ein Referat geliefert hat. Es genüge, auf dieses zu verweisen und zu bemerken, daß die Arbeit die Krankengeschichten der von B. behandelten Fälle sowie zum Schluß ein Literaturverzeichnis von 37 Nummern bringt.

Meinhard Schmidt (Cuxhaven).

18) **S. N. Lissowskaja.** Allgemeine gonorrhoische Infektionen mit multiplen Knochenherden.

(Russ. Archiv für Chir. 1907. [Russisch.])

Die Verf. berichtet über einen 5jährigen Bauernsohn, der vor 3 Wochen mit Fieber akut erkrankte.

Es fanden sich 1) ein Abszeß am unteren Ende der rechten Fibula, deren Mark nicht vereitert war; 2) eine Fistel am oberen Ende der linken Tibia, deren Mark weithin vereitert war; 3) ein Abszeß auf dem linken Fußrücken, wo der fünfte Metatarsalknochen teilweise entfernt werden mußte; 4) ein Abszeß auf dem linken Handrücken und 5) einer im Bereich des rechten Schulterblattes und des Halses, die oberflächlich nur in den Weichteilen waren. Von Tibia und Fibula stießen sich Sequester ab, der Metatarsalknochen kam vollständig heraus, worauf alles heilte.

Im Eiter fanden sich Gonokokken, die auf Hydrokelenagar gezüchtet werden konnten. Auch im Präputium und in der Harnröhre des Kindes wurden die Kokken gefunden. Über die Infektionsquelle war nichts zu eruieren.

V. E. Mertens (Kiel).

19) **W. Baetzner.** Zur Behandlung der Arthritis gonorrhoica der großen Gelenke mittels Stauungshyperämie.

(Deutsche Zeitschrift für Chirurgie Bd. XCIII. p. 46.)

Die Mitteilung ist sehr beachtenswert, da sie, aus der Klinik von Bier hervorgegangen, über die in derselben seit 1904 (zunächst noch unter v. Bergmann's Direktion) gesammelten einschlägigen Erfahrungen berichtet und zugleich die Behandlung der gonorrhoischen Gelenkentzündungen mittels Stauung in maßgeblicher Weise nach Seite der Technik und ihrer klinischen Wirksamkeit hin bespricht. In der Berichtszeit kamen im ganzen 40 Fälle von gonorrhoischer Entzündung großer Gelenke zur Behandlung. Davon standen 13 Fälle im Frühstadium (3.—6. Krankheitstag). Meist waren es schwere phlegmonöse Formen. Die Behandlung um-

Digitized by Google

faßte 8 Tage bis 6 Wochen. Alle Gelenke sind mit unbeschränkter Funktion ausgeheilt. Die übrigen 27 Fälle gelangten erst 10 Tage bis 21 Wochen alt in Behandlung. Die Dauer der letzteren erstreckte sich über einen Zeitraum von 6 Tagen bis 3 Monaten. 12 Fälle sind mit voller Funktion ausgeheilt, 9 mit geringer Bewegungsbeschränkung, 6 mit einer größeren Einbuße an Funktion, aber Ankylosen sind nie eingetreten.

Die Behandlung, deren Technik als bekannt vorauszusetzen ist, ist nicht zu früh auszusetzen und nicht eher, als die Entzündungserscheinungen abzuklingen beginnen. Ein Merkmal hierfür ist, daß keine »heiße« Stauung mehr erreichbar ist. Die Wirksamkeit des Verfahrens zeigt sich in erster Linie durch Linderung der Schmerzen, die auch bald zu gutem Schlafe verhilft. Ferner werden durch sie die Gelenke frühzeitig mobilisierbar, zu welchem Zwecke in der Weiterbehandlung die Heißluftbehandlung und Massage mit Erfolg mit heranzuziehen sind. Der ganze Verlauf der Erkrankung wird durch die Stauungsbehandlung milder gemacht und abgekürzt. Die funktionellen Endresultate sind bei ihr wesentlich günstiger als bei der früheren Behandlungsmethode mittels Immobilisation. Die Methode ist einfach, technisch nicht schwierig, billig und sehr wohl ambulant durchführbar.

Die klinischen Details des Berichtmaterials sind aus einer tabellarischen Übersicht und den beigefügten kurzen Krankengeschichten ersichtlich. Zum Schluß steht ein 12 Nummern führendes Literaturverzeichnis.

Meinhard Schmidt (Cuxhaven).

20) **E. Lexer.** Über Gelenktransplantation.

(Med. Klinik 1908. p. 817.)

L. bevorzugte beim Beweglichmachen knöchern versteifter Gelenke die freie Verpflanzung von Gelenkknorpel in das künftige Gelenk, derart, daß zwei Gelenkknorpelscheiben, die demselben Kranken aus der Kniescheibenfläche des Oberschenkelknochens oder aus amputierten Gliedern entnommen wurden, je eine Trennungsfläche des verknöcherten Gelenkes bekleideten.

Bei Gelenküberpflanzungen handelte es sich entweder nur um den Ersatz von halben Gelenken oder um den Ersatz beider mit Gelenkknorpel bekleideten Epiphysen oder schließlich um die Verpflanzung von Gelenken mit ihrer Kapsel. Das erstere Verfahren ist vollkommen geglückt bei einem vor 8 Monaten operierten Manne: Sein wegen myelogenen Sarkoms reseziertes oberes Schienbeinende wurde durch ein entsprechendes Tibiastück ersetzt, das samt Knochenhaut und Gelenkknorpel dem gleichzeitig amputierten Bein eines an Altersbrand leidenden Mannes entnommen war. Nach glatter Heilung wurde schließlich eine aktive und passive Beugungsfähigkeit fast bis zum rechten Winkel erzielt. In gleicher Weise wurde bei anderen Kranken die obere Hälfte des Oberarmknochens, die untere Hälfte der Elle, der Grundgliedknochen am vierten Finger mit Erfolg ersetzt.

Nach dem zweiten Verfahren wurde das rechtwinkelig verwachsene Kniegelenk eines Mädchens durch Epiphysenstücke samt Kreuzbändern aus dem gleichzeitig amputierten Beine eines an Altersbrand Leidenden ersetzt. Die Kniescheibe, die nicht mit Weichteilen unterfüttert worden war, heilte fest und wurde nach 3 Monaten entfernt; dabei zeigte sich, daß die Epiphysenscheiben richtig angewachsen und makro- und mikroskopisch normal und nicht abgestorben waren. In weiteren 4 Monaten wurde passive Beweglichkeit bis zu 45° erreicht. — Ganz ähnlich gestaltete sich Kniegelenksoperation und Verlauf bei einem zweiten Mädchen. — Um aber noch größere Beweglichkeit zu erzielen, eröffnete L. bei dem ersten Mädchen das Kniegelenk nochmals und nähte ein Stück der Tunica vaginalis einer gleichzeitig operierten Hydrokele mit der Wundfläche auf die des Lappens. In späteren Fällen wird diese Serosaverpflanzung z. B. auch durch Netzstücke sogleich bei der ersten Operation vorzunehmen sein. Für weitere Mobilisierung kommen auch noch Muskelverpflanzungen in Frage.

Das dritte Verfahren kam zur Anwendung bei der Verwachsung eines kindlichen Kniegelenks, das durch ein mit der ganzen Kapsel und den Knorpelfugen versehenes Kniegelenk eines völlig gelähmten, stark atrophischen und erheblich

Digitized by Google

verkürzten Beines eines anderen Kindes ersetzt wurde. Des letzteren Knie wurde versteift. Über das Endergebnis der Verpflanzung wird später berichtet werden.

Die Gelenkverpflanzung ist da am Platze, wo schwere Zerstörungen der Gelenkvorrichtung durch Krankheiten, besonders durch Tuberkulose und Eiterung oder durch Verletzungen mit oder ohne Kontrakturstellung zur knöchernen Versteifung geführt haben, oder wo durch Verletzungen wichtiger Gelenke ein Schlottergelenk veranlaßt worden ist, oder schließlich, wo wegen Geschwülsten im Gelenk oder in den Gelenkenden der Knochen größere Resektionen mit Fortfall des halben oder ganzen Gelenkes nötig werden. Lange Behandlungsdauer, reichliches Amputationsmaterial, unter Umständen mehrfache Operationen, sind erforderlich.

Georg Schmidt (Berlin).

21) **Dreesmann.** Über chronische Polyarthritis im Kindesalter.

(Mitteilungen aus den Grenzgebieten der Medizin und Chirurgie. Bd. XVIII. Hft. 5.)

Beschreibung eines 15jährigen Mädchens, das im Alter von 6 Jahren plötzlich Schwellung der Gelenke bekam, die zu Ankylosen in ungünstigen Stellungen führten. Es kam zu knöchernen Ankylosen sämtlicher Gelenke mit Ausnahme der Kiefer-, Finger- und Zehengelenke. Mit diesen Gelenkveränderungen sind starke Knochenverbiegungen an den Extremitäten und an der Wirbelsäule kombiniert. Diese Kombination ist äußerst selten; nur ein Fall ähnlicher Art konnte von D. in der Literatur gefunden werden; doch begann in diesem das Leiden mit Knochenveränderungen, denen die Gelenkerkrankung erst folgte. Ätiologisch muß man an irgend eine Infektion denken. Das Leiden schien still zu stehen; wenigstens war während des Jahres, in welchem D. seine Pat. verfolgen konnte, kein Fortschreiten zu sehen.

Haeckel (Stettin).

22) **Gaudiani.** Dei tumori a mieloplassi delle guaine tendinee.

(Policlinico, sez. chir. 1908. Nr. 6.)

Bei einem 43jährigen Manne wurde seit 12 Jahren eine nußgroße Geschwulst an der Beugeseite des rechten Ringfingers beobachtet, die langsam wuchs und als Myelom der Schnenscheide betrachtet und exstirpiert wurde. Die histologische Untersuchung ergab dichtes, maschenbildendes Bindegewebe mit zahlreichen kleinen Rund- und Spindelzellen, polynukleäre und Riesenzellen, zahlreiche Hämorrhagien und sklerosierte dickwandige Gefäße. Die Riesenzellen waren durch Konglomeration von Rundzellen entstanden. Verf. kommt auf Grund dieser Befunde zum Schlusse, daß es sich bei diesen sogenannten Myelomen nicht um besonders charakterisierte Geschwülste handelt, sondern um gutartige Riesenzellenfibrosarkome, analog der Epulis.

Strauss (Nürnberg).

23) **Mason.** The treatment of dislocation of the shoulder-joint complicated by fracture of the upper extremity of the humers.

(Annals of surgery 1908. Mai.)

M. beschreibt zunächst einen Fall von doppelseitiger Schulterverrenkung, in dem rechts außer der Verrenkung der Kopf im chirurgischen Halse abgebrochen war. Nach Eröffnung des vorderen Schultergelenkes wurde der abgebrochene Kopf vermittels eines Elevatoriums an seine richtige Stelle gebracht, da auf andere Weise eine Einrenkung nicht gelingen wollte. Das Gelenk wurde 4 Wochen ruhig gestellt und durch diese Art der Behandlung ein sehr gutes funktionelles Resultat erreicht. — Aus der Literatur stellte Verf. 64 Fälle (einschließlich seinem eigenen, von Bruch des Oberarmkopfes und Verrenkung desselben zusammen. In 23 durch Arthrotomie behandelten Fällen wurde 14 mal = 70%, in 21 mit Resektion behandelten 9 mal = 42% ein gutes Resultat erreicht. Verf. hält die Gelenkeröffnung mit Hereinhebelung des verrenkten und abgebrochenen Kopfes in die Pfanne für die beste Behandlungsmethode. Peinlichste Asepsis ist bei dieser Operation notwendig.

Herhold (Brandenburg).

Digitized by Google

24) **Buchanan.** Fracture through the anatomical neck of the humerus with dislocation of the head.

(Annals of surgery 1908. Mai.)

Verf. beschreibt kurz 44 Fälle von Brüchen des anatomischen Halses des Oberarmknochens. 29mal war die Ursache angegeben, darunter 22mal Fall auf die Hand. Verf. stellt sich das Zustandekommen dieses Bruches folgendermaßen vor: Durch den Fall auf die Hand findet zunächst eine Verrenkung des Oberarmknochens nach unten statt, so daß der Kopf unterhalb des Proc. coracoid. und der Gelenkpfanne liegt. Wirkt jetzt die Gewalt weiter, so drückt der scharfe Proc. glenoid. auf den Kopf und durchschneidet ihn. Die beste Behandlung dieser Fraktur besteht nach B. in der Exstirpation des abgetrennten Kopfes, da eine Adaption und künstliche Fixierung desselben am Schaft schwierig ist und ungenügende Resultate liefert. **Herhold** (Brandenburg).

25) **L. P. Marjantschik.** Zur Behandlung der Frakturen der oberen und unteren Extremitäten.

(Russ. Archiv für Chirurgie 1907. [Russisch.])

Auch M. klagt, daß auf dem Gebiete chirurgischer Hilfeleistung im letzten Kriege auf russischer Seite »nicht einmal den primitivsten Forderungen Genüge geleistet« sei. Er selbst leitete eine Abteilung des Lazaretts der Stadt Kiew auf der Station Mandjuria der Ostchinesischen Bahn.

Er berichtet über 56 Kranke, die ihm wegen Frakturen zugingen. Vier kamen $^1/_2$ Stunde nach der Verwundung, die meisten — 19 — zwischen dem 21. und 40. Tage; die längste Frist waren 141 Tage. Die Gliedmaßen befanden sich natürlich in allen Stadien der Zerstörung bis zur Gangrän, so daß 43 Eingriffe nötig waren. Die eigentliche Frakturbehandlung wurde nach Wolkowitsch gehandhabt (vgl. Deutsche Zeitschrift f. Chirurgie Bd. LXIII und dieses Zentralblatt 1902, p. 555 und 892). Es handelt sich dabei um Gips-Kartonschienen und einen Gehapparat für die untere Extremität, die es gestatten, die Fragmente zu fixieren, zugleich aber den Pat. früh aus dem Bett zu bringen, zu bewegen und zu massieren. M. empfiehlt das Verfahren eindringlich, nicht ohne bei der Verurteilung anderer Methoden etwas zu weit zu gehen. **V. E. Mertens** (Kiel).

26) **E. Martini.** Über einen neuen Apparat für die Frakturen des Schenkels.

(Deutsche Zeitschrift für Chirurgie Bd. XCIII. p. 230.)

27) **Derselbe.** Über einen neuen Apparat für die Behandlung der Frakturen des Armes.

(Ibid. p. 389.)

Die beiden Arbeiten sind vom Verf. in der medizinischen Akademie zu Turin gehaltene Vorträge, von Dr. Kühl (Turin) übersetzt. Sie behandeln von ihm in der chirurgischen Abteilung des Turiner Stadthospitales (Vorstand: Prof. Dr. M. Anglesio) konstruierte Verbandapparate für Frakturen des Femur bzw. Humerus, die auf Einwirkung von Extension berechnet sind. Die Apparate bestehen aus zwei ringförmigen, mit kurzen Schienchen armierten Bandagenstücken, von denen das eine oberhalb, das andere unterhalb der Bruchstelle an die Extremität mittels eines Gipsringes (»Muffe«) befestigt wird. (Am Arme wird die Schulter und der Ellbogen, am Beine das Fußgelenk mit in die Verbandfixierung hineingenommen). Oberer und unterer Bandagenring werden durch zwei seitlich angebrachte Eisenstäbe, an den Bandagenschienen in Schraubengewinden laufend, miteinander derart in Verbindung gesetzt, daß mittels Benutzung der Schraubengewinde die Eisenstäbe die Bandagenringe und damit die Bruchstücke auseinander drängen. Photogramme von Pat., denen die Apparate angelegt sind, veranschaulichen die Methode, der der Verf. mannigfache Vorzüge nachrühmt (Anlegbarkeit schon in den ersten Tagen nach der Verletzung, Möglichkeit, durch die Schrauben-

Digitized by Google

wirkung eine allmählich zunehmende Distraktion auszuüben, Zugänglichbleiben der Bruchstelle für Beobachtung, event. Massage, Brauchbarkeit besonders für komplizierte Brüche usw.). Doch werden exakte Berichte über mit diesen Apparaten erzielte Resultate nicht mitgeteilt. **Meinhard Schmidt** (Cuxhaven).

28) **Blecher.** Die Schädigung des Nervus medianus als Komplikation des typischen Radiusbruches.

(Deutsche Zeitschrift für Chirurgie Bd. XCIII. p. 34.)

In einer eigenen einschlägigen Beobachtung B.'s, betreffend einen 23jährigen Kaufmann, handelt es sich um eine »primäre« Medianusschädigung nach Radiusbruch, entstanden durch 4—5 m hohen Sturz von einem Wagen auf den vorgestreckten linken Arm. Die Hand war sehr stark dorsalwärts, die schräg abgebrochene Radiusepiphyse stark nach radial und nach der Beugeseite verschoben, auch der Proc. styl. ulnae abgebrochen. Reposition des Knochens, Verband nach Lexer. Bei der ersten Revision in den nächsten Tagen zeigte sich bereits behinderte Beugung des zweiten und dritten Fingers, verminderte Opposition und Adduktion des Daumens, ferner Gefühllosigkeit an der Spitze des Mittel- und Zeigefingers. Behandlung mit Bädern, Massage, Faradisation. Langsame Besserung im Verlaufe von (6) Monaten mit Rückbleib leichter Atrophie des Daumenballens und leichter Gefühlsänderung der Fingerspitzen. — Dem eigenen Fall stellt B. aus der Literatur neun Parallelfälle zur Seite. Das gesammelte Material zeigt, daß nach dem typischen Radiusbruch Medianusstörungen sowohl alsbald dem Bruch folgend »primär« eintreten können, als auch im späteren Verlaufe der Bruchheilung »sekundär«. Im ersteren Falle ist anzunehmen, daß der Nerv gleich bei der Verletzung geschädigt wurde, sei es durch direkten Druck durch ein verlagertes Bruchstück sei es durch Überdehnung. Bei der sekundären Schädigung wird dagegen der Nerv erst durch den raumbeengenden Knochencallus gestört, der ihn drückt oder überdehnt, ähnlich einer über den Steg gespannten Geigensaite. Die zweite Art der Nervenschädigung ist die häufigere. Die Prognose der primären Schädigung ist unsicher, sie ist nicht immer von völliger Regeneration gefolgt. In diesen Fällen ist ein operativer Eingriff zwecks Revision des Nerven usw. angezeigt, sonst nicht. Bei den sekundären Nervenschädigungen durch Callus ist operative Behandlung (Abmeißelung des Callus) häufiger ratsam und gibt erfahrungsgemäß völlig befriedigende Resultate.

Meinhard Schmidt (Cuxhaven).

29) **Zehn.** Die späteren Schicksale einiger Frakturen im Bereiche des Ellbogengelenkes.

(Rostock 1907. 58 S.)

Der Arbeit liegen 18 Fälle aus dem Becker'schen Krankenhause in Hildesheim zugrunde, von denen 6 suprakondyläre Frakturen waren, während 12 die Kondylen und Epikondylen betrafen; 10 waren blutig, 8 unblutig behandelt. Auf Grund anatomischer Betrachtungen und der gemachten klinischen Erfahrungen fordert Z. bei den suprakondylären Brüchen den blutigen Eingriff, wenn mehrfache Repositionsversuche nicht zum Ziele führten; es ist dann häufig der Humerusschaft so durch den M. brach. int. durchgespießt, daß dieser sich wie eine Schlinge um das Bruchstück legt und die Einrichtung unmöglich macht. Eine zweite Indikation ergibt sich, wenn nach der Heilung des Bruches die Beugemuskulatur in den Callus eingewachsen ist und dadurch eine ganz erhebliche Funktionsbeschränkung vorliegt. Bei den Brüchen im Bereich der Kondylen und Epikondylen können 1) funktionelle, 2) kosmetische Rücksichten die Operation indizieren. Nicht selten beobachtet man nach anscheinend leichten Brüchen schwerste Funktionsbehinderungen, die, wie uns Röntgenaufnahmen zeigen, von Einklemmungen abgerissener Bruchstücke im Gelenk herrühren; hier kann natürlich nur die operative Reposition der eingeklemmten Knochenstücke in Betracht kommen, ein sehr dankbarer Eingriff. Ist ein Epicondylus abgerissen, ohne eingeklemmt

Digitized by Google

zu werden, wie es beim E. medialis öfter passiert, so heilt er unter der Einwirkung des Muskelzuges nicht an seiner normalen Stelle an, und die Folge ist eine Valgus- oder Varusstellung des Ellbogens ohne nennenswerte Funktionsbehinderung; hier würde man also nur aus kosmetischen Rücksichten operieren. Z. warnt im übrigen davor, die eingeklemmten Stücke zu exstirpieren, um die Muskelansätze zu schonen. nur die sorgfältige Annähung an normaler Stelle verhindert spätere Deformitäten. — Die Krankengeschichten sind ausführlich wiedergegeben.

Vorderbrügge (Danzig).

30) **O. Förster.** Drei Fälle von isolierten Sehnenverletzungen.

(Beiträge zur klin. Chirurgie Bd. LVII. p. 720.)

Verf. beschreibt folgende drei für die Statik und Kinetik der Fingerbewegungen interessante Fälle von isolierten Sehnenverletzungen.

1) Eine Durchschneidung der Sehne des langen Zeigefingerstreckers, woraus eine unvollkommene Streckung der Mittelphalanx und eine Hyperextension des Endgliedes resultiert und folgt, daß die Streckung der Mittelphalanx nicht allein von den Interossei besorgt wird.

2) Eine subkutane Zerreißung der Sehne des Extensor pollicis longus: unmöglich war die vollkommene Streckung in ihrer Verbindung mit Adduktion, so daß die intendierte Endstellung etwa der normalen Ruhestellung entsprach. Die operative Vereinigung des distalen Sehnenendes mit der Sehne des Extensor pollicis brevis erzielte die Geradstellung der Endphalanx.

3) Eine perkutane Durchschneidung der Sehne des Extensor pollicis longus, welche die typischen Lähmungserscheinungen wie im ersten Fall zur Folge hatte, wozu als ungewöhnliche Beschränkung hinzukam, daß die Endphalanx von keiner Stellung aus ganz gestreckt werden konnte. Die Sehnennaht führte zur Heilung mit vollkommener Funktion.

Reich (Tübingen).

31) **A. Ohly.** Luxation des Os lunatum. Pathologische Anatomie und blutige Reposition desselben.

(Deutsche Zeitschrift für Chirurgie Bd. XCIII. p. 208.)

O. bringt zwei operierte Fälle von Mondbeinverrenkung aus dem Wiesbadener Diakonissenhause, von denen namentlich der erste anatomisch genau beschrieben ist. Er betrifft einen 23jährigen Mann, der erst 45 Tage nach seiner Verletzung zugegangen war. Die Verletzung war durch Fall auf die Vola manus bei ausgestrecktem Arm entstanden. Die vorhanden gewesene Schwellung war zurückgegangen, zurückgeblieben aber Beugestellung der Finger mit Schmerzen bei Bewegung, Kraftherabsetzung, etwas Ulnarflexion der Hand. In der Tiefe der Handfläche der verrenkte Knochen fühlbar, und zwar, wie Röntgen zeigt, so gelegen, daß seine distale konkave Fläche distal radialwärts blickt. Auch liegt infolge einer Drehung des Knochens um 120° sein dorsales Horn ulnar, sein volares radialwärts. Längsschnitt in die Vola, Beiseiteziehung der Beugesehnen und des N. medianus radialwärts. Man findet einen Längsriß in dem tiefen volaren Bandapparat, entsprechend dem Lig. lunato-triquetrum. Freilegung des Mondbeines auf der ulnaren Seite, Einkerbung der Verbindungen nach dem Dorsum, wonach die Reposition unter Dorsalflexion, Druck auf das Mondbein und nachfolgender Beugung gelingt. Naht, gute Heilung, gutes Endresultat, gute Beweglichkeit, normale Lage des Mondbeines im Röntgenbild. Von besonderem Interesse ist die Drehung, die der Knochen in diesem Falle erfahren hat. O. bringt sie mit der Eigenbewegung welche der Knochen bei Handgelenksbewegungen und Traumen macht, in Zusammenhang. Fall 2 ist einfacher und nur kurz beschrieben. Ein Arbeiter erhält einen starken Stoß gegen die Hand, die stark dorsal flektiert wird. Sofortige Krankenhausaufnahme mit der entstandenen völligen Verrenkung des Mondbeines, das dicht unter der dem Platzen nahen Haut vor den Sehnen liegt. Exzision des Knochens, glatte Heilung, gutes funktionelles Resultat. Zum Schluß gibt O. kurze Notizen über die Therapie der Verletzung (unblutige und blutige Reposition bzw. Exstirpation des Knochens) und die damit erzielten Resultate. Literaturverzeichnis von 16 Nummern.

Meinhard Schmidt (Cuxhaven).

Digitized by Google

32) **L. W. Ely.** Report of nine cases of fracture of the carpal scaphoid.
(New York med. record 1908. 9. Mai.)

E. berichtet 9 Fälle von Kahnbeinbruch und betont die häufige Verwechslung mit Verstauchungen des Handgelenks. Bei Komplikation mit Verschiebung des Semilunarknorpels ist besondere Sorgfalt in der Behandlung und exakte Korrektion nötig. Diagnostisch sind dann die Schmerzen bei Extension der Finger, besonders des Mittelfingers, wichtig. Die Prognose ist im allgemeinen gut, Behandlung in einfachen Fällen bestand nur in Immobilisierung der Hand.

Loewenhardt (Breslau).

33) **G. Siemon.** Isolierte offene Luxation des vierten rechten Mittelhandgrundgelenkes.
(Med. Klinik 1908. p. 835.)

Durch doppelte stoßende Gewalt wurde der 4. Finger stark überstreckt. Der Knochen des Grundgliedes trat durch die Haut in die Hohlhand. Beugesehnen unverletzt. Nach Reinigung Rücklagerung und glatte Heilung, obwohl die verletzte Hand mit lehmiger Walderde vollkommen bedeckt war.

Georg Schmidt (Berlin).

34) **Nicolas, Durand et Moutot.** Dactylite syphilitique à forme de tumeur des gaînes avec récidive d'apparence sarcomateuse.
(Ann. de dermatol. et de syph. 1908. p. 208.)

Unter Dactylitis syphilitica verstehen auch die Verff. »alle spezifischen Erkrankungen der Finger mit Ausnahme des Primäraffektes und der sekundären Erscheinungen«. Sie heben die Schwierigkeit der Diagnostik hervor, weil bei dieser Affektion sehr häufig die Syphilis ihre gewöhnliche Physiognomie verliere und andere Krankheiten nachahme. In dieser Hinsicht ist der mitgeteilte Fall besonders lehrreich. Ein 29jähriger Pat., der sich vor 4 Jahren infiziert hatte, kommt mit einer Schwellung der ersten Phalanx des linken Zeigefingers und einem Ulcus auf der Beugeseite zur Behandlung. Tuberkulose wurde ausgeschlossen, weil Röntgendurchleuchtung keine Knochenveränderungen zeigte. Chirurgischer Eingriff zeigt, daß der Prozeß bis auf die Sehnenscheiden der Beuger reicht. Exzision Mikroskopische Untersuchung: Myelom der Sehnenscheiden. Die Wunde heilt nicht, dafür entwickelt sich eine Geschwulst, die die ganze Phalanx einnimmt, und aus dem alten Geschwür ein viel größeres, 5 cm im Durchmesser. Diagnose: Sarkom. Vor der Radikaloperation Versuch mit Hg. und Jod, rasche Heilung.

Klingmüller (Kiel).

35) **Albee.** Arthritis deformans of the hip.
(Journ. amer. med. assoc. Bd. L. Nr. 24.)

Um eine sichere und feste Anklose im Hüftgelenk mit Abduktion zu erzielen, meißelte A. die obere Hälfte des Oberschenkelkopfes in einer Linie parallel

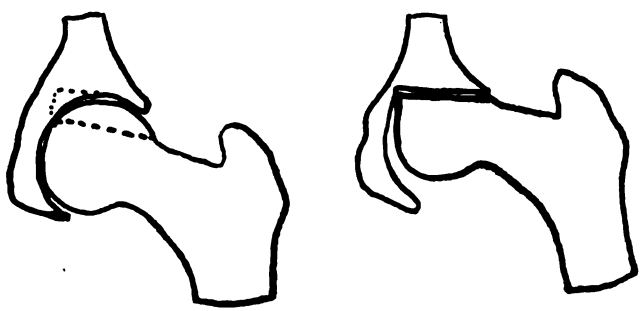

zum Verlauf des Schenkelhalses mit breitem Meißel ab und eine entsprechende Nische aus der Pfanne, so daß bei Abduktion des Beines die beiden Flächen sich

Digitized by Google

glatt aufeinander legten und leicht knöchern verbanden. Der Mann wurde arbeitsfähig. — A. empfiehlt die Operation bei solchen Kranken, bei welchen die knöcherne Ankylose von selbst und in verkehrter Stellung des Gelenkes einzutreten droht.

Trapp (Bückeburg).

36) **E. G. Abbot.** A report of thirty-one cases of congenital Dislocation of the hip joint reduced by manipulation.

(New York med. record 1908. März 23.)

A. gibt kurze Krankengeschichte von 31 Fällen nach Lorenz behandelter angeborener Hüftverrenkung. 29 Fälle waren einseitig, zwei doppelseitig. Das Alter variierte von 2—3 Jahren. Der Gipsverband wurde prinzipiell bis unter das Knie verlängert. In drei Fällen ging der Reduktion Gewichtsextension voraus. Prognostische Schlüsse aus den Röntgenaufnahmen haben sich dem Verf. oft als trügerisch erwiesen. Resultate: 22 vollständige Wiederherstellungen, zwei Mißerfolge, neunmal »anterior position« (die doppelseitigen Fälle doppelt gerechnet). Die gewiß berechtigte Aufforderung, möglichst frühzeitig zu operieren, sowie die Mitteilung, daß die zuletzt behandelten Fälle wegen größerer Erfahrung des Verf.s bessere Resultate aufweisen, schließt die Abhandlung.

Loewenhardt (Breslau).

37) **E. Franck.** Zur Beurteilung der Oberschenkelhalsbrüche.

(Med. Klinik 1907. p. 996.)

Zwei Fälle von Oberschenkelhalsbruch. Der verhältnismäßig unbedeutende Unfall hatte zunächst keine gröberen Gebrauchsstörungen zur Folge. Erst nach und nach entwickelte sich ein klinisches Krankheitsbild, das nach mancherlei ärztlichen Irrungen (Annahme von Neurasthenie, Rheumatismus usw.) durch die Röntgenaufnahme richtig gedeutet wurde. Letztere ist deshalb bei allen, auch den unbedeutendsten Verletzungen, welche den Beckengürtel betreffen, frühzeitig vorzunehmen.

Georg Schmidt (Berlin).

38) **Fortunet-Regnault.** Balle de fusil à aiguille ayant séjourné 38 ans dans le fémur.

(Lyon méd. 1908. Nr. 26.)

Ein französischer Soldat erhielt am 18. August 1870 einen Schuß mit dem Zündnadelgewehr in den linken Oberschenkel; ein Versuch, das Geschoß zu entfernen war vergeblich. Das dauernde Bestehen eitrig sezernierender Fisteln führte schließlich eine derartige Verschlechterung des Allgemeinbefindens (Zeichen von Amyloid!) herbei, daß noch nach 38 Jahren die Amputation am Oberschenkel ausgeführt werden mußte. Das kaum deformierte Geschoß fand sich im Condylus int. femoris.

Boerner (Rastatt).

39) **Wieting.** Die angiosklerotische Gangrän und ihre operative Behandlung durch arteriovenöse Intubation.

(Deutsche med. Wochenschrift 1908. Nr. 28.)

W. publiziert den ersten erfolgreich operierten Fall. Es handelt sich um einen 40jährigen Mann, bei dem vor Jahren schon ein Bein wegen Gangrän amputiert war, und bei dem Gangrän am anderen Beine drohte. Durch Intubation der Art. femoralis unterhalb des Abganges der Art. profunda in die Vene schwanden alle drohenden Erscheinungen. W. hält trotz aller Gefahren und Bedenken unter bestimmten Vorbedingungen die Operation für berechtigt. Bei dem großen Interesse, das der Fall beanspruchen kann, bei den vielen technischen Einzelnheiten mag dieser kurze Hinweis auf die leicht zugängliche Originalarbeit genügen.

Borchard (Posen).

40) **D. N. Nabarro.** A note of three cases of suppurating bursa patellae due to the pneumococcus.

(Lancet 1908. August 1.)

Verf. beschreibt kurz drei Fälle von reiner Pneumokokkeneiterung der Bursa praepatellaris. Die Infektion geschah teils auf direktem Wege durch eine Nadelverletzung, teils hämatogen.

Digitized by Google

Eiterungen dieses Kokkus an dieser Stelle sind nach Verf. bislang sehr selten beobachtet bzw. beschrieben. **H. Ebbinghaus** (Dortmund).

41) **L. Thomas.** Fracture of the patella treated by mobilizing the lower fragment.

(Brit. med. journ. 1908. Mai 16.)

Knöcherne Heilung eines fast 1 Jahr alten Kniescheibenbruches mit 4 cm-Diastase mit gutem funktionellen Ergebnis durch Abmeißelung des Tuberositas tibiae. Nur so gelang es, die Diastase zu überwinden und die Bruchstücke zu vernähen. Die fibrösen Anheftungen des Lig. patellae an der medialen Seite müssen dabei sorgfältig geschont werden. **Weber** (Dresden).

42) **J. Mensik.** Über einen Fall von angeborenem Genu valgum.

(Beiträge zur klin. Chirurgie Bd. LVII. p. 609.)

Ein bei einem 19jährigen Mann an der Wölfler'schen Klinik beobachtetes Genu valgum mit einem Außenwinkel von 142° war laut Anamnese und durch Ausschluß der gewöhnlichen ätiologischen Ursachen, insbesondere der Rachitis, als angeboren zu betrachten, und beansprucht, wie drei sonst noch publizierte Fälle, diese Ätiologie die Küstner'sche Erklärung, daß als Ursache eine langdauernde intra-uterine Belastung der befallenen Extremität im Sinne der Überstreckung im Kniegelenk anzunehmen sei.

Keilosteotomie mit Knochennaht ergab ein funktionell wie kosmetisch gutes Resultat. **Reich** (Tübingen).

43) **C. Bayer.** Zur Berechtigung konservierender Operationsversuche bei unheilbaren Unterschenkelgeschwüren.

(Arch. intern. de chir. 1908. Nr. 1.)

In einem Falle von Unterschenkelgeschwür, das sich wegen seiner Größe weder für die plastische Deckung noch für die von Rydygier eingeführte sogenannte osteodermatoplastische Fußamputation, die quere Knochenresektion oder die Verschmächtigung der Tibia durch Ausmeißelung (B.) eignete, operierte B., statt die Amputation des Beines auszuführen, mit Erfolg nach einem Verfahren, das als eine glückliche Modifikation der osteo-dermatoplastischen Methode Rydygier's bezeichnet werden muß. Zur Deckung des vorwiegend seitlich hoch ausgreifenden Unterschenkelgeschwürs schien der bei der Amputation des Fußes nach Pirogoff resultierende Plantarlappen allein nicht ausreichend. Es wurde deshalb aus dem Fußrücken ein großer, bis zu den Zehen reichender, alle Weichteile umfassender Lappen präpariert, am Malleolus internus gestielt und lateral derart gedreht, daß er sowohl vorn wie seitlich über das Geschwür gebreitet werden konnte. Für den im Bereich des Sprunggelenkes vorn dadurch entstandenen Hautdefekt erwies sich der eigentliche Plantarlappen Rydygier's vollkommen ausreichend. Der Verlauf war, abgesehen von einer Randnekrose beider Lappen, nach wochenlanger Behandlung im ganzen glücklich. Die gleichzeitig bestehende Kniegelenkskontraktur wurde durch Hautinzisionen, langsame Dehnung, Transplantation und schließlich durch eine im Kniestück artikulierte, mit einer Kniekappe versehene Doppelschiene behandelt, die mit einem artikulierenden Pirogoff-Schuh verbunden ist. Pat. kann damit vorzüglich gehen. **Revenstorf** (Hamburg).

44) **Reismann.** Talusluxation oder Luxatio pedis sub talo?

(Deutsche Zeitschrift für Chirurgie Bd. XCIII. p. 218.)

45) **Kirchner.** Talusluxation oder Luxatio pedis sub talo? Entgegnung auf eben genannten Aufsatz.

(ibid. p. 501.)

Das seinerzeit von K. genau beschriebene Fußverrenkungspräparat aus Göttingen (cf. unser Blatt, laufender Jahrgang p. 286) hat nun auch R. eingehend untersucht; er interpretiert es seinerseits als Luxatio sub talo, nicht als Luxatio

Digitized by Google

tali, wie es K. getan hatte. K. erwidert in seinem Artikel und hält seine Auffassung R.'s Kritik gegenüber aufrecht. Dadurch, daß R. seiner Beschreibung zwei Abbildungen des Präparates beigibt, gewinnt dieselbe an Interesse und Anschaulichkeit. Bezüglich der Details muß Ref., dem übrigens R.'s Auffassung als die richtigere erscheint, auf die Originalien verweisen.

Meinhard Schmidt (Cuxhaven).

46) **A. A. Bowlby.** An address on nine hundred cases of tuberculous disease of the hip.

(Brit. med. journ. 1908. Juni 20.)

Das Alexandra-Hospital in London wurde 1867 gegründet, mit dem Zweck koxitiskranke Kinder unter 12 Jahren ohne Operation, nur durch gute Pflege, günstige Lebensbedingungen, Ruhe, Extension zu behandeln, und zwar ohne Rücksicht auf die Dauer der Behandlung. In den 21 Jahren seiner Leitung beoachtete B. 900 solcher Koxitiskinder mit einer Sterblichkeit von weniger als 4%, während von 1867 bis 1879 384 Fälle mit 26% Sterblichkeit behandelt wurden. Seine große Erfahrung hat ihn gelehrt, daß kein Fall von kindlicher Koxitis unheilbar ist. Eine Resektion der kranken Hüfte hat er in keinem einzigen Falle ausgeführt, sondern ist mit Ruhe, Extension und allgemeinen Maßnahmen, wie insbesondere Freiluftbehandlung, zum Ziel gekommen. Gehschienen verwirft Verf. Auffallend ist, daß unter allen Fällen nur etwa zehn mit Drüsentuberkulose behaftet gewesen sind. Die überaus günstigen Heilungsergebnisse, die B. auf 96% berechnet, führt er auf zwei Umstände zurück: aseptische Behandlung der Abszesse und Vorrang der allgemeinen Behandluug eines Kindes vor der des Krankheitsherdes. Einspritzungen von Jodoform hat er als nutzlos aufgegeben. Die Hauptstelle in der Allgemeinbehandlung nimmt die Freiluftkur ein, die in schweren Fällen Tag und Nacht durchgeführt wird mit hervorragendem Erfolg.

Die Prognose steht im geraden Verhältnis zum Lebensalter, in dem das Leiden begonnen hatte; unter den 33 Todesfällen waren 24 Kinder, bei denen die Koxtis vor dem 6. Lebensjahr eingesetzt hatte. Ankylosen in Flexionsstellungen sind mit Osteotomie sehr günstig zu beeinflussen, nur darf die Operation nicht zu früh vorgenommen werden.

Von den gemeinhin üblichen Anzeigen von Gelenkresektion bei der Tuberkulose (Nekrose, Sequestration, ausgedehnte Karies, Beckenabszeß, dauernde Eiterung, pathologische Luxation) erkennt Verf. keine einzige an. Exzision des Oberschenkelkopfes ist in der Behandlung der Koxitistuberkulose vollkommen unnötig, vorausgesetzt, daß der Kranke unter günstige Bedingungen gebracht werden kann.

Weber (Dresden).

47) **Ohse.** Über Dauererfolge bei Behandlung der Fußwurzeltuberkulose durch Resektion mit vorderem und hinterem Querschnitt.

(Beiträge zur klin. Chirurgie Bd. LVII. p. 275.)

Zur Resektion wegen Fußwurzeltuberkulose wird in der Straßburger Klinik entweder ein vorderer Querschnitt mit Bildung eines dorsalen Hautsehnenlappens oder ein hinterer Querschnitt von einem Knöchel zum anderen geführt und auf die Wiedervereinigung der Sehnen prinzipiell verzichtet. Derartig sind von 1894 bis 1906 115 Fälle operiert worden. In 47% der Fälle handelte es sich um primär ossale, in 49% um synoviale Tuberkulose, bei 4% ließ sich diese Feststellung nicht treffen. Bei einfachen Knochenherden stand der Calcaneus an erster Stelle, bei multiplen war meist der Talus mitbeteiligt.

In 30% der Fälle wurde nach ausgedehnten atypischen Resektionen die sekundäre Amputation notwendig, und zwar mit steigendem Alter der Pat. in zunehmender Häufigkeit, z. B. bei einem Alter von 41—50 Jahren in 67% der Fälle, sowie bei synovialer Form häufiger als bei ursprünglich ossaler.

Digitized by Google

Durch die Operation und während der Wundheilung kam kein Todesfall vor, im ganzen dagegen waren bei der Nachuntersuchung 19% der Resezierten gestorben, meist an Tuberkulose anderer Organe.

Im ganzen konnten 48 nicht mehr in Behandlung stehende Resezierte nachuntersucht werden mit einer Beobachtungsdauer von 1—12 Jahren. Bei 42 von diesen war der Prozeß völlig ausgeheilt, bei 5 bestanden noch unwesentliche Residuen, 1 Pat. hatte ein schweres Rezidiv. Knochenankylose der Resektionsstelle war 15mal (3mal in leichter Spitzfußstellung), bindegewebige Vereinigung 19mal und ein Schlottergelenk 4mal zu verzeichnen. Von letzteren abgesehen, ist die Art der Vereinigung in bezug auf die Gehfähigkeit ziemlich gleichgültig; diese war bei unbeschuhtem Fuße 16mal sehr gut, 21mal gut, 3mal mäßig und 8mal schlecht. Die Leistungsfähigkeit war von der Ausdehnung der Resektion nicht wesentlich abhängig, wohl aber vom Alter, insofern in höherem Alter auch bei völliger Ausheilung die Funktion doch schlecht wird.

Die Indikationsstellung, nach der operiert wurde, ging dahin, die primäre Amputation nur bei schlechtem Allgemeinzustand und zu großer Ausdehnung des Prozesses auszuführen. In den ersten 5 Lebensjahren wurde prinzipiell konservativ behandelt und in der zweiten Hälfte des ersten Dezenniums nur ausnahmsweise reseziert, wenn einfache Eingriffe ohne Erfolg geblieben waren. Im mittleren und höheren Alter wurde auf konservative Behandlungsversuche meist vorweg verzichtet. Anderweitige tuberkulöse Erkrankungen gelten nicht ohne weiteres als Gegenindikation für die Resektion, maßgebend war nur der Allgemeinzustand; auch wurde eine obere Altersgrenze nicht respektiert. Allein aus den Nachuntersuchungen ergab sich doch die Lehre, bei alten Leuten nicht mehr zu resezieren.

Reich (Tübingen).

48) **E. Kirsch** (Magdeburg). Peroneusersatz durch Seidenplastik.

(Münchener med. Wochenschrift 1908. Nr. 23.)

Die 14jährige Pat. hatte sich 10 Jahre vorher eine Durchschneidung der linksseitigen Peroneussehnen zugezogen, die nicht vereinigt worden waren. Gegen die entstandene Varusstellung des Fußes hatte später die Sehnennaht nicht zum Erfolg geführt. K. beseitigte zuerst die Kontraktur durch Tenotomie des Tibialis posticus und der Achillessehne und stellte in einer zweiten Operation die Funktion der Peronei wieder her. Da nirgends mehr eine Spur einer zusammenhängenden Sehne zu finden war, entschloß K. sich zur Vornahme der Heteroplastik mit Seide nach Lange's Methode, indem er eine 25 cm lange Fadenschlinge durch die Gewebe vom Gastrocnemius bis zum Cuboideum hindurchzog und knotete. Vollständige Heilung mit guter Funktion unter Apparatbehandlung, Gymnastik, Faradisation usw.

Kramer (Glogau).

49) **Finsterer.** Ein Fall von isolierter Fraktur des Os naviculare pedis.

(Mitteilungen des Vereins der Ärzte in Steiermark 1908. Nr. 4.)

Dem in hockender Stellung arbeitenden Bergmanne fiel ein schwerer Stein auf die Außenseite des linken Fußes. Er ging nach Hause, machte Umschläge blieb aber auf. Nach 8 Wochen Wiederaufnahme der Arbeit, die wegen bald eintretender Schmerzen wieder aufgegeben werden mußte. Nach 5 Monaten klinische Behandlung. Als charakteristische Symptome fanden sich Vorspringen der Tuberositas navicularis, Verkürzung des inneren Fußrandes um 1 cm und eine erhöhte Schmerzhaftigkeit bei Kompression im Sinne der Längsachse des Fußes. Außerdem war das Fußgewölbe eingesunken. Eine Plattfußeinlage machte den Verletzten wieder voll arbeitsfähig. Für die Behandlung in frischen Fällen empfiehlt F. einen Extensionsverband am Vorfuß nach manueller Reposition.

Vorderbrügge (Danzig).

Digitized by Google

II. Internationaler Kongreß für Chirurgie

in Brüssel vom 21. bis 25. September 1908.

Tagesordnung:

I. Natur des Krebses. Referent Roswell Park (Buffalo).

2) Pathogenese und Behandlung des Epithelialkrebses. Referent Delbet (Paris).

3) Behandlung des Lippenkrebses. Referent v. Bonsdorff (Helsingfors).

4) Behandlung des Krebses der Mundhöhle (Zunge usw.). Referent Collins Warren (Boston).

5) Behandlung des Krebses der Nasenhöhle, des Rachens und Kehlkopfes. Referent Gluck (Berlin).

6) Behandlung des Krebses der Speiseröhre, der Leber, Gallenwege und des Bauchfells. Referent Czerny (Heidelberg).

7) Chirurgie der Leber:

a. Steine. Referent Kehr (Halberstadt).

b. Entzündungen:

1. Cirrhose. Referent Koch (Groningen).

2. Cholangitis. Referenten Quénu (Paris), Duval (Paris).

3. Abszeß. Referenten Legrand (Alexandrien), Voronoff (Kairo).

4. Geschwülste. Referent Payr (Greifswald).

8) Behandlung des Magen- und Pankreaskrebses. Referent Czerny (Heidelberg).

9) Behandlung des Krebses des Dünndarmes, Dickdarmes, Mastdarmes und Afters. Referent Voelcker (Heidelberg).

10) Behandlung des Brustkrebses. Referent Halsted (Baltimore).

II. Anästhesie:

a. Allgemeine. Referent Vallas (Lyon).

b. Medullare. Referent Rehn (Frankfurt).

c. Lokale. Referent MacArthur (Chicago).

12) Hernien:

1. bei Erwachsenen:

Leistenhernien. Referent Alessandri (Rom).

Schenkelhernien. Referent Hildebrand (Berlin).

Nabelhernien. Referent Fraenkel (Wien).

2. bei Kindern. Referent Lorthioir (Brüssel).

3. Operatives Verfahren und Endresultate. Referent Kalliontzis (Athen).

4. Ätiologie der Hernien. Referent Forgue (Montpellier).

Behandlung des Hautkrebses. Referent Morestin (Paris).

Krebs der Nebennieren. Referent Tavel (Bern).

13) Chirurgie der Wirbelsäule:

a. Verletzungen. Referent de Quervain (Chaux-de-Fonds).

b. Tumoren. Referenten Bérard (Lyon), Krause (Berlin).

14) Behandlung des Krebses der Harnwege und der männlichen Geschlechtsorgane. Referent Leguen (Paris).

Röntgen- und Radiumbehandlung des Krebses. Referent Sequeira (London).

15) Behandlung des inoperablen Krebses. Referent Morris (London).

Projektionsabend. Referent Krause (Berlin).

16) Behandlung des Krebses der weiblichen Geschlechtsorgane. Ref. Faure (Paris).

17) Endresultate der operativen Behandlung des Krebses. Referent Dollinger (Budapest).

Delegierter für Deutschland und bereit auf die den Kongreß bezüglichen Fragen Auskunft zu erteilen ist Prof. Sonnenburg in Berlin W., Hitzigstr. 3.

Originalmitteilungen, Monographien und Sonderdrucke wolle man an *Prof. E. Richter* in Breslau (Kaiser Wilhelmstraße 115), oder an die Verlagshandlung *Johann Ambrosius Barth* in Leipzig einsenden.

Für die Redaktion verantwortlich: Geh. Med.-Rat Prof. Dr. E. Richter in Breslau.
Druck von Breitkopf & Härtel in Leipzig.

Digitized by Google

Zentralblatt für Chirurgie

herausgegeben von

K. GARRÈ, in Bonn, F. KÖNIG, in Berlin, E. RICHTER, in Breslau.

35. Jahrgang.

VERLAG von JOHANN AMBROSIUS BARTH in LEIPZIG.

Nr. 39. Sonnabend, den 26. September 1908.

Inhalt.

1) **Schnitzler**, Zur Klinik der Karzinome. — 2) **Wells**, Starrkrampfepidemie. — 3) **Malis**, Kutandiagnose der Tuberkulose. — 4) **Walton**, Zustände des Nervensystems in akuten chirurgischen Krankheiten. — 5) **Sternberg**, Ambulatorische Operationen. — 6) **Landouzy**, Leukoplasien des Mundes. — 7) **Solieri**, Rückenmarksverletzung. — 8) und 9) **Iselin**, Tetanie nach Parathyreoidektomie. — 10) **Whitla**, Ätiologie der Tuberkulose. — 11) **Schwab**, Vorbereitung zur Laparotomie. — 12) **Federmann**, Peritonitis. — 13) **Battle**, 14) **Runge**, 15) **Christel**, Appendicitis. — 16) **Murray**, Hernien. — 17) **Gray**, Die Bewegungen des Magens. — 18) **Roith**, Die physiologische Bedeutung der einzelnen Dickdarmabschnitte. — 19) **Erdmann**, Nieren- und Harnleitersteine, Appendicitis vortäuschend. — 20) **Liek**, Kollateralkreislauf der Niere. — 21) **Thomson**, Renale Koliinvasion.

22) **Blecher**, Behandlung mit künstlicher Hyperämie. — 23) **Dieulafoy**, Simulation chirurgischer Leiden. — 24) **Clairmont**, Hyperalgetische Zone nach Schußverletzungen. — 25) **Herschel**, Kühlapparat für Warzenfortsatzentzündungen. — 26) **Rister**, Nasen-Rachenpolypen. — 27) **Ostwalt**, Kokain-Alkoholeinspritzungen gegen Gesichtsschmerz und Gesichtskrampf. — 28) **Spisharny**, Nervenplastik des Facialis. — 29) **König**, Knochenersatz bei Exartikulationen des Unterkiefers. — 30) **Paterson**, Spina bifida. — 31) **Hinrichs**, Thymushypertrophie. — 32) **Grünberg**, Jodkali gegen Tuberkulose der oberen Luftwege. — 33) **Sievers**, Embolie der Lungenarterie. — 34) **Goodman** und **Wachsmann**, Lungenemphysem. — 35) **Wisshaupt**, Hypertrophie der Brustdrüse. — 36) **Thévenot** und **Alamatrine**, Fibroadenokystom der Brustdrüse. — 37) **Marchetti**, Subkutane Darmzerquetschung. — 38) **Wilcox**, Jodoformeinreibungen gegen Bauchfelltuberkulose. — 39) **Klauber**, 40) **Weber**, Appendicitis. — 41) **Fiaschi**, Bauchfellfreie Hernien. — 42) **Keimer**, Bruchseinklemmung. — 43) **Fischel**, Motilität des Magens. — 44) **Thelemann**, Postoperative Magen-Darmblutungen. — 45) **Voeckler**, 46) **Becker**, Ileus. — 47) **Schmidt**, Mesenterium ileocolicum commune. — 48) **Oppel**, Kotfistel. — 49) **Schilling**, Mastdarmvorfall. — 50) **Goebel**, Mastdarmstrikturen. — 51) **Exner**, Mastdarmsarkom. — 52) **Lotsch**, 53) **Watkins**, Milzzerreißung. — 54) **Bircher**, Milzcysten. — 55) **Couteaud**, Gashaltiger Leberabszeß. — 56) **Michaux**, Epitheliom der Gallenblase. — 57) **Ashhurst**, Perforation der Gallenblase. — 58) **Flörcken**, Fadenrezidiv nach Gallensteinoperationen. — 59) **Dreifuss**, 60) **Mauclaire**, Zur Pankreaschirurgie. — 61) **Vittone**, Heißwasserapparat.

1) **J. Schnitzler.** Zur Klinik der Karzinome.

(Med. Klinik 1908. p. 973.)

S. weist auf gewisse häufig vorkommende Abweichungen von dem angeblich typischen Bilde des Karzinoms hin. So ist für dessen Diagnose durchaus nicht das Vorhandensein von Krebskachexie erforderlich. Praktisch wichtig sind ferner die entfernten Karzinomsymptome. Das Auftreten sehr hoher Lymphdrüsen der seitlichen Halsgegend bei älteren Leuten weist in erster Linie auf Epitheliome im Rachen hin. Beim Magenkrebs sind Lymphdrüsenknoten über dem Schlüsselbeine zumeist der linken Seite nicht eben häufig, Achseldrüsenschwellungen sehr selten, aber immerhin zu beachten, die Metastasierung im Douglas'schen Raume nicht genügend bekannt. Auch in Eingeweide-, insbesondere Netzbrüchen kommen Krebsmetastasen vor. Cystische Umwandlungen der Eiterungen in den Metastasen, entzündliche Vorgänge

Digitized by Google

in der Umgebung des Krebsherdes (Perisigmoiditis beim Karzinom der Flexur, pseudokarzinomatöse Infiltration des Mastdarmes usw.). — Die Annahme, daß jedes Karzinom unaufhaltsam wachse, besteht nicht mehr zu Recht. Die Krebserkrankung verläuft an ein und demselben Körperteile ganz außerordentlich verschieden. Auch für die früheste Operation läßt sich ein Dauer- und Allgemeinerfolg nicht vorhersagen, da die Krankheitskeime bereits generalisiert sein können. Welche Ursachen sie zur Entwicklung bringen, ist unbekannt. Aufregungen jeder Art können das Entstehen eines Krebses und ganz besonders das Hervortreten bis dahin schlummernder Metastasen begünstigen. Die parasitäre Karzinomtheorie ist erledigt.

Georg Schmidt (Berlin).

---

2) **H. G. Wells.** Die alljährliche Starrkrampfepidemie in den Vereinigten Staaten.

(Med. Klinik 1908. p. 879.)

Am nordamerikanischen Unabhängigkeitsfeste (4. Juli), an welchem viel Feuerwerk abgebrannt und aus Revolvern und wohlfeilen Pistolen Millionen von Platzpatronen verschossen werden, kamen im Jahre 1903 unter 4500 Unfällen 415 meist tödliche Starrkrampferkrankungen vor. Vor den üblen Folgen dieses Schießunfuges wurde seitdem öffentlich gewarnt; die Zahl der Unfälle stieg indessen weiter an; immerhin nahmen die Starrkrampferkrankungen ab.

750 Platzpatronen jeder Art, wie sie auf dem Markte erhältlich sind, wurden während verschiedener Jahre von W. und anderen auf das Vorhandensein von Tetanusbazillen in den Papierpfröpfen mit dem Züchtungs- und Impfverfahren untersucht, immer ergebnislos. Sehr oft wurden nicht krankmachende Bazillen gefunden, die in Form und Wachstum denen des Starrkrampfes glichen. Näheres ist über die Art dieser Untersuchungen nicht gesagt.

W. führt die Tetanusinfektion auf die Verunreinigung des verwundeten Körperteiles, insbesondere der Hand, mit Straßenkot zurück und empfiehlt gründliche Desinfektion in Allgemeinbetäubung sowie Antitoxinprophylaxe. Letztere hat die Zahl der Starrkrampferkrankungen nach Platzpatronenschußverletzungen von Jahr zu Jahr eingeschränkt und ist auch bei offenen Knochenbrüchen, Nagelverletzungen u. dgl. angebracht. Heilend wirkt das Serum kaum, höchstens in Form der subduralen Einspritzung.

Die einschlägige nordamerikanische Literatur ist angeführt. — Daß in Deutschland das häufige Vorkommen von Tetanusbazillen in der Fließpappe, die für Militärplatzpatronen (Schjerning) oder für Schrotpatronen (Ref.) verwandt wird, erwiesen worden ist, wird von W. nicht erwähnt.

Georg Schmidt (Berlin).

Digitized by Google

3) **J. Malis.** Die Kutandiagnose der Tuberkulose bei chirurgischen Leiden.

(Deutsche Zeitschrift für Chirurgie Bd. XCIII. p. 252.)

M. hat in der Wilms'schen Klinik zu Basel die kutane Tuberkulinreaktion nach v. Pirquet bei chirurgischen Kranken einer eingehenden Prüfung unterzogen. Die Technik des Verfahrens besteht darin, daß 2 Tropfen des 25%igen Alttuberkulin auf die Haut ähnlich wie bei der Vaccination verimpft werden, wobei zur Kontrolle noch eine Skarifikation ohne Tuberkulinapplikation hinzugefügt wird. Die Operation wird in der Morgenstunde vorgenommen, damit in den folgenden Stunden die Erscheinungen der Reaktion beobachtet werden können. Bei zweifellos tuberkulösen Kranken beschreibt M. vier verschiedene Reaktionsformen: 1) eine rasch eintretende und sehr lebhafte Reaktion. Sie beginnt schon nach 6 Stunden, erreicht ihren Höhepunkt nach 48 Stunden, diese Akme hält sich auf gleicher Höhe, um am 5. oder 6. Tage wieder abzufallen. Man beobachtet erst eine Quaddel mit rotem Saum, dann eine Papel mit bohnengroßer zentraler Abhebung, an deren Basis graugelbe, miliar-vesikulöse Erhebungen zerstreut sind. Zum Schluß Abblassung, Eintrocknung, Abschuppung. Diese Form wurde 24mal beobachtet und betraf die kräftigsten Individuen, die meist an einer lokalen Erkrankung litten. Von den geimpften Kindern zeigte die Hälfte diese Reaktion. 2) Eine ebenso rasch eintretende, mittelstarke und länger andauernde Reaktion. Beginn nach ca. 6 Stunden, Höhepunkt nach 48 Stunden, Akme 2 bis 3 Tage lang, sehr langsamer und allmählicher Abfall. Lokalerscheinungen ähnlich, doch schwächer wie bei Form 1. Diese Reaktion zeigten 22 Tuberkulöse, 31% aller Tuberkulösen. Es handelte sich um weniger widerstandsfähige Individuen als bei Gruppe 1. 3) Eine rasch eintretende, schwach ausgeprägte und schnell ablaufende Reaktion. Sie tritt nach 6 Stunden ein, erreicht den Höhepunkt nach 24 Stunden und verschwindet im Laufe der nächsten 1—2 Tage. Bildung einer blassen Quaddel mit schwachrotem Entzündungshof. Diese Reaktion entspricht etwa der bei Lungentuberkulösen beschriebenen »Schnellreaktion«. Sie wurde bei 11 Pat. notiert, welche sämtlich schwächlich und heruntergekommen, mangelhaft widerstandsfähig erschienen. Mehr als die Hälfte (6) hatten Lungenaffektionen. 4) Eine sehr langsam eintretende, ebenso langsam ablaufende und schwach ausgeprägte Reaktion. Blasse Quaddelbildung nach ca. 24 Stunden, Höhepunkt nach 48 Stunden, der 3—4 Tage anhält, um allmählich zu verschwinden. Die Reaktion ist bereits als »Spätreaktion« bei Phthisikern beschrieben. In seinem Material beobachtete sie M. 13mal (18,3% aller untersuchten Tuberkulösen). Ein Tuberkulöser zeigte gar keine Reaktion. Von Suspekten zeigten 10 (50%) gar keine Reaktion, die übrigen 10 eine solche in verschiedener Intensität. Von 15 klinisch Gesunden zeigten 6 keine Reaktion, die anderen aber die »Spätreaktion«. Nach diesen Resultaten ergibt

Digitized by Google

sich, daß der klinische Wert der Methode noch nicht gesichert ist. Art und Entstehungsweise der Spätreaktion bei klinisch Gesunden ist noch nicht völlig aufgeklärt. Es scheint aber, daß die Stärke der Reaktion mit dem Fortschreiten der Tuberkulose immer mehr abnimmt, bis sie, wie das bei den schwersten Tuberkulösen der Fall ist, endlich ganz erlischt. Auch reagieren, wie sich gezeigt hat, die chirurgisch Tuberkulösen im allgemeinen viel heftiger als die Lungentuberkulösen. Sie zeigen regelmäßig eine Reaktion, die bei Phthisikern selten und ungewöhnlich stark ist. Die Prognose erscheint daher bei ihnen günstiger, was ja auch der Fall ist. Zu bemerken ist noch, daß an Stellen, wo Heißluft appliziert wird, und an Stellen unterhalb einer angelegten Bier'schen Stauungsbinde die Reaktion an Eintrittsschnelligkeit und Intensität verstärkt wird.

Meinhard Schmidt (Cuxhaven).

4) **A. J. Walton.** A consideration of the state of the autonomic nervous system in acute surgical conditions.

(Lancet 1908. Juli 11.)

Verf. beleuchtet hauptsächlich zwei Zustände des Nervensystems in akuten chirurgischen Krankheiten: die Veränderungen der vasomotorischen Zentren mit nachfolgender Gefäßalteration, und die Veränderungen des örtlichen Nervensystems der Baucheingeweide nach Laparotomien. Die Anästhesie betreffend, ist an Kurven praktisch dargetan, daß bei Äther der Blutdruck in guter Höhe gehalten wird, während er bei Chloroform ständig sinkt; die spinale Analgesie hat an sich nicht die geringste Wirkung auf den Blutdruck. Einen erheblichen Einfluß auf die Entstehung des Choks übt der Blutverlust aus; der Umstand, daß bei Schädelverletzungen bzw. -operationen sich stets ein höherer Grad von Chok zeigt, als bei entsprechend großen Eingriffen an anderen Körperstellen, ist mit den meist hier viel erheblicheren Blutverlusten zu erklären.

Die Behandlung der Zustände ist eine präventive und eine kurative. Verf. warnt insbesondere — und nach Ref.s Ansicht mit vollstem Rechte — vor zweierlei: 1) vor dem starken Abführen vor Darmoperationen und 2) vor dem langen Fasten vor den Operationen. Er gibt 8 Stunden vor der Operation ein größtmögliches Frühstück, 5 und 3 Stunden vor der Operation je eine Tasse Beaf-Tea. Während der Operation ist die Körperwärme auf möglichster Norm zu halten, nicht zu niedrig, aber vor allem auch nicht so hoch, daß Schweißausbruch eintritt; gegen plötzliches Sinken des Blutdruckes ist der Crile'sche Gummianzug zu empfehlen. Bei der Behandlung des Choks mit Droguen warnt Verf., wie an Tabellen dargetan, vor der Anwendung von Strychnin, Äther, Alkohol, Digitalis, Strophantus (wie ist es mit Kampfer? Ref.), die nach anfänglicher Stimulation nur zur Paralyse der Nervenzentren führen. Anders ist es mit Ergotin und Morphium; sie mindern fraglos den Grad des Choks, jedoch vermögen sie nicht in dem Grade zu nützen wie die Nebennierenpräparate. Sie hält

Digitized by Google

Verf. für das Beste zur Kräftigung der autonomischen Nervenzentren. Er verwendet am liebsten das Adrenalin mit physiologischer NaCl-Lösung 1 : 160000, und zwar läßt er diese Lösung in der Menge von 1 Pint (ca. 550—600 g) pro Stunde kontinuierlich in den Mastdarm einlaufen; graphische Blutdruckkurven illustrieren die enorme Wirksamkeit dieser Maßnahme.

Während der Operation und auch nachher sollte der Blutdruck häufig kontrolliert werden, damit sein Niedergang nicht erst plötzlich im Momente der Gefahr gemerkt wird. In die größeren Nervenstämme ist vor der Durchschneidung eine kleine Menge 2—4%iger Kokainlösung zu injizieren.

Bei Störungen im abdominellen Nervensystem empfiehlt Verf. folgendes Verfahren: In Fällen akuter Paralyse infolge irgendeiner Toxinwirkung innerhalb des Bauchfells sollte der Darm während der diesbezüglichen Operation ausgiebig drainiert werden. Bei allen anderen Veränderungen ist keine Operation am Platze, und da dann der Zustand auf einer Erschöpfung des Nervenzentrums beruht, so ist jeder Versuch der Stimulation nur bedenklich. Unmittelbar nach der Operation sollte $^1/_{100}$ g (= ca. $^1/_2$ mg) Eserinsalicylat injiziert werden, was alle 4 Stunden bis sechsmal wiederholt wird. Falls kein Stuhl eintritt, ist am nächsten Tage ein Terpentinklysma zu verabfolgen. Da beim Menschen Erschöpfung stets zuerst im Nervensystem auftritt, so sollte die Behandlung der Symptome sich stets zuerst darauf erstrecken, die örtlichen Organe zu stimulieren, so daß sie allein zu funktionieren vermögen bis zu der Zeit, wo die Zentren wieder imstande sind, die Kontrolle der Funktion zu übernehmen.

Ebbinghaus (Dortmund).

---

5) **J. Sternberg.** Das Gebiet der ambulatorischen Operationen.

(Med. Klinik 1908. p. 895.)

Verf. erwägt die Zulässigkeit einer ambulatorisch auszuführenden Operation (nach den Gesichtspunkten der Transportfähigkeit des Kranken und der Art des Transportes, der Nachbehandlung, Pflege, Ruhe, Schonung) und die einzelnen Stufen einer ambulatorischen Operation (vorherige Stuhlregelung, allgemeine Körperreinigung, Reinigung des Operationsfeldes, Betäubungsverfahren, Blutstillung, ruhigstellender und schützender Verband, Beseitigung des Nachschmerzes). Zu letzterem Zwecke wird häufig Orthoform und Anästhesin in die Wundhöhle und auf die Nahtlinie gestreut, später Morphium gegeben.

Ambulatorisch sind die meisten Operationen an den leicht fortzuschaffenden Kindern auszuführen, ferner zahlreiche Ohren-, Nasen-, Kehlkopf-, Augenoperationen, endlich viele chirurgische Eingriffe an Leuten, die daheim ein wenig Pflege und Ruhe haben. Zwei Schranken grenzen das Gebiet ein: Die chirurgische Technik und die sozialen Verhältnisse.

Georg Schmidt (Berlin).

Digitized by Google

6) **Landouzy.** Valeur sémiologique des leucoplasies des joues et de commissures, dites »Plaques des tumeurs«.

(Bull. de l'acad. de méd. 1908. Nr. 25.)

Diese weißen, perlmutter- oder zwiebelschalenartig glänzenden Streifen, die sich, vom Mundwinkel angefangen, in der Höhe und Richtung des Zahnreihenschlusses von der Wangenschleimhaut nach rückwärts ziehen und mit dem Rauchen ätiologisch in Zusammenhang gebracht werden, sind ausnahmslos untrügerische Zeichen für Syphilis. Sie finden sich auch bei Nichtrauchern. Das Rauchen spielt dabei nur eine fördernde Rolle. — Mehrere Krankengeschichten und Abbildungen. **Neugebauer** (Mährisch-Ostrau).

7) **Solieri.** Transversaler Schnitt des Rückenmarkes, bedingt durch eine Schnittwaffe, in der Höhe des 3. Rückenwirbels.

(Mitteilungen a. d. Grenzgebieten d. Medizin u. Chirurgie Bd. XIX. Hft. 1.)

Einem 36jährigen Manne war ein Messerstich durch den 3. Brustwirbelbogen beigebracht worden mit Erscheinungen der Rückenmarksdurchtrennung. Es wurde sofort das Rückenmark freigelegt und vollkommene, glatte Durchschneidung des Rückenmarkes konstatiert. Die beiden Enden waren 2,5 cm auseinander gewichen, ließen sich jedoch mit Catgut zusammennähen. Es erfolgte Heilung per primam, allein die Leitung im Rückenmarke stellte sich nicht wieder her. 3 Monate später Tod durch Dekubitus und Infektion der Harnwege.

S. vergleicht die in seinem Falle beobachteten Folgen der Rückenmarksdurchschneidung mit den Fällen anderer Autoren und zeigt, daß die sehr verschiedenen Angaben darauf beruhen, daß von den beiden Enden des durchtrennten Rückenmarkes Degenerationsprozesse ausgehen; infolge davon müssen die Erscheinungen verschiedene sein, je nachdem man bald nach der Verletzung oder erst später den Fall beschreibt; denn es gesellen sich auch die degenerativen Symptome hinzu, welche nicht der reinen Markdurchtrennung an sich zukommen. Ferner werden durch Bahnen des Sympathicus vikariierend Innervationen geleistet von Organen, die gelähmt sein sollten.

Als direkt abhängig von der Rückenmarksdurchtrennung ist zu betrachten: 1) die schlaffe motorische und sensible Lähmung; 2) die dauernde Vernichtung der Sehnenreflexe; 3) der Dekubitus. — Dazu können sich mit verschiedener Intensität und in verschiedener Gruppierung, je nach der Beobachtungsperiode und der Mitwirkung anatomischer oder physio-pathologischer Veränderungen, folgende Symptome gesellen: 1) Die anfangs erhaltenen Hautreflexe können später fehlen. 2) Klonische, spontane oder reflektorische Kontraktionen der Glieder, in der Periode der auf- und absteigenden Entartungsprozesse im Rückenmarke. 3) Parästhesien in den unteren Gliedmaßen, durch den Sympathicus geleitet; schmerzhafte Parästhesien im Brustkorb und in den oberen Gliedmaßen durch Reizung der Zellkerne im zentralen Segment vor Einsetzen der Entartung. 4) Priapismus und ge-

Digitized by Google

steigerte Dermographie in der Initialperiode; später Schwinden dieser Erscheinungen. 5) Anfangs Mastdarm- und Blasenlähmung mit Retention; dann fast normale Mastdarm- und Blasenfunktion mit Empfindung des Entleerungsbedürfnisses durch vikariierende Sympathicusfunktion und lokale Reflexe. Später Stuhl- und Harninkontinenz durch Degeneration im distalen Rückenmarkssegment.

Wenn auch in den meisten Fällen, ebenso wie im vorliegenden, die Naht des durchtrennten Rückenmarkes ohne Erfolg für die Wiederherstellung der Nervenbahnen war, so zeigen die Fälle von Stewart und Fowler, daß bisweilen doch danach die Nervenfasern sich regenerieren können, was nach dem Fallenlassen der Neuronentheorie und der Erkenntnis, daß der distale Teil des Achsenzylinders durch die wuchernden Zellen des Neurilemms und der Schwann'schen Scheide wiederhergestellt wird, verständlich ist. **Haeckel** (Stettin).

---

8) **H. Iselin.** Tetanie jugendlicher Ratten nach Parathyreoidektomie. Steigerung der tetanischen Reaktionsfähigkeit jugendlicher Ratten bei Nachkommen parathyreoidektomierter Ratten.

(Deutsche Zeitschrift für Chirurgie Bd. XCIII. p. 397.)

9) Derselbe. Wachstumshemmung infolge von Parathyreoidektomie bei Ratten. Ein Beitrag zur Kenntnis der Epithelkörperchenfunktion bei jungen Ratten. (Vorläufige Mitteilung.)

(Ibid. p. 494.)

Die Tierversuche, über deren Ergebnis hier berichtet wird, stammen aus der Baseler chirurg. Klinik (Prof. Wilms).

Die erste Arbeit behandelt die Folgen der Exstirpation der Epithelkörperchen (Glandulae parathyreoideae) bei jungen Tieren, worüber bisher noch wenig gearbeitet ist; die Nebenschilddrüschen wurden mit Schere und Pinzette unter bester Schonung der Schilddrüse exstirpiert, wobei 5—12 Wochen alte gefleckte Ratten zur Untersuchung dienten. Die sieben gesunden Versuchstiere bekamen nach der doppelseitigen Exzision der Epithelkörperchen sämtlich eine akute, innerhalb 2 Tagen tödlich verlaufende Tetanie — mithin sind die jugendlichen Ratten viel empfindlicher gegen die Schädigungen dieses Drüsenapparates als die erwachsenen. Noch viel empfindlicher zeigten sich junge Ratten, die von parathyreoidektomierten Eltern stammten. Diese Tiere überlebten die Operation durchschnittlich nur 4 Stunden und gingen unter epilepsieartiger, foudroyanter Tetanie zugrunde. Für die Menschen haben die Parathyreoidektomieversuche bei jungen Tieren Interesse im Hinblick auf die bekanntlich bösartige Kindertetanie, und auch die veränderte Reaktion junger, von parathyreoidektomierten Eltern abstammender Tiere auf die Operation hat klinische Bedeutung für die Nachkommenschaft kachektisch gewordener strumektomierter Frauen.

Die zweite Arbeit betrifft die Körperentwicklung junger Ratten, die die Parathyreoidektomie überlebten. Von weißen Ratten überlebte

Digitized by Google

fast die Hälfte diesen Eingriff, viel empfindlicher (vgl. den Bericht über die erste Arbeit) ist die gefleckte Ratte. Wird eine solche aber nur einseitig der Operation unterzogen und ihr gleichzeitig eine Einpflanzung fremder Epithelkörperchen in die Milz gemacht, so kann sie sich von der eingetretenen Tetanie erholen, wird aber hin und wieder rückfällig und gerät in eine chronische Form der Tetanie, die sich durch Apathie, Zittern beim Aufheben an der Nackenhaut und fast fortdauernde Masseterkrämpfe äußert. Durch letztere entstehen Ernährungsstörungen und Abbrüche der Zähne, gefolgt von Alveolarperiostitis und Zahnfistelbildungen. Außerdem bekommen diese Tiere ein struppiges Fell und leiden an ihrer ganzen Körperentwicklung Not, indem sie ungenügend an Gewicht zunehmen und im Wachstum zurückbleiben. J. hatte Gelegenheit, sieben solcher Tiere zu beobachten (Sektion steht noch aus), worüber Näheres mitgeteilt wird. Eine Gewichtstabelle, betreffend die Entwicklung dieser Tiere, denen entsprechend jedesmal ein nicht operiertes Kontrolltier beobachtet ist, dazu Photogramme operierter und nicht operierter Tiere, endlich ein Röntgenbilderpaar — wieder von Versuchs- und Kontrolltier — zeigen deutlich die durch die Epithelkörperchenexstirpation verursachte Entwicklungsstörung, welche für den Menschen in Sachen des kongenitalen Myxödems und der Thyreoaplasie Bedeutung hat.

Meinhard Schmidt (Cuxhaven).

10) **W. Whitla.** The etiology of pulmonary tuberculosis.

(Lancet 1908. Juli 18.)

Die übersichtlich zusammengestellten Ergebnisse der neuen Tuberkuloseforschung unter Heranziehung der Arbeiten aller auf diesem so überaus wichtigen Gebiete tätigen Autoren. Verf.s Resultate gipfeln in den Sätzen: Die alimentäre Infektionsart der Lungentuberkulose spielt eine überaus wichtigere Rolle wie Entstehungsmodus der Krankheit durch Inhalation. Eine prinzipielle Verschiedenheit der Menschen- und Rindertuberkulosebazillen besteht nicht.

Die interessante und eingehende Arbeit kann nur zur Lektüre empfohlen werden, wennschon sie prinzipiell Neues nicht bringt.

H. Ebbinghaus (Dortmund).

11) **M. Schwab.** Die Vorbereitung der Kranken zur Laparotomie.

(Med. Klinik 1908. p. 863.)

Die operative Prophylaxe verfügt über keine spezifischen Mittel. Daher muß allgemein dem Kräfteverfall, der aufgeregten Herztätigkeit, ungenügenden Nahrungsaufnahme, fehlenden Nervenentspannung entgegen gearbeitet werden durch reichliche und kräftige Ernährung, Einschränkung des bisher vor der Operation üblichen reichlichen Abführens, Schlaf- und Beruhigungsmittel (Veronal, Digitalis, Morphium-Skopolamin usw.). Von den wirksamen Desinfektionsweisen ist die kürzeste die beste (Benzin-Joddesinfektion). Schonende Einleitung und

Digitized by Google

zweckmäßige Durchführung der Inhalationsnarkose. Vernünftige Mundpflege.

Georg Schmidt (Berlin).

---

12) **Federmann.** Über die Beurteilung und Behandlung der akuten Peritonitis.

(Berliner klin. Wochenschrift 1908. Nr. 28.)

Die Aussichten der Operation sind um so günstiger, je früher der Eingriff erfolgt. Nur wenn wir in jedem Stadium des Verlaufes das anatomische Bild in seiner bisherigen und weiteren möglichen Entwicklung vor Augen haben, erlangen wir einen Standpunkt für unser therapeutisches Handeln. — Die Schwere der Entzündung hängt von der Intensität der Infektion und von der Reaktionskraft des Organismus ab. Man sollte nur zwischen begrenzter und fortschreitender Peritonitis unterscheiden; die Unterschiede beider Formen sind nur gradueller Natur. In den ersten 24—48 Stunden ist in der größten Mehrzahl aller Peritonitiden das Exsudat ein freies (diffuses) und befindet sich lose zwischen den Därmen; erst sekundär kommt es durch Ablagerung von Fibrin zu Verklebungen (intraperitonealer Abszeß). Aus dieser Genese erklärt sich ungezwungen die mannigfaltige Lokalisation der Abszesse. Zwischen dem Abszeß und der völlig unbegrenzten, freien Peritonitis gibt es zahllose Übergänge. Zwei Gruppen von fortschreitender Peritonitis lassen sich trennen; die exsudative und die trockene; die letztere stellt die allerschwerste Form dar, die peritoneale Sepsis. In ihr Gebiet gehört die größte Zahl der postoperativen Peritonitiden. Die Symptomatologie, die eingehend geschildert ist, kann als bekannt übergangen werden. Die rationelle Therapie der akuten Peritonitis kann nur die operative sein; sie bietet aber nur im Frühstadium günstige Aussichten. Eine Peritonitis befindet sich solange im Frühstadium, als die Widerstandskraft des Organismus einen bestimmten Grenzwert noch nicht überschritten hat. Die Dauer des Frühstadiums schwankt je nach der Dignität der Infektion. Als Höchstgrenze für die Ausführung einer Frühoperation nimmt F. 36 Stunden nach Beginn der ersten erheblichen Krankheitserscheinungen an; bei Magen-Darmperforationen muß innerhalb der ersten 12 Stunden operiert werden, wenn Erfolg erwartet werden soll.

Der operative Eingriff hat zwei Hauptaufgaben: 1) den Ausgangspunkt der Infektion zu beseitigen; 2) vorhandenes entzündliches Exsudat zu entleeren und durch die dauernde Ableitung nach außen die weitere Resorption von Giftstoffen ins Blut zu verhindern. Kleine Schnitte, die bis auf ein kleines Drainloch geschlossen werden, sind ausreichend.

Bei der diffusen gonorrhoischen Peritonitis, die einer spontanen Ausheilung fähig ist, ist die Frühoperation unnötig. Ihre Erkennung ist oft nicht leicht, da sie stürmisch einsetzt und schwere Erscheinungen macht.

Eine besondere Stellung nimmt die Appendicitis ein. Bei der Appendicitis simplex hält F. eine Frühoperation für überflüssig, bei der Appendicitis destructiva (gangr. perfor.) mit eitriger Peritonitis

Digitized by Google

soll stets in den ersten 36 Stunden operiert werden. Fälle, welche später in chirurgische Behandlung kommen, müssen individuell behandelt werden; ein prinzipieller Standpunkt läßt sich für die im Intermediärstadium befindlichen Fälle nicht formulieren. Verf. macht sein Handeln von der Blutuntersuchung abhängig: bei 20000 Leukocyten und darüber operiert er, bei 15000 oder darunter wartet er ab.

Das beste Mittel, um den Organismus widerstandsfähig zu machen, wenn abgewartet werden muß, sind permanente Kochsalzinfusionen in den Mastdarm, mehrere Liter am Tage. Opium ist zu verwerfen.

Ist ein Abszeß deutlich nachweisbar, so soll er geöffnet werden; der Wurmfortsatz ist dann in der Regel nicht entfernbar.

Langemak (Erfurt).

---

13) **W. H. Battle.** The necessity for the removal of the appendix after perityphlitic abscess.

(Lancet 1908. Juli 11.)

Verf. vertritt folgenden Standpunkt: Die Behandlung des perityphlitischen Abszesses wird am sichersten in zwei Stadien vorgenommen: 1) die Entleerung des Eiters und die Drainage des Abszesses; 2) die Entfernung des Wurmfortsatzes. Die Ansicht derer, die glauben, daß der Wurmfortsatz durch seine Eiterungen obliteriere, erweist sich für einen bedeutenden Prozentsatz der Fälle als irrig. Die Schnittführung Verf.s durch die Rectusscheide mit stumpfer Retraktion des Rectus medialwärts erwies sich zwecks Vermeidung späterer Hernien als die beste.

H. Ebbinghaus (Dortmund).

---

14) **Runge.** Appendicitis während der Schwangerschaft, Geburt und Wochenbett.

(Berliner klin. Wochenschrift. 1908. Nr. 27.)

Die Appendicitis während der Schwangerschaft ist eine seltene Erkrankung. Der Einfluß der Schwangerschaft auf den Verlauf einer Appendicitis ist kein ungünstiger; da jedoch der Wurmfortsatz mit dem Blinddarm durch die Schwangerschaft in die freie Bauchhöhle verlagert wird, kann die Entzündung verhängnisvoller als sonst werden. Es ist nicht erwiesen, daß die Schwangerschaft zur Rezidivierung einer Appendicitis prädisponiere. Viel ungünstiger ist der Einfluß der Appendicitis auf die Schwangerschaft: in 54,5% wurde dieselbe frühzeitig unterbrochen, und zwar zumeist wenige Tage nach dem ersten Anfall. Die Mütter sind noch mehr gefährdet als die Früchte; von den operierten Fällen starben 45%, von den nichtoperierten 24%. — Obwohl die Adnexentzündungen meist doppelseitig sind, kommen Verwechslungen von rechtsseitiger Adnexerkrankung und Appendicitis nicht selten vor. In verdächtigen Fällen ist stets eine gleichzeitige Messung der Temperatur in der Achselhöhle und dem Mastdarm vorzunehmen; zeigen sich hierbei erhebliche Unterschiede, von 1,0—2,6°, so spricht dies also für Appendicitis. — Die Komplikation von Schwangerschaft

Digitized by Google

und Appendicitis ist immer eine sehr ernste. Je früher eingegriffen wird, um so besser die Prognose. Die Schwangerschaft wegen einer Appendicitis zu unterbrechen, wäre unbedingt falsch. Der Eintritt der Geburtstätigkeit des Uterus verschlechtert die Prognose der Appendicitis um ein bedeutendes. Selbst wenn schon Symptome einer allgemeinen Peritonitis vorhanden sind, muß noch operiert werden. Daneben gebe man bis zur Operation Morphium in kleinen Dosen, um das Eintreten eines Aborts oder einer Frühgeburt zu verhindern. Tritt die Unterbrechung der Schwangerschaft doch ein, so gestaltet sich die Prognose um so günstiger, ein je längerer Zeitraum zwischen Operation und Geburt bzw. Abort verstreicht.

Besteht eine Appendicitis beim Eintritt einer Geburt, so ist sofortige Operation angezeigt. Die Prognose ist auch hier ernst. Die Indikationen zur Vornahme der Appendektomie im Wochenbett sind die gleichen wie außerhalb desselben. **Langemak** (Erfurt).

---

15) **Christel.** Zur Diagnose der Appendicitis im Bruchsack. (Straßburger med. Zeitung 1908. Hft. 5.)

C. berechnet, daß in 8—9% der Schenkelbrüche der Wurmfortsatz als Inhalt vorkommt. Häufig gibt er zu Störungen des Befindens Veranlassung, da er sich leicht entzündet, wenn er den alleinigen Bruchinhalt bildet. An den Druckstellen der Bruchpforte kann sich ausgesprochene Atrophie aller Schichten des Wurmes ausbilden. Meist kommt es dann infolge Entzündung zu sekundärer Einklemmung.

Für die primäre Einklemmung kann nicht der Umstand geltend gemacht werden, daß die Entzündung an der Schnürfurche scharf absetzt. Denn es ist sehr gut denkbar, daß die Entzündung nur an dem im Bruchsack gelegenen und somit vielen Schädigungen ausgesetzten Teile sich abspielt. Solch entzündeter Wurmfortsatz kann natürlich nach einer Reposition des Bruches auch intraabdominell ausheilen.

Für eine primäre Einklemmung dürfte nur sprechen: klares oder wenig getrübtes Bruchwasser, nicht verwachsener Wurm, feste Einschnürung, Stauungsfärbung des Organes ohne nekrobiotische Veränderung, Schlingenbruch des Wurmes ohne Verwachsungen, Mangel chronischer Entzündung und Veränderungen in der Schnürfurche infolge Druckes.

Zur Differentialdiagnose ist der Anamnese eine große Bedeutung zuzusprechen. Wiederholte Schmerz- oder Schwellungsanfälle, Schmerzen in gewissen Stellungen, oder gar entzündliche, phlegmonöse Prozesse mit Eiterentleerungen werden für eine Appendicitis im Bruchsack zu verwerten sein.

C. hat in einem Falle die Wahrscheinlichkeitsdiagnose auf Appendicitis im Bruchsack richtig gestellt. Bei einer 47jährigen Frau, die seit 4 Tagen Stuhl- und Windsperre hatte, und bei der sich schon früher Eiter aus dem Bruch entleert hatte, fand sich im verdickten Bruchsack ein etwa 3 cm langes Stück des Wurmes,

*

Digitized by Google

an der Spitze perforiert. Außerdem kam noch ein dunkel-blaurotes, gut fingerkuppengroßes Darmstück zum Vorschein. Nach Abtragung des Wurmes und Reposition der Schlinge trat Heilung ein.

Der abgeschnürte Darm und der eingeklemmte Processus zeigten deutliche Unterschiede. Bei ersterem sah man nur akute Schädigungen. Bei letzterem konnte man erkennen, daß es sich um eine chronische Entzündung gehandelt hatte.

E. Moser (Zittau).

---

16) **R. W. Murray.** Hernia its cause and treatment. 99 S. London, **J. & A. Churchill,** 1908.

Nach M. sind die Hernien alle kongenital angelegt. Der kongenital angelegte Bruchsack ist für Ätiologie und Operation der Brüche das Wichtigste. Bei Kindern wird in 11% aller Fälle die Tunica vaginalis offen gefunden. Der Typus des vollkommen von der Tunica vaginalis getrennten Sackes ist also auch angeboren.

M. hat an Leichen Unteruchungen anstellen lassen, ob sich bei Leuten, die keine Hernie haben, noch nicht obliterierte Teile des Proc. vagin. testis finden. In der Tat fand Raw unter 200 Leichen in 47 Fällen einen derartigen Bruchsack; an diesen 47 Leichen waren 68 Divertikel. In einem Falle war ein Leisten- und Schenkeldivertikel auf beiden Seiten. Meistens war der nicht obliterierte Teil des Proc. vagin. ungefähr 1 Zoll lang; die Öffnung nach dem inneren Leistenring war meist äußerst klein.

Der Befund eines Bruchsackes in der Leistengegend beweist also noch nicht, daß der Träger desselben wirklich einen Bruch hat.

Ob nun eine Hernie zustande kommt, hängt einmal von der Weite des inneren Leistenringes und von der Beschaffenheit der Muskulatur ab, die mit dem Poupart'schen Band zusammen einen sphinkterartigen Verschluß des Kanales bildet. Bei enger Öffnung und guter Muskulatur ist die Wahrscheinlichkeit einer Bruchbildung gering, und umgekehrt. Daß in der Pubertät so viele Leistenbrüche entstehen, kommt daher, daß in dieser Zeit die Muskulatur oft überanstrengt wird und nachgibt.

Die Nagetiere leiden bei offenem und weitem Leistenkanal nicht an Hernien, weil die Muskeln den Kanal gut schließen. Bei Pferden nehmen die Tierärzte ohne weiteres an, daß Hernien sich nur in einem schon vorhandenen Bruchsack ausbilden. Die operative Abbindung und Entfernung des Bruchsackes gibt bei Hengsten gute Erfolge.

Direkte Hernien sollen in 55% doppelt vorkommen. Auch hier spielen präformierte Lücken und Ausstülpungen des Bauchfelles eine Rolle. Nabelbrüche müssen auch von der Geburt an als Peritonealausstülpungen angelegt sein, selbst wenn sie erst später, nach Entbindungen u. dgl., zur Beobachtung kommen.

Von den oben erwähnten 68 Peritonealausstülpungen an 200 Leichen waren nicht weniger als 58 den Schenkelbrüchen entsprechend, 14 davon bilateral. Die spätere Entwicklung der Schenkelbrüche aus den präformierten Divertikeln wird durch die seitliche Entwicklung des Beckens und durch Schwangerschaft begünstigt.

Digitized by Google

Bei Flaschenkindern wählt M. zur Operation möglichst den 3. Monat. Handelt es sich um Brustkinder, so wartet er bis zum Alter von 8 Monaten. Bis dahin wird ein Bruchband getragen. Im Einzelfalle kann natürlich davon abgewichen werden.

Bei der Operation kindlicher Leistenhernien unterbindet und exstirpiert M. nur den Bruchsack möglichst hoch und näht dann die Aponeurose. Die Beziehungen des Bruchsackes kindlicher Brüche zur Tun. vagin. werden eingehend besprochen. Bei Unvollständigkeit des Descensus und der Entwicklung des Hodens hat M. diesen oft abgetragen, bisweilen auch in den Bauch versenkt.

Wenn nur für gründliche Entfernung des Bruchsackes Sorge getragen wird, dann hat man mit allen Operationsverfahren gleich guten Erfolg. M. selbst legt in Trendelenburg'scher Hochlagerung den Bruchsackhals frei, der meistens verdickt ist, befestigt und unterbindet ihn. Dann wird die durchschnittene Aponeurose unter Übereinandernähen der Wundränder wieder vereinigt, derartig, daß sie gerade über dem unterbundenen Bruchsack doppelt liegen. Die Stelle des äußeren Leistenringes wird besonders mit einer Naht gesichert. Bei Isolierung des Bruchsackes soll der Genitocruralnerv nicht beschädigt werden, da sonst der Cremaster gelähmt wird und der Hoden herabhängt.

Nach 2 Wochen läßt M. die Operierten aufstehen und nimmt — wohl im Widerspruch mit vielen anderen Chirurgen — an, daß eine Bassinioperation die Kranken viel länger ans Bett fesselt.

Rückfälle will er bei Leuten unter 40 Jahren nicht, bei solchen über 40 an 2 von 31 Operierten gesehen haben.

Bei großen Brüchen älterer Personen hat M. den Versuch gemacht, den Bruchinhalt mittels eines eingenähten Polsters zurückzuhalten, hat aber keine ermutigenden Erfolge zu verzeichnen.

Bei Schenkelbrüchen wird außer der möglichst hohen Abbindung des Bruchsackes das umgebende Fett sorgfältig entfernt. Bei Nabelbrüchen wird die Aponeurose zusammen mit dem Bauchfell mit einigen Matratzennähten von oben nach unten übereinander genäht, nachdem das Bauchfell grundsätzlich eröffnet ist.

Eine Nachfrage bei Ärzten verschiedener Länder der Welt hat ergeben, daß Hernien bei allen Völkern weit verbreitet sind. In einigen Gegenden kommen Schenkelbrüche seltener vor.

Zum Schluß sind M.'s operative Resultate der letzten 3 Jahre kurz zusammengestellt.

Das kleine Buch ist sehr lesenswert, selbst wenn man in manchem anderer Ansicht ist als der Verf. Eine Reihe guter Bilder erläutern den Text.

E. Moser (Zittau).

Digitized by Google

17) **H. M. W. Gray.** Motor functions of the stomach (a) in normal cases, (b) after gastroenterostomy, as demonstrated by X-rays.

(Lancet 1908. Juli 25.)

Die X-Strahlenbeobachtung des Magens nach Wismutmahlzeiten ist nach Verf. als die wahrscheinlich beste Methode für das Studium seiner Motilität zu betrachten. Der Röntgenschirm gibt die brauchbarsten Beobachtungsresultate, und auch eine Zeichnung mit dem Orthoradiographen ist dem Röntgenogramm vorzuziehen. Die Momentphotographie wird nach ihrer röntgenographischen Vervollkommnung wahrscheinlich die besten Resultate zu geben imstande sein. 14 sehr interessante Röntgenogramme und Zeichnungen illustrieren die Beobachtungen Verf.s, der zu folgenden Schlüssen kommt: 1) der Magen ist in seiner natürlichen Form nicht von der allgemein angenommenen Gestalt; 2) der Magen ist ein aus zwei Abteilungen, und zwar aus einem kardialen und einem pylorischen Teil bestehendes Organ; die Grenze zwischen beiden wird durch einen physiologischen Spinkter gebildet; 3) die beiden Magenteile arbeiten zum großen Teil unabhängig voneinander; 4) während der Verdauung behält die kardiale Portion in großer Ausdehnung ihre Sackform, wobei nur ihr distaler Teil sichtbare Peristaltik aufweist; im Gegensatz dazu ist die pylorische Portion von tubulärer Form und zeigt während der Zeit starke peristaltische Wogen in ihrer gesamten Ausdehnung; 5) um die physiologischen Verhältnisse möglichst aufrecht zu erhalten, bzw. wieder herzustellen, sollte die künstliche Gastroenteroanastomose im pylorischen Rohr angelegt werden. Das, was Murphy u. a. als zweckmäßig auf Grund ihrer Erfahrung empfehlen, vermag Verf. durch exakte, direkte Beobachtung zu bekräftigen und als rationell zu beweisen; 6) Verf. bezweifelt sehr, daß bei nicht vorhandener aktueller Striktur des Pylorus der Mageninhalt eher durch den Pylorus zu gehen neigt, als durch eine laterale Anastomose der Pars pylorica. Diese Annahme ist zwar weit verbreitet, erhält jedoch durch Verf.s Beobachtungen keine Stütze.

Verf. verwandte zu seinen Versuchen das reine Bismuth. carbon. Irgendwelche nachteiligen Folgen des Salzes, das natürlich in großen Quantitäten genommen werden muß, sind nicht beobachtet. Verunreinigungen des Salzes haben indessen anderwärts zu Vergiftungserscheinungen geführt. **H. Ebbinghaus** (Dortmund).

---

18) **Roith.** Die physiologische Bedeutung der einzelnen Dickdarmabschnitte, zugleich ein Beitrag zur Lehre von der Antiperistaltik.

(Mitteilungen aus den Grenzgebieten der Medizin und Chirurgie Bd. XIX. Hft. 1.)

Experimente und röntgenologische Untersuchungen an Tieren haben bewiesen, daß die verschiedenen Abschnitte des Dickdarmes sich in bezug auf ihre Funktion sehr verschieden verhalten; im Coecum, Colon

Digitized by Google

ascendens und proximalen Teil des Colon transversum finden antiperistaltische Bewegungen statt, um den Darminhalt lange Zeit festzuhalten bis zu genügender Einwirkung. Der distale Teil des Colon transversum und Colon descendens dienen zum raschen Weitertransport des eingedickten Kotes, und sind frei von antiperistaltischen Bewegungen, während solche wieder im Colon sigmoideum vorzukommen scheinen. R. machte es sich nun zur Aufgabe, diese Tatsachen am Menschen nachzuprüfen, teils durch Untersuchung der Füllungszustände in Leichen, teils am Lebenden, bei denen Darmausschaltungen im Bereich des Dickdarmes ausgeführt worden waren. Er kann die Ergebnisse der Tierexperimente nur bestätigen. Für die Praxis ergibt sich daraus der Hinweis, daß man für die Ausschaltung des Blinddarmes hauptsächlich die Anastomose zwischen Ileum und Mitte des Colon transversum wählen soll. Die Anlegung einer Kolostomie soll, wenn es sich hauptsächlich um Stauung im aufsteigenden Dickdarmschenkel und Querkolon handelt, in der Gegend des Blinddarmes erfolgen. Der dauernde Kunstafter soll in der Nähe der linken Flexur oder am absteigenden Dickdarm angelegt werden. **Haeckel** (Stettin).

---

19) **J. F. Erdmann.** Renal and ureteral calculi complicating or simulating appendicitis.

(New York med. record 1908. März 14.)

E. bespricht die diagnostischen Schwierigkeiten, die sich bei der Unterscheidung zwischen gewissen Fällen von Appendicitis, die ohne typischen akuten Anfall zur Beobachtung kommen, und Steinen in den oberen Harnwegen ergeben können. Wenn der Stein im Beckenteil des Harnleiters liegt oder im Hilus, kann sogar ein reflektorischer Schmerz auf Druck an dem McBurney'schen Punkte ausgelöst werden. Dagegen folgt dem plötzlichen Entfernen der tastenden Hand (Blumenberg's Symptom) nicht der Schmerz wie bei Appendicitis nach dem Nabel hin, sondern nach dem Leistenkanal zu, der Richtung des Harnleiters entsprechend. Auch bei Husten und tiefer Inspiration sollen Steinleiden gewöhnlich nicht schmerzen. Häufig gibt eine exakte Urinanalyse Aufschluß. In der Anamnese muß besonders jede Magen-Darmstörung als für den Wurmfortsatz sprechend angesehen werden. Empfindungen im Gebiet des Genitocruralis, in den Genitalien, der Harnröhre, der inneren Oberfläche der Hüfte und des Oberschenkels, besonders aber gelegentlicher Harndrang sprechen für Stein, Temperaturerhöhung für Appendicitis. Bei der Cystoskopie ist bei Steinleiden meist eine Schwellung der betreffenden Harnleitermündung bemerkbar. Röntgenographie und Gebrauch eines Harnleiterkatheters mit wachsüberzogener Spitze, an der man einen Steineindruck erkennen kann, müssen zur Hilfe herangezogen werden.

Bei Steinen im Beckenteil des Harnleiters zieht Verf. einen transperitonealen Eingriff zur Lokalisierung vor, entfernt aber den Stein durch einen anschließenden kleinen extraperitonealen Schnitt vom

Digitized by Google

äußeren Rande der ersten Inzision ausgehend. Bei hohem Sitz folgt E. in der Schnittrichtung den Angaben von Israel, untersucht aber auch hierbei, vorausgesetzt, daß die Harnorgane nicht infiziert sind, durch eine Öffnung im Bauchfell jedesmal den Wurm.

Drei instruktive Fälle von Komplikationen der Appendicitis mit Steinleiden vervollständigen die Abhandlung.

Loewenhardt (Breslau).

---

20) **E. Liek.** Experimentelles über Kollateralkreislauf der Niere.

(Deutsche Zeitschrift für Chirurgie Bd. XCIII. p. 101.)

Für die Frage nach der Möglichkeit der Wirksamkeit der Edebohls'schen Nierenenthülsung bei Morbus Brightii, desgleichen der der Talma'schen Operation nachgeahmten Netzeinhüllung der enthülsten Niere (›Epiplonephroplastik‹) sind die Verhältnisse des Kollateralkreislaufes der Niere von fundamentaler Wichtigkeit; denn nur in dem Falle, daß, wie Edebohls und seine Anhänger annehmen, von den Nierenkapselgefäßen aus eine Ernährung des Nierengewebes stattfinden kann, kann von der Möglichkeit einer Wirksamkeit der Operationen die Rede sein. Zahlreiche sorgfältige, von L. an Kaninchen und Katzen zum Studium der Nierenblutzirkulation ausgeführte Versuche setzen L. instand, zu diesen Fragen ein wohlbegründetes Urteil abzugeben, das aber, kurz gesagt, zuungunsten der fraglichen Operationen und deren hypothetischer Grundlage ausgefallen ist.

L. berichtet zunächst über Vorversuche, die ein Bild von der Art und Ausdehnung der normalerweise vorhandenen Nierenkollateralen geben. Entweder wurden lebenden Tieren beide Gefäße einer Niere doppelt unterbunden und durchschnitten — dann ergab nach verschieden langer Zeit die anatomische Untersuchung, wieviel von solchen Nieren nekrotisch geworden war —, der nicht nekrotisch gewordene Anteil verdankt seine Erhaltung den Kollateralen. Oder man injiziert am eben getöteten Tiere — wieder nach Unterbindung der Nierengefäße — Farbstofflösungen in die Aorta; dann sind die in der Niere zu findenden injizierten Gefäßbezirke durch die Kollateralgefäße gefüllt. L.'s Resultate gehen dahin, daß außer den großen Nierengefäßen im Nierenhilus eine Reihe kleinerer Gefäße eindringen, die teils sich von Gefäßen des Harnleiters abzweigen, teils aber Ästchen der Nierenarterie selbst sind, die diese vor ihrer Verzweigung am Hilus abgibt. Allerdings treten auch von außen, d. h. von der Fettkapsel aus, Ästchen nach der Niere; aber stets sind die Hiluskollateralen viel stärker als die Kapselkollateralen, und ob die Kapselkollateralen der Regel nach mit den Hiluskollateralen anastomosieren, ist sehr zweifelhaft. Jedenfalls erhält aber die Capsula propria vom Hilus aus mehr und größere Gefäße als von der Fettkapsel aus.

Tierversuche verschiedener Autoren zur Prüfung, ob mittels einfacher Nierenenthülsung ein ausgiebiger Kollateralkreislauf zu er-

Digitized by Google

reichen ist, haben mit wenigen Ausnahmen ein negatives Resultat ergeben. Auch L. hatte bei acht Tieren ein gleiches Resultat, er geht aber auf diese Versuche nicht näher ein. Dagegen berichtet er eingehend über den Verlauf der Versuche mit der »Epiplonephroplastik«. Die Versuchstechnik besteht darin, daß die lumbal freigelegte Niere zunächst enthülst wird. Dann wird das Bauchfell eröffnet, das Netz um die nackte Niere herumgelegt und das Ganze in die freie Bauchhöhle versenkt. Von den Nierengefäßen wurden bald beide, bald nur die Vene unterbunden — teils gleichzeitig mit der Netzplastik, teils verschieden lange Zeit später. Einem Teil der Tiere wurde dann späterhin noch die unverletzte Niere exstirpiert. Die Versuche ergaben, daß die Netzeinhüllung der enthülsten Niere allerdings die Folgen der Gefäßunterbindung für das Organ etwas weniger schwer gestaltet, es werden bei dem Verfahren kleinere Teile des Organes nekrotisch; L. hat aber nicht gefunden, daß dies auf Bildung neuer Gefäßbahnen bzw. Verbindungen zwischen Netz- und Nierengefäßen beruht, niemals hat er auch nur einen Glomerulus von den Kapselkollateralen aus injiziert gefunden. Seinen Befunden widersprechende Ansichten anderer Experimentatoren unterzieht L. genauer Kritik und führt aus, daß es andere Gründe sind, worauf es beruht, daß tatsächlich die Epiplonephroplastik günstig wirkt. Er findet sie darin, daß das umhüllende Netz die Niere oder wenigstens Teile derselben länger lebensfähig erhält, auch ohne direkte Zuführung von Blut, etwa durch Osmose. Während der Zeit, wo die Niere auf diesem Wege vor dem schnellen Absterben geschützt wird, könnten sich die unversehrten Hiluskollateralen genügend erweitern, um wenigstens einige Teile des Organs zu erhalten. Daß sich neue Gefäßversorgungen der Niere vom Netze bzw. der von diesem gebildeten neuen Kapsel herstellen, bestreitet L. entschieden. Wenn auch die Ergebnisse der Tierexperimente nicht ohne weiteres auf den Menschen übertragbar sind, bezweifelt Verf. doch die Nützlichkeit der gegen die chronische Nephritis bei diesem empfohlenen Operationen.

Meinhard Schmidt (Cuxhaven).

---

21) **W. H. Thomson.** Acute invasion of the kidneys by the bacillus coli.

(New York med. record 1908. März 21.)

T. macht darauf aufmerksam, daß nicht nur einige Fälle von chronischer Nierenerkrankung ihren Ursprung wiederholten leichten Infektionen vom Nahrungskanal aus verdanken, sondern daß auch ein ganz besonderer Typus einer akuten fieberhaften Nierenerkrankung von einer Invasion mit Bacillus coli herrühre. Der Beginn setzt plötzlich mit Schüttelfrösten, eventuell mit Delirium und schweren zerebralen Symptomen unter hohem Fieber ein; sehr schlechtes Allgemeinbefinden ist gewöhnlich zu beobachten, Koma kann folgen. Vor allem sei daher eine Gastroenteritis bei bestehender chronischer

Digitized by Google

Nephritis zu fürchten, weil hier die genannte Infektion ganz besonders nachteilig wirke. Zu beachten ist dabei die anfängliche Oligurie.

Den gewöhnlichsten Anlaß zur renalen Koliinvasion geben die späteren Stadien des Typhus, in denen vermutlich der Darm besonders leicht durchgängig ist. Auch chronische ulzerative Kolitis gibt eine günstige Infektionsgelegenheit ab, ebenso Darmstörungen bei Influenza. Bei der Sektion findet man die Nieren ganz mit Koliherden durchsetzt. Diagnostisch ist wichtig gegenüber anderen Nierenerkrankungen: der weiche Puls, Mangel an Ödemen und Fehlen von Konvulsionen, dagegen häufiges Delirium oder so tiefes Koma, daß dann die vom Verf. erprobte Medikation durch den Mastdarm appliziert werden muß, nämlich zweistündlich ein Klistier von 120 g halbprozentiger Lösung von Urotropin mit $^1/_2\%$ Natron benzoicum; letzteres soll die Reizwirkung des Urotropins auf die Harnorgane verhindern. Heiße Kochsalzklistiere oder Infusionen gegen die Oligurie sind wiederholt anzuwenden. In allen Fällen, wo der Pat. schlucken kann, ist vorher 0,6 Kalomel gleichzeitig mit einem anderen starken Abführmittel (irgend eine Komposition mit Jalappe) zu verabreichen und die Wirkung abzuwarten.

Loewenhardt (Breslau).

Kleinere Mitteilungen.

22) **Blecher.** Über die Behandlung akut entzündlicher Erkrankungen mit künstlicher Hyperämie (auf Grund von 500 Fällen).

(Deutsche Zeitschrift für Chirurgie Bd. XCIII. p. 402.)

B. hat seine Erfahrungen in dem Garnisonlazarett Straßburg i. E. gesammelt, in welchem er im Berichtsjahre 1906/07 alle auf die äußere Station in Zugang gekommenen entzündlichen Erkrankungen nach Bier behandelte, mit Ausnahme der ganz leichten Fälle. In Anwendung kam das Verfahren mit Saugglasern nur in einem Teile der behandelten Furunkel, sonst wurde die Staubinde benutzt, die, vormittags angelegt, bis zum anderen Morgen liegen blieb, um dann für einige Stunden abgelegt zu werden. Meist wurden die dünnen Binden gebraucht, nur am Oberschenkel dickere Sorten. Für Stauung am Halse wurde die Binde mit einer Tour einer Mullbinde unterfüttert, am Oberarm wurde die Binde bei Ellbogenbeugung angelegt, sonst wird sie, da der Unterarm meist gebeugt getragen wird, leicht zu fest. Die vorhandenen Wunden wurden täglich in einfacher Weise verbunden, daneben von meist halbstündigen heißen Seifenbädern ein ausgiebiger Gebrauch gemacht. B. sieht den Hauptvorteil der Hyperämiebehandlung darin, daß sie es erlaubt, ohne große Inzisionen und ohne Tamponade auszukommen. Sie bewirkt auch ein rasches Nachlassen der Schmerzen, eine rasche Ausstoßung der nekrotischen Teile, schnelles Aufhören der Eiterung und kürzt so die Heilungsdauer ab. Die gleichsam ausspülende Wirkung der Stauung infolge des durch sie erzeugten Ödems ersetzt die Tamponade. Das Endresultat ist eine erfreulich kleine Narbe und selteneres Auftreten von Gelenkversteifung, also auch ein funktionell besseres Resultat. Nebenbei wird auch erheblich an Verbandstoffen gespart.

Nach der allgemeinen Besprechung geht B. die einzelnen Erkrankungen durch. Unter den behandelten 123 Furunkeln sind besonders 9 Oberlippen- und 13 Gesichtsfurunkel bemerkenswert, bei denen durchgehends die Staubehandlung (am Halse) ohne Inzision sehr zufriedenstellend wirkte. Ebenso befriedigte bei Leistendrüsen- und anderen Drüsenentzündungen die Saugglasbehandlung, wo teils nur Stichinzisionen, teils gar keine Einschnitte erforderlich waren. Betreffs der — im ganzen

Digitized by Google

105 — in Behandlung gekommenen Panaritien, die auch sämtlich mit Staubinde versorgt wurden, interessieren besonders die 16 ossalen Panaritien am Nagelglied. In der Hälfte der Fälle gelang Heilung ohne Sequesterbildung. Von 7 Sehnenscheidenpanaritien, die mit kleinen, die Sehnenbänder schonenden seitlichen Einschnitten behandelt wurden, sind wenigstens 3 mit völliger Beweglichkeit ausgeheilt. Hier ist die seröse Durchtränkung der Gewebe infolge der Stauung von Bedeutung, da sie einer Austrocknung der Sehne entgegenwirkt. Bei drei Fällen von Osteomyelitis war der Behandlungserfolg mäßig, B. glaubt, daß die Gefäße des Knochens und Knochenmarkes nicht sicher durch die Staubinde beeinflußt werden können. Dagegen ist wieder Günstiges von dem Stauverfahren bei eitrigen Bursitiden (zehn präpatellare Fälle) zu sagen, wo Schwellung und Schmerzen rasch zurückgehen und Eiterentleerung durch kleine Stichinzision gelingt. Auch heilten mehrere Gelenkeiterungen (Fingergelenke, ein Ellbogengelenk) mit völliger Beweglichkeit aus. Mangelhafte Erfolge finden sich durchgehends nur bei Streptokokkeneiterungen, bei denen es leicht auch zu sekundärem Erysipel kommt. Doch ist hervorzuheben, daß, wie überhaupt, so auch bei den Streptokokkeneiterungen unter der Staubehandlung niemals allgemeine Sepsis beobachtet ist. B. sieht hierin eine mechanische Wirkung der Staubinde, die durch Absperrung der Blut- und Lymphgefäße eine große Bedeutung für die Verhütung einer Allgemeininfektion hat.

Zum Schluß teilt B. noch 66 Fälle frischer Verletzungen mit, in denen nach aseptischer Wundversorgung prophylaktisch gestaut wurde. Wennschon in sieben Fällen eine Wundvereiterung nicht vermieden wurde, glaubt B. doch, daß das Verfahren nicht nutzlos gewesen ist. **Meinhard Schmidt** (Cuxhaven).

23) Dieulafoy. Escarres multiples et recidivantes depuis deux ans et demi aux deux bras et au pied. Amputation du bras gauche. Discussion sur la nature de ces escarres. Pathomimie.

(Bull. de l'acad. méd. 1908. Nr. 23.)

D. behandelt die interessante Geschichte eines 30jährigen Simulanten, welcher sich durch $2^1/_2$ Jahre mittels Wiener Ätzpaste zuerst am linken, dann am rechten Arme und am Fuße künstlich Hautgangrän erzeugte, ohne daß irgendeine eigennützige oder gewinnsüchtige Absicht ersichtlich war. Der körperlich und geistig sonst völlig gesunde Pat. wanderte von Arzt zu Arzt, von Klinik zu Klinik und war vorerst den verschiedentlichsten konservativen Behandlungsmethoden unterworfen worden. Schließlich führte ihm ein Chirurg die blutige Dehnung des Plexus axillaris aus, und als dies auch erfolglos blieb, die Amputation des linken Oberarmes (!).

Da er nicht zu bewegen war, in Krankenhausbeobachtung zu bleiben oder die Art der Entstehung der Geschwüre zu Hause beobachten zu lassen, war ein Ertappen auf der Tat ausgeschlossen. Auch die Möglichkeit eines chemischen Nachweises war durch sorgfältige Entfernung der Reste des Ätzmittels verhindert worden. Schließlich gestand er D. die Wahrheit nach dem Vorhalt, daß er bisher als Kranker betrachtet werde, bei weiterem Leugnen jedoch als Betrüger gelten müsse, dessen sich die Gesellschaft entledigen werde. Er gab nun an, daß er unter stetigem, inneren Zwange gehandelt habe, »wie eine Maschine«, ohne zu wissen warum. Er vergleicht den Zwang mit dem eines Morphinisten und glaubt, daß, wenn es zur Fortsetzung der Simulation nötig gewesen wäre, er sich auch das Bein hätte abnehmen lassen. Jetzt sei er für seine Heilung sehr dankbar.

D. nennt diese Krankheit nach einem Vorschlage von P. Bourget Pathomimie ($\mu\iota\mu\acute{\varepsilon}o\mu\alpha\iota$ = simulieren). **Neugebauer** (Mährisch-Ostrau).

24) Clairmont. Zur Kenntnis der hyperalgetischen Zone nach Schußverletzungen.

(Mitteilungen a. d. Grenzgebieten d. Medizin u. Chirurgie Bd. XIX. Hft. 1.)

In einem Falle der v. Eiselsberg'schen Klinik konnte 3 Wochen nach einem Schuß in die rechte Schläfe und bei Sitz des Geschosses im hintersten Teile der

Digitized by Google

rechten Augenhöhle eine symmetrische hyperalgetische Zone des Halses und der Brust beobachtet werden, die mit Wahrscheinlichkeit auf eine Verletzung der Radix sympathica des Ganglion ciliare zurückzuführen war.

In einem zweiten Falle wurde nach leichter Commotio cerebri eine einseitige parästhetische und hyperästhetische Zone am Scheitel gefunden.

Diese Beobachtungen sind eine Bereicherung unserer Kenntnis der zuerst von Wilms festgestellten, später von Vorschütz u. a. bestätigten Erfahrungen. Warum bei einseitiger Sympathicusverletzung die hyperalgetischen Zonen bald einseitig, bald doppelseitig sind, ist unklar.

Der Arbeit beigegeben ist eine sehr instruktive Zusammenstellung der bisher beobachteten Fälle in figürlichen Skizzen, so daß man mit einem Blicke das Gesetzmäßige dieser Hyperalgesien: Freibleiben des Trigeminusgebietes, erkennen kann.

Haeckel (Stettin).

25) **K. Herschel.** Ein Kühlapparat und seine Verwendung bei akuten Warzenfortsatzentzündungen.

(Med. Klinik 1908. p. 829.)

H. führt Leitungswasser durch eine von Eis umgebene Schlangenröhre, von da zu einer sich der Ohrmuschel anschmiegenden und durch Bänder befestigten Bleihohlplatte und schließlich durch ein Endrohr ab (Abbildung). Die gleichmäßige Kälte schränkt die Blutüberfüllung im entzündeten Warzenfortsatz ein und lindert die Schmerzen; die Knocheneiterung, die bei jeder schweren akuten Mittelohrentzündung vorhanden ist, heilt aus, sofern nicht bereits durch Eiterverhaltung Knochenmasse zerstört ist. 21 Kranke wurden so behandelt. Der eine ging an Miliartuberkulose ein, doch hatte sich, wie das Präparat ergab, das örtliche Leiden gebessert. 17 andere heilten ohne Operation aus. Dreien wurde der Warzenfortsatz aufgemeißelt.

Der Kühler paßt auch für Hoden- und Brustwarzenentzündungen.

Georg Schmidt (Berlin).

26) **R. Rister.** Über operative Methoden der Entfernung von Fibromen des Nasen-Rachenraumes.

(Russisches Archiv für Chirurgie 1907. [Russisch.])

R. verficht den Standpunkt, Pat. mit diesen Geschwülsten bis zu dem kritischen Alter, in dem diese Neubildungen sich spontan zurückzubilden pflegen, hinzuhalten mit Methoden, die möglichst geringe Verletzungen bedingen. Zu denen rechnet er naturgemäß die, die auf natürlichem Wege, d. h. durch Mund und Nase vorgehen.

Ein 23jähriger Bauer kam mit einem Fibrom, das zum rechten Nasenloch hervorragte und den weichen Gaumen stark nach unten drängte. Die Nasenwurzel war verbreitert, das rechte Auge beiseite gedrängt. Es gelang du Boucher (Für die Richtigkeit der Schreibweise dieses Namens kann Ref. nicht einstehen, da der Autor ihn mit russischen Lettern so geschrieben hat, wie er ausgesprochen wird) nach »prophylaktischer temporärer (!) Ligatur beider externen Carotiden« die ganze Geschwulst teils mit Unterstützung von der Nase her durch den Mund zu entfernen. Die Blutung stand nach ihrer Entfernung.

V. E. Mertens (Kiel).

27) **Ostwalt.** Quatre années de pratique des injections profondes d'alcool cocainé dans les névralgies et dans l'hemispasme facial.

(Bull. de l'acad. de méd. 1908. Nr. 16.)

Verf. hat in 152 Fällen von Gesichtsschmerz gegen 2000 Einspritzungen von Kokainalkohol mit großem Erfolg ausgeführt. Nur in 8% dieser Fälle widerstand das Leiden dieser Behandlung. Auch in 20 Fällen von halbseitigem Gesichtskrampf und bei zahlreichen Neuralgien der peripheren Nerven haben sich diese Einspritzungen bewährt.

Neugebauer (Mährisch-Ostrau).

Digitized by Google

28) **J. K. Spisharny.** Zur Frage von der Nervenplastik bei Facialislähmung.

(Russki Wratsch 1908. Nr. 25.)

Pat. erhielt am 20. August 1906 mehrere Schußwunden, u. a. eine 3 bis 3,5 cm unter dem rechten inneren Augenwinkel mit Verletzung des rechten Ohres und Facialis. Im November fand man das Geschoß hinter dem rechten Ohr unter der Haut und entfernte es. Vollständige Lähmung des rechten Gesichtsnerven. 14. Dezember 1906 Operation. Schnitt am vorderen Rand des Kopfnickers, man findet den Facialis am Eintritt in die Parotis, dann den N. accessorius; letzterer wird durchschnitten, ersterer bloß längs gespalten und das zentrale Ende des Accessorius in die Spalte hineingelegt und die Nervenscheiden vernäht. Vom 10. Januar begann man mit der Elektrisation. März 1908: Funktion der Facialis wieder hergestellt, das Auge wird gut geschlossen, alle Bewegungen des Gesichts sind möglich, nur die Stirnmuskeln arbeiten in begrenztem Maße. Auch das Platysma myoides wird gut kontrahiert. — In der Literatur sind jetzt 77 Fälle beschrieben. —

Gückel (Wel. Bubny, Poltawa).

29) **F. König.** Weitere Erfahrungen über Kieferersatz bei Exartikulationen des Unterkiefers.

(Deutsche Zeitschrift für Chirurgie Bd. XCIII. p. 237.)

Die Arbeit knüpft an eine frühere desselben Verf.s an, über die wir in unserem Blatte 1907 p. 1022 referierten. Die Pat., über welche damals berichtet wurde, und bei der für die eine exartikulierte Unterkieferhälfte eine im Kiefergelenk artikulierende, an dem Unterkieferstumpf durch Anklammerung an Zähnen befestige Metallprothese hergestellt war, befindet sich gut, und ihre Prothese funktioniert nach wie vor tadellos.

In einem zweiten Falle, 20jähriger Mann, wurde nach einseitiger Unterkieferexartikulation wegen Spindelzellensarkoms vom Zahnarzt Roloff in ähnlicher Weise für eine Prothese gesorgt: unmittelbar nach der Operation provisorische Hartgummiprothese, später definitive Prothese, wobei nur zu bemerken, daß die provisorische Hartgummischiene nicht direkt mit Draht an den frisch durchsägten Kieferstumpf befestigt ist; vielmehr wurde schon vor der Operation ein Klammergerüst für die Zähne im zu konservierenden Kieferstumpf konstruiert, mit einer Goldgabel zur Aufnahme der Hartgummiprothese, die dann mit dieser Goldgabel durch Draht verbunden wird.

Noch interessanter ist das neue und sicher einen weiteren Fortschritt darstellende Verfahren, das K. in einem dritten, eine 68jährige, zahnlose Frau betreffenden Fall anwandte. Bei dieser wurde an die Kieferexartikulation sofort die Implantation einer elfenbeinernen Prothese gefügt, die unten mit einem nagel- oder stiftartigen Fortsatz in die Markhöhle des Kieferstumpfes eingespießt wurde, während sie oben mit ihrem gelenkkopfartigen Ende in die Kiefergelenkpfanne gesetzt und in ganzer Länge durch die genähte Mundhöhlenschleimhautwunde bedeckt wurde. Es erfolgte gute Heilung, in der 2. Woche allerdings leichte entzündliche Schwellung der Schleimhautwunde, die aber auf eine kleine Inzision und Behandlung mit Saugung und Hyperämisierung (warme Breiumschläge) zurückging. Das Verfahren, das K. der Einlegung von Elfenbeinstiften bei Frakturen nachgebildet hat, hat sich also völlig bewährt. Der künstliche Kiefer funktionierte vom 1. Tage nach der Operation an bis zu dem nach $^1/_2$ Jahr an Herzschwäche erfolgten Tode der Frau vortrefflich, das Kinn stand in der Mitte, von einem Einfallen der Wange war nichts bemerkbar (cf. Photogramme). Die natürlich schon vor der Operation fertiggestellte Elfenbeinprothese war auf Grund einer Röntgenaufnahme geformt — von drei angefertigten Stücken wurde das passendste ausgewählt. K. glaubt, daß solche Prothesen vom Kieferperiost arrodiert werden, daß neuer Knochen in sie hineinwächst, daß sie mithin wirklich einheilen und zu dauernden Schienen werden können, und empfiehlt bei zahnlosem Munde diese Versenkung eines Elfenbeinersatzes als Normalverfahren bei der Unterkieferexartikula-

Digitized by Google

tion. — Die Unterbindung der Carotis externa hat K. stets ausgeführt, in dem letzten Falle hat er in die Kiefergelenkhöhle Muskulatur eingeschlagen, zum Schutze des Gelenkknorpels. Außer den Photogrammen der behandelten Frau sind auch solche der Elfenbeinprothese der Arbeit beigegeben.

Meinhard Schmidt (Cuxhaven).

30) **P. Paterson.** The treatment of spina bifida by drainage of cerebral subdural space.

(Lancet 1908. August 15.)

Verf. operierte ein ca. 2 Monate altes Kind mit großer Meningomyelokele zunächst in der typischen Weise, indem er den Sack exstirpierte. Der Erfolg war unbefriedigend, die Zerebrospinalflüssigkeit sickerte binnen kurzer Zeit aus den Stichkanälen hervor. Nunmehr trepanierte P. das rechte Scheitelbein und klappte einen Duralappen auf und um, den er über die Knochenkante an das Perikranium anheftete; primärer Verschluß der Wunde. Nach erheblichem Ödem in der Wundgegend, das einige Tage währte, primäre Heilung und Aufhören jeglicher Flüssigkeitsabsonderung im Rücken. Leider litt das Kind auch noch an Hydrocephalus, der ständig zunahm. Zu dem Zweck eröffnete P. auch noch die linke Schädelseite, um von hier aus mit Hilfe einiger durch die Hirnsubstanz vor den motorischen Zentren in die linken Hirnventrikel durchgeführten Seidenfäden eine ständige Ventrikeldrainage in das perikranielle Gewebe einzuleiten.

Das Kind starb, örtlich gebessert, nach 3 Wochen; insbesondere die Spina bifida war in bestem Zustande mit Heilungs- und Ossifikationsneigung. Die Operation stand nach Verf. nicht mit dem Tode in Zusammenhang.

H. Ebbinghaus (Dortmund).

31) **W. Hinrichs.** Behinderung der Atmung und der Nahrungsaufnahme durch eine zu große Thymus bei einem 10 Wochen alten Kinde. Operation. Heilung.

(Berliner klin. Wochenschrift 1907. Nr. 17.)

Die Diagnose wurde vor der Operation gestellt. Längsschnitt über der Mitte der Incisura jugularis. Nach stumpfer Ablösung der Thymus von der Kapsel wird ein ca. 2mandel großes Stück entfernt, danach ruhige Atmung, weshalb der Rest der Drüse zurückgelassen wird. Dieses Vorgehen ist nach Verf. zu empfehlen, der auf Grund der von anderen Autoren gemachten Erfahrungen (Wiedergabe der Krankengeschichten von sieben Fällen) noch folgende Ratschläge für Thymusoperationen gibt: Möglichste Schonung des Thymusgewebes; zunächst soll man versuchen die Thymus in ihrer Kapsel vorzuziehen und festzunähen (Ektopexie). Wo dies nicht ausreicht, Eröffnung der Kapsel und sparsame Enukleation von Gewebe. Erweist sich auch dies Vorgehen als unzulänglich, soll man durch Resektion eines Teiles des Brustbeines günstigere räumliche Verhältnisse zur Entfaltung des Thymusgewebes schaffen, nicht die ganze Drüse entfernen.

Langemak (Erfurt).

32) **Grünberg.** Über den günstigen Einfluß des innerlichen Gebrauches von Jodkali auf die Tuberkulose der oberen Luftwege.

(Zeitschrift für Ohrenheilkunde Bd. LIII. p. 346.)

G. teilt eine Reihe von Fällen aus der Körner'schen Klinik in Rostock mit bei denen auf Grund des makroskopischen Befundes und der histologischen Untersuchung exzidierter Stückchen Schleimhauttuberkulose diagnostiziert wurde, und bei denen die Anwendung von Jodkali neben schonender Lokalbehandlung Heilung herbeiführte. Wenn nun auch einzelne Fälle von Schleimhautlupus spontan ausheilen können, und wenn auch andererseits Jodkali keineswegs alle Fälle von Schleimhauttuberkulose günstig beeinflußt, so hält G. doch das Jod für ein wichtiges Hilfsmittel bei der Behandlung der genannten Erkrankung.

Hinsberg (Breslau).

Digitized by Google

33) **R. Sievers.** Ein Fall von Embolie der Lungenarterie, nach der Methode von Trendelenburg operiert.

(Deutsche Zeitschrift für Chirurgie Bd. XCIII. p. 282.)

S. hatte Gelegenheit, in der Leipziger Klinik die von Trendelenburg zur Entfernung von Embolis aus der Lungenarterie erdachte Operation beim Lebenden, einer 48jährigen Frau, zur Ausführung zu bringen, wobei er sich genau an die von Trendelenburg in d. Ztbl. 1908 p. 92 beschriebene Methode hielt. Die glückliche programmäßige Vollendung dieser neuen imponierenden Kunstleistung der Chirurgie verdient von jedem Fachmann im Original studiert zu werden. Die Kranke hatte eine entzündliche Unterleibserkrankung (Perityphlitis oder Gallensteinaffektion?) nebst Pneumonie durchgemacht und wurde als Rekonvaleszentin von der Embolie betroffen. Der sofort herbeigerufene Arzt konnte 20 Minuten später mit der Operation beginnen, durch die er aus dem linken Pulmonalisaste zwei fingerdicke und 21 bzw. 15 cm lange Blutgerinnsel entfernen konnte. Atmung und Herzaktion wurde wiederhergestellt, waren aber beschleunigt und blieben ungenügend, so daß Pat. nach 15 Stunden freilich unterlag. Eine völlige Sektion durfte nicht gemacht werden; doch ergab eine Revision der Wundgegend auch einige Emboli der rechten Pulmonalisverzweigung, die mutmaßlich der Grund der voraufgegangenen rechtsseitigen Lungenentzündung bzw. Infarzierung gewesen sind. Die Operation hatte ohne Sauerbruch'schen bzw. Brauer'schen Apparat stattgefunden und einen linksseitigen Pneumothorax bewirkt, der aber bei der Leichenuntersuchung bereits ganz geschwunden befunden wurde. Demnach sind die genannten Apparate für Trendelenburg's Operation auch nicht notwendig, unentbehrlich aber für sie ist natürlich die Gegenwart sachkundiger Krankenpflege, die, sofort die Situation bei von Embolie betroffenen Kranken erkennend, den Arzt alarmieren kann, die stete Dienstbereitschaft eines für die Operation eingeübten Chirurgen und endlich ein für die Aufgabe ausreichendes und aseptisch gehaltenes Instrumentarium.

Meinhard Schmidt (Cuxhaven).

34) **C. Goodman and S. Wachsmann.** The surgical treatment of alveolar pulmonary emphysema.

(New York med. record 1908. Mai 16.)

W. bespricht die operative Behandlung des auf Thoraxdilatation beruhenden alveolären Emphysems.

Auf den Zusammenhang gewisser Lungenkrankheiten mit primären Rippenknorpelanomalien machte vor 50 Jahren bekanntlich Freund speziell für Tuberkulose aufmerksam. Zuletzt wurden auf der Dresdener Naturforscherversammlung 1907 von Pässler und Seidel und von Stieda den beiden bisher bekannt gewordenen Fällen von Freund'scher Operation bei Lungenemphysem zwei neue Fälle hinzugefügt.

Verf. fügt nach einem kurzen Resümee den bisherigen (Fall Kraus; Fall Mohr-Bramann-Haasler) vier neue eigene Fälle hinzu. Schließlich wird noch der von M. Cohn in der Berliner klin. Wochenschrift 1908 Nr. 10 beschriebene neunte Fall erwähnt.

Zur Vermeidung von Rezidiven, die in den ersten operierten Fällen vom Verf. beobachtet wurden, wird eine Plastik des stehengebliebenen Perichondriums der resezierten Knorpel empfohlen, indem dasselbe über den Rippenstumpf gezogen und dort befestigt wird.

Loewenhardt (Breslau).

35) **F. Wisshaupt.** Ein Fall von Hypertrophie der Brustdrüse in der Gravidität.

(Prager med. Wochenschrift 1908. Nr. 26.)

W. berichtet über einen Fall von Hypertrophie beider Brustdrüsen in der Schwangerschaft. Die betreffende Frau war zum dritten Male schwanger. In der zweiten Schwangerschaft nahm die Hypertrophie bereits solche Dimensionen an, daß im 7. Monate die Einleitung der Frühgeburt vorgenommen werden mußte.

Digitized by Google

W. entschloß sich diesmal im 4. Monate zur Amputation beider Brüste; die rechte wog 5700 g, die linke 6500 g. Heilverlauf normal. Pat. wurde von einem lebenden Kind entbunden. **A. Hofmann** (Karlsruhe).

36) **Thévenot et Alamatrine.** Contribution à l'étude de la maladie kystique de Reclus.

(Province méd. 1908. Nr. 25.)

Die Reclus'sche Geschwulst, d. h. das doppelseitig auftretende Fibroadenokystom der Brustdrüse, von dem Reclus über 160 Fälle beobachtet hat, halten Verff. für eine Geschwulst rein entzündlicher Natur. Die Proliferation der Drüsenzellen hat keinen bösartigen Charakter. T. hat zwei Fälle mit gutem Erfolg operiert. Einer ist seit 7 Jahren geheilt. **A. Hofmann** (Karlsruhe).

37) **L. Marchetti** (Mailand). Un caso di rottura totale sottocutanea dell' intestino per contusione addominale.

(Clinica chirurgica 1907. Nr. 9.)

Auf 69 Darmverletzungen, welche durch Bauchkontusionen entstanden sind, entfielen nach Cahier 1902 nur zwei mit totaler Zerreißung des Darmes, so daß die Publikation einer neuen Beobachtung gerechtfertigt erscheint.

18jähriger Deichgräber wird in einem engen Graben von abrutschender Erdmasse auf der linken Bauchhälfte getroffen, während der Rücken an die harte Wand angepreßt wird. Sofort ins Krankenhaus geschafft, zeigt er folgenden Befund: Kollapserscheinungen nebst Perforationssymptomen in der linken Bauchseite ohne eine äußere Verletzung. Nach Koffein- und Kochsalzinfusionen wird $1^1/_2$ Stunden nach dem Trauma der Leib links von der Medianlinie in lokaler Anästhesie eröffnet. Mäßige Blutaustritte im Unterhautzellgewebe, die tieferen Muskelpartien teilweise gequetscht. In der Bauchhöhle wenig geronnenes Blut, kein Kot, keine Exsudation; auf den ersten Blick auch keine Veränderung der Darmschlingen bis auf leichte Rötung; das große Netz anscheinend normal. Erst in der Fossa iliaca sinistra erscheint plötzlich ein vollkommen abgelöster Ileumstumpf, an einem längsgerissenen Mesenterium hängend, mit ringsum überquellender Schleimhaut. Etwa 15 cm höher oben findet sich nach längerem Suchen der andere Stumpf, von gleichem Aussehen. Einzelne kleine Gekrösgefäße bluten, einige Klümpchen und Tropfen Blutes werden entfernt; kein Kot oder Nahrungsbrei. Vereinigung der Darmenden mit einem Knopfe termino-terminal. Ein kleinerer oberflächlicher Einriß am Ileum, 6 cm abwärts der Rißstelle, wird noch übernäht. — Tod nach 43 Stunden. Nähte intakt. Akute diffuse septische Peritonitis.

M. mißt der besonderen Situation des Verunglückten beim Zustandekommen der Verletzung die Hauptschuld bei. Für die rasche Ausbreitung des Prozesses ist auch zu bedenken, daß die Darmenden sehr auseinander gerissen waren und also große Partien des Bauchfelles infizieren konnten. **J. Sternberg** (Wien).

38) **S. F. Wilcox.** Inunction of jodoform in tuberculous peritonitis.

(New York med. record 1908. Mai 2.)

W. führt drei Fälle von Peritonealtuberkulose an, welche er erfolgreich mit Jodoformeinreibungen auf die Bauchhaut behandelt haben will. Eine 10%ige ätherische Lösung des Mittels wird etwa mit der vierfachen Menge Olivenöl oder Lebertran vermischt und früh und abends längere Zeit eingerieben. In dieser Form soll das Medikament von der Haut absorbiert werden können.

Loewenhardt (Breslau).

39) **O. Klauber.** Fortschritte in der Perityphlitis- und Peritonitisbehandlung.

(Med. Klinik 1908. p. 1056.)

Die allgemeine Erniedrigung der Sterblichkeitszahl bei den Operationen des Lübecker Allgemeinen Krankenhauses (Roth) erklärt sich aus der Zunahme der

Digitized by Google

Eingriffe am Wurmfortsatz, deren Aussichten immer bessere geworden sind. Das beruht auf Abänderungen der Indikationen und der Technik. Die Appendicitis ist in jedem Krankheitsabschnitt unbedingt sofort, und zwar möglichst gründlich zu operieren. Auch im Spätstadium und bei ausgedehnter Erkrankung der Bauchhöhle gewährleistet den bestmöglichen Erfolg nur der gründliche Eingriff: Entfernung des Wurmfortsatzes, Durchmusterung der Bauchhöhle — ohne Scheu vor der etwaigen Lösung von Verklebungen —, Eröffnung aller Eiterherde, Ableitung der Absonderungen durch an den richtigen Stellen angelegte zweckmäßige Drainage — durch mit Gaze umwickelte starrwandige durchlochte Gummidrains. Dieses Verfahren im Verein mit sorgfältiger Nachbehandlung drückte die Sterblichkeit der im Spätstadium zur Operation kommenden Kranken von 23 auf 4 vom Hundert, die der an Bauchfellentzündung Leidenden von 57 auf 5 vom Hundert herab. Trotz gründlichen Operierens sind auch die Fernergebnisse besser: Die Einschnitte wurden bis auf ein kleines Löchelchen zur Primaheilung gebracht, und Fisteln blieben nie zurück. **Georg Schmidt** (Berlin).

40) F. Weber. Appendicitis und Gravidität.

(Deutsche Zeitschrift für Chirurgie Bd. XCIII. p. 292.)

W., Dozent an der medizinischen Akademie in St. Petersburg, berichtet über fünf Fälle von Appendicitis bei Schwangeren aus eigener Beobachtung, die sämtlich operiert wurden. In zwei dieser Fälle hatten die im 3. Monate schwangeren Frauen leichtere subakute Entzündungsanfälle, die zunächst exspektativ behandelt wurden. Dann nach ca. 2—3 Wochen Appendektomie, im Intervall, die ohne die Schwangerschaft zu unterbrechen glatt heilte. Die drei übrigen Pat., Schwangere von 3, 5 und 6 Schwangerschaftsmonaten betreffend, hatten eitrige Appendicitiden und wurden im Anfall operiert. Nur einmal fand sich der Abszeß nebst dem brandigen, perforierten und kotsteinhaltigen Wurm an normaler Stelle. — Die betreffende Kranke befand sich die ersten Tage bedenklich, doch heilte die zunächst stark eiternde Wunde, und wurde die Schwangerschaft ausgetragen, ein zurückgebliebener Narbenbauchbruch wurde durch Operation beseitigt. Im nächsten Falle wurde in der Nierengegend ein extraperitonealer Abszeß eröffnet, nachdem ein Bauchhöhlenschnitt in der Blinddarmgegend außer leichten Verwachsungen am Blinddarm nichts ergeben hatte. Glatte Heilung ohne Unterbrechung der Schwangerschaft. Im letzten Falle fand sich ein sehr hoch gelegener Abszeß, gut von Därmen und Netz eingekapselt, dessen Situs dadurch erklärt wird, daß der hoch steigende Uterus den Blinddarm mit nach oben genommen hatte. Nach Appendektomie und Gazedrainage Heilung, doch erfolgte in der Nacht nach der Operation eine verfrühte Entbindung. Den Fällen von Schwangerschaftsappendicitis ist noch ein Fall von Appendicitis puerperalis hinzugefügt, der, 2 Wochen nach der Entbindung eingetreten, bei konservativer Behandlung genesen ist.

Der Mitteilung der eigenen Kasuistik hat W. eine Allgemeinbesprechung der Schwangerschaftsappendicitis unter Verwertung der einschlägigen Literatur (Verzeichnis derselben von 36 Nummern zum Schluß der Arbeit) voraufgeschickt, aus der manches Interessante zu entnehmen ist. Im ganzen ist die Appendicitis bei Schwangeren selten, so daß in der letzten statistischen Arbeit über sie nur 104 Fälle vorliegen. Teils werden chronisch appendicitisch kranke Frauen selten schwanger, teils übt eine Gravidität durch die Hyperämie der Bauchorgane eine Art Schutz gegen Wurmfortsatzerkrankung aus. Andererseits könnte allerdings die häufige Stuhlträgheit der Schwangeren zu Appendicitis prädisponieren. Im allgemeinen sind auch speziell die schwereren Appendicitisformen selten. Verursachung von Abort oder Frühgeburt durch Appendicitis, wobei Zerrung vorhandener Verwachsungen, auf die Genitalien übergehende Eiterung oder pyämische Infektion mit Mitbeteiligung des Placentarkreislaufes von Bedeutung sind, kommt vor, braucht aber nicht notwendig einzutreten, und ist über die Häufigkeit dieses Ereignisses nichts Sicheres statistisch feststehend. Jedenfalls verwirft W. den von McArthur aufgestellten Grundsatz, vor etwaigen Operationen stets einen künstlichen Abort einzuleiten. Die Diagnose und Differentialdiagnose wird nicht immer leicht, die

Digitized by Google

Prognose stets als ernst anzusehen sein. Therapeutisch lehnt W. den Standpunkt, in jedem Fall von Appendicitis bei Schwangerschaft eine Frühoperation zu fordern, ab. Nur da, wo mit Wahrscheinlichkeit eine akut eitrige Entzündung anzunehmen ist, soll ohne Zeitverlust operiert werden. Liegen leichtere, subakute Fälle vor, so soll deren Rückgang abgewartet, dann aber im Intervallstadium bei noch bestehender Schwangerschaft appendektomiert werden.

Meinhard Schmidt (Cuxhaven).

41) **Fiaschi.** The radical treatment of sliding hernia.

(Australasian med. Gazette 1907. November 20.)

Sliding Hernia wird der Vorfall von Eingeweiden oder Eingeweideteilen genannt, die keinen peritonealen Überzug haben. Nach Bull und Coley kam bei der Bassini'schen Methode auf acht derartige Fälle ein Rezidiv, während sonst bei 1076 Bassinioperationen die Zahl der Rückfälle 0,55% betrug. Wahrscheinlich ist die Zahl der Rezidive aber noch größer. Bei drei rezidivierenden Hernien nach Radikaloperation wurden bei der nochmaligen Operation die Bedingungen dieser bruchsacklosen Hernien gefunden.

Die Operation derartiger Hernien muß nach F. darin bestehen, die betreffenden Organe an die Bauchwand zu befestigen. Er benutzt dazu McBurney's winkelige »gridiron« Inzision. Die Entblößung der parietalen Wand von Bauchfell braucht nicht weit ausgedehnt zu werden, noch nicht halb soweit, als es nach Lenormant zur Befestigung des vorgefallenen Mastdarmes notwendig ist. Nach unten zu läuft der Schnitt in den zur Bassini'schen Operation notwendigen aus. F. hat auf diese Weise mit Erfolg operiert.

Bei einem 55jährigen Mann mit vorübergehend eingeklemmtem linksseitigen Leistenbruch fand sich ein Teil des vorgefallenen Colon descendens ohne Bruchsack. Außer Bassini wurde noch oberhalb die laterale Oberfläche des Dickdarmes an Fascie und Muskulatur der Bauchwand angenäht.

E. Moser (Zittau).

42) **P. Keimer.** Zur Behandlung der inkarzerierten Hernien, speziell bei Gangrän und Gangränverdacht.

Inaug.-Diss., Rostock, 1908.

Unter 106 Inkarzerationen der Rostocker Klinik war Gangrän des Darmes in 45 Fällen eingetreten = 42%; 33mal bei Schenkel- und 11mal bei Leistenbrüchen. 30 Fälle entfielen auf Frauen, 15 auf Männer. Bei Schenkelbrüchen trat die Gangrän also 3mal so oft ein.

Zum Tode führten von den gangränösen Brüchen 19 = 42%. Bei Kindern fehlten Fälle von Darmbrand ganz; im 8. Jahrzehnt dagegen kam Brand in 70% der Fälle vor mit 80% Mortalität. Nach Übernähung wurde 3mal die Radikaloperation angeschlossen, ohne Todesfall. Überhaupt sind mit der Übernähung günstige Erfahrungen gemacht worden. — Unter vier Vorlagerungen führte einer zum Tode. Dagegen endeten vier Fälle von künstlichem After alle tödlich, bei allen war der After aber als Ultima ratio angelegt worden.

Die primäre Darmresektion wurde 27mal, also in 60% der Gangränfälle, ausgeführt mit 11 Todesfällen = 40%. Neue Fälle erforderten Nachoperationen (Anus praeternaturalis, Enteroanastomose).

Die Operationen wurden in Narkose oder Lumbalanästhesie vorgenommen.

E. Moser (Zittau).

43) **L. Fischel.** Kurzer Beitrag zum Kapitel der Motilität des Magens.

(Prager med. Wochenschrift 1908. Nr. 22.)

F. sucht durch zwei Fälle die Beobachtung zu erhärten, daß der Speisebrei in bezug auf die Motilität des Magens durchaus keine homogene Masse darstellt, sondern daß seine Komponenten ungleich schnell weiter befördert werden. Ferner sucht F. nachzuweisen, daß die Azidität sbestimmung mit Rücksicht auf die schicht-

Digitized by Google

weise Ablagerung des Speisebreies keine einheitliche sein kann, wie Koritschan annimmt, sondern daß z. B. bei ein und demselben Probefrühstück, das in vier gesonderten Ausheberungen entleert wurde, die Azidität in jedem von diesen vier Proben ganz erheblich variierte. **A. Hofmann** (Karlsruhe).

44) **Thelemann.** Beitrag zu den postoperativen Magen-Darmblutungen.
(Deutsche Zeitschrift für Chirurgie Bd. XCIII. p. 80.)

T. beobachtete in zwei eigenen Fällen sehr erhebliche postoperative Darmblutungen. In Fall 1 hatte er einem 30jährigen Unteroffizier wegen eitriger Blinddarmentzündung den fest verklebten und perforierten Wurmfortsatz exstirpiert, wobei das Netz in keiner Weise beteiligt war. Durchaus regelrechter Wundverlauf, bis sich am 13. Tage unter heftigem Stuhldrang blutige Stühle einstellten, die mit einer kurzen Unterbrechung bis zum 18. Tage anhielten. Es bestand zeitweise quälender Stuhldrang, die Stühle waren sehr zahlreich, ganz wie bei Ruhr. Puls und Kräftezustand wurden aber nur wenig beeinflußt, und Pat., der früher nie an Darmblutungen gelitten hatte, genas völlig. In Fall 2 war Pat., ein Landmann, dessen Alter nicht angegeben ist, wegen Peritonitiserscheinungen 19 Stunden nach Erleiden eines Hufschlages gegen den Bauch laparotomiert worden. Aus der Bauchhöhle hatte sich überall hin verbreitete eitrige kotvermischte Flüssigkeit entleert, am Colon descendens war eine quere Zerreißung durch die vordere Hälfte des Darmes gefunden, welche nach Abtragung vorgefallener Schleimhauträndер durch Naht geschlossen war unter Bildung eines kleinen Hämatomes. Ausgiebige Drainage, Zusammenziehung der Bauchwunde mit Silberdraht. Der stark kollabierte Mann erholte sich unter täglicher Anwendung von Kochsalzinjektionen, erlitt aber ebenfalls am 13. Tage Darmblutungen, und zwar schwerster Art. Er hatte zwei mannsfaustgroße frische Blutgerinnsel ohne Kotbeimengung entleert und war fast bis zur Pulslosigkeit kollabiert. Behandlung mit Kochsalzinjektionen und Einspritzung Merck'scher Gelatinelösung. Die nächsten 3 Tage wiederholten sich noch Blutungen in geringerem Grade, der Endausgang war auch in diesem Falle gut. Der Sitz der Blutung kann bei ihm nur in unmittelbarer Nähe der genähten Darmwunde gesessen haben.

Seine Fälle unter Berücksichtigung der einschlägigen Literatur epikritisch besprechend, erklärt T. dieselben nach v. Eiselsberg durch Annahme von aufsteigenden Thrombosen in venösen oder auch arteriellen Gefäßen nahe der Operationsstelle, gefolgt von Embolien in Darmgefäße, die zu Darmulzeration Anlaß gaben. **Meinhard Schmidt** (Cuxhaven).

45) **T. Voeckler.** Eine seltene Form innerer Inkarzeration.
(Deutsche Zeitschrift für Chirurgie Bd. XCIII. p. 381.)

Interessante Beobachtung aus dem städtischen Krankenhause Magdeburg-Altstadt (Direktor Dr. Habs). Die Laparotomie einer 63jährigen Frau wegen Ileus ergab Einklemmung von zwei Dünndarmschlingen in einer von einer Tube gebildeten Schlinge. Die betreffende Tube war stark in die Länge gezogen, der linken Seite angehörig, aber mitsamt dem ihr entsprechenden Eierstock, der in eine fast kindskopfgroße Dermoidcyste verwandelt war, nach rechts herübergeschlagen, wo die Cyste mit der Hinterfläche des breiten Mutterbandes und mit der Beckenwand verwachsen war. Extraktion der kaum veränderten Darmschlingen, Ovariotomie, Heilung. V. hebt das sehr seltene Vorkommen von durch Tuben bewirkten Einklemmungen vor, sowie auch den Umstand, daß hier eine »schlaffe« Darmeinklemmung vorlag, was bei innerer Einklemmung sehr ungewöhnlich ist. **Meinhard Schmidt** (Cuxhaven).

46) **Becker.** Über den Strangulationsileus (»über dem Band«).
(Med. Klinik 1908. p. 825.)

Geschichte einer akuten, mit Erfolg operierten Dünndarmabschnürung über einem Netzstrange (Abb.). Mehrere Monate vorher waren zwei Anfälle von Schmerzen in der Magengegend und Erbrechen aufgetreten. Vermutlich waren dieses die

Digitized by Google

ersten Erscheinungen einer nach schleichend und unbemerkt abgelaufener Wurmfortsatzentzündung zurückgebliebenen Netzstrangverwachsung. Der Strang, der breit und beweglich vom Netz herkam, setzte sich nach hinten ohne besondere Eigentümlichkeit spitzwinkelig an der Darmwand, an der dem Gekrösansatze gegenüberliegenden Stelle an. Hier war das Gekröse auffällig verkürzt und verdickt, der Darm so der Wirbelsäule beträchtlich genähert. **Georg Schmidt** (Berlin).

47) **E. Schmidt.** Über die Entstehung eines Mesenterium ileocolicum commune.

(Deutsche Zeitschrift für Chirurgie Bd. XCIII. p. 198.)

S. beschreibt aus dem hygienischen Institut in Posen, pathologisch-anatomische Abteilung, zwei Sektionsbefunde. Der erste betrifft einen 18jährigen Mann, der, in bereits nicht mehr operationsfähigem Zustand im Krankenhause aufgenommen, an Ileus gestorben war. Die Obduktion ergab eine Achsendrehung des Blinddarmes um 360°, dadurch ermöglicht, daß das Colon ascendens zusammen mit dem Ileum an einem gemeinsamen Mesenterium saß. Außerdem fanden sich zahlreiche abnorme Verwachsungen des Dickdarmes unter sich und mit den Nachbarorganen; und zwar verläuft das Kolon von der Pylorusgegend des Magens an hinter diesem und dicht vor der hinteren Bauchwand über die linke Niere hinweg unter Bildung kleiner Schlängelungen, als wäre es durch Narben verschnürt. Auf Grund dieser Befunde nimmt S. eine fötale Peritonitis an, die den Darm vorzeitig festlegte, seine freie Entfaltung hinderte und zur Bildung des gemeinsamen Mesenteriums Anlaß gab. Der zweite Fall betrifft ein einjähriges Mädchen, das, den größten Teil seines Lebens im Krankenhause verbringend, das klinische Bild der Pylorusstenose, beziehentlich übermäßiges Erbrechen nach jeder Mahlzeit gezeigt hatte. Bei der Sektion zeigte sich der Pylorus auch in der Tat unwegsam, aber nicht durch Muskelhypertrophie usw., sondern durch Druck eines Darmes von außen. Der Blinddarm war am Übergange in das Colon ascendens nach oben geknickt und lag mächtig aufgebläht auf dem Pylorus, diesen zusammendrückend. Starke Darmmuskelhypertrophie oberhalb der Knickungsstelle sprach für langes Bestehen dieser Dislokation. Dabei war der geknickte Blind-Dickdarm abnorm beweglich und auch abnorm lang. Denn wenn er der normalen Lage genähert wurde, reichte er noch 4 cm weit unter das rechte Poupart'sche Band hinab. Auch die Flexura coli sinistra und das Colon sigmoideum sind schlingenartig stark verlängert. Das auch in diesem Falle vorhandene gemeinsame Mesenterium ileo-colicum will S. nun auf die zu große Länge des Dickdarmes zurückführen. Er nimmt an, daß die letztere imstande ist, die Verwachsung des Mesokolon, bzw. die retroperitoneale Befestigung des Colon ascendens an richtiger Stelle zu hemmen, was für Erhaltung des Mesenteriums in überabnormer Länge ausschlaggebend ist. **Meinhard Schmidt** (Cuxhaven).

48) **W. A. Oppel.** Über die operative Heilung äußerer Kotfisteln.

(Russisches Archiv für Chirurgie 1907. [Russisch.])

O. bespricht die Frage nach verschiedenen Richtungen und führt im ganzen neun Fälle an, die sämtlich anzuführen sich hier erübrigt.

Einen Beweis dafür, wie fest die Bauhin'sche Klappe schließen kann, bringt folgender Fall S. P. Fedorow's, dem nach O. einzigen in der Literatur bekannten, in dem am Menschen die Monprofit'sche Operation ausgeführt wurde. Wegen Karzinom wurden das halbe Querkolon, Colon descendens und ein Stück der Flexur entfernt. Das Querkolon wurde geschlossen, sodann eine Ileumschlinge durchtrennt und die beiden Enden getrennt voneinander in die Flexur eingepflanzt. Die Folge war, daß das Colon ascendens sich füllte und bei steigender Dehnung die Verschlußstelle des Querkolon nachgab und zum Ausgangspunkt einer Peritonitis wurde. Aus dem Blinddarm in das Ileum hatte nichts übertreten können.

Für Fisteln im Bereiche des Ileum empfiehlt O., gestützt auf die Versuche von S. R. Mirotwórzew, die Anwendung künstlicher Klappen. Er macht eine Ileokolostomie, durchschneidet aber nicht den zwischen der Anastomose und dem

Digitized by Google

auszuschaltenden Bezirk liegenden Ileumteil, sondern bildet in ihm eine »Klappe«. Über die Technik ist kein Wort gesagt, doch scheint aus einer (stark schematischen) Zeichnung hervorzugehen, daß es sich um eine Strikturbildung durch Einschnürung handelt. Durch die Autopsie konnte O. nachweisen, daß diese Stelle für Kot absolut undurchgängig gewesen war. **V. E. Mertens** (Kiel).

49) **F. Schilling.** Eingeweideprolaps infolge erhöhten Innendruckes.
(Med. Klinik 1908. p. 903.)

Ein Mann, der wiederholt an Blutungen aus äußeren und inneren Hämorrhoiden gelitten hatte und derzeit verstopft war, sprang 4 Stufen einer Treppe herab. Dabei empfand er einen heftigen Schmerz und hatte sich einen nicht unbedeutenden Mastdarmvorfall zugezogen. Die Rücklagerung gelang unschwer.

Die gesteigerte Bauchpresse vermag nur auf entsprechend vorbereitetem Gebiet einen Mastdarmbruch hervorzurufen. **Georg Schmidt** (Berlin).

50) **C. Goebel.** Über Rektumstrikturen.
(Med. Klinik 1908. p. 1014.)

1) Mastdarmverengerung bei einem jungen Mädchen, bei der die mikroskopische Untersuchung und das Forschen nach Spirochäten im Stiche ließ und erst die Feststellung des gleichen Leidens auf luetischer Grundlage bei der Mutter Klarheit brachte. 2) Tuberkulöse Mastdarmstenose ohne Fistel durch submuköse Entwicklung tuberkulösen Granulationsgewebes mit nachheriger Verkäsung; teilweiser Ausheilung und narbiger Schrumpfung. 3) Echte tuberkulöse Trichterstenose des Mastdarmes ohne reichliche Durchfälle. 4) Ausgiebige Stenose des Mastdarmes unbekannter Ursache, geheilt durch Kolostomie ohne Anwendung von Spülungen. 5) Mastdarmverengerung nach gynäkologischer Operation; Kreuzbeinresektion, Längsschnitt in den freigelegten Mastdarm, quere Vernähung, Wegfall der Beschwerden.

Für die Spülbehandlung der Proctitis ulcerosa wird ein dickes doppelläufiges Rohr (H. Haertel-Breslau) empfohlen. **Georg Schmidt** (Berlin).

51) **A. Exner.** Über nichtmelanotische Sarkome des Mastdarmes.
(Med. Klinik 1908. p. 858.)

In den Hochenegg'schen Kliniken wurden in den Jahren 1900—1906 unter 500 bösartigen Mastdarmgeschwülsten 6 Sarkome, darunter 2 Melanosarkome beobachtet. Ein Drittel der Mastdarmsarkome sind nicht melanotisch. Krankengeschichten zweier mit günstigem Ergebnis Operierter; das eine Mal konnte der Erfolg noch nach 1 Jahr bestätigt werden, obgleich die ganze Darmwand von der Geschwulst durchsetzt war (Abbildung des operativ gewonnenen Präparates). Es waren Kleinrundzellensarkome.

Von Hämorrhoidalknoten können Sarkome ausgehen; in zwei Fällen von Myosarkom des Mastdarmes (Krankengeschichten, Abbildungen des Spindelzellengewebes) gelang die Operation; freilich starb der eine Kranke bereits nach mehreren Monaten am Rückfall. **Georg Schmidt** (Berlin).

52) **Lotsch.** Die subkutane Milzzerreißung und ihre Behandlung.
(Deutsche Zeitschrift für Chirurgie Bd. XCIII. p. 90.)

L. berichtet über vier in einem (!) Jahre (1907) im Krankenhaus (Magdeburg-Altstadt) beobachtete Milzzerreißungen, von denen zwei durch Laparotomie und Milzexstirpation geheilt wurden. Ein dritter Pat., durch Eisenbahnwagenpuffer verletzt, die auch Rippenbrüche veranlaßt hatten, ist ebenfalls splenektomiert, starb aber an Herzschwäche, und ebenso starb der vierte Kranke, der die Operation verweigert hatte, und zwar an Blutungen aus einem geplatzten Aneurysma der Dickdarmwand, das wahrscheinlich auch durch das erlittene Bauchtrauma veranlaßt war. Als hervorstechendstes Symptom der Milzzerreißung erwies sich eine hochgradige Anämie. Berücksichtigung der Anamnese, dazu Krämpfe der Bauchmuskeln, Dämp-

Digitized by Google

fung in der Milzgegend, das bildet — neben der Anamnese — ein eine richtige Diagnose sehr wohl gestattendes Bild. Die Operation läßt sich sehr rasch ausführen, L. brauchte in den zwei von ihm selbst versorgten Fällen bis zur Abklemmung des Milzstieles, mit welcher die operative Hauptaufgabe erledigt ist, nur 10 bzw. sogar nur 5 Minuten. Der Schnitt werde am Außenrande des linken M. rectus bzw. durch dessen Substanz hindurchgeführt. Bestätigte sich die Diagnose durch den Befund des Blutergusses in der Bauchhöhle und durch Tastung von Rissen in der Milz, so ist es zweckmäßig, einen ausgiebigen Querschnitt im 8. Interkostalraum hinzuzufügen, wobei die Knorpel der 9. und 10. Rippe unter sorgfältiger Schonung der Pleura zu resezieren sind.

L. geht kurz auf die Statistik der Milzzerreißungen ein. Sie lehrt, daß als einzig rationelle Behandlung die sofortige Laparotomie anzusehen und die Splenektomie der Splenorrhaphie und Tamponade vorzuziehen ist, besonders weil meistens Risse am Milzhilus vorhanden sind, welche mit Naht und Tampon nicht sicher versorgbar sind. Die Blutbildung wird durch die Milzentfernung nur vorübergehend gestört; der eine Genesene L.'s hatte bereits nach 14 Tagen normalen Hämoglobingehalt und normale Erythrocytenzahl; ebenso fand L. bei seinen Rekonvaleszenten weder Lymphdrüsenschwellungen noch Druckempfindlichkeit der langen Röhrenknochen. **Meinhard Schmidt** (Cuxhaven).

53) **V. E. Watkins.** Traumatic rupture of the spleen with report of a case.

(New York med. record 1908. März 14.)

W. berichtet über einen Fall von traumatischer Milzruptur, die mit Erfolg durch Laparotomie und Tamponade behandelt wurde. Von der Splenektomie wurde nach Angabe wegen schlechten Allgemeinbefindens auf dem Operationstisch abgesehen, um den Eingriff möglichst abzukürzen. **Loewenhardt** (Breslau).

54) **E. Bircher.** Die Chirurgie der nichtparasitären Milzcysten.

(Med. Klinik 1908. p. 999.)

An der Hand einiger 50 veröffentlichten Fällen wird das pathologische und klinische Krankheitsbild besprochen. Es wurde 33mal operiert, meist mit gutem Erfolge. Das Verfahren der Wahl ist die Resektion der Cyste oder die völlige Entfernung der Milz mit der Cyste. Der letztgenannte Eingriff ist bei einiger Vorsicht technisch einfach, wurde 15mal vorgenommen und führte stets zu voller Heilung, ohne daß das Fehlen der Milz nachträglich Beschwerden machte. Literaturverzeichnis. **Georg Schmidt** (Berlin).

55) **Couteaud.** Sur un cas curieux d'abcès gazeux du foie compliqué d'hépatoptose.

(Bull. de l'acad. de méd. 1908. Nr. 24.)

Ein Referat Le Dentu's über obige Beobachtung, einen 59jährigen Tropenoffizier betreffend, der 2 Jahre durch Schmerzen in der rechten Schulter geplagt war. Fieber, Druckschmerzhaftigkeit der von früher her herabgesunkenen Leber und blutiger Auswurf führten schließlich zur Diagnose, die durch Probepunktion bestätigt wurde. Peripleurale Eröffnung von hinten durch den 11. Interkostalraum bei verwachsenen Pleuren.

Der eitrige Inhalt war mit Gas gemischt, das von einer Kommunikation des Abszesses mit einem Bronchus herrührte. Heilung.

Le Dentu bemerkt hierzu, daß der Gasgehalt der Leberabszesse auch idiopathisch auftreten könne und führt hierfür einige Beispiele eigener Beobachtung an. **Neugebauer** (Mährisch-Ostrau).

56) **Michaux.** Volumineux épithélioma de la vésicule biliaire.

(Bull. et mém. de la soc. de chir. de Paris T. XXXIII. p. 658 ff.)

Es handelte sich um eine mannskopfgroße Geschwulst, die vor der Operation als vom Eierstock ausgehend angesprochen war. Um sie auszulösen, mußte ein

Digitized by Google

Leberstück reseziert, Verwachsungen mit Netz, großer Kurvatur, Duodenum und Colon transversum gelöst werden. Das Mikroskop brachte die oben angegebene Diagnose. Pat. überstand die Operation gut. **Kaehler** (Duisburg-M.).

57) **Ashhurst.** Perforation of the gall-bladder during typhoid fever; cholecystectomy; recovery.

(Amer. journ. ot the med. sciences 1908. April.)

Ausführliche Krankengeschichte zweier Fälle von Perforation der Gallenblase bei Typhus. Beide Fälle wurden laparotomiert, davon der eine mit Erfolg. Literaturzusammenstellung. **Levy** (Wiesbaden).

58) **H. Flörcken.** Das Fadenrezidiv nach Gallensteinoperationen.

(Deutsche Zeitschrift für Chirurgie Bd. XCIII. p. 310.)

In der Würzburger Klinik (Prof. Enderlen) kam eine früher von Schönborn wegen Empyem und Steinen cholecystotomierte Kranke zu erneuter Operation, welche diesmal in Ektomie bestand. In der exstirpierten Gallenblase befanden sich außer zwei freien Gallensteinen, die wahrscheinlich bei der früheren Operation zurückgelassen waren, drei Konkremente, in welchen Fäden — offenbar den Fixationsnähten bei der früheren Operation entsprechend — enthalten waren. Die Konkremente bestanden aus gemischtem Cholesterinpigmentkalk. F. stellt die in der Literatur sonst beschriebenen Fälle von Gallensteinbildung um Fäden zusammen, es sind deren nur sieben. Ätiologisch weist er darauf hin, daß die durch ihre Einnähung verringerte Beweglichkeit der Gallenblase die Steinbildung begünstigen wird, daß ferner die die Fäden umgebende kapilläre Flüssigkeitsschicht die Bakterienansiedlung erleichtern, und daß wahrscheinlich auch die Luschkaschen Gänge der Gallenblasenschleimhaut von Bedeutung für die Konkrementbildung sein werden. Im übrigen, meint er, würden die Fadenrezidive der Cholelithiasis bald genug verschwinden, wenn entweder nur Catgut zu Blasennaht genommen wird oder nur lang gelassene Fäden benutzt und später extrahiert werden würden. **Meinhard Schmidt** (Cuxhaven).

59) **A. Dreifuss.** Beiträge zur Pankreaschirurgie.

(Deutsche Zeitschrift für Chirurgie Bd. XCIII. p. 432.)

D. publiziert drei von Alsberg im jüdischen Krankenhaus in Hamburg mit glücklichem Erfolg operativ behandelte Fälle von Pankreasaffektionen.

Fall I betrifft die subkutane Verletzung des Pankreas bei einem 19jährigen Malergehilfen, der, auf dem Fahrrad sitzend, in voller Fahrt mit der Magengegend gegen eine Wagendeichsel geprellt war. 42 Stunden nach dem Unfalle mußte laparotomiert werden, da bei schlechtem Befinden eine beginnende Peritonitis infolge innerer Verletzung vorhanden zu sein schien. Es fanden sich in den Tiefen der Bauchhöhle Blutmassen, im Netz zahlreiche Fettnekrosen, Ödem und Fettnekrosen im Lig. gastro-colicum, und links in diesem auch ein Loch, durch welches zwei Finger in den Winslow'schen Sack gelangen. Ausräumung von Blutgerinnseln aus letzterem, Vorliegen einer zerquetschten Stelle im Pankreas. Die noch nicht stehende Blutung wird durch provisorische Tamponade gestillt, dann der Herd und die Höhle mit Gazestreifen drainiert. Nach bald eintretender Besserung und einer reichlichen Absonderung, in der nekrotische Gewebsfetzen und Pankreassaft mit entleert wurden, völlige Genesung, wobei die Fistel binnen 56 Tagen nach der Operation sich schloß. D. hält diesen Fall für den ersten, bei dem bei isolierter subkutaner Pankreasverletzung mit Erfolg operiert ist.

Fall II ist bezeichnet als »Pancreatitis haemorrhagica acuta mit Ausgang in Erweichung; Platzen des Exsudates in die freie Bauchhöhle; zweimalige Laparotomie; Heilung«. Pat., 15 Jahre alt, hatte die letzten Jahre öfter Magenschmerzen und war jetzt, nach einer starken Abendmahlzeit, nachts mit sehr starken Leibschmerzen erkrankt. Unter Wahrscheinlichkeitsdiagnose auf Appendicitis Laparotomie mittels Schrägschnittes rechts am 2. Tage. Entleerung blutig-serösen Exsudates.

Digitized by Google

der Wurm zeigt sich gesund. Oben in der Bauchhöhle findet sich blutige Imbibition des Lig. gastro-colicum, auch Fettnekrosen. Stumpfes Durchgehen durch das genannte Ligament, Einritzung des Bauchfellüberzuges des hämorrhagisch infiltrierten Pankreas, Einlegung eines Gazedrains. Wenig befriedigender Verlauf, Magen- und Leibschmerzen, Unruhe, peritonitische Symptome mit nachweisbarer Flüssigkeitsansammlung im Bauche, weshalb 18 Tage nach der Operation zum zweiten Male laparotomiert wurde. Entleerung reichlicher rötlich-schleimiger Flüssigkeit, Spülung und Austupfen der Bauchhöhle. Links neben und hinter dem Magen, von woher besonders viel Flüssigkeit hervorquoll, findet sich im Bauchfell ein 5markstückgroßes Loch, welches in eine große, zerfetzte, jene Flüssigkeit entleerende Höhle führt. Gazedrainage derselben. Hiernach allmähliche Besserung unter reichlicher Entleerung von nicht eitrigem Sekret, in welchem die Pankreasfermente nachgewiesen wurden, und welches nach Darreichung antidiabetischer Diät mit Natr. bicarbon. an Quantität abnahm. Fistelschluß nach 85 Tagen, völlige Wiederherstellung ohne Diabetes mit starker Gewichtszunahme.

Fall III, »akute Pankreasnekrose mit Ausgang in Abszedierung; retroperitoneale Eröffnung, Heilung«, betrifft eine 48jährige Frau, die jahrelang an Gallensteinkoliken gelitten hatte. Jetzt hatte sich unmittelbar nach angestrengtem Heben ein besonders heftiger Schmerzanfall und darauf rechts in Bauch- und Lendengegend eine mannskopfgroße, kaum druckempfindliche Geschwulst eingestellt. Durch Lendenschnitt, sowie durch Eröffnung der Bauchhöhle wird festgestellt, daß die Geschwulst extraperitoneal sitzt und mit der Niere nichts zu tun hat. Ihre Eröffnung entleert viel stinkenden Eiter aus einer weiten, glattwandigen, nekrotische Gewebsfetzen enthaltenden Höhle. Danach Heilung unter Entleerung reichlichen Sekretes, in welchem ein diastatisches und tryptisches Ferment nachgewiesen ist. Fistelschluß nach 126 Tagen; starke Gewichtszunahme.

Außer den Krankheitsberichten bringt D. klinische Allgemeinbesprechungen über die interessierenden Pankreasaffektionen und ein 33 Nummern enthaltendes Literaturverzeichnis. **Meinhard Schmidt** (Cuxhaven).

60) **Mauclaire.** Un cas de pancréatectomie partielle pour épithélioma de la tête du pancréas.

(Bull. et mém. de la soc. de chir. de Paris T. XXXIII. p. 871.)

Die Geschwulst saß am unteren Rande des Pankreaskopfes und wurde durch das Lig. gastro-colicum hindurch angegangen. Die Auslösung gelang verhältnismäßig leicht; die Geschwulst hatte die Größe einer halben Mandarine. Eine Cholecystostomie wurde der Sicherheit halber angefügt. Nach Entfernung des Tampons auf der Pankreaswunde ging die Galle wieder den natürlichen Weg. Die histologische Untersuchung ließ ein Epitheliom erkennen. Pat. ging an Kachexie $2^1/_2$ Monate später zugrunde. **Kaehler** (Duisburg-M.).

61) **Vittone.** L'idropolitermo-Vittone.

(Giorn. della R. Accad. di med. di Torino 1908. Nr. 3—5.)

Verf. beschreibt einen neu konstruierten Heißwasserapparat, der gleichzeitig als Instrumenten- und Verbandstoffsterilisator sowie als Inhalationsapparat und Thermostat angewendet werden kann und endlich auch die Herstellung von sterilisiertem Wasser gestattet.

Der kompendiöse Apparat wird von Janetti & Cie. in Turin in den Handel gebracht und dürfte sich für die Bedürfnisse des praktischen Arztes und der Sprechstunde empfehlen, wenn der nicht erwähnte Preis nicht zu hoch ist.

Strauss (Nürnberg).

Originalmitteilungen, Monographien und Sonderdrucke wolle man an *Prof. E. Richter* in Breslau (Kaiser Wilhelmstraße 115), oder an die Verlagshandlung *Johann Ambrosius Barth* in Leipzig einsenden.

Für die Redaktion verantwortlich: Geh. Med.-Rat Prof. Dr. E. Richter in Breslau.
Druck von Breitkopf & Härtel in Leipzig.

Digitized by Google

Zentralblatt für Chirurgie

herausgegeben von

K. GARRÈ, in Bonn, F. KÖNIG, in Berlin, E. RICHTER, in Breslau.

35. Jahrgang.

VERLAG von JOHANN AMBROSIUS BARTH in LEIPZIG.

Nr. 40. Sonnabend, den 3. Oktober 1908.

Inhalt.

J. Gobiet, Fixation der Wanderniere und Wanderleber mit Magnesiumplatten. (Originalmitteilung.)

1) Pariavecchio, Aleukämische Lymphadenie. — 2) Prinzle, Melanotische Hautgeschwulst. — 3) Tomkinson, Hauttuberkulose. — 4) Fagge, Gelenkbrüche. — 5) Beck, Osteoarthritis deformans endemica. — 6) Mayrhofer, Ausfüllung kleinerer Knochenhöhlen. — 7) Delbet u. Mocquot, Gaseintritt in Venen. — 8) Mériel und Rougean, Arterienunterbindungen. — 9) Mumford, Psychische Endresultate größerer Operationen. — 10) Struthers, Novokain bei Lokalanästhesie. — 11) Schur und Wiesel, Chromaffines Gewebe bei Narkotisierten. — 12) Petrivalsky, 13) Winternitz, Gaumenspalte. — 14) Kuhn, Perorale Intubation. — 15) Crile, Basedow. — 16) Palermo, Geschwülste der männlichen Brustdrüse.

17) XX. italienischer Chirurgenkongreß. — 18) Don, Purpura haemorrhagica, verbunden mit angioneurotischem Ödem. — 19) Dighton, Myositis ossificans progressiva. — 20) Buchanan, Zur Nachbehandlung von Osteotomien. — 21) Selig, Radium gegen Geschwülste. — 22) Jelínek, Narkose mit peroraler Intubation. — 23) Jerie, Tetanus. — 24) Vasek, Behandlung mit Stauungshyperämie. — 25) Drew, Kopfverletzungen bei Kindern. — 26) Gobiet, Zur Hirnchirurgie. — 27) Tansini, Gesichtsschmerz. — 28) Rethi, Kieferhöhleneiterung. — 29) Perrier, Oberkiefertuberkulose. — 30) Kirstein, Unterkieferankylose. — 31) Legg, Adenome des Gaumens. — 32) Westergaard, Nervenschädigungen bei Drüsenexstirpationen. — 33) Guisez, Speiseröhrenverengerung. — 34) Cernezzi, Brust-Zwerchfellwunde. — 35) Thompson, Lungenembolien.

Brauer, Berichtigung.

Druckfehlerberichtigung.

Aus dem gewerkschaftlichen Krankenhaus in Orlau.

Fixation der Wanderniere und Wanderleber mit Magnesiumplatten.

Von

Dr. Josef Gobiet,

Chir. Ordinarius.

Die immer wieder auftauchenden neuen Vorschläge für die Fixation der Wanderniere sind ein Beweis dafür, daß keine der bisherigen Methoden völlig befriedigt. Eine sichere Fixation der Niere an annähernd normaler Stelle scheitert an der Unsicherheit der Naht. Legt man die Naht durch das Nierenparenchym, so schneidet dieselbe beim geringsten Zuge durch. Legt man die Naht, wie es zumeist geübt wird, nur durch die abgelöste Capsula propria, so reißt dieselbe bei dem Versuche, die Niere halbwegs an ihren normalen Standort hinter die Rippen zu bringen, gewöhnlich bis auf eine schmale Gewebsbrücke

Digitized by Google

durch. Man beendet die Operation mit einem Gefühle der Unsicherheit bezüglich der Haltbarkeit der Fixation und begnügt sich, um einen stärkeren Zug zu vermeiden, die Niere an einem viel tieferen Punkte zu fixieren, als es ursprünglich beabsichtigt war. Diese Unsicherheit der Naht führte dazu, daß von einigen (Riedel) außer der Naht eine ausgiebige Tamponade, von anderen (Senn) die Tamponade allein ausgeführt wurde. Diese Verfahren erfordern eine ungewöhnlich lange Bettruhe, nach Riedel 10—12 Wochen. Ähnliche Schwierigkeiten treten uns noch in erhöhtem Maß entgegen bei der Fixation der Wanderleber. Auch hier schneiden die durch das Parenchym gelegten Nähte leicht durch, die durch die dünne Leberkapsel gelegten Nähte sind wohl nicht imstande, ein so schweres Organ auf längere Zeit in sicherer Fixation zu erhalten.

Es ist Payr's Verdienst, die resorbierbaren Magnesiumplatten zur Naht von parenchymatösen Organen eingeführt zu haben. Dieselben haben sich bei einer Reihe von Fällen zur Lebernaht nach Resektion oder Verletzungen bestens bewährt.

Ich ging in zwei Fällen von Wanderniere und in einem Falle von totaler Wanderleber in der Weise vor, daß ich das betreffende Organ zwischen Magnesiumplatten und Rippen mittels Silberdraht fixierte. Die Methode erwies sich als leicht und rasch ausführbar. Der momentane Effekt der Fixation war ein guter, wie bei keiner der anderen von mir versuchten Methoden. Auch der Dauererfolg scheint mir, bisher allerdings infolge Kürze der Beobachtungszeit nur auf Grund theoretischer Erwägung, vielversprechend zu sein. Hervorzuheben ist auch die Kürze der Bettruhe, da die Pat. bereits nach 8—10 Tagen das Bett verlassen. Aus diesen Gründen erscheint mir die Veröffentlichung der Methode geboten.

Bei der Fixation der Niere ging ich folgendermaßen vor: Hautschnitt längs des unteren Randes der 12. Rippe, nach vorn zu schräg gegen den Darmbeinkamm abbiegend. Isolierung der 12. Rippe von Muskulatur und Pleura. In der Mitte der Rippe werden in einem Abstande von 3 cm zwei Löcher gebohrt, wobei ein unter die Rippe geschobenes Raspatorium die Pleura vor Verletzung schützt. Freilegung und Luxation der Niere. Abstreifen und teilweise Resektion der Fettkapsel. Eine Ablösung der Capsula propria ist unnötig. An der Vorderfläche der Niere wird an der Grenze zwischen mittlerem und unterem Drittel eine 4 cm lange, 1 cm breite, 1 mm dicke Magnesiumplatte[1], welche nahe ihren Breitseiten durchlöchert ist, schräg zur Längsachse der Niere angelegt. Nun wird ein mittelstarker Silberdraht mit geraden, stumpfen Nadeln (Kusnizoff'sche Nadel) doppelt armiert durch Magnesiumplatte, ganze Dicke der Niere und das korrespondierende Bohrloch der Rippe durchgeführt und über der Rippe zusammengedreht, wobei man darauf zu achten hat, daß die Niere zwischen Rippe und Magnesiumplatte nicht zu stark gedrückt

[1] Erhältlich bei C. W. Rohrbeck's Nachfolger, Wien I., Kärnthnerstraße 59.

Digitized by Google

werde. Sorgfältige Blutstillung. Naht der Muskeln und Fascien mit Catgut. Völlige Hautnaht ohne Drainage. Die Heilung erfolgte in beiden Fällen per primam. Die Pat. verließen nach 8 und 10 Tagen das Bett.

In einem Falle von totaler Wanderleber führte ich die Operation folgendermaßen aus: Längsschnitt am rechten Rectusrande, in Nabelhöhe beginnend, nach oben mehrere Zentimeter über den Rippenbogen verlaufend. Ablösen der Weichteile nach beiden Seiten vom Rippenbogen. 2—3 cm vom freien Rande des Rippenbogen entfernt, werden vier Bohrlöcher im Rippenbogen angelegt. Der Abstand zwischen je zwei Bohrlöchern beträgt 4 cm. Nunmehr werden zwei 5 cm lange, 2 cm breite, 1 mm dicke, nahe ihrer Breitseite durchlöcherte Magnesiumplatten an der Unterfläche der Leber angelegt, einige Zentimeter vom freien Leberrande entfernt, die eine Platte nahe der Gallenblase, die zweite nach außen in einiger Entfernung von der ersten. Nun wird ein starker, mit stumpfer Nadel doppelt armierter Silberdraht durch Magnesiumplatten, ganze Dicke der Leber und korrespondierende Bohrlöcher des Rippenbogens durchgeführt. Die Drähte werden über dem Rippenbogen zusammengedreht, jedoch erst bis beide Nähte angelegt sind. Ich habe in meinem Falle, da ich nur schwachen Silberdraht zur Verfügung hatte, welcher mir beim Knoten zerriß, starkes Catgut verwendet. Jedoch empfehle ich, der Sicherheit wegen prinzipiell mit Silberdraht die Naht auszuführen. Bauchnaht in drei Etagen. Die Heilung erfolgte reaktionslos.

Nach gleicher Methode kann man auch eine Wandermilz am linken Rippenbogen fixieren.

Die Vorteile meiner Methode sind folgende: Die Naht durchsetzt die ganze Dicke des Organes, ohne daß, dank dem Durchleiten des Drahtes durch die Magnesiumplatte einerseits, die durchbohrte Rippe andererseits, das Parenchym einreißt. Man kann ungestraft einen beliebig starken Zug ausüben, um das Organ an seinen normalen Standort hinaufzuziehen, wie es wohl bei keiner der anderen Methoden möglich ist. Die Lage, die ich erzielte, war daher auch eine ideale. Die Niere überragte nur mit dem unteren Pole die 12. Rippe, die Leber war nur in der Ausdehnung eines Querfingers unterhalb des Rippenbogens sichtbar. Der Dauererfolg dürfte ebenfalls ein guter sein. Nach den Untersuchungen Payr's hat das Magnesiummetall die Eigenschaft, eine außerordentlich lebhafte Bindegewebsproliferation zu erzeugen. Es dürfte daher nach Ablauf mehrerer Wochen, wo die Magnesiumplatte infolge Resorption ihre Haltbarkeit zu verlieren beginnt, eine genügend feste Narbenbildung um das fixierte Organ stattgefunden haben. Sollte diese Narbe zur Fixation nicht genügen, so ist zur Sicherheit die Silberdrahtschlinge da, welche das Organ dauernd an den Rippen aufhängt.

Auf Grund dieser Ausführungen glaube ich die Methode zur Nachprüfung empfehlen zu können.

Digitized by Google

1) **G. Parlavecchio.** Ein Fall aleukämischer Lymphadenie von endotheliomatöser Natur.

(v. Langenbeck's Archiv Bd. LXXXVI. Hft. 3.)

P. gibt einen ausführlichen kritischen Bericht über den heutigen Stand unserer Kenntnisse über die Lymphadenien. Er teilt sie ein in aleukämisch regionäre Lymphknotenleiden, in aleukämisch regionär-systemische Lymphknotenerkrankungen und in leukämisch-systemische Prozesse. Diese Einteilung hält er heute für die passendste, nur das Lymphknotenendotheliom will nicht in sein Schema sich recht einfügen, ebensowenig wie es sich bisher in andere Einteilungsprinzipien gefügt hat. Weiterhin beschreibt Verf. auf das genaueste die Krankengeschichte und mikroskopischen Präparate eines Falles, bei dem die anatomische Untersuchung eine Wucherung der Endothelien ergab. Wahrscheinlich war dieses Endotheliom aus der Auskleidung der Lymphbahnen und -Räume entstanden, wie dies aus der Lage der ausgebildeten und besonders der ganz jungen, beginnenden Nester hervorging. Ätiologisch muß man bei einem solchen Prozeß an Infektion denken, an zirkulierende Keime, die imstande sind, Proliferationserscheinungen in den zunächst getroffenen Zellelementen und entzündliche Reaktionserscheinungen in den nächst gelegenen Follikeln und Marksträngen zu erregen. Ein leukämischer Befund fehlte in dem Falle.

E. Siegel (Frankfurt a. M.).

---

2) **Prinzle.** A method of operation in cases of melanotic tumours of the skin.

(Edinb. med. journ. 1908. Juni.)

Die von der Haut (Naevis) ausgehenden melanotischen Geschwülste sind nicht immer Sarkome, wie man sie früher stets bezeichnete, sondern auch sehr häufig Karzinome. Beide Arten melanotischer Neubildungen haben die Neigung, nicht nur in den regionären Lymphdrüsen, sondern auch im Verlaufe der Lymphgefäße metastatische Geschwülste zu erzeugen. Gerade letzterer Punkt ist wenig beachtet, und doch hängt von der radikalen Entfernung sämtlicher Drüsen mitsamt dem umgebenden Gewebe der Erfolg ab, wie Verf. an zwei Fällen zeigt. In beiden exzidierte er die primäre Geschwulst weit im Gesunden, führte den Schnitt (es handelte sich um ein Melanosarkom des Oberarmes sowie des Oberschenkels) bis zur Achsel bzw. zur Leistengegend, und entfernte die mit der Primärgeschwulst zusammenhängenden Lymphstränge und Drüsen, sowie das umgebende Fett- und Fasciengewebe. Die erste Pat., ein zur Zeit der Operation 17 Jahre altes Mädchen, ist seit $9\frac{1}{2}$ Jahren gesund, der zweite Pat., ein 30jähriger Mann, wurde im Oktober 1906 operiert und hatte bei der Nachuntersuchung im Februar 1908 kein Rezidiv, befand sich vielmehr sehr wohl. Verf. empfiehlt daher sein Verfahren bei den melanotischen Geschwülsten der Haut.

Jenckel (Göttingen).

Digitized by Google

3) **Tomkinson.** X-Rays in the treatment of cutaneous tuberculosis.

(Practitioner 1908. Juni.)

Bei Lupus vulgaris und Tuberculosis verrucosa hat Verf. mit gutem Erfolge die Röntgenstrahlen angewandt. Sein Verfahren ist folgendes: Die Bestrahlung erfolgt zuerst 3—5 Minuten lang auf eine kleine Partie der erkrankten Haut; nach einigen Tagen wird die ganze Fläche 3—4 Tage hindurch 5 Minuten lang bestrahlt. Dann wird Unna's Salizylkreosotpflaster aufgelegt oder, wenn dies nicht vertragen wird, vorher die Fläche mit einer 10—20%igen Kokainlösung eingepinselt. Nach 10 Tagen wird die Einpinselung mit Kokain wiederholt, die Haut getrocknet und dann mit folgender Flüssigkeit eingerieben:

Rp.: Acid. carbolici 50%
Acid. lactici 15%
Acid. salicylici 15%
Alcoh. absolut. 20%.

Einige Minuten später kommt folgende Lösung zur Verwendung:

Rp.: Acid. carbolici 80%
Alcoh. absolut. 20%.

Bei sehr ausgedehnten Erkrankungen kann auch der Thermokauter mit gutem Erfolg angewandt werden. Nach der Kauterisation wird die Wundfläche mit sterilem Lint, das in Karbolöl (1 : 30) getaucht ist, bedeckt, und hinterher ein Läppchen mit einer 20%igen wäßrigen Lösung von Ichthyol aufgelegt, bis völlige Heilung erfolgt ist. Dann wird wieder die Bestrahlung (kurze Exposition 3—5 Minuten lang) eingeleitet. Nach 3—4 Monaten wird diese Behandlung für längere Zeit ausgesetzt, später nötigenfalls wiederholt. **Jenckel** (Göttingen).

---

4) **Fagge.** The importance of accurate diagnosis and the treatment of fractures in the vicinity of joints.

(Practitioner 1908. April.)

Vor der planlosen, schematischen Deuchleuchtung eines jeden Knochenbruches mittels Röntgenstrahlen ohne vorherige genaue Untersuchung und Stellung der bestimmten Diagnose warnt Verf. ganz entschieden und will die X-Strahlen nur dann angewandt wissen, wenn die Diagnose zweifelhaft ist, sowie zur Kontrolle, ob die angestellten Repositionsversuche von Erfolg gekrönt waren und eine einigermaßen gute axiale Vereinigung garantierten, oder nicht. Auf keinen Fall soll man bei Mißlingen der Repositionsversuche oder zu schlechter Stellung der Bruchstücke bei den Gelenkbrüchen allzulange mit einem operativen Eingriff warten, da die nötige Korrektion durch die Operation bald nach der Verletzung leichter sei und auch ein besseres funktionelles Resultat erzielt werden könne als späterhin, wo Verwachsungen beständen und die Kontraktion der Muskulatur hindere.

Digitized by Google

Bei alten, mit starker Verschiebung komplizierten Gelenkbrüchen (Schulter, Ellbogen) hält Verf. die Resektion für das beste Verfahren und hat gute Resultate davon gesehen. **Jenckel** (Göttingen).

---

5) **E. Beck.** Über Osteoarthritis deformans endemica im Transbaikalgebiet.

(v. Langenbeck's Archiv Bd. LXXXVI. Hft. 3.)

Verf. konnte als Militärarzt im Transbaikalgebiet feststellen, daß dort endemisch eine Krankheit vorkommt, die durch Gelenkverdickung, Knarren, Bewegungsbeschränkung und Flexionsstellung, zuweilen durch Wachstumshemmung des Skelettes charakterisiert ist. Fälle von einseitiger Erkrankung kommen selten vor, meistens sind mehrere Gelenke befallen, in allererster Linie die Interphalangealgelenke, die Ellbogen-, dann die Knie-, Hand- und Fußgelenke. Das Leiden verläuft schleichend, fortschreitend, hier und da durch einen Stillstand unterbrochen. Umzug in eine gesunde Gegend kann weiteres Fortschreiten des Prozesses verhüten. Die Röntgenaufnahmen sprechen dafür, daß es sich um eine Knochenerweichung handelt, um einen der Arthritis deformans ähnlichen, aber nicht gleichartigen Prozeß. Die Ursache des Leidens ist mit Wahrscheinlichkeit in der Beschaffenheit des Trinkwassers zu suchen. Betroffen ist am meisten das jugendliche Alter von 8—13 Jahren. **E. Siegel** (Frankfurt a. M.).

---

6) **B. Mayrhofer.** Wesentliche Vereinfachung der Technik der Ausfüllung kleinerer Knochenhöhlen. (Mosetig's Knochenplombe.)

(Wiener klin. Wochenschrift 1908. Nr. 10.)

Verf. hat die Mosetig'sche Plombe seit einigen Jahren auch zur Ausfüllung bei Zahnwurzelresektionen benutzt, damit aber nicht viel Anklang gefunden, seiner Meinung nach, weil die schwierige Technik viele Mißerfolge zeitigte. Er gibt jetzt eine etwas anders zusammengesetzte Masse an, die man einfach mit einem erwärmten Spatel einstreichen oder mit gewöhnlicher, erwärmter Spritze einführen kann, und glaubt, daß diese Methode auch für größere Knochenhöhlen verwendbar ist. Das Rezept lautet: Jodoformii 10, Olei Sesami 15, Cetacei 30. **Renner** (Breslau).

---

7) **Delbet** et **Mocquot.** Recherches expérimentales sur les injections de gaz dans les veines.

(Revue de chir. XXVIII. ann. Nr. 3.)

Gelangt Gas auf venösem Wege in die Blutbahn, so kann nur diejenige Menge mechanisch gefährlich werden, die noch frei, d. h. nicht gebunden von den roten Blutkörperchen bzw. gelöst im Blutplama, ins Herz und die Lungen eintritt. Diese Menge wird um so größer sein, je schneller das Gas eindringt und je geringer die zwischen

Digitized by Google

Eintrittsstelle und Herz befindliche Blutmasse ist, d. h. je näher dem Herzen das Gas in die Venenbahn gelangt. Bei gleichbleibender Eintrittsstelle kann die Blutmasse proportional dem Körpergewicht angenommen werden. Hiernach haben die Verff. in einer Reihe interessanter Versuche am Hunde die »gefährliche Geschwindigkeit« bestimmt. Für Luft beträgt sie beim Eintritt des Gases in die Vena saphena 5—6 ccm pro Minute und Kilogramm Tier, beim Eintritt in die Vena jugularis genügen schon 2,2 ccm, um den Tod herbeizuführen. Zuerst stockt die Atmung, dann steht das Herz still. Je mehr die Geschwindigkeit gesteigert wird, desto schneller folgen sich Atmungs- und Herzlähmung; schließlich treten sie gleichzeitig ein. Künstliche Atmung kann den Tod nicht aufhalten. Wird die Geschwindigkeit unter die Gefahrgrenze vermindert, so werden Atmung und Herztätigkeit beschleunigt; wahrscheinlich gibt das Blut das überflüssige Gas in den Alveolen ab. Die Lunge wirkt gewissermaßen als Regulator, und zwar so prompt, daß z. B. mit Chloroform gesättigter Sauerstoff, in die Venenbahn injiziert, nicht die geringste Betäubung verursacht. Der leicht vom Blut gelöste und gebundene, ungiftige Sauerstoff allein wird erklärlicherweise erst gefährlich, wenn er mit 3—4mal größerer Geschwindigkeit als die Luft eindringt.

Bei der Versuchsanordnung ist zu berücksichtigen, daß das Gas unter einem Überdruck von einigen Kubikzentimeter Wasser in die Blutbahn geleitet wird, sonst fließt Blut in die Kanüle. Am unbetäubten Tier gelangt infolge des Pressens bei Abwehrbewegungen die Luft nicht in gleichmäßigem Strom in den Brustkorb und wird oft in die Gekrös- und Wirbelvenen gedrückt, so daß die hinteren Gliedmaßen vorübergehend gelähmt werden. Um vergleichbare Werte zu erhalten, müssen somit die Versuche am narkotisierten Tier angestellt werden. Auch muß das Gas wegen seiner großen Ausdehnungsfähigkeit bei der Erwärmung stets in der gleichen Temperatur verwendet werden; die Verff. haben es auf 20° vorgewärmt.

Der Mechanismus des Todes ist noch nicht geklärt; zweifellos hat die Dehnung der rechten Herzkammer nicht unwesentlichen Anteil an ihm. Fängt doch das Herz nach Punktion der rechten Kammer wieder an zu schlagen. Die Erscheinungen sind denen bei plötzlicher Dekompression des Tierkörpers recht ähnlich; nur findet sich hier freies Gas in allen Gefäßen, nach der Injektion nur im rechten Herzen und in dem der Injektionsstelle entsprechenden Teil des Venensystems.

Aus ihren Versuchen ziehen Verff. den Schluß, daß die wenigen Kubikzentimeter Luft, die z. B. bei der Anastomosierung von Saphena und Femoralis in die Venenbahn gelangen, ganz ungefährlich sind. Tatsächlich haben sie diese Operation 16mal am Menschen ohne jeden Zwischenfall ausgeführt. Die Einführung von Sauerstoff in eine Vene möglichst entfernt vom Herzen empfehlen sie bei Asphyxien durch Kohlenoxydvergiftung, Fremdkörper, Lungentuberkulose, retrosternalem Kropf und bei asphyktischen Neugeborenen. Beim Erwachsenen von

Digitized by Google

60 kg Körpergewicht würden 33 ccm in der Minute genügen, um den Sauerstoffbedarf zu decken, was einer Geschwindigkeit von weniger als 2 ccm pro Kilogramm und Minute entspräche. Diese ist, wenn die Ergebnisse am Hund auf den Menschen übertragbar sind, bei freien Luftwegen (z. B. CO-Vergiftung) ganz ungefährlich. Größere Vorsicht ist geboten, wenn durch eine mechanische Unterbrechung der Atmung die Gasausscheidung durch die Lunge ausgeschaltet ist. Bei der Chloroformsynkope ist die Sauerstoffeinspritzung nutzlos, da das Herz bereits still steht. **Gutzeit** (Neidenburg).

8) **Mériel** et **Rougean.** Les ligatures d'artères à l'amphithéâtre.

Paris, **A. Maloine**, 1908.

Nach ähnlichem Grundsatz und Methode wie bei uns im Bergmann-Rochs werden die Unterbindungen der wichtigsten Gefäße des Körpers besprochen. Selbstverständlich ist das Buch trotzdem gänzlich unabhängig geschrieben und wahrt seinen eigenen Charakter. Die Verff. geben zunächst einen kurzen Überblick über die Anatomie des betreffenden Körperteiles und präzisieren dann die Lage des Gefäßes bzw. die Schnittrichtung zur Unterbindung nach bestimmten konstanten Linien, die sich aus der topographischen Anatomie des betreffenden Körperteiles ergeben. Nach einem einleitenden Kapitel allgemeinen Inhalts über Gefäßunterbindungen werden in zwei großen Abschnitten die Unterbindungen der Gefäße der oberen Rumpfhälfte, sowie der unteren Extremität besprochen. Es fehlt merkwürdigerweise die Unterbindung der Art. mammaria und vertebralis. Zum Schluß jedes Absatzes sind die Gefäßanomalien ausführlich beschrieben.

Coste (Breslau).

9) **Mumford.** Psychical end-results following major surgical operations.

(Annals of surgery 1908. Juni.)

Eine medizinisch-sozialistische Studie.

Verf. hat festgestellt, daß nach größerer Operation eine Anzahl Pat., die im anatomischen und chirurgischen Sinne als geheilt zu betrachten waren, nachher allerhand allgemeine Klagen hatten, sich schwach und unlustig fühlten, kurz im psychischen Sinne nach M. Fehloperationen repräsentierten. Von 39 operierten Männern, nach deren Schicksal er sich später brieflich erkundigte, hörte er von 7, daß sie nicht recht arbeitsfähig und schwach seien. Alle 7 waren wegen eines Leidens an den Genitalorganen operiert (Varikokele, Hydrokele usw.), ohne aber daß irgend eine verstümmelnde Operation, z. B. Fortnahme eines Hodens, ausgeführt wäre. Von 91 radikal operierten und geheilten Frauen hatten 30 dauernd Klagen, fühlten sich matt usw. $^2/_3$ von diesen 30 waren ebenfalls solche, die eine Operation an den Genitalorganen durchgemacht hatten; dies eine $^1/_3$ war wegen anderer Leiden operiert. Diese psychische Invalidität tritt nun nach M. nur

Digitized by Google

bei den Hospitalpatienten ein, während sie bei den Pat. der Privatpraxis nicht beobachtet wird. Verf. meint, daß man die wegen schwerer Leiden Operierten auch nach der Entlassung aus dem Hospital durch Assistenzärzte oder ärztlich geschultes Unterpersonal beobachten und besuchen lassen solle; er verspricht sich davon, daß eine Anzahl psychisch Invalider hierdurch wieder ganz gesunden würde. Ferner soll nach ihm der Chirurg bereits im Hospitale psychisch als Arzt auf seinen Klienten dauernd einzuwirken suchen.

Herhold (Brandenburg).

---

10) **Struthers.** The value of novocain as a local anaesthetic for subcutaneous use.

(Edinb. med. journ. 1908. Februar.)

Zur Infiltrationsanästhesie empfiehlt Verf. das Novokain in einer 1—2%igen Lösung mit event. Zusatz von 2—4 Tropfen Adrenalin. Bis 10 g können ohne Schädigung injiziert werden; Novokain ist deshalb dem Kokain bei weitem vorzuziehen. Wenn jedoch Verf. behauptet, daß es das Eukain wegen schnellerer Wirkung übertreffe, da Novokain nach 15 Minuten, Eukain jedoch erst nach Verlauf einer $^1/_2$ Stunde völlige Anästhesie hervorrufe, so irrt Verf. (Ref.).

Jenckel (Göttingen).

---

11) **H. Schur** und **J. Wiesel.** Über das Verhalten des chromaffinen Gewebes bei der Narkose. (Aus dem Institut für experimentelle Pathologie und der Prosektur des Kaiser Franz-Hospital in Wien.)

(Wiener klin. Wochenschrift 1908. Nr. 8.)

Während tiefer Narkose verschwindet das Adrenalin aus den chromaffinen Zellen und tritt in vermehrter Menge ins Blut. W. fand bei Status lymphaticus auffallende Hypoplasie des chromaffinen Gewebes, so daß sich diese bei Narkose wohl zu rasch erschöpfen. Vielleicht bietet das einen Fingerzeig zur Aufklärung der häufigen Todesfälle in der Narkose bei Status lymphaticus. **Renner** (Breslau).

---

12) **J. Petřivalský.** Die kongenitale Gaumenspalte.

(Časopis lékařů českých 1908. p. 85.)

Der Autor verwendet zum Verschluß des Defektes folgende Naht: Er legt zuerst eine Reihe adaptierender Nähte, die 1 cm voneinander entfernt sind und außer dem Schleimhautrande auch die Submucosa und einen Teil der Muskulatur, insofern sie überhaupt vorhanden ist, einschließen; dazwischen legt er, um eine Spannung zu verhüten, eine Reihe von Stütznähten, die ebenfalls 1 cm voneinander entfernt sind, die ganze Dicke der Lappenwand umfassen und etwas weiter vom Wundrand entfernt sind als die Adaptierungsnähte. — Zur Füllung des Defektes benutzt er das plastische Verfahren nach Langenbeck;

Digitized by Google

er modifiziert es aber, indem er die vollständige Diszision verläßt, dafür aber nach oberflächlicher Inzision die Muskulatur auf stumpfem Wege schräg zerteilt. Der Hamulus pterygoideus und die an demselben vorbeigehenden Muskeln werden nicht durchtrennt.

G. Mühlstein (Prag).

---

13) **A. Winternitz.** Operation der Gaumenspalte mittels Plattennaht.

(v. Langenbeck's Archiv Bd. LXXXVI. Nr. 3.)

W. glaubt, daß die Erfolge der Uranoplastik von dem Zeitpunkte des Eingriffes, der möglichst frühzeitig stattfinden soll, und von einer zweckentsprechenden Technik abhängig sind. Früher hat er die zweizeitige Operation nach J. Wolff ausgeführt, sie dann aber aus verschiedenen Gründen zugunsten der einzeitigen Methode aufgegeben. Er beginnt nicht mit der medialen Anfrischung, sondern mit der Ablösung nach Entspannungsschnitt. Das Involucrum wird unter Digitalkompression emporgehoben, bis an den medialen Spaltrand vom Knochen gelöst und, falls er mit dem Vomer verwachsen ist, auch der mucoperiostale Überzug der entgegengesetzten Vomerfläche zum Lappen genommen. Die Schonung der Arteria palatina major hält W. nicht für erforderlich. Sie wurde stets durchtrennt, ohne daß eine ungünstige Beeinflussung der Heilung eintrat. Zur Naht benutzt Verf. kleine Plättchen aus Aluminium oder Silber, die, erst auf der einen Seite angelegt, nach Anlegung sämtlicher Nähte dann auch auf der anderen eingeführt werden. Durch diese Plättchen wird nicht nur eine Entlastung der Knopfnähte, sondern auch eine breitere Berührung der Lappenränder erzielt. Die Seitentaschen werden nicht tamponiert; die Platten werden am 5., die Nähte am 8.—10. Tage entfernt. Die besten Erfolge wurden bei Kindern unter 2 Jahren erzielt. Doch hält es Verf. für richtig, erst in der zweiten Hälfte des 2. Lebensjahres zu operieren, da die Kinder im 1. Lebensjahre dem Eingriffe nicht immer gewachsen sind. Die besseren Erfolge in diesem Lebensalter sind dem postoperativen Verhalten zuzuschreiben, das bei älteren Kindern kein so ruhiges ist. Im ganzen ist W. mit den Gesamtresultaten sehr zufrieden gewesen. **E. Siegel** (Frankfurt a. M.).

---

14) **F. Kuhn.** Einführung in die perorale Intubation.

(Med. Klinik 1908. p. 1107.)

K. stellt die Grundbegriffe seines Verfahrens für die Anfänger und praktische Ausführungswinke für den Vorgeschrittenen zusammen. Unter den Anzeigen für die perorale Intubation nimmt die Asphyxie jeder Art den breitesten Raum ein; daran schließen sich vor allem die Operationen im Mund-, Rachen-, Kehlkopfgebiete. Das Instrumentarium muß allererster Güte sein; wie es fortlaufend geprüft wird, ist näher auseinandergesetzt. Das Verfahren wird am Phantom und an der Leiche, dann am Lebenden vorgeübt. Seine — völlig harm-

Digitized by Google

lose — Ausführung ist beschrieben. Gesamtliteratur für die perorale Intubation und ihre technischen Unterlagen.

Georg Schmidt (Berlin).

---

15) **Crile.** Surgical aspects of Graves' disease with reference to the psychic factor.

(Annals of surgery 1908. Juni.)

Nach C. kann die Graves'sche (Basedow) Krankheit durch psychische Aufregung vor der Operation so verschlimmert werden, daß trotz glatt verlaufender Operation nachträglich der Tod eintritt. Verf. beobachtete zwei an Basedow'scher Krankheit leidende Hunde; wenn er einen solchen Hund aufregte und durch die Peitsche in andauernder Furcht hielt, so verschlimmerten sich die Krankheitserscheinungen, der Puls wurde sehr hoch, die Glieder zitterten, die Temperatur stieg, Durchfälle traten ein. Ein ähnliches Bild konnte Verf. hervorrufen, wenn er dem an Basedow leidenden Hunde Thyreoidextrakt subkutan injizierte. Verf. hält von den ihm überwiesenen Basedowkranken daher jede Aufregung fern; gleich bei der Aufnahme verschafft er sich die Zusage der Kranken, daß sie entweder mit Medikamenten oder mit Operation behandelt werden. Durch Einatmen flüchtiger Öle, welche zunächst für die Kranken als Medikament gelten, werden sie an die Narkosenmaske gewöhnt. Der Tag der Operation wird ihnen nicht mitgeteilt, am Abend vor der Operation erhalten sie Brom, am Morgen der Operation Morphium; dann wird ihnen die nun bereits gewohnt gewordene Maske zur Narkose mit Äther vorgehalten. 23 auf diese Weise operierte Fälle sind sehr günstig verlaufen.

Herhold (Brandenburg).

---

16) **N. Palermo.** I tumori della mammella maschile.

(Studio critico chlinico. Palermo, **Brangi** 1907. 389 S.)

P.'s Buch ist im wesentlichen eine kompilatorische Arbeit, enthält aber eine fleißige und übersichtliche Zusammenstellung der gesamten Literatur nicht ohne kritisches Urteil, und ist deshalb dem, der über dieses Thema arbeitet, zu empfehlen. P. hat eine Statistik von 751 einschlägigen Geschwülsten, darunter 649 Karzinome, zusammengestellt und dieselbe um einige eigene Beobachtungen bereichert (2 Adenofibrome und 8 Karzinome). Nach einer kritischen Einleitung über die Geschwülste der männlichen Brustdrüsen überhaupt bespricht er nacheinander das Adenom, Karzinom, Fibrom, Lipom, Enchondrom, Angiom, Myxom, Sarkom und Myom. Dem Karzinom mit seiner Pathogenese, Diagnose, Prognose und Therapie ist der breiteste Raum im Buche gegeben. 437 Nummern Literaturverzeichnis beschließen das Werk.

A. Most (Breslau).

Digitized by Google

Kleinere Mitteilungen.

17) Bericht über den XX. italienischen Chirurgenkongreß vom 27. bis 29. Oktober 1907 in Rom.

(Arch. ed atti della società italiana di chirurgia 1908. p. 727.)
Rom, **Bertero & Co.**, 1908.

1) Allgemeine Chirurgie und chirurgische Pathologie.

Lusena: Sulle affezioni precarcinomatose e sulla diagnosi precoce del carcinoma nelle sue sedi più communi. Redner faßt alles das kritisch zusammen, was wir über die verschiedenen prädisponierenden Momente des Karzinoms wissen — wie Erblichkeit, Leukoplakie bei Karzinom der Mundhöhle usw. — und bespricht die Initialsymptome der wichtigsten und häufigsten Krebse, ohne wesentlich neue eigene Momente zu bringen. Er betont die frühzeitige Operation als das zurzeit einzige Heilung versprechende Mittel und erörtert den Wert der Probeexzision.

In der Diskussion wurde u. a. die Bedeutung entsprechender Hinweise an die praktischen Ärzte und entsprechender Belehrung der Laien betont.

Fischera berichtet über eine große Zahl von Experimenten, die er an 48 Hunden ausgeführt hat, um den Einfluß funktioneller Faktoren auf die Regeneration der Gewebe zu studieren. Er setzte Wunden verschiedener Art — einfache Schnittwunden bis zu Resektion größerer Gewebspartien — an verschiedenen Organen, die entweder in dauernder oder rhythmischer Bewegung sind, wie Pleura, Lunge, Zwerchfell, oder an solchen Organen, bei welchen Bewegung mit Ruhe wechselt, bei denen er das Maß der Bewegung abstufen und bei denen er auch den (trophischen usw.) Einfluß der Nervendurchschneidung studieren konnte, wie bei der Extremitätenmuskulatur. — Das Resultat von 120 derartigen Regenerations- und Narbenuntersuchungen war kurz folgendes: Die Regeneration der Gewebe folgt auch hier den allgemeinen Gesetzen der Physiologie und Pathologie, hingegen betrachtet der Autor den mechanischen und funktionellen Einfluß als einen trophischen und formativen Reiz. Das Funktionieren des verletzten Organes regt die jugendlichen Zellelemente in der Narbe zur produktiven Tätigkeit an. Dieser Einfluß zeigt sich deutlich bei der Bildung des elastischen Gewebes.

Chiarolanza berichtet über neuere Untersuchungen über die Anwesenheit von Eiterkörperchen im Blute, welche Cesaris Demel als spezifisches Diagnostikum für die Anwesenheit einer eitrigen Entzündung im Körper angesehen hat. 100 eigene klinische Untersuchungen an Gesunden und Kranken führten C. zu dem Schluß, daß besagtem Symptom der spezifische Charakter fehle, da die sog. Eiterkörperchen bei Eiterung manchmal fehlen, andererseits auch bei Gesunden (während der Verdauung) vorkommen können.

Anzilotti, Cassanello, Bernardi treten in der Diskussion hingegen für den Wert der Demel'schen Methode ein.

Caminiti und Isaia berichten über Untersuchungen mit Streptothrix. Ersterer über eine 5 Jahre alte Kultur, die im Tierexperiment noch virulent wirkt, letzterer über eine aus Trinkwasser isolierte Form, welche beim Tiere Granulome hervorruft.

2) Chirurgie des Nervensystems.

Maragliano berichtet über seine Erfahrungen bei Kraniektomien, die er im verflossenen Jahr ausgeführt wegen Neubildungen, Traumen, Epilepsie. Er empfiehlt die temporäre Blutstillung nach Heidenhain. Die Radiographie leistet in der Diagnose der Hirngeschwülste noch nichts.

Digitized by Google

Falcone hat durch Injektion vom Subdural- und Subarachnoidealraum in überraschender Weise kommunizierende Lymphbahnen darstellen können, die durch den Knochen zur Schleimhaut des Sinus frontalis ziehen und dort ein demonstrables Netz füllen. Er wird diesen für die Pathologie wichtigen Befunden noch nachgehen und dieselben später ausführlich publizieren.

Dalla Vedova berichtet eingehend über einen sehr interessanten Fall von subduralem Sarkom am unteren Hals- und oberen Brustmarke, das er nach Resektion des 7. cervicalen und 1.—3. dorsalen Wirbelbogens radikal entfernen und wodurch er den Kranken von seinen schweren Symptomen heilen konnte. V. beschreibt ausführlich die nervösen Symptome und stellt eine Statistik von 88 Rückenmarksgeschwülsten aus der Literatur zusammen.

Codivilla spricht über die chirurgische Behandlung der Wurzelparalysen am Plexus brachialis. Er hat sie zweimal operativ angegriffen. In dem einen Falle handelte es sich um eine Lähmung im Gebiete der 5. Wurzel im Anschluß an eine Halswirbelfraktur. Diese Wurzel war außerhalb des Wirbelkanales verdickt, hyperämisch, innerhalb desselben abgeplattet, weiß. Abtragung des Wirbelquerfortsatzes und Befreiung der Wurzel gab Heilung der Lähmung innerhalb 10 Tagen. — Im anderen Falle hatte das 1jährige Kind eine Geburtsparalyse des Plexus. C. exzidierte eine Narbe und führte eine Nervenplastik aus. In der kurzen Beobachtungszeit noch kein Erfolg.

Virnicchi berichtet über klinische und histologische Untersuchungen bei Nervennaht. Das klinische Material umfaßt acht Fälle. Einmal hat er den N. medianus mit dem N. cubitalis mit bestem Erfolge vereinigt, auch hat er wiederholt bei Defekten zwischen die Stümpfe Catgut eingepflanzt und war mit dem Erfolge zufrieden.

3) Chirurgie an Kopf und Hals.

Righetti hat an Hunden und Kaninchen Untersuchungen über die Vorgänge nach Resektionen an den Speicheldrüsen angestellt und gefunden, daß der Teil des Drüsenrestes, der mit dem Ausführungsgang in Zusammenhang bleibt, rasch hypertrophiert, während die von ihm getrennten Drüsenteile der bindegewebigen Atrophie anheimfallen und die erhaltenen Epithelinseln cystisch entarten.

Niosi stellt ein großes Teratom des Halses vor, das Ceci bei einem 6monatigen Kind exstirpierte. Mikroskopisch fanden sich die verschiedensten Arten der Gewebe vor; vor allem war Nervengewebe embryonalen Charakters vorhanden.

Scalone: Kritischer und experimenteller Beitrag zur Funktion und Transplantation der Thymus. Beim Tiere ruft die Exstirpation der Thymus vorübergehende Störungen in der Ernährung und Widerstandsfähigkeit (gegen Infektionen) hervor. Die Funktion der Thymus besteht nach S. vornehmlich in der Regelung der Entwicklung und des Wachstums des Organismus, vielleicht auch in einer antitoxischen Wirkung. Übergepflanzte Thymusstücke atrophieren:

4) Chirurgie der Brust.

Pandolfini demonstriert zwei Fälle von Endotheliom der Mamma, ein Lymphendotheliom und ein Hämangioendotheliom. — Ceci erwiderte, daß er solche Fälle für nicht allzu selten halte, da früher manche hierher gehörige Geschwulst für ein Sarkom angesprochen wurde.

Jacobellini bespricht an der Hand von drei Fällen die Extraktion der Fremdkörper aus der Speiseröhre und empfiehlt den Kirmisson'schen Haken mehr als den Gräfe'schen Münzenfänger.

In der Diskussion erwähnten Biagi und Schiassi je einen interessanten Fall. Ersterer extrahierte einen 6 cm langen Nagel, der von der Speise-

Digitized by Google

röhre aus in das Mediastinum vorgedrungen war, mittels der hinteren Mediastinotomie mit Resektion der 2.—5. rechten Rippe. Heilung. S. führte die analoge Operation (Resektion der 4.—7. Rippe hinten links) aus, um ebenfalls einen Nagel zu extrahieren, der aber mit der nach oben gerichteten Spitze in einem Bronchus der Lunge steckte. Es gelang ihm, den Hauptbronchus ohne Verletzung per Pleura zu finden, zu isolieren, zu eröffnen und so den Nagel zu extrahieren. Heilung.

Fasano berichtet über einen Fall von penetrierender Zwerchfell- und Leberverletzung. Die abnorm hohe Einstichöffnung befand sich im linken 5. Interkostalraum unterhalb der Mammilla. Die Lunge war trotzdem nicht verletzt. F. ging nach Rippenresektion transpleural vor und versorgte so die Leberwunde durch Naht; um diese zu tamponieren, befestigte er die Wundränder des Zwerchfells an die äußere Wunde. Heilung. — F. bespricht eingehend die einschlägige Literatur und vor allem den besten Operationsweg. Je nach der Art des Falles solle man transpleural oder abdominal vorgehen, ersteres besonders bei rechtsseitigen, letzteres bei linksseitigen Wunden. — De Gaetano empfiehlt die Thorako-Laparotomie und primäre Naht der Wunden.

5) Bauchchirurgie.

Tusini: Enterotopia epitheliale e carcinoma. T. berichtet über einen Fall von Adenokystom der Flexura sigmoidea und geht dann auf die Genese der Geschwulst ein. Diese sei vom embryologischen Standpunkte deshalb bemerkenswert, weil hier zum ersten Male beim Menschen nahe Beziehungen zwischen den lymphoiden Zellen der Follikelapparate des Darmes und dem Epithel der Schleimhaut erwiesen seien. Weiterhin handelte es sich um ein jugendliches weibliches Individuum.

Durante bezweifelte in der Diskussion die Möglichkeit einer Umwandlung von Epithelien in Lymphfollikel.

Ferrarini teilt im Anschluß an einen eigentümlichen Fall von Splenoadenopathia chronica interessante eingehende bakteriologische Untersuchungen ausführlich mit. Die exstirpierten submaxillaren Lymphdrüsen konnten klinisch und pathologisch-anatomisch als tuberkulös gelten. Sie enthielten aber keine Tuberkelbazillen, sondern eine Varietät des Bacillus subtilis. Derselbe fand sich auch konstant im Blute der Kranken; er selbst und seine Toxine riefen beim Versuchstiere charakteristische Erkrankungen hervor, die zum Tode führten. Die Pat. wies allmählich eine Schwellung aller peripheren Drüsengruppen und eine Milzschwellung auf, so daß F. wohl mit Recht annimmt, daß das Ganze ein einheitliches Krankheitsbild darstellt, dem jener Bazillus zugrunde liege.

Betagh referiert die vorläufigen Resultate experimenteller Untersuchungen am Hund über den Einfluß der Gastroenterostomie auf die Sekretion des Pankreas und der ausgeschalteten Duodeno-Jejunalschleimhaut. Bei unkomplizierter Gastroenterostomie war kein Unterschied zu finden, während in den Fällen, in welchen der Übertritt der Magensäfte zum Duodenum durch stenosierende Operationen oder Resektion des Pylorus erschwert oder verhindert wurde, die physiologische Wirkung der gedachten Sekrete in geringerem oder höherem Grade gestört war.

Cosentino: Überpflanzungsversuche der Schleimhaut des Magen-Darmkanales zwischen Blätter des Bauchfells und in parenchymatöse Organe (Leber, Pankreas). C. konstatierte reaktive Veränderungen am neuen Mutterboden (Auswanderungen von Zellen, Bindegewebswucherungen). Das überpflanzte Epithel verfiel größtenteils einer Nekrobiose, einzelne Elemente erhielten sich jedoch, nahmen eine niedrige zylindrische Form an und umschlossen cystische Räume, deren Größe von der eines Hirsekorns bis zu der einer Erbse schwankte.

Mattòli: Fünf Fälle von Darmausschaltung; dreimal wegen eines widernatürlichen Afters, in einem vierten Falle wegen Tuberkulose des Blinddarmes.

Digitized by Google

Hier wurde zunächst der unterste Teil des Ileum (der zuführende Darmschenkel) reseziert und ins Querkolon gepflanzt und nach mehreren Wochen der Blinddarm exstirpiert und der (abführende) Kolonschenkel blind verschlossen. Heilung. Im fünften Falle handelte es sich um mehrfache Stenose des Dickdarmes. Einpflanzung des unteren Ileum in den untersten Abschnitt der Flexur brachte Heilung.

Tarsia in Curia hat in bislang etwa 40 Experimenten am Hund eine Darmschlinge in Ausdehnung bis zu 18 cm vom Mesenterium getrennt und so die Ernährung derselben unterbrochen; alsdann hat er sie mit Netz sorgfältig umhüllt, um so dessen Wirkung auf die Gefäßneubildung und Ernährung zu prüfen. Die Tiere gingen nicht zugrunde, ihre Darmfunktion war gut, obwohl der isolierte Darmabschnitt allmählich der Nekrose anheimfiel.

Stinelli untersuchte experimentell den Einfluß der temporären Unterbrechung der Zirkulation an der Milz. Er konnte ohne Schaden die Gefäße 20 Minuten abklemmen.

6) Nierenchirurgie.

Taddei hat gemeinschaftlich mit Torrini Überpflanzungsversuche der Nebenniere in die Niere ausgeführt, und zwar von Kaninchen und Kaninchenfötus und Meerschweinchen und Meerschweinchenfötus in die Niere von Kaninchen. Die überpflanzten Organe verschwanden stets, und zwar die Marksubstanz und die Zona reticularis am schnellsten, während die Zona glomerulosa und fascicularis sich am längsten, bis zu 300 Tagen, hielten. Die Reaktion von seiten der Niere war äußerst gering.

Alessandri. Beitrag zur Nierenchirurgie.

An der Hand von 67 eigenen Beobachtungen bespricht A. eingehend die einschlägigen Fragen. Er betont den Wert der Röntgenstrahlen für die Diagnose der Steinniere. Die Harnseparatoren wirken nicht sicher, daher empfiehlt A. den Harnleiterkatheterismus, zumal den der kranken Seite, mit nicht zu dünnem Katheter. Bei der funktionellen Diagnose leistet die Kryoskopie das meiste, doch wagt A. nicht, auf diese allein einen Operationsplan zu bauen. — Auf die interessanteren Details kann hier nicht eingegangen werden. Das Material setzt sich zusammen aus 12 Fällen von entzündlichen Prozessen, 3 Fisteln, 7 essentiellen Neuralgien, 1 Trauma, 11 Fällen von Nephrolithiasis, 7 Tuberkulosen, 4 Neubildungen, 1 Nierencyste, 18 Senkungen, 3 Erkrankungen des Harnleiters.

Burci demonstriert ein durch Operation gewonnenes Nierenpräparat, bei dem das Organ durch ein Septum in zwei Teile geteilt ist, deren jeder ein eigenes Nierenbecken und einen eigenen Harnleiter besitzt, welch letztere sich erst kurz vor der Blase zu einem Kanale vereinigen. Der obere Nierenteil zeigt eine Pyonephrose, der untere ist gesund. Die Pat. wurde geheilt.

Cassanello referiert als Beitrag zur Entstehung, Diagnose und Therapie der polycystischen Degeneration der Nieren über zwei eigene Beobachtungen. In dem einen Falle, bei einer jungen Dame, bestand das doppelseitige Leiden seit frühester Kindheit und war mit Nephroptose kombiniert. Nephropexie erzielte eine 5 Jahre beobachtete Besserung. — Der zweite Fall war einseitig und ebenfalls mit Ptose kombiniert und schien erst seit wenigen Jahren zu bestehen. Nephropexie; Besserung. — C. bespricht eingehend die verschiedenen Theorien über die Genese, die Diagnose und die Therapie, die äußerst vorsichtig sein müsse.

Parlavecchio bespricht und demonstriert einen Fall von unilateraler polycystischer Entartung der Niere, den er durch Nephrektomie geheilt hat, nachdem er sich vom gesunden Zustande der anderen Niere überzeugt hat. Das Präparat zeigte interstitielle Nephritis mit Retentionscysten. Pat. hat allerdings 4 Monate nach der Operation leichte Schmerzen auf der anderen Seite. — Auch P. bespricht die Pathologie und Therapie dieses Leidens.

Digitized by Google

Cappelli hat bei einer abdominellen Uterusexstirpation wegen Karzinom etwa 8 cm vom rechten Harnleiter und etwa 1/4 der Blasenwand resezieren müssen. Um die Einpflanzung des Harnleiterstumpfes zu ermöglichen, mobilisierte er die rechte Niere. Schräge Ureterocystoneostomia extraperitonealis. Heilung.

Leotta: Pathologisch-anatomische Beobachtungen über das Hypernephrom. L. gibt eine umfassende und gründliche, auf eingehender Berücksichtigung der Literatur (5 Seiten Literaturverzeichnis) basierende Schilderung dieses Leidens an der Hand von zwei eigenen Beobachtungen. Diese sind dadurch bemerkenswert, daß in keinem dieser Fälle Hämaturie bestand, obgleich in dem einen derselben die Geschwulst in Haselnußgröße in das Nierenbecken hineinragte.

Diskussion zu den Vorträgen über die Nierenchirurgie, besonders zu dem Referat Alessandri's.

Zur Diagnose der Nierenfunktion sprach Leotta, welcher der Kryoskopie nur einen sehr geringen Wert beimißt. — Auch Ferrarini verhält sich der Kryoskopie gegenüber zurückhaltend. — Biondi ist auf Grund seiner großen, über 100 Fälle umfassenden Erfahrung gegenüber den diagnostischen Hilfsmitteln sehr skeptisch, legt aber dem Luys'schen Separator große Bedeutung bei, und wo dieser nicht anwendbar, rät er zu Cystotomia suprapubica und Untersuchung des Urins auf diesem Wege. — Auch Taddei spricht für das Luys'sche und Dalla Vedova'sche Instrument und geht auf die Schwierigkeiten des Harnleiterkatheterismus bei cystischen Komplikationen ein. — Giordano betont, daß man alle zu Gebote stehenden Untersuchungsmethoden heranziehen müsse. — Maragliano hat beobachtet, daß mitunter bis 1/4 des Urins neben dem Harnleiterkatheter abfließen kann. — Caminiti sprach noch über die Pathogenese der polycystischen Nierendegeneration, und Tusini berichtet über einen Fall von Pyonephrose mit Schwangerschaft, welch letztere er durch Nephrostomie bis zum 7. Monate aufhalten konnte. In einem Schlußwort präzisiert Alessandri nochmals seinen oben angedeuteten Standpunkt, besonders den diagnostischen Hilfsmitteln gegenüber.

Ceci: Klinischer Beitrag zu den Cysten der Nebenniere. C. beschreibt zwei Fälle, die er operierte. Bei dem einen wurde abgesackte rechtsseitige Peritonealtuberkulose vorher diagnostiziert, die Cyste exstirpiert und Heilung erzielt. Der zweite Fall war kombiniert mit Basedow und hochgradiger Abmagerung. Auch hier Exstirpation der enormen Cyste. Tod später im Kollaps. In beiden Fällen wurde bei der Autopsie keine Nebennierenkapsel gefunden. Die Cystenwand enthielt jedoch Nebennierengewebe.

7) Geschlechtsteile.

Pascale bespricht zehn Fälle epithelialer Geschwülste des Penis vom pathologisch-anatomischen und klinisch-chirurgischen Standpunkt aus. In der chirurgischen Therapie ist er sehr weit, bis zur »Emasculazione totale« gegangen.

In der Diskussion bespricht u. a. Tusini ein Operationsverfahren bei Vulvakarzinom, das ebenfalls auf die totale Exzision der äußeren Genitalien und der beiderseitigen Leistendrüsen im Zusammenhang hinausläuft.

Marcozzi: In Rücksicht auf die Radikaloperationen bei Hydrokele hat M. an Hunden Experimente ausgeführt, um die Veränderungen des Hodens nach Entfernung der Tunica vaginalis parietalis zu untersuchen. Es ergab sich regelmäßig eine parenchymatöse Degeneration des Organes, hervorgerufen durch den Druck der neugebildeten Bindegewebskapsel.

Anzilotti: Beiträge zur Pathologie des Hodens. Drei Fälle werden referiert: 1) eine nekrosierende, eitrige Hoden- und Nebenhodenentzündung bei einem Prostatiker, hervorgerufen lediglich durch Bacillus pyocyaneus, der sich als hochvirulent erwies und auch im Urin gefunden wurde; 2) ein doppelseitiges Kystom (eine echte Proliferationscyste) des Nebenhoden-

Digitized by Google

kopfes, ausgehend von den Tubuli; 3) eine Art Teratom, eine angeborene, rasch wachsende Geschwulst, die lediglich Elemente des Ento- und Mesoderms, Cysten verschiedener Struktur, mit bindegewebiger Wandung, Knorpeleinlagerungen und rudimentäre Drüsen enthielt. Ein sarkomatöser Knoten fand sich auch. A. geht auf die verschiedenen Theorien der Genese ein.

Betagh bespricht zunächst die pathologische Anatomie der Periorchitis chronica (»pachivaginalite«), bei der er bedeutsame Entwicklung des Bindegewebes und interstitielle Hämorrhagien, zumal ins Rete testis, und degenerative Prozesse des Organes gesehen hat. Alsdann geht er auf die Veränderungen bei Retentio testis ein, welche ebenfalls auf Atrophie der verschiedenen Elemente des Organes und Wucherung mit hyaliner Degeneration des Zwischengewebes hinausläuft. Schließlich beschreibt B. zwei Fälle von Torsion des Samenstranges, die mit hämorrhagischem Infarkt und Nekrose des Hodens einhergingen und durch dessen Exstirpation geheilt wurden.

Biondi: Experimentelle und klinische Beobachtungen über Injektionen in das Vas deferens. B. schlägt diese Injektionen zu therapeutischen Zwecken vor. Er hat sie an Leiche und Versuchstier ausprobiert. Die injizierte Lösung dringt zentralwärts über die Samenbläschen in Prostata und Blase vor. Das klinische Beobachtungsmaterial bezieht sich vorläufig auf zehn Tuberkulosen und drei Gonorrhöen. Die Erfolge waren sehr gut. Bei infektiöser Hodenentzündung wurde die zentrifugale Injektion in den Samenstrang mit solcher in den Hoden kombiniert (cf. d. Zentralbl. 1908 Nr. 35 p. 1050).

Nasuti (Napoli) beschreibt den seltenen Fall eines Perithelioms des Eierstockes und geht auf die Genese und Histologie dieser Geschwülste ein.

8) Chirurgie der Extremitäten.

Galeazzi: Klinische und experimentelle Untersuchungen über die Überpflanzung des Intermediärknorpels. G. berichtet über drei klinische Fälle. Zweimal hat er wegen Manus valga den Knorpel des peripheren Ulnaendes in das periphere Radiusende verpflanzt, aber das rasche Verschwinden desselben radiologisch festgestellt. Trotzdem war das funktionelle Resultat ein gutes. In einem dritten Falle hat G. an Stelle eines größeren Radiusdefektes ein Stück Metatarsus mit Epiphyse transplantiert. Hier heilte nicht allein der Knochen ein, sondern es schien sogar der Epiphysenknorpel zu funktionieren. — Zur Klärung hat G. noch Tierexperimente ausgeführt. Bei diesen ossifizierte der Intermediärknorpel rasch und starb dann ab; nur selten erhielt sich seine Funktion in sehr beschränktem Maße.

Secchi: Beitrag zur unblutigen Behandlung der angeborenen Hüftgelenksluxation mittels der italienischen Methode. Gestützt auf eine Erfahrung an 164 unblutig behandelten Fällen bespricht S. ausführlich die verschiedenen Verfahren, verweist besonders auf das Paci's und kommt zu dem Schluß, daß in der größeren Anzahl der Fälle auf diesem Weg eine Heilung möglich, stets aber eine wirkliche Besserung zu erzielen sei.

Leotta stellt einen Fall Weir-Mitchell'scher Krankheit, Erythromelalgie, vor, welcher mit Gangrän der linken großen Zehe kombiniert war. Nach Amputation derselben schritt die Gangrän auf das Grundgelenk der 2. Zehe über, so daß nach weiteren 8 Monaten L. die alte Amputationswunde und den neuen Gangränherd energisch auskratzen mußte. Zugleich nahm er aber eine Dehnung der beiden Nn. plantares hinter dem Malleolus vor. Jetzt erfolgte rasche Heilung innerhalb 22 Tagen, die noch im Januar 1908 bestand. L. empfiehlt daher in ähnlichen Fällen die Nervendehnung und rät, mit den Amputationen vorsichtig zu sein. Die mikroskopische Untersuchung der exstirpierten Teile zeigte hochgradige Verdickung und Verengerung der Arterien. L. bespricht eingehend das ganze Krankheitsbild.

Digitized by Google

De Gaetano zeigt ein 1155 g schweres Teratom des Cavum sacrococcygeum, das bei einem 3jährigen Kind exstirpiert wurde. Er bespricht Histologie und Ätiologie dieser Geschwülste und nimmt für seinen Fall eine doppelte Keimanlage an.

Anhang. Angemeldete, aber nicht gehaltene Vorträge.

1) Perez: Artrosinovite cronica sierosa vegetante poliarticolare. P. teilt einen einschlägigen Fall mit, bei dem er die Arthrektomie am Kniegelenk mit gutem Erfolge gemacht hat. Die Pathologie dieses Leidens wird genau besprochen.

2) Isaja: Della tubercolosi parenchimale della lingua. Beschreibung eines als Tumor imponierenden tuberkulösen Granuloms der Zunge. Exzision. Heilung. Genaue Beschreibung des histologischen Befundes und eingehende Berücksichtigung der Literatur. Nur 19 analoge Fälle sind bekannt.

3) Cosentino: Sulla tubercolosi del collo dell'utero. Einschlägiger Fall, geheilt durch Amputation des Uterushalses. Genaues Literaturstudium.

A. Most (Breslau).

---

18) **A. Don.** Case of Henoch's purpura associated with angioneurotic oedema.

(Practitioner 1908. Juni.)

Kasuistischer Beitrag zu dem Kapitel der Purpura haemorrhagica, verbunden mit angioneurotischem Ödem. Bei dem 11jährigen Knaben bestand außer einer Purpura an den Beinen und Ödem des Gesichtes als Hauptsymptom der Erkrankung eine starke Schmerzhaftigkeit der rechten Seite des Leibes im Bereiche des Colon ascendens, sowie im Epigastrium, verbunden mit Fieber und Erbrechen. Da starke Verstopfung vorhanden war, wurde Kalomel verordnet, wonach reichliche Entleerung des Darmes und Verminderung der Leibschmerzen auftrat. Die Purpura war sehr wechselnd, trat bald hier und dort am Körper auf, verschwand nach wenigen Tagen, um dann an anderen Körperstellen wieder zu erscheinen. Pat. starb im Alter von 41 Jahren nach starken Blutungen (Zahnfleisch, Nase, Ohren, Nägeln). D. glaubt, daß die Erkrankung des Kolon das Primäre gewesen ist, wodurch die Anämie, das Erbrechen und die Intestinalberschwerden bedingt wurden; durch Resorption der Darmtoxine, sowie durch sekundäre bakterielle Infektion sei das Ödem und die Purpura entstanden.

Jenckel (Göttingen).

19) **A. Dighton.** Progressive ossifying myositis in a boy aet. eleven.

(Edinb. med. journ. 1908. April.)

Beschreibung eines Falles von Myositis ossificans bei einem 11jährigen Knaben, der aus gesunder Familie stammte und nach der Angabe der Mutter im Alter von 5 Jahren nach Masern, Bronchitis und Keuchhusten die jetzige Krankheit erwarb. Dieselbe begann mit Steifheit der Muskeln, in denen sich nach und nach harte Massen bildeten. Betroffen waren hauptsächlich die Oberarmmuskeln beiderseits, Biceps, Triceps, Coracobrachialis, Anconeus. Der Biceps war fast völlig in eine knochenharte Masse umgewandelt. Von den Beinmuskeln waren die Adductoren besonders, die Extensoren und Flexoren in geringerem Maße affiziert. Linkerseits war der pathologische Prozeß stärker ausgesprochen als rechterseits.

Typisch ist der Fall insofern, als ein männliches Individuum betroffen war, die Erkrankung in der Jugend begann und vollkommen symmetrisch auftrat. Ungewöhnlich ist, daß trotz des langen Bestehens des Leidens die Rückenmuskeln, der Latissimus dorsi sowie der Trapezius gesund blieben. Ein Röntgenbild vom Oberarm zeigt die Knochenbildung und Kalkablagerung besonders im Biceps sehr instruktiv.

Jenckel (Göttingen).

Digitized by Google

20) **Buchanan.** The ambulatory treatment of fractures as applied to osteotomy.

(Practitioner 1908. April.)

Zur Erzielung eines guten funktionellen Resultates nach einer Osteotomie, hält Verf. eine möglichst baldige ambulante Behandlung für das Beste. Daher rät er ganz entschieden dazu, bei einer Osteotomie des Oberschenkels wegen Genu valgum nach Macewen nach Ablauf der Schwellung — etwa am 4. Tage — das Bein einzugipsen. Pat. können bald (gewöhnlich nach 6 Tagen p. op.) aufstehen und zuerst mit Hilfe einer Krücke, später eines Stockes herumgehen. Die meisten Pat. verließen dann die Klinik auf 14 Tage. Nach 5—6 Wochen entfernt man den Verband und die Nähte. Mit den erzielten Resultaten der 19 Fälle ist Verf. sehr zufrieden. Eine Übersichtstafel über die Heilungsdauer ist der Arbeit beigefügt.

Jenckel (Göttingen).

21) **A. Selig.** Die Behandlung inoperabler Geschwülste mit Radium.

(Med. Klinik 1908. p. 1149.)

Sechs inoperable Krebsfälle (zwei des Ductus cysticus und choledochus, vier des Magens) wurden mit Hilfe einer 5 mg Radiumbromid enthaltenden Kapsel der Einwirkung von 1200000 Emanationseinheiten ausgesetzt. Die Geschwulstmassen bildeten sich nicht zurück und verloren höchstens etwas an Härte. Dagegen ließen jedesmal die Schmerzen bedeutend nach. Alle Kranke starben. Bei fünf wurden Haut und Neubildung mikroskopisch untersucht. In der bestrahlten Haut fand sich allgemeiner Schwund des Papillarkörpers, Epithels und Unterhautfettgewebes, mehr oder minder tief greifende Nekrose mit Abhebung des Epithels und Schorfbildung, starke Gefäßfüllung und Blutaustritt, im Krebsgewebe manchmal eitrige Einschmelzung neben Zellzerfall. Es wird daher davor gewarnt, noch bestehende operative Heilungsaussichten durch nutzlose Radiumbehandlung zu vereiteln.

Georg Schmidt (Berlin).

22) **J. Jelínek.** Die Narkose mit peroraler Intubation.

(Časopis lékařů českých 1907. p. 1169.)

Im Brünner Kinderspital wurde die perorale Intubation angewendet: 4mal bei plastischer Operation der Palatoschisis, 3mal bei Cheiloschisis, 6mal bei Operationen an der Nase, 1mal bei Resektion des Unterkiefers, 2mal bei Epulis sarcomatosa und 4mal bei der Exstirpation großer Halslymphome. Unangenehme Komplikationen wurden niemals beobachtet; nur einmal machte die Entfernung des im Kehlkopf durch einen Krampf der Stimmbänder eingeklemmten Tubus einige Schwierigkeiten, die durch Anwendung größerer Kraft überwunden werden mußten; die Folgen bestanden nur in einer schnell vorübergehenden Heiserkeit. Eine tiefere Narkose hätte diese üble Folge verhüten können.

G. Mühlstein (Prag).

23) **J. Jerie.** Die Serotherapie des Tetanus.

(Časopis lékařů českých 1907. p. 1027.)

Der Autor beschreibt zunächst vier Fälle von postoperativem Tetanus aus der Klinik Pawlik, bei denen durchweg die Serotherapie eingeschlagen wurde, und zwar im ersten Falle nur subkutan (80 ccm), in den übrigen Fällen auch intraspinal (10—20 ccm). Pat. 1 starb, Pat. 2 und 3 genasen, Pat. 4 starb an einer interkurrenten Pneumonie und Meningitis. Infolge dieses günstigen Resultates der intraspinalen Injektionen und der widersprechenden Angaben in der Literatur stellte J. Versuche an jungen Ziegen an und gelangte zu folgenden Ergebnissen: 1) Die intraspinale Injektion des Antitetanusserums schließt bei aseptischem Vorgehen keine Gefahr in sich. 2) Das Antitetanusserum ist bei intraspinaler Anwendung wirksamer als bei subkutaner, indem ein Effekt, bestehend in einem protrahierten Verlauf der Erkrankung, selbst dann erzielt wird, wenn die Injektion erst 48 Stunden nach dem Auftreten der ersten Tetanussymptome vorgenommen wurde.

Digitized by Google

Auf Grund dieser Erfahrungen, sowie jener Erfahrungen, welche durch prophylaktische Seruminjektionen beim Menschen an einer großen Anzahl von Fällen gesammelt wurden, stellt der Autor folgende Sätze auf:

1) Das Antitetanusserum (der Autor benutzte das Serum von Roux) ist ein ausgezeichnetes Prophylaktikum.

2) Die Anwendung des Serums als Heilmittel bei ausgebrochenem Tetanus hat noch keine befriedigenden Resultate geliefert. Die subkutane Injektion allein genügt nicht; die intrazerebrale Injektion ist direkt gefährlich; bei intraspinaler Injektion ist der Effekt zwar ein unsicherer, aber doch ein offenkundiger.

Schließlich empfiehlt der Autor eine Kombination der subkutanen (80 ccm) und intraspinalen (20 ccm) Injektionen. **G. Mühlstein** (Prag).

24) **B. Vašek.** Die Therapie einiger chirurgischer Erkrankungen mittels passiver Hyperämie nach Bier.

(Časopis lékařů českých 1908. p. 885.)

Der Autor sammelte an 126 Fällen der Klinik Kukula folgende Erfahrungen: 1) Beginnende Infektionen können durch die Bier'sche Methode kupiert werden; gequetschte, verunreinigte, infizierte Wunden heilen sehr günstig. 2) Entwickelte Infektionen heilen, wenn sie umschrieben sind, verhältnismäßig schnell nach kleiner Inzision. 3) Bei entwickelter Sehnenphlegmone begünstigt die passive Hyperämie nach Vornahme großer Inzisionen die Erhaltung der Sehnen; sie erleichtert den Eiterabfluß ohne Mulldrains. 4) Bei gonorrhoischer Monarthritis wirkt sie als promptes Analgetikum und begünstigt so die Wiederherstellung der Funktion. 5) Beim Fungus bewährt sich die passive Hyperämie speziell bei den chronischen Formen, die nicht zum Zerfall neigen; bei Neigung zum Zerfalle muß erst operiert und dann gestaut werden. **G. Mühlstein** (Prag).

25) **D. Drew.** Injuries to the head in young children.

(Practitioner 1908. April.)

Daß im frühesten Kindesalter Brüche des Schädeldaches nach Traumen öfter vorkommen, als man erwartet, zeigt Verf. an der Hand von drei interessanten Beobachtungen. Bei einem 8 Tage alten Kinde, das mittels Zange zur Welt kam, ließ sich im Bereich des linken Stirnbeines eine deutliche Depression nachweisen, die sich nach Freilegung des Knochens mittels Elevatorium nicht heben ließ. Erst nach Durchschneidung und mehrfacher Einkerbung des Knochens unter Schonung der Dura gelang die Hebung. Heilung. Der zweite Fall betraf ein 6 Wochen altes Kind, das aus dem Bett auf den Kopf gestürzt war. Im Bereiche des rechten Scheitelbeines war eine mächtige Schwellung vorhanden, die beim Schreien des Kindes deutlich pulsierte (Cephalhydrokele). Durch Tastung ließ sich im Knochen ein horizontal verlaufender klaffender Spalt feststellen, der später noch an Weite zugenommen hatte. Durch diesen Spalt drängte sich, wie die Operation zeigte, Gehirn nach außen vor. Der Vorfall wurde abgetragen, die Knochen mittels Silberdrahtes fest vereinigt. Heilung. Beim dritten Kinde, das im Alter von 18 Monaten von einem Stuhl herab auf den Schädel gefallen war, trat 6 Wochen später eine große, fluktuierende Schwellung des rechten Scheitelbeines auf. Bei der Operation zeigte sich nach Entfernung einer großen Menge geronnenen und flüssigen Blutes eine feine Fissur im rechten Scheitelbein, aber keine Depression; Hautnaht, Heilung. Verf. meint, daß man viel häufiger Brüche des kindlichen Schädels würde feststellen können, wenn alle Fälle von Hämatombildung einer Operation unterzogen würden, was jedoch bekanntlich gewöhnlich nicht nötig wäre.

Jenckel (Göttingen).

26) **J. Gobiet.** Beiträge zur Hirnchirurgie. Aus dem Gewerkschaftskrankenhause Orlau.

(Wiener klin. Wochenschrift 1908. Nr. 4.)

1) Wunde des Scheitelbeines mit Impression und Zertrümmerung der Gehirnsubstanz. Heilung per granulationem nach Ausräumung in etwa 8 Wochen.

Digitized by Google

Weitere 8 Wochen später Kopfschmerzen, Schwindel, klonische Krämpfe in Hand und Fuß. Lebhafte Pulsation des Schädeldefektes. Bei Operation fand sich eine Cyste, die exstirpiert wurde. Deckung durch einen Knochenperiostlappen aus der Tibia, der teilweise nekrotisch wurde. Trotzdem konnte Pat. 3 Monate beschwerdefrei arbeiten. Dann Entfernung des Lappens wegen zunehmender Eiterung und schon 2 Tage später Einsetzen epileptischer Anfälle, die nach Deckung des Defektes durch Plastik nach Durante-v. Hacker wieder prompt schwanden. Noch 1¾ Jahre später konnte Anhalten der Heilung konstatiert werden. Verf. wendet sich auf Grund seines und anderer Fälle gegen die Warnung Kocher's vor dem Verschlusse traumatischer Schädeldefekte. Für die Plastik empfiehlt er warm die Durante-v. Hacker'sche Methode.

2) Sechs Jahre nach Kopfverletzung epileptischer Anfall. 3 Jahre später neuer schwerer Anfall. Da eine druckempfindliche Narbe und Knochenverdickung, auch im Röntgenbilde, konstatiert wurde, Abtragung des verdickten Knochens und Entleerung einer Flüssigkeitsansammlung unter der Dura. Reaktionslose Heilung mit sofortigem Aufhören von Kopfschmerzen, Schwindel. Wegen zu kurzer Beobachtungszeit kann von Dauererfolg noch nicht gesprochen werden.

3) Bei einem 32jährigen Manne wurde eine Geschwulst der Sprachregion diagnostiziert, bei der Operation aber nicht gefunden. Die Sektion ergab ein echtes, auf der Innenseite der Dura sitzendes Cholesteatom der anderen Seite. Besprechung der seltenen Lokalisation und des kollateralen Sitzes der Hemiplegie.

4) Fall von extraduralem Hämatom nach Verletzung des Sinus longitudinalis durch einen Knochensplitter, der den Sinus teilweise tamponierte. Nach seiner Entfernung sehr heftige Blutung, die nur durch Tamponade gestillt werden konnte. Heilung. Verf. machte bei der Schwierigkeit bzw. Unmöglichkeit einer Naht des Sinus auf den Vorschlag Revenstorff's aufmerksam, die Dura beiderseits zu fassen und über der Sinuswunde fest zusammenzuziehen.

5) Im Anschluß an Influenza Mittelohrentzündung, die schon in 4 Wochen zur Zerstörung des Proc. mast. und schließlich zu Abszeß des Schläfenlappens führte. Nach Operation trat Heilung ein, die auch Bestand hatte.

Renner (Breslau).

27) **Tansini.** Sulla cura della nevralgia facciale.

(Rendiconti del R. istituto lombard. di science e lett. 1907.)

Verf. führt bei Trigeminusneuralgie außer der möglichst ausgedehnten Extraktion der Nerven eine weit zentralwärts gehende Kauterisation des Nervenbettes und Nervenstumpfes aus, um so eine Wiedervereinigung des Nervenastes tunlichst zu vermeiden und in der Hoffnung, einen aszendierenden degenerativen Prozeß hervorzurufen. Während T. früher häufig Rezidive erlebte, hat er in 17 so operierten Fällen stets eine Dauerheilung erzielt, die 1½—9 Jahre beobachtet wurde.

A. Most (Breslau).

28) **L. Rethi.** Die Radikaloperation der Kieferhöhleneiterungen von der Nase her.

(Wiener klin. Wochenschrift 1908. Nr. 5.)

R. versucht zunächst Spülungen durch das natürliche Ostium oder ein vorhandenes Ostium accessorium, oder bohrt nach Extraktion schlechter Zähne die Kieferhöhle an. Führt dies nicht zum Ziele — nach seinen Erfahrungen in fast 50% —, so legt er eine breite Kommunikation zwischen Kiefer- und Nasenhöhle durch Abtragung der inneren Kieferhöhlenwand im Bereiche des unteren und mittleren Nasenganges an. Auskratzungen, Spülungen — auch vom Kranken selbst — sowie Trockenbehandlung können dann leicht vorgenommen werden. R. kritisiert die zahlreichen anderen angegebenen Methoden, die entweder zu kleine Öffnungen setzen oder einen unverhältnismäßig großen Eingriff bedeuten, wie die Luc-Caldwell'sche Operation. Auch ist seine Methode in wenigen Minuten in Lokalanästhesie auszuführen. Deformitäten der Nasenscheidewände müssen even-

Digitized by Google

tuell vorher beseitigt werden. In 50 Fällen erzielte R. 42 vollkommene Heilungen, 8 Besserungen der subjektiven Beschwerden ohne völliges Aufhören der Eiterung. Nie wurde eine nachträgliche Eröffnung von außen her nötig.

Renner (Breslau).

29) **C. Perrier.** Ein Fall von tumorartiger Tuberkulose des Oberkiefers.

(Med. Klinik 1907. p. 1151.)

Bei einer an Fußknochentuberkulose leidenden älteren Frau trat eine Anschwellung des Oberkiefers und des Gaumens auf, deren Eigenart trotz mikroskopischer Untersuchung eines zur Probe ausgeschnittenen Gewebsstückchens nicht gesichert werden konnte. Resektion des Oberkiefers. Die harte, die Oberkieferhöhle ausfüllende Geschwulst erwies sich als »tumorartige Tuberkulose«, in deren Bindegewebe zerstreut kleine typische Tuberkel mit Riesenzellen eingelagert waren und deren Randzone Verkäsungsherde mit Tuberkelbazillen enthielt. Wahrscheinlich ist die Neubildung von der Schleimhaut ausgegangen.

Erkrankungen des Oberkiefers bei Leuten, die an mehrfacher Knochentuberkulose leiden, müssen daher den Verdacht wachrufen, ebenfalls tuberkulösen Ursprunges zu sein.

Georg Schmidt (Berlin).

30) **F. Kirstein.** Über Ankylosis mandibulae.

(Med. Klinik 1908. p. 1103.)

Der Begriff »Ankylosis mandibulae« ist mit Ausschluß muskulärer, narbiger usw. Kieferklemme (Kontraktur) zu begrenzen auf die festen knöchernen oder fibrösen Verwachsungen des Unterkiefergelenkes. Entstehung, klinischer Verlauf, Behandlung und Ausgänge sind an der Hand eines nach Sturz auf den Unterkiefer entstandenen hochgradigen und mit Erfolg resezierten Falles beschrieben (Abbildungen). Die Durchmeißelung der verknöcherten Gelenksstelle ist nicht ungefährlich, obwohl ein durch die Operation oder im Anschluß daran erfolgter Todesfall bisher nicht mitgeteilt worden ist; dem Verf. leistete hierbei der für die Radikaloperation von Mittelohrentzündungen angegebene Stacke'sche Tutor gute Dienste. Auch operative dauernde Facialislähmung ist nicht bekannt. Zur Verhütung von Rückfällen wurde auch hier Helferich's Muskeleinpflanzung zwischen Schädel und Resektionsfläche angewendet. Die Operation führt zu schönen Erfolgen.

Georg Schmidt (Berlin).

31) **Legg.** The so-called adenomata of the palate.

(Practitioner 1908. März.)

Die im Bereiche der weichen oder der hinteren Partie des harten Gaumens vorkommenden, gewöhnlich langsam wachsenden Adenome haben klinisch und histologisch große Ähnlichkeit mit den Speicheldrüsengeschwülsten; sie stellen kleinere und größere, von einer Kapsel umgebene, meist weiche, gelbweißlich aussehende Geschwülste dar, die, ohne zu einer Anschwellung der regionären Lymphdrüsen zu führen, in gleichem Prozentsatz bei Männern und Frauen beobachtet werden können. Sechs Fälle werden beschrieben. Die Operation ist einfach. Gewöhnlich kommt man mit der Inzision der Kapsel und stumpfer Enukleation der Geschwulst zum Ziel; manchmal muß der scharfe Löffel zu Hilfe genommen oder die Geschwulst in toto exzidiert werden. Sämtliche sechs Pat. wurden geheilt. Die mikroskopische Untersuchung der Geschwulst im Fall 1 ergab, daß ein Teil des Stromas, das durchaus wie dasjenige einer Speicheldrüse aussah, karzinomatösen Charakter zeigte. Diese Pat. ist seit 17 Jahren gesund geblieben. Neun Mikrophotogramme sind der Arbeit beigefügt.

Jenckel (Göttingen).

32) **M. Westergaard.** Über Nervenläsionen bei Drüsenexstirpationen am Halse.

(v. Langenbeck's Archiv Bd. LXXXVI. Hft. 3.)

W. ist der Ansicht, daß man die Nervenverletzungen, welche bei Halsdrüsenoperationen vorkommen, in ihrer Häufigkeit und Bewertung unterschätzt hat. Er

Digitized by Google

veröffentlicht zwei Fälle, die in die Klinik aufgenommen wurden wegen heftiger Schultergelenksschmerzen. Als Ätiologie dieser Beschwerden kam in beiden Fällen eine Durchtrennung des N. accessorius in Betracht, die bei Gelegenheit früherer Drüsenexstirpation am Halse verursacht worden war. Die Ursache dieser Schmerzempfindung kann eine Verwachsung der Nervenstümpfe mit der Narbe sein; in höherem Maße sind sie aber wohl durch das Hängen der Schulter veranlaßt, wie auch die eingeleiteten therapeutischen Maßnahmen erwiesen. Wahrscheinlich bedingt übrigens die Durchschneidung des N. accessorius allein keine Cucullarisparese, so daß anzunehmen ist, daß mindestens bei dem einen der publizierten Fälle eine Verletzung sämtlicher motorischer Nerven des Cucullaris, sowohl des Accessorius wie des Astes vom dritten Cervicalnerven, vorlag. W. gibt zum Schluß noch Vorschriften über die Anlegung des Schnittes zur Vermeidung derartiger Nervenläsionen. **E. Siegel** (Frankfurt a. M.).

33) **Guisez.** De la cure des rétrécissements cicatriciels à forme grave par l'oesophagoscopie (étude basée sur 20 observations personnelles).

(Revue de chir. XXVII ann. Nr. 3.)

G. hat 17 erworbene und zwei angeborene narbige Verengerungen der Speiseröhre, die mit den gewöhnlichen Mitteln nicht zu erweitern waren, ösophagoskopisch behandelt. Bei 13 Kranken war bereits eine Magenfistel angelegt. 14 mal wurde die narbige Stelle unter ösophagoskopischer Einstellung mit dem Ösophagotom ein- oder mehrmals eingekerbt und unter Leitung des Auges bougiert. Drei von diesen Pat. starben: einer (Nr. 14) nach der Entlassung an unbekannter Ursache, ein zweiter infolge Perforation der Speiseröhre und Pneumothorax; Verf. hatte hier wegen Ungebärdigkeit des Pat. ohne Anwendung des Spiegels bougiert. Der dritte Todesfall betraf eine sehr lange, starr infiltrierte und unnachgiebige Striktur; nach der blutigen Erweiterung und Dehnung kam es zu rechtsseitigem Pleuraempyem. Solche Verengerungen sind auch mit dem Spiegel nicht zu übersehen und daher zur endoskopischen Behandlung ungeeignet.

Sein Instrumentarium und die Ausführung der Ösophagoskopie und -tomie ist gefährlich. Gewöhnlich handelt es sich um mehrere Verengerungen, von denen die stärkste am meisten magenwärts gelegen ist. Das eingeführte Rohr muß die engste der oberen Strikturen noch gerade passieren können. Die über der untersten Enge befindliche Tasche muß sorgfältigst mittels Aspirator und Stieltupfer entleert werden, worauf die oft stark nach einer Seite verzogene kleine Lichtung sich einstellen läßt. Oft liegt sie in einer Falte oder Narbe verborgen und verrät sich nur durch das Austreten kleiner Schleimmengen bei den Atem- oder den peristaltischen Bewegungen der Speiseröhre. Die kurzen klappenförmigen Verengerungen eignen sich am besten für die endoskopische Behandlung, selbst wenn sie nur noch von einer Fadenbougie passiert werden. **Gutzeit** (Neidenburg).

34) **Cernezzi.** Contributo alla cura delle ferite toraco-diaframmatiche.

(Società Milanese di medicina e biologia. Milano, **F. Fossati**, 1907.)

Der 7jährige Knabe wurde eine Stunde nach der Verletzung — Stich mit dem Brotmesser — eingeliefert und sofort operiert. Aus der Wunde im VI. linken Interkostalraum, einwärts von der Mammilla, drang Netz. Der Allgemeinzustand war leidlich, doch bestand Dyspnoe und Cyanose. C. drang zunächst durch die Thoraxwunde vor. Da jedoch Allgemeinzustand und Cyanose trotz Herabziehens der Lunge bedenklicher wurden, entschloß er sich zur Laparotomie. So gelang es, das Netz zu reponieren und die weit klaffende Zwerchfellwunde zu schließen. Eine blutende Leberwunde wurde ebenfalls genäht. Die Dyspnoe verschwand sofort. Glatte Heilung. — Im Anschluß an diesen Fall erörtert C. die Frage des operativen Vorgehens und kommt zu dem Schlusse, daß der abdominale Weg prinzipiell vorzuziehen sei; denn er bietet bessere Übersicht, verringert die Gefahr des Pneumothorax und gestattet die gleichzeitige Versorgung von Verletzungen der Bauchorgane, die unter 65 Zwerchfellwunden sich 53 mal fanden. In gewissen Fällen wird allerdings auch der transpleurale Weg indiziert sein (bei Verletzungen der

Digitized by Google

Lunge oder des Perikards, in unklaren Fällen u. dgl. — wohl auch meist bei rechtsseitigen Verletzungen. Der Ref.). **A. Most** (Breslau).

35) **Thompson.** Occluding pulmonary embolism.

(Annals of surgery 1908. Mai.)

Nach T. ist die Häufigkeit der Lungenembolien nach Operationen größer als man im allgemeinen annimmt. Besonders treten sie nach Becken- und Bauchoperationen deswegen auf, weil diese Operationen eben häufiger als andere gemacht werden. Von 22 aus der Literatur gesammelten Fällen verliefen 20 tödlich; 14 waren im Anschluß an Operationen aufgetreten. In den 22 Fällen trat die Embolie viermal plötzlich ein, in den übrigen schwankte die Zeit des Eintretens von 5 Minuten bis zu 12 Stunden. Um das Eintreten dieser unglücklichen Ereignisse zu verhüten, schlägt T. vor, alle in der Umgebung einer Geschwulst liegenden varikösen Venen mitzuentfernen oder zu unterbinden.

Herhold (Brandenburg).

Berichtigung.

1) Zu Zentralblatt für Chirurgie 1908 Nr. 35 (Beilage) p. 96 Brauer (Marburg): Die therapeutische Bedeutung des künstlichen Pneumothorax.

Durch mein eigenes Verschulden — ich war in jenen Wochen durch klinische Arbeit sowie Lehrtätigkeit übermäßig belastet — ging leider der Redaktion der von mir eingeforderte Selbstbericht über meinen Vortrag nicht zu. So ist es gekommen, daß das Referat einige Punkte bringt, die ich richtig stellen möchte:

Der künstliche Pneumothorax kommt hauptsächlich bei schweren einseitigen, einen freien Pleuraspalt bietenden Lungenphthisen nutzbringend in Frage. Bei Bronchiektasien berechtigen meine Erfahrungen noch nicht zu einem abschließenden Urteil. Bei inoperabler ausgedehnter Lungengangrän war der Erfolg ein negativer. Bei einer schweren, langdauernden Lungenblutung stand zwar die Blutung, der Pat. ging aber doch an der Aspiration, die schon vor Anlegung des Pneumothorax erfolgt war, zugrunde.

2) Zu Zentralblatt für Chirurgie 1908 Nr. 35 (Beilage) p. 105 Friedrich (Marburg): Die operative Beeinflussung einseitiger kavernöser Lungenphthise durch kostoplastische Pneumolysis.

In diesem Autoreferat ist nach Zeile 3 einzuschieben:

»und infolge einer von Brauer ihm entwickelten Idee«.

Wie Friedrich am Schluß seines Referates selbst zum Ausdruck bringt, handelt es sich für ihn um den »Gang der Operation«.

Diese Erklärung scheint mir nach meinen Erfahrungen, die ich machte, notwendig, um kein Mißverständnis darüber aufkommen zu lassen, daß ich es gewesen bin, der auf Grund der Vorarbeiten von Quincke, Carl Spengler und Turban sowie eigener Beobachtungen die Idee der großen extrapleuralen Thorakoplastik (von Friedrich als kostoplastische Pneumolysis bezeichnet) gefaßt, entwickelt und zur Ausführung in Vorschlag gebracht hat. Ich habe die drei ersten von Friedrich operierten Fälle mit der ausdrücklichen Erklärung überwiesen, daß es notwendig sei, durch eine radikale, extrapleurale Thorakoplastik einen Lungenkollaps zu bewirken, welcher gleich ausgedehnt sei, wie der Lungenkollaps bei wohlgelungenem kompletten Pneumothorax. Der von Carl Spengler gewählte Ausdruck »extrapleurale Thorakoplastik« ist eindeutig klar und kann eine Veranlassung zu Mißverständnissen nicht geben.

L. Brauer (Marburg a. L.).

Druckfehlerberichtigung. Auf p. 43 der Beilage zu Nr. 35 d. Blattes soll es in der 7. Zeile statt v. Krafft (Innsbruck) richtig v. Graff (Innsbruck) heißen.

Originalmitteilungen, Monographien und Sonderdrucke wolle man an *Prof. E. Richter* in Breslau (Kaiser Wilhelmstraße 115), oder an die Verlagshandlung *Johann Ambrosius Barth* in Leipzig einsenden.

Für die Redaktion verantwortlich: Geh. Med.-Rat Prof. Dr. E. Richter in Breslau.
Druck von Breitkopf & Härtel in Leipzig.

Digitized by Google

Zentralblatt für Chirurgie

herausgegeben von

K. GARRÈ, in Bonn, F. KÖNIG, in Berlin, E. RICHTER, in Breslau.

35. Jahrgang.

VERLAG von JOHANN AMBROSIUS BARTH in LEIPZIG.

Nr. 41. Sonnabend, den 10. Oktober 1908.

Inhalt.

Momburg, Zur Blutleere der unteren Körperhälfte. (Originalmitteilung.)

1) **Morris,** Intima der Gefäße und Bauchfell. — 2) **Levin** und **Larkin,** 3) **Ward,** Transplantation von Blutgefäßen. — 4) **Sonnenburg** und **Mühsam,** Verbandlehre. — 5) **Roger,** Posttyphöse eitrige Mastitis. — 6) **Bull,** Appendicitis. — 7) **Battle,** Schenkelbruch. — 8) **Thomson,** Divertikelbildungen im Nahrungskanal. — 9) **Rodmann,** Magengeschwüre und Krebs. — 10) **Dufour u. Fredet,** Hypertrophische Pylorusstenose. — 11) **Nicolaysen,** Dünndarmtuberkulose. — 12) **Frattini,** Mesenterialthrombosen. — 13) **Mummery,** Colitis chronica. — 14) **Edmunds,** Darmanastomose bei Intussuszeption. — 15) **Monks,** Durchspülung des Darmes. — 16) **Don,** Hämorrhoidaloperation. — 17) **Terrier u. Auvray,** Zur Chirurgie der Leber und Gallenwege. — 18) **Mousarrat,** Cholecystitis.

19) Freie Vereinigung der Chirurgen Berlins. — 20) **Beck,** Basedow. — 21) **Cernicky,** Brustmuskel- und Rippendefekt. — 22) **Morison,** Empyem. — 23) **Razzaboni,** Brustdrüsengeschwulst beim Manne. — 24) **Jaworski** und **Lapinski,** Tastung des Wurmfortsatzes und Blinddarmes. — 25) **Willis,** Appendektomie. — 26) **Luxardo,** Hernia inguinalis vesico-pubica. — 27) **Martinelli,** Beidseitiger Schenkelbruch der Blase. — 28) **Heller,** Retrograde Darmeinklemmung. — 29) **Howitt u. Corner,** Massenreduktion. — 30) **Konried,** Pseudogeschwulst des Magens. — 31) **Bunts,** Hypertrophische Pylorusstenose. — 32) **Monprofit** und **Kieffer,** Gastrostomie bei Speiseröhrengeschwür. — 33) **Thomson,** 34) **Roberts,** 35) **Petrivalsky,** Magen- und Duodenalgeschwür. — 36) **Montprofit,** Gastroenterostomie. — 37) **Beatson,** Intussuszeption. — 38) **Johnston,** 39) **Summers,** Splenektomie. — 40) **Bérard** und **Cavaillon,** Leberechinokokken. — 41) **Lobingier,** Gangrän der Gallenblase. — 42) **Bachrach,** Operationen an den Gallenwegen. — 43) **Edgecombe,** Pankreatitis bei Mumps. — 44) **Musumeci,** Gekröscysten. — 45) **Heyrovsky,** Cystische retroperitoneale Geschwulst.

Zur Blutleere der unteren Körperhälfte.

Von

Stabsarzt Dr. **Momburg** in Spandau.

Die Veröffentlichungen von Franke (Nr. 31 ds. Bl.) und Rimann (Deutsche Zeitschrift für Chirurgie Bd. XCIV, Nr. 9) veranlassen mich, einige Punkte zu besprechen, um Fehler zu verhüten, welche den Wert des Verfahrens schädigen könnten.

Rimann schreibt, daß der Schlauch in drei Touren so fest als möglich umgelegt wurde, und daß unmittelbar nachher die Pulsation in der A. femoralis nicht mehr zu fühlen war. Diese Ausdrucksweise kann den Anschein erwecken, daß der Schlauch dreimal in der Taille umgelegt wurde, ohne daß nach jeder Tour der Puls in der A. femoralis kontrolliert wurde. Der Schlauch soll nur so oft umgelegt werden, bis der Puls in der A. femoralis verschwunden ist. Jede weitere Umlegung ist überflüssig und erhöht nur zwecklos und in gefährlicher Weise den Druck.

Digitized by Google

Bei der Lösung des Schlauches beobachtete auch ich wie Rimann eine Dikrotie des Pulses, welche ca. 10 Minuten anhielt. Es war der Fall, bei dem der Schlauch 43 Minuten lag. Im zweiten Falle war der Puls nach Lösung des Schlauches ca. $^1/_2$ Minute lang kaum fühlbar, wurde dann aber schnell wieder normal. Ich möchte doch raten, die untere Körperhälfte nach Anlegung von abschnürenden Binden an Ober- und Unterschenkel sukzessive wieder in den Kreislauf einzuschalten.

Meiner Ansicht und Erfahrung nach wird die Methode in keinem Falle, auch nicht bei muskelstarken Personen, im Stiche lassen. Es wird vielleicht nur eine häufigere Umlegung des Schlauches nötig sein. Ich bin bisher mit höchstens vier Touren ausgekommen. Zu meinen zwei Fällen kann ich einen dritten hinzufügen, bei dem der Schlauch 30 Minuten lang ohne jede Schädigung lag. Es handelte sich um eine Eisenbahnverletzung (Abfahren beider Beine). Auch in diesem Falle war der Schlauch ohne Narkose angelegt, wie bei meinen ersten zwei Versuchen. Der Pat. klagte, wie auch die beiden anderen, über den heftigen Druckschmerz, der genau derselbe zu sein scheint, wie bei der Abschnürung der Extremitäten. Dieser Schmerz ließe sich in gegebenen Fällen (hochsitzende Verletzungen der A. femoralis, der A. iliacae, starke Blutungen bei Atonia uteri oder Extra-uterin-Gravidität) durch Morphium bekämpfen.

Wir können auch am Becken eine fast absolute Blutleere erzielen, wenn erst die beiden Beine durch Umlegung einer Gummibinde von den Zehen aufwärts gänzlich blutleer gemacht werden, wie bei der Blutleere Esmarch's. Nach Umlegung des Schlauches in der Taille wird die Gummibinde von den Beinen gelöst. Jetzt wird der Pat. so gelagert, daß die Beine tief, der Körper hoch liegt. Hierdurch fließt Blut aus dem Becken in die blutleeren Extremitäten, dessen Rückfluß durch Anlegung von abschnürenden Binden an beiden Oberschenkeln verhindert wird. Diesen Vorschlag mache ich auf Grund einer Erfahrung bei einer Revision eines wegen Tuberkulose resezierten Hüftgelenkes, welche ziemlich blutig verlief. Durch diese Methode wäre dem anämischen Knaben der starke Blutverlust erspart worden.

Entgegen dem Vorschlage Franke's, welcher ja nichts Neues bietet, möchte ich vor der Anwendung einer Pelotte warnen, welche zwecklos und gefährlich ist und die absolute Sicherheit der Methode beeinträchtigt.

---

1) **Morris.** The serous coat of blood vessels compared with the peritoneum.

(Annals of surgery 1908. Juli.)

Verf. vergleicht die Intima der Gefäße wegen ihrer ein plastisches Exsudat liefernden Eigenschaft mit dem Bauchfell. Wenn Intima an Intima gebracht wird, wie es z. B. durch die Unterbindung eines

Digitized by Google

Gefäßes oder die von Matas angegebene innere Naht des Aneurysmasackes geschieht, so tritt eine Verklebung der aneinander liegenden Flächen ein. Auch bei der Arteriennaht spielt die Intima eine ähnliche Rolle. Antiseptika üben einen ungünstigen Einfluß insofern auf die Intima aus, als dadurch das Endothel derselben zerstört und eine die Verklebung hervorrufende Wucherung verhindert oder stark beeinträchtigt wird; auch mangelhafte Asepsis schädigt in dieser Weise die Intima. Daher ist bei allen Arteriennähten absolute Asepsis und Absehen von der Anwendung irgend eines Antiseptikums notwendig.

Herhold (Brandenburg).

---

2) **I. Levin and J. H. Larkin.** Transplantation of devitalized arterial segments.

(Proceedings of the soc. for exper. biol. and med. 1908. Juli.)

Verff. prüften die Frage, ob die Wiedervereinigung von Schlagadern und die Vermeidung von Thrombenbildung abhängig ist von der Verwendung lebender Zwischenstücke, oder ob auch tote Gefäßsegmente mit Erfolg eingepflanzt werden können. Sie pflanzten in einem Falle ein 1 Zoll langes Teilstück einer Hundeaorta, das mit 4%igem Formalin gehärtet war, in die Bauchschlagader eines anderen Hundes. Während der Beobachtungszeit von 10 Tagen normaler Puls in beiden Femoralarterien. Am 11. Tage wurde die Einpflanzungsstelle untersucht. Die Nähte hatten gehalten, das Zwischenstück war frei von Gerinnselbildung. Der Erfolg der Gefäßnaht scheint somit von der Verwendung lebenden Materials nicht abhängig zu sein. Bei anderen Überpflanzungsversuchen bildeten sich allerdings organisierte Thromben mit zahlreichen Durchgangsöffnungen. Die Technik des Einnähens gehärteter oder gekochter Arterienstücke ist recht schwierig.

Revenstorf (Hamburg).

---

3) **W. Ward.** Histological changes in transplantated blood vessels.

(Proceedings of the soc. for exper. biol. and med. 1908. Juli.)

Ein Segment einer Kaninchenaorta wurde in die Carotis eines Hundes nach dem Karel'schen Verfahren eingenäht und das Gefäß nach 70 Tagen histologisch untersucht. Die Funktion der etwas erweiterten Schlagader war eine vorzügliche gewesen. Bei mikroskopischer Betrachtung indes erwies sich, daß der normale Bau des transplantierten Gefäßes fast völlig zerstört war. Die Intima war durch eine Lage von hyalinem Fibrin ersetzt worden. Muskelfibrillen fehlten teils ganz, teils war ihre Zahl erheblich reduziert. Die Zwischenräume der einzelnen Schichten waren der Sitz kleinster Blutungen. Fibröses Gewebe war an Stelle der zerstörten Zellkomplexe getreten. Die auffallendste Tatsache aber blieb, daß das elastische Gewebe aus dem transplantierten Stück völlig verschwunden war.

Resorption des elastischen Gewebes tritt bei Transplantation auf Angehörige der gleichen Spezies nicht ein. Je weiter dagegen die

Digitized by Google

Tiere im System auseinander stehen, um so rascher und um so mehr verschwindet das elastische Gewebe aus dem überpflanzten Gefäßrohr. Katzenaorta auf den Hund transplantiert, zeigt schon nach 20 Tagen eine erkennbare Verminderung ihrer Elastika. Der Resorptionsprozeß geht langsam vor sich. Die mechanische Funktion des Gefäßes wird nicht beeinträchtigt, da fibröses Gewebe an die Stelle der zerstörten Schichten tritt. **Revenstorf** (Hamburg).

4) **Sonnenburg** und **Mühsam.** Kompendium der Verbandlehre. 2. Auflage. 94 S. 87 Abbildungen.
Bibliothek **v. Coler-Schjerning** Bd. XV.

In der vorliegenden 2. Auflage ist die Verbandlehre von der Operationslehre derselben Verff., mannigfachen Wünschen entsprechend, getrennt worden. Die Einteilung ist im wesentlichen dieselbe geblieben; einige Kapitel, wie Wund- und Extensionsverbände, haben dankenswerte Erweiterungen erfahren, besonders das Bardenheuer'sche Extensionsverfahren ist, seiner Bedeutung entsprechend, in der neuen Auflage eingehend beschrieben. Neu ist das Kapitel »Dauerverbände«, in welchem wir den Schleich'schen Peptonpastenverband bei Fußgeschwüren und den Zinkleimverband finden. Hier hätte vielleicht auch der Hoffa'sche Heftpflasterverband bei Fußdistorsionen erwähnt werden können. Die instruktiven Abbildungen sind um einige vermehrt. Die übersichtliche Anordnung des Stoffes, die knappe, aber leicht verständliche Schreibweise sind Vorzüge, die das Büchlein für Studierende und Praktiker besonders empfehlenswert machen.
Vorderbrügge (Danzig).

5) **H. Roger.** Mammite suppurée post-typhique.
(Gaz. des hôpitaux 1907. Nr. 58.)

Die eitrige Mastitis ist eine sehr seltene Komplikation des Typhus. Sie entwickelt sich gewöhnlich erst beim Abklingen der Krankheit mit dem Eintritt in die Rekonvaleszenz. Die Krankheit verläuft in der Regel fieberlos oder mit unbedeutender Temperatursteigerung bis 38°. Doch sind auch Temperaturen bis 40° beobachtet. Die Behandlung ist eine operative. Nach Eröffnung des Abszesses erfolgt baldige Genesung. Die posttyphöse Mastitis ist nicht einheitlicher Ätiologie. Statt des Eberth'schen Bazillus wurden in einigen Fällen Staphylokokken gefunden. **Revenstorf** (Hamburg).

6) **P. Bull.** Erfaringer og Bemerkinger om akut Appendicit og dens kliniske Behandling. 145 S.
Christiania 1908.

Nach der Statistik B.'s verliefen diejenigen Operationen, die vor Ablauf von 24 Stunden oder nach dem 7. Krankheitstage ausgeführt wurden, recht günstig, während die Operation am 3. Tage sich als besonders gefährlich erwies. Der ungünstige Ausgang der letztgenannten Fälle sei indes nicht der Operation zur Last zu legen, sondern dem

Digitized by Google

Umstande, daß der Entzündungsprozeß sich hatte ausbreiten können. Die Behandlung der allgemeinen serös-eitrigen Peritonitis, einer der frühesten Komplikationen der Appendicitis, ist recht aussichtsvoll, wenn sie am ersten Krankheitstage operiert wird. Die Gefahren, die das Leben des Pat. bei der Abszeßspaltung bedrohen, entspringen teils aus der versteckten Lage des Eiters, teils aus der Wirkung der Narkose auf den heruntergekommenen Kranken.

B. ist Anhänger der Frühoperation, die innerhalb der ersten 24—36 Stunden vorgenommen wird. Treten schwerere Erscheinungen auf, so ist auch beim ersten Anfall sofort zu operieren.

Sind zwei oder mehr Anfälle bereits vorangegangen, so ist die operative Entfernung des Wurmfortsatzes unter allen Umständen geboten, um so mehr, je kürzer der Abstand zwischen den Anfällen war. Die Appendektomie ist ferner indiziert, wenn Symptome einer chronischen Entzündung des Wurmes oder Neigung zu Stuhlbeschwerden bestehen bleiben. Kinder, die bekanntlich über dem eigentlichen Anfalle vorhergehende leichte Beschwerden oft nicht klagen, sind stets baldigst zu operieren.

Nach Ablauf von 36 Stunden ist die Operation indiziert, wenn die Symptome sich allmählich oder plötzlich verschlimmern, und wenn Peritonitis oder Abszeßbildung eintritt. Exspektative Behandlung ist gerechtfertigt, wenn keine gegenwärtige Lebensgefahr besteht, oder wenn Kontraindikationen vorliegen. Gegen eine abwartende Haltung ist ebenfalls nichts einzuwenden, wenn die Symptome offenbar in Rückgang begriffen sind oder der Anfall leicht war; ferner bei allgemeiner Peritonitis und versteckt liegenden Abszessen, wenn der Kräftezustand des Pat. eine Operation nicht zuläßt.

Außer bei ganz leichter Erkrankung empfiehlt es sich nicht, die Operation im Intervall vor Ablauf von 6—8 Wochen nach dem Anfalle vorzunehmen. Nach einem schwereren Anfalle warte man ein halbes Jahr.

Als Operationsmethode bevorzugt B. in unkomplizierten Fällen und bei lateral gelegenen Abszessen den Kreuzschnitt, in den übrigen Fällen der besseren Übersicht halber den pararektalen Längsschnitt. Beckenabszesse werden vom Mastdarm aus nach voraufgegangener Probepunktion eröffnet. Die Entleerung hochsitzender Senkungsabszesse vom Darm her führt bei Anwendung scharfer Instrumente leicht zu Nebenverletzungen und stärkeren Blutungen. Um diese zu vermeiden, wendet B. eine verbesserte Reynier'sche Zange an. Die Modifikation besteht darin, daß die scharfe Spitze keinen Teil des Instrumentes bildet, sondern von den Löffeln nur mechanisch festgehalten und nach Perforation der vorderen Darmwand mittels eines Seidenfadens herausgezogen wird, während man die geschaffene Öffnung mit der Zange stumpf erweitert. **Revenstorf** (Hamburg).

Digitized by Google

7) **Battle.** The radical cure of femoral hernia.

(Edinburgh med. journ. 1908. Juni.)

Zur Beseitigung des Schenkelbruches schlägt Verf. vor, die Aponeurose des Obliquus externus vom Annulus inguin. ext. aus parallel zum Lig. Pouparti nach außen und oben hin zu spalten, nachdem der Schenkelbruch durch vertikalen Schnitt freigelegt, der Bruchinhalt reponiert und der Bruchsack nach unten gezogen und möglichst hoch oben durch Seidenfaden abgebunden und abgetragen ist. Dieser Faden bleibt absichtlich lang. Durch die Inzision vom Leistenring aus werden zwei Lappen gebildet, ein oberer und ein unterer. Das Prinzip der B.'schen Operation besteht nun darin, den oberen Lappen (Aponeurose des Obliquus externus) hinter dem unteren nach dem Schenkelkanal zu bringen und daselbst mit der hinteren Schicht und dem Musculus pectineus durch Naht zu vereinigen, so daß ein starker Verschluß des Kanals gebildet wird. Der untere Lappen wird dann von den im Leistenkanal liegenden Gebilden isoliert, so daß das Lig. Pouparti, speziell der Teil, der den Kanal kreuzt, gut übersichtlich wird. Dann wird durch eine Öffnung in der Fascia transversalis der Bruchsackhals nach oben durchgezogen und nun durch Seidennähte die Aponeurose des Obl. externus vom oberen Lappen mit der Fascia pectinea, dem hinteren Teil des Schenkelkanals, dem Lig. Gimbernati und Pouparti, sowie mit der Hinterfläche des unteren Lappens verbunden, wobei die Öffnung in der Fascia transversalis mitsamt dem in ihr liegenden Bruchsackhals ebenfalls durch Nähte fixiert und geschlossen wird. Leider kann man aus den vom Verf. selbst angefertigten, dem Text beigefügten schlechten Skizzen absolut kein klares Bild von der Lage der einzelnen Gebilde erhalten. Verf. hat nach dieser Methode 81 Pat. (14 weibliche, 67 männliche) operiert und angeblich kein Rezidiv erlebt.

Jenckel (Göttingen).

---

8) **A. Thomson.** Diverticule of the alimentary tract, with particular reference to those met with in the ileum resulting from an accessory pancreas and from tuberculosis.

(Edinburgh med. journ. 1908. April.)

Divertikel des Rachens, der Speiseröhre, des unteren Teiles vom Ileum und der Flexura sigmoidea sind ziemlich häufig, selten diejenigen des Magens, Duodenum, Jejunum, Wurmfortsatzes und Mastdarmes. Im Blind- und aufsteigenden Dickdarm sind Divertikel, soweit Verf. feststellen konnte, überhaupt noch nicht beobachtet.

Die Einteilung in wahre und falsche Divertikel, je nach dem Bestehen der Wandung aus allen drei bzw. nur zwei Schichten, verwirft Verf. Er unterscheidet 1) angeborene, 2) erworbene Divertikel. Im Magen und Duodenum kommen Divertikel vor, die zum Pankreas und seiner Bildung Beziehung haben; im Duodenum dicht oberhalb der Papilla Vateri sind ebenfalls Divertikel beobachtet, die mit der Ent-

Digitized by Google

wicklung der Leber und des Pankreas in Beziehung stehen und in überzähligen Bauchfelltaschen während der Fötalperiode entstehen.

Im Anschluß an die Beschreibung des Sitzes der Divertikel im Bereich der verschiedenen erwähnten Abschnitte des Nahrungskanals teilt T. zwei seltene Beobachtungen mit. Zuerst ein erworbenes Divertikel des unteren Ileumabschnittes, das durch eine umschriebene tuberkulöse Infiltration der Darmwand und Zerstörung der Ringmuskulatur entstanden war und durch die in seiner Nachbarschaft eingetretenen entzündlichen Verwachsungen kolikartige Schmerzen in der rechten Seite des Leibes hervorgerufen hatte. Der zweite Fall betrifft ein Divertikel des unteren Ileumendes, hervorgerufen durch einen versprengten Pankreaskeim, der die Kuppe der fingerförmigen Ausstülpung bildete. Mikroskopisch ließ sich nachweisen, daß ein Teil des Pankreasgewebes innerhalb der Längsmuskulatur des Divertikels gelegen war und die Ringmuskulatur ersetzte; das andere, histologisch wie ein Alveolarkarzinom gebaute Pankreasgewebe lag außerhalb der Längsmuskulatur im subserösen Fettgewebe und bildete die Kuppe des Divertikels Drei Abbildungen sind der Arbeit beigefügt. **Jenckel** (Göttingen).

---

9) **Rodmann.** How frequently do gastric ulcers become carcinomata.

(Annals of surgery 1908. Juni.)

R. glaubt, daß sich der Magenkrebs in 50% der Fälle auf dem Boden eines Geschwürs entwickelt. Innerhalb der letzten 2 Jahre hat er neun Pat. operiert, bei welchen zweifellos festzustellen war, daß sich das Karzinom aus einem vorhergegangenen Geschwür entwickelt hatte. In einigen Fällen waren nur Geschwürssymptome vorhanden, so daß die Diagnose auf Karzinom erst während der Operation gestellt wurde; in anderen Fällen waren die Symptome des Geschwürs allmählich in die des Korzinoms übergegangen, indem der Schmerz dauernd wurde, das erbrochene Blut eine dunklere Farbe annahm, das Erbrechen häufiger eintrat usw., oder sich Krebskachexie entwickelte. Das wichtigste Zeichen für den Übergang zum Karzinom ist nach R. die rapide Abnahme des Salzsäuregehalts. In zweifelhaften Fällen soll man nicht zulange mit der Laparotomie warten.

Herhold (Brandenburg).

---

10) **Dufour** et **Fredet.** La sténose hypertrophique du pylore chez le nourisson et son traitement chirurgical.

(Revue de chir. XXVIII ann. Nr. 2.)

Die Verff. empfehlen als die Methode der Wahl die submuköse Pyloroplastik. Der Längsschnitt wird nur durch Serosa und die starre verdickte Muscularis geführt; bei der queren Vernähung gibt die meist stark gefaltete Schleimhaut, auch ohne daß sie durchschnitten wird, leicht nach. Blutung oder Infektion sind nicht zu fürchten, da die Magenlichtung nicht eröffnet wird; die Dauer der Operation ist wesentlich kürzer. Bewirkt ein Schnitt nicht die genügende Erweiterung des Pförtners, so wird ein zweiter in möglichst großer Entfernung vom ersten angelegt.

Digitized by Google

Die Methode wurde in zwei Fällen mit bestem Erfolg ausgeführt, in dem einen mit doppelter Plastik; eine kleine rautenförmige Stelle im zweiten Schnitt mußte offen gelassen werden, was weder die Wundheilung noch das Resultat beeinträchtigte. Ein dritter, in sehr elendem Zustande mit Durchschneidung der Schleimhaut operierter Knabe erlag einer reichlichen Magenblutung, da die Nähte wiederholt durchschnitten.

Begegnet die Ausführung der Pyloroplastik Schwierigkeiten, oder hat sie nicht den gewünschten Erfolg, so tritt die Gastroenterostomie in ihr Recht. Pylorektomie und Jejunostomie sind gänzlich verlassen, die Dehnung nach Loreta ist an den zarten Geweben des Säuglings ein viel zu rohes Verfahren. Die Gesamtsterblichkeit der bis Dezember 1907 operierten 135 Fälle, welche am Schlusse der Arbeit übersichtlich zusammengestellt sind, beträgt 48,88%.

Auf die charakteristischen Erscheinungen der hypertrophischen Pylorusstenose (Bevorzugung des männlichen Geschlechtes; freies Intervall nach der Geburt; explosives, stets gallenfreies Erbrechen in der Zeit der rapiden Abmagerung nach jeder Nahrungsaufnahme, dann nur morgens und abends; Fehlen von Darmstörungen; Peristaltik; Geschwulst) und die Differentialdiagnose gegenüber der angeborenen Atresie und dem Spasmus wird genauer eingegangen. In Frankreich ist übrigens das Vorkommen des Leidens noch bis vor wenigen Jahren stark in Zweifel gezogen worden. **Gutzeit** (Neidenburg).

---

11) **J. Nicolaysen.** Den strikturerende Tyndttarmtuberkulose og dens kirurgiske Behandling. 65 S. 12 Abbildungen. Christiania 1908.

Die Strikturbildung kündigt sich entweder mit einem Anfalle von Ileus an, der mehrere Tage dauern kann, oder mit anfallsweise auftretenden Leibschmerzen, die von Verstopfung oder Durchfällen, Meteorismus und Erbrechen begleitet sind. Die Zwischenräume der Anfälle werden allmählich kürzer. König's Syndrom und Nothnagel's Darmsteifung sind charakteristische Zeichen der Stenosenbildung.

Schwierig ist die Unterscheidung der tuberkulösen Darmstriktur von der disseminierten ulzerösen Form der Darmtuberkulose. Während des Anfalles ist der geblähte Darm, der oberhalb der Stenose liegt, als feste, bis faustgroße Geschwulst fühlbar. Bauchmassage kann Kolikanfälle auslösen. Manche Kranke bekommen ihren Anfall auf Abführmittel oder Einläufe. Bei bejahrten Kranken nehmen die Anfälle allmählich an Häufigkeit und Intensität ab, wenn Atrophie des zuführenden Darmteiles eintritt.

Während des Anfalles beobachtet man Plätschergeräusch, Meteorismus, sichtbare Peristaltik und das Vorhandensein einer oder mehrerer Geschwülste im Leibe. Während der anfallsfreien Zeit deutet das Vorhandensein kleiner, sehr beweglicher Geschwülste im kleinen

Digitized by Google

Becken auf Darmtuberkulose. Fieber ist selten. Doch kommt auch fieberhafte tuberkulöse Appendicitis vor. Bei Stenose des Duodenum und des Anfangsteiles des Jejunum treten Symptome von seiten des Magens in den Vordergrund. Fühlt man während des Anfalles mehrere Geschwülste, so ist der Darm an mehreren Stellen verengt. Meist wird die Diagnose der mehrfachen Verengerung erst bei der Operation sichergestellt. Die tuberkulöse Natur der Darmerkrankung ist zu vermuten, wenn Tuberkulose anderer Organe vorliegt, oder wenn bei einem Pat., der das 50. Lebensjahr überschritten hat, die mit chronischer Diarrhöe einhergehende Erkrankung im Dünndarme lokalisiert ist.

Als Behandlungsmethode kommt in erster Linie die Darmresektion in Betracht, insbesondere für die zu Metastasenbildung und starker Narbenretraktion neigende hypertrophische Form der Darmtuberkulose. Erkrankte Mesenterialdrüsen werden mit fortgenommen. Bei fibrösen Strikturen ist auch die Enteroanastomose am Platze. Den Hautschnitt legt man am besten, dicht oberhalb des Poupart'schen Bandes beginnend, entlang dem rechten Rectusrande.

Unter 110 Fällen von strikturierender Darmtuberkulose wurden 47 mit Resektion, 49 mit Enteroanastomose, 6 mit Pyloroplastik, 1 mit Enterostomie und 7 mit einfacher Laparotomie behandelt. Die Darmresektion weist eine Mortalität von 19,1%, die Enteroanastomose eine solche von 20,4% auf. Berücksichtigt man aber die Todesfälle, die im Laufe des auf die Operation folgenden Jahres eintreten, so steigt die letztere Zahl auf 34,7%.

Die höhere Sterblichkeit nach der Enteroanastomose erklärt sich daraus, daß diese Operation hauptsächlich angewandt wird in Fällen mit zahlreichen Strikturen und bei schwächlichen, an klinisch nachweisbarer Tuberkulose der Lungen leidenden Kranken.

Unter 52 Fällen von multipler Verengerung wurde 20mal die Resektion ausgeführt mit nur 1 Todesfall, 32mal die Anastomosenbildung mit 14 Todesfällen.

Unter der Gesamtzahl von 49 Fällen, bei denen die Enteroanastomose gemacht wurde, starben 10 unmittelbar nach der Operation, 7 später, darunter 3 infolge Perforation eines tuberkulösen Darmgeschwüres.

Aus den Mitteilungen N.'s geht hervor, daß die Darmresektion, wenn sie auch nicht gegen Rezidive und Reinfektion von seiten der Lunge schützt, der Enteroanastomose vorzuziehen ist.

Revenstorf (Hamburg).

---

12) **G. Frattini** (Padua, Klinik Bassini). Sugli effetti dell' occlusione delle radici enteriche della vena porta.

(Clinica chirurgica 1907. Nr. 9.)

F. weist darauf hin, daß man — seit den Untersuchungen Neutra's — einige sichere Fälle von Mesenterialthrombose kennt, in welchen die Annahme der Möglichkeit eines erfolgreichen chirurgischen Ein-

Digitized by Google

greifens gerechtfertigt erscheint. Zur Orientierung auf diesem Gebiete unternahm er eine Anzahl von Versuchen an Hunden. Er zog eine mittlere Dünndarmschlinge vor und unterband alle erreichbaren primären Venen, wobei er bemüht war, einen Kollateralkreislauf zu verhindern.

Von zehn Tieren gingen sechs an den Folgen des Eingriffes zugrunde. Die Därme zeigten keine wesentlichen Veränderungen, auch nicht im histologischen Bilde, außerhalb der Zone direkt vom Eingriff abhängiger Erscheinungen. Diese letzteren steigern sich von Hyperämie verschiedenen Grades bis zu Extravasationen in den drei Schichten, ja bis zur Mortifikation, in den Zotten. Interessant ist es, zu konstatieren, daß das Epithel der Zotten zum größten Teil im Zerfall ist, während in den tieferen Partien, am Grunde der Drüsen, die Ernährung des Epithels noch eine so gute ist, daß die Zellen kaum pathologische Veränderungen aufweisen. Im Zentrum des Prozesses der Infarzierung ist das Gewebe scheinbar vollständig nekrotisch. Doch zeigt auch hier noch die genauere histologische Untersuchung erhaltene epitheliale Elemente am Grunde der Drüsen, sogar noch Mitosen. In den Muskelschichten fand F. ansehnliche Bündel unveränderter Fasern.

Die vier anderen Hunde erholten sich auffallend schnell von den unmittelbaren Folgen der Operation. Nach 4—16 Tagen erfolgte die Obduktion. Als wichtigstes Ergebnis sei die Bildung umfangreicher Verwachsungen des großen Netzes um den Darm hervorgehoben, die so innig waren, daß in einem Falle die Gefäßneubildungen bis in die Submucosa reichten. In den Muskelschichten schien eine Kompensation der Schäden nicht nur durch Bindegewebe, sondern durch Hypertrophie und Karyokinese eine wahre Neubildung der erhaltenen Muskelbündel einzutreten. Das lymphoide Gewebe der Zotten, die Solitärfollikel und die Peyer'schen Plaques wiesen viele Mitosen auf. Die Formen der Schleimhaut, der Zotten und Drüsen waren um so undeutlicher, je näher sie dem Zentrum des Prozesses lagen; doch gab es zahllose Karyokinesen in den Epithelien, besonders im Drüsengrunde. Auch die extravasierten Blutzellen waren meistens gut erhalten. In dem ältesten Falle war das Epithel vollkommen wiederhergestellt; die Mitosen halten sich innerhalb der normalen Grenzen; Zotten und Drüsen erscheinen in ihren gewöhnlichen morphologischen Details, nur meint F. gewisse Unregelmäßigkeiten in ihrem reziproken Verhalten, in der Lage zu- und nebeneinander beobachten zu können. In der Darmwand herrscht hier das Bindegewebe vor; die erhaltenen Muskelbündel halten keine einheitliche Richtung ein; die Fasern, meistens normal groß und normal geformt, erscheinen hier und da hypertrophisch.

Der Verschluß der Gekrösvenen verursacht also — auch wenn er plötzlich eintritt — nicht notwendigerweise den Tod des Tieres, sondern es kann infolge Zusammenwirkens spontaner Erscheinungen zur Heilung kommen, wenigstens in bezug auf die direkten Konsequenzen der Kreislaufsstörung. Insbesondere zeigen die Darmepithelien

Digitized by Google

eine ganz auffallende Resistenz gegenüber Veränderungen ihrer Unterlagen, die im Verein mit anderen günstigen Umständen, wie Verwachsungen im peritonealen Bereich, ihre Regeneration einleiten und erzielen können. **J. Sternberg** (Wien).

13) **Mummery.** Chronic colitis and its surgical treatment. (Practitioner 1908. April.)

Im Gegensatz zu Nothnagel, der die chronische Kolitis für eine nervöse Erkrankung, eine Neurose mit sekundären Darmsymptomen ohne lokale Ursache auffaßt, versteht M. unter einer Colitis chronica mucosa ein Symptom, das zahlreiche Ursachen haben kann. So kann sie entstehen infolge chronischer Entzündung des Kolon, speziell der Flexura sigmoidea; wie Verf. mittels Sigmoidoskops feststellen konnte, so kommt sie öfter als Folgeerscheinung bei chronischer Appendicitis vor, wie statistisch nachgewiesen wurde. Auch Karzinom des Kolon, sowie Verwachsungen und sonstige Entzündungen in der Nachbarschaft des Dickdarmes können eine Colitis chronia mucosa hervorrufen. Die Neurose ist die Folgeerscheinung, nicht die Ursache der Erkrankung.

Betreffs der Therapie stellt sich Verf. auf den Standpunkt, daß man nicht zulange mit der chirurgischen Behandlung des Leidens warten soll, sobald die interne versagt. Von der Anlegung einer rechtsseitigen inguinalen Kolostomie will M. nichts wissen, gibt vielmehr der von Keatly empfohlenen Appendikostomie bei weitem den Vorzug, da deren Öffnung wasser- und luftdicht schließe, und durch Einführung eines Katheters eine genügende Spülung des Darmes mit adstringierenden oder antiseptischen Flüssigkeiten ermöglicht werde. Außerdem könne die Fistelöffnung mittels Thermokauters leicht und sicher später wieder geschlossen werden. Verf. hat diese Operation bei einem Arbeiter ausgeführt, der sich nach derselben äußerst wohl fühlte und seine Arbeiten wieder voll und ganz verrichten konnte. Die von Arbuthnot Lane empfohlene Ileosigmoidostomie, sowie die später von demselben Autor bei Colitis mucosa angewandte Resektion des Kolon vom Blinddarm bis zur Pars pelvinea recti wird mit Recht verworfen, da der große und gefährliche Eingriff in gar keinem Verhältnis zur Schwere der Erkrankung steht.

Neben der Colitis chronica mucosa und Colitis membranacea führt M. noch die Colitis chronica ulcerosa und Colitis ulcerosa follicularis an, die beide sich graduell von der Colitis mucosa bzw. membranacea chronica unterscheiden und mit heftigen Diarrhöen sowie starken Blutungen einherzugehen pflegen.

Die Geschwüre haben bei oberflächlicher Betrachtung Ähnlichkeit mit dysenterischen Geschwüren, sind aber doch völlig verschieden von ihnen. Vielfach liegen sie ringförmig im Darm, manchmal sind sie derartig ausgedehnt vorhanden, daß gar keine normale Schleimhaut mehr besteht. Perforationen, lokale Abszeßbildung, allgemeine Peritonitis suppurativa sind nicht seltene Folgeerscheinungen dieser Colitis ulcerosa. In einzelnen Fällen kann durch lokale Irrigationen bei

Digitized by Google

völliger Bettruhe (Wasserstoffsuperoxyd, später Olivenöl) Heilung erzielt werden; die meisten Pat. erliegen jedoch ihrem schweren Leiden. Verf. rät auch bei derartig schweren Erkrankungen nicht zulange mit der Operation zu warten, entweder die Appendikostomie oder aber die Kolostomie zu machen und den Darm von den Fistel- bzw. Darmöffnungen auszuspülen. **Jeneckel** (Göttingen).

---

14) **A. Edmunds.** A new method of intestinal anastomosis, suitable for cases of gangrenous intussusception.

(Practitioner 1908. März.)

Die Statistiken zeigen, daß die Prognose der Invagination eine durchaus gute ist, sobald die Desinvagination ohne Ruptur des Darmes vollzogen werden kann. Die Fälle jedoch, in denen die Intussuszeption so fest war oder so lange bestand, daß ein Teil des Darmes der Gangrän verfiel; geben eine sehr schlechte Prognose, mindestens 90% Mortalität, und nur wenige Publikationen sind vorhanden, die über eine Heilung nach Resektion der gangränösen Darmpartie berichten. Man muß eben bedenken, daß es meist ganz kleine Kinder sind, die von diesem Leiden befallen werden, nicht etwa widerstandsfähige, kräftige Erwachsene, für die eine Laparotomie kein so erheblicher Eingriff ist.

Die beste Behandlungsart wäre die Resektion des gangränösen Darmstückes und Anastomose der beiden Darmenden; das Alter der Pat. verbietet jedoch gewöhnlich ein derartiges eingreifendes Verfahren. Barker schlug vor, einen Längsschnitt in dem gesunden Abschnitte des Intussuscipiens zu machen, die invaginierte Partie aus dieser Öffnung herauszuziehen, abzutragen, die Darmenden nach Maunsell's Methode zu vereinigen und durch die Öffnung zu reponieren, danach letztere durch Nähte zu schließen. Eine andere Methode unterstützt das Naturverfahren, die Invagination wird noch etwas vollständiger gemacht und die Verklebungen zwischen den einzelnen Serosaflächen durch einige Nähte noch verstärkt, so daß die gangränöse Partie innerhalb der Darmlichtung sich spontan abstoßen kann.

Verf. schlägt vor, die invaginierte Partie nach außen vor die Bauchwand zu lagern, die Resektion des gangränösen Stückes dann schnell auszuführen, in jede Darmöffnung eine Tube (Paul's Tube) zu schieben, um die Bauchwunde vor jeder Verunreinigung mit Darminhalt zu schützen, dann eine von ihm konstruierte Anastomosenzange zwischen Tube und Darmwand in beide Darmschenkel hineinzuschieben und die Zange, deren Branchen in einer Entfernung von 3—4 cm unterhalb der Darmöffnung erst parallel miteinander verlaufen, dann fest zu schließen, um auf diese Weise, genau wie bei der Dupuytrenschen Klemme, zwischen beiden Darmschenkeln eine Anastomose herzustellen, die etwa 4 cm vom Kunstafter entfernt gelegen ist. Die Zange bleibt 8 Tage liegen; inzwischen hat sich die Anastomose gebildet; der Kunstafter wird später durch Vernähung der Öffnungen und Versenkung der Darmenden beseitigt.

Digitized by Google

Verf. hat nach diesem Verfahren ein 10 Wochen altes Kind operiert, das leider 5 Wochen später infolge anderweitiger, der Operation nicht zur Last zu legender Umstände starb. Er empfiehlt diese Methode nicht nur für die gangränöse Invagination, sondern auch für

Anastomosenzange.

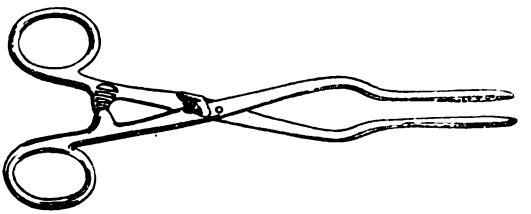

Modifizierte Paul's Tube.

Die für die Zange bestimmte Rinne.

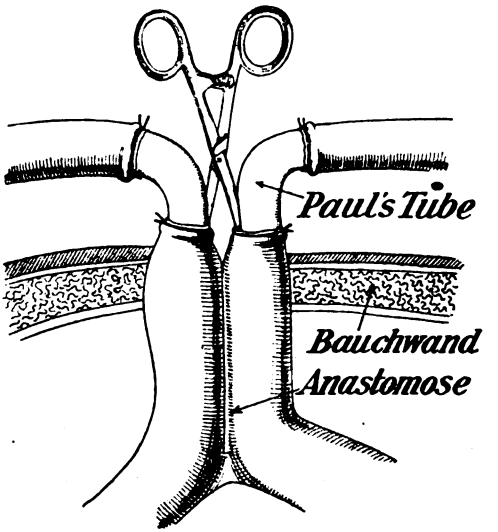

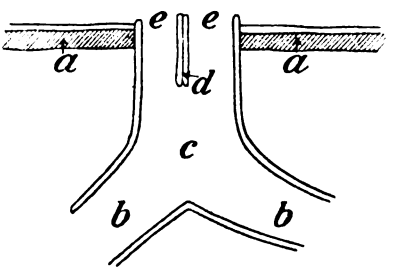

a. Bauchwand,
b. Darmschlingen,
c. Anastomose,
d. Darmsporn,
e. die beiden nach außen führenden Darmöffnungen.

eingeklemmte brandige Brüche, wenn die betreffenden Pat. zu schwach sind, um eine sofortige intestinale Anastomose auszuhalten, oder aber die Umgebung usw. einen derartig großen Eingriff verbietet.

Jenckel (Göttingen).

Digitized by Google

15) **Monks.** Experiments in flushing the intestinal canal with salt solution through multiple enterotomy openings.
(Annals of surgery 1908. Juni.)

M. versuchte an Tieren den ganzen Darmkanal in einzelnen Abschnitten mit Kochsalzlösung zu durchspülen. Er legte zu diesem Zweck in einer möglichst hohen Darmschlinge des Jejunum eine Öffnung an, führte durch diese nach unten (distal) ein langes Glasrohr und füllte den Darm bei Katzen bis zur Blinddarmklappe; dann machte er unmittelbar vor derselben eine zweite Enterostemieöffnung, durch welche die Lösung mit Fäkalien ausfloß. Die obere Öffnung wurde nun vernäht und in die untere nach dem Dickdarm zu das Glasrohr eingeführt. Nachdem wieder Salzlösung hineingelassen war, floß diese durch ein in den After eingeführtes Glasrohr mit Fäkalien wieder ab. Von 15 Katzen überlebten diesen Eingriff 10. Dann wurde das Verfahren an menschlichen Leichen erprobt; hier war meist noch eine dritte Enterostomie am unteren Darme nötig; außerdem hinderte der dicke Darminhalt des Dickdarmes etwas die Durchspülung, sie gelang aber schließlich auch. Endlich hat Verf. nun diese Ausspülung des ganzen Darmes bei einem 8jährigen Kinde gemacht, das an schwerer septischer Peritonitis litt; der Erfolg war ein günstiger, das Kind kam mit dem Leben davon. In diesem letzteren Falle waren nur zwei Öffnungen, am proximalen und distalen Ende des Jejunum, angelegt, durch welche es gelang den ganzen Darm bis zum After auszuspülen. Bei diesen Maßnahmen ist sehr zu beachten, daß kein Darminhalt in die Bauchhöhle gelangt, was sich durch allseitige Abdeckung erreichen läßt. Verf. will diese gründliche Auswaschung des Darmes zur Befreiung von toxischen Stoffen nur in verzweifelten Fällen angewandt wissen, in welchen die einfache Enterostomie nicht genügen würde. Ob sie bei Erwachsenen ebenso wie bei dem operierten Kinde gelingt, kann er mit Bestimmtheit noch nicht sagen.

Herhold (Brandenburg).

---

16) **A. Don.** An easy method of excising piles.
(Edinb. med. journ. 1908. Juni.)

Zur Beseitigung der Hämorrhoidalknoten empfiehlt Verf. folgende Methode, die ohne Assistenz in Lokalanästhesie auszuführen ist. Die notwendigen Instrumente sind sechs Arterienklemmen, sechs Doppelpinnen bzw. Stifte (harelip pins), ein gut abgemessener Kork, Catgutnähte und Ligaturen. Der Kork wird fingerhutförmig zugeschnitten und mit einem Stock zum Anfassen versehen, außerdem mit Gaze überzogen. Der Sphinkter wird zuerst dilatiert, dann die Hämorrhoidalknoten mit der Klemme gefaßt und vorgezogen; zuerst zieht man die oberen Knoten mittels der Klemme nach oben, bis normale Schleimhaut überall sichtbar ist und schiebt nun die eine Kante des Korkes in den Mastdarm hinein; dann werden die unteren Knoten ganz nach unten gezogen und auf diese Weise ermöglicht, daß der ganze Kork

Digitized by Google

in den After gelangt und nach innen von den Hämorrhoiden im Mastdarm zu liegen kommt. Mit Hilfe der Pinnen werden nun die Knoten von außen her an den Kork geheftet; dann legt Verf. nach innen von den Knoten zirkulär um die auf dem Kork liegende Darmschleimhaut einen dünnen Gummischlauch herum und schnürt damit die Gefäße ab. Dann submuköse Ausschälung der peripher von den Pinnen liegenden Knoten mit dem Messer, wobei man achtgeben muß, stets weit genug von der äußeren Haut, sowie der normalen Schleimhaut zu bleiben. Der Gummischlauch wird daraufhin abgenommen, einzelne blutende Gefäße gefaßt und unterbunden und zuletzt eine Catgutnaht für die Schleimhaut angelegt. Diese Nähte sollen die Schleimhaut, ein wenig von der Submucosa und nach außen die Haut mitfassen. Ein Gazestreifen, event. mit Jodoform, wird in die Afteröffnung eingeführt. Eine Verletzung des Sphinkters ist bei dieser einfachen Methode ganz ausgeschlossen. **Jenckel** (Göttingen).

---

17) **F. Terrier** et **M. Auvray.** Chirurgie du foie et des voies biliaires. Echinococcose hydatique commune. Kystes alvéolaires. — Suppurations hépatiques. Abcès tuberculeux intra-hépatique. Abcès de l'actinomycose. — 366 p. Avec 47 figures dans le texte.

Paris, **Félix Alcan**, 1907.

Echinococcose hydatique commune. Verff. bringen eine eingehende Schilderung der Leberechinokokken nebst Komplikationen und Therapie. Je nach der Lage handelt es sich um inferiore Cysten, und zwar postero-inferiore, die sich nach Art der Nierengeschwülste entwickeln, und antero-inferiore, die sich in die Bauchhöhle entwickeln. Die postero-superioren Cysten entwickeln sich oft weit in die Brusthöhle hinein, die antero-superioren wölben die vordere Bauchwand vor. Pathologische Anatomie und Diagnostik wird besprochen. Die Frühdiagnose soll man nach Dieulafoy stellen können aus einer Reihe von Symptomen, nämlich Schmerz in der rechten Schulter, Auftreten von Urtikaria, Ekel vor fetten Speisen und rechtsseitige Pleuritis. Es folgen dann die Symptome und Komplikationen.

Die Eosinophilie ist kein sicheres diagnostisches Zeichen für Echinokokkus, da sie bei allen möglichen Parasiten, sogar Tänien und Askariden, vorhanden sein kann. Ebenso ist sie häufig nach Überstehen von Infektionskrankheiten, dann bei Lymphosarkomen und Lymphadenomen. Die Eosinophilie schwindet außerdem unter dem Einfluß plötzlicher Temperaturerhöhung. Das Bestehenbleiben von Eosinophilie nach Operation einer Cyste sollte aber den Verdacht auf das Vorhandensein weiterer Cysten erwecken. Bei Perforation in die Bronchien ist stets schwer zu entscheiden, ob die Cyste in der Leber oder in der Lunge ihren Sitz hat.

Nach einem historischen Rückblick auf die früheren Operationsmethoden besprechen Verff. ausführlich die jetzt üblichen Verfahren

Digitized by Google

und veranschaulichen sie an Abbildungen, so z. B. die Freilegung der oberen Leberoberfläche mit Rippenknorpelresektion, das transpleurale und parapleurale (Siraud) Vorgehen durch das Zwerchfell hindurch. Will man die Cyste nach der Ausräumung nicht drainieren, sondern nähen, so soll man sorgfältig auf Cysten fahnden, die der Hauptcyste benachbart liegen. Das Vorkommen derselben scheint nicht so selten zu sein, als man früher annahm. Man benötigt deshalb große Schnitte. Auch können trotz aller Sorgfalt in der Cystenhöhle selbst genügend Keime zu einer weiteren Infektion zurückbleiben. Es muß erst die Erfahrung lehren, ob man bei alten Cysten, bei denen Tochterblasen nebenan liegen können, besser die Einnähung oder den vollständigen Verschluß macht. Im allgemeinen ist der Verschluß durch Naht als die bessere Operation anzusehen. Empfohlen wird das Verfahren nach Dévé mit vorhergehender Punktion des Sackes. Der feine Trokar bleibt im Sack; ein Ausfließen von Flüssigkeit soll dadurch ganz vermieden werden. Bei der Enukleation soll man sich bewußt sein, daß die Cysten sehr häufig der Vena cava benachbart liegen, und daß heftige venöse Blutungen bei der Operation schon vorgekommen sind.

Die Punktion ist heutzutage aufgegeben. Selbst die Probepunktion auf dem Operationstische durch die Bauchdecken hindurch muß vermieden werden. Sollte man sich ausnahmsweise einmal zur Punktion entschließen, so soll man nach dem Vorschlage von Hanot die Cyste möglichst ganz entleeren und eine nicht toxische Dose von Sublimat einfüllen. Vor Vereiterung schützt aber das Einfüllen antiseptischer Flüssigkeit nicht.

Die Sterblichkeit nach der »Marsupialisation«, der Eröffnung und Einnähung in die Bauchwand, ist keine geringe. Auch in späteren Jahren bilden sich danach öfters Fisteln und besonders große Hernien aus. Es sollte dieses Vorgehen deshalb nur angewendet werden, wenn Naht und Versenkung kontraindiziert ist. Stets sollte es dann einzeitig und mit möglichst weiter Resektion der Wandungen vorgenommen werden. Die Größe der Cyste bildet ebensowenig einen Gegengrund gegen den Verschluß durch Naht, wie die Anwesenheit von Gallenfisteln, die man vernähen kann. Unter 125 Fällen von Vegas und Cranwell von Versenkung der genähten Cyste trat bei 32 Vereiterung ein, und mußte bei diesen die sekundäre Drainage angelegt werden. In diesen 32 Fällen trat aber Heilung ein. Nur zwei starben ohne Drainage.

T.'s und A.'s eigene Zusammenstellung von 58 Fällen von Naht ohne Drainage ergibt 57 Heilungen und 1 Todesfall = 1,72% Mortalität. Demnach ist diese Methode, und zwar die einfache Naht, wenn sie anwendbar ist, als die Methode der Wahl zu erklären. Ein Antiseptikum ist dabei nicht in dem Hohlraume zurückzulassen.

Von Enukleationen konnten Verff. 14 Fälle zusammenstellen, mit 1 Todesfall, 2 mäßigen (Fistelbildung, langdauernde Heilung) und 11 guten Resultaten. Von 53 Fällen — teils Exstirpation, teils Re-

Digitized by Google

sektion, teils Enukleation — waren 49 Heilungen zu verzeichnen und 4 Todesfälle (= 7,54%). Bei mehreren Cysten ist es besser, jede einzelne von außen zu eröffnen, da jede einzelne infiziert sein kann.

Kystes alvéolaires du foie (Échinococcose bavaro-tyrolienne). Verff. besprechen den multilokulären Echinokokkus, den Dévé als den bayrisch-tiroler Typus bezeichnet hat, weil er in diesen Gegenden am häufigsten vorkommt und zuerst beschrieben worden ist. Die Pathologie wird ausführlich besprochen, besonders die Unterscheidung gegen den gewöhnlichen Echinokokkus, weiter die Symptomatologie, Diagnose und Behandlung.

Suppurations hépatiques. Mit der pathologischen Anatomie wird Ausbreitung und Durchbruchsmöglichkeit der Abszesse ausführlich erörtert. Fast $^2/_3$ aller spontanen Durchbrüche vollziehen sich in die Respirationsorgane, und zwar meistens in die Bronchien. Der Durchbruch in die Gallenwege ist selten; auf 30 Perforationsfälle kommt nur ein solcher. Von den Europäern, die in den Tropen dysenterische Leberabszesse bekommen, erkranken 40% daran in den ersten 3 Jahren. Wenn die Frauen weniger befallen werden, so liegt das daran, daß sie im Alkoholgenuß u. dgl. mäßiger sind. Die Grippe kann einmal latente Leberabszesse wieder aufflackern lassen, dann auch allein Lebereiterungen auslösen.

Von den Symptomen wird peritonitischem Reiben über der Leber der größte diagnostische Wert zugesprochen. Verff. unterscheiden eine akute, subakute und chronische Hepatitis. Letztere hat eine Dauer von mehreren Monaten; der Abszeß erreicht oft bedeutende Größe. Sie kann sich plötzlich aus dem chronischen Stadium heraus zu einer akuten Hepatitis entwickeln. Eine larvierte Hepatitis kann unter einer Peritonitis oder Pleuritis oder anderen Erkrankung versteckt sein.

Von 34 Durchbrüchen in die Bronchien endeten 14 tödlich; 20 kamen zur Heilung.

In diagnostischer Beziehung sind Verwechslungen mit mancherlei Krankheiten möglich, besonders sind sie vorgekommen mit Leberkrebs, mit hypertrophischer Cirrhose, mit Lebergummi u. a. m.

Einer positiven Probepunktion soll stets die Operation unmittelbar angeschlossen werden. Gewöhnlich hinterläßt eine Leberpunktion keinerlei wahrnehmbare Spuren. Trotz Probepunktion kann aber ein Abszeß übersehen werden; auch birgt die Punktion immer die Gefahr der Blutung in sich. Deshalb aber stets eine Probeinzision zu machen, hieße die Gefahr der Punktion übertreiben. Man wird jedoch die Inzision ausführen, wenn man nach ergebnislosen Punktionen doch noch den Verdacht auf Leberabszeß hat.

Besteht Leukocytose, so ist sie differentialdiagnostisch für Abszeß verwertbar. Sie ist aber nicht konstant bei Abszeß.

Als Operation der Wahl hat die Befestigung der Leber in die Bauchwunde mit sofortiger Eröffnung zu gelten. Die Durchschneidung oder Resektion von Rippenknorpeln soll man beim Abszeß möglichst

Digitized by Google

vermeiden wegen der leicht möglichen und leicht fortschreitenden Infektion. Auch beim transpleuralen Vorgehen empfiehlt es sich, die Leberoberfläche an das Zwerchfell anzunähen, falls sie nicht damit verwachsen ist. Gallenflüsse, mögen sie bald oder erst später nach der Operation auftreten, sind immer eine ernste Komplikation.

Es werden dann Operationsverfahren beschrieben, die nur die Punktionsöffnung erweitern, von denen besonders das nach Patrick Manson zu nennen ist.

Es empfiehlt sich, Europäer, die in den Tropen einen Leberabszeß überstanden haben, nach ihrer Heimat zurückzuschicken, da sie sonst leicht wieder erkranken.

Abcès tuberculeux intrahépatique et périhépatite tuberculeuse. Der tuberkulöse Leberabszeß betrifft meistens Kinder. Von zehn Fällen Lesimple's betreffen sieben Kinder von 2, 4, 7, 12 und 13 Jahren. Sehr häufig sitzt der Abszeß gleichzeitig intra- und perihepatisch. Bei Kindern handelt es sich meist nur um einen Abszeß. Doch kommen mehrere vor, besonders bei Erwachsenen, auch ohne Zusammenhang untereinander.

Ein tuberkulöser Abszeß äußert sich zunächst in unbestimmten Magenstörungen, bei weiterem Wachstum in Schmerzen infolge der Perihepatitis und schließlich in einer Pleuritis diaphragmatica. Die einfache Punktion mit nachfolgenden Injektionen verwerfen Verff., raten vielmehr, den Abszeß weit zu eröffnen. Bei entsprechendem Sitze, jedenfalls also beim subphrenischen Abszeß, wird eine Resektion der Brustwand nötig sein. Fisteln, die mit Bronchien in Verbindung stehen, braucht man nicht nachzugehen, da sie nach weiter Eröffnung der Abszesse von selbst heilen.

Von sieben Fällen tuberkulöser Abszesse sind vier geheilt, drei gestorben.

Abcès de l'actinomycose. Die Leber wird vom Darmkanale, meist vom Blinddarm und dessen Umgebung her, infiziert, weiter von der Lunge, von der Niere, dann vom Darm und von weiter her vermittels der Pfortader. Bei vielen Fällen aus der Literatur, die als primäre Leberaktinomykosen beschrieben sind, hat es sich um sekundäre Infektionen gehandelt. Mit Aribaud unterscheiden Verff. eine hepatische Form, bei der Symptome und klinische Anzeichen auf die Leber hinweisen, am häufigsten bei primärer Aktinomykose, weiter eine gastrische und intestinale Form mit dementsprechenden Störungen, und eine pyämische Form mit Abszessen in allen möglichen Organen.

Chirurgische Eingriffe sind ebenso wie Darreichen von Jodkali bis jetzt erfolglos geblieben. Trotzdem wird man in gegebenem Falle von beiden Gebrauch machen. Die sieben Fälle, in denen bis jetzt chirurgisch vorgegangen ist, sind zusammengestellt.

E. Moser (Zittau).

Digitized by Google

18) **Mousarrat.** Cholecystitis.

(Practitioner 1908. Juni.)

Die größte Mehrzahl der Fälle von Cholecystitis ist ausgezeichnet durch die Anwesenheit von Steinen in der Gallenblase, gerade so wie ein kleinerer Prozentsatz von Appendicitisfällen Kotsteine im Processus vermiformis nachweisen läßt. Genau so wie bei letzteren niemand den Kotstein als die Ursache der Appendicitis ansieht, ist es auch ein Fehler, die Konkrementbildung innerhalb der Gallenblase als Ursache der Cholecystitis zu betrachten. In beiden Fällen spielt jedoch die Anwesenheit des Konkrements eine sehr wichtige Rolle für den Entzündungsprozeß. Die erste Ursache der Cholecystitis ist die bakterielle Entzündung, die ihrerseits die Konkrementbildung im Gefolge hat; durch beide entsteht die chronische Cholecystitis, die sich durch Anfälle von mehr oder weniger akutem Typ auszeichnet. Man unterscheidet die akute katarrhalische, die eitrige und die gangränöse Entzündung der Gallenblase. Die klinischen Unterscheidungsmerkmale werden an der Hand mehrerer Krankengeschichten besprochen, auch die Differentialdiagnose zwischen akuter Cholecystitis und Appendicitis, Ileus, Durchbruch eines Magengeschwürs, intermittierender Hydronephrose auseinandergesetzt. Die Operation ist in jedem Fall indiziert bei dem Empyem, der gangränösen Entzündung sowie bei Perforationen der Gallenblase. Zweifelhaft kann man sein, ob in jedem Falle von akuter Cholecystitis operiert werden soll; es richtet sich dies sehr nach der Schwere der klinischen Erscheinungen. Bei chronischer Cholecystitis mit öfter sich wiederholenden Anfällen rät M. sehr zur Operation.

Sobald der Ductus cysticus stenosiert oder die Blasenwand stark verändert ist, führt Verf. die Cystektomie aus, sonst stets die Cystostomie und Drainage. **Jenckel** (Göttingen).

Kleinere Mitteilungen.

19) Freie Vereinigung der Chirurgen Berlins.

172. Sitzung am 15. Juni 1908.

Vorsitzender: Herr Bier.

Herr Bier. Die Operation großer Halstumoren unter Lokalanästhesie.

B. berichtet über seine Erfahrungen über die Operation großer Halstumoren, die er unter Lokalanästhesie ausgeführt hat. Er bedient sich dazu der Hackenbruchschen Umspritzung mit Braun'scher Lösung (0,5%ige Novokainlösung mit Suprareninzusatz). B. verwendet am Halse bis 80 ccm der ½%igen Novokainlösung. Er setzt dieser Menge niemals über 8 Tropfen Suprarenin zu, um Ernährungsstörungen zu vermeiden. Zunächst wird der Tumor subkutan umspritzt, dann subfasical und schließlich in der Tiefe. Will man wirklich tadellose Anästhesien haben, so sind folgende Punkte zu beherzigen: 1) Man muß mit der Spritze gut unter die Fascie und in die Tiefe gehen, ohne dabei die großen Gefäße zu verletzen. 2) Man muß nach der Einspritzung genügend lange warten, mindestens eine Viertelstunde. Inzwischen kann man eine andere Operation ausführen. 3) Bei ängstlichen Pat. kombiniert man die Anästhesie mit dem Skopomorphin-Dämmerschlaf.

Digitized by Google

Schon die Strumektomie läßt sich unter diesem Verfahren viel schmerzloser ausführen als unter anderen Methoden der Lokalanästhesie, besonders bei Basedowkranken. Aber B. hat auch große Karzinomgeschwülste des Halses und partielle und totale Exstirpationen des Kehlkopfes darunter sehr gut ausführen können. Im letzteren Falle muß man außerdem die Schleimhaut des Kehlkopfes vorher anästhesieren.

Die Methode eignet sich für kompakte Geschwülste, selbst wenn sie stark verwachsen sind, auch wenn z. B. der Stamm der Vena jugularis interna mit entfernt werden muß. Dagegen eignet sie sich nicht für Geschwülste, die über den ganzen Hals zerstreut sind, wie das bei tuberkulösen Lymphomen häufig der Fall ist.

Diskussion: Herr Hildebrand erwähnt, daß er bei seinen zahlreichen unter Lokalanästhesie ausgeführten Kropfoperationen beim Herauswälzen der Tumoren stets eine starke Wirkung auf Kehlkopf und Trachea in Gestalt einer erheblichen Atemnot beobachtet hat; sonst war die Operation an und für sich wenig schmerzhaft, nur beim Abbinden der Arterien wurde in der Regel über Schmerz geklagt. H. fragt, was Bier in der Beziehung für Erfahrungen bei seiner Methode gemacht hat. Herr Bier erwidert, daß er nur geringe Wirkungen auf die Atmung gehabt hat, und auch die Abbindung der Arterien sei gewöhnlich nicht schmerzhaft gewesen.

Herr Rumpel. Über kindliche Blasentumoren.

Bei den im frühesten Kindesalter beobachteten Geschwülsten der Harnblase handelt es sich meist um Sarkome oder Myxome bzw. ihre Mischformen. Da sie am häufigsten innerhalb des 1. und 2., seltener des 3. Lebensjahres auftreten, ist man geneigt, sie als kongenitalen Ursprunges anzusehen. Charakteristisch ist ihr Ausgangspunkt, der stets unterhalb der Schleimhaut gelegen ist, sowie ihr Sitz in der Gegend des Blasenhalses. Hierdurch erklären sich die Symptome, deren Mittelpunkt die Harnverhaltung bildet. Die Hämaturie pflegt zu fehlen. Hat sich die Geschwulstbildung noch nicht über die Grenze der Blase ausgedehnt, so kann mit Erfolg operiert werden.

Um einen solchen Fall handelt es sich bei dem 3jährigen Knaben, der demonstriert wird. Das Kind wurde mit den Zeichen der paradoxen Dysurie eingeliefert. Die Blase stand in Nabelhöhe; ein Stein war nicht nachzuweisen. Cystoskopisch sah man multiple, kugelige, gestielte, submuköse gelegene Tumoren von Haselnuß- bis Kirschgröße, die auf den Blasenhals beschränkt waren. (Demonstration cystoskopischer Zeichnungen.) R. hat die Tumoren nach Eröffnung der Blase von oben her exstirpiert. Naht. Dauerkatheter. Heilung vorübergehend durch Fistelbildung gestört. Zurzeit (3 Monate nach der Operation) befindet sich der Knabe gut und kann spontan ohne Beschwerden seinen Harn entleeren. Mikroskopische Diagnose: Myxofibrom. (Demonstration.) Die Prognose bei den Myxofibromen ist besser wie die der reinen Myxome und der Sarkome.

Diskussion: Herr E. R. W. Frank. F. bespricht ein von ihm bei einem 10jährigen Mädchen beobachtetes gutartiges Papillom der Blase, die im jugendlichen Alter relativ seltener sind. Es bestand seit $1^1/_2$ Jahren Bettnässen, quälender Harndrang, zeitweise Urinretention; die Cystoskopie ergab, abgesehen von einer Cystitis, das Vorhandensein eines gestielten Papilloms von Haselnußgröße im Trigonum Lieut. unterhalb des Lig. interuretericum, das vom Urin zeitweise in den inneren Blasenmund hineingespült wurde und Retention verursachte. In der Umgebung war eine 5markstückgroße Partie der Schleimhaut mit kleinen papillomatösen Wucherungen bedeckt. Ätzung des Tumors mit 5 und 10%iger Resorcinlösung mittels endovesikalen Ätzkatheters unter Leitung des Cystoskops — innerhalb 14 Tagen dreimal. Nach Abgang der Ätzschorfe wurde durch Cystoskopie festgestellt, daß nur noch eine bräunlich pigmentierte Narbe vorhanden war; auch diese verschwand im Laufe der nächsten Monate. Demonstration einer photographischen Aufnahme der Tumoren. F. empfiehlt die Methode für gutartige Geschwülste von geringerer Ausdehnung; sie ist schmerzlos und ambulant ausführbar.

Digitized by Google

Herr K. Schultze. Klinische Beobachtungen nach Fulgurationsbehandlung maligner Tumoren.

Trotz erst 3monatiger Beobachtungszeit soll die Frage über den Wert der Fulguration als Mittel gegen den Krebs erörtert werden, da die bisherigen Erfahrungen an der Kgl. Chirurgischen Klinik keineswegs ermutigende sind, und es wünschenswert ist, die Erfahrungen anderer Autoren zu hören. Als Palliativum hat die Fulguration zweifellos ihren Wert vor allen bei jauchigen und schmerzenden Tumoren, doch scheint ein Heilmittel gegen den Krebs in ihr nicht gefunden zu sein. S. berichtet über die der Fulguration unterzogenen Fälle von Brustkrebs, da diese zeitlich am längsten zurückliegen, und konstatiert, daß bei allen nach mehr oder weniger kurzer Zeit Rezidive von zum Teil erschreckender Bösartigkeit eingetreten sind. Die Fulguration wurde stets im Anschluß an eine möglichst radikale Operation in einer Dauer von 30—60 Minuten angeschlossen und teilweise nach einigen Tagen wiederholt. S. hofft, daß andere Beobachter vielleicht über bessere Resultate werden berichten können; die Erfahrungen der Chirurgischen Klinik seien jedenfalls nicht ermutigend und kämen einem fast kompletten Mißerfolg gleich.

Herr Sticker. Unterschiede zwischen Sarkomen und infektiösen Granulomen.

Sticker hat alkalische Serumplatten mit Sarkombrei geimpft und beobachtet, daß an den Stellen, wo Rundzellensarkom aufgelegen, muldenartige Vertiefungen in der Platte entstanden, daß also das Rundzellensarkom ein proteolytisches Ferment enthielt.

Da in den Lymphzellen diese Fermente fehlen, die Leukocyten aber sich durch den Besitz ihrer spezifischen Granula charakterisieren, können mit Hilfe der biologischen und histologischen Untersuchung die Rundzellensarkome von infektiösen Granulomen unterschieden werden.

Diskussion: Herr Sonnenburg bemerkt, daß er auch gute Erfolge gesehen habe; Herr Borchardt u. a. haben keine günstigen Erfahrungen gemacht.

Herr Hofbauer: Antifermenttherapie des Karzinoms.

Grundlage der neuen Behandlungsmethode bildet die durch die Untersuchungen von Petry, Neuberg, Blumenthal u. a. begründete Lehre von dem gesteigerten Fermentgehalt des Karzinomgewebes gegenüber normalen Geweben. Daher mußte die Verwendung derartiger Substanzen versucht werden, welche die moderne Biochemie als fermenthemmend erkannt hat; dies sind die artfremden Sera, das Arsen, Chinin, die Tierkohle.

Außerdem wurde in Betracht gezogen, daß die intrazellulären Fermente zunächst nicht in aktiver Form vorhanden sind, sondern in einer Vorstufe, welche erst durch das Hinzutreten eines Aktivators in die wirksame Form übergeführt wird. Dieser Aktivator ist das Lecithin, welches auch bei anderen Fermentprozessen eine wichtige Rolle spielt, sich außerdem bei allen rasch wachsenden Geweben in vermehrter Menge nachweisen läßt und beispielsweise bei der Kobragifthämolyse nach den Angaben der Ehrlich'schen Schule eine führende Komponente der Giftwirkung darstellt. Es mußte also darauf hinauskommen, das Lecithin zu neutralisieren; und diesbezüglich kennen wir das Rinderserum (Weil) und das Cholesterin als seine Antagonisten.

Somit kamen meritorisch in Betracht: Rinderserum, Atoxyl, Chinin. lactic., Cholesterin und cholesterinhaltige Sera (Hydrokeleninhalt), Tierkohle.

Bisher wurden 15 Fälle in diesem Sinne behandelt; 6 davon werden als Beispiele vorgestellt, an welchen ein eklatantes Zurückgehen bzw. in 2 Fällen ein Verschwinden des Tumors konstatiert werden konnte. Eine Beeinflussung des Karzinomgewebes ist damit nachgewiesen; ob es damit auch Dauerheilungen geben wird, muß die Zukunft lehren. Die vorgestellten Fälle betreffen ein primäres Schleimhautkarzinom der Unterlippe, zwei Rezidivtumoren nach Mammaexstirpation, einen operablen und einen inoperablen Mammatumor und ein ulzerierendes tiefgreifendes Cancroid des Nasenflügels.

Digitized by Google

In der Diskussion bemerken Herr Körte u. a., daß sie keine Heilresultate an den vorgestellten Fällen bemerkt haben, und warnen davor, zu frühzeitig mit derartigen therapeutischen Versuchen an die Öffentlichkeit zu treten; man solle nach Jahresfrist wieder über die Fälle berichten. Herr Bergell widerspricht den von Herrn Hofbauer gegebenen theoretischen Ausführungen. Herr Bier weist ebenfalls darauf hin, daß man schon bei den verschiedensten nicht chirurgischen Behandlungsmethoden des Karzinoms Stillstände und anscheinende Besserungen beobachtet habe, die keinen Bestand hatten. Immerhin seien die Einwirkungen der antifermentativen Therapie bemerkenswert; die Fälle würden weiter genau kontrolliert werden.

Herr Schmieden. Zur Therapie der Hirschsprung'schen Krankheit.

S. berichtet über die Erfahrungen an drei Fällen von Hirschsprung'scher Krankheit. Die Therapie muß im wesentlichen eine chirurgische sein; von der internen Medikation läßt sich, da das Leiden als ein angeborenes anzusehen ist, nur eine symptomatische Besserung erwarten. Im ersten Falle, bei einem kleinen Kinde, führte die Eröffnung des Kolon mit Entfernung großer harter Kotmassen zur Heilung, weitere Nachrichten fehlen; der zweite Pat. kam mit einem von anderer Hand angelegten Anus praeternat. zur Beobachtung; er ging über den Versuchen, diesen zu schließen, zugrunde, trotzdem nur ein kurzer offener, gerader Weg zum After führte; der Darm hatte jede Fähigkeit zur Kontraktion verloren. Ein dritter Pat. wird vorgestellt; er war im Ileus operiert, die gewaltige Flex. sigmoidea wurde durch eine große Anastomose ausgeschaltet, welche ihre Fußpunkte miteinander vereinigte; seit $^3/_4$ Jahren besteht volle Heilung. Aus der Literatur ergibt sich, daß bei der Hirschsprung'schen Krankheit bzw. ihren Komplikationen folgende Operationen, z. T. kombiniert, zur Anwendung gekommen sind: 1) die Probelaparotomie, 2) Laparotomie mit Reposition des Volvulus, 3) Kolopexie, 4) Koloplikatio, 5) Anus praeternat., 6) Kolotomie, 7) Enteroanastomose, 8) Resektion der Stenose, 9) Resektion des ganzen Dickdarmes. S. betrachtet die Anlegung einer Anastomose, die alles Kranke, besonders auch eine eventuelle Knickungsstelle ausschaltet, als die ideale Operation; als Vorbedingung hierfür muß aber der Darm absolut entleert werden; dann übersieht man die Verhältnisse und ist nicht mehr zu Notoperationen (Anus praeternat.) gezwungen; zur vollen Entleerung des Darmes hat sich der von Klapp angegebene Aspirationsapparat bewährt. Ein Anus praeternat. soll nur für desolate Fälle vorbehalten werden oder als Voroperation für spätere Radikalbehandlung. Es besteht die große Gefahr, daß man einen solchen Anus praeternat. nicht wieder zum Verschluß bringen kann. S. zeigt Röntgenbilder, welche den mit Bismutöl gefüllten ektatischen Darm zeigen und im Anschluß daran einige ebenso angefertigte Bilder von Sanduhrmagen.

Diskussion: Herr Bessel-Hagen verteidigt unter Hinweis auf den in der Sitzung vom 11. Mai 1908 besprochenen, von ihm glücklich operierten Fall Hirschsprung'scher Krankheit bei einem 6jährigen Knaben die zweizeitig ausgeführte Resektion der verlängerten Schlinge unter Anlegung eines Anus praeternat., der nach Beseitigung des Sporns durch eine plastische Operation geschlossen wurde.

Herr Fränkel. Zur Behandlung der Knöchelbrüche.

Die dauernden Schädigungen nach Knöchelbrüchen, die noch immer durchaus nicht selten sind, lassen sich durch eine prophylaktische Behandlung, die zugleich einfach und für den Verletzten bequem ist, vermeiden. Bei den Brüchen ohne Dislokation legen wir nur über die oberen zwei Drittel des Unterschenkels einen sich dem Condylus int. tibiae aufs beste anschmiegenden Gipsverband an, der über dem Schienbein besonders sorgfältig unterpolstert sein muß. In den Verband wird dann ein Gehbügel derart eingegipst, daß der Fuß bei der Belastung frei darin schwebt. Zur Erleichterung des Gehens laufen kreuzförmig angeordnete Gummizüge vom Vorfuß zu dem oberen Teil des Gipsverbandes und sorgen dafür, daß der Fuß in rechtwinkeliger Stellung elastisch fixiert steht. Ein solcher

Digitized by Google

Verband gestattet vom ersten Tage freie Bewegungen und Massage, namentlich Heißluftmassage, er läßt keine Versteifungen im Fußgelenke aufkommen und verhütet, wenn er lange genug getragen wird, mit Sicherheit das Entstehen von Belastungsdeformitäten, namentlich den traumatischen Pes valgus.

Auch bei Knöchelbrüchen mit Dislokation ist die ambulante Behandlung leicht ausführbar und völlig gefahrlos, wenn man sich dabei eines kleinen Hilfsmittels bedient, das man noch nicht gebraucht zu haben scheint. Beim Anlegen des Gipsverbandes wird streng nach den bekannten Vorschriften — genaueste Reposition und häufige Kontrolle der Stellung — verfahren, doch gipst man jeweils über den Verband zweckmäßig einen Gehbügel an. Die Gipssohle wird dadurch vor Beschädigung geschützt, und die Entlastung des gebrochenen Gliedes ist absolut gewahrt. Ist nach genügend vorgeschrittener Callusproduktion eine Fixation der Bruchstelle nicht mehr nötig, so wird der untere Teil des Gipsverbandes über den Knöcheln abgeschnitten; an dem übrigen Verbande wird nichts geändert, und die weitere Behandlung erfolgt dann wie bei den Brüchen ohne Dislokation. Demonstration von solchen Verbänden.

Herr Bätzner. Die Resultate der Stauungsbehandlung gonorrhoischer Gelenkentzündungen.

B. demonstriert die guten Erfolge, welche die Stauungsbehandlung bei gonorrhoischen Gelenkentzündungen hat, an einer Reihe mit vorzüglichem funktionellen Resultat ausgeheilter Gelenkentzündungen besonders der oberen Extremität, welche er in der Poliklinik der chirurgischen Klinik beobachtet hat. Die Technik war die schon früher von Bier geübte.

Herr zur Verth. Über Filariasis.

z. V. weist auf die Wichtigkeit der Tatsache hin, daß die Filaria sanguinis, die übrigens nicht ausschließlich im Blute lebt, die Larve von makroskopisch großen, meist um 5 cm langen, in den Blutbahnen, Lymphbahnen oder im Bindegewebe lebenden Rundwürmern ist. Er teilt für klinische Zwecke ein in die Gruppe

1) der Filaria Loa mit ihrer Larve Filaria diurna,
2) der Filaria Bancrofti mit ihrer Larve Filaria nocturna
3) der Filaria perstans mit der Larve gleichen Namens.

Der ersteren fällt das unter dem Namen Kamerun-Beulen (Calabar-Swellings) bekannte Krankheitsbild zur Last. Ein Fall solcher wandernder oder plötzlich auftauchender und innerhalb weniger Tage verschwindender Beulen wird vorgestellt. Die Krankheit begann mit mehrwöchigem hohen Fieber in Togo, dem nach etwa $^3/_4$ Jahren halbgänseeigroße Schwellungen an den Handgelenken folgten. Sie wanderten zum Ellbogen und zurück zum Handgelenk und sind rechts jetzt noch deutlich erkennbar. Seit einigen Wochen treten abends gegen 11 Uhr etwa zweimal wöchentlich, oft an zwei Abenden hintereinander, an derselben Stelle ungefähr halbgänseeigroße Beulen an den verschiedensten Körperteilen auf. Einmal sah der Kranke in solcher Schwellung den geschlängelten Wurm für kurze Zeit sich unter der Haut bewegen. Der Nachweis von Mikrofilarien (Larven) im Blute gelang nicht; doch besteht die für Entozoen charakteristische Eosinophilie (etwa 50%). Therapie: Entfernung des Wurmes, sobald er sich zeigte. Hilfsmittel zum Festhalten unter der Haut, Ring von Kollodium, Schröpfkopf, Klapp'sche Sauger.

Weiterhin wird ein Fall der häufigsten Folgeerscheinung der Filaria Bancrofti, der Elephantiasis des Beines, vorgestellt. Sie begann im Jahre 1905 in Duala mit fünftägigem Fieber und starker Schwellung und Rötung des rechten Unterschenkels. Es folgten jährlich etwa drei Fieberschübe von 3tägiger Dauer, bei denen unter Rötung die inzwischen zurückgegangene und abgeblaßte Schwellung wieder zunahm. Seit 1906 Abklingen des Prozesses. Keine Mikrofilarien[1], doch Eosinophilie von 48%. Behandlung: außer örtlichen Einwirkungen Atoxyleinspritzungen (wöchentlich 0,4 subkutan).

[1] Nachweis von Mikrofilarien ist nachträglich gelungen.

Digitized by Google

Die Filaria perstans wird meist, nach englischen Autoren stets, als harmloser Schmarotzer gefunden.

Die Larve bedarf zur Entwicklung eines Zwischenwirtes (Mücke, Bremse, Zecke). Der Nachweis der Eosinophilie bei Elephantiasis ist ein neuer Beweis für die filarielle Natur der endemischen Elephantiasis. **R. Wolff** (Berlin).

---

20) **C. Beck.** Partial thyroidectomy combined with Roentgen treatment in Basedow's disease.

(Separatabdruck aus Post-Graduate 25. anniversary volume 1908.)

B. empfiehlt die Röntgenbehandlung des Morbus Basedow, weil sie eine allmähliche Verkleinerung der Schilddrüse herbeiführt und dadurch gestattet, in schweren Fällen nur den am meisten vergrößerten Lappen zu entfernen und so Über- und Unterthyreoidosis zu vermeiden. Zum Beweise berichtet er über 15 in den letzten 4 Jahren von ihm so behandelte Fälle. In einem Falle eines 17jährigen Mädchens mit geringem Exophthalmus und großer Drüse trat, obwohl operativ nur der am meisten vergrößerte Lappen entfernt war, Dyspnoe und stertoröse Atmung als Zeichen einer Intoxikation ein. Sechs Bestrahlungen nach der Operation erzielten völlige Heilung, die bis jetzt beinahe 1 Jahr dauerte. Von zwei jungen Frauen mit sehr mäßiger Vergrößerung der Schilddrüse, jedoch starkem Exophthalmus, wurde eine völlig geheilt, bei der anderen blieb der Exophthalmus. Bei einem 11jährigen Jungen mit weichem, kindsfaustgroßem Kropf, beträchtlichem Exophthalmus, Puls von 170 in der Minute erreichte B. Abnahme des Exophthalmus bis auf eine Spur, im übrigen normalen Zustand. Ein Fall mit harter Geschwulst gab keinen Erfolg.

B. bestrahlt durch sein tubulares Diaphragma, unter Gebrauch hoher Energie und weicher Röhren, 5 Minuten lang jeden 2. Tag während der ersten Woche, jeden 3. Tag während der folgenden Wochen bis zu deutlicher Verkleinerung der Drüse oder Eintritt einer Dermatitis. Wenn letztere verschwunden ist, wird wieder bestrahlt, zweimal in der Woche, bis zur vollkommenen Verkleinerung der Drüse oder neuen Reaktion. Daneben wird Fowler'sche Arseniklösung verabreicht (außer bei dem oben genannten 11jährigen Jungen).

Die Schlußsätze lauten:

1) Leichte Vergrößerung der Schilddrüse bei Morbus Basedow soll mit der Röntgendiaphragmamethode in kurzen Zwischenräumen behandelt werden.

2) Großer Basedowkropf soll nach der kombinierten Methode behandelt werden: der größere Lappen wird unter lokaler Anästhesie ohne Anwendung von Antisepticis entfernt, der andere Lappen wird bestrahlt, sobald die Reaktion nach der Operation vorüber ist.

3) In vorgeschrittenen Fällen von Morbus Basedow, wo schwere Symptome den sofortigen Eingriff untersagen, soll Röntgenbehandlung der Operation vorausgehen bis Besserung erreicht ist. **Kranepuhl** (Kassel).

21) **L. Černický.** Kongenitaler Defekt der Brustmuskeln und der Rippen.

(Časopis lékařů českých 1908. p. 635.)

Der publizierte Fall bot folgende Anomalien dar: 1) einen Defekt im Skelette des Brustkorbes an typischer Stelle, d. h. im vorderen Anteil der 2. und 3. Rippe rechts. Die Haut stülpte sich hier beim Husten in Form eines Sackes vor, der in einem Zentrum einen Spalt besaß, durch welchen sich ein zweites Säckchen, wahrscheinlich die Pleura, vorstülpte. (Hernia thoracalis.) 2) Einen Totaldefekt beider Brustmuskeln, an deren Stellen eine Hautduplikatur vorhanden war. 3) Eine Atrophie der Haut im Bereiche des Defektes, vorwiegend infolge Mangels an subkutanem Fettgewebe, und eine ungenügende Entwicklung der Härchen an der rechten Brusthälfte und in der Achselhöhle. 4) Eine Hypoplasie des rechten Schultergürtels und Hochstand des rechten Schulterblattes. 5) Eine Verkürzung des rechten

Digitized by Google

Humerus und Hypoplasie der ganzen rechten Oberextremität. In psychischer Beziehung war Pat. normal, Heredität war nicht vorhanden. Der Kranke kommt seiner Beschäftigung — er ist Kutscher — ordentlich nach, nur mußte er seine linke Hand zur Arbeit einüben, da die rechte zu schwach ist.

G. Mühlstein (Prag).

22) **A. Morison.** Remarks on empyema based on a series of one hundred consecutive cases.

(Edinburgh med. journ. 1908. März.)

Auf Grund von 100 Empyemfällen, die Verf. mit gutem Erfolg operierte und nachbehandelte, kommt er zu folgenden Schlüssen: Die Rippenresektion ist im allgemeinen zu vermeiden, da sie meist unnötig ist und zu Deformitäten Veranlassung gibt. Nur bei veralteten Empyemfällen kommt man ohne Rippenresektion nicht aus. Am besten werden die Pat. bei der Operation nicht auf die gesunde Seite, sondern auf den Rücken gelagert, und zwar so, daß die kranke Seite den Rand des Operationstisches überragt, so daß man schräg von unten herankommen kann. Für die Inzision wählt M. am liebsten den 6. Interkostalraum in der hinteren Axillarlinie. Nach der Probepunktion wird die Haut zuerst vertikal durchtrennt, dann ein horizontaler Schnitt am oberen Rand der 7. Rippe durch die Muskulatur bis in die Pleurahöhle hinein angelegt und ein 5 cm langes und $^1/_2$ cm im Durchmesser haltendes, nur im untersten Drittel gefenstertes Gummidrain angelegt. Eine Ausspülung der Höhle wird, da gefährlich, verworfen. Als Narkotikum soll Chloroform, bei kleineren Kindern lokale Anästhesie angewandt werden. Als Ursache des Empyems wurde gefunden: 91mal Pneumonie (Pneumokokken), 4mal eine Pleuritis, 3mal Tuberkulose, je 1mal Osteomyelitis der Rippen und intraabdominale Entzündung. Großes Gewicht wird auf die Nachbehandlung gelegt (häufiger Verbandwechsel während der ersten Tage).

Sobald Pat. das Bett verlassen kann, wird mit gymnastischen Übungen — Turnen am Reck, Trapez, Barren, Spielen von Blasinstrumenten usw. — begonnen, um die Wiederausdehnung der Lunge zu beschleunigen. Bei vier alten Empyemen mußte eine ausgedehnte Rippenresektion ausgeführt werden; die Fälle heilten sämtlich mit starker Deformierung.

Jenckel (Göttingen).

23) **G. Razzaboni** (Bologna). Tumore misto della mammella osservato in un uomo.

(Clinica chirurgica 1907. Nr. 10.)

Ein 22jähriger Mann bemerkte seit 2 Jahren eine wachsende Geschwulst in der rechten Brust. Es besteht eine über hühnereigroße Auftreibung der Gegend unter normaler Haut. Warze und Warzenhof ganz normal in Aussehen. Die Geschwulst ist auf dem Pectoralis verschieblich, an die Warze leicht fixiert, leicht gelappt, weich elastisch ohne Fluktuation. Keinerlei Schmerzen, keine tastbaren regionären Drüsen. Die Exstirpation ergibt ein Fibro-Adeno-Myxomyom.

J. Sternberg (Wien).

24) **Jaworski und Lapinski.** Klinische Untersuchungen von 800 Fällen in bezug auf die Palpation des Wurmfortsatzes, des Blinddarmes und der zugehörigen Druckpunkte.

(Wiener klin. Wochenschrift 1908. Hft. 6.)

Während die Mehrzahl der Autoren den Wurmfortsatz nicht für tastbar halten, konnten Verff. in 51,5% bei Männern, bei welchen der Wurm als gesund anzusehen war, diesen doch tasten. Es sind allerdings gewisse Bedingungen bzw. Kunstgriffe nötig: 1) Der Wurm muß auf der Aponeurose des Ileopsoas liegen und quer oder schief nach unten parallel zum Muskel verlaufen, weil er sonst meist durch den Blinddarm verdeckt ist. 2) Die Bauchdecken dürfen nicht zu dick und nicht gespannt sein. 3) Der Ileopsoas muß während der Untersuchung durch aktives Anheben des gestreckten Beines gespannt werden. 4) Der rechte

Digitized by Google

Zeigefinger muß quer zum Verlauf des Ileopsoas aufgelegt werden, bis man den scharfen, steifen Rand des Muskels fühlt, dann hin- und hergeschoben werden.

Von 412 tastbaren Wurmfortsätzen waren 270 schmerzhaft, davon 23 sogar sehr schmerzhaft. Danach kann man weder aus der Tastbarkeit noch der Dicke oder Schmerzhaftigkeit des Wurmes einen sicheren Schluß auf anatomische Veränderungen desselben ziehen.

Der M. Burney'sche Punkt war in 26,5% schmerzhaft; dies fällt aber nicht mit der Druckempfindlichkeit des Wurmes zusammen. Auch ein symmetrischer Punkt links war öfter schmerzhaft, ebenso der Lenzmann'sche Druckpunkt und sein symmetrischer Punkt links.

In 60 weiteren Fällen fand sich in der Ileocoecalgegend mehr als ein walzenförmiger Strang.

Der Blinddarm war in 55% palpabel, und davon in 30,6% schmerzhaft; oft strahlten die Schmerzen weit entfernt aus. **Renner** (Breslau).

25) **Willis.** The treatment of the appendix stump after appendectomy.

(Annals of surgery 1908. Juli.)

W. hat an 125 namhafte Chirurgen die Frage gerichtet, wie sie den Wurmfortsatzstumpf nach der Amputation desselben versorgen, indem er sieben Fragen auf den betreffenden Fragebogen schrieb. 105 antworteten. Von diesen gaben bezüglich der ersten Frage, ob sie den Stumpf quetschen oder unterbinden, 48 an, daß sie quetschen und unterbinden, 29 unterbinden ohne Quetschung, 13 quetschen, aber unterbinden nicht, 7 quetschen weder noch unterbinden sie. Die 2. Frage lautete: »Wird der Wurm mit dem Messer oder dem Thermokauter durchtrennt?« Mit dem Thermokauter hatten nur 11 Operateure die Durchtrennung vorgenommen. 38 betupften den mit dem Messer durchschnittenen Stumpf mit reiner Karbolsäure, 15 mit Karbolsäure und Alkohol, 4 kauterisierten den durchschnittenen Stumpf, 10 ätzten den Stumpf mit anderen chemischen Mitteln, 28 desinfizierten ihn überhaupt nicht besonders.

Die dritte Frage handelte über die Einstülpung des Stumpfes. 77 Chirurgen stülpten den Stumpf stets ein, und zwar 66 nach Unterbindung, 11 ohne solche, 11 stülpten ihn nur gelegentlich in den Blinddarm ein, 11 überhaupt nicht. Die letzten Fragen bezogen sich darauf, ob durch das Nichteinstülpen schädliche Folgen beobachtet wurden. 23 Chirurgen gaben an, daß sie bei nicht eingestülptem Wurmrest nachteilige Folgen, besonders Blinddarmfisteln, erlebt hätten.

Nach des Verf.s Ansicht können bei nicht eingestülptem Stumpf nicht allein Kotfisteln, sondern auch schwere Verstopfungserscheinungen auftreten.

Herhold (Brandenburg).

26) **A. Luxardo** (Treviglio). Dell' ernia inguinale obliquo-interna o vesico-pubica.

(Clinica chirurgica Bd. XIV. Nr. 7.)

L. bringt einen der zu den selteneren Formen gerechneten Fälle von Hernia inguinalis obliqua interna (vesico-pubica) zur Kenntnis. 46jähriger Mann hat seit 7 Jahren, nach einer plötzlichen gewaltigen Anstrengung, eine langsam wachsende Geschwulst in der rechten Leistenbeuge. Seit einiger Zeit ist sie schmerzhaft. Es besteht seitdem auch häufiger quälender Harndrang bei klarem Urin. Bei der Operation zeigt sich, daß der Samenstrang weit außen und hinter der Geschwulst verläuft, diese zwischen dem Urachus und der Plica umbilicalis zum Vorschein kommt, ohne den äußeren Leistenring zu berühren. Den Inhalt bildete nur ein Teil der Harnblase, aber nicht in Form eines Divertikels. Radikaloperation nach Bassini. Glatte Heilung.

L. legt besonders Gewicht auf die strikte Abgrenzung der Hernia obliqua interna von den direkten Hernien gegenüber jenen Autoren, welche diese Sonderstellung nicht akzeptieren. **J. Sternberg** (Wien).

Digitized by Google

27) **Martinelli.** Ernia crurale bilaterale della vescica.

(Gazz. degli ospedali 1908. Nr. 98.)

Bei einer 47jährigen Frau, die seit 13 Jahren an einem rechtsseitigen und später auch linksseitigen schmerzhaften Leistenbruch leidet, findet man bei der Operation beiderseits in den Bruchpforten die wie eine Vesica bicornis ausgezogene Blase. Der zuerst auf der linken Seite vorgenommene Eingriff hatte zur Verletzung der Blase mit Austritt von Urin geführt. Durch doppelte Naht wurde ein voller Erfolg erzielt. **Dreyer** (Köln).

28) **E. Heller.** Weiterer Beitrag zur Kenntnis der retrograden Darminkarzeration.

(Med. Klinik 1908. p. 1268.)

Die retrograde Darmeinklemmung kann erfolgen einmal dadurch, daß zwei Darmschlingen unabhängig voneinander vorfallen, wobei das Mesenterium der Verbindungsschlinge freibleibt, oder dadurch, daß das Mittelstück einer im Bruchsack liegenden Darmschlinge wieder in die Leibeshöhle zurücktritt, wobei das zugehörige Mesenterium zum zweiten Male durch die Bruchpforte geht. Von der letzteren Art, der echten retrograden Inkarzeration, operierte H. neuerdings einen Fall, der sich noch dadurch auszeichnete, daß die eine der im Schenkelbruchsacke liegenden zwei Schlingen unter dem umgeschlagenen Mesenterium der Verbindungsschlinge nochmals durchgetreten und mit ihrer Spitze in einer Bruchsackausbuchtung ein zweites Mal eingeklemmt war (Zeichnungen). Es wurden 40 cm von der brandigen Zwischenschlinge und 60 cm der zuführenden Schlinge, deren Gekröse keilförmige Infarkte enthielt, reseziert und die Darmöffnungen nach außen geleitet. Die schon sehr elende Kranke starb bald an allgemeiner Bauchfellentzündung. An der Leiche wurden die Verhältnisse nachgeprüft und die Länge der Darmschlingen und des Mesenteriums fortlaufend gemessen. Die Rückstülpung der Zwischenschlinge war wohl durch Taxisversuche erfolgt.

Retrograde Darmeinklemmung setzt voraus eine weite Bruchpforte, verlängertes Mesenterium und eine von vornherein nicht zu feste Einklemmung. Diese Bedingungen finden sich bei großen, lange bestehenden Brüchen nicht selten vereinigt. Die Rücklagerung ist ein Kunsterzeugnis und wird begünstigt durch verschiedene Beschaffenheit des Gekröses der einzelnen Darmabschnitte. Nach erfolgter Verlagerung entwickeln sich infolge der vermehrten Raumbeengung und nachträglichen Schwellung die Bedingungen für das Brandigwerden der Zwischenschlinge. Sie wird endgültig stranguliert beim zweiten Durchtritt durch die Bruchpforte hauptsächlich am Gekröse. Die doppelte Mesenterialstrangulation erklärt den äußerst raschen Verlauf der Gangrän des in der Bauchhöhle liegenden Darmteiles. **Georg Schmidt** (Berlin).

29) **Howitt and Corner.** The reduction en masse of strangulated and non-strangulated herniae.

(Annals of surgery 1908. April.)

Bericht über 137 Fälle von Scheinreduktion eingeklemmter Brüche; 86 % Männer und 14 % Frauen. In 50 % der Fälle war die Reposition durch Ärzte, in den übrigen Fällen von den Pat. selbst hervorgerufen. In den akuten Fällen war meist Dünndarm, in den subakuten und chronischen meistens Dickdarm und Blase im Bruchsack. Wenn nach der Reposition eines eingeklemmten und reponierten Bruches die Verstopfungserscheinungen fortbestehen, so soll sofort die Laparotomie gemacht werden. **Herhold** (Brandenburg).

30) **Konried.** Fall von Pseudotumor des Magens.

(Wiener klin. Wochenschrift 1908. Heft 6.)

Ziemlich große Resistenz der Magengegend, freie Salzsäure kaum in Spuren, häufiges Erbrechen, Schmerzen, rapide Abmagerung, kachektisches Aussehen. Auch

Digitized by Google

bei Durchleuchtung nach Wismutmahlzeit mußte eine Geschwulst der Pylorusgegend angenommen werden, die auf die Leber überging. Dennoch Besserung des Zustandes unter symptomatischer Behandlung, Dampfkompressen, Condurange, HCl, Diät. Nach 1 Jahre schien die Resistenz kleiner, aber schmerzhafter zu sein, bei röntgenologischer Untersuchung fand sich kein Anzeichen einer raumverengenden Bildung mehr. K. hält das Ganze für eine chronische Chole- und Pericholecystitis mit Verwachsungen der Pars pylorica. **Renner** (Breslau).

31) **Bunts.** Infantile hypertrophy stenosis of pylorus.

(Annals of surgery 1908. Juni.)

Zu 89 aus der Literatur von Thompson gesammelten Fällen der oben genannten Krankheit fügt B. noch 25 hinzu. Von diesen 114 heilten 53, 61 starben, diese Sterblichkeit von 55% verteilt sich folgendermaßen:

	Fälle	Geheilt	Gestorben	Mortalität
Dehnung	27	13	14	51,8%
Gastroenterostomie	69	32	37	53,6%
Pyloroplastik	17	8	9	55%
Pylorektomie	1	0	1	100%

B. zieht folgende Schlüsse:

1) Die angeborene und infantile Pylorusstenose haben klinisch eine verschiedene Bedeutung.

2) Die angeborene Stenose muß möglichst frühzeitig operiert werden.

3) Die infantile Stenose entwickelt sich nach der Geburt und ist einer Besserung durch Medikamente zugänglich; tritt die Besserung jedoch nicht bald ein, so soll operiert werden.

4) Die infantile und angeborene Form ist klinisch nicht sicher zu unterscheiden.

5) In geeigneten Fällen bietet die Pyloroplastik die besten Operationsresultate und sollte die Operation der Wahl sein.

6) In den letzten Jahren hat sich die Sterblichkeit der Operation nicht wesentlich gebessert. **Herhold** (Brandenburg).

32) **A. Monprofit** et **Kieffer** (d'Angers). Sur un cas de gastrostomie pour ulcère de l'oesophage.

(Ann. de chir. gastro-intestinale Nr. 1.)

Wie aus der Überschrift hervorgeht, wurde bei einem Speiseröhrengeschwür mit Stenosenerscheinungen eine Gastrostomie gemacht. Die Pat. wurde ein Jahr durch die Magenfistel ernährt; danach war das Geschwür ausgeheilt, und Pat. kann wieder Nahrung von oben zu sich nehmen. **Simon** (Mannheim).

33) **A. Thomson.** Deaths from gastric and duodenal ulcer after operations for other conditions.

(Edinb. med. journ. 1908. Februar.)

Mitteilung von drei Fällen, bei denen nach anderweitigen Operationen (Resectio maxillae sup. wegen Sarkoms und zwei suprapubischen Prostatektomien) infolge von Magen- bzw. Duodenalblutungen der Tod eintrat. In keinem der Fälle waren irgendwelche Erscheinungen vorhergegangen, die den Verdacht auf Geschwürsbildung im Magen-Darmkanal hätten aufkommen lassen. Verf. meint, daß dem Erbrechen nach der Narkose eine Hauptrolle für die Entstehung derartiger Magen-Darmblutungen zugeschrieben werden müsse. Infolge der großen Anstrengungen beim Erbrechen nach der Operation manifestiere sich ein vorher latentes Geschwür. **Jenckel** (Göttingen).

Digitized by Google

34) **Roberts.** Gastric and duodenal ulcers secondary to wounds of the urinary bladder.

(Annals of surgery 1908. Juni.)

Verf. beschreibt zunächst zwei von ihm operierte Fälle, in welchen sich nach nicht ganz aseptisch verlaufenen Blasenoperationen Blutbrechen und schwere Anämie einstellten und die Autopsie das Vorhandensein eines Magengeschwürs in dem einen, eines Duodenalgeschwürs in dem anderen Falle ergab. Er hat dann aus der Literatur noch 14 Fälle gesammelt, in welchen nach Blasen- und Nierenoperation Hämatemesis auftrat. 7 mal wurde in der Gesamtzahl der 16 Fälle (mit den zweien des Verf.s) ein Magen- bzw. Duodenalgeschwür angetroffen. R. glaubt, daß diese Erkrankungen des Magens bzw. Darmes die Folgen von Thromben oder Embolien bei septischen oder toxämischen Zuständen sind, und daß gerade bei Operationen am Harnapparat in den zitierten Fällen ein septisches und ein urämisches Toxin vorhanden gewesen sei.

Um derartige Schädigungen, d. h. das Eintreten von Hämatemesis infolge einer Affektion des Magens oder Duodenum zu verhüten, sollen gerade bei Operationen am Harnapparat alle Blutgefäße schonend behandelt und peinlichste Asepsis beobachtet werden. Ist die Hämatemesis einmal ausgebrochen, so kommt ausschließlich rektale Ernährung für die ersten 48 Stunden in Betracht; ferner Magenspülungen mit heißer Kochsalzlösung oder 1‰iger Höllensteinlösung, Exzitantien, Ergotin subkutan, zuguterletzt, wenn es der Zustand erlaubt, die Gastroenterostomie oder die Unterbindung des die Blutung unterhaltenden Blutgefäßes.

Herhold (Brandenburg).

35) **J. Petřivalský.** Beitrag zur Kenntnis des Duodenalgeschwürs.

(Časopis lékařů českých 1908. p. 664.)

Der Bericht erstreckt sich auf sieben Fälle von Duodenalgeschwür aus der Klinik Kukula in Prag. Alle betrafen Männer. Die Sekretion und die Azidität des Magensaftes war entweder normal oder erhöht, die Motilität des Magens entweder normal oder herabgesetzt. Am konstantesten war die Hypersekretion, worin ein differentialdiagnostisches Kriterium gegenüber dem Magengeschwür liegen dürfte.

Bei vier Fällen wurde die Gastroenteroanastomose nach Woelfler mit der Modifikation nach Peterson durchgeführt. Ein Pat. starb im Kollaps, drei Pat. wurden geheilt. Bei keinem entstand ein Circulus vitiosus, wohl aber bei einem an der Anastomosenstelle ein peptisches Jejunalgeschwür, das in die vordere Bauchwand unter dem Knorpel der neunten Rippe perforierte; es wurde exstirpiert. Die Anastomose wurde plastisch korrigiert und durch eine Enteroanastomose nach Braun geschützt. Zwei Pat. starben unoperiert infolge Perforation bzw. Verblutung. Der siebente Pat., der gleichzeitig an Mastdarmkrebs litt, starb ebenfalls infolge Perforation, nachdem eine Operation des Karzinoms nach Kraske vorgenommen worden war.

G. Mühlstein (Prag).

36) **A. Montprofit.** Etude sur quatre-vingt-dix opérations de gastro-entérostomie en Y antérieure.

(Ann. de chir. gastro-intestinale. Nr. 1.)

In der kurzen Abhandlung über die Gastroenterostomie in Ypsilonform geht M. nicht näher auf die Technik ein, sondern verweist auf seine früheren Veröffentlichungen. Er berichtet nur über die 90 Operationen, die er nach dieser Methode ausführte, und zwar 38 mal bei gutartigen und 52 mal bei bösartigen Stenosen des Pylorus. Er kommt zu dem Schlusse, daß die Methode Hervorragendes leiste und in allen Fällen empfohlen werden könne, wo eine hintere Gastroenterostomie schwierig oder nicht möglich oder gar schon ohne Erfolg ausgeführt sei.

Simon (Mannheim).

Digitized by Google

37) **G. T. Beatson.** Two successful cases of acute intussusception, including that of the vermiform appendix, with remark on treatment.
(Edinb. med. journ. 1908. August.)

Wie wichtig bei der Invagination des Darmes die frühzeitige Diagnose und möglichst baldige operative Behandlung ist, wird von Verf. an zwei Krankengeschichten erläutert. In beiden Fällen gelang die Reduktion der invaginierten Partie und damit die Heilung der Kinder, obwohl bei dem ersten Pat. — einem 9 Monate alten Knaben — die Intussuszeption bis zur Flexura hepatica, in letzterem Falle sogar bis zur Flexura sigmoidea herabreichte. Interessant war, daß bei der Lösung der Invagination im Fall 1 sich der Proc. vermiformis in seiner Spitze als gangränös erwies; wahrscheinlich hatte die Invaginatio ileocoecalis zu einer Abschnürung des Mesenteriolum des Wurmfortsatzes geführt und dadurch die beginnende Gangrän hervorgerufen.

Verf. konnte als auffälligen Befund bei beiden Operationen eine völlige Leere des Dünndarmes, der stark kollabiert erschien, konstatieren und glaubt, daß dieser Zustand des Darmes in Zusammenhang mit der Entstehung der Invagination zu bringen sei. Bedenken wir jedoch, daß beiden Kindern zum erstenmal in ihrem Leben Abführmittel per os verabfolgt waren, im Verlauf deren Wirkung sich die Erscheinungen der Darminvagination erst einstellten, so erscheint der Zustand des Dünndarmes weniger auffallend, und als Ursache der Intussuszeption ist doch wohl die durch die Abführmittel stark vermehrte Peristaltik anzusehen (Ref.).

Jenckel (Göttingen).

38) **Johnston.** Splenectomy.
(Annals of surgery 1908. Juli.)

Große Statistik über 708 literarisch gesammelte Fälle von Milzexstirpation mit einer Gesamtmortalität von 27,4%. Die erschöpfende Sammlung Bessel-Hagen's vom Jahre 1900 ist bei der Zusammenstellung mit benutzt worden. Die Urachen, weswegen die Milz exstirpiert wurde, sind tabellarisch zusammengestellt, und es werden die einzelnen Gruppen kurz besprochen. Die 1. Gruppe umfaßt 74 Fälle idiopathischer Milzvergrößerung mit 28,3% Mortalität. 2) Milzvergrößerung und Wandermilz: 60 Fälle mit 6 tödlichen Ausgängen. 3) Wandermilz mit Stieldrehung: 27 Fälle mit 8 Todesfällen. 4) Malariamilz: 61 mit 13,1% Mortalität. 5) Malaria- und Wandermilz: 40 mit 2 Todesfällen; 12, bei denen außerdem noch Stieldrehung vorhanden war, mit 2 Todesfällen. 6) Banti'sche Krankheit: 61 Fälle mit 12% Todesfällen. 7) Cysten: 42 mit 7 Todesfällen. 8) Splenektomien bei Leukämie: 49 mit 87,7% Mortalität. 9) Sarkome: 9 mit 3 Todesfällen. 10) Abszesse: 2 mit 1 Todesfall. 11) Milzexstirpationen wegen traumatischer Verletzung der Milz: 150 Fälle mit 34% Mortalität.

Verf. weist am Schluß auf die schlechte Prognose hin, welche Milzexstirpationen bei Leukämie haben.

Herhold (Brandenburg).

39) **Summers.** Splenectomy in Banti's disease, followed by oedema of the large intestine with localised necrosis of its wall.
(Annals of surgery 1908. Juni.)

8 Tage nach einer wegen Banti's Krankheit ausgeführten Milzexstirpation traten bei dem Operierten Erscheinungen von Peritonitis auf. Bei der sofort vorgenommenen Laparotomie zeigte sich an der Flexura sigmoidea eine 3 Zoll große perforierte nekrotische Stelle; dieselbe wurde eingestülpt und übernäht. Der Kranke genas. Bei der Operation zeigte sich, daß in der Vena mesenterica superior ein Thrombus saß, der im Zusammenhange mit dem in der unterbundenen Vena splenica befindlichen Thrombus stand. Verf. weist auf die Seltenheit dieser durch Operation entstandenen Thrombose hin.

Herhold (Brandenburg).

Digitized by Google

40) **L. Bérard et P. Cavaillon.** Coliques hépatiques, ictère et cholérragie dans les kystes hydatiques du foie.

(Extrait du bull. méd. 1907. Februar 23.)

Verff. beschreiben drei Fälle von Leberechinokokkus, die mit Ikterus und, nach der Einnähung des Sackes, mit Cholerrhagien einhergingen. Die Punktion ergab im ersten Fall 8 Liter trüber, grüner Flüssigkeit. Die Cyste, die von der Gallenblase bis zur Wirbelsäule reichte, war wegen der großen Ausdehnung nicht zu exstirpieren. 30 Stunden nach der Operation trat aus dem Cystenrest eine starke Blutung ein, die auf Tamponade stand. Als nach 4 Tagen die Tamponade entfern wurde, entleerte sich blutig-gallige Flüssigkeit und darin Schorfe. Der Gallenfluß hielt 21 Tage an, wobei die Kranke sehr abkam.

Im zweiten Falle trat der Gallenfluß nach Inzision eines Abszesses in der Iliacalgegend ein. Sie hielt 20—25 Tage an.

Im dritten Falle handelte es sich auch um eine bis zur Wirbelsäule reichende Cyste. Beim Verbandwechsel am übernächsten Tage nach der Operation trat der Gallenfluß auf, und 19 Tage nach der Operation plötzlich der Tod. Bei der Obduktion fand sich eine kleine Eiteransammlung im rechten subphrenischen Raume. In die Cyste hinein mündete ein Gallengang zweiter Ordnung. Die Gallenblase stand gar nicht mehr im Zusammenhange mit den Gallenwegen.

Der Ikterus kann entstehen durch Kompression der Gallenwege, durch Infektion und durch Zusammenhang der Cyste mit den Gallenwegen. Die Infektion kann einmal die Cyste selbst betreffen und dann die Gallenwege als aufsteigende Angiocholitis. Eindringen von Hydatiden in die Gallenwege löst außer dem Ikterus noch Koliken aus.

Die Eröffnung der Gallengänge in die Cyste kann ohne Operation erfolgen. Der Gallenfluß kann aber auch erst bei der Operation entstehen durch Aufhebung des auf den Gallenwegen lastenden Druckes. Der später einsetzende Gallenfluß ist auf Nekrose der Wand oder auf Trauma (z. B. Drain) zurückzuführen. Die Prognose hängt ab von der Größe des offenen Gallenweges, erkenntlich an der Menge der ausfließenden Galle, und von dem Zustande der großen Gallenwege, erkenntlich an der Farbe des Stuhles. Schädigungen der Gallenwege sind jedenfalls sowohl für den Ikterus wie für den postoperativen Gallenfluß verantwortlich zu machen.

E. Moser (Zittau).

41) **Lobingier.** Gangrene of the gall bladder.

(Annals of surgery 1908. Juli.)

Als man bei einem scheinbar an eitriger Gallenblasenentzündung leidenden Pat. den M. rectus gespalten hatte, traf man auf eine gangränöse, mit Gas gefüllte, von der Peritonealhöhle abgegrenzte Gallenblase. Die Ränder derselben waren emphysematös; im Cysticus saß ein Stein. Exstirpation der Blase, Drainrohr, teilweise Naht der Bauchhöhlenwand, Heilung.

Eine bakteriologische Untersuchung des Gallenblaseninhaltes wurde leider nicht gemacht.

Herhold (Brandenburg).

42) **R. Bachrach.** Über die Resultate unserer Operationen an den Gallenwegen.

(Med. Klinik 1908. p. 1099.)

153 Operationen zumeist aus Hochenegg's, zum kleinsten Teil aus Lorenz' klinischer und poliklinischer Tätigkeit. Darunter 58 Cholecystektomien (2 Todesfälle). (Wenn möglich, wird Gallenblase und Ductus cysticus uneröffnet entfernt.) Die Gallenblasenexstirpation ist das Normalverfahren. Sie wurde in der letzten Zeit fast regelmäßig ausgeführt und ist nur da zu unterlassen, wo sie eine unmittelbare Gefahr für den Kranken bringen würde. — Daraus werden auch die im ganzen recht günstigen Ergebnisse abgeleitet. Echte Rückfälle wurden eigentlich niemals beobachtet. Zahlreichere Opfer (6 unter 13 Fällen) forderte die sonst sehr empfehlenswerte und technisch nicht schwierige Mobilisierung des Duodenums, wohl deshalb, weil sie nur bei schon recht vorgeschrittenen Krankheitszuständen nötig

Digitized by Google

wird. Von 118 über den Dauererfolg befragten Kranken wurden 79 verwertbare Auskünfte erlangt. Davon erfreuten sich 69 Operierte dauernder voller Heilung. Nur bei 2 lag vielleicht ein Rückfall vor. **Georg Schmidt** (Berlin).

43) **Edgecombe.** Metastatic affection of the pancreas in mumps.
(Practitioner 1908. Februar.)

Bei einer leicht verlaufenden Mumpsepidemie von 33 Fällen, die Verf. in einer Knabenschule beobachtete, zeigten 5 Fälle eine metastatische Entzündung des Pankreas, die durch Erbrechen, Schmerzen und Spannung der Bauchmuskeln, besonders im Epigastrium, und Verstopfung sich klinisch äußerte. In 4 Fällen bestand Fieber. Eine deutliche Schwellung in der Gegend des Pankreas konnte bei zwei Knaben gefühlt werden. Im Urin war eine deutliche »Pankreasreaktion«, die auf eine akute Entzündung dieses Organs hinwies, zu erkennen. Azeton und Acetessigsäure waren in großen Mengen vorhanden, Zucker fehlte.

Jenckel (Göttingen).

44) **A. Musumeci** (Catania). Cisti linfatica del mesentere.
(Clinica chirurgica 1907. Nr. 10.)

M. teilt einen Fall einer glücklich operierten, sehr großen Lymphcyste des Mesenteriums mit, der dadurch interessant ist, daß bei dem Träger der linke, kaum haselnußgroße Hoden, der früher häufig durch den weit offenen Leistenring in den Bauch geschlüpft und wieder in den Hodensack gesunken war, seit 1 Jahr im Bauch verblieben ist, wodurch die Fehldiagnose auf Sarkom eines Beckenhodens gestellt worden war. Für die Cyste selbst fehlt jede Ätiologie.

J. Sternberg (Wien).

45) **H. Heyrovsky.** Ein Beitrag zur Kasuistik der cystischen retroperitonealen Tumoren. (Aus der II. chir. Klinik Wien.)
(Wiener klin. Wochenschrift 1908. Hft. 6.)

Bald nach einem heftigen Stoß gegen den Bauch Konstatierung einer Geschwulst unter dem rechten Rippenbogen. Nach einer Kolik Aufhören der Schmerzen. Die Geschwulst wurde verchieden gedeutet; nach 4 Jahren hielt man sie für eine bösartige Nierengeschwulst und riet zur Operation. Nach 10 Jahren Störung des Allgemeinbefindens. Die damals mannskopfgroße Geschwulst wurde von Hochenegg als Hydronephrose operiert, entpuppte sich aber als Cyste mit gelatinösem, teils rotbraunem Inhalt und wurde als Pankreascyste gedeutet. 2 Jahre nachher entleerten sich aus der Fistel geschwulstartige Massen, später trat eine Perforation des infizierten Sackes nach der Niere ein, so daß 5 Jahre nach der ersten Operation eine kindskopfgroße, retroperitoneale Geschwulst — der Cystenrest — und die Niere entfernt werden mußten. Danach rasche Erholung, aber 4 Jahre später nach neuerlichem leichten Trauma hohes Fieber, Bauchschmerzen, rapides Wachstum einer Resistenz, aus der sich bei Inzision hämorrhagischer Eiter entleerte. Damals fanden sich schon Knötchen im Netz, die im nächsten Jahre konfluierten. Nach neuerlicher Laparotomie mit Entleerung freier Gallertmassen Perforationsperitonitis.

Außer gallertigen Geschwulstmassen fand sich eine breitbasige ebensolche Geschwulst in der Flexura sigmoidea, die, bei der zweiten Operation entfernt, sich als papilläres, in Gallertkarzinom entartetes Kystom erwies, das als aus versprengten Keimen der Urogenitalanlage entstanden aufgefaßt wurde. Die Geschwulst der Flexur wird als Metastase angesehen. Andere Fälle cystischer retroperitonealer Geschwülste aus der Literatur werden zitiert und die Ansichten der verschiedenen Autoren über die Genese besprochen. **Renner** (Breslau).

Originalmitteilungen, Monographien und Sonderdrucke wolle man an *Prof. E. Richter* in Breslau (Kaiser Wilhelmstraße 115), oder an die Verlagshandlung *Johann Ambrosius Barth* in Leipzig einsenden.

Für die Redaktion verantwortlich: Geh. Med.-Rat Prof. Dr. E. Richter in Breslau.
Druck von Breitkopf & Härtel in Leipzig.

Digitized by Google

Zentralblatt für Chirurgie

herausgegeben von

K. GARRÈ, F. KÖNIG, E. RICHTER,
in Bonn, in Berlin, in Breslau.

35. Jahrgang.

VERLAG von JOHANN AMBROSIUS BARTH in LEIPZIG.

Nr. 42. Sonnabend, den 17. Oktober 1908.

Inhalt.

C. **Hübscher**, Die Behandlung des kontrakten Plattfußes im Schlafe. (Originalmitteilung.)

1) **Groedel**, Orthoröntgenographie. — 2) **Klingelfuß**, Zur Röntgenstrahlentechnik. — 3) **Martini**, Wirkung der Röntgenstrahlen auf bösartige Geschwülste. — 4) **Wossidlo**, Zur Lumbalanästhesie. — 5) **Leser**, Spezielle Chirurgie. — 6) **Petrivalsky**, Phimose. — 7) **Bayer**, 8) **Moynihan**, Prostatachirurgie. — 9) **Goodlee**, Tuberkulose der Harn- und Geschlechtsorgane. — 10) **Knorr**, Cystoskopie und Urethroskopie beim Weibe. — 11) **Mayo**, Blasengeschwülste. — 12) **Pavone**, 13) **Uteau**, Anurie. — 14) **Mori**, 15) **Barlle**, Varikokele.

I. P. **Hackenbruch**, Operationsschleier mit Metallstützgestell. — II. K. **Vogel**, Zur Technik des Gipsverbandes. (Originalmitteilungen.)

16) Freie Vereinigung der Chirurgen Berlins. — 17) **Försterling**, Zur röntgenologischen Technik. — 18) **Bircher**, Knochengeschwülste im Röntgenogramm. — 19) **Novak**, Hämatolymphangiom. — 20) **Swetschnikow**, Kavernöse Angiome. — 21) **Mc Leod**, Bakterienvaccine. — 22) **Hans**, Intussuszeption der Harnröhre. — 23) **Murtry**, Harnröhrenkrebs. — 24) **Stopczanski**, Plastische Induration des Penis. — 25) **Man**, 26) **Lasio**, 27) **Walker**, Zur Prostatachirurgie. — 28) **Wilms**, Blasenektopie. — 29) **Necker** und **Paschkis**, Konjunktivalreaktion in der Urologie. — 30) **Grekow**, Nieren- und Blasentuberkulose. — 31) **Miles**, Intermittierende Hydronephrose. — 32) **Külz**, Anurie. — 33) **Winter**, Torsion des Samenstranges. — 34) **Horand**, Hydrocele tuberculosa. — 35) **Kopyloff**, 36) **Rawling**, 37) **Conforti**, Bauch- und Leistenhoden. — 38) **Thibierge**, Kraurosis vulvae. — 39) **Butler** und **Long**, Vulvovaginitis. — 40) **Berkofsky**, Gefäßunterbindung bei Puerperalpyämie. — 41) **Puech** und **Massabuau**, Mischgeschwülste des Collum uteri. — 42) **Lucio**, Solide Eierstocksgeschwülste. — 43) **Briggs**, Akutes Becken-Bauchödem. — 44) **Makrowski**, Leberabszesse. — 45) **Outerbridge**, Pankreascyste. — 46) **Stockton** und **Williams**, Pankreatitis.

Die Behandlung des kontrakten Plattfußes im Schlafe.

Von

Dr. C. Hübscher,
Dozent für Orthopädie in Basel.

Bekanntlich kann man dem kontrakten Plattfuß, der reflektorischen Pronationskontraktur, auf die verschiedenste Weise beikommen. Bettruhe und feuchtwarme Umschläge genügen in den leichtesten Fällen; lokale Narkose des Talonavikulargelenkes durch Kokaineinspritzen nach Lorenz oder allgemeine Narkosen lösen den Reflexkrampf und gestatten ein Eingipsen des Fußes in Supinationsstellung. Daneben verwenden wir noch die Gibney'schen Heftpflasterverbände auf Empfehlung von Drenkhahn und Muskat. Wie zu erwarten stand, wird als neueste Behandlung Hyperämie und Stauung nach Bier gerühmt (Muskat, Verhandlungen der Deutschen Gesellschaft f. Chir., XXXVII. Kongreß).

Nach meinen Erfahrungen verschwindet der reflektorische Muskelspasmus ohne Ausnahme während des natürlichen Schlafes, um

Digitized by Google

sich beim ersten Bewegungs- oder Stehversuch mit gleicher Sicherheit wieder einzustellen. Gelingt es uns, während der Nachtruhe den Fuß in volle Supination zu bringen, ohne den Pat. dabei aufzuwecken, so haben wir gewonnenes Spiel. Diese nächtliche Arbeit leistet uns eine Vorrichtung, welche nichts anderes ist, als der etwas vereinfachte Klumpfußverband nach Finck[1], der hier selbstverständlich umgekehrt auf Supinationszug angelegt wird.

Nach der nebenstehenden Zeichnung ist die Herstellung und die Anlegung des leicht zu improvisierenden Verbandes wohl sofort verständlich: ein Fußbrettchen aus Lindenholz wird durch Annageln der entsprechenden Gurte zur anschnallbaren Sandale vervollständigt. Die drei elastischen Züge aus ca. 7 mm dickem Kautschukrohr werden durch die etwas engeren Löcher des Brettchens durchgezwängt und halten hier selbsttätig. Oben sind die Schläuche mittels kleiner Ringe in einen Korsetthaken eingehängt, der durch einen spiraligen Heftpflasterstreifen (Beiersdorf's Leukoplast Nr. 536) am inneren Tibiaknorren anbandagiert ist. Durch Nachziehen der unteren Schlauchenden durch die engen Löcher kann die Kraft der beiden inneren Schläuche gegen den äußeren Antagonisten so abgestimmt werden, daß ein kräftiger Supinationszug entsteht, ohne daß dabei der leiseste Schmerz ausgelöst wird. Der äußere Pronationszügel verhindert ein Abhebeln des Brettchens. Sobald der Pat. sich zur Ruhe begeben hat, wird das Fußbrettchen angeschnallt und der Zug in Aktion gesetzt.

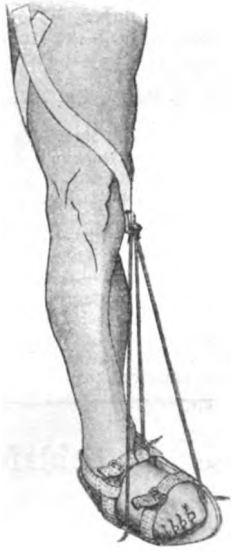

Das Bild, das uns am nächsten Morgen erwartet, ist ein überraschend erfreuliches, sowohl für den Arzt als noch mehr für den Pat. Der Fuß, der oft monatelang eine Quelle scheußlicher Schmerzen war, wird nun ohne jede Anstrengung aktiv supiniert und wieder proniert. Wir sind dann sofort imstande, unter Korrektion des Valguswinkels den Gipsabguß für die definitive Lange'sche Zelluloideinlage herzustellen. Während der wenigen Tage bis zur Fertigstellung der Einlage wird der Supinationsverband nachts weiter getragen; tagsüber marschiert der Pat. mit einer provisorischen Einlage herum, wobei noch auf Sohle und Absatz des Stiefels außen Keile aus Korklinoleum genagelt werden, um den Fuß sicher in Supination auftreten zu lassen.

Zusammenfassend möchte ich diese Behandlung des kontrakten Plattfußes im Schlafe aus folgenden Gründen empfehlen:

---

[1] Julius Finck, Zeitschrift für orthopädische Chirurgie Bd. XIII. p. 395.

Digitized by Google

1) Der nächtliche Zugverband arbeitet in der denkbar schonendsten und einfachsten Weise ohne Zeitverlust für den Pat.

2) Die vielfach angewandte, wochen- und monatelange Immobilisierung der Füße im Gipsverband wird umgangen.

3) Der gleiche Verband kann als portativer Widerstandsapparat zur täglichen Gymnastik verwendet werden.

4) In diagnostischer Hinsicht gibt uns der nächtliche elastische Zug sofort sicheren Aufschluß: Füße, welche am folgenden Tage nicht supiniert sind, erweisen sich dadurch als keine reinen kontrakten Füße; sie müssen, weil schon durch Verwachsungen fixiert, in Narkose redressiert werden.

5) Stellt diese Behandlungsmethode ein interessantes physiologisches Experiment dar, das uns zeigt, daß im Schlafe nicht nur das Seelenorgan ruht, sondern daß auch der Reflexbogen unterbrochen ist.

---

1) **Groedel.** Die Orthoröntgenographie. Anleitung zum Arbeiten mit parallelen Röntgenstrahlen. Mit 32 Abbildungen. München 1908.

Verf. beschreibt im großen und ganzen nur die Technik der Orthoröntgenographie. Zunächst erwähnt er ihre Geschichte und den Horizontalorthodiagraphen von Moritz. Bequemer und mindestens wissenschaftlich ebenso wertvoll ist das Verfahren der Vertikalorthodiagraphie. Den besten Apparat hat hier Levy-Dorn geschaffen; die anderen sind zum Teil wertlos. Es folgt eine genaue Beschreibung des Apparates und seiner Anwendung, ferner der vom Verf. selbst angegebenen Röhrenhalter und seiner Vorrichtung zum Zentrieren der Röhre.

Die Ausmessung des Herzorthodiagramms kann nie ganz exakt sein. Als Maße sind folgende drei von Moritz angegebenen wichtig:

1) Der Medianabstand links. Größter Abstand des linken Herzschattenrandes von der Mittellinie. — 2) Der Medianabstand rechts. Größter Abstand des rechten Herzschattenrandes von der Mittellinie. — 3) Der Längsdurchmesser. Die größte Entfernung des linken Herzschattenrandes von dem Venenvorhofwinkel.

Den von Dietlen veröffentlichten Normalmaßen für Horizontalorthodiagramme des Herzens fügt Verf. eine Tabelle von Normalmaßen des vertikalen Herzorthodiagramms bei, die er an einer großen Reihe von herzgesunden Individuen gewonnen hat und deshalb als Durchschnittswerte aufstellen kann.

Ein neues Kapitel befaßt sich mit der Lungenorthodiagraphie und der Orthodiagraphie der Baucheingeweide. — Am Schluß erwähnt Verf. noch die orthophotographischen und teleröntgenographischen Verfahren von Albers-Schönberg und Köhler. Er selbst berichtet über Fernaufnahmen von 1—2 Sekunden und Nahaufnahmen von $^1/_{10}$—$^1/_{20}$ Sekunde Dauer.

Seine zusammenfassenden Ausführungen lasse ich wörtlich folgen:

Digitized by Google

»Die Orthodiagraphie ist ein technisch exakt ausgebautes Verfahren, welches uns gestattet, das Herzschattenbild mit parallelen Strahlen aufzuzeichnen. Die Orthodiagraphie ist nicht schwer zu erlernen, unsere Resultate werden aber um so zuverlässiger, je mehr Übung wir haben. Bei den verschwindend geringen Unkosten der einzelnen Aufnahmen sind wir in der Lage, die Orthodiagraphie ebensooft wie etwa die Perkussion zu wiederholen und so unseren Befund stets wieder zu kontrollieren. Die Herzgröße kann mittels der Orthodiagraphie einwandsfrei festgestellt werden. Ebenso kann die Form des Herzschattens und die Gestalt der einzelnen Herzbogen, der bis jetzt vernachlässigte, aber wohl wichtigste Punkt der Herz-Röntgendiagnostik, bei geeigneter Technik mit Leichtigkeit festgestellt werden. Dabei hat die Orthodiagraphie den photographischen Methoden gegenüber den Vorzug der Möglichkeit, die Pulsationen der einzelnen Herzabschnitte gleichzeitig zu beobachten.

Die orthophotographischen Verfahren sind technisch schwierig. Unter ihnen hat die Immelmann'sche Methode der Orthodiagraphie gegenüber keinen Vorteil, da sie nicht objektiver wie diese ist.

Die Spaltaufnahmen nach Albers-Schönberg und Haenisch ergeben einwandsfreie Resultate und sind als Kontrolle der Orthodiagraphie sehr wertvoll, ohne diese infolge der Umständlichkeit und Kostspieligkeit ihrer Herstellung ersetzen zu können.

Die Köhler'sche Teleröntgenographie ist der beste und dabei einfachste Ersatz der Orthodiagraphie. Auch die Fernaufnahmen sind wertvoll als Kontrolle der Orthodiagraphie, besonders nachdem ihre Herstellung nun bei kürzerer Expositionszeit möglich ist. Aber auch sie können aus den ebenerwähnten Gründen niemals die Orthodiagraphie ganz ersetzen. Außerdem erscheint mir die Orthodiagraphie für die Beobachtung der Herzformen vorläufig noch geeigneter zu sein. Der besondere Wert der Fernaufnahmen liegt in ihrer korrekten Projektion, was besonders für die Aufnahmen im schrägen oder queren Durchmesser gilt.« **Gaugele** (Zwickau).

---

2) **Klingelfuss.** Präzisierung des Begriffes »Momentaufnahmen« in der Röntgenstrahlentechnik.

(Fortschritte auf dem Gebiete der Röntgenstrahlen Bd. XII. Hft. 4.)

Verf. weist darauf hin, daß der Kürzung der Expositionszeit vorläufig in der Dauer einer Einzelentladung eine untere Grenze gesetzt bleiben wird.

Um eine Vergleichsbasis für die sog. Momentaufnahmen zu gewinnen, empfiehlt er, statt der Zeit des Stromschlusses die Anzahl der Unterbrechungen und die aufgewendete Magnetisierungsstromstärke zu beobachten.

Objekte, die in $^1/_{25}$ Sekunden effektiver Expositionszeit die photographische Platte hinreichend schwärzen, würden mit fünf einzelnen »Schlägen«, solche, die fünfmal durchlässiger sind, mit einem »Schlage« durchleuchtet sein, falls die aufgewendete Stromstärke in

Digitized by Google

beiden Fällen gleichgroß ist, wobei dann zu beachten wäre, daß sich die einzelnen Schläge nicht schneller folgen, als der zeitliche Verlauf einer Entladung zuläßt.

Wollte man Aufnahmen machen, deren Expositionsdauer kürzer ist, als der zeitliche Verlauf des einzelnen »Schlages«, so müßte man, wie das in der optischen Photographentechnik üblich ist, einen Momentverschluß vor die X-Strahlenröhre bringen, der nur einen Teil der Strahlung des einfachen Schlages durchläßt. Dabei würde man auf eine neue Schwierigkeit stoßen, nämlich auf das zeitlich richtige Zusammentreffen der Blendenöffnung mit dem Verlauf der Hauptphase der X-Strahlen; denn wie Verf. an der Aufnahme der durch den »einfachen Schlag« hervorgerufenen X-Strahlen durch eine Spaltblende auf eine bewegte photographische Platte zeigt, ist die Entladung einer einmaligen Unterbrechung nicht kontinuierlich, sondern mehrfach zwischen Null und einem Maximum schwingend.

Gaugele (Zwickau).

---

3) **Martini.** Über die durch die Röntgenstrahlenbehandlung hervorgerufenen histologischen Veränderungen maligner Geschwülste.

(Fortschritte auf dem Gebiete der Röntgenstrahlen Bd. XII. Hft. 4.)

Verf. hat an einem großen Material Untersuchungen im oben angegebenen Sinne ausgeführt, und zwar in der Weise, daß er Pat. klinisch sorgfältig beobachtete und die mikroskopische Untersuchung der Geschwülste mehrmals, und zwar immer vor und nach Abschluß der Behandlung vornahm. Seine Fälle betrafen Mammakarzinome, Krebsmetastasen in Lymphknoten, Ulcus rodens der Wange, fungösen Krebs der Nase, malignes Lymphosarkom der Brustwand und des Schienbeines, Myxosarkome des Oberschenkels und Beckens, Enchondrome der Rippen, bösartige Geschwulst der Unterkieferdrüse, Adenokarzinome des Hodens; zum Teil handelte es sich um Rezidive.

Als Indikation gilt dem Verf. die Inoperabilität der Geschwülste oder aber, wenn kosmetische Gründe vorliegen, wie bei Gesichtsgeschwülsten. Aber auch hier darf nicht vergessen werden, daß man, wenn nach einigen Bestrahlungen keine Besserung eintritt, die wertvolle Zeit für die Operation nicht vorübergehen lassen darf. Andererseits erklärt Verf. es als die Pflicht des Arztes, die von einer unoperierbaren Geschwulst Befallenen einer Röntgenbestrahlung zu unterwerfen.

Der klinische Erfolg war ein derartiger, daß bei der Art der jeweiligen Erkrankung und ihrer Ausbreitung von keiner anderen Behandlung bessere Resultate zu erwarten waren. Bei den Brustdrüsenkrebsen fiel der Nachlaß der Schmerzen und der deutliche Rückgang der Geschwulstknoten auf; die Wangenepitheliome heilten radikal mit schöner Narbe aus, das maligne Lymphom zeigte einen überraschenden Schwund, das Sarkom der Brustwand verschwand nach 11—12 Sitzungen

Digitized by Google

vollkommen, das Myxosarkom des Oberschenkels und Beckens ließ nur eine Besserung des Allgemeinbefundes erkennen.

Das Osteosarkom wurde überhaupt nicht gebessert, ebensowenig das Enchondrom der Halswirbel, während bei dem Sarkom des Unterkiefers und des Hodens eine Abnahme der Geschwulst und Nachlaß der Schmerzen eintrat.

Diese Unterschiede in den Erfolgen finden in der Verschiedenheit der Form und des histologischen Baues der Geschwulstelemente mehr als in der Ausdehnung der Geschwulst ihre Erklärung. Wie bekannt, können die bindegewebigen Geschwülste verschiedene Form und einen komplizierten Bau annehmen, so daß verschiedene Kombinationen von Sarkomgewebe mit anderen, ebenfalls mesenchymalen Geweben unter Bildung von Mischgeschwülsten: Fibrosarkom, Liposarkom, Myxosarkom, Chondrosarkom, Osteosarkom usw., zustande kommen können. Aus dem obengenannten geht nun hervor, daß aus weniger hoch entwickelten, aber stark wuchernden Zellen und wenig Stroma bestehende Geschwülste die für die zerstörende Einwirkung der Röntgenstrahlen am meisten empfindlichen Neubildungen darstellen; daher sind die medullär gebauten, aus unreifen, dem embryonalen Bindegewebe ähnlichen Geweben bestehenden Geschwülste leichter zugänglich für die Beeinflussung durch Röntgenstrahlen als Mischgeschwülste, die zwar auch aus Bindesubstanz bestehen, in denen diese aber älter und stärker ausdifferenziert ist.

Besonders sind die Osteosarkome und Chondrosarkome für die Röntgenstrahleneinwirkung schwer zugänglich, weil die knöcherne Hülle ein von den Strahlen schwer durchdringbares Gewebe darstellt.

Aber nicht nur das Parenchym, sondern auch das Stroma und die Umgebung einer Geschwulst werden histologisch verändert. Besonders an Stellen großer Zerstörung des Parenchyms finden sich auch stärkere Degenerationserscheinungen des Stroma, an Stelle des Parenchyms tritt sklerotisch aussehendes, geschrumpftes Bindegewebe; die Gefäße findet man häufig thrombosiert und ihre Wandungen hyalin entartet.

Aus seinen histologischen Untersuchungen gewann Verf. den Eindruck, daß in Geschwulstzellen keine besonderen charakteristischen, d. h. von den gewöhnlichen Degenerationsformen verschiedene Rückgangserscheinungen vorkommen; er fand alle möglichen Stadien von Rückmetamorphose, von der trüben Schwellung und von der hyalinen, schleimigen, vakuolären Entartung des Protoplasma mit mehr oder weniger weitgehender Veränderung des Kernes bis zu den verschiedenen Formen von Nekrobiose, von Nekrose, von Cytolyse und Histolyse.

Die Röntgenstrahlen stellen also ein physisches Agens dar, das in den Zellen verschiedene Verwandlungen bedingen kann, so daß die Zellen mehr oder weniger verändert oder ganz zerstört werden.

Gaugele (Zwickau).

Digitized by Google

4) **E. Wossidlo.** Experimentelle Untersuchungen über Veränderungen der Nissl'schen Granula bei der Lumbalanästhesie.

(v. Langenbeck's Archiv Bd. LXXXVI. Hft. 4.)

Verf. konnte durch seine Versuche an Kaninchen die Resultate van Lier's bestätigen. Auch er fand, daß alle zur Lumbalanästhesie angewendeten Mittel, Novokain, Stovain, Alypin und Tropakokain, Veränderungen an dem Zelleib der Ganglienzellen des Rückenmarkes hervorrufen, daß diese Erscheinungen aber wieder rasch verschwinden.

In den Ganglienzellen der Medulla oblongata konnte er dagegen bei seinen Todesfällen keine pathologischen Prozesse auffinden. Was die einzelnen erprobten Mittel anlangt, so empfiehlt W. als das beste das Tropakokain. Das Alypin hatte in den Experimenten eine zu hohe Mortalität, das Novokain schädigt die sensiblen Gebiete lange, und ebenso hat das Stovain den Nachteil, daß es reizend wirkt und länger dauernde Schädigungen setzt. Was ferner die Wirkungsweise der in den Rückgratskanal injizierten Mittel anlangt, so kann dieselbe eine verschiedenartige sein. Erstens wirkt die Leitungsunterbrechung auf die Funktion der Zelle, ferner übt das auf dem Lymphweg oder entlang den Nervenfasern vorgedrungene Mittel seinen Einfluß, und schließlich kann eine Ödemisierung durch die Injektion selbst eintreten. Die Nisslkörper sieht W. als Produkte einer normal funktionierenden Ganglienzelle an. Unterbrechung der Funktion führt einen Zerfall herbei, während der Wiedereintritt der normalen Funktion eine Neuproduktion der Granula hervorruft. Die Spannungsverhältnisse mögen dabei eine Rolle spielen.

E. Siegel (Frankfurt a. M.).

---

5) **E. Leser.** Die spezielle Chirurgie in 60 Vorlesungen. 1279 S. mit 410 teils farbigen Abbildungen im Text. 8. vermehrte und verbesserte Auflage.

Jena, **Gustav Fischer,** 1908.

In bereits gewohntem Zeitzwischenraum, 2 Jahre nach der vorangehenden Auflage, erscheint die L.'sche spezielle Chirurgie von neuem; der lebhafte Wettbewerb auf dem Büchermarkt hat ihrer wohlbegründeten Beliebtheit also keinen Abbruch getan. Nach den wiederholten Besprechungen in dieser Zeitschrift genügt die Feststellung, daß das rastlose Schaffen der neueren Chirurgie auch im Buche seinen Niederschlag gefunden hat, zum Teil in gebotener Zurückhaltung, wie bei den Operationen im Luftdrucksunterschiedverfahren, oder in etwas breiterer Ausführung, wie in der Harnleiterchirurgie. Um so mehr fällt auf, daß der Verf. den chirurgischen Eingriffen am Ohr und Felsenbein immer noch, man möchte fast sagen, ängstlich aus dem Wege geht. Bei aller Würdigung der von ihm hervorgehobenen Beweggründe für seine Ablehnung ist es doch kaum angängig, dem Schüler wie dem Arzte dies wichtige Kapitel vorzuenthalten, dessen

Digitized by Google

Kenntnis und Anwendung ja unter Umständen auch dem auf sich allein gestellten Arzt der Drang des Augenblickes aufzwingen kann, und die Kritik wird nicht müde werden können, diese Forderung zu erheben.

Bei dieser Gelegenheit mag auch das Fehlen der Besprechung der Meningitis serosa, auf welche man immer mehr aufmerksam wird, bemerkt werden.

Auch einige Röntgenbilder, deren Undeutlichkeit der Verf. selbst bedauert, könnten wohl wiederum leicht durch bessere ersetzt werden, da sie eigentlich ziemlich alltägige Vorkommnisse darstellen. Eine sehr annehmbare Neuerung besteht darin, daß die einzelnen zusammengehörigen Abschnitte innerhalb der Vorlesung noch durch im Druck herausgehobene Überschriften zusammengefaßt werden, obwohl der Vorlesungston allerdings damit unterbrochen wird. Jedenfalls kann man auch als Kritiker den Erfolg des Buches anerkennen.

Herm. Frank (Berlin).

---

6) **J. Petřivalský.** Zur Therapie der Phimose.

(Časopis lékařů českých 1907. p. 1055.)

Der Autor gibt eine neue Methode der Phimosenoperation an, die er als plastische Exzison bezeichnet. Bei gespannter Vorhaut spaltet er den Präputialring beiderseits durch je einen 1 cm langen Schnitt, der beide Vorhautblätter durchtrennt, und exzidiert die obere Partie des Ringes zwischen den beiden seitlichen Schnitten. Dann bildet er aus dem dorsalen äußeren Vorhautblatt wiederum durch zwei seitliche, 1 cm lange Schnitte einen Lappen, spaltet das innere Blatt, etwa der Mitte des Hautlappens entsprechend, je nach Bedarf eventuell bis zum Sulcus coronarius, zieht das Präputium vollständig über die Glans zurück und schlägt nun den Hautlappen zwischen die auseinander weichenden Schenkel des Schnittes im inneren Vorhautblatt. Die durch die Inzision des inneren Vorhautblattes entstandenen zwei Läppchen werden nach außen umgebogen und in die Winkel seitwärts vom äußeren Lappen eingepflanzt; die noch offenen Wundränder werden durch Nähte geschlossen.

Die Vorteile dieser Methode sind folgende: Die Eichel bleibt nicht dauernd unbedeckt, die Vorhautöffnung wird infolge der Einpflanzung der äußeren Haut in das innere Vorhautblatt elastischer; der kosmetische Effekt ist ein guter, es resultieren keine überflüssigen Lappen; die Methode ist bei allen Formen der Phimose und in jedem Alter ausführbar. (Sechs Abbildungen.) **G. Mühlstein** (Prag).

---

7) **C. Bayer.** Prostatadehnung.

(v. Langenbeck's Archiv Bd. LXXXVI. Nr. 3.)

B. glaubt, daß, analog der Sphinkterendehnung bei Krampfzuständen des Afters, die Dehnung der Prostata in einzelnen Fällen von chronischer Prostatitis und Prostatahypertrophie ihre Berechtigung

Digitized by Google

habe, und zwar dann, wenn der Krampf vor und nach dem Urinieren das hervorstechendste Symptom bildet, schwere Komplikationen wie früher, jauchige Cystitis, Abszesse aber fehlen. Er hat einen lithotryptorähnlichen Apparat konstruiert, mit dem die Dehnung leicht und bei Vorsicht gefahrlos gelingt. Mit ihm kann bei Cystitis auch eine Blasenspülung ausgeführt werden. Von acht Fällen, die mit Dilatation behandelt wurden, hatten nur drei keinen Erfolg; die übrigen Pat. dagegen waren mit dem Resultat der Behandlung zufrieden.

E. Siegel (Frankfurt a. M.).

8) **Moynihan.** A clinical lecture on suprapubic prostatectomy.

(Practitioner 1908. Juni.)

M. hat 100mal die suprapubische Prostatektomie nach Freyer ausgeführt und ist mit den Erfolgen sehr zufrieden. Von 15 Pat. mit Karzinom der Prostata starben 3, von 85 Pat. mit einfacher Hypertrophie der Vorsteherdrüse starben 6 nach der Operation; demnach hatte M. eine Mortalität von 8%.

2 Pat. gingen an Lungenembolie, 2 an Harnverhaltung, 2 an Chok (beides Karzinome), 2 an Nierenentzündung und Erschöpfung zugrunde.

Zur Sicherung des Cavum Retzii sowie zum besseren Arbeiten in der Tiefe der Blase näht Verf. nach der Inzision der Harnblase letztere mit der Bauchwand mittels durchgreifender Nähte zusammen und läßt die Fäden lang, um später beim Spülen der Harnblase leichter die Wunde auseinander ziehen zu können.

Die Entfernung der Prostata wird in der Weise ausgeführt, wie sie von Freyer angegeben ist, nur daß sich Verf. beim Entgegendrängen der Prostata vom Mastdarm aus die dazu benutzte Hand durch Überziehen eines sterilen Gummihandschuhes schützt. Die Pars prostatica urethrae wird stets mit entfernt, meist auch ein Teil der Pars membranacea; irgendwelche Störungen hat Verf. niemals danach beobachtet. Sobald die Prostatektomie ausgeführt ist, soll die Blase mit einer 1%igen Karbollösung ausgespült werden, bei bestehender Cystitis 20—30 Minuten lang, bis die Flüssigkeit klar ist.

Vor dem Einführen eines Drains in die Blase wird gewarnt, da durch das Liegenbleiben eines auch noch so kleinen Gummirohres die Blasenschleimhaut gereizt und die Heilung hinausgeschoben werde. Verf. verkleinert die Bauchwunde durch je eine Naht am oberen und unteren Ende und läßt im übrigen die Wunde offen und durch Granulation verheilen. Vom 2. Tage an wird die Blase täglich durch einen von oben her eingeführten weichen Gummischlauch mit einer 1%igen Karbollösung ausgespült.

Seitdem Verf. die Drainage fortläßt, hat er viel schnellere Heilung beobachten können. Während sich früher die Wunde durchschnittlich in 26 Tagen schloß, heilte bei den letzten 50 Operationen ohne Drainage der Bauchschnitt innerhalb 14 Tagen. Sobald die Pat. sich von der Operation erholt haben, sollen sie sich im Bett aufsetzen und später möglichst bald herumzugehen versuchen.

Digitized by Google

Bei der Prostatektomie stellen sich gewöhnlich dann Schwierigkeiten ein, wenn eine bösartige Neubildung vorliegt und das Organ in eine kleine harte Geschwulst verwandelt ist, die sich nicht ausschälen läßt, sondern exzidiert werden muß. Überhaupt ist der Verdacht auf Bösartigkeit gerechtfertigt, sobald eine kleine harte Partie in dem sonst weichen und vergrößerten Organ nachgewiesen werden kann, die der Ausschälung große Schwierigkeiten entgegensetzt oder dieselbe unmöglich macht. **Jenckel** (Göttingen).

---

9) **R. J. Goodlee.** Prognosis in relation to treatment of tuberculosis of the genito-urinary organs. The Bradshaw lecture. 64 S., 2 Abbildungen.

London, **J. Bale Sons,** 1907.

Verf. ist der Chirurg des University College Hospital in London, einer der führenden englischen Chirurgen. Ich füge dies bei, weil die in seinem Vortrage niedergelegten Ansichten zum Teil erheblich von denen, die zurzeit in Deutschland in Geltung sind, abweichen.

Der Vortrag wurde vor dem Royal College of Surgeons gehalten und ist veranlaßt durch Stiftung eines Dr. Bradshaw, zu dessen Gedächtnis G. mit kurzen biographischen Notizen über den Stifter beginnt, der ein Original gewesen zu sein scheint. Was das eigentliche Thema betrifft, so betrachtet er zunächst die Resistenz des Körpers gegen Tuberkulose im allgemeinen, geht kurz auf die historische Entwicklung der Behandlung der Knochen- und Gelenktuberkulose ein, reiht daran eine Zahl von Krankengeschichten, von geheilten Pat., die an Urogenitaltuberkulose gelitten hatten, und die durch möglichst konservative Methoden geheilt wurden.

Bei Nebennierentuberkulose operiert G. nicht. Die meisten Nierentuberkulosen entstehen, seiner Auffassung nach, von der Blase aufsteigend; nur sehr selten hämatogen. Die Indikation für die Nephrektomie zieht er äußerst eng. Er unterwirft ihr nur die Phthisis renalis und Pyelitis bei Verschluß des Harnleiters, da die Niere dann doch außer Kurs gesetzt ist; sonst inzidiert und drainiert er bei Pyelitis. Sind kleinere tuberkulöse Herde in der Niere, so reseziert er sie nach Möglichkeit. Er wendet die Nephrektomie so selten an, weil man nie wisse, ob nicht die andere Niere auch schon erkrankt sei. Von den ganzen Methoden, die wir unter dem Begriffe der funktionellen Nierendiagnostik zusammenfassen, ist in dem Vortrage nirgends die Rede.

Bei Besprechung der Harnleitertuberkulose erklärt G. sich für Resektion, es sei denn, daß sowieso nephrektomiert werden muß. Dann soll möglichst viel von dem Harnleiter weggenommen, keinesfalls aber eine partielle Blasenresektion angeschlossen werden. Für die Behandlung der Blasentuberkulose empfiehlt Verf. Injektionen von Argentum nitricum. Bei Hodentuberkulose exstirpiert er den Hoden nur, wenn er ganz zerstört oder stark schmerzhaft ist. Sonst reseziert er nur unter Entfernung des Nebenhodens. Bei Prostatatuberkulose

Digitized by Google

inzidiert er vom Damme, wenn es zur Abszedierung kommt. Bei der Tubentuberkulose zieht er die Laparotomie der vaginalen Methode vor. Zum Schluß geht er noch auf die in England jetzt so häufige Behandlung mit bakteriellen Vaccinen nach Bestimmung des opsonischen Index ein, die technisch zu umständlich und zuviel Fehlern unterworfen sei. **Deetz** (Homburg v. d. H.).

---

10) **R. Knorr.** Die Cystoskopie und Urethroskopie beim Weibe. 145 Abbildungen, 3 Tafeln. 286 Seiten.
Wien, **Urban & Schwarzenberg,** 1908.

Verf. hat in seinen seit Jahren abgehaltenen und viel besuchten Unterrichtskursen das Bedürfnis gefühlt, nach einem Buche, das den modernen Stand der gynäkologischen Cystoskopie mit Einschluß der funktionellen Nierendiagnostik und der Urethroskopie in kurzer zusammenfassender Darstellung an der Hand von zahlreichen Abbildungen schildert und die technischen Schwierigkeiten dem Anfänger nach Möglichkeit erleichtert.

Der Hauptteil des Buches wird dementsprechend von technischen und diagnostischen Ausführungen in Anspruch genommen, der dritte, wesentlich kürzere Teil behandelt die klinische Seite des Gebietes. Die Ausführungen sind klar und präzis, die Abbildungen sehr zahlreich und instruktiv. Die Literaturangaben sind sehr spärlich und geben manchem Autor Grund zu gerechter Beschwerde. Das Buch erfüllt seinen Zweck in durchaus entsprechender Weise; es sei hier aber der Ort, darauf hinzuweisen, daß der Bedarf an Lehrbüchern der gleichen Art jetzt auf lange hinaus gedeckt ist, denn erst vor kurzem ist Stöckel's gleichnamiges Buch und Zangemeister's Atlas erschienen. Desgleichen haben alle Neuauflagen der gynäkologischen Lehrbücher die entsprechenden Kapitel durchgehend neu bearbeitet oder neu entstehen lassen. Zudem ist das speziell für die weibliche Cystoskopie Charakteristische überaus beschränkt, fast nur die Veränderungen der Blase bei gynäkologischen Erkrankungen betreffend; alle wichtigen Grundzüge sind bei beiden Geschlechtern die gleichen und in den großen allgemeinen Lehrbüchern von Nitze und Casper aufs ausführlichste behandelt.

Man muß also die Bedürfnisfrage für die Zukunft entschieden verneinen. **Willi Hirt** (Breslau).

---

11) **Mayo.** Transperitoneal removal of tumors of the bladder.
(Annals of surgery 1908. Juli.)

M. ist verschiedentlich nicht mit der extraperitonealen Blaseneröffnung zufrieden gewesen, wenn es sich um radikale Blasenresektionen, z. B. wegen Karzinom handelte. Er sah nicht allein baldige Rezidive, sondern es wurde auch das Cavum Retzii in den Prozeß hineingezogen. M. hat deswegen in der letzten Zeit in fünf Fällen von Blasengeschwülsten die transperitoneale Eröffnung der Blase vorgenommen und ist mit dem Operationsresultat sehr zufrieden gewesen,

*

Digitized by Google

da alle Operierten genasen. Der Gang der Operation ist folgender: Trendelenburg'sche Lage, Eröffnung der Bauchhöhle oberhalb des Schambeins, Zurückhalten der Eingeweide durch Gazekompressen, Hineinziehen der Blase in die Wunde und Eröffnen derselben durch einen 2 Zoll langen Schnitt. Man kann jetzt ohne Rücksicht auf das Bauchfell so viel von der Blase fortnehmen als notwendig ist. Die Blasenwunde wird dann durch durchgreifende Catgutnähte geschlossen, darüber kommt eine feste Naht des Bauchfells mit Silk oder Seide, dann Schluß der Bauchhöhle. Die ersten Tage wird die Blase regelmäßig durch den Katheter entleert. **Herhold** (Brandenburg).

---

12) **Pavone.** Dell' intervento chirurgico e dell' utilità del cateterismo degli ureteri nell' anuria calcolosa.

(I. Cong. d. Soc. ital. di Urologica 1908.)

Gelegentlich, nicht immer, konnte P. an Urämie Leidende infolge von Harnleiterverstopfung durch Operation noch retten. Am 3., 4. und 5. Tag der Anurie hat er durch den Harnleiterkatheter verstopfende Steine gelockert und zurückgeschoben. Letztere wurden ausgestoßen, und die Anurie war beseitigt. Zuweilen konnte durch Injektion einer Adrenalin-Kokainlösung in den Harnleiter der Krampf mit gleichem Erfolge beseitigt werden. Nach Beseitigung des Hindernisses auf einer Seite sah P. cystoskopisch Urin aus beiden Harnleitern fließen, so daß die Reflexanurie als zweifellos vorkommend erachtet werden muß. Der Harnleiterkatheterismus hat für die Diagnose die doppelte Bedeutung, die Seite des Hindernisses und seine Beschaffenheit (Stein, Narbe, Falte) festzustellen. Wenn der Stein durch die Sonde nicht fortzubewegen ist, so soll man zur Nephrotomie schreiten, die der vitalen Indikation genügt und durch Hemmung des Harnleiterkrampfes gelegentlich noch die Ausstoßung des Steines herbeiführt. Erst bei Fehlschlagen dieser Hoffnung soll sekundär die Ureterotomie angeschlossen werden. Wird zu spät bei Anurie eingegriffen, so droht, vom tödlichen Ausgang abgesehen, auch noch die Gefahr der Funktionsstörung der Niere. **Dreyer** (Köln).

---

13) **Uteau.** Traitement de l'anurie.

(Revue de chir. XXVIII ann. Nr. 3 u. 4.)

Eine umfassende Abhandlung über den Gegenstand, aus der folgendes hervorgehoben sei:

U. unterscheidet Anurien aus rein mechanischer oder anatomischer Ursache, rein reflektorische Anurien und gemischte Formen, bei denen die anatomischen Veränderungen des Harnapparates allein die Anurie nicht erklären und die Mitwirkung eines Reflexvorganges angenommen werden muß. Bei der Anurie aus rein mechanischer oder anatomischer Ursache gibt es vier Möglichkeiten: 1) Anurie der anatomisch einzigen Niere. 2) Anurie der allein noch funktionierenden Niere. 3) Auf

Digitized by Google

beiden Seiten sind die ausführenden Wege verschlossen. 4) Das Parenchym beider Nieren ist völlig zerstört.

Die häufigste Ursache der mechanischen Anurie ist ein Stein oder eine Geschwulst im Becken. Doch muß z. B. bei sehr kleinem oder unebenem Stein noch eine reflektorische Zusammenziehung der Harnleitermuskulatur oder eine reflektorische Hemmung der Nierenabsonderung hinzutreten, um Anurie zu bewirken (gemischte Form).

Die Behandlung ist für beide Fälle gleich und kann nur chirurgisch sein, da selbst erfolgreiche Heilmittel nicht die Krankheitsursache beseitigen können. Die retroperitoneale Ureterostomie ist schwierig, langdauernd, oft erfolglos und somit als dringliche Operation an wenig widerstandsfähigen Kranken unbrauchbar. Dasselbe gilt von der transperitonealen Ureterotomie. Zunächst ist der Harnleiterkatheterismus auszuführen. U. vergleicht ihn mit dem großen Einlauf beim Ileus; er klärt auch die Diagnose und ist, wenn er nicht hilft, wenigstens unschädlich. Die Nephrostomie ist ohne Zögern anzuschließen. Sie entspricht dem Kunstafter ohne Darmverschluß und ist die Methode der Wahl. Selbst in eiligen Fällen vermeidet U. dabei den Thermokauter; er zerstört kostbares Nierengewebe, und die Blutung, gegen welche er prophylaktisch empfohlen wird, schadet gar nichts. Bei Beckengeschwülsten soll zunächst auch nur die Anurie durch die Nierenfistel bekämpft werden, ehe die Radikaloperation in Frage kommt.

Bei der rein reflektorischen Anurie kann der Reflex von jedem Abschnitt des Harnapparates ausgehen, aber auch außerhalb desselben seinen Ursprung haben (Anurie bei Wanderniere, nach Traumen, Höllensteineinträufelungen, Bruchoperationen).

58 im Auszug mitgeteilte Fälle der Literatur veranschaulichen die verschiedenen Arten von Anurie. **Gutzeit** (Neidenburg).

---

14) **A. Mori** (Piombino). Metodi e processi operatori per la cura del varicocele.

(Clinica chirurgica 1907. Nr. 10.)

M. stellt in einer sehr ausführlichen und überaus fleißigen Arbeit aus zahlreichen, zum Teil kaum gekannten Spezialpublikationen, zumeist in italienischer, französischer und englischer Sprache, die Methoden der Varikokelenbehandlung, durch viele gute Skizzen erläutert und kritisch verglichen, zusammen und schließt daran eine eigene neue Operationsmethode. Es erfolgt eine Suspension des Hodens nahe am Leistenring in sehr interessanter Weise behufs Erleichterung und Regelung des venösen Rückflusses im Plexus pampiniformis. Die Methode gehört zur Gruppe der am Kremaster auszuführenden Eingriffe und schließt sich den von den Landsleuten des Autors Carta und Barile und von Vince vorgeschlagenen an.

M. eröffnet in Kokainanästhesie die Haut über dem Leistenkanal, legt stumpf den Samenstrang bloß und hebt ihn hervor, bis der Hoden

Digitized by Google

im Operationsfeld erscheint. Nun wird ringsum der Kremaster und die Tunica fibrosa in der Hälfte ihrer Länge durchschnitten, der obere Stumpf fixiert, der untere manschettenförmig nach abwärts gestülpt. Jetzt können allenfalls besonders weite Venenstücke unterbunden oder reseziert werden. Hierauf wird der obere Kremasterstumpf an die Umstülpungsstelle des unteren schirmförmigen Stumpfes mit Catgut genäht, die Manschette des Kremaster wieder zurück hinaufgestülpt und kreisförmig an die obere Hälfte genäht. Es ist also eine Invagination der oberen Hälfte des Kremaster und der Tunica in die untere erfolgt, der Kremaster verkürzt, der Hoden im Hodensack gehoben. M. meint, daß sein Vorschlag alle Koeffizienten der Varikokele — die Gefäßveränderung, die Hodensenkung, die Erschlaffung und Dehnung von Kremaster und Tunica vaginalis communis — trifft; außerdem vermeidet er die Nachteile mancher anderen Methode, welche eine Torsion oder Knickung der Venen unvermeidlich machen. Die doppelte Muskelhülle verstärkt vielmehr den Rückfluß im Venengebiet. Auch die schließliche Inguinalektopie des Hodens infolge gewisser anderer Methoden ist unmöglich. M. ist mit den bisher erzielten Resultaten vollkommen zufrieden.

J. Sternberg (Wien).

---

15) **C. Barile** (Florenz). Un nuovo processo per la cura radicale del varicocele.

(Clinica chirurgica 1907. Nr. 7.)

B. gründet seine neue Methode der Varikokelenoperation auf den Gedanken, daß nur die Sicherung der regelmäßigen Venenentleerung des Plexus pampiniformis ein Rezidiv verhütet. Diese Funktion hat der Kremaster. Ist er erschlafft oder ausgedehnt, so soll er auf möglichst natürliche Weise unterstützt werden, d. h. mit Hilfe derselben Muskeln, denen er entstammt, also aus dem Obliquus internus und transversus. B. spaltet deshalb nach Eröffnung der Aponeurose des Obliquus externus nahe am Leistenring vier quer oder mäßig schräg verlaufende Muskelbündel stumpf aus den genannten Muskeln ab, näht die oberen zwei auf die vordere, die unteren zwei, nachdem sie in der Mitte durchschnitten wurden, mit ihren vier freien Enden an die hintere Wand der Tunica vaginalis communis, nahe am oberen Pol des Hodens, an. Bei sehr großen Varikokelen erfolgt gleichzeitig die Resektion der erweiterten Venen. **J. Sternberg** (Wien).

Digitized by Google

I.

Operationsschleier mit Metallstützgestell.

Von

Dr. P. Hackenbruch,

dirigierender Arzt am St. Josef-Hospital zu Wiesbaden.

Es kann jetzt keinem Zweifel mehr unterliegen, daß unsere Operationsresultate durch die Verwendung von Schleiern, welche, der Forderung von Mikulicz Rechnung tragend, die gesetzte Wunde gegen die Tröpfcheninfektion aus Mund und Nase des Chirurgen und seiner Gehilfen schützen, in außerordentlicher Weise günstig beeinflußt werden.

Wenn trotzdem die Verwendung von Operationsschleiern noch keine allgemeine geworden ist, so liegt der Grund dazu wohl darin, daß die bis jetzt empfohlenen Schleiervorrichtungen für den Operateur und seine Gehilfen immerhin

Fig. 1.

Metallstützgestell des Operationsschleiers. Vorderansicht.

Fig. 2.

Metallgestell des Operationsschleiers. Seitenansicht.

eine mehr oder weniger große Unbequemlichkeit in sich tragen. Auch der durch seine Einfachheit sich auszeichnende, von Witzel empfohlene Operationsschleier, welcher ähnlich dem orientalischen Frauenschleier nur die Augenpartie des Gesichtes frei läßt, hat für seinen Träger hauptsächlich den Nachteil, daß bei länger dauernden Operationen und insbesondere im Sommer das Gesicht und der Kopf bald recht unangenehm warm werden, weil die Exspirationsluft schlechten Abzug hat.

Um diesem Übelstande möglichst abzuhelfen, konstruierte ich mir ein Metallstützgestell für einen Operationsschleier, wodurch eine bessere Luftzirkulation

Digitized by Google

gewonnen wurde, während der Schutz für die Operationswunde der gleiche bleibt. Nach vielfachen Versuchen und Änderungen erwies sich als praktisch im Gebrauch der jetzt kurz zu beschreibende Operationsschleier.

Das Stützgestell des Mullschleiers besteht aus einem den Kopf zirkulär umfassenden, für verschiedene Kopfweiten veränderlichen und durch Schraubenkopf feststellbaren Metallring (Fig. 1 und 2), an welchem beiderseits in der Schläfengegend ein das Gesicht und Kinn umrahmender Metallbogen durch drehbares Scharniergelenk so angebracht ist, daß dieser Metallbogen wie das Visier eines Ritterhelmes in die Höhe geschlagen werden kann; der Gesichtsmetallbügel ist ebenfalls durch eine einfache Schiebervorrichtung verlängerbar. An der Vorderseite des Stirnteiles des Kopfreifens befinden sich drei flache, kleine, nach oben gerichtete Häkchen, in welche ein einschichtiger, engmaschiger, umsäumter Mullschleier von gut $^1/_2$ m Länge und beigefügtem Schnittmuster (Fig. 3) mit seiner

Fig. 3.

Schnittmuster des Kopfteiles des Operationsschleiers.

Fig. 4.

Der Kopfschleier ist aufgelegt, der Gesichtsschleier hängt am Gesichtsbügel herunter.

schmalen oberen Seite eingehängt und zwei- bis dreimal um den Stirnteil umgeschlagen wird; dadurch entsteht an dem Stirnband ein Gazewulst, der beim aufgesetzten Schleier die Stirn berührt und den sich entwickelnden Stirnschweiß aufsaugt. Der über den Kopf zurückgeworfene einschichtige Schleier bedeckt Kopf und Nacken reichlich (Fig. 4).

Der Gesichtsteil des Operationsschleiers, welcher aus einer zweifachen Schicht engmaschigen, umsäumten Mulls besteht, hat ein ähnliches, aber entsprechend kleineres Schnittmuster. Dieser zum Verdecken von Mund und Nase dienende Mullschleier wird in zwei, am unteren Bogen des Gesichtsbügels befindliche kleine flache Häkchen eingehängt und ebenfalls mehrmals um den unteren Bogenteil herumgeschlagen, so daß er serviettenförmig herunterhängt (Fig. 4). Etwa 6 cm unterhalb des Stirnreifens befindet sich an dem Gesichtsbügel zu beiden Seiten je ein flaches, nach oben gerichtetes Häkchen, in welches die in die Höhe geschlagene Breitseite des Gesichtsschleiers so eingehängt wird, daß der freie Rand des Schleiers, über den Nasenrücken hinwegziehend, Nase und Mund bedeckt. Die

Digitized by Google

Art der Befestigung zeigt am besten Fig. 5, worauf die linke Seite des Schleiers eingehakt und die rechte Seite zum Einhaken emporgehoben dargestellt ist, während Fig. 6 den fertig zum Gebrauch angelegten Schleier illustriert.

Auf Grund sehr zahlreicher Verwendung stört der fertig aufgesetzte Schleier in keiner Weise beim Operieren und hat gegenüber dem bis jetzt von uns gebrauchten Witzel'schen Schleier den großen Vorteil, daß er nicht so warm macht, weil die Exspirationsluft zu beiden Seiten des Metallgesichtsbügels unbehindert entweichen kann, während durch die zweifache vorgespannte Gazelage alle eventuell dem Munde des Sprechenden entfallenden Tröpfchen aufgefangen werden. Es läßt sich natürlich dieser Schleier auch in drei- oder mehrfacher Schicht benutzen, was in dem Falle zuweilen nötig ist, wenn Operateur oder Gehilfe operieren bzw. assistieren müssen in einer Zeit, in welcher sie selbst an

Fig. 5.

Der Kopfschleier ist aufgelegt, der Gesichtsschleier ist links eingehakt und wird rechts zum Einhaken emporgehoben.

Fig. 6.

Operationsschleier fertig zum Gebrauch.

Schnupfen, Husten oder Angina leiden. Ein weiterer Vorteil unseres Operationsschleiers besteht darin, daß er die Ohröffnungen frei läßt.

Wie schon kurz gesagt, ist der Kopfteil des Metallstützgestelles durch einen einfachen Mechanismus leicht verstellbar für verschiedene Kopfweiten; desgleichen kann auch der Gesichtsbügel je nach Bedürfnis verlängert oder verkürzt werden, so daß auch für Bärte verschiedener Länge die nötige Schutzhülle ermöglicht ist.

Der Operationsschleier ist zu haben bei P. A. Stoss Nachf., Wiesbaden, Taunusstraße 2, zum Preise von 6 ℳ.

Literatur.

Schuchardt, Kopfklammer. Zentralblatt für Chirurgie 1900. Nr. 15.

F. Wenzel, Die Verwendung von Gazeschleiern bei aseptischen Operationen. Zentralblatt für Chirurgie 1902. Nr. 19.

O. Witzel, Chirurgische Hygiene, Aseptik und Antiseptik. Deutsche Klinik 1903. Urban & Schwarzenberg.

Digitized by Google

II.

Aus dem Krankenhause der Barmherzigen Brüder in Dortmund.

Zur Technik des Gipsverbandes.

Vorläufige Mitteilung.

Von

Dr. K. Vogel,

Privatdozent für Chirurgie, dirig. Arzt.

Ich pflege mein sehr großes Frakturmaterial im allgemeinen nach den Grundsätzen Bardenheuer's zu behandeln. Nur für den Unterschenkel weiche ich insofern von seinen Vorschriften ab, als ich möglichst bald einen Gipsverband anlege und die Pat. aufstehen lasse, meist schon nach 8—14 Tagen. Ich bin zur Benutzung des Gipsverbandes zuerst gezwungen worden durch die hohen Anforderungen, die die schulgerechte Bardenheuer'sche Methode an das Hilfspersonal, besonders das ärztliche, stellt, Anforderungen, denen ich aus Mangel an Kräften nicht immer genügen konnte. Ich glaube aber auch, daß die Nachteile des Gipsverbandes, die Fixation der Gelenke und Atrophie der Muskeln, wenig hervortreten bei normalem Verlauf, wo er nicht lange zu liegen braucht, und daß sie in hohem Grade aufgewogen werden durch die Möglichkeit, den Pat. bald aufstehen zu lassen.

Sei dem wie ihm wolle, zweifellos wird wohl mancher Unfallchirurg noch vom Gipsverband Gebrauch machen. Daher möchte ich eine Modifikation desselben mitteilen, die, wie ich glaube, gerade für Unterschenkelfrakturen empfehlenswert ist. Dieselbe hat den Zweck, den Verband zu erleichtern.

Ich habe mich früher schon mit dieser Aufgabe beschäftigt, speziell als Assistent von Herrn Geheimrat Schede in Bonn, wo wir eine große Anzahl von Kindern mit angeborener Hüftgelenksverrenkung behandelten und diese sich mit den für ihre schwachen Kräfte allzu schweren Gipsverbänden herumschleppen sahen.

Seit 1 Jahre bin ich, nach Rücksprache mit verschiedenen Chemikern, der Frage praktisch nähergetreten und habe sehr ausgedehnte Versuche mit den verschiedensten Modifikationen des Gipsverbandes gemacht, die ich speziell bei Unterschenkelverbänden erprobte.

Die Versuche sind noch nicht abgeschlossen, die Resultate noch nicht ideal, aber meines Erachtens immerhin wert, mitgeteilt und eventuell nachgeprüft zu werden.

Die Erleichterung des Gipsverbandes darf nicht auf Kosten seiner Festigkeit, Dauerhaftigkeit und Billigkeit erreicht werden. Ebenso muß die bequeme Art der Herstellung und die schnelle Erhärtung gewahrt bleiben.

Ich ging nun von dem Gedanken aus, die Porosität zu erhöhen, die der gewöhnliche Gipsverband ja schon in ziemlich erheblichem Grade besitzt, und zwar dadurch, daß ich Chemikalien zusetzte, die im Moment, wo die Binde ins Wasser getaucht wird, Kohlensäure entwickelten. Es ist klar, daß bei gleichmäßiger Verteilung jener Agenzien im Gipspulver bzw. in der Binde die beim Naßwerden sich entwickelnde Kohlensäure die Gipsmasse schaumig auftreibt.

So einfach der Gedanke ist, zeigten sich bei der Ausführung doch Schwierigkeiten, die zum Teil auch jetzt noch nicht ganz beseitigt sind.

Erstens leidet durch die verstärkte Porosierung des Verbandes die Bindung seiner Teile untereinander: er wird bröckelig. Weiter wirkt natürlich die in der Binde sich entwickelnde Kohlensäure dem Eindringen des Wassers in jene entgegen, da sie nach außen drängt. Die Durchtränkung der Binde ist also erschwert.

Digitized by Google

Dem ersteren Nachteil habe ich dadurch zu begegnen gesucht, daß ich billige Klebemittel in Pulverform zusetzte, stieß dabei aber auf die Schwierigkeit, daß jetzt der Verband sehr langsam trocknete, so daß er bei irgend notwendiger Stellungskorrektur kaum zu gebrauchen war. Zwischen diesen beiden Fehlern: mangelhafte Kohäsion auf der einen und zu langsames Trocknen auf der anderen Seite, habe ich lange hin- und herlaviert. Auf meine vielen Versuche will ich hier nicht eingehen. Das zeitige Resultat derselben ist folgendes:

Um die Kohlensäure zu entwickeln, bringe ich sog. »konzentrierten Alaun« und Kreide im Verhältnis ihrer Atomgewichte zusammen. Auf den »konzentrierten Alaun« wurde ich von einem alten Chemiker, den ich an Fractura cruris behandelte, aufmerksam gemacht. Es ist chemisch Aluminiumsulfat $Al_2(SO_4)_3$; jene Bezeichnung ist in der Technik, wo das Präparat zum Gerben usw. gebraucht wird, üblich, chemisch ist sie inkorrekt. Das Salz kristallisiert mit 18 Molekülen Kristallwasser. Kreide ist kohlensaurer Kalk.

Die Gleichung lautet demnach:

$$Al_2(SO_4)_3 + 18H_2O + 3CaCO_3 = 3CaSO_4 + 2Al(OH)_3 + 15H_2O + 3CO_2.$$

Das Wesentliche an dieser Umsetzung ist also, daß die Schwefelsäure sich mit dem Kalk zu Gips ($CaSO_4$) verbindet und die Kohlensäure frei wird. Dieser Prozeß geht in dem Moment vor sich', wo das Gemisch ins Wasser kommt.

Die Gleichung liefert also nicht nur Kohlensäure, sondern auch Gips. Letzterer entsteht jedoch in zu geringer Menge, als daß mit jener Mischung allein ein fester Verband erzielt werden könnte. Derselbe unterscheidet sich nicht wesentlich von einem einfachen Kleisterbindenverband, vor allem trocknet er sehr langsam.

Ich habe daher jenes Pulvergemisch gewöhnlichem Gips zugesetzt, so daß dieser den eigentlichen Verband herstellt, jenes nur dem Zweck der Kohlensäureentwicklung dient.

Als Binde- bzw. Klebemittel habe ich Traganth, Gelatine, Leim, Amylum und Gummiarabikum verwandt.

Der Leim bewährte sich recht gut, kann aber nur schwer genügend fein pulverisiert werden. Am meisten zufrieden bin ich vorläufig mit Amylum und Gummiarabikum gewesen.

Demnach ist mein Rezept zurzeit folgendes:

Rp. Gummi arab.	10,0
Amyl.	20,0
Cretae alb. subtill. pulv.	27,0
Alum. sulf.	60,0

Die Pulver müssen gut gemischt und vor allem möglichst fein zerkleinert werden, da sonst der Verband nicht fest wird.

Jenes Gemisch wird nun dem gewöhnlichen Gips zugesetzt und mit ihm innig vermengt, und zwar empfehle ich ein Verhältnis von 1 (Gemisch) : 5 (Gips).

Die Herstellung der Binden sowohl wie das Anlegen des Verbandes geschieht genau wie bei gewöhnlichem Gips. Es ist ratsam, die Binden nicht allzu dick noch allzu breit zu nehmen, da das Eindringen des Wassers in die Tiefe schon durch die nach außen strömende Kohlensäure erschwert wird.

Das Gipswasser bedeckt sich bald mit Schaum; es geht natürlich viel Kohlensäure verloren, doch merkt man beim Verstreichen mit der Hand deutlich ein Knistern im Verband, zum Zeichen, daß noch genügend Gas vorhanden ist.

Beim Abwickeln der Binde stellen sich die tieferen Teile oft noch als trocken heraus, sie müssen dann — am besten durch Ausdrücken eines nassen Wattebausches — nachträglich benetzt werden.

Diese etwas umständlichere Applikation ist noch ein kleiner Nachteil des Verfahrens. Ich hoffe, denselben noch ausgleichen zu können.

Ich habe nun bei vielen Pat. den gewöhnlichen Gipsverband und diese Modifikation desselben abwechselnd angelegt, ohne daß sie von der Änderung Kenntnis hatten; alle haben auf Befragen prompt erklärt, daß dieser Verband wesentlich leichter sei. Der exakte Beweis, etwa durch die Wage, ist sehr schwer, da

Digitized by Google

zuviel Momente die Rechnung beeinflussen. Die Gewichte können jedenfalls nur unter Berücksichtigung der Volumverhältnisse verglichen werden; diese sind aber sehr schwer festzustellen.

Die Angabe sämtlicher Pat., daß die Methode den Verband erleichtere, dürfte wohl als Beweis genügen.

Dieselbe ist zweifellos noch verbesserungsbedürftig, aber meines Erachtens auch verbesserungsfähig. Das Prinzip, Kohlensäure, gewissermaßen in statu nascendi, wirken zu lassen und dieselbe durch jene chemische Umsetzung, die gleichzeitig Gips liefert, zu erhalten, ist jedenfalls richtig. Einzelheiten der Anwendung können modifiziert werden.

---

16) Freie Vereinigung der Chirurgen Berlins.

173. Sitzung am 13. Juli 1908.

Vorsitzender: Herr Hermes.

1) Herr Hermes: a. Magenvolvulus bei Sanduhrmagen.

Der Fall betraf eine 70jährige Frau, welche seit 30 Jahren an Magenbeschwerden litt; sie konnte sich nie recht satt essen, ohne Magenschmerzen zu bekommen, die wieder erst nach zeitweise täglichem Erbrechen sistierten. Vor 10 Jahren hatte sie einen Anfall von heftigen Magenschmerzen, die ohne ärztliche Behandlung bei 6wöchiger Bettruhe unter Massage schwanden. Im Januar 1907 erkrankte sie an heftigen Leibschmerzen mit Fieber und Ileuserscheinungen; sie wurde in kollabiertem Zustand ins Krankenhaus gebracht; sie zeigt unterhalb des Nabels, in der Mitte des Leibes, eine kugelige Auftreibung, die eine Einfurchung besitzt, so daß man den Eindruck nebeneinander liegender, hochgradig geblähter Darmschlingen hat; in den seitlichen Partien ist der Leib flach, leicht eindrückbar; durch Magenspülung wurde 1 Liter bräunlicher, leicht übelriechender Flüssigkeit entleert; die Konfiguration des Tumors war danach derart, daß man ihn für einen stark gesenkten, dilatierten Magen halten konnte. Die Laparotomie ergab einen cystenartigen, magenähnlichen Tumor, der nach unten bis ins Becken ragte; hinter ihm lagen kontrahierte Darmschlingen; an seinem oberen Rande, nach dem Zwerchfell zu, verlief das durch das Lig. gastrocolicum mit dem Tumor verbundene Querkolon. Nach Herabziehen des Querkolons und Hochdrängung des Tumors erkennt man, daß es sich um einen Sanduhrmagen handelt, dessen pylorischer Teil sich um seine Achse in isoperistaltischer Richtung gedreht hatte und durch einen 12 cm langen und 5 cm breiten Schlitz im Mesocolon transversum hindurchgetreten war. In der Umrandung dieses Schlitzes waren sehnenartig glänzende Faserzüge zu sehen; am Magen waren narbige Veränderungen oder Verwachsungen nicht zu konstatieren. Der kardiale Teil des Magens zeigte eine normal aussehende, etwas verdickte Wand, während der pylorische, erheblich größere, die Zeichen starker Stauung aufwies; die Stenose zwischen den beiden Magenteilen war für den einstülpenden Finger gerade passierbar.

Wegen des hochgradigen Kollapszustandes wurde schnell eine Witzelfistel am pylorischen Teil angelegt, diese in der Wunde fixiert, die Bauchwand mit durchgreifenden Nähten geschlossen. Die Pat. erholte sich unter Kampfer und Kochsalzinfusion schnell aus dem Kollapszustand; es erfolgten bald Stuhlgang und Winde. Die Ernährung fand zunächst durch Nährklistiere und die Magenfistel statt, aus der sich anfangs noch reichliche Mengen Mageninhalts entleerten. Nach 8 Tagen Entfernung des Katheters aus der Magenfistel, worauf sie sich schnell schloß. Dann wurde die Ernährung per os so gut vertragen, daß von den Nährklistieren Abstand genommen werden konnte. Allmählich trat der frühere Zustand wieder ein; die Pat. wurde mit regelmäßigen Magenspülungen behandelt und in leidlichem Kräftezustand in eine Siechenanstalt entlassen.

Der geschilderte Fall ist der erste von Volvulus eines Sanduhrmagens; er unterscheidet sich von den beiden bisher bekannten Fällen von Volvulus des ganzen Magens durch das Fehlen jeder Adhäsionsbildung, die bei diesen für den Volvulus

Digitized by Google

verantwortlich gemacht werden. Hier war der gedrehte Magen durch einen Schlitz im Mesocolon transversum hindurchgetreten.

b. H. schildert die Anlage des Operationsgebäudes des Rudolf Virchow-Krankenhauses und demonstriert es am Schluß der Sitzung im einzelnen.

2) Herr Gumbel: a. Über Wirbelbrüche.

G. berichtet über geheilte Fälle folgender Verletzungen:

α. Bruch des Dornfortsatzes des 4. Lendenwirbels, der durch Fall gegen eine Wagendeichsel entstanden war.

β. Bruch der Querfortsätze des 3. Lendenwirbels. Der Pat. war aus 6 m Höhe herabgesprungen, beim Auftreffen auf der Erde infolge der Wucht des Sturzes mit dem Oberkörper vornüber gefallen. Der isolierte Bruch der beiden Querfortsätze kann nur durch Muskelzug entstanden sein. Heftpflasterverband. Nach 5 Wochen war Pat. beschwerdefrei.

γ. Bogenbruch des Epistropheus, entstanden durch Fall auf das Gesäß aus Höhe von drei Stockwerken. Commotio cerebri; keine motorischen und sensiblen Lähmungen. Die Wahrscheinlichkeitsdiagnose wurde gestellt auf Grund der lokalen Schmerzhaftigkeit, der Diastase zwischen Atlas und Epistropheusdorn Beschränkung der Rotation des Kopfes. Das Röntgenbild ergab Bruch des Bogens beiderseits zwischen den Gelenkfortsätzen. Behandlung mit Extension in Glissonscher Schwinge. Jetzt (nach 10 Monaten) besteht nur noch eine geringe Beschränkung der Drehbewegung.

b. Retrocoecale Bauchfelltasche.

Der über 10 cm lange Wurmfortsatz liegt, mit der Spitze nach oben gerichtet, in einer retrocoecalen Bauchfelltasche, mit dem Peritoneum verwachsen. Ein Mesenteriolum fehlt; die Art. appendicularis ist etwa 15 cm lang, entspringt abnorm hoch aus der Art. ileocolica und tritt nach ihrem Verlauf im Mesenterium des Ileum in das retrokolische Bindegewebe ein, um sich dicht am Processus vermiformis in typischer Weise zu teilen. Dieses Verhalten spricht für embryonales Zustandekommen der Lageanomalie, die wohl als Hernia processus vermiformis in recussu retrocoecali aufzufassen ist. Auch die übrigen pericoecalen Bauchfelltaschen, namentlich der Recessus ileoappendicularis, sind sehr tief und weit.

3) Herr Levy-Dorn: Erfahrungen über Röntgentherapie und -Diagnose.

L. hat einem Pat., der an starker Hyperhidrosis der Hände und Füße litt, die eine Hand mit mäßigen Dosen bestrahlt. Unter nicht nennenswerter Reaktion der Haut trat nach ca. 14 Tagen Trockenheit auf, die bis jetzt, d. h. 6 Wochen, anhält. Ein Vergleich mit der nicht behandelten, permanent feuchten Hand zeigt deutlich den Erfolg der Bestrahlung, deren Erfolg bei Hyperhidrosis noch von vielen bezweifelt wird.

Der zweite vorgestellte Pat. leidet an myelogener Leukämie; er wird schon $1^3/_4$ Jahr durch intermittierende Röntgenbehandlung über Wasser gehalten, so daß er seinem schweren Beruf als Gärtner meist nachgehen konnte. Die Kurve der Zahl der weißen Blutkörperchen wies auffallenderweise die niedrigsten Werte auf, wenn es dem Pat. am schlechtesten ging. Man hat den Eindruck, als ob der Anstieg der Blutkörpermengen eine heilsame Reaktion darstellt, die im Übermaß allerdings wie das Fieber schaden wird. Man sollte daher die Röntgentherapie bei Leukämie nicht in der Absicht treiben, die Blutkörperchenmengen möglichst herabzudrücken, sondern das Allgemeinbefinden zu heben. Bei dem Pat. stand auch sonst das Allgemeinbefinden und die günstige Wirkung der Strahlen darauf wenig im Einklange mit anderen Symptomen, wie Milztumor, Kopfschmerz, blutigem Stuhl. Häufig angewandte kleine Röntgendosen brachten ihm während der schlechten Zeiten großen Nutzen. N. empfiehlt diese Form der Bestrahlung allgemein bei Leukämie.

L. demonstriert weiter Bilder von einem Pat. mit Ösophaguskarzinom und Divertikel in der Höhe der Thoraxapertur; ob ein Divertikel vorlag, war vor

Digitized by Google

Anwendung der Röntgenstrahlen zweifelhaft; außerdem gelang die Sondierung erst nach genauer Feststellung der Lage des Tumors durch das Röntgenbild.

Es folgten dann Bilder von einem Falle von Myositis ossificans im M. brachialis int.; dieselbe war aufgetreten im Anschluß an eine schwere Luxation des Ellbogens, die vor 8 Wochen eingerenkt und mit Kontraktur geheilt war. Die Sagittalaufnahme ließ Absprengungen des Condylus vermuten, das Seitenbild zeigt die typische Myositis: unregelmäßig schattierte und geformte Knochenmassen im Verlaufe des M. brachialis int., getrennt von der Diaphyse des Humerus, im Bereiche desselben breiter, nach der Ulna zu schmäler.

Zum Schluß zeigt L., wie man sich mit primitiven Mitteln ein Modell herstellen kann, das alles, was für das Verständnis der verschiedenen Lokalisationsmanöver mittels Röntgenstrahlen zu wissen nötig ist, erläutert. Veranlaßt wurde er dazu durch häufige Anfragen über Anwendung und Sinn einiger Einrichtungen bei dem neuesten Lokalisationsapparate, dem Radiostereometer nach Gillet, dem Röntgentiefenmesser nach Fürstenau. Er erörtert insbesondere den Zweck der sog. seitlichen Konstanten.

4) Herr Günther: Behandlung von Kniescheibenbrüchen.

Von elf in der I. chirurg. Abteilung des Virchow-Krankenhauses beobachteten Kniescheibenbrüchen, von denen acht operiert wurden, werden fünf vorgestellt. Bei der Operation wurde so vorgegangen, daß mit vom Condylus zum Condylus femoris geführtem Schnitt das Gelenk eröffnet und mit durch Gaze geschütztem Finger von Blutcoagulis befreit wurde. Dann wurden eine Seidenknochennaht und über ihr mehrere Catgutperiostnähte angelegt. Nach Schluß vorhandener seitlicher Risse mit Catgut wurde die Hautwunde vollkommen vernäht. Alle Fälle heilten per primam. Entlassen wurden alle Operierten in solchem Zustande, daß sie sicher und ohne Unterstützung durch Stock, Kniekappe oder irgendwelchen portativen Apparat gehen konnten. Freilich zeigten alle noch Beschränkungen der Beweglichkeit im Knie im Sinne der Beugung. Diese wurde dann noch weiterhin gebessert, ja nach längerer Zeit vollkommen gehoben, wie sich an den Demonstrierten zeigen ließ. Unter diesen befanden sich zwei mit dem sehr seltenen Vorkommen der Fraktur im 10. und im 70. Lebensjahre. Beide waren operiert, der Greis erst, nachdem durch unblutige Behandlung ein schlechtes Resultat erzielt war.

5) Herr Pincus: Essentielle Hämaturie.

P. stellt einen geheilten Fall von Massenblutungen aus beiden Nieren vor bei einer 37jährigen Pat. 1898 litt sie im Anschluß an einen Fall an einer rechtsseitigen Kniegelenksentzündung. 5 Monate lang Behandlung mit Gipsverbänden. Mehrfach Punktion von Blut und Eiter. 1904 erkrankte sie an Gelenkrheumatismus mit hohem Fieber. 1906 ohne nachweisbare Ursache plötzliches Auftreten von Nierenblutungen ohne Schmerzen. Aufnahme in ein Krankenhaus; nach wenigen Tagen Operation. Nephrotomie der linken Niere. Heilung. Weihnachten 1907 fällt Pat. eine Kellertreppe hinunter und zieht sich dabei eine Kontusion beider Lendengegenden zu. Am 1. Januar 1908 plötzliches Wiederauftreten von blutigem Urin, ohne Schmerzen; am 4. Februar Aufnahme ins Krankenhaus. Die kräftige, gut genährte Pat. befand sich in keineswegs anämischem Zustande. Die linke Niere war palpatorisch nicht nachweisbar, die rechte etwa zur Hälfte ihres Volumens abtastbar, auf Druck etwas schmerzhaft. Beide Ureterendruckpunkte stark empfindlich; Urin fast schwarz; im Sediment Erythrocyten, wenig Leukocyten. Cystoskopische Untersuchung ergibt, daß aus beiden Ureteren Blut fließt. Im März 1908 ist nur der Morgenurin noch ganz dunkel, am Tage ist er oft von heller Fleischwasserfarbe; im Sediment granulierte Zylinder; Albumen $^1/_2{}^0/_{00}$.

14. Mai 1908: Plötzliches Aufhören der Blutung.

Im Anschluß an diesen Fall bespricht P. jenes seltene Krankheitsbild, welches in der Regel mit Massenblutungen und Koliken verläuft, und bei welchem früher nie materielle Veränderungen nachgewiesen wurden. Daher stammte der Name: essentielle Hämaturie. Die Theorien der renalen Hämophilie und der Angio-

Digitized by Google

neurose hält P. nicht für bewiesen. Er schließt sich denjenigen an, die die Ursache dieser Blutungen in einem chronisch entzündlichen Prozeß suchen.

Die Diagnose läßt sich erst nach Ausschluß der Tuberkulose, der Steinkrankheit und des Neoplasmas stellen, in vielen Fällen überhaupt nicht mit Sicherheit.

Die Therapie kann eine exspektative sein bei gesicherter Diagnose und nicht zu starker Alteration des Allgemeinbefindens durch den Blutverlust; jedoch ist der rechte Zeitpunkt für eine probeweise Freilegung mit nachfolgender Spaltung des Nierenparenchyms nicht zu verfehlen. Der heilende Einfluß der Nephrotomie ist erwiesen. Bei lebensgefährlichen Blutungen kommt event. die Nephrektomie in Betracht. Bei Doppelseitigkeit der Erkrankung liegen noch keine chirurgischen Resultate vor. **R. Wolff** (Berlin).

---

17) **Försterling.** Ein neues Universalblendenstativ mit Schutzkasten.

(Fortschritte auf dem Gebiete der Röntgenstrahlen Bd. XII. Hft. 4.)

Beschreibung eines Stativs mit Blendenvorrichtung und Schutzkasten über die auf dem Groedel'schen Röhrenhalter fixierte Röhre. Seine Vorzüge beschreibt Verf. also:

1) Absoluter Schutz der Umgebung und der zu untersuchenden bzw. zu behandelnden Person gegen unbeabsichtigte Bestrahlung.

2) Große Stabilität der ganzen Vorrichtung; diese ist dabei weder an einen Tisch noch an eine bestimmte Stelle des Zimmers gebunden.

3) Leichteste Handhabung bei der Einstellung; es ist möglich, dem Kasten jede beliebige Höhen- bzw. Winkelstellung wiederzugeben, die er bei etwaigen früheren Aufnahmen gehabt hat; d. h. man kann Aufnahmen stets unter denselben Bedingungen wiederholen.

4) Man kann sowohl große Übersichts-, wie Blenden- bzw. Kompressionsaufnahmen damit machen, ohne den Pat. umlagern zu müssen oder die Röhre zu verwechseln.

5) Ist der Apparat geeignet zu therapeutischen Bestrahlungen jeder Art, sowohl größerer Flächen, wie kleinerer Stellen. Auch bei Erkrankungen in den Körperöffnungen (Mund, Mastdarm, Scheide) ist er anwendbar.

6) Vermöge des selbstzentrierenden Röhrenhalters braucht jede Röhre nur einmal zentriert zu werden; bei jeder späteren Benutzung ist sie stets dann sofort eingestellt.

7) Ist er trotz seiner Vielseitigkeit verhältnismäßig billig (ca. 300 Mk.).

Er dürfte mithin sämtlichen Anforderungen entsprechen, die man billigerweise an einen solchen Universalapparat stellen kann.

Hergestellt wird das Stativ von der Firma Reiniger, Gebbert & Schall in Erlangen. **Gaugele** (Zwickau).

18) **Bircher.** Knochentumoren im Röntgenogramme.

(Fortschritte auf dem Gebiete der Röntgenstrahlen Bd. XII. Hft. 4.)

Der erste Teil enthält eine Schilderung der Röntgengeschichte der Knochengeschwülste und erwähnt vor allem die Verdienste von Rumpel. Daran anschließend berichtet Verf. über einige Fälle aus dem Kantonkrankenhause zu Aarau.

Fall 1. 11jähriger Knabe aus gesunder Familie. Seit der Geburt Verdickung des rechten Unterschenkels am Fußgelenk, speziell des äußeren Knöchels. Röntgenbild: Auftreibung der Tibia und Fibula mit Trübung der Knochensubstanz. Operation und mikroskopische Untersuchung: Enchondrosis ossificans.

Fall 2. 21jährige Fabrikarbeiterin aus gesunder Familie mit Vorwölbung der linken Wange durch faustgroße Oberkiefergeschwulst. Röntgenbild: die Geschwulst ist vor allem durch Verdeckung der normalerweise sichtbaren Knochen erkenntlich. Operation und Diagnose: Myxofibrosarkom. Heilung.

Fall 3. 8jähriger Knabe aus mit Tuberkulose belasteter Familie zeigt längere Zeit geschwollenes Knie mit starken Schmerzen beim Gehen. Winkelstellung des Knies. Röntgenbild: Bruch des Femur in der Epiphysenlinie des distalen Endes,

Digitized by Google

in eine rarefizierte Partie übergehend. Operation und Amputation; Sarkom. Tod an Metastasen in der Wirbelsäule und in der Lunge.

Fall 4. 20jähriger Landwirt aus gesunder Familie mit einer seit 12 Wochen bestehenden, rasch wuchernden Geschwulst in der linken Kniekehle. Pat. kann nicht mehr gehen, hat starke Schmerzen. Kein Trauma. Röntgenbild: deutliche Geschwulstbildung. Operation und Amputation: kleinzelliges Rundzellensarkom.

Fall 5. 64jähriger Mann. Vor 20 Jahren Geschwulst am linken Knie; seit 2 Jahren Wucherungen in der Kniegegend mit Durchbruch nach außen. Auf dem Röntgenbild unregelmäßige, den Knochen durchsetzende Massen. Operation und Amputation: Spindelzellensarkom mit Ossifikation.

Fall 6. 58jähriger Mann. Oktober 1906 Sturz auf die linke Hand. Im Dezember Geschwulstbildung des Vorderarmes mit starker allgemeiner Abmagerung. Spindelförmige, kleinhöckerige Geschwulst mit Trübung des unteren Speichenendes auf dem Röntgenbild. Amputation verweigert. Resektion von Radius und Ulna auf 12 cm. Exzision eines Knotens unter dem Kinn. Diagnose: Großzelliges Rundzellensarkom, vom periostalen Bindegewebe ausgehend. Später Exartikulation am Ellbogen. Rezidive. Tod.

Fall 7. 46jähriger Knecht mit Schwellung am linken Arm. Röntgenogramm: vollkommene charakteristische Trübung der Knochen und Weichteile im Ellbogengelenk mit Verrenkung der Vorderarmknochen. Resectio cubiti. Diagnose: Fibromyxo-osteosarcoma periostale. Heilung.

Fall 8. 38jähriger Mann mit Geschwulst auf der linken Schulter, Röntgenbild: Zerstörung am Oberarmkopf. Exartikulation des Armes: Kleinzelliges Rundzellensarkom. Tod an Metastasen.

Fall 9. 29jähriges Dienstmädchen mit Beckengeschwulst, wie das Röntgenbild zeigt, hervorgehend aus der Articulatio sacroiliaca; Laparotomie: Riesenzellensarkom. Tod.

Die Bedeutung der Röntgenographie der Knochengeschwülste faßt B. in folgenden Sätzen zusammen:

1) Dieselbe setzt uns in den Stand, mit ziemlicher Sicherheit zu entscheiden, ob eine vom Knochen ausgehende Geschwulst oder eine andere Krankheit vorhanden sei. Sie erklärt uns die Diagnose.

2) Läßt sie uns den Umfang der Erkrankung am Knochen erkennen, wie weit das Wachstum im Knochen vorgeschritten ist, wie die Geschwulst sich ausgebreitet hat. Dadurch ebnet sie uns den Weg, den wir bei der Operation einzuschlagen gedenken, ob wir mit konservativer oder radikaler Operation vorgehen müssen. Sie gibt uns scharfe Operationsindikation.

3) In vielen Fällen läßt sie uns den Ausgangspunkt der Geschwulst erkennen und auch ihre Wachstumsrichtung. Sie klärt uns oft über Verhältnisse auf, die uns makroskopisch dunkel bleiben. Sie unterstützt daher auch die pathologisch-anatomische Untersuchung. **Gaugele** (Zwickau).

19) **J. Novak.** Ein Fall von Hämatolymphangiom.

(v. Langenbeck's Archiv Bd. LXXXVI. Hft. 4.)

Bei einem 5jährigen Kinde wurde eine Geschwulst an der unteren Extremität gefunden und operiert, die, subkutan entwickelt, vorwiegend aus gefäßreichem Bindegewebe bestand und in ihrer Ausbreitung dem Verlaufe der Vena saphena magna folgte. Sie griff auf Haut, Periost und Muskulatur über. Das hervorstechendste Merkmal war eine ausgedehnte Entwicklung von Blut- und Lymphgefäßen. Die Wandung der Arterien und Venen wies eine starke Verdickung auf. An den Venen bestanden ferner noch andere zartere Stellen mit aus Endothel und Fibroblasten aufgebauten Auswüchsen, die durch ihre Verästelung die Venenlichtung zum Teil in einen kavernösen Hohlraum verwandelten. Verf. möchte die Geschwulst als Hämatolymphangioma mixtum fibroendotheliale bezeichnen.

E. Siegel (Frankfurt a. M.).

Digitized by Google

20) **W. Swetschnikow.** Über die Entstehung und das Wachstum multipler kavernöser Angiome.

(Russ. Archiv für Chirurgie 1908. [Russisch.])

50 Angiome von Erbsen- bis Hühnereigröße fanden sich außen am Körper eines 13jährigen Jungen. Die subkutanen Geschwülste ließen sich unter der Haut und gegen die Haut verschieben. Die größten lagen auf der Brust. An den besonders zahlreichen Geschwülsten der Volarflächen der Vorderarme war der enge Zusammenhang mit den Venen (Basilica, Cephalica) besonders deutlich nachzuweisen. Bei der Sektion sah man den Eintritt dicker Venen in die Knoten. Außer den subkutanen wurden noch gefunden ein Angiom im vorderen Mediastinum, zwei unter der Pleura costalis rechts, eins in der rechten Hälfte der Zunge, eins im rechten Sinus pyriformis des Kehlkopfes, zahlreiche in der Leber. Auffallend war eine starke Erweiterung der Venen fern von den Angiomen, so z. B. in der Milz, die kein einziges Kavernom enthielt.

S., der unter Leitung von A. J. Moïsejew gearbeitet hat, kommt zu der Ansicht, daß Anomalien in der Entwicklung des Venensystems zugrunde liegen, die zur Dilatation vieler Venen Anlaß geben, in deren Verlauf an einzelnen Stellen exzessive Erweiterung und durch Konfluenz Bildung kavernöser Gefäßgeschwülste stattfindet. **V. E. Mertens** (Kiel).

21) **McLeod.** The bacterial vaccines in relation to the ordinary pyogenic processes.

(Buffalo med. journ. 1908. Juli.)

Verf. hat bei zahlreichen chirurgischen Affektionen die Vaccinebehandlung nach Wright mit Erfolg verwendet. Eine Anzahl von Fällen (27) schwerer, hartnäckiger Furunkulose und Karbunkelbildung (5), verursacht durch Staphylokokkus albus und aureus, wurde durch ausschließliche Behandlung mit Mischvaccine dieser Kokkenarten größtenteils sehr rasch geheilt oder gebessert, nachdem die bisherige Behandlung erfolglos gewesen war. Durch die gleiche Vaccineart wurden mehrere Fälle von jahrelang ohne Erfolg behandelter Sykosis zur Heilung gebracht. Auch einige Aknefälle, bei denen sich aus den Pusteln Staphylokokkus albus isolieren ließ, kamen durch die entsprechende Vaccine prompt zur Heilung. Bei durch Staphylokokken veranlaßten Erkrankungen wurde stets die von dem betreffenden Pat. selbst gewonnene Vaccine angewendet; Phlegmonen, Osteomyelitis, Erysipelas usw. wurden günstig beeinflußt, ebenso in zwei Fällen operierte Thoraxempyeme nach Influenza; hier wurden die im Eiter gefundenen Pseudodiphtheriebazillen der Pat. zur Vaccina benutzt und rasches Versiegen der vorher profusen Eiterung erzielt. Nach Verf.s Erfahrungen ist eine Stammvaccine nur bei Staphylokokkenerkrankungen zu empfehlen, bei Streptokokkenschädigung wertlos, ausgenommen beim Erysipel. **Mohr** (Bielefeld).

22) **H. Hans.** Intussusceptio urethrae.

(Med. Klinik 1908. p. 902.)

Durch Fall auf den Damm wurde die Harnröhre kreisförmig abgerissen. Hinter der sich bildenden Striktur entstand eine ampullenförmige Erweiterung der Pars membranacea, die durch starken Urindruck schließlich sich nach vorn zu einstülpte. Wie sich bei der Urethrotomia externa zeigte, wurde die Intussuszeption durch Katheterismus im ganzen ins Blaseninnere vorgeschoben. (Abbildungen.) Der »Polyp« wurde an seinem »Ansatz« abgetragen, der Kranke nach 18 Tagen mit für dicksten Katheter durchgängiger Harnröhre entlassen.

Georg Schmidt (Berlin).

23) **Murtry.** Primary carcinoma of the female urethra.

(Annals of surgery 1908. Juni.)

Verf. konnte nur 27 Fälle von primärem Krebs der weiblichen Harnröhre aus der Literatur zusammenstellen. Er selbst operierte zwei Fälle durch völliges Aus-

Digitized by Google

schälen der Harnröhre bis zum Schließmuskel der Blase; die Art der Operation selbst ist nicht angegeben. Die eine Pat. heilte gut, die andere bekam sehr bald ein Rezidiv und starb. Die Frühdiagnose des primären Harnröhrenkarzinoms ist schwierig, da gutartige Karunkeln und Syphilis ähnliche Erscheinungen hervorrufen. **Herhold** (Brandenburg).

24) **J. Stopczanski.** Über plastische Induration des Penis. (Aus der Krakauer dermatologischen Klinik.)

(Wiener klin. Wochenschrift 1908. Nr. 10.)

Mitteilung eines Falles, bei dem bei der Aussichtslosigkeit interner oder lokaler Therapie die zwar auch nicht sicheren Erfolg versprechende Exstirpation des Knotens vorgenommen wurde. Nach genauer histologischer Untersuchung kommt S. zu dem Schluß, daß die Ursache entzündliche Veränderungen rings um die Dorsalgefäße sein können, auch wenn an anderen Arterien sklerotische Veränderungen fehlen. Literatur. **Renner** (Breslau).

25) **H. Man.** Über Prostataanomalien.

(St. Petersburger med. Wochenschrift 1908. Nr. 26.)

In einem Vortrage wird eine Literaturübersicht über die bisher beobachteten Mißbildungen der Prostata, die versprengten Prostatakeime und Retentionscysten der Drüse gegeben.

Ein 18jähriger Mann mit totalem Defekt der Vorsteherdrüse und Samenbläschen und ein Pat. mit einer cystischen Geschwulst im Bindegewebe zwischen Blase und Mastdarm werden vorgestellt. M. ist der Ansicht, daß letztere Geschwulst aus Überresten des Wolff'schen Körpers hervorgegangen sei.

Besprechung der Differentialdiagnose. **Deetz** (Homburg v. d. H.).

26) **G. Lasio** (Mailand). Contributo allo studio della prostatite acuta parenchimatosa.

(Clinica chirurgica 1908. Nr. 10.)

L. hatte an einem reichen Krankenmaterial Gelegenheit, Fälle von akuter parenchymatöser Prostatitis zu beobachten, die von dem von Thompson und Ségond fixierten klassischen Bild erheblich abwichen und ihm demnach auch andere therapeutische und speziell operative Indikationen ergaben. Es handelte sich im ganzen um 13 Fälle, Individuen zwischen 15 und 60 Jahren. Bezüglich der Ätiologie war zweimal fehlerhafter Katheterismus, einmal Influenza, zweimal Prostatahypertrophie, dreimal akute Gonorrhöe, einmal Cystitis bei habitueller Koprostase, einmal tuberkulöse Cystitis und vorgeschrittene Lungenphthise zu konstatieren; für drei Fälle fehlte die Erklärung — ein Vorkommnis, das in Publikationen v. Frisch's, Hinrichsen's u. a. Analogien findet. Mit Rücksicht auf die Resultate neuerer Untersucher, daß die Drüse permanent bei allen Leuten Mikroorganismen, und zwar zum Teil ernst pathogene, enthält, dürften sich solche Fälle, wie auch die der »idiopathischen« Prostatititen der Rad- und Motorradfahrer, nach Erkältungen u. ä. erklären lassen.

In den zwei Fällen mit Hypertrophie, 56 und 60 Jahre alt, hatte der Abszeß enorme Dimensionen angenommen und die Drüsensubstanz fast vollständig erweicht, bis auf eine harte, fibröse Rindenschicht. Erst die Operation deckte bei dem einen Pat. den Zustand auf, bei dem anderen der spontane Durchbruch in die Blase.

In dem Falle des Phthisikers waren die ätiologischen Verhältnisse nicht klar. L. möchte eher eine spezifische Cystitis annehmen. Ein Übergreifen von der Blase nimmt er auch in dem Falle mit habitueller Koprostase (15jähriger Knabe mit Malaria) an. Eine metastatische Prostatitis stellt der eine Fall mit Influenza vor. Zwei weitere nach ungeschicktem und unreinem Katheterismus boten besonders schwere Zerstörungen der Drüse.

Digitized by Google

L. hebt besonders hervor, daß viele seiner Fälle im Beginn ohne ernstere Erscheinungen blieben: Kein Fieber noch Schüttelfrost; allgemeines Wohlbefinden; keine Schmerzen, weder im Damme noch im After; Kot- und Harnentleerung frei. In den meisten Fällen bot aber die objektive Untersuchung eine Veränderung des Umfanges der Prostata oder andererseits krasses Mißverhältnis zwischen Größe der Prostata und Intensität der Blasenstörungen. Auch konnte gewöhnlich die Prostatamassage die Diagnose festigen. Die Entleerungsstörung ist in solchen Fällen gewiß durch den entzündlichen Zustand der Schleimhaut bedingt; sie wird also je nach der Bildung der Abszesse zeitlich wechseln.

In zwei Fällen, in welchen die Einschmelzung des Gewebes über die Grenzen der Drüse gegriffen hatte, in dem einen aufwärts ins Beckenzellgewebe, auf den Damm, wo also eine rasch fortschreitende und umfangreiche Phlegmone, bzw. eine Verjauchung des Dammes und des Penis bzw. Hodensackes drohte, glaubt L., durch den rechtzeitigen Eingriff — Bloßlegung und Eröffnung des Abszesses nach transversaler Perineotomie in Medullaranästhesie — schwerere Folgen, Stenosen usw. abgewendet zu haben.

Sämtliche Operierte verließen übrigens das Krankenhaus gesund, nicht nur von der lokalen Eiterung, sondern auch von den sekundären Ernährungsstörungen befreit. **J. Sternberg** (Wien).

27) **T. Walker.** The radical treatment of cancer of the prostate.
(Practitioner 1908. Februar.)

Übersichtliche, die Literatur in ausgiebiger Weise berücksichtigende Arbeit, in der die verschiedenen Operationsmethoden zur radikalen Beseitigung des Prostatakarzinoms auseinandergesetzt werden. Verf. hat selbst zweimal ein Prostatakarzinom durch die suprapubische Methode nach Freyer entfernt. Das häufigere Verfahren ist das perineale. Die von Young (Baltimore) angegebene Radikaloperation, bestehend in der totalen Entfernung der Prostata mitsamt des Pars membranacea urethra und dem Trigonum Lieutaudi bis zur Einmündungsstelle des Harnleiters, Entfernung der Samenblasen, Resektion der Vasa deferentia, Vernähung der Blase und Anastomose des vorderen Teiles der Blase mit der Harnröhre wird genau beschrieben und durch vier beigefügte Photogramme illustriert. Von den auf diese Weise von Young operierten Pat. waren zwei nach 12 bzw. 13 Monaten vollkommen gesund, ein Pat. starb 6 Wochen nach der Operation an septischer Pyelonephritis, der letzte 12 Monate nach der Operation infolge einer Litholapaxie.
Jenckel (Göttingen).

28) **Wilms.** Zur Technik der Beckenkompression bei Operation der Blasenektopie nach Trendelenburg.
(Deutsche Zeitschrift für Chirurgie Bd. XCIII. p. 321.)

Das von Trendelenburg angegebene Beckenkompressorium war bekanntlich auf Anlegung gegen die Weichteilhautdecke der Darmbeine hin berechnet und führte leicht zu Dekubitus. Um diesem Übelstand abzuhelfen, hat W. ein Kompressorium konstruiert, das, aus einem federnden Metallbügel bestehend, in mit Nägeln armierte Platten ausläuft. Die Nägel greifen die Knochenflächen an und können mittels Schrauben deren Zusammendrängung bewirken. Abbildung des Apparates, der in der Klinik, ohne Nekrose zu bewirken, bereits mit Erfolg probiert ist. **Meinhard Schmidt** (Cuxhaven).

29) **F. Necker** und **R. Paschkis.** Die diagnostische Verwertbarkeit der Konjunktivalreaktion in der Urologie. (Aus der chirurgischen Abteilung des Rothschildspitals in Wien.)
(Wiener klin. Wochenschrift 1908. Nr. 10.)

Zunächst versuchten Verff. die Reaktion an 40 chirurgischen Fällen, von denen 17 klinisch tuberkulös oder stark verdächtig waren. 15mal fiel die Probe positiv, 2mal negativ aus; von letzteren erwies bei einem die Laparotomie die Richtigkeit

Digitized by Google

der klinischen Diagnose: Tuberculosa peritonei, im anderen wurden bei der Sektion keine tuberkulösen Veränderungen gefunden. Von 23 klinisch Unverdächtigen reagierten 3 positiv, und bei zweien fanden sich auch nachträglich Lungenverdichtungen.

Urologische Kranke kamen 42 zur Untersuchung. Von 15 klinisch verdächtigen reagierten 6, die 9 negativen waren auch im Tierversuch, welcher immer nebenbei angestellt wurde, bazillenfrei. Von 23 klinisch unverdächtigen reagierten 3.

Einige diagnostisch besonders schwierige Fälle werden kurz mitgeteilt. Verff. kommen zu dem Schlusse, daß die Reaktion zwar nicht als sicheres diagnostisches Mittel bei Urogenitaltuberkulose zu betrachten sei, doch die Diagnose wesentlich stützen könne, wo Bazillennachweis im Sediment, eventuell sogar im Tierversuche mißlingt.

Verff. benutzten zuerst Alttuberkulin, ziehen aber jetzt das sicher dosierte, weniger reizende Tuberkulintest des Institut Pasteur de Lille vor.

Renner (Breslau).

30) **J. J. Grekow.** Über Nieren- und Blasentuberkulose.

(Russ. Archiv für Chirurgie 1908. [Russisch.])

G. tritt dem Rovsing'schen Vorschlag des doppelseitigen Explorativschnitttes zur Abtastung der Nieren entgegen. Er empfiehlt den Kocher'schen Schnitt auf der vermutlich kranken Seite. Von diesem Schnitt aus könne man die andere Niere gut abtasten, ohne das Bauchfell in Gefahr zu bringen. In den drei hier mitgeteilten Fällen von Nephrektomie hat ihn das Verfahren vollauf befriedigt.

V. E. Mertens (Kiel).

31) **A. Miles.** Plastic operation on the renal pelvis for intermittend hydronephrosis.

(Edinb. med. journ. 1908. Februar.)

Durch schrägen Abgang des Harnleiters vom Nierenbecken und dadurch zeitweise bedingten ventilartigen Verschluß entstand bei einer 25jährigen Pat. eine linksseitige Hydronephrose. Verf. fand bei der Freilegung der Niere den unteren Pol sackartig erweitert und die Wandung stark verdünnt. Nach Eröffnung des Nierenbeckens erwies sich die Öffnung des Harnleiters von bindegewebigen Massen umgeben, die zum Teil die Lichtung klappenartig verschlossen. Nach Spaltung der Harnleitermündung wurden die bindegewebigen Ränder mittels Schere exzidiert und über einem in den Harnleiter geführten und nach außen geleiteten Katheter das Nierenbecken mittels Seide vernäht. Der größte Teil des sehr verdünnten unteren Nierenpoles wurde dann ebenfalls exzidiert und die Öffnung durch Seidennähte in drei Etagen (Czerny-Lembert) geschlossen. 15 Monate bestand eine Nierenbeckenfistel. Die Beschwerden hörten mit dem Tage der Operation auf.

Jenckel (Göttingen).

32) **Külz.** Über einen Fall von Nephrotomie bei Anurie nach Schwarzwasserfieber.

(Archiv für Schiffs- und Tropenhygiene 1908. Nr. 15.)

Der Fall betrifft einen Eisenbahningenieur, der bereits 2 Jahre früher ein sehr schweres Schwarzwasserfieber überstanden hatte. 48 Stunden nach Eintritt der Anurie Aufnahme ins Krankenhaus. Wegen der Hoffnungslosigkeit seines Zustandes willigt Pat. in die ihm vorgeschlagene Nephrotomie, die $3^1/_2$ Tage nach Beginn der Anurie in Chloroformnarkose vorgenommen wird. Schnitt durch das mittlere Drittel der intensiv dunkelrot, fast blaurot gefärbten, an das Kolorit der Milz erinnernden Niere, bis ins Becken. Das Parenchym des sehr hyperämischen, nicht unerheblich blutenden Organs ist von auffallend schwammig-brüchiger Konsistenz. Tamponade. 3 Stunden nach der Operation wurden 30 ccm Blut aus der Blase entleert. 8 Stunden später starke Durchfeuchtung des Verbandes mit ikterischem Urin. 24 Stunden nach der Operation trat der Tod ein unter den gleichen Erscheinungen wie sonst bei Anurie nach Schwarzwasserfieber.

Digitized by Google

Verf. hebt hervor, daß trotz des Mißlingens der bisher bekannt gewordenen, allerdings wenig zahlreichen Fälle angesichts der völligen Aussichtslosigkeit der nichtoperativen Behandlung weitere chirurgische Versuche durchaus berechtigt sind. Er empfiehlt, in späteren Fällen statt der bisher vergeblichen Versuche mit einseitiger Kapselspaltung und Nephrotomie die gleichzeitige beiderseitige chirurgische Inangriffnahme der Nieren anzuwenden. **Revenstorf** (Hamburg).

33) **F. Winter** (Suderode). Ein Fall von Torsion des Samenstranges.
(Inaug.-Diss., Leipzig, 1908.)

Pat. erkrankte, nachdem er vorher hier und da Schmerzen von 2—3 Stunden Dauer im Unterleib gehabt hatte, plötzlich an Erbrechen, ziehenden Schmerzen im Hoden und schmerzhafter Verdickung des Hodens. Bei der Operation, die in Detorsion und Orchidopexie bestand, fand man ein abnorm langes Mesorchium. Verf. rät, gestützt auf den glücklichen Ausgang in diesem Falle, bei jeder Torsion zum Versuch der Erhaltung des Hodens. **Stocker** (Bonn).

34) **R. Horand.** Hydrocèle vaginale d'origine tuberculeuse.
(Lyon méd. 1908. Nr. 18.)

Die Hydrokele des Hodens ist in einer gewissen Zahl von Fällen auch dann eine tuberkulöse, wenn lokale oder allgemeine Zeichen für Tuberkulose fehlen. H. berichtet über fünf Fälle dieser Art; bei dreien unter ihnen wurde die tuberkulöse Natur des Leidens durch Serumdiagnostik sichergestellt, bei zweien durch andere Umstände wenigstens sehr wahrscheinlich gemacht.

Boerner (Rastatt).

35) **N. W. Kopyloff.** Die Behandlung des Kryptorchismus.
(v. Langenbeck's Archiv Bd. LXXXV. Hft. 4.)

Verf. hat in kurzer Zeit eine größere Reihe von Fällen von Kryptorchismus beobachtet und operiert. Das Verfahren war im ganzen das von Schüller, Riedel und Czerny, nur mit etwas veränderter Technik. Der Hoden wurde nämlich nach Lösung des Samenstranges durch eine Naht fixiert, die durch Hodensubstanz und Hodensack auf beiden Seiten der Raphe hindurch ging. Der Funiculus wurde dann auch noch durch Nähte am Leistenring und Eingang in den Hodensack fixiert, um das Hinaufziehen des Hodens zu verhindern. Bei einer Reihe von Fällen blieb der Hode im Fundus, bei einigen kam er später etwas nach oben zu liegen, machte aber keine Beschwerden mehr. Jedenfalls war das Resultat stets ein zufriedenstellendes. Vielfach waren mit dem Kryptorchismus Hernien, Hydrokelen oder eine Geschwulst verbunden **E. Siegel** (Frankfurt a. M.).

36) **Rawling.** The surgical treatment of the incompletely descended testis.
(Practitioner 1908. August.)

Bericht über 120 Fälle, die wegen unvollkommenen Descensus testiculi einer Operation unterworfen waren. 23 Pat. befanden sich zwischen dem 1. und 10. Lebensjahre, 64 zwischen dem 10. und 20., und 33 waren über 20 Jahre alt.

Mit dem üblichen Operationsverfahren, den Hoden aus seinen Verbindungen zu lösen, nach unten herunterzuziehen und mit dem Hodensack an der tiefsten Stelle zu vernähen, ist R. wenig zufrieden. Von 40 Pat. hatten nur 4 bei dieser Behandlung ein gutes Resultat; meistens zog sich der Hoden wieder nach oben zurück. Auch mit der zweiten Methode, den Hoden im Leistenkanal zu lassen und die Hernie allein zu beseitigen, ist Verf. nicht einverstanden, da leicht eine bösartige Umwandlung, eine Torsion und eine Infektion dieses Bauchhodens eintreten könne. Verf. empfiehlt vielmehr bei einseitiger Infektion die Entfernung des Hodens, die er bei 50 Pat. ausführte.

Bei doppelseitigem unvollkommenen Descensus rät Verf. davon ab, beiderseits den Hoden nach der Bauchhöhle hin zu schieben und die Bruchpforte zu schließen, da bekanntlich die Bauchhoden ihre Fähigkeit, Samen zu produzieren, verlören, während 40% der inguinal, pubisch und puboserotal liegenden Hoden weiter

Digitized by Google

funktionierten. Bei doppelseitigem Kryptorchismus ist die Operation, wenn irgend möglich, vor der Pubertätszeit auszuführen; man kann bei genügend langem Samenstrang den Hoden an das Skrotum zu nähen versuchen oder soll, wenn dies nicht geht, den Hoden im Leistenkanal liegen lassen und nur die Hernie beseitigen.

Jenckel (Göttingen).

37) **Conforti.** Contributo all' istologia del testicolo in retenzione.

(Morgagni 1908. Nr. 7.)

Verf. hat bei acht untersuchten Leistenhoden fünfmal durch den ganzen Hoden verbreitete, meist in Knotenform vereinigte, seltener zerstreut liegende, jugendlichen Hodenkanälchen gleichende, mit follikulärem Epithel ausgestattete, mit sehr kleiner oder gar keiner Lichtung versehene Gänge gefunden. Dazwischen fanden sich auch weiter entwickelte Kanäle, die eine Zwischenstufe zwischen den obigen und den wohlausgebildeten, mit Sertoli'schen Stützzellen und Spermatogonien versehenen Gängen darstellen. Konzentrisch geschichtete, hyalin aussehende, runde Körperchen wurden extrakanalikulär zweimal gefunden und schienen keine Beziehung zum Epithel zu haben, sondern von den Basalmembranen auszugehen. Die interstitiellen Zellen schwankten in den untersuchten Fällen sowohl nach Zahl wie Lagerung außerordentlich. Ihre Vermehrung darf nicht als eine Art Kompensationshypertrophie aufgefaßt werden, sondern beruht wohl auf einer Entwicklungshemmung.

Dreyer (Köln).

38) **Thibierge.** Étude clinique sur le kraurosis vulvae.

(Ann. de dermatol. et de syph. 1908. p. 1.)

Verf. faßt seine Beobachtungen folgendermaßen zusammen: Die Kraurosis vulvae ist charakterisiert durch eine mehr oder weniger beträchtliche Zusammenziehung des Orificium vulvae, durch Atrophie und Glätte der Vulvarschleimhaut mit Verlust ihrer Elastizität. Ihr geht voraus ein Zustand von kürzerer oder längerer Dauer, wo allein die Atrophie und Glätte der Vulvarschleimhaut bestehen. Die Kraurosis ist die Folge der Involution der Gewebe, die dem Orificium vulvae benachbart sind, und ist verknüpft mit der Unterdrückung der Funktion der Ovarien.

Unter 94 Frauen jeden Alters fand Verf. sie zwölfmal. Zum Schlusse bringt er kurz 16 eigene Beobachtungen.

Klingmüller (Kiel).

39) **Butler and Long.** The vaccine treatment of gonorrhoeal vulvovaginitis in children.

(Journ. of the amer. med. assoc. 1908. Nr. 10.)

Die Verff. haben zwölf kleine Mädchen von $1^1/_2$ Jahren bis zu 12 Jahren mit gonorrhoischer Vulvovaginitis nach dem Wright'schen Verfahren behandelt. Der Erfolg war, daß in vier Fällen innerhalb 10 Tagen bis zu 3 Wochen jegliche Absonderung verschwand und keine Gonokokken mehr nachweisbar waren. In fünf weiteren Fällen gelang es nach längerer Zeit, den Fluor und die Gonokokken zu beseitigen; nur drei Fälle blieben ungeheilt.

Diesen zwölf Fällen stellen die Verff. zwölf andere gegenüber, welche in bisher üblicher Weise mit antigonorrhoischen Mitteln äußerlich behandelt worden waren; von diesen ist nur bei dreien die Absonderung verschwunden, aber nur einer dieser Pat. hat keine Gonokokken mehr.

Es scheint also die Wright'sche Methode einen wesentlichen Fortschritt auch in der Behandlung derartiger Krankheitsfälle zu bedeuten.

W. v. Brunn (Rostock).

40) **Berkofsky.** Zur Unterbindung der Venae spermaticae bei puerperaler Pyämie.

(Deutsche med. Wochenschrift 1908. Nr. 17.)

In drei Fällen wurde mit alleiniger Unterbindung der Vena spermatica ein günstiger Erfolg erzielt. Die transperitonale Unterbindung der Spermatikalvenen kann als ein ungefährlicher Eingriff bezeichnet werden.

Borchard (Posen).

Digitized by Google

41) **Puech et Massabuau.** Les tumeurs mixtes du col de l'utérus.
(Province méd. 1908. Nr. 19.)

Die Mischgeschwülste des Uterushalses sind selten. Verff. haben in der Literatur 15 Fälle gefunden, denen sie einen neuen hinzufügen. Es handelte sich um ein Chondromyxoadenofibrom der Cervix, das gestielt in die Scheide hineinragte. Die Geschwulst wurde exstirpiert, da die Einwilligung zur Uterusexstirpation verweigert wurde. Verff. raten wegen der Möglichkeit der bösartigen Umwandlung solcher Mischgeschwülste zu radikalem Vorgehen. **A. Hofmann** (Karlsruhe).

42) **B. A. Lucio** (Pisa). Sopra alcuni casi di tumori solidi dell' ovaio.
(Clinica chirurgica 1907. Nr. 9.)

Mit Rücksicht auf die relative Seltenheit der soliden Eierstocksgeschwülste (1,5%) gewinnt die Mitteilung L.'s über sechs solche Fälle, ein Peritheliom, ein Sarkom und vier Fibrome, an Bedeutung. Die sorgfältigen histologischen Untersuchungen und Folgerungen speziell für die Fibrome seien dem Spezialforscher besonders empfohlen. **J. Sternberg** (Wien).

43) **Briggs.** Fulminating pelvic-abdominal edema simulating ruptured tubal pregnancy.
(Journ. of the amer. med. assoc. 1908. Nr. 7.)

Zwei eigene Beobachtungen dieses bisher nur wenig bekannten Leidens, von dem bisher nur zwei Fälle (Jocet und Legueu) publiziert worden sind.

Die Pat., beides Damen in mittleren Jahren, erkrankten plötzlich mit allen Symptomen des Tubenrisses. Das Becken erwies sich bei der Untersuchung mit fluktuierenden Massen ausgefüllt.

Bei der Operation ergab sich beide Male das gleiche Bild: massenhafte seröse Exsudation unter die Serosa der Beckeneingeweide, im zweiten Fall auch unter die Serosa der Bauchdecken mit Erguß in die freie Becken-Bauchhöhle.

Die erste Pat. genas danach, die zweite starb. Auch die Autopsie vermochte durchaus keine Ursache für diese merkwürdige Erkrankung aufzudecken.

Wahrscheinlich ist sie angioneurotischen Ursprunges.

W. v. Brunn (Rostock).

44) **P. Makrowski.** Über Leberabszesse.
(Russ. Archiv für Chirurgie 1908. [Russisch.])

1) Ein 40jähriger Ingenieur erkrankte am 31. Dezember an Appendicitis mit heftigen Schmerzen und Frösten. Am 21. Januar stand er auf eigene Hand auf und bekam einen sehr schweren Schüttelfrost. Da Fieber und Fröste anhielten, kam er am 24. Januar in die Klinik von Prof. Spisharny.

Er klagte über Schmerzen im Epigastrium und rechts am Rippenbogen. Bei Lagewechsel und linker Seitenlage Schüttelfrost. Kein Ikterus. Der Leib war leicht aufgetrieben, spannte sich bei jeder Berührung besonders rechts. Die Hauptschmerzen wurden in der Gallenblasengegend geklagt; die Leber war nicht, die Milz deutlich vergrößert.

Während 5tägiger Beobachtung und symptomatischer Behandlung besserten sich die Schmerzen und ließ die Leibesspannung nach, während das Fieber anhielt.

30. Januar Operation (J. P. Alexinski). Durch einen Längsschnitt am äußeren Rectusrand wurde zunächst eine Vergrößerung der derben, scharfrandigen Leber festgestellt. Durch einen zweiten Schnitt wurde der in Verwachsungen eingebettete Wurm freigelegt und reseziert. Beide Wunden heilten glatt, während Fieber und Fröste anhielten. Am 6. Februar begann Pat. über Schmerzen in der Lebergegend bei tiefem Atmen und Druck zu klagen.

9. Februar Operation. Resektion der 9. Rippe am r. Angulus scapulae. Probepunktion negativ, auch vier weitere in den nächsten Tagen.

20. Februar Operation. Öffnung der Pleura an der Stelle der alten Rippenresektion, wobei Pneumothorax entstand, der mit Potain abgesogen wurde, nachdem das Zwerchfell an die Pleurawunde fixiert war. Tamponade.

Digitized by Google

23. Februar Operation. Schnitt durch das Zwerchfell, von dem aus die Leber (und Niere) ohne Befund abgetastet wurde. Tamponade nach beiden Seiten. Vielfache Punktionen blieben resultatlos. Endlich wurde am 6. April eine erweichte Stelle in der Leber stumpf geöffnet, wobei zwei Eßlöffel dicken Eiters sich entleerten. Von jetzt ab besserte sich das Allgemeinbefinden und sank die Temperatur.

Pat. wurde am 14. April entlassen, das Krankenlager zog sich aber bis in den Juni hin.

2) Seit 2 Jahren litt der jetzt 21jährige Student an häufigen Durchfällen mit Schmerzen und aufgetriebenem Leib. Im September 1906 gesellte sich zu Durchfällen das Gefühl der Schwere im Epigastrium. Ende Oktober fing das Allgemeinbefinden an schlecht zu werden, hin und wieder hatte Pat. Schüttelfrost. Zu beständigen dumpfen Schmerzen im Epigastrium gesellten sich allmählich Fieber und Fröste. Der Leberrand war in ganzer Ausdehnung schmerzhaft und zeitweise palpabel (?). Pat. war nie ikterisch. Der Schnittpunkt des Rippenbogens und äußeren Rectusrandes war intensiv schmerzhaft. Die Lungen waren normal und verschieblich.

29. Dezember Operation (J. K. Spisharny). Schnitt am äußeren Rectusrand. Ein Bauchdeckenabszeß hing durch eine Fistel mit einem intraperitonealen Abszeß zusammen und dieser wieder mit einem dritten in der Tiefe mehr zur Mittellinie hin. Drainage. Zunächst Besserung. Vom 27. Dezember ab wurden von der ersten Wunde aus noch mehrere kleine Abszesse eröffnet. Eine linksseitige Pneumonie mit rechtsseitigem Empyem führte am 4. Januar zum Tode.

Die Autopsie lehrte, daß die Operationswunden in der Leber lagen. Außerdem fanden sich noch »viele« unberührte Abszesse hauptsächlich im linken, aber auch im rechten Leberlappen. Die Gallenwege wurden frei gefunden. Woher die Abszesse stammten, blieb unaufgeklärt. **V. E. Mertens** (Kiel).

45) **Outerbridge.** Calcified pancreatic cyst.

(Univ. of Pennsylvania med. bull. 1908. Juli.)

Die Pat., die seit 12 Jahren an Diabetes und in den letzten Jahren an Leberkoliken litt, bemerkte seit 4 Jahren eine zunehmende Schwellung in der Magengegend. Bei der Operation wurde retroperitoneal, hinter Magen und Querkolon, eine steinharte, kokosnußgroße, nur wenig bewegliche Geschwulst gefunden, welche die Stelle des Pankreas einnahm. Die Inzision der Geschwulst ergab, daß es sich um eine Cyste mit verkalkten, fest mit der Umgebung verwachsenen Wänden und mit dermoidcystenähnlichem Inhalte handelte. Drainage der Cyste, Entfernung eines taubeneigroßen Steines aus der Gallenblase. Cholecystostomie. Tod nach 16 Tagen an Azetonurie. **Mohr** (Bielefeld).

46) **Stockton and Williams.** Acute pancreatitis.

(Buffalo med. journ. 1908. Juli.)

Verff. berichten über vier sämtlich tödlich geendete Fälle von akuter hämorrhagischer Pankreatitis mit Autopsiebefund und exakter histologischer und bakteriologischer Untersuchung. Von den beiden operierten Fällen ist der eine dadurch bemerkenswert, daß die Pankreatitis sekundär durch Perforation eines Duodenalgeschwüres verursacht wurde; bei der Operation fand man nach Durchtrennung ausgedehnter Verwachsungen in der Gegend des verhärteten Pankreas einen Abszeß, dessen Ursprung erst bei der Autopsie klar wurde, nämlich Perforation eines dicht an der Ausmündungsstelle des Pankreas gelegenen Duodenalgeschwüres.

Mohr (Bielefeld).

Originalmitteilungen, Monographien und Sonderdrucke wolle man an *Prof. E. Richter* in Breslau (Kaiser Wilhelmstraße 115), oder an die Verlagshandlung *Johann Ambrosius Barth* in Leipzig einsenden.

Für die Redaktion verantwortlich: Geh. Med.-Rat Prof. Dr. E. Richter in Breslau.
Druck von Breitkopf & Härtel in Leipzig.

Digitized by Google

Zentralblatt für Chirurgie

herausgegeben von

K. GARRÈ, in Bonn, F. KÖNIG, in Berlin, E. RICHTER, in Breslau.

35. Jahrgang.

VERLAG von JOHANN AMBROSIUS BARTH in LEIPZIG.

Nr. 43. Sonnabend, den 24. Oktober 1908.

Inhalt.

H. Jselin, Behandlung akut eitriger Entzündungen mit heißer Luft. (Originalmitteilung.)

1) **Niclot** und **Romary,** Verletzungen durch Jagdfeuerwaffen. — 2) **Crile,** Chirurgischer Chok. — 3) **Strasser,** Muskel- und Gelenkmechanik. — 4) **Hoffa** und **Wollenberg,** Arthritis deformans und chronischer Gelenkrheumatismus. — 5) **Alamartine,** Hypertrophierende Knochengelenkentzündungen tuberkulösen Ursprungs. — 6) **Titus,** Gonorrhoische Gelenkentzündung. — 7) **Gara,** Fibrolysin bei Ankylosen. — 8) **Ritter,** Sehnennaht. — 9) **Nerking,** Narkose und Lezithin. — 10) **De Witt Stetten,** Narkose. — 11) **Spielmeyer,** 12) **Chaput,** Lumbaranästhesie. — 13) **Schüller,** Die diploëtischen Venenkanäle des Schädels. — 14) **Sajous,** Der hypophyseo-suprarenale Nervenapparat. — 15) **Wischnewski,** Stirnhöhlenoperation. — 16) **Witzel,** 17) **Lerda** und **Marangoli,** Zur Alveolar- und Zahnchirurgie. — 18) **Reinmöller,** Empyem des Antrum Highmori. — 19) **Schönstadt,** Plastische Technik nach Oberkieferresektion. — 20) **Nicolaysen,** Radiusbruch. — 21) **Lange,** Kniebrüche. — 22) **Tietze,** Fersenbeinbrüche. — 23) **Lenormant,** Verrenkungen im Lisfranc'schen Gelenk.

D. Hellin, Die Behandlung von Abszessen. (Originalmitteilung)

24) **Peltesohn,** Zur operativen Behandlung von Knochenbrüchen. — 25) **v. Khautz jun.,** Muskelschwielen. — 26) **Lorenz,** Myositis fibrosa. — 27) **Porcile,** Muskelangiome. — 28) **Spitzy,** 29) **Taylor,** 30) **Osterhans,** Nervenplastik. — 31) **Lop,** Anästhesierungsapparat. — 32) **Dönitz,** 33) **Holzbach,** Zur Anästhesierungsfrage. — 34) **Courmont** und **Cade,** Kleinhirngeschwulst. — 35) **de Renzi,** Hirncysticercus und Leberechinokokken. — 36) **Anton** und **v. Bramann,** Hydrocephalus. — 37) **Hajek,** 38) **Kellner,** Kieferhöhlenempyem. — 39) **Kahler,** Cholesteatome der Nebenhöhlen. — 40) **Barret** und **Orr,** Unterbindung der Carotis ext. wegen Nasenbluten. — 41) **Alessandri,** Konservative Chirurgie bei Knochen- und Gelenkleiden. — 42) **Oppel,** Zur Nervenchirurgie. — 43) **Anglada,** Doppelseitige Schulterverrenkung. — 44) **Bovero,** Der Processus supracondyloideus humeri. — 45) **Villars** und **Canaguier,** Intramuskuläres Lipom. — 46) **Thon,** Traumatische Ulnarislähmung. — 47) **Waechter,** Epiphysenbruch des Radius. — 48) **Guzzi,** Traumatisches Handödem. — 49) **Bull,** Verrenkung des Os capitatum. — 50) **Reismann,** 51) **Vogel,** Narbenkontraktur der Hand. — 52) **Kofmann,** Bruch der Phalangen. — 53) **Hintz,** Sarkom einer Phalanx. — 54) **Bruce,** Hüftleiden und Ischias. — 55) **Gillette,** Unterbindung der A. iliaca communis. — 56) **Binnie,** 57) **Abbe,** 58) **Blake,** Aneurysmorrhaphie. — 59) **Morávek,** Kniescheibensarkom. — 60) **Schwarz,** Fibromatöse Verdickung der Achillessehne. — 61) **Niosi,** Syphilitische Erkrankung von subkutanem Gewebe des Oberschenkels. — 62) **Znojemsky,** Fersenbeinbrüche.

Berichtigung.

Aus der chirurgischen Klinik und Poliklinik in Basel,
Direktor: Prof. Dr. Wilms.

Behandlung akut eitriger Entzündungen mit heißer Luft.

Von

Dr. Hans Jselin,
I. Assistenzarzt.

Seit Bier die Hyperämie als Heilmittel wissenschaftlich und praktisch zu Ehren gebracht hat, ist das Interesse für die Behandlung der entzündlichen Prozesse rege geworden. Bier brauchte zur Heilung entzündlicher Krankheiten ausschließlich die passive Hyperämie, die

Digitized by Google

Stauung. Die aktive Hyperämie hält er dafür ungeeignet und will sie nur bei chronischen Vorgängen zur Unterstützung der Resorption angewendet wissen (vgl. Die Hyperämie als Heilmittel, bei Vogel, 1907 p. 422, ferner p. 158, 163, 164 und 250). Klapp[1] benutzt die heiße Luft erst, »wenn die Eiterung versiegt und die Entzündung abgeklungen ist, zur Erhöhung der Mobilisierung«. Ullmann[2] und auch Bier ließen mit Erfolg heiße Luft auf oberflächliche Geschwüre einwirken. Zur Bekämpfung phlegmonöser Entzündungen ist das alte Volksheilmittel Wärme bisher als heiße Luft noch nicht systematisch verwendet worden. Die vortrefflichen Tierversuche Schäffer's[3] haben uns Mut gemacht, die Heilwirkung der Wärme bei eitrigen frischen Entzündungen zu erproben. Die heiße Luft wurde gewählt, weil die Haut dabei am wenigsten leidet, und weil dieses Mittel am besten den chirurgischen Anforderungen an reinliche Wundpflege gerecht wird. Schäffer behandelte künstlich erzeugte subkutane Entzündungen am Tier; er gab den heißen Umschlägen den Vorzug. Unsere Erfahrungen am Menschen rechtfertigen die Wahl der heißen Luft.

Der Heißlufttherapie, dem sog. »Heizen«, geht immer der chirurgische Eingriff voran: In Bromäthernarkose und bei Blutleere wird der Abszeß gespalten, der Ursprung der Eiterung klargelegt, Eiter und nekrotisches gelöstes Gewebe werden mit physiologischer Kochsalzlösung ausgespült und die Eiterhöhle wird mit Jodoformgaze, die 2 Tage liegen bleibt, ausgelegt. Bei den eitrigen Sehnenscheidenphlegmonen legen wir die Schnitte von Klapp[1] an. Das Heizen beginnt am Tage nach der Operation.

Seit einem halben Jahre werden in der chirurgischen Poliklinik alle phlegmonösen Erkrankungen der oberen Glieder mit heißer Luft behandelt. Selbst auswärtige Kranke unterziehen sich gern der etwas zeitraubenden Kur, weil, wie sie sagen, die heiße Luft die Schmerzen nimmt. Erstaunlich war für uns die Verkürzung der Heilungszeit; die Eiterung hörte nach einigen Tagen auf, die Wunden reinigten sich rascher und schlossen sich schneller als ohne dieses Mittel.

Die Anwendung ist folgende: als Wärmequellen dienen uns die billigen Bier'schen Holzheizkästen. 2—3 Stunden täglich 2mal wirkt die Wärme ein. Die Kastentemperatur beträgt in halber Höhe 90 bis 110° C. Innerhalb dieser Grenzen bleibt der Wärmegrad an der Haut ziemlich unabhänig von der Kastentemperatur; fast immer zeigte das Thermometer 44—47° C., gleichgültig, ob es in einer Digitalfalte, oder auf der bloßen Haut oder unter dünnem trockenen oder feuchten Mullverband lag. Die rasche Blutzirkulation und die Schweiß-

[1] Klapp, Die Behandlung der Sehnenscheidenphlegmone. Berliner klin. Wochenschrift 1908. Nr. 15.

[2] Ullmann, Wiener klin. Wochenschrift 1901.

[3] Jean Schäffer, Der Einfluß unserer therapeutischen Maßnahmen auf die Entzündung. (Aus der Breslauer Hautklinik.) Stuttgart, Enke, 1907.

Digitized by Google

verdunstung scheinen schädliche Temperaturerhöhungen zu verhüten. Den konstanten Wärmegrad von 46° C an der Haut hat auch Wilms[4] 1898 bei »seiner forcierten Wärmebehandlung von Gelenkerkrankungen mittels einfachen Wärmeapparates« gefunden. Schäffer hält 46° für die wirksamste Temperatur. Daß die Hyperämie erwärmend in die Tiefe wirkt, haben die Temperaturmessungen in der menschlichen Harnröhre bei Wärmeanwendung auf den Damm von Wilms und auch Quincke bewiesen; Steigerung bis zu 3° konnte festgestellt werden. — Die Wirkung der heißen Luft äußert sich in bekannter Weise auf der Haut. Die geheizten Stellen werden ödematös. Genähte Wunden schwitzen klares Serum durch die Nahtlücken aus. Die künstliche Schwellung verschwindet meist über Nacht, die Rötung noch schneller.

Unsere Erfahrungen sollen an anderer Stelle ausführlich veröffentlicht werden, sie seien hier nur angedeutet: Entzündete Weichteilverletzungen wurden mit Erfolg geheizt; vernachlässigte durchgehende Fingerverletzungen, Fälle, in denen wir früher sofort amputiert hatten, konnten konservativ behandelt werden. Tiefe Hohlhandphlegmonen (drei Beobachtungen) heilten binnen 12—15 Tagen, tiefe Panaritien des ganzen Fingers mit teilweiser Nekrose der Sehnenscheide (5 Fälle) in 8—14 Tagen ohne Schädigung der Sehne. Bei drei eitrigen Sehnenscheidenphlegmonen mit Eiterung bis in die Hohlhand blieben die Sehnen mit ganzer Bewegungsfähigkeit erhalten. Diese Ergebnisse haben die fatale Prognose der eitrigen Sehnenscheidenphlegmonen gebessert und die Behandlung eitriger Entzündungen überhaupt zu einer erfreulicheren gemacht. Wir empfehlen dieses Verfahren genauer Prüfung.

---

1) **Niclot** et **Romary.** Les blessures par armes de chasse et l'infection. Contribution expérimentale.

(Revue de chir. XXVII. ann. Nr. 6.)

Die Jagdfeuerwaffen unterscheiden sich von denen des Heeres wesentlich durch Tragweite und Geschosse. Deshalb unterliegen auch die von ihnen gesetzten Verletzungen und die sie begleitenden Infektionen z. T. anderen Bedingungen. Wie die Verff. in einer Reihe von Kultur- und Schießversuchen unter wechselnden Anordnungen feststellten, können sich Bakterien an der Oberfläche des Bleies und der Schwarzpulverkörner nicht allzu lange lebend erhalten und nur schlecht vermehren. Beim Schrot spielt auch die Legierung, die Politur und die Oberflächenadhärenz für die Haftung der Mikrobenleiber eine wichtige Rolle. Die Vorladung ist je nach dem Material (Filz, Wolle, Fett, Wachs, Kautschuk, Papier- oder Stoffreste) in wechselndem Grade keimreich. Nach Schüssen auf sterilisierte Sandsäcke erwiesen sich die mit einer bestimmten Bakterienart beschickten Bleikörner fast immer keimfrei, die getroffenen Stellen des Sackes infiziert, ein Er-

[4] Wilms, Deutsche med. Wochenschrift 1898. Nr. 23.

Digitized by Google

gebnis, das die Verff. weniger dem »Abwischen« des Bleies an der Sackwand als dem Umstande zuschreiben, daß Blei und seine Legierungen an und für sich bakterientötend wirken. Die mittleren Körner eines auf eine Paraffintafel abgegebenen Schrotschusses sind weit keimärmer als die seitwärts gestreuten, welche oft Luftkeime mitreißen. Die lebendige Kraft und die Stichflamme der Pulvergase wirken eben mehr auf die zentralen Körner. Von infiziertem Schwarzpulver können nur einzelne unvollständig verbrannte Körner bei Nahschüssen noch Keime in die Wunde tragen, da die Verbrennungstemperatur mehr als 120° beträgt. Die Vorladung wird bei dieser Temperatur nur äußerlich sterilisiert (»geröstet«), so daß ihr meist keimreiches Material, wenn es ganz oder teilweise in der Wunde stecken bleibt, regelmäßig Infektionen bewirkt.

In Schußkanälen durch Gelatinezylinder werden im ganzen Verlaufe, besonders aber am Eingange, Keime abgesetzt.

Diese experimentellen Ergebnisse werden am lebenden Objekt durch mitgerissene Kleider- und Hautfetzen, die Zertrümmerung des Gewebes und die Art der Wundversorgung wesentlich abgeändert. Auch scheinen hier die Anaeroben (malignes Ödem) als Infektionserreger vorzuherrschen. Tetanusinfektionen sind die Verff. in ihrem Beobachtungsgebiete — Süd-Algier und Sahara — nicht begegnet.

Gutzeit (Neidenburg).

---

2) **G. Crile** (Cleveland). Surgical shock.

(Boston med. and surg. journ. 1908. Juni 25.)

C., dem wir schon verschiedene ausgezeichnete experimentelle und klinische Studien über das Wesen und die Bekämpfung des chirurgischen Choks verdanken, legt hier in einem in der Harvey-Gesellschaft in Neuyork gehaltenen Vortrage den Unterschied und die Beziehungen zwischen Hämorrhagie und Chok dar und knüpft daran allgemeine und spezielle Vorschläge seiner Verhütung und Behandlung.

Wenn sich die Hämorrhagie nicht sonst klinisch sicher bemerkbar macht, so gibt oft die Blutuntersuchung Aufschluß darüber, ob wir es mit einer Hämorrhagie oder mit einem Chok, den C. eine intravaskuläre Hämorrhagie nennt, zu tun haben. Bei einer echten oder extravaskulären Hämorrhagie findet man in klinischen Untersuchungen kurze Zeit nach Beginn Sinken des Hämoglobins und der roten Blutkörperchen und sofort, meist vor Eintritt jener Veränderung, Steigen der Leukocytenzahl, während beim Chok diese Blutbestandteile keine oder keine nennenswerte Veränderung zeigen.

C. warnt bei der Besprechung der mannigfachen psychischen Momente vor übertriebener Vorbereitung der Pat., die er ebenso verwirft wie zu nachlässige. Er erinnert an die allgemein bekannte, aber selbst in den besten Kliniken nur zu oft vernachlässigte Forderung, vor Beginn der Operation möglichst alles von dem Pat. fernzuhalten, was ihn unnötig aufregt. Der taktvollen Einleitung und sorgfältigen Durchführung der Narkose widmet er beherzigenswerte Worte.

Digitized by Google

Was die Beziehungen der Hämorrhagie zum Chok anlangt, so hebt C. die wohlbekannte Tatsache hervor, daß Kinder wie alte Leute auf Blutverlust gern mit schwerem Chok reagieren, sowie daß Pat., die viel Blut verloren haben, in größerer Chokgefahr schweben, und knüpft die Forderung an, in diesen Fällen die Vorsichtsmaßregeln zu verschärfen.

Hinsichtlich der chirurgischen Technik widmete er den einzelnen Körperteilen besondere Betrachtungen, aus denen Folgendes hervorgehoben sei. Bei Gehirnoperationen narkotisiert er im Gegensatz zu Horsley, der Chloroform verwendet, nur mit Äther, wenn auch die venöse Blutung beim Chloroform etwas geringer sein mag. Schonendste Eröffnung des Schädels, wenn möglich nicht mit Hammer und Meißel, sowie möglichst zarte Berührung des Gehirns erscheinen ihm wichtige, oft nicht genügend gewürdigte Gesichtspunkte.

Im Anschluß an die Erwägung, daß gesteigerter Hirndruck auf den intrakraniellen Blutdruck hemmend wirkt, event. so stark, daß letzterer für die Ernährung der lebenswichtigen Zentra nicht mehr ausreicht, sucht C. in Fällen von Hirngeschwülsten usw. alles mit besonderer Vorsicht zu vermeiden, was diesen Druck weiter vermindern kann.

C. erwähnt vier Fälle von Hirndruck, in denen im Beginn der Narkose die Atmung aussetzte; in zwei von diesen Fällen gelang es ihm unter gleichzeitiger künstlicher Atmung die Trepanation rasch genug auszuführen, worauf die Atmung spontan wieder begann. (Ref. hat zwei ganz gleiche Fälle in der chirurgischen Klinik in Breslau erlebt.)

Bei Operationen am Mund, Gesicht und Hals sind Blutverlust, Narkosenzufälle und Reflexe, welche die Herztätigkeit hemmen, die hauptsächlichsten zum Chok führenden Umstände, die sich jedoch alle bei genügender Vorsicht vermeiden lassen. Bei Operationen am Kehlkopf, Rachen und Nasen-Rachenraum gibt Verf. vorher Atropin und setzt außerdem die Reflexe durch Kokainisieren der Schleimhäute herab.

Eine große Rolle spielt der Chok bei Operationen in der Brusthöhle, wo Überfüllung der großen Venenstämme, ja akute Herzerweiterung die Folge unzweckmäßigen Vorgehens sein können. C. nimmt an, daß ein Teil der üblen Zufälle, die man durch Verdrängung oder Verlagerung der großen Gefäße und des Herzens zu erklären suchte, so eine bessere Erklärung finden. (Nach Ansicht des Ref. kann sich vielleicht aus der exakteren Beobachtung, die das Operieren in der Sauerbruch'schen Kammer oder in Überdruckapparaten erlaubt, eine Entscheidung über diese Frage gewinnen lassen.)

Bei Operationen am Bauch, von denen namentlich die wegen eiternder Prozesse vorgenommenen eine große Chokgefahr involvieren, vermeide man nach Möglichkeit Narkosen selbst mit Äther und suche mit Stickoxyd auszukommen event. durch Morphium eine wesentliche Ersparnis des Narkotikums zu erzielen.

Digitized by Google

Bei Chokgefahr durch Amputationen legt C. vorher den Plexus frei und kokainisiert ihn. Im traumatischen Chok operiert er nur dann unmittelbar nach der Einlieferung des Pat., wenn die Operation mit lokaler oder spinaler Anästhesie vorgenommen werden kann; andernfalls wartet er erst die Reaktion ab.

Zum Schluß bespricht C. die Wirkung der direkten Bluttransfusion auf den Blutdruck; während er unmittelbar nach einer solchen Transfusion eine Erhöhung des Druckes um 15 bis 120 mm Hg feststellen konnte, erreichte er durch venöse Kochsalzinfusion niemals mehr als wenige Millimeter. Dabei warnt er aber vor sogenannter Übertransfusion, die im Tierversuch die schwersten Störungen, wie Lungenödem, hervorrief. Andererseits stellte er fest, daß Tiere nach einer Bluttransfusion Chok hervorrufende Maßnahmen weit besser vertrugen.

C. warnt vor Bluttransfusion in Fällen von schweren organischen Herzveränderungen, da das Herz dann der zugemuteten Mehrarbeit nicht Herr wird, empfiehlt sie aber in Fällen von Chok bei sonst gesundem Herzen aufs wärmste, ganz besonders wenn Blutverlust die Ursache des Choks ist. **H. Bucholz** (Boston).

---

3) **H. Strasser.** Lehrbuch der Muskel- und Gelenkmechanik. I. Band: Allgemeiner Teil. Mit 100 Textfiguren.

Berlin, **Julius Springer,** 1908.

Das vorliegende Buch hat zum Gegenstand die Mechanik des menschlichen Stütz- und Bewegungsapparates. Auf diesen paßt ganz besonders der Vergleich mit einer Maschine, welche wunderbar kunstvoll gebaut ist und den mannigfaltigsten Aufgaben zu genügen vermag. Während die Erforschung der Vorgänge, durch welche in den Muskelfasern die mechanische Triebkraft erzeugt wird, wesentlich in das Gebiet der Physiologie fällt, geschieht die Erforschung des Maschinenbaues mit anatomischen Methoden. Die Einführung in die Maschinenlehre des Körpers muß eine der Aufgaben des anatomischen Unterrichtes und der Tätigkeit auf dem Seziersaale sein. Das vorliegende Lehrbuch soll im wesentlichen ein Hilfsbuch für den anatomischen Unterricht sein.

Das Werk zerfällt in einen allgemeinen und einen speziellen Teil. Letzterer soll sich besonders eng an den praktischen anatomischen Unterricht angliedern und eine spezielle Anleitung sein zum Studium der mechanischen Verhältnisse der Muskeln und Gelenke bei der Präparation. Im allgemeinen Teile, der jetzt vorliegt, werden die wichtigeren allgemeinen mechanischen Probleme, die sich in der Muskel- und Gelenkmechanik darbieten, klar formuliert und im vollen Umfang und Zusammenhang erläutert.

Von besonderer Wichtigkeit ist der erste Abschnitt, der den Mediziner in die Grundbegriffe der theoretischen Mechanik einführen soll. Gerade mit diesem Abschnitt füllt Verf. eine Lücke in der

Digitized by Google

medizinischen Literatur aus, da bis jetzt ein kurzer Leitfaden fehlt, der den Mediziner über die Grundprinzipien der Mechanik aufklärt, und in dem das Hauptgewicht nicht auf die Zusammenstellung von Formeln, sondern auf die Gewinnung richtiger elementarer Vorstellungen über das mechanische Geschehen und auf die Schulung des räumlichen Vorstellungsvermögens gelegt ist.

Der zweite Hauptabschnitt behandelt die allgemeinen mechanischen Verhältnisse des Skeletts und der Muskeln, der dritte führt den Leser in die allgemeinen Probleme der Gelenk- und Muskelmechanik ein. Hier werden an einzelnen Beispielen Untersuchungen über das Gleichgewicht der Kräfte im Ruhezustande des Gelenkapparates aus dem Gebiete der Statik und bei Bewegungen der Glieder untereinander aus dem Gebiete der Kinetik und Dynamik vorgeführt.

Ein ausführliches Literaturverzeichnis von Werken über theoretische und technische Mechanik, über Anatomie und Physiologie und Muskel- und Gelenkmechanik beschließt das lehrreiche Werk, dessen zweiter spezieller Teil besonders für den Chirurgen des Bewegungsapparates von großer Wichtigkeit sein wird. **Drehmann** (Berlin).

---

4) **A. Hoffa** und **A. Wollenberg.** Arthritis deformans und sogenannter chronischer Gelenkrheumatismus. Eine röntgenologische und anatomische Studie. Mit 178 Abbild. 299 S. Stuttgart, **Ferdinand Enke,** 1908.

Das vorliegende Werk, dessen Herausgabe H. nicht mehr erleben sollte, berichtet über Studien, welche dieser gemeinschaftlich mit seinem Assistenten W. unternahm, um das unklare Gebiet der chronischen Gelenkkrankheiten, die gewöhnlich unter der Rubrik des chronischen Gelenkrheumatismus zusammengeworfen werden, zu klären.

In der Einleitung stellen die Autoren eine Einteilung der Gelenkkrankheiten auf im Vergleich zu der Einteilung früherer Autoren. Die weiteren Ausführungen sollen zeigen, daß die Osteoarthritis deformans einerseits und die Polyarthritis chronica primitiva progressiva, sowie der sekundäre chronische Gelenkrheumatismus andererseits voneinander in klinischer wie anatomischer Beziehung streng zu trennen sind. In der weiteren Ausführung werden die drei Krankheitsbilder unter Darstellung zahlreicher Krankengeschichten, Röntgenbefunde und anatomischer Untersuchungen genau präzisiert. Der anatomische Teil stellt die Habilitationsschrift W.'s dar.

Die Arthritis deformans, die nur eine kurze Besprechung erfährt, da später aus der Feder W.'s eine ausführliche Veröffentlichung erfolgen soll, zeigt im Röntgenbild außer Deformationen, die sich rein mechanisch durch Belastung eines für seine Aufgabe nicht genügend tragfähigen Knochens erklären lassen, noch Gestaltsveränderungen durch aktive Knochenneubildung. Die nach Sauerstoffeinblasung hergestellten Röntgenbilder zeigen, daß eine Kapselschrumpfung mit Ver-

Digitized by Google

ödung der Gelenkhöhle nicht nachweisbar ist. Die Synovialis scheint nur mäßig verdickt und mit geringgradigen Wucherungen versehen. Die anatomischen Untersuchungen bestätigen diesen Befund, ebenso die ausführlichen mikroskopischen Untersuchungen der Synovialis. Die letzteren zeigen, daß prinzipielle Unterschiede im anatomischen Bilde der Synovialis zwischen Arthritis deformans und Arthritis traumatica nicht vorliegen. Ätiologisch unterscheiden Verff. eine spontane, eine reaktive im Senium, nach Traumen oder Entzündungen und eine neurogene Arthritis deformans.

Therapeutisch interessieren uns einige Resektionen des Schenkelkopfes bei deformierender Arthritis des Hüftgelenkes und die Exstirpation subpatellarer Fettzotten am Kniegelenk. Die Erfolge des letzteren Eingriffes sind aus den Krankengeschichten nicht zu erkennen.

Die primäre chronische progressive Polyarthritis, ein progredienter Prozeß, der häufig schon im frühen Alter beginnt und außer den Gelenken auch Sehnenscheiden und Schleimbeutel ergreift, von unbekannter Ätiologie, zeigt im Röntgenbilde keine Knochendeformationen, sondern im Vordergrunde stehen Atrophie, Kapselschrumpfung und Kontraktur. Erst in späteren Stadien kommt es durch Hinzutreten von Arthritis deformans zu Wucherungen.

Die dritte Gruppe, der sekundäre chronische Gelenkrheumatismus, der sich nach einem akuten Stadium entwickelt, zeigt fast die gleichen Röntgenbefunde, nur daß die Ankylosierungsprozesse und Synostose ganzer Skelettabschnitte eine größere Rolle spielen, dafür aber der Ernährungszustand der Knochen eher eine Besserung erfährt.

Ein großes Kapitel behandelt die Anatomie der chronischen progressiven Polyarthritiden. Einer ausführlichen Übersicht der in der Literatur niedergelegten Befunde folgt eine breite Darlegung der eigenen makroskopischen und mikroskopischen Befunde, auf deren Wiedergabe hier nicht näher eingegangen werden kann. Der Befund erinnert an die Bilder, die wir bei der infektiösen Arthritis finden.

Wir hoffen, daß das Buch eine Anregung geben möge, besonders auf dem Gebiete der Ätiologie dieser Gelenkerkrankungen weiter zu forschen, damit wir in die Lage kommen, prophylaktisch gegen dieses schwere Leiden etwas zu erreichen, gegen das unsere Therapie so gut wie aussichtslos ist. **Drehmann** (Breslau).

---

5) **Alamartine.** Ostéo-arthropathies hypertrophiantes d'origine tuberculeuse. Le rôle de la tuberculose dans le syndrome de P. Marie.

(Revue de chir. XXVII. ann. Nr. 6.)

Die aus der Klinik Poncet's hervorgegangene Arbeit erbringt den Nachweis, daß eine ziemlich große Zahl hypertrophierender Knochengelenkentzündungen unter der von P. Marie beschriebenen Form, mit und ohne Trommelschlägelfinger, auf Tuberkulose zurückzuführen sind. Ebenso wie beim Rheumatismus tuberculosus Poncet's

Digitized by Google

handelt es sich nur um eine Toxinwirkung der Tuberkelbazillen; die typischen tuberkulösen Gewebsbildungen, -zerstörungen und -verkäsungen fehlen regelmäßig. Rarefizierende Prozesse im Mark rufen eine entzündliche Wucherung der subperiostalen Knochenschichten mit starker Osteophytenbildung hervor. Dazu kommen Veränderungen der Gelenkflächen von einfacher Knorpelerosion bis zur Synostose. Das Röntgenbild läßt das Fortschreiten und die verschiedenen Stadien der Krankheit gut erkennen.

Nach A.'s Schätzung sind in mindestens 25% aller Fälle andere Organe tuberkulös erkrankt; auf latente Tuberkulose ist bisher nur sehr selten gefahndet.

Auch klinisch gleichen sich der tuberkulöse Rheumatismus und die P. Marie'sche Krankheit insofern, als bei beiden subakute, von schmerzhaften Gelenkschwellungen begleitete Anfälle zu beobachten sind.

In manchen Fällen von frühzeitiger P. Marie'scher Krankheit scheint erbliche Tuberkulose (Hérédo-dystrophie tuberculeuse) eine Rolle zu spielen.

Literaturverzeichnis von 59 Nummern. **Gutzeit** (Neidenburg).

---

6) **E. C. Titus.** An improved treatment of gonorrheal arthritis (so-called gonorrheal rheumatism).

(New York med. record 1908. Juli 25.)

T. fand, daß statische Elektrizität auf gonorrhoische Prozesse günstig wirkt.

Er führt in Simslage eine eigens konstruierte Vakuumröhre in den Mastdarm ein und steigert den Strom ganz allmählich. Die Behandlung muß ganz schmerzlos sein und eher wohltuend wirken. Es soll ein direkter bakterizider Effekt auf die tiefsitzenden Gonokokken durch die Entwicklung von Sauerstoff- und Salpetersäureanhydrid (in statu nascendi) in den Geweben stattfinden; außerdem befördern die Stromwellen die Zirkulation in den erkrankten Partien und wirken u. a. als Massage.

Verf. gibt an, daß die günstigen Erfolge, die man mit der Influenzmaschine im allgemeinen auf infektiöse Prozesse ausüben kann, den meisten Ärzten noch ganz unbekannt sei. Er habe selbst eine große Reihe von überzeugenden Experimenten darüber angestellt.

Die Behandlung vom Mastdarm geht von der Annahme aus, daß aus Mitbeteiligung von Prostata und Samenblase die meisten gonorrhoischen Allgemeininfektionen und speziell die Nachschübe für den gonorrhoischen Gelenkrheumatismus herzuleiten seien.

Die behandelten Erfolge erscheinen um so mystischer, als Verf. selbst die »aktinische Wirkung der Vakuumtube in die Gewebe nur auf eine Tiefe von 2—6 mm« abschätzt. **Loewenhardt** (Breslau).

Digitized by Google

7) **S. Gara.** Die Behandlung der schweren Ankylosen der Gelenke mit Fibrolysin.

(Wiener klin. Wochenschrift 1908. Nr. 12.)

Bei einer Anzahl bis dahin vergeblich und sehr lange behandelter Ankylosen gelang es G. durch tägliche Fibrolysininjektionen, im Durchschnitt etwa nach 20, leicht, ausgiebige Exkursionen mit den Gelenken zu machen. Da die Mobilisierungen immerhin schmerzhaft sind, gibt er gern $^1/_2$ Stunde vorher Aspirin. Die Injektionen allein machen natürlich nicht die Gelenke mobil, sondern ermöglichen nur durch Erweichung des Bindegewebes die Mobilisation.

Renner (Breslau).

---

8) **C. Ritter.** Eine neue Methode der Sehnennaht.

(Med. Klinik 1908. p. 1191.)

Ein Stück einer Arterie oder Vene desselben Menschen wird als Schaltstück zwischen die beiden angefrischten Sehnenstümpfe eingefügt und mit ihnen vernäht. Beiderseits ragen die Sehnenstümpfe etwas in das Rohr hinein. Der Zwischenraum zwischen ihnen und dem umgebenden Gefäßrohr wird, besonders nach Operationen unter Blutleere, sich nachher alsbald mit Blut füllen. Demnach wird eine Verbindung durch lebendes Gewebe hergestellt; die Länge des Spaltes zwischen den Sehnenstümpfen spielt keine Rolle, da man das Ersatzgefäßrohr beliebig lang anwenden kann; auch der verschiedenen Breite der Sehne läßt sich ein Gefäßrohr — z. B. von der Breite einer Vena saphena — nach Bedarf anpassen, indem es einmal, dank seiner Elastizität, zusammenschnurrt, und das andere Mal künstlich dadurch verbreitert werden kann, daß man die Gefäßwand spiralig aufschneidet, so über die Sehne stülpt und alsdann die Spiralschnitte durch feinste Nähte vereinigt (Abbildungen). Das Verfahren bewährte sich bei einer veralteten Sehnenverletzung (Krankengeschichte).

Georg Schmidt (Berlin).

---

9) **Nerking.** Narkose und Lezithin. (Aus der biochemischen Abteilung des Instituts für experimentelle Therapie zu Düsseldorf.) Vorläufige Mitteilung.

(Münchener med. Wochenschrift 1908. Nr. 33.)

Die Wirkung der Narkotika auf den Organismus besteht nach der heut geltenden Lehre darin, daß sie von den Lipoiden bzw. dem Lezithin des Zentralnervensystems aufgenommen werden und damit gewissermaßen eine feste Lösung bilden. Es drängt sich nun die Frage auf, ob es möglich ist, diese Verankerung dadurch aufzuheben, daß man den narkotisierten Tieren andere Lezithine intravenös einspritzt. Nach den Versuchen N.'s scheint es tatsächlich zu gelingen, dadurch die Narkose abzukürzen. Näheres will N. später mitteilen; für jetzt sich mit der kurzen Erwähnung nur die Priorität auf diesem Arbeitsfelde sichern!

Kramer (Glogau).

Digitized by Google

10) **De Witt Stetten** (New York). The modern administration of general anaesthesia in mouth, nose and pharynx surgery.

(New York med. journ. 1908. Juli 18.)

S. empfiehlt die Intubationsmethode, deren Technik er eingehend beschreibt. 15 Minuten vor Beginn der Narkose gibt er 0,01 Morphium mit $^1/_2$ mg Atropin. Die Narkose wird mit Chloroform oder einer Chloroformmischung eingeleitet. Wenn sie einigermaßen tief ist, werden die Nasenhöhlen und der Rachen mit 4%iger Kokainlösung mit 1:5000 Adrenalin betupft. S. legt größten Wert auf diese Manipulation, um völlige Trockenheit und Beseitigung aller Reflexe in Nase und Rachen zu erzielen, und führt das Fehlschlagen seiner ersten Versuche direkt auf die Unterlassung des Kokainisierens zurück. Zur Intubation verwendet er zwei Nélatonkatheter mit seitlicher und endständiger Öffnung an dem konischen Ende. Weite Nr. 25 bis 27 Charrière. Die gut eingefetteten Katheter werden so weit eingeführt, daß die seitliche Öffnung dem Kehlkopfeingange gegenüber zu liegen kommt. Die Entfernung vom Naseneingange beträgt bei Erwachsenen 17 cm. Darauf wird die Zunge vorgezogen und fixiert und der hintere Teil von Mund und Rachen fest mit Gaze ausgestopft. Bei Nasenoperationen führt S. zwei Katheter in den durch Sperre weit geöffneten Mund ein und fixiert sie jederseits in derselben Höhe. Darauf stopft er Gaze in den hinteren Teil des Mundes und den Nasen-Rachenraum. Bei Operationen im Rachen wendet er die von Kuhn warm empfohlene Intubation des Kehlkopfes an, für die er sich ein sehr einfaches handliches Instrument konstruiert hat. S. schließt sich der Meinung Kuhn's an, daß diese Methode, mit Überdruck kombiniert, die komplizierteren Apparate verdrängen wird. Für die Narkose selbst verwendet er meist einen kleinen Trichter, bedient sich aber gelegentlich auch eines Sauerstoffapparates. Er bevorzugt das Chloroform, weil die Narkose im ganzen ruhiger ist, und warnt speziell vor Äther bei gleichzeitiger Verwendung des Paquelin.

H. Bucholz (Boston).

---

11) **W. Spielmeyer** (Freiburg). Veränderungen des Nervensystems nach Stovainanästhesie.

(Münchener med. Wochenschrift 1908. Nr. 31.)

Während in mehreren anderen Fällen die von S. auf Krönig's Veranlassung vorgenommene Untersuchung des Rückenmarks von Pat., bei denen einige Zeit vor ihrem Tode die Stovain-Lumbalanästhesie (0,05—0,07 bzw. 0,1—0,12 Stovain) angewandt worden war, keine Veränderungen ergeben hatte, fanden sich solche in auffallender Art bei vier Fällen, die hohe Stovaindosen erhalten hatten. Eine dieser Pat. war 40 Stunden nach der Lumbalanästhesie unter schweren Atmungsstörungen und Koma zugrunde gegangen; außer chromolytischen Vorgängen zeigte das Rückenmark Schwellung und Abrundung

Digitized by Google

der Zellkörper, Auflösung der Kernmembran und Zerfall der Kernkörperchen als Folge der durch das Stovain hervorgerufenen Atmungslähmung. In den drei übrigen Fällen, in denen der Tod an Karzinose oder Peritonitis usw. 2—8 Tage nach der Operation erfolgt war, waren an den großen polygonalen motorischen Zellen des Rückenmarks, d. h. des Vorderhorns, Auftreibung und Abrundung, vom Kern nach der Peripherie fortschreitende Chromolyse, Verlagerung des Kernes, Fältelung oder Auflösung der Kernkapsel nachweisbar. Daß diese Veränderungen der motorischen Zellen, die den Zellaffektionen in den zugehörigen Nervenkernen nach Zerstörung der Achsenzylinder entsprechen, auf die Stovainwirkung zurückzuführen waren, bewiesen die Versuche an Tieren, die nach intraduralen Stovaininjektionen analoge Veränderungen, selbst (Hunde und Affen) Degenerationen in den hinteren Wurzeln und Hintersträngen erkennen ließen.

Kramer (Glogau).

---

12) **Chaput.** De la rachistovainisation.

(Presse méd. 1907. Nr. 94.)

C. ist begeisterter Anhänger der Rückenmarksanästhesie mit Stovakokain, d. i. eine Mischung von 3 Teilen Stovain mit 1 Teil Kokain; er injiziert davon 4 ccm in einer 2%igen Lösung, das sind 0,08 Stovakokain, und hat damit vollständige Anästhesie selbst bei Operationen am Kopf und den oberen Gliedmaßen erzielt. Üble Zufälle will er niemals gehabt haben und erklärt die bisher beobachteten für Fehler der Technik oder als Folgen der nicht beachteten Kontraindikationen oder als Zufälle, die nicht der Rückenmarksanästhesie zur Last zu legen seien.

Verf. hält für nötig, vorher 10 bis 20 ccm Rückenmarksflüssigkeit zu entleeren, und gibt bei nervösen Personen 1 Stunde vorher $^1/_4$ mg Skopolamin. Bei drohendem Kollaps gibt er Koffein, und gegen nachträgliche Kopfschmerzen hilft ihm sicher die Entleerung von 10 bis 20 ccm Rückenmarksflüssigkeit.

Fehre (Dresden).

---

13) **Schüller.** Die röntgenographische Darstellung der diploëtischen Venenkanäle des Schädels.

(Fortschritte auf dem Gebiete der Röntgenstrahlen Bd. XII. Hft. 4.)

Dupuytren hat gelegentlich eines Experimentes am Hundeschädel zufällig die Existenz großer Venenkanäle in der spongiösen Substanz des Schädels entdeckt; diese Kanäle führen einen großen Teil des Gehirnblutes ab, so daß der Sinus longitudinalis meist eine relativ enge Lichtung aufweist. Auch beim Menschen ist die Diploë des Schädels von einem Netz größerer Venenkanäle durchzogen, deren genaue Beschreibung wir Breschet verdanken. Nach ihm entspringen die Venen der Diploë aus dem spongiösen Gewebe der Hirnschädelknochen mit großen Zweigen, die sich plötzlich bilden. Die Knochenkanäle, in welchen diese Venen eingeschlossen sind, verlaufen meist näher der inneren Tafel als der äußeren; bisweilen sind sie in einer

Digitized by Google

kleinen Strecke nach der Hirnhöhle zu oder nach außen offen. Man findet sie leichter an Schädeln, die eine größere Dicke haben, und wo die Diploë stärker entwickelt ist. Es scheint, daß die Schädel des weiblichen Geschlechtes sie öfters darbieten als die der Männer. Auch sonst ist die Stärke der diploëtischen Venen, ihre Länge und die Anzahl ihrer Zweige zahlreichen Verschiedenheiten unterworfen. Sie endigen entweder an der inneren oder an der äußeren Oberfläche des Schädelknochens in jenen Venen, die in ihrer Nähe vorbeiziehen. Die am skelettierten Schädel erkennbaren Knochenlöcher über dem Hinterhauptloch, über der Schläfengegend und unter dem Augenbrauenbogen verraten das Vorhandensein und den Durchmesser der diploëtischen Kanäle. An der Innenfläche des Schädels begegnet man ihren Öffnungen meist an der Furche der Arteria meningea media. Die Kanäle treten häufig an den Suturen von einem Knochen auf den anderen über. Noch öfter jedoch hören die Kanäle, wenn sie an die Nähte gelangen, plötzlich auf und bilden eine Art Blindsack. Am unbeständigsten und unregelmäßigsten sind die diploëtischen Venen des Stirnbeines; die des Scheitelbeines zeigen öfters gegen das Tuber parietale zu Erweiterungen, die wie Varicen aussehen.

Die physiologische Bedeutung des diploëtischen Venensystems wurde schon von Breschet erkannt und entsprechend gewürdigt. Diese Venen stellen die Kollateralen der intrakraniell gelegenen Venensinus dar. Wenn in diesen letzteren irgendein Hindernis des Blutabflusses besteht, wie z. B. Verstopfung der Lichtung durch Thrombose oder Kompression von außen, so können die diploëtischen Venen in reichlichem Maße zum Ausgleich der Zirkulationsstörung im Inneren des Schädels beitragen. Auf Grund einiger vom Verf. gesammelter Beobachtungen erscheint es sogar, daß bei Aktivierung eines derartigen Kollateralkreislaufes eine beträchtliche Erweiterung der diploëtischen Venen eintreten kann, ähnlich wie wir dies an anderen Körperstellen so häufig beobachten, z. B. beim Caput medusae der Bauchwand. Zur Annahme einer derartigen Erweiterung wurde Verf. veranlaßt durch die Beobachtung einzelner abnorm weiter Brechet'scher Kanäle in dem folgenden Falle:

Ein 43jähriger Schneider erkrankte im September 1907 an Jackson-Epilepsie; im weiteren Verlaufe stellte sich eine Parese der rechten unteren Extremität ein. Das Röntgenbild ergab das Vorhandensein eines außerordentlich breiten Breschetschen Kanales (s. Fig.). Bei der Operation ergab sich der Scheitelknochen als sehr dick; es fand sich eine nußgroße Geschwulst, ein Gliom, die offenbar einen Druck auf den Sinus longitudinalis ausgeübt hatte, wodurch die Erweiterung der Vena diploëtica zustande kam. Ein ähnlicher Fall fand sich bei einem 25jährigen Bauer, auch dieser wurde operiert; hier war die Blutung aus dem Knochen noch stärker, so daß Pat. daran starb.

Zusammenfassend gibt Verf. an: die diploëtischen Venen des Schädels (Breschet'sche Venen) können mit Hilfe der Röntgenographie schon beim Lebenden dargestellt werden.

Bei Vorhandensein eines drucksteigernden Prozesses (Hirngeschwulst) im Schädel scheint eine Erweiterung von diploëtischen

Digitized by Google

Venen zustande kommen zu können, so zwar, daß sie einen beträchtlichen Teil des sonst durch die Sinus durae matris fließenden Hirnblutes nach außen fördern.

Der Nachweis einer derartig erweiterten Vene ist von diagnostischer Bedeutung, weil ihr Ausgangspunkt zusammenfallen kann mit dem Sitze der intrakraniellen Geschwulst und somit direkt auf letzteren hinweist. **Gaugele** (Zwickau).

---

14) **C. E. de M. Sajous.** Les sécrétions internes. L'appareil nerveux-hypophyséo-surrénal.

(Gaz. des hôpitaux 1908. Nr. 29.)

»Die Hypophysis stellt ein Zentrum dar, das mit Hilfe des N. hypophyseo-suprarenalis die Funktionen der Nebennieren regelt und sekundär der Fixation des Sauerstoffes der eingeatmeten Luft an das Blut und der Regulation der organischen Verbrennungen vorsteht.« Daß all dieses mit Hilfe des Splanchnicus vor sich geht, hat S. schon früher ausgesprochen (vgl. Zentralblatt 1908 Nr. 6), hier gibt er eine Schilderung des ganzen nervösen Apparates (Nerf hypophyséo-surrenal). Die Bahn beginnt im Lobus post. der Hypophysis cerebri, verläuft im Infundibulum, Tuber cinereum, Boden des 3. Ventrikels weiter durch Medulla oblongata ins Rückenmark. Unterhalb des Austrittspunktes der 3. Dorsalwurzel verlassen die Fasern das Rückenmark, verlaufen im Sympathicus, beteiligen sich am N. splanchnicus major und enden in den Plexus suprarenales. **V. E. Mertens** (Kiel).

---

15) **A. W. Wischnewski.** Zur Technik der osteoplastischen Radikaloperation der Stirnhöhle.

(Russ. Archiv für Chirurgie 1908. [Russisch.])

Die zahlreichen bisher geübten Methoden haben W. nicht befriedigt. Er hat daher an der Leiche ein weiteres Verfahren ausgebildet.

Der Schnitt beginnt am Processus zygomaticus des Stirnbeines in Höhe etwa des äußeren Endes der Augenbraue, zieht im Bogen (auf Grund der Zeichnung geschätzt ca. zwei Querfinger oberhalb der Braue) zum Nasenansatz und dann lateralwärts ein kleines Stück am inneren Lidwinkel vorbei. Das Periost wird kopfwärts etwas abgeschoben und dann mit einer (kleinen Farabeuf'schen) Säge die vordere Wand des Sinus frontalis samt dem Arcus superciliaris und einem Stück des Proc. zygom. flach abgesägt, so daß sie, am Periost hängend, nach unten geklappt werden kann. Gegen Ende des Sägens muß man darauf achten, daß man mit dem Instrument hauptsächlich an den Seiten, weniger in der Mitte arbeitet, weil man sonst gelegentlich — aber selten — mit den dort liegenden Gefäßen in Konflikt geraten kann. Nach Ausräumung des Sinus wird in die Nase drainiert, der Deckel aber aufgeklappt und angenäht.

Die feine Narbe, die in Stirnfalten gelegt werden kann, hält W.

Digitized by Google

für weniger entstellend, als die eingesunkene Stirn nach Anwendung anderer Methoden. **V. E. Mertens** (Kiel).

---

16) **K. Witzel.** Entwicklung der Kiefer und der Zähne beim Menschen.

(Zentralstelle für Zahnhygiene 1907.)

Das vorliegende Werk ist kein Lehrbuch im gewöhnlichen Sinne des Wortes, sondern ein Atlas von 75 Tafeln mit beigefügtem Text in deutscher, französischer und englischer Sprache. Die ersten 10 Tafeln bringen die zum Verständnis der komplizierten Vorgänge bei der Entwicklung der Zähne und Kiefer notwendigen Zeichnungen In objektiver Form, ohne jede Replik des Verf.s, werden uns die bekannten Bilder zur Entwicklungsgeschichte der Kiefer nach Kölliker, Binodi, Albrecht und Röse vorgeführt. Tafel 11—34 sind musterhafte Photogramme aus der großen Schädelsammlung des Verf.s, an denen die Entwicklung der Zähne und der Kiefer von der frühesten Embryonalzeit an bis zum höchsten Greisenalter (Schädel einer 105-jährigen Frau) demonstriert wird. Tafel 35 ist ein instruktives Nervenpräparat, aus dem ersichtlich ist, wie nahe die Wurzelspitze der unteren zweiten Prämolaren dem Hauptstamm des Nerv. mandibularis liegt, und wie schwer bei einer Wurzelspitzenresektion eine Verletzung dieses Nerven zu vermeiden ist. Weiter ersieht man aus diesem Präparat an der Lagerung des unteren Weisheitszahnes, wie leicht bei der verhältnismäßig häufigen Retention dieses Zahnes eine Druckneuralgie des Trigeminus entstehen kann. Die folgenden Tafeln bringen ausgezeichnete Röntgenogramme von Schädeln der verschiedenen Altersstufen, an denen insbesondere die Beziehung der bleibenden Zähne zum Milchgebiß, die Anatomie der Wurzelbildung sowie das Verhältnis der unteren Zähne zum Canalis mandibularis studiert werden kann. Auf Tafel 59 sehen wir, wie ausnahmsweise bei der Wurzelbildung eines retinierten Molaren die noch nicht verkalkten Teile des Zahnsäckchens den Canalis mandibularis zangenförmig umfassen, so daß dieser später durch die fertig entwickelte Wurzel hindurchgeht. In einem solchen von Röse beschriebenen Falle wurden bei der Extraktion des Zahnes Nerv. und Arter. mandibularis, die durch ein Foramen in der distalen Wurzel des Weisheitszahnes verliefen, zerrissen. Eine profuse Blutung, sowie eine dauernde Anästhesie im ganzen Bereich des Nerven waren die Folge. Die letzten 3 Tafeln sind Röntgenogramme des Schädels von Lebenden, eines 8jährigen Mädchens, eines 11jährigen Knaben und des Gesichtsschädels des Verf.s.

Das ganze Werk ist mit großem Geschick und großem Fleiß zusammengestellt. Die musterhafte Sammlung von Photo- und Röntgenogrammen wird dem Buche einen dauernden Platz in jedem zahnärztlichen Lehrinstitut sichern. **Boennecken** (Prag).

Digitized by Google

17) **Lerda** e **Marangoli.** La pratica delle injezioni anestetiche perineurali nella chirurgia alveolare e dentaria.

(Stomatologia 1908. Nr. 4.)

Verff. empfehlen, gestützt auf ihre klinische Erfahrung und auf Leichenversuche, für schwierige oder multiple Zahnextraktionen, sowie für Operationen am Alveolarfortsatz die perineurale Anästhesierung der entsprechenden Nervenstämme vor ihrem Eintritt in den Kieferknochen. Behufs Analgesie des Oberkiefers führen sie eine lange Hohlnadel von der Mundhöhle aus »in den Sulcus, der das Ende des Alveolarfortsatzes des Oberkiefers von der Prominenz des Hamulus des Processus pterygoideus trennt, etwa $^1/_2$ cm medial vom Alveolarfortsatz und hinter dem letzten Molaren« ein und nach einigen tastenden Versuchen in die Fossa spheno-maxillaris. Sie injizieren 4—6 ccm einer 0,5%igen Kokainlösung, der Adrenalin beigefügt ist.

Die Analgesierung des Unterkiefers nach L. und M. deckt sich übrigens vollkommen mit dem Verfahren H. Braun's (conf. dessen bekanntes Buch) zur perineuralen Injektion des N. alveolaris inf. und lingualis, nur daß jene Autoren die 0,5%ige Kokainlösung in den oben bezeichneten größeren Mengen (4—6 ccm) anwenden. Dabei haben sie allerdings mitunter leichtere Kokainvergiftungen erlebt.

A. Most (Breslau).

---

18) **Reinmöller.** Das dentale Empyem des Antrum Highmori. 44 Seiten. 28 Abbildungen und 4 Tafeln.

Rostock, **G. B. Leopold**, 1908.

Unter Anfügung von 20 selbstbeobachteten Fällen stellt R. den Satz auf, daß das dentale Empyem der Highmorshöhle weit häufiger sei, als man bisher annahm. Röntgenverfahren und Untersuchung der Zähne mit dem Induktionsstrom erleichtern die Diagnose wesentlich, indem das Röntgenbild die Granulationsherde über den Wurzeln als Schatten erkennen läßt, der Induktionsstrom Aufschluß gibt, ob die Pulpa noch lebt.

Verf. bespricht des näheren die Diagnose und warnt davor, im Konservieren schlechter Zähne zu weit zu gehen.

Als Therapie für das akute Empyem empfiehlt sich Spülung von der Alveole aus. Für die Behandlung des chronischen Empyems kommt entweder die Cooper'sche Methode, d. h. Eröffnung der Highmorshöhle durch eine Zahnalveole, oder die Desault'sche in Betracht, die die Höhle von der facialen Wand aus freilegt. Verf. operiert immer in Lokalanästhesie (Novokain-Suprarenin). Gegen den Nachschmerz gibt er Pyramidon 0,1—0,3 mit Dionin 0,01—0,03. Als Mundspülflüssigkeit empfiehlt er $^1/_2$%igen Thymolspiritus oder Kochsalzlösung.

Ein Schlußkapitel ist der Nachbehandlung und Prothesenanfertigung gewidmet.

Deetz (Homburg v. d. H.).

Digitized by Google

19) **Schönstadt.** Zur plastischen Technik nach Oberkieferresektion.

(Zeitschrift für ärztliche Fortbildung 1908. Nr. 14.)

Um das Herabsinken des Auges der operierten Seite und die hierdurch bedingte Entstellung und Sehstörung (Doppelbilder) zu verhindern, mobilisiert S. die mittlere Nasenmuschel durch Einknicken an ihrem Ansatz und befestigt sie mit dem freien Rand am Periost des Stumpfes des Jochbogens. Die dem Augapfel zugekehrte Fläche wird durch Abpräparieren der Schleimhaut wund gemacht und gibt ihm eine gute knöcherne Stütze.

Sollte die mittlere Muschel geopfert werden müssen, so empfiehlt es sich, einen Lappen der Nasenscheidewand in ähnlicher Weise zu verwenden. **Gutzeit** (Neidenburg).

---

20) **J. Nicolaysen.** Fractura radii hos börn.

(Norsk mag. for laegevid. 1908. Nr. 8.)

Die Bajonettstellung der Hand ist bei Kindern selten deutlich ausgeprägt und gehört nicht zu den regelmäßigen Befunden des typischen Radiusbruches. Die Knochenverletzung besteht in der Regel in einer queren Infraktion mit dorsaler Verschiebung des unteren Bruchstückes.

Sowohl die Fraktur wie die Epiphysenlösung der Speiche zeigen große Neigung, die nach eingetretener Konsolidation der Bruchflächen zurückgebliebenen Dislokationen nachträglich wieder auszugleichen. Bei einem 12jährigen Knaben, bei dem sich, wie das Röntgenogramm zeigte, eine vollständige Reposition nicht erreichen ließ, stellte N. 6 Monate später ein ideales Heilungsresultat fest. Diese Tatsache ist wichtig für die Beurteilung von Behandlungsmethoden auf Grund von Röntgenbildern. Man beachte die Frakturlinie, die nicht vor Ablauf von 4—6 Wochen nach der Knochenheilung zu verschwinden pflegt. Nur Röntgenbilder, welche die Frakturlinie noch zeigen, können zur Beurteilung der Resultate einer Behandlungsmethode dienen. Die auf späteren Bildern sichtbaren Veränderungen demonstrieren die Naturheilung. **Revenstorf** (Hamburg).

---

21) **Lange.** Strain-fractures of the knee.

(Annals of surgery 1908. April.)

Abrißfrakturen kommen an den Knochen des Kniegelenkes infolge der vielen starken Bänder nicht selten vor. Abgesehen von dem durch Spannung des Lig. patellae hervorgerufenen Kniescheibenbruch können folgende Zerrungen Rißbrüche an den Kondylen des Gelenkes hervorrufen: 1) Hyperextension solche der Kreuzbänder und der seitlichen Bänder. 2) Seitliche entweder von innen nach außen oder umgekehrt wirkende Zerrung solche der inneren oder äußeren Seitenbandansätze. 3) Aus- oder einwärts rotierender Zug. Verf. vermochte an der Leiche an einem über die Tischkante gewaltsam gestreckten Knie eine Fraktur

Digitized by Google

in der Epiphysenlinie des Oberschenkels hervorzurufen. Die Rißbrüche werden nach Einführung der Röntgendurchleuchtung häufiger als sonst erkannt. **Herhold** (Brandenburg).

22) **Tietze.** Beiträge zur Kenntnis des Entstehungsmechanismus und der wirtschaftlichen Folgen von Fersenbeinbrüchen.

(Archiv f. Orthopädie, Mechanotherapie u. Unfallchirurgie Bd. IV. Hft. 4.)

In dieser Arbeit stellt Verf. einen Rißbruch des Fersenbeines, wie er in den landläufigen Abhandlungen so häufig beschrieben ist, mit anderen Autoren entschieden in Abrede und kann auch den Befund von isolierten Brüchen seitlicher Fortsätze nicht bestätigen. Es lag vielmehr stets ein Kompressionsbruch des Fersenbeines vor, dessen Zustandekommen nicht allein auf Rechnung einer Belastung von oben zu setzen ist, sondern es spielen auch der Bodendruck, der Bandapparat und die Spaltrichtung des Knochens eine entscheidende Rolle. Die Bruchform wechselt in hohem Grade je nach der Richtung der einwirkenden Gewalt.

Während früher die wirtschaftlichen Folgen der Fersenbeinbrüche, die in den meisten Fällen mit ausgesprochenem Plattfuß, Verdickung der Ansatzstelle der Achillessehne, einer Verbreiterung des Fersenbeines bei gleichzeitiger Höhenabnahme verheilen, äußerst ungünstig hingestellt wurden, hat sich die Statistik dieser Brüche in den letzten Jahren bei einer zielbewußten mediko-mechanischen Behandlung doch ganz wesentlich gebessert, und die Zahlen von T., die trotz aller Mängel und subjektiven Schwächen einer Statistik die wirtschaftlichen Folgen der Fersenbeinbrüche in einem ganz anderen Licht erscheinen lassen, sprechen eine deutliche Sprache. **Hartmann** (Kassel).

23) **Lenormant.** L'intervention chirurgicale dans les luxations irréductibles et anciennes de l'articulation de Lisfranc.

(Arch. génér. de chirurgie II. 1908. Nr. 6.)

Im Anschluß an einen selbst beobachteten und genau beschriebenen Fall von Verrenkung im Lisfranc'schen Gelenk gibt Verf. eine Übersicht über diese verhältnismäßig seltene Verletzung, von der er insgesamt 96 Fälle — darunter 50 Totalverrenkungen — aus der Literatur zusammenstellt. Bei den totalen und auch partiellen Verrenkungen handelt es sich fast durchweg um dorsale Verschiebungen. Die Verletzung kommt meist durch ein direktes Trauma zustande; in dem Falle des Verf.s handelte es sich um eine indirekte Gewalteinwirkung, indem dem Verletzten ein Balken auf die Vorderfläche des in Knie und Hüfte gebeugten Beines fiel, ohne den auf ebenem Boden stehenden Fuß zu treffen. Des weiteren betont L., daß die Verrenkung selten durch einen Bruch kompliziert ist. Für die Therapie kommt möglichst baldige Reposition in Frage, zu der Narkose nötig ist. Verhältnismäßig oft ist auch in Narkose die Reposition unmöglich, indem

Digitized by Google

Interposition von Sehnen oder Knochenpartikeln dieselbe hindert. Die blutige Reposition ist in diesen Fällen ohne Schwierigkeit und gibt gute Resultate. Bei veralteten Verrenkungen ist infolge Verknöcherung des Bandapparates und Veränderungen der Gelenkflächen auch die blutige Reposition schwierig, so daß nicht immer gute Resultate erzielt werden.

Strauss (Nürnberg).

Kleinere Mitteilungen.

Die Behandlung von Abszessen.

Von

Dionys Hellin in Warschau.

Seit einiger Zeit behandle ich Abszesse mit minimalen Inzisionen ohne Tamponade oder Drainage. Sammelt sich wieder Eiter, so soll uns das nicht zu größeren Inzisionen verleiten. Vielmehr wird der Eiter, wie bei der ersten Inzision, sanft, schmerzlos für den Pat., ausgedrückt, event. die Inzision, wenn ihre Ränder verklebt sind, mit Sonde erweitert. In der Regel genügt eine einzige Inzision. Vom Ausdrücken des Eiters, das früher so verpönt war, habe ich niemals Schaden gesehen. Bier'sche Hyperämisierung wurde dabei in keiner Form angewandt. Diese Methode der Behandlung hat den Vorteil vor der bis jetzt üblichen (abgesehen von der Bier'schen), daß die Heilungsdauer unvergleichlich abgekürzt wird, daß man dem Kranken die mit dem jedesmaligen Einführen von Gazedrains verbundenen Schmerzen erspart, und die Narben danach minimal sind. Der Übergang von Ausscheidung eitriger Flüssigkeit in serös-eitrige bzw. blutig-seröse vollzieht sich hier sehr rasch. Ich habe auch bemerkt, daß Gummidrains viel weniger die Heilung verzögern als Gazedrains. Es folgt aus dem Gesagten, daß die günstigen Erfolge bei Behandlung von Abszessen nach der Bier'schen Methode vor allem den kleinen Schnitten und dem Weglassen von Tampons zu verdanken sind. Man erinnere sich nur, wie oft eitrige Gonitiden durch mehrfach wiederholte Punktionen heilen (wobei gewöhnlich die rein eitrige Flüssigkeit durch eine Eiter und Synovia, endlich nur reine Synovia enthaltende ersetzt wird). Ich bin überzeugt, daß diese Methode sich recht bald viele Freunde unter den Ärzten, nicht weniger auch unter den Pat. erwerben wird. Die Zahl der von mir auf diese Weise hintereinander ohne Auswahl behandelten Fälle (eine große Serie von Furunkeln und Karbunkeln nicht mitgerechnet) beträgt 26, darunter:

- 1 Mastitis puerperalis
- 1 Mastitis bei einer nicht stillenden Frau

} Beide sehr groß, mit multiplen, miteinander kommunizierenden Herden, heilten nach einer einzigen kleinen, etwa 1 cm langen Inzision in 11 bzw. 12 Tagen.

- 2 Abszesse des Femur traumatischen Ursprungs
- 1 Abszeß des Femur nach Masern (Heilungsdauer 5 Tage)
- 1 Abszeß des Femur unbekannter (wahrscheinlich tuberkulöser) Natur

} Jeder Abszeß nahm, der Länge nach, beinahe die Hälfte des Femur ein.

- 1 Abszeß des Unterschenkels, auf das Femur hinübergreifend.
- 1 großer Abszeß des Vorderarmes nach Panaritium (Heilungsdauer 11 Tage).
- 3 Abszesse der Achselhöhle (Heilungsdauer 4—11 Tage).
- 1 Abszeß in der Ellbogengegend.
- 4 Panaritien mit Komplikationen (ca. 11 Tage).
- 2 große Abszesse des Gesichtes,
- 3 Abszesse des Halses,
- 1 Abszeß der Parotisgegend,
- 1 Abszeß hinter dem Ohr,

} heilten im Laufe von 8—10 Tagen.

Digitized by Google

3 Fälle von Karies des Unterkiefers, die gleichzeitig in Behandlung waren, heilten nach Weglassen von Tampons im Laufe von 2 Wochen; vordem wurde Tamponade lange Zeit hindurch vergeblich angewendet. Einem von diesen Pat., einem 72jährigen Greis, habe ich durch die erweiterte Fistelöffnung Sequester des Unterkiefers, etwa $^1/_3$ der linken Unterkieferhälfte entsprechend, extrahiert.

---

24) **Peltesohn.** Beiträge zur operativen Behandlung der Knochenbrüche und ihrer Folgen.

(Langenbeck's Archiv Bd. LXXXVI. Hft. 3 u. 4.)

In ungefähr 15 Jahren wurden in der Körte'schen Abteilung am Urban etwa 5000 Frakturen behandelt. Bei einer kritischen Sichtung dieses Materiales, die Verf. nach den einzelnen Körperregionen, d. h. Extremitätenabschnitten, vornimmt, kommt er zu dem Schluß, daß die Ursachen, welche operative Maßnahmen bei Knochenbrüchen erfordern, nämlich deforme Heilung und Pseudarthrosenbildung, zu den seltenen Ausnahmen gehören. Nur die suprakondylären Oberarmbrüche trotzen in verhältnismäßig größerer Anzahl der Behandlung mit Verbänden. Die häufigste Ursache für Pseudarthrosenbildung sind allgemein somatische Störungen und lokale Schädigungen durch Muskelinterposition, Verhakungen, Gelenkbrüche usw. Außerdem ist bei komplizierten Brüchen leicht eine Verzögerung der Knochenkonsolidation möglich, da die Sorge für Erhaltung des Lebens meist in den Vordergrund tritt und infolgedessen die Maßnahmen für zweckmäßige Stellung der Fragmente nicht immer anwendbar sind. Die einzelnen Maßregeln, die zur Fixation der Bruchenden dienen können, finden eingehende Besprechung, besonders die Drahtnaht, die Verwendung des Stiftes und die perkutane Nagelung, die Vereinigung der Knochen mit und ohne Anfrischung. Für komplizierte Brüche wird die Naht so lange als erlaubt angesehen, als sie nicht die Übersicht und den Zugang zum Blut sowie den Abfluß der Sekrete hindert. Wenn man einmal operativ vorgeht, so soll man auf ein gutes anatomisches Resultat hinzielen, da nur dadurch Mißerfolge vermieden werden, namentlich bei den artikulären und paraartikulären Frakturen. Die Fixation ist durchaus erforderlich, weil ohne sie die Fragmente oft wieder auseinandertreten, und weil nur bei genügender Befestigung der Knochenenden aneinander frühzeitige Bewegung eingeleitet werden kann. Die Indikation zum operativen Eingriff wurde bei deformer Heilung erst dann als gegeben angesehen, wenn durch sie Funktionsstörungen hervorgerufen worden waren. Bei Pseudarthrosen dagegen wurde operiert, wenn der Zustand schon ein langdauernder war und einfache Mittel schon angewendet worden waren, bzw. wenn das Röntgenbild eine lokale Ursache, wie Dislokation der Fragmente oder Muskelinterposition, erwies. Bei Verzögerung der Konsolidation soll man unter den heutigen Verhältnissen überhaupt nicht zu lange warten, da die endgültige Verknöcherung sich um so länger hinausschiebt, je später man operiert. Bezüglich des primären operativen Eingriffes steht Körte auf dem Standpunkte, daß er nur in Ausnahmefällen gerechtfertigt ist, da die Infektionsgefahr selbst bei bester Asepsis keine geringe ist, und es noch zweifelhaft erscheinen muß, ob die Heilresultate besser sind und die Behandlungsdauer kürzer ist als bei nicht operativer Therapie.

E. Siegel (Frankfurt a. M.).

25) **A. v. Khautz jun.** Über angiomatöse Muskelschwielen. (Aus der zweiten chirurgischen Abteilung der Rudolf-Stiftung.)

(Wiener klin. Wochenschrift 1908. Nr. 3.)

Mitteilung zweier Fälle, bei welchen klinisch und grobonatomisch der Schwielencharakter im Vordergrunde stand, weshalb Verf. obigen Namen wählte. Beide machten erst nach einem Trauma Erscheinungen und wurden durch Exstirpation geheilt. Histologisch lagen im ersten Falle eine gefäßreiche Muskelschwiele, im zweiten von Schwielengewebe umgebene typische Kavernomherde vor.

Renner (Breslau).

Digitized by Google

26) **H. Lorenz.** Über eine eigenartige Form von Myositis fibrosa progrediens.

(Wiener klin. Wochenschrift 1908. Nr. 14.)

Ein 31jähriger Tagelöhner hatte vor 11 Jahren im Anschluß an Erkältung und Fieber eine Schwellung im Nacken — angeblich Furunkel — bekommen, die nach Eiterdurchbruch heilte. Es bildete sich aber eine zunehmende Steifheit des Nackens, derentwegen Pat. 3 Jahre später schon einmal in der Grazer Klinik war. Aus einem — histologisch nicht untersuchten — probeexzidierten grau erscheinenden Stückchen eines Nackenmuskels wurde damals die Diagnose auf Myositis cervicalis gestellt. Wegen weiterer Verschlimmerung kam Pat. 8 Jahre später wieder in die Klinik. Damals bestand eine über einen größeren Teil der Skelettmuskulatur ausgebreitete symmetrische Muskelveränderung, teils Atrophie, teils Hypertrophie, ohne Störungen des Nervensystems. Da die Stellung des Kopfes am meisten störte, wurden die Kopfnicker durchtrennt, mit nur geringem Erfolge. Das histologische Bild zeigte sehnige Bindegewebslängsbündel, dazwischen noch erhaltene Muskelfasern mit auffallender Kernvermehrung.

Alles in allem scheint dem Verf. das Krankheitsbild weder auf die progressive Dystrophie noch auf spastische Kontraktur infolge Accessoriusreizung durch Spondylitis und nachfolgende fibröse Degeneration gut zu passen. Er denkt daher an eine angeborene Prädisposition zu Muskelerkrankung, kombiniert mit Spondylitis, vielleicht gleichzeitiger Accessoriusreizung. **Renner** (Breslau).

27) **Porcile.** Di un caso di angiomi muscolari multiple.

(Policlinico, sez. chir. XV, 7. 1908.)

Bei einem 11jährigen Mädchen entwickelte sich im Anschluß an einen Fall auf die Schulter eine fluktuierende Geschwulst, die zunächst als Abszeß gedeutet wurde. Die Untersuchung ergab eine Geschwulst, welche die Fossa infraspinata des Schulterblattes ausfüllte und von teilweise normaler Haut bedeckt war. Teilweise fanden sich auch in der bedeckenden und umgebenden Haut zahlreiche Venektasien. Des weiteren fand sich eine walnußgroße Geschwulst im Bereiche des Triceps des Oberarmes und ein haselnußgroßer Knoten im Supinator longus des Vorderarmes. Die drei Geschwülste ließen sich ohne Schwierigkeiten entfernen, da sie, besonders die letzterwähnte, von dem umgebenden Muskelgewebe ziemlich gut abgegrenzt waren. Die pathologisch-anatomische Untersuchung ergab Muskelangiome von venösem bzw. arteriellem Typus. Beachtenswert erscheint, daß die eine Geschwulst deutlich lipomatösen Charakter zeigte; weiterhin betont der Verf. die Verdickung der Gefäßwand, die Hyperplasie des Bindegewebes und die Atrophie der Muskelfasern, die zum Teil Segmentation und Fettdegeneration zeigten.

Eine Übersicht über Genese, Vorkommen, Symptomatologie, Therapie und Prognose der Muskelangiome ergänzt die Arbeit. Die Prognose der Geschwülste dürfte von dem Autor wohl zu günstig beurteilt werden, da vielfach die wuchernden Angiome durch die Muskelzerstörungen schwere funktionelle Schädigungen bedingen. (Der Ref.) **Strauss** (Nürnberg).

28) **H. Spitzy.** Zur Frage der Behandlung von Lähmungen mittels Nervenplastik. (Aus der chirurgisch-orthopädischen Abteilung der Universitäts-Kinderklinik in Graz.)

(Münchener med. Wochenschrift 1908. Nr. 27.)

S. berichtet z. T. in genaueren Krankengeschichten über eine ziemlich große Zahl von Nervenplastiken an den Extremitätennerven, die wegen Lähmung verschiedener Ätiologie entweder durch Einpflanzung des peripheren Teiles in einen in der Nähe befindlichen gesunden Nerven (periphere Implantation) oder durch Verbindung des ganzen oder eines Teiles des zentralen Stumpfes eines gesunden Nerven mit dem in situ gelassenen gelähmten (zentrale Implantation) operativ angegriffen wurden. Die meisten Plastiken betrafen den gelähmten Peroneus, der mit dem unversehrten

Digitized by Google

N. tibialis vereinigt wurde, und ergaben mit beiden Methoden gute Resultate. Auch die bei Lähmungen des N. tibialis ausgeführten Einpflanzungen waren von günstigem Erfolge, wenn die Kraft des Ersatznerven durch die Lähmung nicht gelitten hatte. Dagegen war bisher das Resultat der am gelähmten Obturatorius vorgenommenen Plastiken (Einpflanzung in den N. cruralis) wohl wegen des Mißverhältnisses der beiden Nervenquerschnitte nicht befriedigend.

Ein ausgezeichnetes Feld für Nervenplastiken boten die Lähmungen der oberen Extremität, bei denen, wenn sie zentraler Natur sind, immer eine partielle zentrale Einpflanzung eines benachbarten Nerven in den gelähmten vorzuziehen ist. So war bei Einpflanzung des N. medianus in den gelähmten N. radialis der Erfolg in mehreren Fällen ein vollkommener. — S. beschreibt sodann noch genauer die Technik und erwähnt, daß er zur Isolierung und zum Schutze vor dem Erdrücken und Durchwachsen der Nahtstelle durch Narbengewebe der Umgebung die Nahtstellen mit in Formalin gehärteten Hundearterien umhüllt und damit gute Erfolge erzielt hat. Die anfänglich auftretenden Ausfallserscheinungen im Gebiete des kraftspendenden Nerven schwinden bei teilweisen, nicht zu weit gehenden Abspaltungen wieder. Auch die Zuckungen in dem einen Muskelgebiete bei Innervierung des anderen wurden von den Pat. bald durch Selbstregulierung zu überwinden gelernt. **Kramer** (Glogau).

29) **Taylor.** Nerve-bridging.

(Journ. of the amer. med. assoc. Vol. L. Nr. 13.)

Infolge von Anwendung von Kunsthilfe bei der Geburt hatte die zur Zeit der Operation 1 Jahr alte Pat. eine totale Lähmung des linken Armes.

Der Plexus brachialis wurde in großer Ausdehnung freigelegt. Die tiefe Halsfascie war mit dem ganz narbig veränderten Plexus eng verwachsen. Die Fascie wurde abgetrennt, der Plexus, soweit er narbig war, en masse reseziert, die Wurzeln des Plexus bis zu den Intervertebrallöchern verfolgt. Die beiden Schnittflächen der einzelnen Nervenenden, die nach der Resektion nur bis 2 cm einander genähert werden konnten, wurden durch Chromcatgutfäden verbunden und das Ganze von Cargilemembran umgeben. Nach etwa 8 Monaten zeigten sich die ersten Anfänge von Bewegung; allmähliche Besserung, nach $28^1/_2$ Monaten vollkommene Sensibilität, nach $34^1/_2$ Monaten dauernder Gebrauch des Armes beim Spielen, Essen usw. **W. v. Brunn** (Rostock).

30) **K. Osterhaus.** Nerve anastomosis in infantile paralysis.

(New York med. record 1908. Juli 11.)

O. betont, daß ein großer Teil der Deformitäten nach Kinderlähmungen durch frühzeitige Behandlung der akuten Stadien der Krankheit verhindert werden kann; namentlich kommt Fixation des Gliedes in richtiger Lage nach Abklingen der akuten Symptome in Betracht, während später die bekannten Operationen notwendig werden.

Mit ganz besonderem Vorteil hat auch Verf. von Nervenanastomosen Gebrauch gemacht und publiziert die Krankengeschichte eines 10jährigen Knaben mit rechtsseitigem Talipes equinovarus, bei dem die Lähmung der Peronei durch End-zu-End-Vereinigungen eines zentralen Bündels aus dem N. popliteus int. mit einem peripheren Bündel aus dem N. popliteus ext. und umgekehrt erfolgreich behandelt wurde. Gleichzeitig wurde der M. tibialis ant., die Achillessehne und die Plantarfascie subkutan durchtrennt.

Massage und Elektrizität vervollständigten die Heilung.

Loewenhardt (Breslau).

31) **Lop.** Appareil pratique pour donner en même temps le chloroforme et l'oxygène.

(Presse méd. 1907. Nr. 94.)

Rings um den unteren dem Gesicht aufliegenden Rand einer Chloroformmaske läuft eine Röhre, die mit mehreren nach dem Innern der Maske zu mündenden

Digitized by Google

Öffnungen versehen ist. Durch Anschluß dieser Röhre an einen Behälter mit Sauerstoff wird letzterer zugeleitet, während das Chloroform von außen auf die

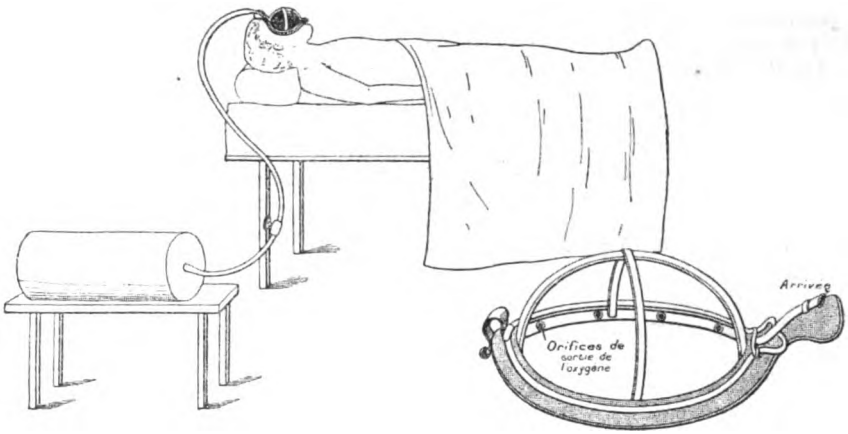

Maske getropft wird. Der Apparat kann leicht von jedem Instrumentenmacher hergestellt werden. **Fehre** (Dresden).

32) **Dönitz.** Über Verwendung von Gummi als Zusatz zum Anästhetikum bei Lumbalanästhesie. (Aus der chirurgischen Universitätsklinik zu Berlin. Prof. Bier.)

(Münchener med. Wochenschrift 1908. Nr. 32.)

D. berichtet über den in bezug auf zu kurze Dauer der Anästhesie und auf den Eintritt der eitrigen Meningitis höchst unglücklichen Verlauf des von Erhardt während des letzten Deutschen Chirurgenkongresses unter Gummianästhesie operierten Fall und weist die Behauptung, daß die Auskochung der Spritzen usw. in Sodalösung die Schuld getragen, energisch zurück, da die Spritzen usw. mit steriler Kochsalzlösung nach dem Kochen sorgfältig ausgespritzt worden waren. Auch in einer von Klapp ausgeführten Lumbalanästhesie mit Gelatine-Kokainlösung trat eine aseptische Meningitis auf, wie sie auch von Erhardt in einem weiteren Falle beobachtet worden ist. In beiden Fällen Erhardt's war die Inkongruenz zwischen Puls (langsam, voll) und Temperatur (erhöht) auffällig.

In einem Nachwort bleibt Erhardt bei seiner Behauptung von der Schädlichkeit der Soda und beruft sich auf seine mit der Gummianästhesie gemachten Erfahrungen. **Kramer** (Glogau).

33) **E. Holzbach.** Der Wert der Rückenmarksanästhesie für die gynäkologischen Bauchoperationen. (Aus der Tübinger Universitäts-Frauenklinik. Prof. Dr. Sellheim.)

(Münchener med. Wochenschrift 1908. Nr. 28.)

Für die Technik der Lumbalanästhesie verlangt H., die Punktionsspritze mit einem Gummischlauch zu armieren, damit jede Verschiebung der Nadel während der Injektion vermieden werde, dem Präparat Suprarenin erst im Moment der Benutzung zuzusetzen und nach beendeter Injektion jeden Lagewechsel der Pat. langsam vorzunehmen. In bezug auf den Wert der Lumbalanästhesie äußert er sich auf Grund der zahlreichen Erfahrungen, besonders aus der Sellheim'schen Klinik, dahin, daß die Methode bei aufmerksamer Handhabung der Inhalationsnarkose in vielen Punkten so wesentlich überlegen ist, daß die jetzt ihr noch anhaftenden Unbequemlichkeiten gern dafür in Kauf zu nehmen seien. Unter den letzten 250 von im ganzen 1000 Fällen wurden nur in 9 ein völliges Versagen der

Digitized by Google

Anästhesie, in 7 ein unbefriedigender, durch Würgen und Brechen gestörter Verlauf, in 41 ein Nichtausreichen der Anästhesie, die durch die Inhalationsnarkose ergänzt werden mußte, verzeichnet. An Nacherscheinungen wurden in 3 Fällen eigenartige trophische Störungen (Infiltrat und Nekrose in der Glutäalgegend), in einigen anderen Blasenbildung im Gebiete des M. peroneus bzw. an einem Finger, in der Hälfte der Fälle eine transitorische Albuminurie (nach Stovainisierung ins Rückenmark) beobachtet. Heftige Kopf- und Nackenschmerzen der Operierten kommen Dank der verbesserten Technik nicht mehr vor. — Erwähnt sei noch, daß, um die Pat. während der Operation unter Lumbalanästhesie in ein schläfriges Stadium zu versetzen, kleine Dosen von Skopolamin-Morphin vorher gegeben wurden.

Kramer (Glogau).

34) **P. Courmont et A. Cade.** Maladie de Recklinghausen et tumeur du cervelet.

(Lyon méd. 1908. Nr. 27.)

Bei einer 28jährigen Frau mit Recklinghausen'scher Krankheit traten 17 Jahre nach Feststellung der ersten Geschwulst deutliche Zeichen einer Kleinhirngeschwulst auf (Hinterhauptskopfschmerz, ausgesprochene Gleichgewichtsstörungen. doppelseitige Stauungspapille, zerebrales Erbrechen). Da der Sitz der Geschwulst, ob rechts oder links, nicht mit Sicherheit diagnostiziert werden konnte, wurde von einem operativen Eingriff abgesehen, und die Kranke ging unter gehäuften epileptiformen Krämpfen zugrunde. Bei der Sektion fand sich neben dem für Recklinghausen'sche Krankheit typischen Befund ein Sarkom der rechten Kleinhirnhemisphäre. Verff. erörtern die Beziehungen zwischen der Neurofibromatose und der Kleinhirngeschwulst; sie kommen zu der Ansicht, daß es sich um eine bösartige Generalisation der Grundkrankheit auf das Gehirn handelte. Derartige Fälle sind nur einigemal bisher beschrieben worden.

Boerner (Rastatt).

35) **De Renzi.** Nuove applicazioni curative. Cisticerco cerebrale ed echinococco del fegato.

(Nuova revista clinico-terapeutica 1908. Nr. 6.)

Ausführlicher Bericht über zwei Fälle von Echinokokkeninvasion. In einem Falle fand sich bei einem 38jährigen Manne neben zahlreichen Hautechinokokken das klassische Bild eines Gehirncysticercus, das monatelang bestand. In dem anderen Falle waren die Erscheinungen eines Leberechinokokkus deutlich. In beiden Fällen ergab die Blutuntersuchung eine auffallende Eosinphilie, die R. auf die Anwesenheit der Echinokokkuscysten zurückführt. Von besonderer Bedeutung erscheinen die Erfolge der eingeschlagenen Therapie. Durch innerliche Darreichung von Extractum filicis mar., über dessen Verwendung leider keine exakten Angaben gemacht werden, gelang es, die Hautechinokokken und die Symptome des Gehirncysticercus zum Verschwinden zu bringen, so daß in den 2 der Kur folgenden Jahren keine Störung beobachtet werden konnte. Bei dem Leberechinokokkus verschwand Eosinophilie und Leberschwellung im Laufe von 20 Tagen. R. empfiehlt daher auf Grund dieser und weniger analoger Fälle den ätherischen Extrakt des Filix mas. zur Behandlung der Echinokokken. **Strauss** (Nürnberg).

36) **Anton und v. Bramann** (Halle a. S.). Balkenstich bei Hydrocephalien, Tumoren und bei Epilepsie.

(Münchener med. Wochenschrift 1908. Nr. 32.)

Die Ursachen und Wirkungen der vermehrten Flüssigkeitsansammlung in den Gehirnhöhlen des Näheren besprechend und die geringen, weil zu kurzdauernden Erfolge der Ventrikel- und Lumbalpunktionen hervorhebend, machen Verff. den Vorschlag, eine freie Kommunikation der Ventrikelflüssigkeit mit dem Subduralraum des Gehirns und Rückenmarks, wie sie für die ungestörte Ernährung und für die gleichmäßige Funktion der Nervenkomplexe des Gehirns notwendig ist,

Digitized by Google

durch operative Öffnung des Balkens so herzustellen, daß dieser neue Weg dauernd erhalten bleibt. Zu diesem Zweck soll von einer kleinen Trepanations- oder Bohrlochöffnung aus seitlich der Mittellinie in der Querebene der rechten präzentralen Furche mit einer, an der Falx entlang geführten, gebogenen Kanüle mit stumpfer Spitze, — um die Balkenarterie nicht zu verletzen —, der Stich und die Erweiterung desselben gemacht werden. Vier sehr eingehend mitgeteilte Krankengeschichten von drei Fällen von Hydrocephalus internus und ein Fall von Meningitis serosa, in denen in der angegebenen Weise vorgegangen und nach der Eröffnung des Balkens mit Entleerung von Liquor die Dura wieder genäht, der Haut-Knochenlappen zurückgeschlagen und die Kopfwunde geschlossen worden war, beweisen, daß die Operation gut durchführbar, von den Pat. ohne Nachteil ertragen und von subjektiver und objektiver Besserung der Hirndruckerscheinungen gefolgt war.

Verff. empfehlen den Balkenstich bei Hydrocephalus, bei Geschwülsten mit Hydrocephalus und Stauungsneuritis (Fall 3), bei Hypertrophie des Gehirns von Epileptikern und »Pseudotumoren«, d. h. den anderen mit Raumbeengung des Gehirns einhergehenden Erkrankungen (Meningitis serosa usw.).

Kramer (Glogau).

37) **M. Hajek.** Ein Beitrag zur Kenntnis des dentalen Empyems der Kieferhöhle auf Grund meiner Beobachtungen der letzten 10 Jahre.

(Wiener klin. Wochenschrift 1908. Nr. 16.)

Verf. ist zwar mit der Mehrzahl der Rhinologen der Ansicht, daß die meisten Kieferhöhlenempyeme nasalen Ursprunges sind, zeigt aber an instruktiven Fällen, daß die dentalen viel häufiger sind, als man annimmt. Er fand unter 250 Empyemen 20 dentale. Die von ihm mitgeteilten Fälle erläutern sehr gut, wie schwer es oft ist, den dentalen Ursprung zu erkennen, und er selbst ist sicher, noch viele Fälle übersehen zu haben. Die Röntgenuntersuchung wird häufig Aufschluß geben können. H. teilt die Formen des dentalen Empyems ein in solche bei akut und solche bei chronisch entzündlichen Veränderungen der Zahnwurzel und der Alveolarumgebung. Manchmal ist weder ein Wurzelabszeß, noch ein Granulom, noch ein breiter Durchbruch vorhanden, und man muß dann annehmen, daß die putriden Stoffe der Pulpa durch die Wurzelspitze die Kieferhöhle erreicht haben. Auch hinter gut sitzenden Füllungen finden sich manchmal eitergefüllte Wurzelkanäle. Literatur.

Renner (Breslau).

38) **E. Kellner.** Beitrag zur Klinik der mit Knochennekrose einhergehenden Kieferhöhleneiterungen.

(Wiener klin. Wochenschrift 1908. Nr. 16.)

Knochennekrose kann entweder durch Übergreifen der Entzündung von der Schleimhaut der Kieferhöhle auf Periost und Knochen entstehen, oder bei Osteomyelitis des Oberkiefers, oder fortgeleitet vom Alveolarfortsatze. Die mediale und die faciale Wand werden von der Nekrose bzw. Perforation bevorzugt. Verf. bringt acht Fälle. Alle wurden durch breite Eröffnung nach Luc-Caldwell vollkommen und dauernd geheilt.

Renner (Breslau).

39) **O. Kahler.** Zur Frage der Genese der Cholesteatome der Nebenhöhlen.

(Wiener klin. Wochenschrift 1908. Nr. 16.)

Daß neben der sekundären, meist durch Eiterung bedingten Entstehung von Nebenhöhlencholesteatomen auch eine primäre, epidermoidale vorkommt, zeigt Verf. an einem von ihm operierten Falle von Cholesteatom des Stirnbeines. Neben der Stirnhöhle, die keinen pathologischen Inhalt, nur mikroskopisch chronisch entzündliche Schleimhaut aufwies, fand sich eine 6 : 5 : 3 cm große, mit gelber Flüssigkeit und rötlich grauen krümligen Massen gefüllte Höhle, an einigen Stellen mit geschichtetem Pflasterepithel ausgekleidet. Eine Entstehung aus einem abgeschlos-

Digitized by Google

senen Teile der Stirnhöhle oder einer verlagerten Siebbeinzelle glaubt Verf. ausschließen zu können. Außerdem soll der Befund von elastischen Fasern in der Wand für die epidermoidale Entstehung sprechen.

Acht Fälle von echten Stirn- und Kieferhöhlencholesteatomen werden angeführt. Literatur. **Renner** (Breslau).

40) **Barret and Orr.** Two cases of epistaxis, in which ligation of external carotid artery became necessary.

(Intercol. med. journ. of Australasia 1908. Juni 20.)

Zwei Fälle von Nasenbluten, das schließlich, nachdem alle anderen Mittel ohne nachhaltigen Erfolg geblieben waren, die Unterbindung der Carotis ext. notwendig machte, worauf die Blutung prompt stand. Es handelte sich um jüngere Männer ohne nachweisbare Hämophilie oder sonstige in Betracht kommende Erkrankungen, bei denen die Blutung nach Entfernung eines Nasenpolypen, bzw. Kauterisation vergrößerter Nasenmuscheln ohne besondere Gelegenheitsursache einige Tage nach der Operation einsetzte. Wahrscheinlich handelte es sich in beiden Fällen um Ulzeration der Blutgefäße. **Mohr** (Bielefeld).

41) **Alessandri.** Contributo alla chirurgia conservativa delle ossa e delle articolazioni.

(Bull. della R. accad. med. di Roma Anno XXXII. p. 371—397.)

In diesem lesenswerten Artikel berichtet A. über seine Erfahrungen aus dem Kapitel der Extremitätenchirurgie. Zunächst handelt er die Tuberkulose ab. Er geht hierbei in seinen konservativen Bestrebungen sehr weit, kann aber trotzdem von ausgezeichneten Erfolgen sprechen. Unkomplizierte Fälle (33 Krankengeschichten) behandelt er mit Injektionen von 1%iger Jod-Jodkalilösung nach Durante (cf. dieses Zentralblatt 1906 p. 38) in den Krankheitsherd sowohl wie allgemein (in Nates oder Bauchwand), eine Behandlung, die sich besonders für reine Knochenherde eignet. Dabei wendet er die üblichen Kontentivverbände an. Fortgeschrittene Fälle (ebenfalls 33 Krankengeschichten) reseziert er und hat auf diese Weise, besonders am Fuß, selbst verzweifelte Fälle geheilt. Auch bei Geschwülsten, sei es myelogenen oder periostalen Sarkomen, geht er konservativ mit Resektion vor. Alsdann berichtet A. über einige Fälle von Frakturen, weiterhin über fünf Pseudarthrosen, zum Teil mit starker Dislokation, die er durch Knochennaht zur Heilung gebracht, zum Teil mit Resektion der Fragmente. **A. Most** (Breslau).

42) **W. A. Oppel.** Die operative Behandlung der Folgen von partiellen Schußverletzungen peripherer Nervenstämme.

(Russ. Archiv f. Chirurgie 1908. [Russisch.])

Auf Grund deutscher (Henle), japanischer und russischer (zum Teil persönlicher) Erfahrungen bespricht O. die operativen Maßnahmen und redet besonders der Neurolyse das Wort. Er betont, wie wichtig es ist, dem aus fibröser oder knöcherner Haft befreiten Nerven ein neues Bett zu schaffen, das ihn gegen wiederholte narbige Umstrickung schützt.

Beachtenswert — wie O. mit Recht hervorhebt — ist der folgende Fall. Wegen unerträglicher Beschwerden mußte O. aus einem N. medianus 4 cm resezieren. Sowohl den zentralen als auch den peripheren Medianusstumpf implantierte er seitlich dem N. ulnaris. Unmittelbar nach der Operation konnte Pat. die Finger bewegen! Nach einigen Monaten stellte sich eine Neuritis des Ulnaris ein, die O. dazu zwang, den Medianus wieder abzutrennen; dabei wurde das zentrale Medianusende noch um 10 cm gekürzt. Auch nach dieser Operation keine Motilitätsstörungen! Es ist also erwiesen, daß höher hinauf Anastomosen motorischer Nerven vorhanden gewesen sein müssen, an deren Vorhandensein wir noch nicht genügend gewöhnt sind. **V. E. Mertens** (Kiel).

Digitized by Google

43) **Anglada.** Luxations doubles simultanées scapulo-humérales.
(Arch. internat. de chir. 1908. II, 6.)

Eine 55jährige, fettleibige Frau fiel bei einem Sturze von der Treppe auf beide vorgestreckte Hände, wodurch es zu einer doppelseitigen symmetrischen Oberarmverrenkung kam, die sich in Narkose leicht reponieren ließ. Die kasuistische Besonderheit des Falles veranlaßte den Verf., eine Zusammenstellung der bisher in der Literatur bekannten Tatsachen über die verhältnismäßig seltenen doppelseitigen Verrenkungen zu versuchen und durch ausführliche Literaturangaben zu ergänzen.
Strauss (Nürnberg).

44) **Bovero.** Di alcune modalità poco note del »processus supracondyloideus humeri internus«.
(Giorn. della R. accad. di med. di Torino Anno LXXI, 6.)

Nach einer kurzen Zusammenstellung der bisher beobachteten und beschriebenen Varietäten des Processus supracondyloideus humeri bringt Verf. die ausführliche Beschreibung von zwei weiteren Varietäten, die er im Laufe einer 32 Fälle umfassenden Arbeit fand. Die Darstellung der Besonderheiten der Fälle würde den Rahmen eines Referates überschreiten.

Ausführliche Literaturangaben ergänzen die Arbeit. **Strauss** (Nürnberg).

45) **F. Villars et P. Canaguier.** Sur un cas de lipome intra-musculaire du brachial antérieur.
(Journ. de méd. de Bordeaux 1908. Nr. 33.)

Intramuskuläre Lipome sind bisher nur selten beschrieben worden. Ihre Diagnose kann große Schwierigkeiten bieten, ganz besonders die Differentialdiagnose gegen kalten Abszeß und Sarkom; Fluktuation, Veränderungen der Haut, Drüsenschwellungen, Tuberkulose anderer Organe werden für Abszeß, rapides Wachstum und ungleichmäßige Konsistenz für Sarkom sprechen. Verff. beobachteten ein Lipom des linken M. brachial. int., welches durch seinen seltenen Sitz, sein schnelles Wachstum im Anschluß an ein Trauma und seine Größe (Umfang 25 cm) ganz besonders bemerkenswert ist.
Boerner (Rastatt).

46) **Thon.** Volare, mit typischer Radiusfraktur komplizierte Ulnaluxation. — Ulnarislähmung. (Aus der chirurgischen Universitätsklinik zu Gießen. Prof. Poppert.)
(Münchener med. Wochenschrift 1908. Nr. 29.)

Pat. war zu Fall gekommen, wobei er auf dem Terrazzoboden mit beiden Füßen gleichzeitig nach vorn rutschte und nach hinten auf die rückwärts ausgestreckte, stark dorsalflektierte linke Hand fiel; als er schon zu Boden lag, rutschte er infolge des Schwunges noch ein wenig weiter nach vorwärts, so daß die linke Hand zum zweiten Male noch stärker dorsalflektiert wurde. Hierbei war, nachdem vorher der typische Radiusbruch entstanden, ermöglicht durch ein volares Ausweichen des Ulnaköpfchens, eine hochgradige dorsale und proximale Verschiebung des distalen Radiusfragmentes eingetreten. Obwohl die trotz mehrfacher Frakturierung des letzteren gelungene Einrichtung bald vorgenommen worden, war doch, wohl durch eine Quetschung gegen das weit nach unten herausgetretene Ulnaköpfchen, eine Lähmung des M. ulnaris erfolgt, die nicht mehr behoben werden konnte.
Kramer (Glogau).

47) **Waechter.** Arrest of growth at the lower end of the radius after separation of its epiphysis.
(Annals of surgery 1908. Juli.)

Ein 11jähriges Kind erlitt durch Fall einen Epiphysenbruch am unteren Ende des linken Radius. 2 Jahre nach der im übrigen guten funktionellen Heilung bemerkten die Eltern, daß die Beweglichkeit im Handgelenk abnahm, und daß die

Digitized by Google

Hand schief stand. W. konstatierte eine ulnare Abduktionsstellung der Hand, die, wie das Röntgenbild nachwies, durch ein verschiedenes Wachstum der beiden Unterarmknochen bedingt war. Das untere Ende des Radius war im Längenwachstum infolge der verknöcherten Epiphysenlinie zurückgeblieben. Die verknöcherte, mit Zerstörung des Gelenkknorpels einhergehende Verknöcherung der Epiphysenlinie war eine Folge des erlittenen Bruches.

Herhold (Brandenburg).

48) **R. Guzzi** (Mailand). Caso singolare di edema traumatico alla mano destra.

(Clinica chirurgica 1907. Nr. 9.)

G. bringt einen ungewöhnlichen Fall von hartem Ödem der rechten Hand im Anschluß an ein Trauma zur Kenntnis: Ein 20jähriger Bauer geriet vor 6 Jahren mit dem rechten Zeigefinger in ein Zahnradgetriebe und verlor die zweite und dritte Phalanx, worauf nach einigen Tagen auch die Grundphalanx exartikuliert wurde. Monatelang blieben Unempfindlichkeit und Schwäche im ganzen Arm zurück. Gleich nach Wiederaufnahme der Arbeit stellte sich ein bedeutendes Ödem der Hand mit unerträglichen Schmerzen ein, die erst nach absoluter Ruhe und Massage nach mehreren Monaten schwanden. Diesen wechselnden Zustand ertrug Pat. durch 4 Jahre, bis sich das Ödem mit den argen Schmerzen, besonders entsprechend dem zweiten Metacarpus, dauernd erhielt und jeder Behandlung widerstand. Es wurde ein Teil des Metacarpus reseziert; das Ödem und die Schmerzen schwanden rasch, und Pat. konnte $1^1/_2$ Jahr lang alle Arbeiten verrichten. Da stieß er die Dorsalseite der Hand heftig an eine Mauer an; am nächsten Tage waren Schmerzen und Ödem wiedergekehrt und erreichten in wenigen Tagen enorme Dimensionen. Nun wurde der Rest des zweiten Metacarpus reseziert. Unter Lichtbädern und Massage schwanden alle Erscheinungen innerhalb weniger Wochen, so daß wieder ein Jahr lang verhältnismäßiges Wohlbefinden blieb, einzelne Intervalle mit Ödem und Schmerzen abgerechnet. Allmählich kehrten beide ungemein heftig wieder. Die Schmerzen wurden nun als konstante, zeitweilig bis in die Schulter ausstrahlende angegeben, die jede Berührung und Bewegung der Hand unmöglich machten. Das Ödem betrifft gleichmäßig die ganze Hand, von der Radiocarpalfuge angefangen, bei normaler Hautfarbe und Temperatur. Die Haut ist trocken, die Nägel sind normal. Die Schwellung ist kaum eindrückbar, die entstandene Delle verschwindet sofort, die Konsistenz ist eher elastisch zu nennen. Druck enorm schmerzhaft. Pulsqualitäten der Radiales gleich. Reflexe rechts gesteigert. Fingerbeweglichkeit durch das Ödem behindert und schmerzhaft. Druck auf die Nervenstämme und Muskeln des rechten Armes sehr schmerzhaft. Die taktile Empfindlichkeit ist wesentlich herabgesetzt am ganzen Unterarm und an der Hand. Die elektrische Untersuchung ergibt keinen Unterschied. — Lichtbäder, Massage, sowie Extensionen des Armes im Rossi-Schede'schen Rahmen ließen das Ödem noch einmal völlig verschwinden. Aber nach 3 Monaten wieder der alte Zustand; außerdem war die Haut cyanotisch, glänzend. Thiosinamin hatte keinerlei Wirkung. Nun wurde ein Versuch mit blutiger Dehnung der drei Nervenstämme gemacht. Nach wenigen Stunden war das Ödem verschwunden, die entsetzlichen Schmerzen blieben. Nach 26 Tagen wurde wegen des neuerlichen Ödems eine zweite blutige Dehnung ausgeführt. Diesmal schwanden beide Erscheinungen für 6 Tage; eine dritte Dehnung des Ulnaris und Radialis wurde mit einer Resektion im Medianus verbunden, dessen Gebiet die ärgsten Schmerzen anzugehören schienen. Mit dem neuerlichen Zurückgehen des Ödems hatte sich aber diesmal eine progressive Unterempfindlichkeit des ganzen Armes eingestellt, die vom Ellbogen abwärts in vollständige Anästhesie überging. Dabei Entartungsreaktion im Medianus- und Ulnarisgebiet. Nach wenigen Wochen mußte wegen des kolossalen Ödems, der blassen, glänzend gespannten Haut mit Dehnungsgeschwüren am Handrücken und Vorderarm und vor allem wegen der unerträglichen kontinuierlichen Schmerzen zur Amputation im mittleren Drittel des Oberarmes geschritten werden. — G. will die Differentialdiagnose zwischen neurotrophischem (neuritischem), hysterischem, syringomyelitischem

Digitized by Google

und »traumatischem« Ödem dahin entscheiden, daß es sich um ein »traumatisches« Ödem an einem hysterischen Subjekt gehandelt hat. — G. macht schließlich auf die ganz auffallende Wirkung der blutigen Dehnung auf das Ödem aufmerksam, die vielleicht in echten neurotrophischen Fällen mit Erfolg versucht werden könnte.

J. Sternberg (Wien).

49) **P. Bull.** Luxatio dorsalis ossis magni carpi.

(Norsk mag. for. laegevid. 1908. Nr. 8.)

Bemerkenswerter Fall von dorsaler Verrenkung des Kopfbeins ohne Fraktur des Os naviculare und ohne gleichzeitige Verrenkung des Os lunatum. In den ersten 4—5 Wochen starke Schmerzen und Parästhesien der rechten Hand. Diese, von der Kompression des N. medianus und N. ulnaris herrührenden Symptome gehen im Laufe von 6 Monaten völlig zurück, während eigentümliche trophische Störungen an den Fingernägeln und an der Hand bestehen bleiben. Nach mehr als einem halben Jahre auffallende Besserung des funktionellen Ergebnisses. Die Beweglichkeit der Finger und die Kraft des Handgelenkes nimmt zu. Doch blieb der Daumen wegen seiner ausgeprägten Extensionsstellung wenig brauchbar. Mit Rücksicht auf das immerhin nicht ungünstige Heilungsresultat wurde von einem operativen Eingriff Abstand genommen.

Die Verletzung war durch Fall in den Schiffsraum, wahrscheinlich infolge Hyperextension der Hand entstanden. Die Symptome der dorsalen Verrenkung des Os capitatum sind abnorme Stellung der Hand, Formveränderung des Handgelenkes, funktionelle Beeinträchtigung der Hand- und der Fingerbewegungen und nervöse Störungen im Gebiete des Medianus, seltener des Ulnaris. Diagnostisch wichtig sind die Parästhesien im Medianus- und Ulnarisgebiete sowie die Verkürzung des Handgelenkes, die 0,5—1,0 cm beträgt. In frischen Fällen versuche man die Reposition des verrenkten Handwurzelknochens in Narkose durch Hyperextension, Zug und direkten Druck. Meist mißglückt die Reposition oder gelingt nur unvollständig. In diesen Fällen entferne man das Os lunatum durch einen volaren Schnitt längs der Sehne des Palmaris longus.

Revenstorf (Hamburg).

50) **Reismann** (Haspe). Hochgradige Narbenkontraktur sämtlicher Finger der rechten Hand in Beugestellung.

(Münchener med. Wochenschrift 1908. Nr. 28.)

51) **K. Vogel.** Zur Therapie der Narbenkontraktur der Hand.

(Ibid. Nr. 33.)

Die durch Verbrennung entstandene Beugekontraktur wurde von R. zunächst durch zahlreiche quere Einschnitte der Finger bis auf die Sehnen mit nachfolgender Streckung und Fixierung der letzteren in Streckstellung zu beseitigen gesucht. Da ein Rezidiv erfolgte, wurde der Eingriff wiederholt, sodann das Narbengebiet in der Hohlhand umschnitten, unterminiert, der nach Streckung entstandene Defekt durch dem Oberschenkel entnommene Thiersch'sche Lappen gedeckt. Zur Mobilisierung der Finger und Erhaltung ihrer Streckstellung benutzt R. einen zweckmäßigen, mit Gummizügen versehenen Apparat. — Das Resultat der Behandlung war schließlich, auch in bezug auf die Funktion der Finger, ein sehr gutes und seit 2 Jahren andauernd günstigster Art.

V. empfiehlt unter Hinweis auf einen Fall von Kontraktur nach Maschinenverletzung, in dem er nach Ausschneidung der Schwiele die Haut des unbrauchbar und hinderlich gewordenen Zeigefingers in den Defekt eingenäht hatte, dieses Verfahren auch dann, wenn ein Finger nicht ganz unbrauchbar geworden sei. Er hält das R.'sche Verfahren für zu mühevoll und unsicher im Erfolge, nicht vor Rezidiven schützend, während das von ihm angewandte letztere ausschließe und für den Pat. mit wenig Unbequemlichkeiten verbunden sei. Die vorhergehende Behandlung der zu operierenden Hand im Heißluftkasten wird von V. erneut gerühmt.

Kramer (Glogau).

Digitized by Google

52) **S. Kofmann** (Odessa). Kasuistischer Beitrag zur Frage der Fingerfrakturbehandlung.

(Archiv für Orthopädie, Mechanotherapie und Unfallchirurgie Bd. VI. Hft. 4.)

K. erzielte ein gutes Heilungsresultat bei Bruch der Grundphalanx des rechten Mittel- und Zeigefingers, dessen Fragmente einen dorsalwärts offenen Winkel bildeten, indem er die mit steriler Gaze umwickelten Finger mitsamt den übrigen in die Hohlhand einschlug und auf einem Wattebausch, der auf die hervorspringenden Fragmente einen Druck ausüben sollte, einen Verband anlegte.

Hartmann (Kassel).

53) **A. Hintz.** Ein Fall von Riesenzellensarkom an der Grundphalanx des rechten Ringfingers. (Aus der Wiener dermatologischen Klinik und dem pathologischen Institute.)

(Wiener klin. Wochenschrift 1908. Nr. 15.)

Ein Jahr nach Beginn der Geschwulst wurde sie entfernt. Sie war pflaumengroß, von normaler Haut überzogen, anscheinend weder mit dieser noch der Unterlage verwachsen, aber auf der Strecksehne reitend und sich mit ihr bewegend. Bei der Operation erwies sie sich mit der Sehne verwachsen und vom Periost ausgehend, von dessen derbfibrösen Schichten sie sich mikroskopisch aber deutlich abgrenzte. Es war ein polymorphzelliges Riesenzellensarkom vom Charakter der Epuliden, mit dem es die relative Gutartigkeit gemeinsam hatte.

Renner (Breslau).

54) **I. Bruce.** The relation between sciatica and disease of the hip-joint.

(Practitioner 1908. April.)

Die von William Bruce im Jahre 1903 auf Grund klinischer Untersuchungen ausgesprochene Vermutung (Sciatica, an inquiry as to its real nature and rational treatment. Lancet 1903 August), daß als Ursache für ischiadische Beschwerden eine Hüftgelenkserkrankung (Gicht, Arthritis deformans) vielfach nachgewiesen werden könne, sucht Verf. durch fünf Krankengeschichten zu stützen.

In sämtlichen Fällen handelte es sich um Personen mit typischen ischiadischen Beschwerden, ohne daß klinisch am Hüftgelenk der affizierten Seite irgendein pathologischer Prozeß nachgewiesen werden konnte. Erst durch die Durchleuchtung mit Röntgenstrahlen wurden mehr oder weniger starke Veränderungen (Arthritis deformans im Bereiche des Schenkelkopfes und der Pfanne) festgestellt, die in dem ersten Fall eine Hüftresektion nötig machten. In ähnlicher Weise, wie bei einer Coxitis tuberculosa Schmerzen im Kniegelenk durch Zweige des N. obturatorius, bzw. bei Schmerzen an der Vorderseite des Knies durch Äste des N. cruralis ausgelöst werden können, ist es auch bei einer Arthritis deformans der Hüfte möglich, daß Schmerzen in der Glutäalgegend auftreten, die für ischiadische gehalten und dementsprechend behandelt werden. Dem Verf. liegt es fern, zu behaupten, daß in allen Fällen von Ischias Veränderungen am Hüftgelenk nachgewiesen werden können, bzw. daß in allen Fällen von Arthritis deformans der Hüfte auch ischiadische Beschwerden vorhanden sind; er rät vielmehr, mit der Diagnose »Ischias« vorsichtig zu sein und niemals die Durchleuchtung der Hüfte derartiger Kranker zu unterlassen.

Jenckel (Göttingen).

55) **Gillette.** Ligation of the left common iliac artery.

(Annals of surgery 1908. Juli.)

Wegen eines Aneurysmas der linken A. ischiadica, das in der Gesäßgegend pulsierend fühlbar war, machte G. die Unterbindung der linken A. iliaca int. 7 Monate pulsierte das Aneurysma nicht, dann macht es sich wieder bemerkbar, und G. unterband jetzt die Iliaca ext., nachdem er vergeblich versucht hatte, das direkt zuführende Gefäß zu finden. Als auch jetzt die Pulsation fortbestand, unter-

Digitized by Google

band er die linke Iliaca comm. dicht unter der Aorta und exstirpierte dann den Aneurysmasack. Es trat Gangrän des Beines ein, das dicht oberhalb des Knies amputiert werden mußte; dann erfolgte Heilung.

Aus der Literatur sammelte G. 80 Fälle von Unterbindung der A. iliaca comm.; 56 = 70% endeten tödlich infolge der Operation. Gangrän trat bei den letzten 21 Fällen in 33⅓% ein, während sie in den vorher publizierten Fällen etwas häufiger war. Verf. hält die Operation doch für sehr gefährlich, und ist sie nach ihm nur im äußersten Notfalle auszuführen. **Herhold** (Brandenburg).

56) **Binnie.** Aneurysmorrhaphy.

(Annals of surgery 1908. Juli.)

Verf. vergleicht das Entstehen von Aneurysmen mit dem Hervorwölben der Wand an brüchig gewordenen Stellen von pneumatischen Automobilreifen und erläutert die Ähnlichkeit an Zeichnungen. Sodann schildert er die Operation eines falschen Kniekehlenaneurysmas, in dessen Höhle das erweiterte, eine ¾ Zoll breite Öffnung zeigende Arterienrohr lag. B. spaltete dieses wahre Aneurysma und vernähte nach Matras die im Grunde liegenden Arterienöffnungen mit Jodcatgut. Darauf verkleinerte er den übrigen Teil des Sackes durch Raffnähte und nähte die Haut bis auf eine kleine, für ein dünnes Drainrohr bestimmte Öffnung darüber zu. Das Aneurysma wurde auf diese Weise geheilt. **Herhold** (Brandenburg).

57) **Abbe.** Aneurysmorrhaphy.

(Annals of surgery 1908. Juli.)

Es handelt sich um den selten Fall eines Aneurysma der Glutaea superior, das auf den N. ischiadicus drückte und andauernd heftige Schmerzen verursachte. A. unterband zunächst die A. iliaca ext. und spaltete nach Auseinanderziehen der Gesäßmuskeln den freigelegten, nicht mehr pulsierenden Aneurysmasack. Aus der in der Tiefe des Sackes befindliche Öffnung der A. glut. superior blutete es, durch Fingerdruck ließ sich diese Blutung beherrschen. Nunmehr wurde die erste Naht des Sackes mit feinem Chromcatgut oberhalb der Fingerspitze und dann tabaksbeutelartig um die Öffnung der A. glut. herumgelegt und nach Aufheben des Fingers schnell zugezogen. Dann wurde die Innenfläche des ganzen Sackes durch innere Nähte aneinander genäht, so daß eine völlige Verödung desselben die Folge war. Beim Lösen der Unterbindung der A. iliaca externa blutete es nicht mehr. Die Wunde wurde geschlossen, und es trat völlige Genesung ein.

Herhold (Brandenburg).

58) **Blake.** Aneurysmorrhaphy.

(Annals of surgery 1908. Juli.)

Es handelte sich in dem vorliegenden Falle um ein Aneurysma der A. poplitea. Nach Spaltung des Sackes unter Esmarch'scher Blutleere sah man die mit dem Sack kommunizierende Öffnung an der oberen Hälfte desselben etwas seitlich der Inzision. Es wurde diese Öffnung durch Chromcatgutnähte verschlossen, der Sack durch Nähte vereint und außerdem der Sicherheit halber die Arterie am proximalen Ende des Sackes unterbunden, während das distale Ende offen blieb. Nach Lösung des Gummischlauches war eine Blutung nicht vorhanden. Ungestörte Heilung. **Herhold** (Brandenburg).

59) **A. Morávek.** Patellarsarkom.

(Časopis lékařů českých 1907. p. 1003.)

Bei einem 30jährigen Manne, der über 10 Monate an stechenden Schmerzen litt, im Knie entwickelte sich nach einem Sturz auf dieses Knie eine langsam wachsende Geschwulst. Da dieselbe auf dem Röntgenogramm gut abgegrenzt war, wurde nur eine Exstirpation der Kniescheibe vorgenommen und der Defekt in der Gelenkkapsel durch einen Lappen aus dem M. vastus internus gedeckt. Der Erfolg war in funktioneller Hinsicht sehr befriedigend, da Pat. fast den ganzen Tag ohne Beschwerden stehen kann; die Extension ist normal, die Flexion nur wenig behindert. Die histologische Untersuchung ergab ein Sarcoma gigantocellulare.

G. Mühlstein (Prag).

Digitized by Google

60) **Schwarz.** Ein Fall von fibromatöser Verdickung der Achillessehne. (Aus der kgl. chir. Klinik der Universität Halle a. S. Prof. v. Bramann.)

(Münchener med. Wochenschrift 1908. Nr. 23.)

In S.'s Fall lag eine traumatische Entstehung der Tendinitis achillea vor, in deren Verlauf es zu einer beträchtlichen, gut fingerbreit oberhalb der Sehnenansatzstelle beginnenden und 2 cm nach oben reichenden Verdickung der Sehne gekommen war; Dorsalflexion und Abrollen des Fußes waren stark behindert, so daß Pat. mit auswärts gedrehtem Fuße ging und stets hinkte. Die Exstirpation der Geschwulst ergab ein Fibrom mit lockerer Anordnung der Fasern. S. nimmt an, daß bei dem Pat. eine gewisse Disposition der Sehnen zu Erkrankung vorgelegen habe; Pat. selbst behauptete zu Rheumatismus zu neigen, übrigens schlecht sitzendes Schuhwerk nie getragen zu haben. **Kramer** (Glogau).

61) **Niosi.** Par la diagnosi di una non comune lesione sifilitica gommosa sottocutanea dell' arto inferiore.

(Clinica moderna 1907. Hft. 16.)

Bei einem 25 Jahre alten Manne findet sich eine halbweiche, an den Rändern härtere, nicht scharf begrenzte, große, flache Geschwulst im Subkutangewebe und der Aponeurose der unteren Hälfte der vorderen und seitlichen Teile des linken Oberschenkels, die auf die vordere und innere Seite des Knies übergreift. Die seit 6 Jahren bestehende und in ihren erweichten Teilen mehrfach punktierte Geschwulst wurde in der irrtümlichen Annahme eines Sarkoms inzidiert, wobei sich eine blutige Flüssigkeit entleerte und elastisch harte, weißgelbliche Granulationen mit nekrotisierender und leicht blutender Oberfläche vorgefunden wurden. Unter Jodoformbehandlung und fünf Kalomelinjektionen erfolgte schnelle und dauernde Heilung, wobei der anämische Pat. sich gleichzeitig sehr erholte. Zwei nachträglich gefundene Hautulzerationen heilten gleichfalls unter der Hg-Behandlung. Die Anamnese war völlig negativ. **Dreyer** (Köln).

62) **J. Znojemsky.** Frakturen des Calcaneus.

(Časopis lékařů českých 1908. p. 511.)

Z. stellt aus der Klinik Kukula's in Prag 17 Fälle von Fersenbeinbrüchen zusammen. Nur einmal (Fall I) lag ein echter Rißbruch des Tuber calcanei vor, beim Sprung aus der Höhe auf die Fußspitzen durch Kontraktion der Wadenmuskeln entstanden. Die Bruchlinie verlief parallel mit der architektonischen Struktur der Spongiosa. Im Fall II verlief die Bruchlinie vertikal, aber außer diesem Rißquerbruch des Tuber war noch ein Bruch des Korpus vorhanden. Ätiologie: Sturz auf eine feste Unterlage und reflektorische Kontraktion der Wadenmuskulatur. Fall III betraf einen Bruch des Korpus; Fall IV—VI waren Frakturen des Processus anterior, und alle übrigen Fälle waren Kompressivbrüche. Sämtliche Fälle sind durch Röntgenogramme erläutert. In therapeutischer Beziehung empfiehlt Z. folgenden Vorgang: Entsprechend der anatomischen Form des Bruches wird so redressiert, daß eventuelle Kontrakturen vermieden werden; dann Gipsverband für 2—3 Wochen, der durch einen Verband aus Wasserglas ersetzt wird. Jetzt wird massiert, gebadet und elektrisiert, wobei aber der Kranke mindestens 6 Wochen liegen muß. Bei starker Dislokation der Bruchstücke werden dieselben operativ miteinander vereinigt, event. werden sie exstirpiert.

G. Mühlstein (Prag).

Berichtigung. In Nr. 40 p. 1191, Ref. 33, Z. 13 u. 14 muß es statt »ist gefährlich« heißen: »beschreibt Verf. ausführlich«.

Originalmitteilungen, Monographien und Sonderdrucke wolle man an *Prof. E. Richter* in Breslau (Kaiser Wilhelmstraße 115), oder an die Verlagshandlung *Johann Ambrosius Barth* in Leipzig einsenden.

Für die Redaktion verantwortlich: Geh. Med.-Rat Prof. Dr. E. Richter in Breslau.
Druck von Breitkopf & Härtel in Leipzig.

Digitized by Google

Zentralblatt für Chirurgie

herausgegeben von

K. GARRÈ, F. KÖNIG, E. RICHTER,
in Bonn, in Berlin, in Breslau.

35. Jahrgang.

VERLAG von JOHANN AMBROSIUS BARTH in LEIPZIG.

Nr. 44. Sonnabend, den 31. Oktober 1908.

Inhalt.

I. **A. Grossich**, Eine neue Sterilisierungsmethode der Haut bei Operationen. — II. **F. Franke**, Zur Erklärung des postoperativen spastischen Darmverschlusses. (Originalmitteilungen.)

1) **Wederhake**, Desinfektion der Hände und der Haut. — 2) **Flessler** und **Iwase**, Sterilisation der Gummihandschuhe. — 3) **Knox**, Wunddrainage. — 4) **Muskat**, Wanderung von Fremdkörpern. — 5) **Haeberlin**, Nadelextraktion. — 6) **Norris**, Das Netz. — 7) **Stirling**, Zur Bauchhöhlendrainage. — 8) **Kauffmann**, 9) **Walko**, 10) **Broca** und **Barbet**, 11) **Duvergey**, Appendicitis. — 12) **Chavannaz**, 13) **Hackenbruch**, 14) **Takata**, 15) **Mauclaire**, 16) **Menge**, Herniologisches. — 17) **Scudder**, 18) **Luis y Yague**, Pylorusstenose. — 19) **Jeanneret**, Gastrostomie. — 20) **Campo**, 21) **Rivas y Rivas**, Gastroenterostomie. — 22) **Parker**, Darmstenosen. — 23) **Gant**, Chronische Diarrhöe. — 24) **Beach**, Mastdarmstriktur.

H. **Eggenberger**, Wismutvergiftung durch Injektionsbehandlung nach Beck. (Originalmitteilung.)

25) **Dollinger**, Behandlung tuberkulöser Fisteln nach Beck. — 26) Armeesanitätsbericht. — 27) **Neudörfer**, Bauchschuß. — 28) **Baradulin**, Postoperativer Ileus. — 29) **Mauclaire**, Chylusartiger Ascites. — 30) **Mc Guire**, 31) **Lamari**, Peritonitis. — 32) **Brüning**, 33) **Frascella**, 34) **Mülder**, 35) **Clark**, Appendicitis. — 36) **Pohlman**, Blinddarm-Duodenalkanal durch den Wurm. — 37) **Mc Lean**, Cystenbildung im Wurm. — 38) **Simon**, Perforiertes Meckel'sches Divertikel. — 39) **Nast-Kolb**, 40) **Sarshezki**, 41) **Arnaud**, Herniologisches. — 42) **Finsterer**, Hydrokele muliebris. — 43) **Rubritius**, Bauchdeckengeschwulst nach Bruchoperation. — 44) **Hunter**, Pylorusstenose. — 45) **Manges**, Magensarkome. — 46) **Luther**, Enteroptosis. — 47) **Zaaijer**, Purpura und Darminvagination. — 48) **Boese**, Tuberkulose der Flexur. — 49) **Hirschman**, Mesosigmoidopexie. — 50) **Mershejewski**, Hämorrhoiden. — 51) v. **Herczel**, Mastdarmkrebs.

Erklärung.

I.

Eine neue Sterilisierungsmethode der Haut bei Operationen.

Vorläufige Mitteilung.

Von

Dr. Antonio Grossich,

Primärchirurg am städtischen Hospital in Fiume.

(Aus dem Italienischen übersetzt.)

Unter den 1600—1800 Kranken, die jährlich in die chirurgische Abteilung des Fiumaner Krankenhauses aufgenommen werden, befinden sich wenigstens 5—600 Verletzte, von diesen wieder etwa 3–400 mit offenen Wunden. Jeder Spitalschirurg weiß, wie schwer eine aseptische Versorgung solcher Wunden ist, besonders wenn dieselben die behaarte Kopfhaut, den Hals, die Achselhöhle, das Scrotum, die Finger oder die Zehen betreffen, und wenn der Verletzte, oft mitten in der Nacht hereingebracht, stark blutet.

Digitized by Google

In einem solchen Falle, vor ca. 1 Jahre, dem Gedanken folgend, daß viele Operateure und ich selber nach der regelrechten Reinigung der Haut vor den Operationen die Schnittstelle mit Jodtinktur bestreichen, bestrich ich die, eine offene, eingerissene, breite Wunde umgebende Haut mit Jodtinktur allein, ohne irgend eine Waschung, nähte dann die Wunde vollkommen zu, bestrich noch einmal die Nähte mit der Tinktur und legte dann den gewöhnlichen sterilen Verband an. Es trat Heilung per primam ein. Eine zweite, dann eine dritte, eine zehnte in der gleichen Weise versorgte Wunde heilte ebenso schön. Seitdem haben sowohl ich als meine Assistenten die Methode allgemein angewendet, d. h. nach der trockenen Rasierung der Haare einfach mit Jodtinktur bestrichen, die Bestreichung dann wiederholt, nachdem die Wunde genäht wurde, und der Erfolg war immer eine reine Prima intentio, ohne die geringste Spur von Rötung, Schwellung, Eiterung oder Temperaturerhöhung. Dieser Erfolg war konstant, selbst wenn die Wunden mitunter manche Stunden, sogar Tage unversorgt geblieben waren; die reinste Heilung trat immer ein, wenn die Wunden nur kein Zeichen einer schon bestehenden Entzündung, wie Rötung oder Schwellung, darboten. Zu bemerken ist noch, daß die Verletzten fast alle aus dem Hafen oder aus den Fabriken kamen, wo ca. 20000 Arbeiter aller Nationalitäten und Rassen beschäftigt sind, meist Leute, die nicht als sehr rein zu bezeichnen sind.

Durch diese Erfolge ermutigt, wendete ich die Methode nicht mehr allein bei Wunden, sondern auch bei kleineren Operationen, bei Atheromen, Hydrokelen usw. an. Nun stellte sich die merkwürdige, ja paradoxe Tatsache ein, daß, wenn der Pat. unmittelbar vor der Operation ein Seifenbad genommen hatte oder sonst mit Seife und Wasser gereinigt wurde und erst dann mit Jodtinktur bestrichen, nicht mehr allemal eine wirklich glatte Heilung eintrat. Hier und da eiterten die Nähte oder diastasierten die Wundränder, oft kam es zu wahrer Eiterung. Wenn aber jede Waschung unterblieb und nach der trockenen Rasierung der Haare die Haut des Operationsfeldes weit und breit mit Jodtinktur bestrichen wurde, so blieb auch bei diesen Operationen die perfekteste Prima intentio nie aus.

Diese paradoxe Tatsache fand eine Erklärung durch die mikroskopische Untersuchung kleiner, vor dem Beginne der Operation exzidierter Hautstückchen. Bekanntlich bildet die oberflächliche Schicht der Epidermis kein absolut kompaktes Gewebe; schmale Interzellularräume sind bei Alkoholhärtung stets deutlich nachweisbar, daher der Name: Stratum disjunctum Ranvier; nun bedingt das Wachstum der basalen Schicht eine Lockerung der oberflächlicheren Zellen, indem dieselben auf eine größere Fläche verteilt und gedehnt werden; es entstehen dadurch Einrisse, welche die sogenannte horizontale Abschuppung der Epidermis verursachen. Dieser Prozeß geht ununterbrochen vor sich, aber selbstverständlich nicht in der Weise, daß der Einriß plötzlich entsteht und die somit gebildete Schuppe auf einmal

Digitized by Google

den Zusammenhang mit der Epidermis verliert, sondern allmählich; so befinden sich unter den noch nicht fertigen Schuppen Kapillarräume, welche sowohl mit den Interzellularräumen als mit der Luft kommunizieren und die stets Fett, Schweiß und selbstverständlich auch Bakterien enthalten.

Die mikroskopische Untersuchung der mit Jod behandelten Hautstückchen zeigte nun, daß das Jod alle diese Spalten und sämtliche Interzellularräume sowie die Lymphbahnen imbibiert; diese Tatsache ist übrigens nicht neu, und wir sehen in unseren Beobachtungen bloß eine Bestätigung der Angaben anderer Autoren, auf welche wir hier nicht eingehen können. Dieses Penetrationsvermögen kommt dem Jod in alkoholischer Lösung fast spezifisch zu; Wasser oder wäßrige Lösung dringen nur unvollständig und bloß in die oberflächlichsten Schichten ein. Der Grund des hohen Penetrationsvermögens der Jodtinktur ist ein mehrfacher: erstens löst dieselbe als eine alkoholische Tinktur das Fett, welches sich immer in den Kapillarräumen befindet, und wird von diesen letzteren geradezu absorbiert. Andererseits kommt dem Jod selbst ein besonderes Penetrationsvermögen zu, indem es sich mit den Fettsäuren der Haut chemisch verbindet und diese Verbindung besonders rasch resorbierbar ist (siehe die Arbeiten von Mering, E. Fischer, Kast u. a. A.)

Der Grund, warum die mit Seife und Wasser gewaschene Haut durch die Jodtinktur schwerer zu desinfizieren ist als die nicht gewaschene und trockene, ist nun sehr klar:

Wasser, und noch mehr eine Seifenlösung, bringt erstens die Epidermiszellen zur Aufquellung und verstopft schon dadurch den Eintritt der Kapillarspalten; zweitens aber werden viele Kapillarräume durch eine Seifenlösung gefüllt, welche für das Eindringen der alkoholischen Lösung dann ein Hindernis bildet. Mikroskopische Partikel von Seife können auch durch sehr langes Waschen mit Wasser nicht entfernt werden; diese Partikel bilden aber für vorhandene Keime eine Hülle, die sie vor der Wirkung der Antiseptika schützt und welche von dem durch das Wasser, das in den Spalten zurückbleibt, stark verdünnten Alkohol nicht so leicht gelöst wird.

In meiner Abteilung werden nun die Kranken womöglich am Tage vor der Operation gebadet, sie bekommen frische Wäsche, und vor der Operation werden sie nur noch mit der Jodtinktur in der später zu beschreibenden Weise bestrichen. Nach dieser Prozedur habe ich bis jetzt 59 freie Leistenhernien, zwei Schenkelhernien und drei inkarzerierte Leistenhernien operiert, und alle genasen ohne die geringste Störung. Von diesen Fällen betraf einer einen 65jährigen Mann mit inkarzerierter Hernie, der bereits aphonisch und pulslos ins Spital gebracht wurde; ein anderer betraf einen 70jährigen Mann mit einer inkarzerierten großen Scrotalhernie, der ebenso kollabiert war wie der erste; beide kamen direkt zur Operation, sie wurden trocken rasiert und mit Jodtinktur bestrichen; bei dem zweiten war der Darm schon verfärbt, aber noch glänzend, so daß er reponiert werden konnte;

Digitized by Google

beide Kranken genasen, wie gesagt, ohne die geringste Störung; die Temperatur blieb stets normal, die Wunde heilte per primam.

Außer diesen Fällen wurden nach dieser Sterilisierungsmethode noch mehrere Drüsenpakete, ein kindskopfgroßer Halstumor, Sarkom, bei einem Manne, und dieser Tage ein mannsfaustgroßes Angiom des Halses bei einem 35tägigen Säugling nach tiefer Unterbindung der Carotis und der Jugularis exstirpiert; es wurden dann mehrere Mammaexstirpationen nach Kocher, mehrere Amputationen an den Extremitäten, Laparotomien wegen Stichwunden des Abdomen, wegen eines Coecaltumors, mit Exstirpation des Coecum, eine Gastroenteroanastomose, eine transvesikale Prostataexstirpation, Laparotomie bei Extrauterin-Schwangerschaft, bei Ovarialkystomen, bei Ileus und andere Operationen ausgeführt.

Ich habe so die Überzeugung gewonnen, daß die Jodtinktur besser als irgend ein anderes Verfahren die Haut sterilisiert, und daß von seiten des Pat. während der Operation jede Infektionsgefahr ganz ausgeschlossen ist. Desto skrupulöser muß also die Reinigung der Hände der Operateure und der Assistenten, die Überwachung der Sterilisation der Instrumente, der Tupfer, Gaze usw. stattfinden; denn eine eventuelle Infektion würde heute doppelt lasten.

Mein Verfahren möchte ich folgendermaßen rekapitulieren:

1) Der Pat. wird nackt auf den Tisch gelegt und das Operationsfeld breit mit Jodtinktur bestrichen. Das geschieht mit einem Tupfer, der mit einer Pinzette gefaßt und auf welchen Jodtinktur — 10 bis 12%ig — gegossen wird. Haare wurden schon früher trocken rasiert.

2) Über den ganzen Körper des Pat. wird ein mit entsprechender Öffnung versehenes Leinentuch, das bis zum Boden reicht, gelegt. Die Ränder der Öffnung werden an der angrenzenden Haut um das Operationsfeld mit kleinen Klemmen befestigt.

3) Nachdem Pat. narkotisiert worden, wird das Operationsfeld ein zweites Mal mit Jodtinktur bestrichen.

4) Nach Vollendung der Operation wird die Nahtreihe mit Jodtinktur bestrichen und der Verband aus steriler Gaze angelegt.

Am 7. Tage werden die Nähte, die braun und steif erscheinen, entfernt; nach weiteren 24 Stunden verläßt gewöhnlich der Operierte das Haus. Wenn der Verband aus irgend einem Grunde vor dem 7. Tage gewechselt wird, so wird die Nahtreihe bei der Gelegenheit wieder mit Jod bepinselt.

Von der Anwendung des Jods, selbst wenn ein Drittel des Körpers bestrichen wurde, konnte ich nie einen Nachteil konstatieren. Die Haut exfoliiert sich, indem sich eine dünne braune Lamelle loslöst, und darunter zeigt sie nicht die geringste Abnormität. Wenn die Ränder der Operationswunde recht aneinander adaptiert wurden, so verwachsen dieselben so schön, daß man die Narbe und die Nahtlöcher kaum erkennt.

Digitized by Google

II.

Zur Erklärung des postoperativen spastischen Darmverschlusses.

Von

Prof. Felix Franke in Braunschweig.

In der Diskussion, die sich an den Vortrag Bunge's über den postoperativen spastischen Darmverschluß am 4. Sitzungstage des diesjährigen Chirurgenkongresses anschloß, hob Heidenhain mit Recht hervor, daß eine genügende Erklärung dieses eigentümlichen Vorganges bisher fehle. Und auch die von den einzelnen Rednern in der Diskussion versuchten Erklärungen haben wohl niemand recht befriedigt. Sie konnten wohl für diesen oder jenen Fall passen, ließen aber bei anderen Fällen im Stiche. So können Gerinnselbildung im Gekröse (Payr), Reizung durch einen Spulwurm (Küster), Darmgeschwüre (Wilms) und andere mechanische Momente doch schwerlich z. B. zur Erklärung der Tatsache genügen, daß der spastische Darmverschluß von Gynäkologen häufiger beobachtet wird als von Chirurgen, obgleich diese sich bei Bauchoperationen ohne Zweifel häufiger in mechanisch reizender Weise mit dem Darme befassen müssen.

Meiner Ansicht nach ist das Leiden in der Hauptsache ein rein nervöses, und ich möchte es als traumatische Darmneurose bezeichnen.

Diese meine Ansicht, die ich Herrn Kollegen Heidenhain gegenüber schon auf dem Kongreß privatim geäußert habe — an der Diskussion habe ich mich nicht beteiligen wollen, um sie nicht noch länger auszudehnen —, stützt sich auf folgende Gründe und Erwägungen.

Es ist jetzt zur Genüge bekannt, daß die glatte Muskulatur nicht nur der Atmungsorgane, sondern auch der Verdauungsorgane bei manchen Personen zu krampfhaften Kontraktionen neigt. Neben dem Stimmritzenkrampf kennen wir einen Speiseröhrenkrampf, einen Cardio- und Pylorospasmus, und in neuerer Zeit haben sich nun auch die Beobachtungen von Fällen von Enterospasmus gemehrt. Langemak hat schon im 5. Bande des Zentralblattes für die Grenzgebiete eine Reihe solcher Fälle zusammengestellt. In den leichten Formen das Bild der von Fleiner 1893 zuerst, später von Westphalen, Albu, neuerdings von Kisch beschriebenen spastischen Obstipation bietend, steigern sich die schweren Fälle bis zum völligen Darmverschluß, zum spastischen Ileus, und zwar ohne jede nachweisbare mechanische Reizung, wie etwa durch einen Gallenstein, Spulwurm o. dgl. oder durch ein Geschwür. Wenngleich meistens weibliche Personen von nicht ganz normalem Nervensystem betroffen sind, neurotische, hysterische, neurasthenische oder solche, die blaß oder schlecht genährt sind, gibt es auch solche

Digitized by Google

selbst männlichen Geschlechts, deren Nervensystem oder Gesundheitszustand sonst nichts zu wünschen übrig läßt.

Es handelt sich in allen diesen Fällen ganz ohne Zweifel um erhöhte Empfindlichkeit und Reizbarkeit der Darmnerven. Kommt es nun schon ohne jede mechanische Einwirkung zu solchen unter Umständen recht lästigen, ja gefährlichen Krampfzuständen, so wird man schon einfach vom theoretischen Standpunkt aus ohne weiteres zugeben müssen, daß ihr Auftreten nach Bauchoperationen infolge der dabei stattfindenden mechanischen Reizung der Därme, mag sie auch manchmal nur in einfachem Anfassen bestehen, leicht begreiflich erscheint. Man wird aber auch die Möglichkeit ihrer Entstehung allein schon durch psychische Einwirkung bei dazu disponierten Personen zugestehen müssen. Wir hätten dann also zu unterscheiden eine Entstehung durch rein körperliches (mechanisches) und durch geistiges, psychisches Trauma.

Es wird nun niemand leugnen wollen, daß gerade Bauchoperationen nicht nur als ein körperliches, sondern gerade auch als psychisches Trauma, und zwar mitunter recht schwerer Art, aufzufassen sind. Selbst nach leichten Operationen hat man mitunter Gelegenheit, zu seinem Verdrusse diesen schädlichen Einfluß gerade der Bauchoperation auf das Allgemeinbefinden und namentlich die Energie und die Psyche der Operierten zu beobachten. Daß das häufiger bei Frauen vorkommt, kann nicht weiter auffallen, ist doch deren Nervensystem namentlich auf psychischem Gebiete viel empfindlicher als das der Männer.

Wenn nun dieser traumatische Einfluß der Bauchoperation sich einmal am Darm äußert, darf das nach dem eben Besprochenen gar nicht wunderbar erscheinen, um so weniger, als die Darmfunktionen für nicht wenige Menschen ein steter Gegenstand der Beschäftigung und Besorgnis sind, aber gerade nach Bauchoperationen es auch werden können durch die Sorge des Arztes und der Pflegeperson um sie.

Auf diese Weise ist ohne Zuhilfenahme eines zufälligen Zusammentreffens das Auftreten des spastischen Ileus erklärlich auch in Fällen, in denen bei der Operation der Darm gar nicht berührt ist, z. B. nach Nierenoperationen. Ich selbst habe den Spasmus nach einer Annähung der Wandermilz beobachtet, bei der ein Darm so gut wie gar nicht berührt, das Mesenterium oder Mesokolon gar nicht gezerrt wurde, eine Embolie in diese ausgeschlossen werden konnte, Kotverhaltung oder Reizung des Darmes durch harte Kotballen oder Darmwürmer nicht vorlag. Es handelte sich aber um eine durch jahrelange Beschwerden sehr angegriffene, abgemagerte, nervöse Frau, bei der Hysterie nicht sicher ausgeschlossen werden konnte.

Um ein zufälliges Zusammentreffen dagegen handelte es sich in einem anderen Falle, in dem der spastische Verschluß des Colon transversum, den ich bei einer Gastroenterostomie fand, schon vor der Operation aufgetreten war und nach ihr ohne weiteres Zutun

Digitized by Google

wieder verschwand. Aber auch hier betraf die Erkrankung eine schwächliche, zarte, nebenbei junge Frau.

Von meinem Standpunkte aus kann ich also die von den verschiedenen Autoren angeschuldigten mechanischen Momente nur als Gelegenheitsursachen bezeichnen. Auf eine direkte Ursache des postoperativen Enterospasmus muß ich aber nun hinweisen, auf die meines Wissens bisher nicht oder nicht genügend aufmerksam gemacht ist und die mich hauptsächlich angeregt hat, diesen Artikel zu schreiben. Ich meine den Ileus durch medikamentöse Einwirkung. Diese Art der Entstehung habe ich in diesem Sommer bei zwei kräftigen Männern im Anschluß an die Exstirpation des Proc. vermiformis beobachtet.

Schon seit etwa 20 Jahren habe ich Belladonna gegen die verschiedenen Krampfzustände der glatten Muskulatur mit Erfolg angewandt, so auch, wie gegen Gallenblasenkrampf, gegen den der Darmmuskulatur, z. B. u. a. vor 17 Jahren bei einer 11 Tage anhaltenden, nach normaler Entbindung aufgetretenen Darmlähmung, und auch schon lange, bevor vor einigen Jahren die so vielfache Empfehlung des Mittels gegen den Ileus und für die Nachbehandlung bei Laparotomien einsetzte, zu gleichem Zwecke. Seit einigen Jahren habe ich fast regelmäßig nach Laparotomien, besonders solchen, nach denen ich Darmverklebungen oder Darmparese, wenn auch vorübergehende, befürchten mußte, Physostigmin subkutan einspritzen lassen, 0,0005 bis 0,001 g 2—3mal täglich, manchmal sogleich, bisweilen erst am 2. oder 3. Tage.

In den erwähnten zwei Fällen von Appendektomie sprach nun alles für, nichts gegen die Annahme, daß die in zu großer Dosis und zu lange fortgesetzte Behandlung mit Physostigmin als Ursache für den mit Bestimmtheit anzunehmenden Darmspasmus anzusehen war, der beidemal auch bald schwand, nachdem das Mittel ausgesetzt war[1].

Jedenfalls lehren die beiden Fälle, daß man mit der Dosierung des Physostigmins, das in geeigneten Fällen von ausgezeichneter Wirkung ist, vorsichtig sein muß, und daß es nötig ist, beim Auftreten eines spastischen Ileus nach Bauchoperationen die Möglickeit seiner Entstehung durch arzneiliche Einwirkung im Auge zu behalten, mag nun in dem betreffenden Falle Physostigmin oder Atropin (Belladonna) angewandt sein.

---

[1] Anm. Auf meinen Wunsch sind die zwei ausführlichen Krankengeschichten als zu umfangreich für das Zentralblatt fortgeblieben. Die darin niedergelegten Erfahrungen scheinen nur so gedeutet werden zu können, wie vom Verf. geschehen. Richter.

Digitized by Google

1) **Wederhake.** Desinfektion der Hände und der Haut mittels Jodtetrachlorkohlenstoff und Dermagummit.

(Med. Klinik 1908. p. 1302.)

Desinfektion der Hände mit einer Lösung von Paraffin in Jodtetrachlorkohlenstoff befriedigte nicht. Dagegen wurde mit Jodtetrachlorkohlenstoff (Benzinoform), der viel billiger wie Äther und nicht feuergefährlich ist, der das Fett löst, die Luft aus den Hautporen verdrängt, die Keime aus ihnen herausschwemmt und den zurückbleibenden Rest durch die Jodwirkung schädigt, eine durchschnittliche Keimverminderung von 95% erzielt. Der Rest der Keime wird durch einen Handüberzug festgebannt. Chirol, Schleich's Wachsüberzug, Menge's Paraffinxylol, Haegler's Guttaperchaüberzug, Döderlein's Gaudanin bewährten sich nicht. Auch mit Chirosoter erhielt W. nicht eindeutige Ergebnisse. — Der Überzug soll sehr elastisch und dünnflüssig sein, daß er sich bis in die feinsten Hautporen erstreckt und darin bei mechanischen Insulten festhaftet; er soll beim Trocknen eine lückenlose Decke bilden, die Haut nicht beschädigen und nach der Operation wieder leicht entfernt werden können. Dies leistet der nicht teure Dermagummit (4 g besten Parakautschuks werden in 100 g Tetrachlorkohlenstoff gelöst; dazu wird langsam eine Lösung von 0,4 Jod. pur. in 100 Tetrachlorkohlenstoff hinzugefügt).

Die Desinfektion ist leicht auszuführen und erfordert kein warmes Wasser.

Die Hände werden mittels rauhen Tupfers oder keimfreier Bürste 3 Minuten lang in 300—500 ccm 1‰igem Tetrachlorkohlenstoff abgerieben. Dann wird in die Händehaut ein wenig Dermagummitlösung eingerieben. Sollte die Lösung noch ein wenig kleben, so wird Talk oder ausgeglühtes Kaolinpulver oder Reispuder auf die Hände aufgestreut. Nach der Operation wird der Kautschuküberzug mit einem mit Tetrachlorkohlenstoff getränkten Tupfer entfernt. — In gleicher Weise wird das Operationsgebiet vorbereitet; Einpuderung ist hier überflüssig. — An offener Flamme zersetzt sich der Tetrachlorkohlenstoff und reizt zum Husten. — Dermagummit ist an sich steril und wird steril von der Fabrik geliefert, läßt sich aber auch unbegrenzt oft im strömenden Dampf unter Druck sterilisieren.

Die mehrfach so desinfizierte Hand bleibt dauernd jodiert und leicht gelb verfärbt.

Das Verfahren bewährte sich bei Desinfektionsversuchen im Paul-Sarwey'schen Kasten, bei zahlreichen Operationen mit Versenkung von Seidennähten, bei der bakteriologischen Prüfung der operierenden Hände.

Georg Schmidt (Berlin).

Digitized by Google

2) **A. Fiessler** und **Y. Iwase.** Zur Sterilisation und Verwendung der Gummihandschuhe. (Aus den Universitäts-Frauenkliniken in Tübingen und München.)

(Münchener med. Wochenschrift 1908. Nr. 33.)

Nachdem sich herausgestellt hat, daß es unmöglich ist, ohne schwere Schädigung der Haut die Hände völlig keimfrei zu machen, scheint dies auch für die Gummihandschuhe zuzutreffen. Denn die Versuche der Verff. ergaben, daß nicht bloß die chemischen und mechanischen Methoden zur Sterilisierung der Handschuhe nicht ausreichen, sondern auch durch 30 Minuten lange Einwirkung von gespanntem Dampf von 0,7 Atmosphären Überdruck nur die vegetativen Bakterienformen an den Innen- und Außenflächen der Handschuhe abgetötet werden, die Methode für Sporen keine volle Sicherheit gewährt. Trotzdem wird das Verfahren — Eintauchen der gewaschenen Handschuhe in Aufschwemmungen von Talk in Alkohol, sorgfältige horizontale Lagerung (unter Vermeiden von Pressen und Knicken) auf Sieben im Dampftopfe mit rascher Trocknung (zur Wiederherstellung der Elastizität, Durchsichtigkeit und Festigkeit) nach der Einwirkung des Dampfes, auch von Döderlein in einem Nachwort der Arbeit wärmstens empfohlen. Zur Sterilisation und zum Aufbewahren der Handschuhe hat sich ein Apparat der Firma F. G. Küster, bzw. ein von Brodnitz oder Lautenschläger konstruierter als besonders zweckmäßig erwiesen. **Kramer** (Glogau).

3) **R. W. Knox.** Drainage of wounds.

(New York med. record 1908. Mai 30.)

K. hat bei frischen Wunden aller Art gute Erfahrung mit der Anwendung feuchter Wärme gemacht. Die Wunden werden offen gelassen, jede Art Reinigung möglichst vermieden, namentlich die Ränder nicht geglättet und die zerfetzten Weichteile in Ruhe gelassen.

Der Verband wird zweimal in 24 Stunden gewechselt und besteht aus dicken Lagen Watte oder Flanelltüchern, die in heißem Wasser ausgedrückt und mit Heißwasserbeuteln (40° R) warmgehalten werden.

Auf Grund ausgedehnter Erfahrung versichert K., daß bei zweckmäßiger Technik eine Wundinfektion zu den allergrößten Seltenheiten gehöre, gleichgültig, wie schwer die Verletzung und wie schmutzig die Wunde sei. Überfahrungen und Eisenbahnverletzungen schlimmster Art wurden mit Erfolg behandelt.

Hat sich die Wundfläche gereinigt und granuliert, werden halbfeuchte Verbände mit Borglyzerin empfohlen. Gelegentlich soll auch permanente Irrigation mit Borsäure und dünne Formalinlösung zum Desodorieren verwendet werden.

»Gleich anderen guten Dingen« sei die Idee nicht neu, sondern nähere sich »der Leinsamenkompresse zu Großmutters Zeiten«, sie

Digitized by Google

gewinnt aber ein modernes Gepräge dadurch, daß die Überwachung durch eine reinliche Krankenwärterin und Sterilisierung der Verbandstoffe empfohlen wird.

Wenn auch die Anwendung von Watte und Flanell direkt auf die Wunde mehr einem improvisierten Notverband entspricht, ist mutatis mutandis der beschriebenen primitiven Methode manches Beachtenswerte zu entnehmen. Seit die Wirkung physikalischer Heilfaktoren wieder mehr gewürdigt und auf experimentellem Wege geprüft wurden, hat auch die feuchte Wärmeanwendung, besonders bei lokalinfektiösen Prozessen, wieder ihre Bedeutung gewonnen.

Loewenhardt (Breslau).

---

4) **G. Muskat.** Über Wanderung von Fremdkörpern.

(Med. Klinik 1908. p. 1373.)

Fall mit der Rückseite des Oberarmes auf ein Nadelkissen; gleich darauf stechende Schmerzen an der Speichenseite des Unterarmes. Röntgenbild und Einschnitt weisen eine 4,5 cm lange Nadel neben dem oberen Drittel des Radius nach. — Die Nadel drang wahrscheinlich mit großer Gewalt durch die Weichteile des gebeugten Oberarmes bis unter die Sehne des Streckmuskels. Bei der darauf eintretenden reflektorischen Streckung des einen Halt suchenden Armes wurde die Sehne gespannt und von ihr die Nadel nach dem Vorderarme getrieben, wie ein Pfeil von einer gespannten Sehne vorwärts geschleudert wird.

M. verbrachte Nadeln in die Bauchhöhle oder in die Schenkelmuskeln von weißen Mäusen und Kaninchen und stellte nach einiger Zeit mittels Röntgendurchleuchtung oder Einschnittes den Verbleib der Fremdkörper fest. Von zwölf Versuchsreihen waren bei dreien Wanderungen nachzuweisen, einmal von der Bauchhöhle durch das Gekröse und den Darm hindurch, einmal vom Schenkel in die Beckenmuskeln. Beim dritten der Tiere war eine Nadel in einem Schenkel um 3 cm nach dem Becken zu gewandert, eine andere Nadel im anderen Schenkel aber liegen geblieben.

Durch Eiterungen und durch Knochen wird die Wanderung der Nadel gehemmt. Dagegen wandern Fremdkörper leicht, welche in der Richtung der Muskelfasern eines größeren Muskels liegen.

Georg Schmidt (Berlin).

---

5) **Haeberlin** (Nauheim). Zur Technik der Nadelextraktion.

(Münchener med. Wochenschrift 1908. Nr. 32.)

Zur topographischen Bestimmung des Fremdkörpers empfiehlt sich, wie auch H. erprobt fand, die Durchleuchtung vor dem Schirm in vielen Ebenen, wobei das Glied um die Längs- und sagittale Achse gedreht, flektiert und gestreckt wird. Der Hautschnitt erfolgt nach solcher Feststellung der Lage der Nadel senkrecht zu ihrer Längsachse.

Kramer (Glogau).

Digitized by Google

6) **Norris.** The omentum: its anatomy, histology, and physiologie, in health and disease.

(University of Pennsylvania med. bulletin 1908. Juni.)

N. berichtet über anatomische, histologische und physiologische Studien am Netz von Tieren und einer Anzahl von Präparaten vom Menschen, die bei Operationen oder Sektionen gewonnen wurden. N.'s Tierversuche über die physiologische Bedeutung des Netzes beschäftigten sich hauptsächlich mit der Frage, ob eine Leukocytenneubildung im Netz vor sich geht, und ob nach Splenektomie das Netz teilweise die Funktion der Milz übernimmt. Schlüsse: Das Netz ist eine hochdifferenzierte seröse Membran. Die sog. Stomata sind tatsächlich Öffnungen, in welche Lymphgefäße ausmünden; diese Öffnungen vermehren sich an Zahl infolge von entzündlichen Reizen und spielen eine bedeutende Rolle in der Lymphzirkulation der Bauchhöhle. Das Netz ist sehr reich an Lymphgefäßen; die kleineren Kapillaren proliferieren sehr rasch auf entzündliche Reize hin. Es hat keine eigene Fähigkeit, sich zu bewegen. Der eigentliche Zweck der Fettbildung im Netz ist der, eine schützende Wand aus Blut- und Lymphgefäßen zu bilden. Übermäßige Fettbildung ist sekundärer Natur und in Analogie zu stellen mit der exzessiven Fettbildung in anderen Körperteilen, woselbst sich normalerweise Fett findet. Die Hauptfunktion des Netzes besteht in Leukocytenbildung; zu dieser Ansicht führen weniger physiologische als histologische Studien. (7 Abbildungen.)

Mohr (Bielefeld).

---

7) **Stirling.** The question of drainage after abdominal section for perforative and suppurating conditions.

(Intercolonial med. journ. of Australasia 1908. Juli 20.)

Verf. verwirft bei der operativen Behandlung der Peritonitis jede Spülung, auch mit den permanenten Kochsalzeinläufen in den Mastdarm nach Murphy hat er schlechte Erfahrungen gemacht. In letzter Zeit ist er dazu übergegangen, auch bei allgemeiner Peritonitis, wenn der primäre Infektionsherd durch andere Maßnahmen völlig abgeschlossen werden konnte, überhaupt nicht mehr zu drainieren, sondern nach möglichster Trockenlegung des Bauchfells durch Austupfen die Bauchwunde völlig zu schließen und den Kranken sofort in die sog. Fowler'sche Lage zu bringen. Einige mit Erfolg behandelte Fälle von Geschwürsperforation (Naht), Uterusperforation mit allgemeiner Peritonitis (krimineller Abort) und Appendicitis perforativa mit allgemeiner Peritonitis werden mitgeteilt.

Mohr (Bielefeld).

---

8) **R. Kauffmann.** L'appendice dans la scarlatine.

Thèse de Paris, **G. Steinheil,** 1908.

Der Wurmfortsatz, der ein bedeutendes lymphatisches Gewebe enthält, ist immer im Laufe des Scharlachs der Sitz eines mehr oder weniger intensiven Entzündungsprozesses, und verschiedene Symptome

Digitized by Google

sind auf denselben zurückzuführen. So z. B. das Erbrechen und sonstige gastrointestinale Erscheinungen, die namentlich bei bösartigem Scharlach deutlich ausgeprägt sind. Da kommt es aber auch mitunter zur Entwicklung einer wahren Appendicitis; und zwar kann dieselbe sich in jedem Stadium der Krankheit entwickeln, oder auch nach vollständigem Abfalle des Fiebers auftreten.

Bei der Nekropsie findet man Verwachsungen zwischen Wurmfortsatz und Blinddarm, Entzündungen der Schleimhaut, kleine hämorrhagische Herde in derselben und eine deutliche Schwellung der Lymphdrüsen im Mesoappendix. Ist im Laufe eines Scharlachs Appendicitis zur Entwicklung gelangt, so behandelt man dieselbe nach bekannten Prinzipien, geradeso als ob die Krankheit allein aufgetreten wäre. Bei schweren Scharlachfällen ist es von Vorteil, dem Auftreten einer Entzündung des Wurmfortsatzes vorzubeugen, einerseits durch strenge Diät, die ja bei Scharlach ohnehin beobachtet wird, und dann durch Auflegen einer Eisblase auf die Gegend des Wurms. Auch in der Rekonvaleszenz der Scarlatina ist eine genaue Beobachtung der Darmfunktion von Wichtigkeit. **E. Toff** (Braila).

---

9) **K. Walko.** Die larvierten Formen der chronischen Appendicitis.

(Prager med. Wochenschrift 1908. Nr. 30.)

Verf. hat ca. 150 Fälle von chronischer Appendicitis beobachtet, die meist operativ behandelt wurden.

Er steht auf dem Standpunkte, daß die chronische Appendicitis sich nicht im Anschluß an akute Anfälle zu entwickeln braucht, sondern daß sie ganz schleichend und latent auftreten kann. Was die Schmerzempfindung bezüglich der Diagnose für eine Bedeutung hat, erhellt daraus, daß die chronische Appendicitis oft gar keine Schmerzen macht, daß andererseits Schmerzen in der Nabel- und Magengegend empfunden werden, ja, daß über Rücken- und Kreuzsschmerzen, über Schmerz über dem Brustbein, sowie über Gürtelgefühl geklagt wird, daß ferner Schmerz im rechten Hoden und in der Gegend der Flexura sigmoidea auftritt. Von differential-diagnostischem Wert ist, daß dyspeptische Beschwerden im Verlauf einer chronischen Appendicitis auftreten. Solche Kranke gelten oft als Hysteriker und Neurastheniker, bis sie mit einem Schlage durch eine Operation von ihrem Leiden befreit sind. Auffallend ist das wechselnde Verhalten der Funktion des Magens. Die Intensität der gastrischen Symptome entspricht weder bezüglich der subjektiven Beschwerden, noch nach den objektiven Erscheinungen der Schwere des krankhaften Prozesses im Wurm. Die Ursache erblickt Verf. in toxischen und mechanischen Einflüssen, derart, daß sie sich durch Reflexvorgänge in der Darminnervation geltend machen. Eine gesonderte Besprechung widmet Verf. denjenigen Fällen von Appendicitis, die mit Magengeschwür vergesellschaftet sind. Er faßt zwei Möglichkeiten ins Auge, einmal toxische Einflüsse von

Digitized by Google

seiten der im Blut kreisenden Bakteriengifte, dann eine fortgeleitete Thrombophlebitis im Mesenterium, wie sie Payr durch seine Versuche zeigt. Was die Erkrankung des übrigen Darmkanals anbelangt, so ist eine Appendicitis oft hinter einer hartnäckigen Verstopfung, sei sie nun atonisch oder spastisch, versteckt. Desgleichen tritt die Erkrankung unter dem Bild einer schweren Enteritis auf. Zur Appendicitis larvata rechnet Verf. ferner jene Fälle, bei denen durch eine verschleppte Perforation eine diffuse adhäsive Peritonitis eingetreten ist. Mannigfaltige Adhäsionsbildungen und Pseudotumoren gehören in diese Reihe.

Der Krankheitsverlauf der chronischen Appendicitis wird aber auch oft vorgetäuscht durch einen nervösen Symptomenkomplex, den schon Nothnagel als Pseudoappendicitis bezeichnet hat. Zu einer Verwechslung mit Appendicitis können ferner folgende Erkrankungen Anlaß geben: rechtsseitige Hodenneuralgie, Kryptorchismus, Harnröhrenstriktur, Blasen- und Gallensteine und Entzündungen des Nierenbeckens und des Psoas. Sehr innige Beziehungen bestehen zwischen der Appendicitis und den Erkrankungen der weiblichen Adnexe. Als Folgeerscheinung der Appendicitis sind besonders Thrombosen der benachbarten Venen mit nachfolgender Lungenembolie und sonstige pyämische Lokalistion zu fürchten. Auch die retrograde Thrombose im Pfortadergebiet mit folgender Darmgangrän erwähnt Verf.

Die Tatsache, daß von den verschiedensten Organen des Bauches ausgehende Reize immer zu denselben Erscheinungen führen, wie: Dyspepsie, Sekretions- und Motilitätsstörungen, faßt Verf. als Beweis dafür auf, daß alle vom Bauch ausgehenden Erregungen durch den Vagus oder durch den Sympathicus dem nervösen Zentralorgan zugeführt werden und von da aus je nach Art und Dauer des Reizes als steigender oder hemmender Impuls zu dem Magen zurück gehen.

Bei vielen Fällen wird sich auch eine Kombination der nervös reflektorischen und der toxischen Vorgänge finden, wozu noch ein drittes Moment, das der durch Verwachsung bedingten mechanischen Reizung, hinzukommt.

Auf Grund seiner Beobachtungen gelangt Verf. zu dem Resultate, daß die Appendektomie das rationellste Verfahren ist. In ca. 75% der Fälle kehrten die sekretorischen wie motorischen Störungen des Magens zur Norm zurück, in 25% war die Operation nur von vorübergehendem Erfolg oder blieb ganz ohne Einfluß, wobei eine schwere Magenatonie, ein Magengeschwür und ein chronischer Dickdarmkatarrh nicht als unbedingte Folgeerscheinungen einer chronischen Appendicitis gelten müssen. **A. Hofmann** (Karlsruhe).

10) **A. Broca** et **F. Barbet** (Paris). **Résultats éloignés de la résection de l'appendice au cours de l'appendicite chronique.**
(Presse méd. 1908. Nr. 64.)

Verff. weisen auf die indirekten günstigen Veränderungen hin, welche durch die Entfernung des Wurmfortsatzes bei chronischer

Digitized by Google

Appendicitis erzielt werden. Namentlich bei Kindern ist in den meisten Fällen die Änderung im Allgemeinzustand eine auffallende. Kinder, die früher sich schlecht nährten, oft erbrachen, appetitlos waren, unregelmäßigen, ungenügenden Stuhl hatten, blaß waren und in der Entwicklung zurückblieben, sind 20—30 Tage nach der Operation kaum wiederzuerkennen; die Schmerzen sind verschwunden; es stellt sich förmlicher Heißhunger ein, der Stuhlgang ist regelmäßig, und das Körpergewicht nimmt rasch zu. Nur in seltenen Fällen, und hauptsächlich, wenn außer der Appendicitis noch andere Darmveränderungen bestanden hatten, dauern die denselben zuzuschreibenden Symptome auch nach der Operation durch einige Zeit fort. So ist es hauptsächlich in jenen Fällen, in welchen eine schleimig-membranöse Enteritis besteht. Doch auch auf diese Erkrankung übt die Appendektomie eine günstige Wirkung aus, und von sieben von den Verff. unter derartigen Umständen operierten Pat. hat nur ein einziger einige Zeit nach der Operation Symptome von Enteritis zurückbehalten.

Aus diesen Beobachtungen ist also der Schluß zu ziehen, daß bei Bestehen einer chronischen Appendicitis operativ eingegriffen werden soll, ohne das Auftreten von akuten Verschlimmerungen abzuwarten.

37 Krankengeschichten, betreffend die von den Verff. operierten Fälle, illustrieren das Gesagte. **E. Toff** (Braila).

11) **Duvergey.** Les adhérences douloureuses consécutives à l'appendicectomie.

(Province méd. 1908. Nr. 32.)

Verf. macht darauf aufmerksam, daß die Literatur über diejenigen schmerzhaften Zustände, welche nach einer Appendektomie auftreten, noch sehr spärlich ist. Er hat zahlreiche Fälle beobachtet, bei welchen nach Entfernung des Wurms die Beschwerden in derselben Stärke wie vorher andauerten. Er unterscheidet zwei Kategorien. Bei der einen treten die Schmerzen allmählich einige Zeit nach der Operation auf, nachdem zunächst die Beschwerden behoben zu sein schienen. Die andere Art von Kranken klagt ohne Unterbrechung über dieselben Beschwerden, so daß die Operation in diesem Falle auch nicht vorübergehend Erleichterung verschafft hat. Die Art des Schmerzes wechselt vom leisesten Stich bis zu den quälendsten kolikartigen Anfällen. Als Ursache spricht Verf. Verwachsungen an, die meistens vom Netz ausgehen und sich nach der Bauchwand zu mit Einbeziehung des Blinddarmes oder benachbarter Darmschlingen hin erstrecken. Die Verwachsungen selbst verdanken ihre Entstehungen immer einer Infektion, sei es des Operationsfeldes, sei es von seiten eitriger Prozesse im Wurme selbst. Als einziges Mittel zur Beseitigung der Beschwerden empfiehlt Verf. die Relaparotomie mit Durchtrennung der Verwachsungen.

A. Hofmann (Karlsruhe).

Digitized by Google

12) **M. G. Chavannaz.** Cure radicale de la hernie inguinale. Technique et résultats personnels.

(Journ. de méd. de Bordeaux 1908. Nr. 29.)

C. lagert den Samenstrang ganz in die Tiefe der Wunde und läßt ihn durch eine enge Öffnung im unteren Winkel dicht über dem Schambein heraustreten. Im übrigen werden Muskulatur und Fascie wie bei der Methode von Bassini, aber vor dem Samenstrang, an das Lig. Pouparti genäht; das Besondere in dem Vorgehen C.'s besteht jedoch darin, daß er zur Sicherung der mit Catgut auszuführenden Etagennaht zunächst drei durchgreifende Silberdrahtnähte legt. C. hatte unter 68 nach dieser Methode operierten Fällen zwei Rezidive. Die Operationsdauer soll zwischen 7(!) und 20 Minuten schwanken.

Boerner (Rastatt).

---

13) **Hackenbruch** (Wiesbaden). Zur Radikaloperation der Leistenbrüche. Fascienknopfnähte.

(Münchener med. Wochenschrift 1908. Nr. 32.)

Zur weiteren Verbesserung der Resultate der Radikaloperation empfiehlt H. neben der Anwendung strengster Asepsis (Gummihandschuhe, Gesichtsschleier) und Versorgung des Bruchsacktrichters im Sinne der lateralen Verlagerung nach Kocher die auch von Girard bewährt befundene Benutzung eines aponeurotischen Lappens zur Verstärkung der Kanalnaht und die Verwendung von alleinigen Fascienknopfnähten — mit Jodcatgut — bei letzterer. Er operiert folgendermaßen: Freilegung der Aponeurose des M. obliq. abdom. ext., Spaltung vom Scheitel der äußeren Bruchpforte bis über die Gegend des inneren Leistenringes hinaus, Ablösung des lateralen Teiles von der Unterlage und Umschlagen dieses aponeurotischen Lappens; Ablösung der Muskelplatte des M. obliq. int. und transv. abdom. vom Bruchsackhals, Isolierung des Bruchsackes, Abbindung (Jodcatgut) und Verlagerung des Bruchsackstumpfes nach oben. Nach Verschiebung des Samenstrangbündels über den medialen Teil der Aponeurose des M. obliq. abdom. ext. wird der freie mediale Schnittrand desselben mit dem Leistenbande bis auf eine kleine Lücke für den Samenstrang durch einzelne Knopfnähte verschlossen, letzterer auf die Nahtreihe gelegt und über ihn der laterale aponeurotische Lappen hinweg geschlagen und auf der medialen Fläche der Aponeurose befestigt, so daß der Samenstrang zwischen diese beiden Fascienblätter zu liegen kommt. Schluß der Hautwunde durch Michelklammern, Gazedurana-pflasterverband; Entfernung der Klammern nach 6—7 Tagen; 3 Wochen lange Bettruhe.

Die von H. erreichten sehr günstigen Resultate bestätigen somit die vorher schon von Girard, Graser, Halstedt bezüglich des Wertes der Verstärkung der Kanalnaht durch Fascienverdoppelung ausgesprochenen Ansichten.

Kramer (Glogau).

Digitized by Google

14) **Takata.** Eine Modifikation der Verlagerungsmethode bei der Kocher'schen Bruchoperation. (Aus der chirurgischen Universitätsklinik in Marburg.)

(Münchener med. Wochenschrift 1908. Nr. 33.)

Die von Prof. Friedrich geübte Modifikation besteht darin, daß der Bruchsack nur an seiner Durchtrittsstelle zwischen den Schenkeln des Obliquus von einem kleinen Hautschnitte freigelegt, nicht am inneren Leistenring abgetragen, sondern zwischen der Muskulatur der vorderen Bauchwand und dem sie auskleidenden parietalen Bauchfell weit in die Höhe geschoben und seine Kuppe schließlich, wie bei Kocher, durch einen sehr kleinen Schlitz nach außen hindurchgeführt und, event. nach teilweiser Abtragung des zu langen Bruchsackes, in der Höhe des Bauchwandschlitzes angenäht wird. Durch straffes Anziehen wird das Bauchfell der abdominalen Bruchsacköffnung somit unter das parietale Bauchfell verlagert, außerdem auch das laterale Ende der hinteren Leistenkanalwand gegen die vordere Wand angepreßt und hierdurch ein solider, glatter Abschluß der abdominalen Leistenpforte hergestellt. — Eine Reihe von schematischen Zeichnungen veranschaulichen die Methode Kocher's und die seit über 10 Jahren bewährt befundene Friedrich'sche Modifikation, die sich durch Geschwindigkeit der Ausführung, durch Berücksichtigung des Bauchwandmuskelapparates, durch Verwendung von nur wenigen Nähten und durch Schaffung geringer äußerer Narbenbildung auszeichnet und sehr gute Dauererfolge gibt. Ihre Gegenanzeige findet sie bei verwachsenen Brüchen und starker Bruchsackwandverdickung; hier gebührt der Bassini'schen Methode der Vorzug.

Kramer (Glogau).

---

15) **Mauclaire.** Embolies pulmonaires après la cure radicale des hernies inguinales.

(Arch. de génér. de chir. II. Nr. 6. 1908.)

Verf. schildert auf Grund von 50 in der Literatur angegebenen Fällen Ätiologie, Symptome und Therapie der Lungenembolien, die im Anschluß an die Radikaloperation freier Leistenbrüche beobachtet werden. M. betont, daß diese Komplikation mit der Operation in Verbindung zu setzen ist. Genetisch kommen lokale (Infektion, Schädigung der benachbarten Venen) und allgemeine Ursachen (Allgemeininfektion, Blutalteration, Herzerkrankungen, Veränderungen des Venensystems, zu frühzeitiges Aufstehen) in Frage.

Die Behandlung soll im wesentlichen eine prophylaktische sein: Vermeiden der angegebenen ätiologischen Momente. In schweren Fällen erscheint die Unterbindung der V. femoralis oder iliaca angezeigt. Die Versuche Trendelenburg's, den verstopfenden Pfropf aus der Arteria pulmonalis zu extrahieren, hält M. für recht beachtenswert.

Strauss (Nürnberg).

Digitized by Google

16) **Menge** (Heidelberg). Zur Radikaloperation von Nabelbrüchen und von epigastrischen und subumbilikalen Hernien der Linea alba durch quere Fascienspaltung und Muskelaushülsung.

(Münchener med. Wochenschrift 1908. Nr. 27.)

Zu dem kürzlich von Port veröffentlichten Aufsatz über die Graser'sche Operation großer Nabel- und Bauchbrüche bemerkt M., daß diese Methode, dem Pfannenstiel'schen Verfahren angepaßt, für die im Titel bezeichneten Fälle zuerst von ihm angegeben worden sei (Zentralblatt für Gynäkologie 1903 Nr. 13) und auch für kleine Nabelbrüche, hier einen unbedeutenden Eingriff darstellend, sich vorzüglich eigne, wie sie ebenfalls bei Fällen von sehr weitgehender Diastase der Mm. recti mit ausgezeichnetem Erfolg anwendbar sei.

M. empfiehlt die Bezeichnung »Radikaloperation mit querer Fascienspaltung und Muskelaushülsung«, die in einem Nachwort auch Graser unter Anerkennung der Priorität von Pfannenstiel und M. annimmt.

Ref. hat bereits im Jahre 1895 (s. Archiv für klin. Chirurgie Bd. LII Hft. 1) einen durch Exstirpation eines kopfgroßen Desmoids der Bauchwand entstandenen enormen Defekt in dieser durch Aushülsung und Verschiebung der Mm. recti mit andauerndem Erfolge gedeckt. **Kramer** (Glogau).

---

17) **Scudder** (Boston). Stenosis pylori infantum.

(Boston med. and surg. journ. 1908. August 6.)

Unter Veröffentlichung von fünf von ihm in den letzten Jahren operierten Fällen gibt S. eine klare Darstellung des Krankheitsbildes der angeborenen Pylorusstenose, aus der ich folgendes hervorheben möchte. Die Symptome sind außerordentlich charakteristisch. Das bei der Geburt meist ganz gesunde Kind fängt am 3. oder 4. Tage nach der Geburt an zu erbrechen. Form und Geruch des Erbrechens unterscheiden sich wesentlich von dem durch einfache Indigestionen hervorgerufenen, es ist stürmisch und hartnäckig, der Geruch ist nicht unangenehm; eine Diätveränderung vermag keinen Einfluß auszuüben, dagegen wird es durch die Quantität der eingenommenen Nahrung wesentlich beeinflußt. Die Salzsäure ist selten vermehrt, Blut oder Milchsäure finden sich nicht. Der Stuhl behält seine mekoniumartige Beschaffenheit bei, nach der Mahlzeit tritt meist eine auffallende Magensteifung auf. Der Pylorus ist oft als harte Geschwulst durch die Bauchdecken hindurch fühlbar. Diese Geschwulst wird gebildet durch die enorme Verdickung der Schleimhautfalten sowie der Muskulatur des Pylorus. Die Prognose ist bei interner Therapie absolut schlecht, doch auch bei operativer noch schlecht genug. S. fand unter 135 Fällen aus der Literatur eine Sterblichkeit von 49%. Unter allen für die Operation vorgeschlagenen Methoden kommt nach S.'s Ansicht nur die hintere Gastroenterostomie in Frage. S. bereitet das Kind durch Ein-

Digitized by Google

läufe mit Kognak und Kochsalz vor. Ferner sorgt er für möglichst gute Warmhaltung des Kindes während und nach der Operation und gibt wenige Stunden danach bereits etwas Wasser oder Muttermilch. Seine fünf operierten Fälle sind alle geheilt, ohne Störungen zu hinterlassen. **H. Buchols** (Boston).

---

18) **Luis y Yague.** Periodos clinicos secretorios y mótricos de los dilatados gastricos per estenosis benignas.

(Rev. de med. y cirurg. pract. de Madrid 1908. Nr. 1031. Juni 21.)

1) Die motorische und sekretorische Funktion des Magens bei den gutartigen Stenosen durchläuft in den meisten Fällen verschiedene, gut voneinander abgrenzbare Perioden. Die Perioden der motorischen Funktion sind: a. übermäßige Motilität; b. geschwächte Motilität; c. Lähmung. Die Perioden der sekretorischen Funktion sind: a. Hyperchlorhydrie mit Hyperacidität; b. Hypochlorhydrie mit Hyperacidität. Die verschiedenen Perioden der Motilität sind fast konstant zu treffen in allen Fällen, in denen nicht operativ eingegriffen wird. Die sekretorischen Perioden sind nicht ganz so konstant zu finden. Die Erfolge der Gatroenterostomie sind sehr verschieden; in den Fällen der übermäßigen Motilität pflegt die Evakuation des Mageninhaltes gleichmäßig und dauernd zu werden, aber es treten leicht Störungen der Sekretion (Hyperchlorhydrie) auf; in den Fällen geschwächter Motilität sind die Resultate weniger vollkommen, und oft treten Verdauungsstörungen, besonders Diarrhöen auf. **Stein** (Wiesbaden).

---

19) **T. Jeanneret.** Recherches expérimentales sur un nouveau procédé de gastrostomie.

Diss., Bern, 1907.

Tavel beschrieb in einer vorläufigen Mitteilung (s. Originalmitteilung, d. Zentralbl. 1906 p. 634) eine neue Methode der Gastrostomie und verwies auf J.'s zu erscheinende Arbeit.

J. gibt zuerst eine kurze historische Entwicklung der Magenfisteloperation und streift die Vor- und Nachteile der einzelnen Verfahren. Er hebt sodann hervor, daß allen jetzt gebräuchlichen Verfahren gewisse Mängel anhaften, die in der einschlägigen Literatur zum Teil nirgends erwähnt werden, gerade weil es noch keiner Methode gelang, sie zu beheben. 1) Bei allen geübten Verfahren wird der Magen an die vordere Bauchwand fixiert; Störungen und Beschwerden, ähnlich wie bei der Hernia epigastrica, sind die Folge. 2) Stets wird ein Teil der Magenwand selbst zur Bildung des Fistelganges benutzt; bei dem meist vorhandenen geschrumpften Zustande des Magens ist dies nicht nur mit operationstechnischen Schwierigkeiten, sondern auch mit späteren funktionellen Nachteilen verknüpft. 3) Die Enge der erzielten Fistel gestattet nur eine sehr einseitige Ernährungsweise. 4) Die gebräuchlichsten Methoden schaffen eine Fistel, die nicht mit Schleim-

Digitized by Google

haut, sondern entweder mit Serosa (Witzel, Fontan, Kader) oder mit Wundgranulationen (Marwedel) ausgekleidet ist; darin liegt die stete Gefahr der Verengerung und Atresie. J. beschreibt sodann ausführlich die Operationstechnik der neuen Methode Tavel's, der aus einer ausgeschalteten, mit ihrem Mesenterium im Zusammenhang gebliebenen Dünndarmschlinge einen Fistelkanal bildet (s. die erwähnte Originalmitteilung). Es folgen die Berichte über Tierexperimente (7 Hunde), deren interessante Einzelheiten im Original nachzulesen sind. Verf. kommt zu folgenden Hauptergebnissen: 1) Eine durch eine ausgeschaltete Darmschlinge hergestellte Magenfistel hat keine Neigung zur Verengerung und Atresie. 2) Die Peristaltik behält in einer umgedrehten Darmschlinge ihre ursprüngliche Richtung und wiedersetzt sich dem Herausfließen des Mageninhaltes, wenn die Schleimhaut genügend gereizt wird (durch längeres Verweilen der Sonde). 3) Ein schräger Verlauf des Fistelkanales auf der vorderen Magenwand verhindert das Austreten von Mageninhalt. 4) Eine Magenfistel, die beide Ursachen der Undurchlässigkeit, zentripetale Peristaltik und schrägen Verlauf, vereinigt, ist unter allen Umständen schlußfähig. 5) Die zur Magenfistel umgewandelte Darmschlinge kann in ihre äußere Öffnung eingeführte Nahrung aktiv dem Magen zuführen. — Verf. glaubt, daß die anfangs erwähnten, den früheren Methoden der Gastrostomie anhaftenden Mängel durch das Vorgehen Tavel's vermieden werden. Seine Nachteile bestehen in schwierigerer Technik und längerer Operationsdauer; er erfordert daher immer relativ guten Allgemeinzustand des Pat. — Im Anschluß wird über zwei von Tavel nach seiner Methode operierte Fälle berichtet (Fall 1 schon bei Tavel erwähnt). Beide Male war ein voller Erfolg zu verzeichnen.

E. D. Schumacher (Zürich).

---

20) **Campo.** Quimismo del estómago despues de la gastroenterostomia.

(Revue de med. y cirurg. pract. de Madrid 1908. Nr. 1029.)

Die Gastroenterostomie ist absolut indiziert bei gutartiger oder bösartiger Verengerung des Pylorus. Der Chemismus des Magens pflegt im ersteren Falle Hyperchlorhydrie, im letzteren Hypochlorhydrie durch Degeneration der Drüsen zu zeigen. Die Totalazidität ist höher als es dem Salzsäuregehalt entspricht (Milchsäure). Sie muß mit Probefrühstück vor der Operation genau bestimmt werden. In der großen Mehrzahl der Fälle ist der Gehalt an Salzsäure vor der Operation der gleiche; in einigen Ausnahmefällen ist er nach der Operation erhöht. Dagegen pflegt die Totalazidität vermindert zu sein. Die neuerlichen Mitteilungen von Katzenstein über die Verminderung der Azidität nach Gastroenterostomie widersprechen in der von diesem Autor angegebenen Begründung bzw. Theorie den Resultaten der Klinik und sind daher sehr anfechtbar.

Stein (Wiesbaden).

Digitized by Google

21) **Rivas y Rivas.** Resultados tardios de la gastroenterostomia.

(Rev. de med. y cirurg. pract. de Madrid 1908. Nr. 1031.)

Man muß unter den Gastroenterostomierten drei Gruppen unterscheiden: a. Entleerung des Magens innerhalb $^1/_2$ bis 4 Stunden; b. innerhalb 4—8 Stunden, c. später als nach 8 Stunden. Die Operation der Gastroenterostomie löst ein mechanisches Problem, hat aber keinen Einfluß auf die Schädigungen der Funktion oder Sekretion. Daher müssen die Operierten einer innerlich-medizinischen Therapie unterworfen werden. Die Resultate der Operation sind gut bei geschwürigen Prozessen am Pylorus; sie sind schlecht bei Geschwüren fern vom Pylorus, da die Gastroenterostomie weder die Schmerzen, noch die Blutungen, noch die Sekretionsanomalien beeinflußt. Bei jedem Pat. ist die Leber genau zu untersuchen, denn sie ist oft atrophisch, und diese Atrophie steht möglicherweise mit den nach Gastroenterostomie häufig beobachteten Diarrhöen in ursächlichem Zusammenhang, entweder durch Insuffizienz der Leberfunktion oder durch Zirkulationsstörungen. **Stein** (Wiesbaden).

22) **Parker.** Intestinal anastomosis without open incisions by means of basting stitches.

(Bulletin of the Johns Hopkins hospital 1908. Mai.)

Der Darm wird beiderseits neben der zu resezierenden Partie mit einfacher Darmklemme abgeschlossen und das Zwischenstück entfernt. Dann wird jedes Ende übernäht, ohne Knoten, vielmehr wird der Verschluß durch straffes Anspannen der beiden Fadenenden erzielt. Dann werden die zwei Darmenden nach Abnahme der Klemmen gegeneinander gelegt und durch Lembertnähte vereinigt; zum Schluß wird jeder der zwei gespannt gehaltenen Verschlußfäden an einem Ende herausgezogen und die Lembertnähte geknotet.

An 15 Hunden untersuchte Verf. die Brauchbarkeit der Methode. Die ersten drei Tiere gingen an Ileus zugrunde, weil es zu keiner Öffnung der Darmlichtungen gskommen war; es waren kleine Hunde gewesen.

Nun wurden große Hunde genommen; von diesen 12 ging einer noch an Ileus infolge Striktur der Operationsstelle zugrunde, die anderen 11 blieben am Leben; die Passage hatte sich wieder eingestellt. — 8 Abbildungen. **W. v. Brunn** (Rostock).

23) **S. G. Gant** (New York). Local and clinical treatment of chronic diarrhoea.

(New York med. journ. 1908. August 15.)

G. bekämpft die chronische Diarrhöe, die er auf ulzeröse Prozesse im Dickdarme zurückführt, hervorgerufen durch Tuberkulose, Gonorrhöe, Lues u. a., prinzipiell mit Ausspülungen und hält jede interne Therapie für unnütz. Er legt großen Wert darauf, daß die

Digitized by Google

Spülflüssigkeit auch alle erkrankten Partien sicher erreicht. Zu diesem Zwecke führt er das Darmrohr unter Leitung des Rektoskops so hoch wie möglich in den Darm ein. Wenn nach einigen Wochen kein Erfolg erzielt worden ist, so legt er einen Anus coecalis an. Da in einer Reihe von Fällen diese Methode nicht genügend war, weil die Erkrankung sich bis in das Ileum hinauf erstreckte, so führt Verf. jetzt prinzipiell zwei Katheter in den künstlichen After ein, einen in das Kolon, den anderen in das Ileum. Durch Herstellung einer Falte nach Art der Kader'schen Gastrostomie verhindert er das Austreten von Darminhalt. Zur Spülung verwendet G. heißes oder kaltes Wasser, Lösungen von Argentum nitricum, Formaldehyd usw. Bei sehr übelriechenden Stühlen spült er mit 1—2%iger Lösung von Ichthyol. Treten nach der Spülung starke Koliken auf, so legt er heiße Umschläge auf den Leib, oder er bringt zum Schluß 20 ccm Wismut mit 120 ccm warmen Öls in den Darm.

Übrigens erweitert G. die Indikationsstellung für diese Methode, indem er sie auch für schwere Autointoxikationen, Ptomainvergiftung, Kinderdiarrhöen, ja für längere Zeit notwendige künstliche Ernährung in Vorschlag bringt. **H. Bucholz** (Boston).

---

24) **Beach.** The treatment of choice of stricture of the rectum.

(Pacific med. journ. 1908. August.)

Nach B.'s Erfahrungen hat keine der chirurgischen Behandlungsmethoden, die das Syphilom des Mastdarmes direkt auzugreifen suchen, dauernden Erfolg, sie verschlimmern sogar eher den Zustand. Die Methode der Wahl ist die permanente Kolostomie, welche die exakteste Durchspülung der Erkrankungsstelle erlaubt.

Mohr (Bielefeld).

Kleinere Mitteilungen.

Aus der chirurgischen Universitätsklinik zu Basel.
Direktor: Prof. Dr. Wilms.

Wismutvergiftung durch Injektionsbehandlung nach Beck.

Von

Dr. Hans Eggenberger,
Assistenzarzt.

In Nr. 18 des »Zentralblattes für Chirurgie« 1908 (p. 555) teilte Beck eine neue Methode zur Diagnose und Behandlung von Fistelgängen mit. Er hatte durch Injektion von Bismuth. subnitric. 1 : Vaselini albi 2 Empyemhöhlen und Höhlen von spondylitischen Abszessen rasch zur Heilung gebracht.

Wir injizierten nach seiner Methode verschiedene Fisteln mit gutem Erfolg; ein Fall aber zeigte uns, daß diese Behandlung doch besondere Aufmerksamkeit verlangt.

Digitized by Google

Bei einem 7jährigen Knaben mit spondylitischem Abszeß im Abdomen, der früher mehrfach punktiert worden war und angefangen hatte zu fisteln, wurden 30 g Wismutvaselin injiziert. Man ließ die Injektionsmasse in der Höhle. Es floß nur wenig davon durch die Fistel nach außen ab. Nach 6 Wochen wurde der Appetit des Pat. allmählich schlechter; Übelkeit und Erbrechen traten auf. Der Puls stieg rasch bis 120 und 130. Diese Symptome blieben zunächst unerklärt. Bald bemerkte man aber eine der merkuriellen ähnliche Stomatitis mit schwarzbraunen Belägen und Geschwüren an Zahnfleisch und Lippen. Da Quecksilbervergiftung ausgeschlossen war, wurde die Annahme einer Wismutintoxikation naheliegend. Die Abszeßhöhle wurde breit eröffnet und ausgespült. Die Intoxikationserscheinungen nahmen dessenungeachtet an Intensität zu, indem sich Nystagmus, Trismus, klonische und tonische Krämpfe der Gesichts- und Extremitätenmuskulatur einstellten. Pat. zeigte das Bild einer toxischen Hirnrindenreizung, wie z. B. bei Urämie. Er wurde benommen, die Atmung stertorös, beschleunigt und das Gesicht cyanotisch. Wenige Tage nach Ausräumung der Abszeßhöhle trat der Exitus ein. Diarrhöe war nie vorhanden. Die Farbe des Stuhles war durch das seit mehreren Wochen regelmäßig eingenommene Ferrum oxydatum saccharatum stets grau.

Bei der Autopsie fanden sich außer einer deutlichen Hyperämie keine anatomischen Veränderungen am Zentralnervensystem. Ausgeprägt waren aber solche im Verdauungstraktus. Es fanden sich 1) kleine punktförmige Blutungen in der Magenschleimhaut; 2) die Dünndarmfollikel waren gerötet und geschwollen; an der Valvula Bauhini war ein grünbraunes, zirkuläres Geschwür, das 2—3 cm weit auf die benachbarten Partien des Coecum übergriff. Die übrige Dickdarmschleimhaut war geschwollen und hyperämisch.

Nach Hans Meyer und Steinfeld (Dorpat) können solche Darmveränderungen bei Säugetieren experimentell erzeugt werden durch subkutane Injektion von löslichen Wismutpräparaten. Das Wismut wird in den Darm ausgeschieden und ist als Schwefelverbindung in den braunen Dickdarmgeschwüren wieder zu erkennen. In unserem Falle wurde von Dr. Gigon in dem abgekratzten braunen Zahnfleischbelag Wismut nachgewiesen.

R. Kobert (Lehrbuch der Intoxikationen) nimmt an, daß sich aus dem sonst unlöslichen Bismuth. subnitric., namentlich wenn es als Salbe appliziert wird, auf Wundflächen lösliche Albuminate bilden, die sehr giftig sind. Für lösliche Doppelsalze von Bismut beträgt die kleinste tödliche Dosis bei subkutaner Injektion 6 mg pro Kilogramm Hund und Katze.

Die ersten Wismutvergiftungen bei Wundverbänden wurden schon vor 20 Jahren von Pott, Kerner, Kocher, Riedel usw. beobachtet.

Dreesmann stellte die bis 1901 bekannten Fälle im Archiv für experimentelle Pathologie und Pharmakolologie zusammen. In neuerer Zeit wurden akute und subakute Bismutvergiftungen veröffentlicht von Mahne nach Injektion in Abszeßhöhle (Berliner klin. Wochenschrift 1905 p. 232) und Bennecke nach interner Darreichung (Münchener med. Wochenschrift 1905 p. 945).

Man muß sich demnach auch bei der Wismuttherapie nach Beck stets bewußt sein, daß man es mit einer unter Umständen sehr giftigen Substanz zu tun hat.

---

25) **B. Dollinger.** Behandlung tuberkulöser Fisteln nach dem Beckschen Verfahren.

(Orvosi Hetilap 1908. Nr. 35.)

Verf. hat in 16 Fällen das Beck'sche Verfahren angewendet; es gelang in vier Fällen mittels 2—8 Injektionen volle Heilung zu erzielen, in 12 Fällen, die noch in weiterer Behandlung sind, konnte bereits nach 3—4 Injektionen eine Besserung, Verminderung des Sekretes, lebhafte Granulation konstatiert werden.

P. Steiner (Klausenburg).

Digitized by Google

26) Sanitätsbericht über die Kgl. preußische Armee, das XII. und XIX. (1. und 2. Kgl. sächsische) und das XIII. (Kgl. württembergische) Armeekorps, sowie über die Kaiserl. ostasiatische Besatzungsbrigade und über das Kaiserl. ostasiatische Detachement für den Berichtszeitraum vom 1. Oktober 1905 bis 30. September 1906. Bearbeitet von der Medizinalabteilung des Kgl. preußischen Kriegsministeriums. Mit 31 Karten, 9 graphischen Darstellungen und 1 Zeichnung. VII und 415 S.

Berlin, **E. S. Mittler & Sohn**, 1908.

Bei einer Durchschnittsiststärke von 531735 Mann traten in Revier- und Lazarettbehandlung 314807 Leute = 59,2% der Kopfstärke ein, d. h. 3,8% weniger als im Vorjahre. Diese Abnahme war durch eine Verminderung der Krankheiten der äußeren Bedeckungen (Panaritium, Zellgewebsentzündung, Furunkel usw.) mit bedingt. Es starben, wie in den beiden Vorjahren, von 1000 Mann 2. Von den Krankheitsgruppen weisen die Krankheiten der äußeren Bedeckungen und die mechanischen Verletzungen den höchsten Zugang auf (13,36 und 13,02% der Kopfstärke gegenüber z. B. 8,29, 7,71 und 1,27 bei den Krankheiten des Ernährungs-, Atmungs-, Kreislaufsgebietes).

Zu 2 aus dem Vorjahr übernommenen Wundstarrkrampffällen traten 3 weitere hinzu; 2 führten zum Tode, 1mal war die Erkrankung von einer kleinen, durch einen vorstehenden Stiefelnagel hervorgerufenen Wunde an der Fußsohle ausgegangen; im Stiefel und Fußlappen des Erkrankten wurden durch Impfung auf Mäuse Tetanusbazillen nachgewiesen. Das Heilserum bewährte sich.

Über Credé'sche Silbersalze, Collargoleinspritzungen und Aronson'sches Serum bei Eiterungen usw. wird günstig berichtet.

Bei einem schwerkranken Typhösen wurden das Leben im höchsten Grade gefährdende Blutungen aus Nase, Zahnfleisch, Lunge, Magen und Darm durch Einspritzung von 0,001 Adrenalin unter die Haut zum Stehen gebracht. Die Einspritzung wurde vorsichtshalber an den 2 nächsten Tagen wiederholt. Der Kranke genas.

Erfolge der Bier'schen Stauung bei 2 Fällen von Kniegelenks- und 1 Falle von Fußwurzeltuberkulose werden besonders erwähnt.

Besserungen, zum Teil auffallender Art, tuberkulöser Bauchfellentzündung nach dem Bauchschnitt wurden mehrfach beobachtet.

8 Kropfkranke erhielten Thyreoidin und Antithyreoidintabletten Möbius, davon 7 ohne jeden Erfolg; 16 operierte wurden sämtlich dienstfähig.

1039 (0,2% der Kopfstärke) Fälle von Unterleibsbrüchen wurden behandelt, 81 Bruchoperationen, bei den Leistenbrüchen meist nach Bassini, ausgeführt. Dazu kommen 30 Erkrankungen an eingeklemmtem Bruch mit 8 Operationen, von denen 7 Dienstfähigkeit erzielten. Von 10 Operationen wegen Darmverschlusses führten 5 zur Heilung.

1666mal trat Blinddarmentzündung auf. Auffallend ist, daß noch »am gebräuchlichsten in den meisten Lazaretten die Opiumbehandlung« war. Trotzdem sind die Blinddarmoperationen von 124 im Jahre 1902/03 auf 407 im Jahre 1905/06 angestiegen. 402 Operationsfälle sind ausführlich zusammengestellt (p. 92—95); davon starben 53 = 13,2% (im Vorjahre 17,3%); 349 wurden gesund (= 86,8%; im Vorjahre 82,7%), darunter 225 auch dienstfähig (= 64,5% der Geheilten; im Vorjahre 63,3%; oder = 56% der Operierten). Von 207 Operierten, bei welchen vor dem Eingriff in der Umgebung des Wurmfortsatzes Bauchfellentzündung oder Eiterung nicht bestand, starben 6. — Die Zahl der Blinddarmoperationen stieg seit 1902/03 um 232,2%, die der Blinddarmerkrankungen nur um 62,4%. Es entfallen auf 42 Operationen während der ersten 24 Stunden 3 Todesfälle (= 7,1%); auf 65 während der zweiten 24 Stunden 6 (= 9,2%), auf 101 Operationen während des 3.—7. Tages 34 (= 33,7%, auf 61 Operationen in der 2. und 3. Woche 8 (13,1%), auf 133 Operationen in späterer Zeit 2 (= 1,5%). Auf die zahlreichen

Digitized by Google

sonstigen chirurgisch lehrreichen Einzelheiten dieser sorgfältigen Berichterstattung über Appendicitisbehandlung sei besonders deshalb hingewiesen, weil sich darin die Ergebnisse vieler Ärzte unter den verschiedensten äußeren Bedingungen widerspiegeln und damit eine allgemeine Übersicht über die gegenwärtigen durchschnittlichen Ausgänge bei dieser Krankheitsart gewonnen wird.

Erfolge der Bier'schen Stauung bei Tripperrheumatismus, bei Nebenhodenentzündung nach Tripper und bei weichem Schanker werden erwähnt.

An Panaritium erkrankten im Durchschnitt der Jahre 1881—1886 2,52, im Jahre 1905 06 0,82% der Kopfstärke (= 4379 Mann). Über das hierbei vielfach angewandte Bier'sche Stauungs- und Saugverfahren widersprechen sich die Ansichten erheblich. Die lobenden Urteile rühmen die Kleinheit der erforderlichen Einschnitte, die günstigen Narben, das schnelle Nachlassen des Schmerzes, die Abkürzung der Heilungszeit. — Ähnlich wird über das Bier'sche Verfahren bei den sonstigen Zellgewebsentzündungen geurteilt, deren Zahl (= 6,13% der Kopfstärke) gegenüber 1881—1886 (4,74%) gestiegen ist.

Die Furunkelbehandlung nach Bier findet Anerkennung.

Einmal mußte eine Paraffingeschwulst vom Nasenrücken entfernt werden; die zur Ausgleichung einer nach Verletzung entstandenen Sattelnase früher eingespritzte Masse hatte eine unförmliche Anschwellung der Nase erzeugt.

Unter den 35355 Erkrankungen der Bewegungswerkzeuge befanden sich allein 12964 Fälle von »Fußgeschwulst« (= Schwellfuß, meist Mittelfußknochenbruch). Unter den 69235 mechanischen Verletzungen erscheinen zahlreiche Zerreißungen usw. der Baucheingeweide sowie 2973 Knochenbrüche, auf deren Zusammenstellung nach Körperstelle, Behandlungsart, Krankheitsdauer usw. verwiesen sei. Dasselbe gilt für die Einzelheiten der 278 Schuß- und der 15075 Hieb-, Schnitt-, Stich-, Riß-, Quetsch- und Bißwunden.

Über die neueren Betäubungsverfahren liegen noch keine ausgedehnteren Mitteilungen vor.

In einer Operationsliste sind Anzeigen, Art und Ausgänge von 1147 größeren Operationen verzeichnet. **Georg Schmidt** (Berlin).

27) **A. Neudörfer.** Penetrierende Schußverletzung des Abdomens durch eine Exerzierpatrone. (Aus der I. chir. Abteilung der Rudolfstiftung.)

(Wiener klin. Wochenschrift 1907. Nr. 4.)

Der Holzpfropfen der Patrone war in der linken Leistengegend eingedrungen; hier war Netz vorgefallen. Das Lig. gastrocol. war zerrissen, im Querkolon fand sich ein erbsengroßes Loch; endlich fand sich als Quelle nicht unbeträchtlicher Blutung ein Schlitz im Mesocolon transv. Außerdem bestanden mehrere Sugillationen der Darmwand. Der Rest des Pfropfens fand sich in der Bursa omentalis. Für den Fall, daß infolge der starken Ablösung des Querkolons dieses gangränös werden sollte, wurde durch Annähen und Abtamponieren für Durchbruch nach außen gesorgt. 2 Tage nach der Verletzung wurde Tetanusantitoxin prophylaktisch subkutan injiziert. Der Verlauf war ganz glatt. **Renner** (Breslau).

28) **G. I. Baradulin.** Zur Frage des postoperativen Ileus.

(Russ. Archiv für Chirurgie [Russisch.])

B. bespricht den eigenartigen Symptomenkomplex und betont die Schwierigkeiten der Differentialdiagnose gegenüber der Peritonitis. Als unterscheidende Merkmale findet er schließlich: beim paralytischen Ileus haben alle Autoren einen ruhigen, vollen und regelmäßigen Puls beobachtet, doch kann auch durch Intoxikation zuletzt die Qualität des Pulses beträchtlich leiden. Weniger Wert hat das Verhalten von Schmerz und kotigem Erbrechen, da beide beobachtet werden; nur pflegt jener geringer zu sein, und dieses ist sehr selten. Therapeutisch werden Eingüsse, subkutane Kochsalzinfusionen, Magenspülungen, Wärme auf den Leib, elektrische Klysmata empfohlen. (Vor kurzem erzählte ein Kollege aus Amerika dem Ref. folgenden Fall: er hatte eine Pat., die nach Ovariotomie eine schwere

Digitized by Google

Darmparalyse bekam. Kein Mittel half. Da griff er zu einem alten Verfahren: er machte einen Aufguß von Zigarrenspitzen [1 : 8] und goß der Kranken davon 100 ccm in den Mastdarm. Fast momentan kam die Peristaltik in Gang, während die Kranke, trotzdem die Flüssigkeit sofort ablief, alle Zeichen einer schweren Vergiftung bot. Sie kam durch.)

B. hat folgenden Fall: nach einer einfachen Appendektomie begann der Leib am 4. Tage sich zu blähen. Trotz aller Mittel (u. a. Belladonna) nahm die Blähung zu. Am 10. Tage kamen zuerst etwas Gase, aber erst vom 12. Tage ab gelang es, regelmäßige Entleerungen zu erzielen. Die ganze Zeit über war der Leib unempfindlich, es wurde nicht erbrochen, der Puls blieb unter 100.

V. E. Mertens (Kiel).

29) **Mauclaire.** Deux cas d'ascite chyliforme.

(Archives génér. de chir. 1998. II, 7.)

M. berichtet kurz über einen Fall von chylusartigem Ascites, der bei einem 44jährigen Manne durch Metastasen in Netz- und Lymphdrüsen bedingt war. Es handelte sich um Zylinderepitheliome, die sekundär von einem exstirpierten Brustkrebs ausgegangen waren. Nach dreimaliger Punktion des Ascites wurde eine Probelaparotomie gemacht, um die Ascitesflüssigkeit möglichst vollständig zu entfernen. Der Kranke starb 3 Tage nach der Operation. In einem zweiten Falle bestand bei einem 8jährigen Kinde eine fibrinös-käsige Bauchfelltuberkulose, die zu einer Spontanperforation des Nabels führte. Aus der entstehenden Fistel entleert sich eine weißliche, milchige Flüssigkeit.

Nach einer mehr tabellarischen Übersicht über Häufigkeit und Genese des chylusartigen Ascites kommt Verf. zum Schluß, daß therapeutisch nur bei tuberkulöser Basis die Laparotomie indiziert sei, um einen möglichst vollständigen Abfluß des Exsudats zu erzielen oder Drüsenkonglomerate zu entfernen, die den Ductus thoracicus oder die Cisterna chyli komprimieren. Bei Karzinomatose des Bauchfells ist dagegen die Laparotomie kontraindiziert. **Strauss** (Nürnberg).

30) **McGuire.** Treatment of diffuse suppurative peritonitis.

(Journ. of the amer. med. assoc. 1908. Nr. 13.)

Verf. behandelt seine Fälle von diffuser eitriger Peritonitis jetzt folgendermaßen: Operation an der Stelle des Ursprunges der Eiterung, Inzision über dem Schambein und Drainage der Beckenhöhle durch diese Inzisionsöffnung; Erhöhung des Kopfendes der Bettstelle, und zwar recht erheblichen Grades, dauernde Irrigation des Mastdarmes mit Kochsalzlösung unter geringem Druck; Morphium in kleinen, Spartein in großen Dosen; keine Abführmittel, nur Klysmen; bei Erbrechen keine Nahrung durch den Mund.

Unter den letzten 500 Appendicitispatienten seiner Privatpraxis waren 24 Fälle mit diffuser eitriger Peritonitis; von den nach alter Methode behandelten 6 starben 5; von den nach diesen neuen Prinzipien behandelten 18 starb nur einer.

W. v. Brunn (Rostock).

31) **A. Lamari.** Infezione diplococcica nella peritonite tubercolare.

(Nuova Rivista clinico-terapeutica 1908. XI, 6.)

Bei einem 17jährigen Jungen, der jahrelang an tuberkulöser Peritonitis gelitten hatte, fanden sich die Erscheinungen der Pneumokokkenperitonitis der Kinder. Die Laparotomie ergab 8 Liter dicken gelben Eiters und eine miliare Peritonealtuberkulose. Die bakteriologische Untersuchung ließ den Fränkelschen Diplokokkus und den Koch'schen Bazillus erkennen. Verf. schließt, daß die Vereiterung tuberkulöser Herde stets durch Mischinfektion zustande kommt, daß die tuberkulöse Peritonitis zur Pneumokokkeninfektion prädisponiert, und daß endlich diese Infektion die miliare Ausbreitung der Tuberkulose begünstigt.

Strauss (Nürnberg).

Digitized by Google

32) **F. Brüning.** Über Appendicitis nach Trauma.
(v. Langenbeck's Archiv Bd. LXXXVI. Hft. 4.)

B. beschreibt einen Fall von Appendicitis traumatica, entstanden durch Sturz auf der Treppe, bei dem wahrscheinlich eine starke Anspannung der Bauchdecken zu einer vorübergehenden Einklemmung des Wurmfortsatzes im Leistenringe und diese zu einer Entzündung führte. In der aus der Literatur vom Verf. gegebenen Zusammenstellung der Veröffentlichungen über traumatische Appendicitis überwiegt die Meinung, daß nur ein vorher schon veränderter Wurmfortsatz durch Trauma entzündlich erkranken kann. Verf. bespricht den Mechanismus, wie bei vorhandenem Abszeß, chronischer und akuter latenter Entzündung eine Appendicitis zustande kommen kann. Nach seiner und Aschoff's Ansicht spielt in der Entstehung der traumatischen Appendicitis die reflektorische Darmlähmung eine große Rolle. Der Fall des Verf.s, wie einige andere sprechen aber dafür, daß es auch eine traumatische Appendicitis bei gesundem Wurmfortsatz gibt. Das klinische Bild der traumatischen Appendicitis ist immer ein besonders schweres. Von 34 Pat. starben 19. Der anatomische Befund ist gewöhnlich nur eindeutig für Trauma sprechend, wenn die Operation sehr zeitig vorgenommen wird. Als Gutachter soll man daran festhalten, daß eine traumatische Appendicitis nur anzunehmen ist, wenn direkt im Anschluß an den Unfall Erscheinungen aufgetreten sind, die auf eine Appendicitis hindeuten, und welche andauern bis zum Manifestwerden der Entzündung. **E. Siegel** (Frankfurt a. M.).

33) **Frascella.** Un caso di appendicite acuta paragastrica perforata con peritonite purulenta diffusa: intervento e guarigione. Contributo anatomo-patologico, patogenetico e clinico alle dislocazioni appendicolari.
(Policlinico, sez. chir. 1908. XV, 7.)

Verf. zählt kurz die verschiedenen Regionen der Bauchhöhle auf, in denen bisher ein erkrankter Wurmfortsatz gefunden wurde, und berichtet dann ausführlich über einen selbst beobachteten Fall, der bisher in der Literatur nur drei Analoga haben soll.

Bei einem 11jährigen Jungen, der seit 2 Tagen plötzlich schwer erkrankt war, fand sich bei der Laparotomie eine sero-fibrinöse eitrige Peritonitis; der Blinddarm lag im oberen Teile der Fossa iliaca dextra, der sehr lange Wurmfortsatz lag auf seiner Vorder- und Innenseite und erstreckte sich mit einem gut entwickelten Mesenterium bis zum Lig. gastro-colicum, mit dem er an der großen Kurvatur fest verwachsen war. Die Exstirpation des 15 cm langen gangränösen Wurmfortsatzes brachte Heilung.

Des weiteren versucht F. den Nachweis, daß die lange vor der akuten Entzündung bestehende chronische Epiploitis die vor der akuten Erkrankung bestehenden Symptome: Appetitlosigkeit, Stuhlträgheit, zeitweises Stechen in der Magengegend, verursachten. **Strauss** (Nürnberg).

34) **P. Müller.** Ein mit Pelveoperitonitis, Ikterus und Albuminurie komplizierter Fall von Appendicitis (Drainage der von der Regio analis her eröffneten Beckenhöhle — Ligatur der arrodierten A. iliaca ext. vom Riedel'schen Zickzackschnitt aus).
(Med. Klinik 1908. p. 1306.)

M. beobachtete das gleichzeitige Einsetzen von Ikterus und Albuminurie mit verhältnismäßig schnellem Verlauf und günstigem Ausgang unter 50 operativ behandelten Fällen von Appendicitis siebenmal. Es kann sich handeln um Spätikterus bei pyämischer Pfortaderthrombose mit schlechtester Prognose, um Frühikterus als Teilerscheinung einer septischen, durch Streptokokken verursachten Allgemeininfektion mit raschestem Verlauf und und tödlichem Ausgang oder mit schweren Zuständen und Übergang in Genesung erst nach längerer Zeit, endlich um leichte Anfälle, welche entweder gleich nach der Operation auftreten oder mit

Digitized by Google

Albuminurie verbunden sind. Letztere sind wohl verursacht durch die Aufsaugung von Toxinen, die in der Leber und in den Nieren eine schnell vorübergebende parenchymatöse Veränderung setzen.

Im vorliegenden Falle war wohl der Bauchfellüberzug der Arteria iliaca ext. beim Einführen eines Gazestreifen mit der Kornzange verletzt worden. Die Eiterung hatte nun Zutritt zur Gefäßwand.

Vom Riedel'schen Zickzackschnitt aus lassen sich dieses Gefäß, aber auch die spermatischen und hypogastrischen Venen sehr leicht unterbinden.

Als Gegenöffnung in der Becken-Bauchhöhle wird an Stelle des Einschnittes vom Mastdarm- oder Scheideninnern her die paraanale und pararektale Inzision empfohlen. Dauerbäder verminderten die Eiterung aus der Becken-Bauchhöhle schnell und kürzten den Heilungsverlauf ab. **Georg Schmidt** (Berlin).

35) **Clark.** The Gould stitch.

(Univ. of Pennsylvania med. bull. 1908. Juni.)

Verf. empfiehlt auf Grund zahlreicher Fälle die von Gould angegebene Art von Matratzennaht (cf. dieses Blatt 1904, p. 1354) als sicherste Methode zum Verschluß des Wurmfortsatzstumpfes nach Appendektomie, ebenso zur Aponeurosennaht beim Verschluß von Hernienöffnungen und Laparotomiewunden.

Mohr (Bielefeld).

36) **Pohlman.** The appendix forming a duodenal-cecal canal.

(Journ. of the amer. med. assoc. 1908. Nr. 12.)

Bei der Obduktion eines an Lungentuberkulose verstorbenen Negers fand sich eine chronische adhäsive Peritonitis; der Wurmfortsatz war mit seiner Spitze mit dem tief herabhängenden transversalen Teile des Duodenums verwachsen und kommunizierte mit dessen Lichtung. Der Wurm, nicht verdickt und ohne sonstige sichtbare Veränderung, von 4 cm Länge, hatte eine Lichtung von ca. 2 mm Weite, war mit kotigem Material gefüllt und bildete einen nach dem Blinddarm und Duodenum offenen Kanal. **W. v. Brunn** (Rostock).

37) **McLean** (Kiautschou). Über Cystenbildung aus Resten des Processus vermiformis.

(Münchener med. Wochenschrift 1908. Nr. 33.)

Den von Klemm mitgeteilten drei Fällen reiht Verfasser einen weiteren an, in welchem sich bei wiederholten schweren appendicitischen Anfällen bei der Operation die Auslösung des gegen das kleine Becken fest verlöteten Wurms als unmöglich erwiesen hatte, deshalb die Durchtrennung mit Einstülpung des oralen Endes des Wurmes in den Blinddarm vorgenommen worden, und es in kurzer Zeit unter neuen Anfällen zur Bildung einer fast faustgroßen, dann allmählich sich verkleinernden Cyste in dem distalen Stumpf gekommen war. Bei ihrer Operation platzte die gut walnußgroße Geschwulst und entleerte dicke, schleimige Flüssigkeit und wurde exstirpiert. Heilung. **Kramer** (Glogau).

38) **L. Simon.** Perforation eines Meckel'schen Divertikels.

(Med. Klinik 1908. p. 1345.)

Erfolgreiche Abtragung des Divertikels und Darmnaht 18 Stunden nach Beginn der Erkrankung, 5 Stunden nach dem Durchbruch. Es bestand weder eine Verwachsung des Divertikels, noch hatte irgendwelche Knickung oder Drehung die Entzündung des Darmanhanges verursacht. Fremdkörper fanden sich nicht, ebensowenig Anhaltspunkte für Typhus oder Tuberkulose. Wahrscheinlich war demnach eine Infektion von den Bakterien des Darminhaltes ausgegangen. Infolge sehr starker Faltung und Schwellung der Darmschleimhaut an der Stelle des Durchbruches nach dem blinden Ende des Divertikels, einer Art von Selbstschutz, war durch das 4 mm Durchmesser besitzende Loch nur verhältnismäßig wenig Darminhalt in die Bauchhöhle geflossen. **Georg Schmidt** (Berlin).

Digitized by Google

39) **Nast-Kolb.** Die Operation von Leisten- und Schenkelhernien in lokaler Anästhesie. (Aus der chirurg. Klinik zu Heidelberg. Prof. Narath.)

(Münchener med. Wochenschrift 1908. Nr. 33.)

Die Lokalanästhesie mit 1%iger Novokain-Suprareninlösung wird in der Heidelberger Klinik nicht bei Kindern, dagegen fast immer bei Erwachsenen, und besonders bei alten Leuten, mit eingeklemmten und freien, nicht verwachsenen Brüchen jeder Größe (unter Anwendung der Bassini'schen oder Ferrari'schen Methode bei Leistenbrüchen), event. nach Morphin-Skopolamininjektion, benutzt. Die Technik der Einspritzung findet in der Arbeit genaue Beschreibung. Behutsames Operieren ohne Zerrung der Gewebe ist zur Vermeidung von Schmerzen notwendig. Die Wundheilung wurde durch den Einfluß des Lokalanästhetikums nicht gestört. Nachschmerzen, oft recht heftiger Art, erforderten Morphiumdarreichung. Postoperative Lungenaffektionen kamen auch nach der Operation unter lokaler Anästhesie zur Beobachtung. **Kramer** (Glogau).

40) **K. A. Sarsheszki.** Die Dauerresultate der radikal operierten Leistenbrüche der akademischen chirurgischen Klinik (St. Petersburg) von 1895 bis 1906. Experimentelle Prüfung der anatomischen Grundlagen der Bassini'schen Operation.

(Russ. Archiv für Chirurgie 1908. [Russisch.])

Die Arbeit stammt aus der Klinik von Weljaminoff und handelt hauptsächlich von den Methoden Bassini's und Kocher's. Es ist die Kocher'sche Verlagerungsmethode in einer Modifikation von Prof. W. A. T(h)i(e)le. Nach Isolierung des Bruchsackes wird die vordere Wand des Leistenkanales mit der Schere aufgeschlitzt, der Bruchsack noch weiter frei gemacht, gedreht und durch eine Öffnung in der Aponeurose des M. obliquus ext. möglichst stramm nach außen und oben gezogen und mit einer Naht befestigt. Nach der Naht der Aponeurose wurde der Bruchsack anfangs mit einigen Nähten darauf befestigt, später aber exstirpiert.

Bei der Revision wurde als Rezidiv eines Leistenbruches eine herniöse Vorwölbung im Bereiche der Operationsstelle beobachtet, »in der man nach Form und Größe einen bereits wieder entstandenen Peritonealsack annehmen konnte«.

Als Minimalfrist zwischen Operation und Revision bestimmt S. auf Grund seiner Literaturstudien 2 Jahre, eine Frist, die er selbst aber nicht eingehalten hat.

Operiert wurden an 150 — 139 männlichen, 11 weiblichen — Kranken 169 Brüche. Es entfallen auf die modifizierte Kocher'sche Methode 116, von denen 71,5% per primam heilten, während 28,2% (meist »tiefe«) Eiterung aufwiesen (die 2½mal so oft dort vorkam, wo der Sack daringelassen war). Keine Todesfälle, Bettruhe durchschnittlich 14 Tage.

Nach Bassini wurden 37 Brüche operiert, von denen 83,7% per primam heilten, 16,2% (6 Fälle) per secundam (davon 3 gleich bei der Operation tamponiert). Keine Todesfälle, Bettruhe durchschnittlich 17 Tage.

Nachuntersucht wurden 76 nach Kocher Operierte, wobei 21 = 27,6% Rezidive gefunden wurden. Von den per primam geheilten Fällen hatten 25% Rezidive, von den übrigen 42,1%. Die Frist zwischen Operation und Revision betrug bei 12 Fällen weniger als 2 Jahre, sonst 2—11 Jahre.

Von den nach Bassini Operierten wurden 18 revidiert; davon hatte 1 ein Rezidiv (= 5,5%), der per secundam geheilt war. Die Frist betrug in 15 Fällen weniger als 2 Jahre, in den übrigen 2—6 Jahre.

S. kommt bei voller Würdigung der großen Ungleichheit der Vergleichsobjekte zu dem Schluß, daß dem Bassini'schen Verfahren doch wohl der Vorzug vor dem modifizierten Kocher'schen gebührt, und zwar weil die Fixierung der Muskeln an das Poupart'sche Band einen besseren Schutz gegen Rezidive zu geben scheint als die einfache Beseitigung des überschüssigen Bauchfells.

Digitized by Google

Um zu prüfen, ob die Muskeln wirklich mit dem Poupart'schen Bande verwachsen, hat S. elf Tierversuche (Hunde) angestellt und mikroskopische Untersuchungen gemacht. Danach verwachsen Muskel und Band durch eine feine bindegewebige Narbe. Das Bindegewebe schiebt sich zwischen die Muskelbündel bzw. Fasern, auch zwischen die Fasern des Bandes, wo es durch die Nadel verletzt wurde. Die nächstliegenden Muskelfasern degenerieren und zerfallen, nehmen Kalk auf und gehen schließlich in der Narbe auf. Die weiterliegende Muskulatur bleibt unverändert, abgesehen von vereinzelten Bindegewebszügen, die sich zwischen die Fasern schieben. Nach 2—3 Monaten war die Vernarbung beim Hunde vollendet.

V. E. Mertens (Kiel).

41) **L. Arnaud.** Les cystocèles crurales chez l'homme.

(Province méd. 1908. Nr. 29.)

Selten schon bei der Frau, ist die Cystokele im Schenkelkanal beim Manne ganz außerordentlich selten. Verf. kennt nur drei Veröffentlichungen, von Sorel, Schonen und v. Aue. Der vorstehende Fall betraf einen 64jährigen Mann, der schon 18 Jahre lang einen Schenkelbruch hatte. Ohne äußeren Anlaß traten Einklemmungserscheinungen auf. Bei der Operation fand sich ein kleiner Bruchsack, nach dessen Öffnung man eine freie Blinddarmschlinge zu Gesicht bekam. Erst dann widmete man einer blauverfärbten fast ebenso großen Masse, wie sie der Bruchsack darstellte, seine Aufmerksamkeit: Dieselbe gab sich als die eingeklemmte Harnblase zu erkennen. Reposition der Cystokele nach Erweiterung des Bruchringes; Abtragung des Bruchsackes, Pfeilernaht. Heilung in 14 Tagen.

Die bisherigen Beobachtungen der cruralen Cystokele beim Manne betrafen immer die rechte Seite. Verf. führt folgende Gründe dafür an: Die angeborene größere Weite des rechten Schenkelringes im Gegensatze zum linken und die asymmetrische Lage der Blase, die im gefüllten Zustande sich mehr nach der rechten Seite zu neigt.

A. Hofmann (Karlsruhe).

42) **H. Finsterer.** Ein Beitrag zur Kenntnis der Hydrokele muliebris. (Aus der Grazer chirurgischen Klinik.)

(Wiener klin. Wochenschrift 1908. Nr. 15.)

Wenn schon die Hydrokele muliebris nicht allzu häufig ist (89 Fälle), so stellt Verf.s Fall von doppelseitiger Hydrokele mit Vereiterung ein Unikum dar. Es handelte sich um eine 57jährige Frau, die nach wiederholten Traumen der Leistengegenden beiderseits allmählich zunehmende Anschwellungen bekam. Nach Influenza traten Schmerzen und Rötung auf. Die vom Arzte zuerst auf Lymphadenitis, dann auf Hernia incarc. gestellte Diagnose wurde in der Klinik berichtigt, Probepunktion, dann Inzision gemacht. Ätiologie, Pathologie, und vor allem die Differentialdiagnose werden erschöpfend besprochen. Bei der Operation ist charakteristisch die Lage des Lig. rotundum an der Hinterseite der Hernie, von ihr nur sehr schwer zu trennen. — Literatur.

Renner (Breslau).

43) **H. Rubritius.** Chronisch entzündlicher Bauchdeckentumor nach Hernienoperation.

(Prager med. Wochenschrift 1908. Nr. 31.)

Im Anschluß an die von Schloffer auf dem letzten Chirurgenkongreß erwähnten Fälle von chronischen Geschwülsten der Bauchdecken nach Bauchoperationen, berichtet R. über einen Fall eines eingeklemmten Leistenbruches, bei dem 4 Wochen nach der vorgenommenen Radikaloperation sich eine Beule in der rechten Unterbauchgegend bemerkbar machte, die innerhalb 3 Wochen zu einer faustgroßen Geschwulst heranwuchs. Sie war mit dem Netz und Dünndarmschlingen verwachsen und stellte eine schwielige Masse dar, in deren Zentrum eine Eiterhöhle mit einem Seidenfaden lag. R. hält letzteren für den Urheber der Geschwulst und rät, bei Bauchoperationen nur resorbierbares Nahtmaterial zu benutzen. Die Tatsache, daß die Geschwulst von der Operationsnarbe aus weit

Digitized by Google

entfernt liegt, erklärt sich R. so, daß der Bruchsackstumpf nach der Abbindung sehr weit zurückschlüpfen kann und so den von der Wunde entfernten Sitz der Geschwulst verursacht. **A. Hofmann** (Karlsruhe).

44) **Hunter.** A case of hypertrophic stenosis of the pylorus in an infant 8 weeks old.

(Glasgow med. journ. 1908. Juli.)

Den 1. Lebensmonat war der Knabe ganz gesund und gedieh aufs beste. Dann fing er an zu erbrechen und magerte trotz verschiedenster diätetischer Maßnahmen schnell ab. In verfallenem Zustande kam das Kind ins Hospital und starb dort 8 Tage später.

Die Obduktion ergab keine besondere Dilatation des Magens ($3^1/_2 : 1^3/_4$ Zoll), aber eine kolossale Hypertrophie des Pylorus, und zwar sowohl der zirkulären wie der Längsmuskulatur. Die Veränderung war in 3 cm Länge ausgeprägt, der äußere Umfang des fest kontrahierten Sphinkters betrug 6 cm. Ein Metallkatheter Nr. 10 konnte nur mit Druck hindurchgeführt werden. **W. v. Brunn** (Rostock).

45) **Manges.** Primary sarcoma of the stomach. Report of three cases.

(Mt. Sinai hospital reports Vol. V. 1907.)

Die drei vom Verf. ausführlich beschriebenen Fälle betrafen einen Mann von 48 Jahren, eine ebensoalte Frau und ein 19 Jahre altes Mädchen. Im ersten und dritten Falle lag ein Lymphosarkom vor, im zweiten ein Myosarkom. Die ältere Frau starb, weil inoperabel, unoperiert. Der Mann starb im Anschluß an die ausgeführte Gastroenterostomie; das Mädchen wurde laparotomiert wegen akuter Blutung aus der Geschwulst in die freie Bauchhöhle, erlag aber auch bald dem Eingriff. **W. v. Brunn** (Rostock).

46) **Luther.** Review of cases of various types of enteroptosis.

(Univ. of Pensylvania med. bull. 1908. Juli.)

L. teilt die Krankengeschichten von 35 von Clark operierten Fällen von Enteroptosis mit. Bestimmte Indikationen für den chirurgischen Eingriff bei Enteroptose lassen sich bisher nicht aufstellen, nur so viel läßt sich sagen, daß die bestehenden Symptome direkt durch die Enteroptose verursacht sein müssen, wenn die Operation Aussicht auf Erfolg haben soll. In fünf Fällen mit starker Erschlaffung der Bauchwand nach Geburten wurde die Webster'sche Operation (teilweise Resektion der Bauchwand) mit zwei Besserungen und zwei Heilungen ausgeführt. Die Methode gibt gute Resultate, falls die Diastase nicht bereits so lange besteht, daß die Bauchorgane weit unter ihre normale Lage gesunken sind, in letzterem Falle muß gleichzeitig mit der Webster'schen Operation eine Hebung des Querkolons durch Annähung des Netzes an die Bauchwand vorgenommen werden: fünf Fälle, eine Heilung, zwei vorübergehende Besserungen mit Rückfall nach einer Geburt bzw. einem Fall, ein Mißerfolg. In einem Falle trat Besserung nach Aufhängung der Leber und des Querkolons ein. Bei neun Pat. wurde das Querkolon vermittels des Lig. gastrocolicum am Peritoneum parietale aufgehängt: vier Heilungen, vier Besserungen, ein Todesfall an Peritonitis. Vier Fälle von Aufhängung des Querkolons, Magens und der einen Niere: eine Besserung, 1 Heilung, von den beiden anderen fehlt Nachricht. Bei einem Pat. mit extremer Senkung des Querkolons mit Kotstase und den Symptomen eines unvollständigen Ileus wurde, nachdem die Aufhängung von Rezidiv gefolgt war, das Querkolon reseziert, und die Darmenden wurden durch End-zu-End-Anastomose vereinigt; völlige Heilung, auch der nervösen Allgemeinerscheinungen. In den letzten 12 Fällen handelte es sich um Ptosis der Flexura sigmoidea; 10mal Aufhängung der Flexur an der seitlichen oder vorderen Bauchwand vermittels des Mesosigmoideum; 2mal wurde außerdem eine Gegeninzision in der linken Flanke angelegt, durch welche die Aufhängenähte angezogen wurden; in zwei Fällen mußte die Flexur, um Knickungen zu vermeiden, in der Mittellinie der vorderen Bauchwand fixiert werden; drei Heilungen, fünf Besserungen, ein Miß-

Digitized by Google

erfolg, 1mal kein Bericht. In den beiden letzten Fällen wurde außer der Aufhängung der Flexur die Webster'sche Operation ausgeführt: eine Heilung, eine Besserung. **Mohr** (Bielefeld).

47) **Zaaijer.** Purpura en Darminvaginatie.

(Nederl. Tijdschrift v. Geneeskunde 1908. Nr. 7.)

Z. sah in zwei Fällen im Anschluß an eine Purpuraeruption Darminvagination auftreten. Er ist der Ansicht, daß die Purpura ein prädisponierendes Moment für die Entstehung der Invagination ist. Die Blutungen in die Darmschleimhaut können, wie ein Polyp, den Anfang einer Invagination bilden, oder Blutungen in die Darmwand können eine lokale Paralyse geben. Möglich ist es auch, daß Blutungen in dem Gebiete des N. splanchnicus lokale Lähmungen oder Erregungen verursachen. Embolien in den Arterien verursachen lokale Ischämien der Darmwand. **E. H. van Lier** (Amsterdam).

48) **I. Boese.** Über den strikturierenden tuberkulösen Tumor der Flexura sigmoidea.

(v. Langenbeck's Archiv Bd. LXXXVI. Hft. 4.)

Verf. veröffentlicht die Krankengeschichte eines Pat., bei dem aus den ileusähnlichen Erscheinungen und der Fühlbarkeit einer Geschwulst ein Karzinom der Flexura sigmoidea diagnostiziert wurde. Die Darmresektion, die mit Genesung des Kranken endete, ergab durch histologische Untersuchung und Tuberkelbazillennachweis im Schnitt, daß es sich um eine tuberkulöse Geschwulst handelte. B. bespricht die verschiedenartigen nicht krebsigen Geschwülste, die in letzter Zeit an der Flexur beobachtet wurden, und die Graser'schen Divertikel, die nicht selten den Ausgang für entzündliche Geschwülste der Flexur bilden.

E. Siegel (Frankfurt a. M.).

49) **Hirschman.** Mesosigmoidopexie, with report of two cases.

(Pacific med. journ. 1908. August.)

Verf. berichtet über zwei Fälle von Vorfall des Mastdarmes und der Flexur dritten Grades, die nach Versagen der gewöhnlichen operativen Maßnahmen durch Mesosigmoidopexie völlig geheilt wurden. Schnitt links von der Mittellinie parallel dem Leistenband; das stark verlängerte Mesenterium der Flexur wurde auf beiden Seiten skarifiziert. Beginnend an der Mesenterialwurzel, wurden die beiden gegenüber liegenden Außenflächen des Mesosigmoids durch drei Reihen unterbrochener Catgutnähte zusammengefaltet. Um Knickung der Flexur zu vermeiden, wurde das longitudinale Muskelband der Flexura sigmoidea zusammen mit $^1/_3$ cm Serosa und Muskularis beiderseits vom Bande durch quere, unterbrochene Catgutnähte eingestülpt; auf diese Weise wurde eine Art von Spange festen Muskelgewebes gebildet, welches die Kurve der Flexur gestrekter machte. Hierauf Schluß des Leibes, Reposition und Resektion der Rektokele sowie der vorgefallenen Afterschleimhaut. Die Nachuntersuchung nach 6 bzw. 18 Monaten ergab bei beiden Pat. völlige Heilung mit normaler Darmfunktion.

Mohr (Bielefeld).

50) **J. S. Mershejewski.** Zur Operation der Hämorrhoiden nach Whitehead.

(Russ. Archiv f. Chirurgie 1908. [Russisch.])

M. bricht eine Lanze zugunsten der Whitehead'schen Operation, die im Jahre 1906/07 von P. B. Butz 52mal ausgeführt wurde. Von diesen Pat. konnte M. 15 nach längstens 1 Jahr untersuchen.

Er fand die Resultate sehr gut. Ein einziges Mal war es zu einem geringen linksseitigen Vorfalle der Mastdarmschleimhaut gekommen. In einem zweiten Falle drängte sich die Schleimhaut etwas vor. Ein Pat. endlich beklagte sich, daß er die Winde nicht halten könne, während der Sphinkter sonst kräftig war. Bei allen diesen Kranken war der Sphinkter instrumentell gedehnt worden.

V. E. Mertens (Kiel).

Digitized by Google

51) **v. Herczel.** Radikaloperation des Mastdarmkrebses auf sakralem Wege und Enderfolge seiner Operationen.

(Orvosi Hetilap 1908. Nr. 26.)

Verf. bespricht in diesem Vortrage die Radikaloperation des Mastdarmkrebses und befürwortet die möglichst frühzeitige Operation. Er ist ein Anhänger der Amputationsmethode, da die Resektion eine größere operative Mortalität zur Folge hat. Die Anlegung eines Kunstafters hält er als Voroperation für unnötig, da wir anstatt einer Operation später dann noch zwei (Exstirpation des Krebses und Schließen des Kunstafters) auszuführen hätten, was für die herabgekommenen Kranken nicht indifferent ist. In letzter Zeit führt Verf. die Operation nach Kocher aus mittels Resektion des Steißbeines und Durchschneidung des Lig. tuberoso- und spinoso-sacrum; er hält die Resektion des Kreuzbeines für überflüssig. Bei Eröffnung des Douglas'schen Raumes zieht er die Bauchfellnaht der Tamponade vor, da wir so die Infektion eher vermeiden können. Verf. operierte 82 Fälle von Mastdarmkrebs; in 7 Fällen wurden auch Teile der Prostata, in 2 die Samenblasen, in 2 Teile der Blase, in 3 die Gebärmutter exstirpiert. Operative Mortalität hatte Verf. in 12 Fällen, d. i. in 14,6%; und zwar war die Todesursache: Chok in 4 Fällen; Lungenkomplikation in 3 Fällen (Pneumonie in 2, Embolie in 1 Falle); Meningitis cerebrospinalis in 1 Fall infolge von Lumbalanästhesie am 10. Tage nach der Operation; Nephritis aposthematosa in 1 Falle; Sepsis bzw. Peritonitis in 3 Fällen. Somit hatte Verf. Sepsis in 25% seiner operativen Todesfälle als Todesursache (Krönlein 38,5%). Verf. berichtet in seiner Arbeit auch über die Spätresultate seiner Operationen, welche er seit 1893 auf sakralem Wege in 59, auf coccygealem in 21, auf sakroabdominalem Wege in 2 Fällen ausführte. Zur Beurteilung der Dauerheilung kann Verf., nach dem Volkmann'schen Triennium gerechnet, 64 Pat. verwerten. Von diesen starben infolge der Operation 8, binnen 3 Jahren infolge von Rezidiv 15, das weitere Los unbekannt bei 7 Fällen. Wenn wir nur die bekannten 57 Fälle in Betracht ziehen, so blieben über 3 Jahre rezidivfrei 34, d. i. 59,7%. Wenn wir alle seither Verstorbenen, auch die an interkurrenter Krankheit Gestorbenen als Rezidivtode berechnen, ist die Zahl der Überlebenden, welche als definitiv geheilt betrachtet werden können, 24 = 42,1%. Wenn wir die uns unbekannten 7 Fälle als Rezidivtodesfälle betrachten, beträgt die Radikalheilung 53,2%, die Zahl der definitiv geheilten Überlebenden 37,5%. Ziehen wir nur die die Operation Überstehenden in Betracht, so ist die Radikalheilung 69,4%, die Zahl der Überlebenden, definitiv Geheilten 48,9% (bei Hochenegg 25%). Von diesen sind bereits 11 über 10 Jahre, 6 über 6 Jahre, 7 über 4 Jahre rezidivfrei.

P. Steiner (Klausenburg).

Erklärung.

Marburg den 14. Oktober 1908.

Ich erkenne vollkommen die Verdienste Brauer's um die Indikationsstellung und den energischen Ausbau der von Quincke, C. Spengler und Turban inaugurierten extrapleuralen Thorakoplastik zur Behandlung der Lungentuberkulose an. Ich habe eine besondere Betonung dieser Dinge in den Referaten nicht für nötig gehalten, da ich dieses in den ausführlichen Arbeiten glaube getan zu haben. Es kam mir zunächst wesentlich darauf an, die chirurgisch-technischen Gesichtspunkte und den weiteren Verlauf derartiger Fälle hervorzuheben.

P. L. Friedrich.

Die vorstehenden Ausführungen regeln in sachlicher Weise die uns beschäftigende Frage. Ich schließe mich denselben daher an. Ich habe stets anerkannt, daß nur eine richtige chirurgische Technik den Weg, den ich in Vorschlag brachte, auch gangbar machen kann.

L. Brauer.

Originalmitteilungen, Monographien und Sonderdrucke wolle man an *Prof. E. Richter* in Breslau (Kaiser Wilhelmstraße 115), oder an die Verlagshandlung *Johann Ambrosius Barth* in Leipzig einsenden.

Für die Redaktion verantwortlich: Geh. Med.-Rat Prof. Dr. E. Richter in Breslau.
Druck von Breitkopf & Härtel in Leipzig.

Digitized by Google

Zentralblatt für Chirurgie

herausgegeben von

K. GARRÈ, in Bonn, F. KÖNIG, in Berlin, E. RICHTER, in Breslau.

35. Jahrgang.

VERLAG von JOHANN AMBROSIUS BARTH in LEIPZIG.

Nr. 45. Sonnabend, den 7. November 1908.

Inhalt.

R. v. Rydygier, Zum osteoplastischen Ersatz nach Unterkieferresektion. (Originalmitteilung.)

1) Martin, 2) Bullrich, Echinokokken. — 3) Bertelli, Lebersarkome. — 4) Ssuslow, Anatomie der Gallenwege. — 5) Cotte, 6) Mongour, 7) Pop-Avramescu, Gallensteine. — 8) Fowler, Harnröhrensteine. — 9) Cardenal, Prostatahypertrophie. — 10) Fenwick, Prostata- und Blasenkrebs. — 11) Marro, Blasen-Harnleiteranastomose. — 12) v. Karaffa Korbutt, Harnleiteratonie. — 13) Lardennois, Nierenverletzungen. — 14) v. Illyés, Nierentuberkulose. — 15) Perez Grande, Nierenenthülsung. — 16) Israel, Verschmolzene Nieren. — 17) Langlois, Überpflanzung beider Nieren. — 18) Exalto, Hodenretention. — 19) Gregoire, Hodenkrebs. — 20) Quénu und Duval, Kolpohysterektomie.

I. W. Volkmar, Ein Fall von Verletzung des Ductus hepaticus bei der Cystektomie. — II. L. Buerger, Eine modifizierte Crile'sche Transfusionskanüle. (Originalmitteilungen.)

21) II. internationaler Chirurgenkongreß. — 22) Elsberg, Leberabszeß. — 23) Ribera, 24) Arce, Echinokokken. — 25) Steinthal, Gallensteine. — 26) Michailow, Cysten der Vesicula prostatica. — 27) André, Strikturen der Pars prostat. urethrae. — 28) Bonneau, Prostatasteine. — 29) Schaffroth, 30) Lasio, 31) Cadini, Prostatahypertrophie. — 32) Muir, Blasenzerreißung. — 33) Li Virghi, Blasenperforation durch Stein. — 34) Ferria, Blasengeschwüre. — 35) Coen und Lilla, Harnseparator. — 36) Kutner, 37) Berg, Zur Nierendiagnostik. — 38) Hamilton, Blasendrainage. — 39) Levin, Pyurie. — 40) Loumeau, 41) Alessandri, Nierentuberkulose. — 42) Berg, Hypernephrom. — 43) Damski, Cyste der Samenbläschen. — 44) Beardsley, Epididymitis und Orchitis. — 45) Mohr, Hydrokele. — 46) Viscontini, Leukoplakie und Karzinom der Vulva.

Berichtigung.

Zum osteoplastischen Ersatz nach Unterkieferresektion.

Von

Ludw. R. v. Rydygier.

In seiner interessanten Mitteilung in Nr. 36 dies. Zentralblattes über osteoplastischen Ersatz nach Kieferresektion erwähnt Payr auch das Verfahren, wonach eine an einem Hautlappen hängende Spange aus der Clavicula zur Plastik verwendet wird und das Wölfler (cf. 21. deutschen Chirurgenkongreß) mit negativem Erfolg einmal angewendet hat. Ich habe dasselbe Verfahren unabhängig von Wölfler schon im Jahre 1892 ausgeführt und sehe nicht ein, weshalb es weniger empfehlenswert sein sollte, wie der Ersatz durch Rippenstücke. Ich glaube im Gegenteil, daß es bequemer ist, den Ersatz aus der näherliegenden und festeren Clavicula zu nehmen, als aus der entfernteren Rippe. Der Erfolg wird gewiß ebenso sicher sein, wenn man nur die schon damals[1] von mir anempfohlene Technik befolgt.

[1] Przegląd lekarski 1892.

Digitized by Google

Ich erlaube mir, dieselbe unter Vorlage der damals verfertigten Zeichnung nochmals ganz kurz zu skizzieren: Es wird über und zwei Querfinger breit unter der Clavicula ein entsprechend breiter, mit oberer Ernährungsbrücke versehener Hautlappen gebildet, der jedoch nur bis an den unteren Rand der Clavicula freipräpariert wird; die Vorderfläche der Clavicula bleibt mit seiner Basis genau vereinigt, und man muß sich ja hüten, während des Abtrennens des zum Ersatz bestimmten Stückes aus der vorderen Hälfte der Clavicula die verhältnismäßig lockere Verbindung zwischen Haut und Knochen zu lösen. Der untere Teil des Hautlappens wird um die abgelöste Knochenspange von unten her herumgeschlagen (cf. Abb.), der Defekt

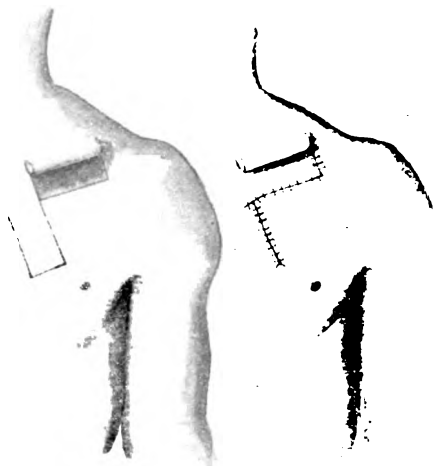

mit einem entsprechenden Hautlappen bedeckt, und man wartet 8 bis 12 Tage ab, bis der umhüllende Hautlappen fest mit der Knochenspange verwachsen ist. Daraufhin kann man die so präparierte Knochenspange ohne Gefahr des Absterbens an einen genügend langen Hautlappen in den Unterkieferdefekt einpflanzen. Im übrigen verfährt man nach den allgemein gültigen Regeln.

Obgleich schon 16 Jahre seit der Ausführung und Veröffentlichung meiner ersten nach diesem Verfahren ausgeführten Operation verflossen sind, hatte ich nicht Gelegenheit, sie noch einmal auszuführen; nichtsdestoweniger glaube ich das Verfahren entschieden empfehlen zu dürfen; bei entsprechend günstigen Verhältnissen sogar vor dem Ersatz aus der Rippe.

---

1) **Martin.** Kystes hydatiques de la rate.

(Arch. génér. de chirurgie II, 7.)

Verf. gibt auf Grund von sechs bisher unveröffentlichten und 83 aus der Literatur gesammelten Fällen eine Übersicht über den

Digitized by Google

Echinokokkus der Milz, die in 0,3% aller Fälle von Echinokokkuserkrankung betroffen sein soll. Die Genese der Invasion — Venensystem oder Lymphgefäße — ist noch nicht sichergestellt. Pathologisch-anatomisch finden sich einfache und mehrfache Cysten, die entweder der Milz oberflächlich aufsitzen oder kavernenartig im Milzparenchym lokalisiert sind. Die an der Oberfläche gelegenen Cysten bedingen eine Reihe genau bezeichneter Veränderungen der Umgebung.

Die Cysten entwickeln sich zuweilen, ohne irgendwelche subjektive Erscheinungen zu machen; in anderen Fällen werden tabesartige Krisen, Angina pectoris, blitzartige Zuckungen in der linken Schulter und vor allem Unfähigkeit, in links gebeugter Stellung zu sitzen oder zu liegen, beschrieben. Eine Reihe weiterer subjektiver Erscheinungen sind durch die verschiedene Art der Ausbreitung der Cyste bedingt. Objektiv ergibt die Perkussion zuweilen Hydatidenschwirren, das jedoch seltener nachweisbar ist als bei Leberechinokokken; die Blutuntersuchung ergab in einzelnen Fällen Eosinophilie.

In seltenen Fällen kommt es zur Vereiterung der Cyste und zum Durchbruch in die Pleura- oder Bauchhöhle.

Die Zusammenstellung der bisher verwendeten therapeutischen Methoden läßt für die nicht vereiterten Cysten die Splenektomie als die Idealmethode erscheinen; vereiterte und verwachsene Cystensäcke sollen eröffnet und drainiert werden. **Strauss** (Nürnberg).

---

2) **Bullrich.** La naturaleza de la eosinofilia en los quistes hidaticos.

(Revista de la sociedad med. Argentina Bd. XVI. Nr. 89.)

Nach Erörterung aller bisher in der Literatur niedergelegten Anschauungen über das Zustandekommen der Eosinophilie bei der Echinokokkenerkrankung spricht B. seine Meinung dahin aus, daß die Eosinophilie eine Reflexerscheinung ist, die in einer durch die Toxine der Echinokokkencyste im Knochenmark ausgelösten Reizwirkung ihre Ursache hat. **Stein** (Wiesbaden).

---

3) **Bertelli.** Contributo allo studio dei sarcomi primitivi del fegato.

(Policlinico. Sez. chir. 1908. XV. 6 u. 7.)

In einer umfangreichen, sehr fleißigen Arbeit gibt Verf. eine Übersicht über die bisher beobachteten und in der Literatur niedergelegten primären Lebersarkome, deren Kasuistik durch die genaue Beschreibung von zwei weiteren Fällen bereichert wird. Die Zusammenstellung der einzelnen Besonderheiten dieser Erkrankung würde den Rahmen eines Referates überschreiten; Ref. begnügt sich daher, darauf hinzuweisen, daß das makroskopische und mikroskopische Bild der Geschwulstbildung in der Regel ein recht verschiedenartiges ist,

Digitized by Google

so daß eine genaue Klassifizierung — Endotheliom, Peritheliom — nicht statthaft erscheint. Das klinische Bild läßt keine für die Erkrankung charakteristischen Symptome erkennen, so daß die Diagnose im Leben nicht mit Sicherheit gestellt werden kann. Die Therapie erwies sich bisher in allen Fällen als machtlos. **Strauss** (Nürnberg).

4) **K. Ssuslow.** Beiträge zur chirurgischen Anatomie der Gallenwege des Menschen.

(Russ. Archiv für Chirurgie 1907. [Russisch.])

S., Anatom, bringt ein durch Studien an 145 Objekten (131 Leichen, 14 Präparate) gewonnenes, sehr reiches Material.

Von den Ergebnissen sei einiges mitgeteilt.

1) Die Kuppe der Gallenblase fand sich 67mal in der Mammillarlinie, 17mal außen, 16mal innen von ihr.

2) 6mal hatte die Gallenblase ein eigenes Gekröse, je 34mal wurde ein Lig. cystico-colicum bezw. cystico-duodenale gefunden.

3) S. steht auf dem Standpunkte, daß die Sondierung des Cysticus bei richtiger Technik in der Mehrzahl der Fälle gelingt (86 gegen 34). (In 13 Fällen gelang die Sondierung gar nicht, in 7 Fällen bei breiter Eröffnung der Blase, in 14 Fällen nach Freipräparieren des Ductus). Die von S. empfohlene Technik: der linke Zeigefinger geht in das Foramen Winslowi hinter den Ductus cysticus, der linke Daumen wird auf den Ductus gelegt. Während die mit der rechten Hand geführte Sonde, auf die Krümmung des Blasenhalses genau achtend, in den Ductus vorsichtig eindringt, bemühen sich die beiden Finger der linken die Heister'schen Falten möglichst auszugleichen, den Ductus »wie einen Handschuhfinger« auf die Sonde zu ziehen. Bei diesem Verfahren hat S. 3mal geringe Verletzungen der Schleimhaut gesetzt.

4) Das Lig. hepato-duodenale war 1—6 cm lang, in der großen Mehrzahl (33,6%) 3,50—4 cm.

5) Das Foramen Winslowi war 19mal von 120 verschlossen.

6) Das untere Ende des Choledochus ist weiter von der Medianlinie entfernt als das obere.

7) Der mit dem Pankreas in Berührung stehende Teil des Choledochus war 1—3,5 cm lang, meist 2,5—3 cm (in 39 von 111 Fällen). S. scheint nicht beobachtet zu haben, daß der Choledochus von Pankreassubstanz ganz umgeben war.

8) Die Pars intraparietalis des Choledochus betrug 0,4—1,5 cm. In 84 von 95 Fällen war die in der Duodenalwand gelegene Strecke 0,5—1,0 cm lang.

9) Die Mündung ins Duodenum lag 49mal in der Mitte, 50mal tiefer, 14mal höher als die Mitte des absteigenden Teiles.

V. E. Mertens (Kiel).

Digitized by Google

5) **G. Cotte.** Traitement chirurgical de la lithiase biliaire et de ses complications. 472 S.
Lyon-Paris, **A. Maloine**, 1098.

Das vorliegende Buch ist eine Darstellung der modernen Gallensteinchirurgie auf Grund der neuesten Publikationen maßgebender Operateure Frankreichs und des Auslandes. Unveröffentlichte Fälle Poncet's und einiger anderer französischer Chirurgen sind dabei mitverwertet worden.

Im ersten Teile bespricht Verf. zunächst die allgemeinen Indikationen für ein operatives Vorgehen; die Mortalität beträgt bei interner Behandlung 6—8%, während die Operationsmortalität unkomplizierter Fälle nur 3% ist; die medikamentöse Behandlung soll daher nicht zulange ausgedehnt werden, wenn sie auch in vielen Fällen zunächst versucht werden kann. Hieran schließen sich die besonderen Indikationen und die Operationsmethoden bei der Lithiasis der Gallenblase und des Ductus cysticus; die beiden heute nur noch in Betracht kommenden Operationen sind die Cholecystostomie und die Cholecystektomie mit Drainage; die erstere verliert augenscheinlich an Terrain, wenn sie auch in bestimmten Fällen, wie z. B. bei schlechtem Allgemeinzustand, den Vorzug verdient; radikales Operieren und damit gute Dauerresultate gewährleistet aber nur die Entfernung der Gallenblase; technisch wird die subseröse Ausschälung der Gallenblase warm empfohlen. Bei der Cholelithiasis der Gallengänge ist Cholecystektomie mit Hepaticusdrainage die Operation der Wahl, event. in Verbindung mit Hepatopexie, die die Drainage erleichtert. Der große Wert der Mobilisierung des Duodenums wird hervorgehoben. Im Gegensatz zu Kehr wird die Operation des akuten Choledochusverschlusses empfohlen.

Nach einigen Betrachtungen über die intrahepatische Lithiasis und ihre chirurgische Behandlung folgen die unmittelbaren Resultate der Operation und die Dauerresultate; zum Schluß finden sich einige allgemeine technische Regeln.

Im zweiten Teil bespricht C. die Komplikationen der Cholelithiasis (Leberabszeß, Fistelbildungen usw.); hier beanspruchen die Ausführungen über Cholelithiasis und Appendicitis, sowie Pankreatitis besonderes Interesse.

Im dritten Teile sind die Beziehungen zwischen der Gallensteinkrankheit und dem Karzinom erörtert; die Drüsenmetastasen längs dem Ductus choledochus, sowie der Sitz des Karzinoms an der Gallenblase, Fundus oder Hals, ist in den bisherigen Arbeiten nicht genügend berücksichtigt; das Leberbett ist beim Krebs der Gallenblase stets zu resezieren, da die Gefahren der Operation dadurch nicht erhöht werden.

Den vierten Teil bilden die Statistiken von Bramann, Schede, Rotgans, Koerte, Kehr, Mayo Robson, Quénu, Terrier und vielen anderen. Am Schluß folgt ein reiches Literaturverzeichnis. Die Abbildungen, 17 im Text und 4 Tafeln, sind gut.

Digitized by Google

Der Wert des Buches liegt in der zusammenfassenden Darstellung der heutigen Gallensteinchirurgie in Deutschland, Frankreich, England Amerika, und von diesem Gesichtspunkt aus darf die Arbeit des Verf. auch das Interesse des deutschen Chirurgen in Anspruch nehmen, dem sie im ganzen nicht viel Neues bringt. **Boerner** (Rastatt).

---

6) **C. Mongour.** Du moment de l'intervention chirurgielle dans la lithiase biliaire.

(Journ. de méd. de Bordeaux 1908. Nr. 36.)

M. gibt in kurzen Sätzen eine Zusammenfassung seines ausführlichen Referates auf dem Kongreß für innere Medizin in Genf. Hiernach ist die Gallensteinkrankheit im allgemeinen ein gutartiges Leiden, und da die Operation noch immer eine Mortalität von 2% habe, ohne mit Sicherheit vor Rezidiven zu schützen, so müsse der chirurgische Eingriff auf Ausnahmefälle beschränkt bleiben. Als solche betrachtet M. bei der Lithiasis der Gallenblase wiederholte, heftige Koliken, das Vorhandensein einer Infektion der steinhaltigen Gallenblase (Ref. nicht verständlich, da nach der herrschenden Anschauung die klinischen Erscheinungen des Gallensteinleidens fast stets auf einer Infektion beruhen), schließlich eine Allgemeininfektion, als deren Ausgangspunkt die Gallenblase vermutet wird.

Unter den verschiedenen Formen der Cholelithiasis der Gallengänge kommt nur die Lithiasis des Ductus choledochus mit chronischem Ikterus für die Operation in Frage; und zwar ist letztere indiziert, wenn der Ikterus metapigmentär wird, oder wenn bestimmte entzündliche Komplikationen vorliegen.

Eine Kontraindikation bilden Schwangerschaft, Arteriosklerose, Erkrankungen des Herzens, Diabetes, Alter über 65 Jahre.

Im übrigen hält M. die Frage noch nicht für genügend geklärt, um definitive Grundsätze aufstellen zu können.

Boerner (Rastatt).

---

7) **A. E. Pop-Avramescu.** Die Cholecystektomie bei Gallensteinen.

Inaug.-Diss., Bukarest. 1908.

Verf. bespricht die in der Klinik von Th. Jonescu üblichen chirurgischen Behandlungsmethoden der Gallensteine und beschreibt eine neue Behandlungsart, die er auf Grund mehrerer am Hund angestellter Experimente empfiehlt. Sie besteht darin, daß die Gallenblase, falls sie starke Verwachsungen mit der Umgebung hat, nur eröffnet, gereinigt und vernäht wird, während man andererseits den Ductus cysticus doppelt unterbindet und durchschneidet, die Gallenblase also ausschaltet, aber nicht entfernt. Dieselbe verkleinert sich, und der Gallenabfluß geschieht weiter, ohne daß das Tier irgendwelche Beschwerden darbietet. Die Operation ist in den Fällen, wo der Ductus choledochus undurchgängig ist, kontraindiziert und durch die Cholecystostomie zu ersetzen. **E. Toff** (Braila).

Digitized by Google

8) **H. A. Fowler.** Autochthonous urethral calculi. Report of a case.

(New York med. record 1908. August 1.)

F. gibt eine übersichtliche Abhandlung über die Harnröhrensteine, für die er, wenn sie primär in der Harnröhre gebildet sind, die Termini »autochton«, wenn außerhalb entstanden »heterochthon«, wenn nach dem Hineingelangen in die Harnröhre durch neue Ablagerungen vergrößert, »amphiochthon« vorschlägt. Wenn die ursprüngliche Herkunft aus der Blase festzustellen ist, soll die Bezeichnung »Vesiko-urethralsteine« gewählt werden; wächst ein solcher Stein nachträglich in der Harnröhre, so spricht F. von Vesiko-urethral-urethralsteinen.

Die Bildung der primären Harnröhrensteine hinter Strikturen, in angeborenen oder erworbenen Divertikeln, nach Trauma usw., werden erörtert und mit instruktiven Beispielen aus der Literatur belegt.

Schließlich folgt die Beschreibung eines eigenen Falles von großem primärem Stein der hinteren Harnröhre, der durch Dammschnitt entfernt wurde.

Die Bildung des Konkrementes schloß sich an eine vor langen Jahren erlittene Harnröhrenverletzung an, die, mit Urethrotomie erfolgreich behandelt, später zu Abszeßbildung Veranlassung gegeben hatte. Die Länge dieses Steines, der zum Teil im Blasenhalse, zum Teil in der hinteren Harnröhre lag, betrug $7^1/_2$ cm; derselbe wog 106 g und bestand ausschließlich aus Phosphaten.

Loewenhardt (Breslau).

9) **Cardenal.** Un nuevo procedimiento para el tratamiento de la hipertrofia de la prostata.

(Revista de med. y cirurg. pract. de Madrid 1908. Nr. 1030.)

C. gibt folgendes Verfahren zur Operation der Prostatahypertrophie an, das in 16 Tagen zur Heilung führen soll: Füllung der Blase mit 250 g Borsäurelösung. 10—12 cm langer Schnitt in die Medianlinie. Freilegung der Blase und Fixation derselben seitlich der Mittellinie mit zwei Seidenfäden. Eröffnung der Blase in einer Ausdehnung von 7—8 cm. Entleerung des Blaseninhaltes durch den schon vorher eingeführten und mit einer Naht fixierten Katheter. Einführung von zwei Harnleiterkathetern, die ein flötenschnabelartiges Ende haben und möglichst bis zum Nierenbecken vorgeschoben werden, während ihre hinteren Enden sich außerhalb der Bauchhöhle befinden. Halbmondförmige Inzision der Blasenschleimhaut oberhalb der Prostatageschwulst und Ausschälung der Prostata mit den Fingern der linken Hand, wozu zuerst der Zeigefinger, dann die anderen Finger benutzt werden. Für die rechte Hälfte der Drüse muß zuweilen die rechte Hand zu Hilfe genommen werden. Tamponade. Durchleitung der beiden Harnleiterkatheter durch die Harnröhre. Schluß der Wunde bis auf eine genügende Öffnung zur Durchleitung der Tamponade bzw. eines Drains.

Stein (Wiesbaden).

Digitized by Google

10) **H. Fenwick.** The value of bilateral ureterostomy (short-circuiting of the urine) in advanced cancer of the bladder or prostate.

(Brit. med. journ. 1908. Juli 4.)

F. empfiehlt bei inoperablen Fällen von Blasengeschwülsten zur Milderung der Beschwerden die doppelseitige Ureterostomie in der Lendengegend. Sie ist viel einfacher als die Einpflanzung in den Darm. Außerdem dient ihm die Ureterostomie als Einleitung zur Entfernung der ganzen krebsig entarteten Blase, wofür er drei Beispiele bringt.

Weber (Dresden).

11) **Marro.** Vescico-uretero-anastomosi.

(Gazz. degli osped. e delli clin. 1908. Nr. 103.)

(Accad. di med. di Torino. Sitzung vom 26. Juli 1908.)

M. faßt mit einer Naht das freie Ende des Harnleiters und durchbohrt mit der Nadel die Blasenwand. Durch starken Zug wird die Muskulatur der Blase auseinander gedrängt, und der Harnleiter dringt in dieselbe ein. Sehr schnell tritt die Verklebung von Harnleiter und Blase ein, und der erstere besitzt auch das natürliche Ventil.

Dreyer (Köln).

12) **v. Karaffa Korbutt.** Zur Frage über die Entstehung und die ätiologische Bedeutung der Ureterenatonie.

(Folia urologica Bd. II. Hft. 2.)

Verf. lenkt in dankenswerter Weise die Aufmerksamkeit auf ein noch wenig erforschtes Gebiet, das der Atonie der Harnleiter. Woher kommt es, daß man hin und wieder Erweiterung des Nierenbeckens, ja sogar Hydronephrose findet bei völlig frei durchgängigem Harnleiter, völlig frei sowohl für Flüssigkeit als für Katheter. Solche Fälle, wie sie besonders Feodorow beschrieben hat, erklärt Verf. durch die Atonie des Harnleiters, die sich in mangelhaften, unter Umständen ganz fehlenden peristaltischen Bewegungen äußert; pathologisch-anatomisch findet sich Wucherung von Bindegewebe, das schließlich die muskulären Elemente völlig verdrängt und ersetzt. Die Ansichten des Verf.s werden durch sechs gut gelungene Figuren und mikroskopische Schnitte erläutert.

Willi Hirt (Breslau).

13) **G. Lardennois.** Contribution à l'étude des contusions, déchirures et ruptures du rein.

Thèse de Paris, **G. Steinheil,** 1908.

Sehr fleißige Arbeit mit vier eigenen Beobachtungen und einem wohl ziemlich vollständigen Literaturverzeichnis von 767 Nummern. Die Schlußfolgerungen des Verf.s sind folgende: Die Nierenkontusionen sind im allgemeinen gutartiger Natur. Schwere Nierenzerreißungen können auch nach einem leichten Trauma entstehen. Die Hämaturie ist das diagnostische Anzeichen einer Nierenkontusion; das perineale

Digitized by Google

Hämatom bemißt ihre Schwere. Ein beträchtliches Hämatom, sich selbst überlassen, kann zu schweren Komplikationen führen, die unter Umständen das Leben des Verletzten bedrohen, jedenfalls aber ungünstig auf die verletzte Niere einwirken. Komplizierende Verletzungen verschlechtern die Diagnose beträchtlich, dürfen den Operateur aber niemals entmutigen. Ein operatives Eingreifen bei Nierenzerreißungen ist unter zwei Bedingungen notwendig: einmal, wenn rasch die Zeichen schwerer Anämie infolge innerer Blutung auftreten; befürchtet man hier die Verletzung eines anderen Bauchorganes derselben Seite, so macht man die seitliche Laparotomie; fernerhin muß eingegriffen werden, wenn sich ein beträchtliches Hämatom gebildet hat, das eine von der Spina ant. sup. oss. ilei zum Nabel gezogene Linie überschreitet; in diesen Fällen ist der lumbale Weg bequemer und sicherer. Die Nephrektomie ist nur dann angezeigt, wenn die Niere vollkommen zertrümmert oder wenn der Nierenstiel abgerissen ist. Im allgemeinen besteht der operative Eingriff in der Entfernung der Blutgerinnsel, in der Freilegung der verletzten Niere und in der Catgutnaht und leichten Tamponade der verletzten Stelle. **Paul Wagner** (Leipzig).

---

14) **G. v. Illyés.** Über die Nierentuberkulose.

(Folia urologica Bd. II. Hft. 1.)

Verf. steht auf dem Standpunkte, daß die hämatogene Infektion bei der Nierentuberkulose die weitaus häufigere Art der Infektion gegenüber der aszendierenden Form darstelle, der man früher die größte Bedeutung beilegte; dieser Standpunkt ist heute wohl Allgemeingut geworden. Unter den Formen der Tuberkulose hat Verf. am häufigsten die kavernöse angetroffen. Ob spontane Heilungen wirklich immer nur scheinbare und nicht dauernde sind, wie Verf. angibt, darüber ist wohl sehr schwer eine sichere Auskunft zu erlangen, da die dauernd geheilten Fälle eben nicht zur Operation oder Sektion gelangen werden. In der ungünstigen Beurteilung der Harnseparatoren bei der Diagnosestellung kann Ref. dem Verf. nur völlig beipflichten, besonders wenn es sich um geschwürige Prozesse in der Blase handelt. Über die Bedeutung des Bazillenbefundes in positiver oder negativer Hinsicht wäre die Ansicht des Verf.s zu hören nicht unerwünscht gewesen.

Der Satz: »Die im Urin der anderen Niere auffindbaren Eiweiß- und Nierenbestandteile kontraindizieren nicht bei guter Funktion die Entfernung der kranken Niere«, dürfte noch immer debattiert werden können. **Willi Hirt** (Breslau).

---

15) **Perez Grande.** La decorticación renal.

(Revista de med. y cirurg. pract. de Madrid Nr. 1034—1039.)

In einer sehr ausführlichen Arbeit bespricht P. auf Grund sämtlicher bisher in der Literatur publizierter Fälle unter Beifügung neuer eigener Beobachtungen die Frage der Indikation der operativen Ent-

Digitized by Google

hülsung der Niere bei nephritischen Prozessen. Er kommt zu folgenden Ergebnissen: Die Enthülsung bewirkt eine Entlastung des Organes und erzeugt einen komplementären Kreislauf zwischen Nierenparenchym und umgebenden Geweben. Die Operation ist bei der akuten Nephritis indiziert, aber stets in Verbindung mit der Nephrotomie, da dann der gewünschte Erfolg beschleunigt wird. Bei der chronischen Nephritis ist die Operation durch keine andere Medikation zu ersetzen und soll ausgeführt werden, sobald die Diagnose gestellt ist, ohne erst mit internen Mitteln Zeit zu verlieren. Bei den Nierenblutungen besteht gleichfalls Indikation, selbstredend in Verbindung mit der Nephrotomie. Bei Nierenschmerzen unbestimmbaren Ursprunges kann die Enthülsung gleichfalls Hilfe bringen, doch ist hier mehr zur Nephrotomie zu raten, die die Sicherung der Diagnose bewirkt. Die von anderen Autoren angegebene Indikation bei hysterischer Anurie wird von P. nicht anerkannt. Dagegen tritt er für die Operation ein in Fällen von puerperaler Anurie, sowie bei der Eklampsie der Schwangeren; hier soll die Operation möglichst frühzeitig vorgenommen werden, da sie dann leichter ist und auch eher gestattet wird; sie kann event. mit der Nephrotomie verbunden werden.

Stein (Wiesbaden).

---

16) **J. Israel.** Diagnosen und Operationen bei verschmolzenen Nieren.

(Folia urologia Bd. I. Hft. 6.)

Hufeisennieren finden sich in 0,1% der Sektionen, andere Formen der Nierenverschmelzung sind noch viel seltener. I. ist unter ca. 800 Nierenoperationen siebenmal verschmolzenen Nieren begegnet, d. h. in 0,8%; davon waren fünf Hufeisennieren, zwei einseitig verschmolzene Langnieren. Der Häufigkeitsunterschied zwischen den Sektions- und Operationsbefunden liegt in der Prädisposition mißgebildeter Nieren zur Erkrankung. Diese Erkrankung entsteht häufig in den Jugendjahren. Bei Hufeisennieren liegt entweder das ganze oder das halbe Organ weiter unten und median als normale Nieren. Eine scharfe Grenze zwischen beiden Nieren ist selten erkennbar. Die Nierenbecken liegen meistens in der Konkavität des Hufeisens, seltener an der Vorderfläche des Organes. Der Harnleiter zieht über die Vorderfläche des Organes hinab. Bisweilen hat das Verbindungsstück eine eigene Gefäßversorgung. Eine sichere Diagnose der Hufeisenniere ist nur durch Tastung zu erbringen. Die röntgenographische Darstellung des Harnleiterverlaufes ist besonders bei einseitigen Langnieren wertvoll.

Eine auffallend mediane Lage einer Nierengeschwulst oder eines Nierensteines ist für die Diagnose der Hufeisenniere nur verwertbar, wenn auszuschließen ist, daß es sich um Geschwulst oder Stein in einer verlagerten Niere handelt. Die Erkennung einer Hufeisenniere während der Operation ergibt sich aus dem Verlaufe des Harnleiters über die Vorderfläche des Organes. Obwohl beide Hälften einer Huf-

Digitized by Google

eisenniere durch einen einzigen, rechts- oder linksseitigen extraperitonealen Schrägschnitt zur Ansicht gebracht werden können, erfordern Operationen an beiden Hälften einen doppelseitigen Lumboabdominalschnitt. Die Unregelmäßigkeit der Gefäßversorgung vermindert die Sicherheit der Stielkompression zum Zwecke blutleeren Operierens am Nierenparenchym. Deshalb ist bei Steinen in mißbildeten Nieren die Nephrotomie wenn möglich durch die Pyelotomie zu ersetzen. Nach Resektion einer Nierenhälfte ist die Wunde zu drainieren, weil die Trennungsfläche der Nieren bisweilen einige Zeit Urin absondert.

Die von I. an sieben verschmolzenen Nieren ausgeführten elf Operationen: zwei Nephrotomien, zwei primäre Nephrektomien, eine sekundäre Nephrektomie, zwei Pyelolithotomien, zwei Nephrolithotomien, zwei Enthülsungen, sind sämtlich geglückt.

Willi Hirt (Breslau).

---

17) **Langlois.** La transplantation en masse des deux reins. 3 Abbildungen.

(Presse méd. 1908. Nr. 17.)

Nach kurzer Anführung der bisher mit der Niere vorgenommenen Transplantationsversuche werden ausführlich die Versuche von Guthrie und Carrel beschrieben.

In einem Stück (Transplantation en masse) wurden beide Nieren mit den Nierengefäßen samt einem Ausschnitt aus Aorta und Vena cava, und mit beiden Harnleitern einschließlich eines Stückes Blasenwand entfernt und einem gleichen, entsprechend vorbereiteten Tier eingepflanzt. Die Technik wird genau beschrieben.

Von 14 so operierten Katzen starben 5 sogleich (3 an Chok und 2 an Nahtinsuffizienz). Von den 9 Überlebenden starben 3 in den ersten 8 Tagen, 4 gegen den 15. Tag, und 2 lebten 30 und 35 Tage. In allen Fällen war die Nierenfunktion wieder hergestellt, Albuminurie war selten und vorübergehend. Der Tod konnte immer anderen Ursachen als einer ungenügenden Nierenfunktion zugeschrieben werden.

Fehre (Dresden).

---

18) **Exalto.** De behandeling van den onvolkomen afgedaalden Testikel.

(Nederl. Tijdschrift voor Geneeskunde 1908. Nr. 8.)

Auf Grund einer Beobachtung von 29 Fällen von Descensus incompletus kommt E. zu nachstehenden Schlüssen:

1) Das Bestehen einer Hodenretention allein gibt keine Indikation zur Operation.

2) Schmerzbeschwerden geben den Verdacht auf einen Bruch, auch wenn dieser klinisch nicht nachgewiesen werden kann.

3) Ein solcher Bruch muß nach Bassini operiert werden.

4) Der Hoden muß in das Skrotum reponiert werden, wenn das bequem geht.

5) Wenn es nicht gelingt, so ist er präperitoneal zu lagern.

Digitized by Google

6) Komplizierte Methoden zur Erhaltung des Hodens im Skrotum sind zu verwerfen.

7) Semikastration ist nicht gestattet.

E. H. van Lier (Amsterdam).

19) **Gregoire.** Considerations sur l'état des ganglions dans le cancer du testicule.

(Archives générales de chirurgie II. 7.)

Verf. versucht im Anschluß an einige selbst beobachtete und an weiter aus der Literatur gesammelte Fälle einige Angaben über die maligne Entartung der Lymphdrüsen beim Hodenkarzinom zu gewinnen. Die Lymphdrüsen finden sich in 91% aller Fälle von bösartiger Hodengeschwulst erkrankt, ohne daß Inspektion und Tastung irgendwelchen sicheren Nachweis erbringen lassen.

Der Beginn der malignen Drüsenentartung läßt sich niemals mit absoluter Sicherheit feststellen, im allgemeinen beginnt sie 6—8 Monate nach dem Beginn der Hodenerkrankung. Die Größe der primären Geschwulst gibt keinerlei Anhaltspunkte für die Beurteilung des Zustandes der Drüsen. Man sollte daher bei jeder malignen Hodenerkrankung an die Kastration die probatorische Freilegung der inguinalen und abdominalen Lymphdrüsen anschließen.

Strauss (Nürnberg).

20) **Quénu et Duval.** Technique opératoire de la colpo-hystérectomie totale par voie combinée périnéo-abdominale.

(Revue de chir. XXVIII. année. Nr. 6.)

Das an 10 Abbildungen erläuterte Verfahren ist im Prinzip das gleiche wie die kombinierte Mastdarmexstirpation. Der Introitus wird mitten durch das Frenulum, dann entlang der Innenseite der kleinen Lippen und unterhalb der Harnröhrenmündung kreisförmig umschnitten, darauf die Scheide so weit ausgelöst, daß ihr Eingang durch eine doppelte fortlaufende Naht geschlossen werden kann. Ist man bis zum Douglas, der Plica vesico-uterina und der Basis der breiten Mutterbänder gelangt, so wird die Vulvawunde nach Einlegen eines mit vier Gazedochten umstopften Drains verkleinert und die Operation in üblicher Weise auf abdominellem Wege beendet.

Zum Abschluß gegen die Beckenwunde vernähen die Verff. nicht nur die Wundränder der breiten Mutterbänder und des Douglas und Blasen-Bauchfelles miteinander, sondern lagern, gewissermaßen als zweite Etage, das ausgebreitete Colon pelvinum über den Beckeneingang, wo es an der hinteren Blasenwand und den Seiten des Beckens durch Nähte befestigt wird.

Gutzeit (Neidenburg).

Digitized by Google

Kleinere Mitteilungen.

II.

Aus der Privatklinik des Prof. Kehr in Halberstadt.

Ein Fall von Verletzung des Ductus hepaticus bei der Cystektomie.

Von

W. Volkmar,

Assistenzarzt der Klinik.

Kehr hat auf dem II. internationalen Chirurgenkongreß in Brüssel mit einigen Worten einen Fall erwähnt, dessen Anamnese, Operation und Heilungsverlauf hier etwas ausführlicher mitgeteilt werden sollen.

Die Krankengeschichte ist kurz folgende:

J. B., 57jährige Frau, hat seit dem 41. Jahre Gallensteinkoliken. Mehrmals wurde dabei Ikterus beobachtet und starkes Anschwellen der Gallenblase. Menstruation und Gravidität verstärkten die Anfälle. Seit Februar 1908 trat Fieber hinzu, Schüttelfrost und Erbrechen. Schmerzen waren stets scharf rechts lokalisiert. Obstipation. In letzter Zeit Gewichtsabnahme. Befund: Starkes Fettpolster der Bauchdecken, Leib sehr aufgetrieben, große Druckempfindlichkeit der Gallenblasengegend. Urin frei von pathologischen Bestandteilen.

Diagnose: Empyem der Gallenblase.

Operation 24. Januar 1908: Wellenschnitt. Steine und Eiter enthaltende Gallenblase mit Netz verwachsen, wird gelöst, der Cysticus freigelegt. Derselbe ist auf ca. 3 cm Länge sehr fest mit dem Hepaticus verwachsen, so daß die Cystikektomie große Schwierigkeiten macht. Schließlich gelingt es, Gallenblase samt Cysticus zu entfernen. Cysticus wird unterbunden, doch sammelt sich in der Tiefe des Operationsterrains immer wieder Galle an, die aus einem Gange herausläuft.

Es handelt sich also entweder um einen akzessorischen Cysticus, oder es ist ein Stück Hepaticus mit reseziert, vielleicht von einem akzessorischen Ast. Die Verhältnisse sind so zart, das Operationsterrain liegt so tief, daß eine Klarlegung durch Sondierung nicht gut möglich ist. Außerdem drängt die Schwäche der Pat. zur Beendigung der Operation (Dauer 35 Minuten). Das fragliche Gebilde wird mit einem Faden umgangen und verschlossen.

Am 6. Tage nach der Operation tritt allmählich immer stärker werdender Ikterus auf, die Stühle bleiben acholisch, ein Beweis dafür, daß der Ductus hepaticus selbst unterbunden ist.

Am 9. Tage wird die Tamponade gewechselt und die Ligatur vom Hepaticus gelöst.

Nunmehr wird aus diesem der Gallenfluß sehr profus, der Stuhlgang bleibt acholisch.

Da der Gallenfluß die Frau sehr schwächt, indiziert sich eine nochmalige Operation, um die Galle wieder dem Darm zuzuführeu.

11. August 1908 II. Operation. Freilegung der Hepaticusfistel ohne Eröffnung der Bauchhöhle. Präparation des Lig. hepato-duodenale; die Arteria hepatica wird freigemacht, ebenso der Ductus choledochus. Er ist gänsekielstark und wird durchtrennt. Die Papille ist sondierbar. Choledochus wird nun weiter duodenalwärts auf eine Länge von 1 cm freigelegt.

Nunmehr wird die hintere Schleimhautleiste vom Hepaticus und Choledochus mit Catgut vereinigt. Dann folgt Anheftung der vorderen Choledochuswand an die Leber dicht oberhalb der Hepaticusfistel, so daß die Galle direkt in den Chole-

Digitized by Google

dochus abfließt. Feiner Tampon von Xeroformgaze. Dauer der Operation 40 Minuten.

Schon am 25. August ist der Stuhlgang minimal gefärbt.

Vom 28. August an findet ein tägliches Einführen eines langen, dünnen, entsprechend gebogenen Laminariastiftes in den Choledochus bis ins Duodenum hin statt.

1. September. Stuhlgang normal gefärbt.

17. September vollständig geheilt entlassen.

Epikrise: Ruge hat huf dem Chirurgenkongreß 1908 gezeigt, daß Cysticus und Hepaticus in ca. 33% der Fälle dicht nebeneinander verlaufen. Eine Verletzung des Ductus hepaticus ist in solchen Fällen leicht möglich, auch bei sorgfältigster Präparation (s. Fig. 1).

Fig. 1.

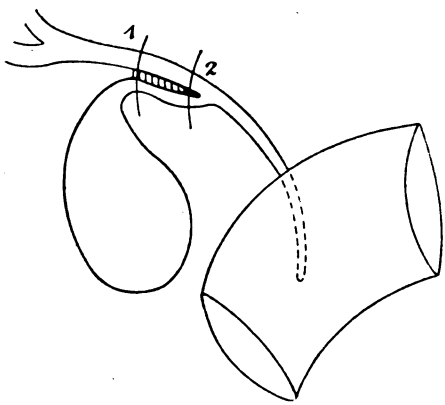

Cysticus mit Hepaticus so eng verwachsen, daß bei der Cystikektomie das Stück des Hepaticus von 1—2 reseziert wird.

Fig. 2.

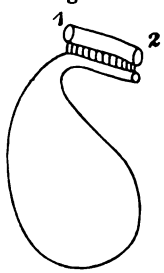

Das herausgeschnittene Präparat.

Fig. 3.

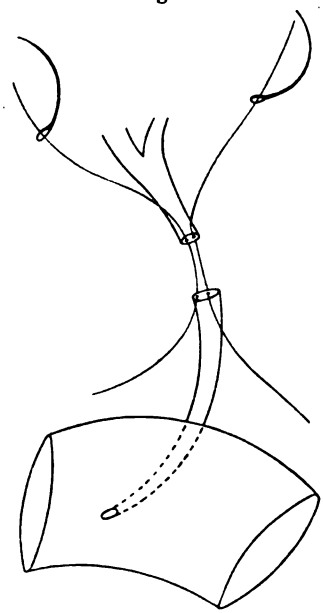

Vereinigung des Hepaticus mit dem Choledochus durch Naht.

Bei wenig ausgedehnten Verletzungen genügt die einfachste Tamponade, bei größeren wird man eine Hepaticusplastik machen, analog der Pyloroplastik nach Heinecke-Mikulicz. Bei ganz ausgedehnten Verletzungen muß man plastische Verfahren anwenden.

Das Verfahren von Verhoogen ist gewiß sehr einfach (ds. Zentralblatt 1908 Nr. 26 p. 790), kann aber leicht zu Strikturen führen; denn es setzt einen Bindegewebsgang an Stelle eines mit Schleimhaut ausgekleideten.

Digitized by Google

In dem geschilderten Falle ist der abgetrennte Hepaticus unterbunden worden, weil man daran denken mußte, daß entweder ein akzessorischer Cysticus oder ein gedoppelter Choledochus vorliegen könne. In beiden Fällen wäre eine zweite Operation unnötig gewesen Da aber vom 5. Tage an immer mehr zunehmender Ikterus auftrat, mußte der Hauptast des Hepaticus unterbunden sein. Unter diesen Verhältnissen war eine erneute Freilegung des Operationsfeldes geboten.

Bei der Nachbehandlung hat die Erweiterung des Ductus choledochus und der Papille mit Laminariastiften gute Dienste geleistet. Der Gang wurde durchgängig, die Galle lief duodenalwärts, und es trat schließlich vollständige Heilung ein.

Fig. 2 zeigt das Präparat.

Fig. 3 die ausgeführte plastische Operation.

II.

Aus der II. chirurg. Abteilung des Mt. Sinai Hospitals in Neuyork.
Direktor: Dr. H. Lilienthal.

Eine modifizierte Crile'sche Transfusionskanüle.

Von

Dr. med. Leo Buerger in Neuyork.

Der Gebrauch der Crile'schen Transfusionskanüle ist zuweilen mit einer Schwierigkeit verbunden, sowohl beim Umstülpen der Vene, als auch beim Ineinanderschieben von Vene in Arterie. Dank dem verhältnismäßig kleinen Lumen und der unnachgiebigen Wandung der Arterie gelingt es manchmal erst nach längerem Manövrieren, sie über die Vene zu schieben. Verf. hat das Crile'sche Instrument nach einigen Richtungen hin modifiziert, wodurch er das Operationsverfahren zu erleichtern glaubt.

Diese veränderte Transfusionskanüle besteht aus einem Ringe, welcher die Gestalt eines abgeschnittenen Kegels hat und von einem ziemlich festen Griffe getragen wird. Kanüle und Griff sind aus einem und demselben Stück Neusilber gearbeitet. Wie aus der Abbildung ersichtlich, ist die Kanüle der Länge nach gespalten, wodurch es nun möglich wird, ihren Durchmesser auf die Dauer zu verändern oder auch vorübergehend zu vermindern, je nach Bedarf. Das Metall der Wandung ist möglichst dünn beschaffen, damit der Unterschied zwischen äußerem und innerem Umfang ein minimaler sei. An zwei Stellen ist die Kanüle ringförmig verdickt: die obere Verdickung liegt dicht an der Spitze, wodurch der zum Empfang der Arterie bestimmte Teil möglichst klein wird; die andere Verdickung befindet sich weiter unten.



Technisches Verfahren: Nachdem die Vene völlig freigelegt und ihre Adventitia abpräpariert worden ist, werden drei feine Leitfäden angelegt und das Gefäß durch die Kanüle gezogen, wobei die Leitfäden erst durch den Spalt gehen und alsdann in das Lumen der Kanüle eintreten. Die Vene wird nun umgestülpt und hinter der zweiten Verdickung unterbunden. Dann wird die Arterie mittels Pinzetten oder Fäden darübergezogen und hinter der oberen Verdickung unterbunden.

Die Vorteile des modifizierten Instruments sind folgende: erstens hat man an dem Griff einen festen Halt; zweitens wird das Ineinanderschieben durch die kegelförmige Gestalt und das Fehlen einer Verdickung an der Spitze erleichtert;

Digitized by Google

drittens wird durch den Spalt eine Veränderung im Durchmesser der Kanüle ermöglicht, so daß man mit zwei Kanülen in allen Fällen auskommen kann; viertens endlich gestaltet sich das Einziehen der Vene in die Kanüle ganz leicht.

---

21) II. internationaler Chirurgenkongreß in Brüssel.

Referent: Heinz Wohlgemuth, Berlin.

Der internationale Chirurgenkongreß hätte mit Fug und Recht »Internationaler Krebskongreß« heißen können; denn von den 5 Sitzungstagen sind nicht weniger als 2 volle und 3 halbe den Diskussionen über das Karzinom gewidmet, und die dem Kongreß angegliederte Ausstellung ist eine Krebsausstellung in optima forma. Die Einführungsrede Czerny's, der dem Kongreß präsidierte, war ein genereller und höchst bemerkenswerter Ausblick auf das, was wir in der Erkenntnis des Karzinoms und seiner Therapie bisher geleistet haben und was wir vielleicht noch erreichen können. Czerny legt den allergrößten Wert darauf, daß der Glaube an die Heilbarkeit des Krebses möglichst weit im Publikum verbreitet werde, damit wir die Möglichkeit haben, die Karzinome frühzeitig zu operieren und damit auch zu heilen. Denn bei den in den späteren Stadien zur Operation gelangenden Karzinomen sind wir an der Grenze unseres chirurgischen Handelns angekommen. Wir können nichts mehr fortnehmen. Wenn wir aber mit anderen Behandlungsmethoden das Karzinom angreifen wollen, so sind wir vorläufig wenigstens noch nicht imstande, stolz auf die Erfolge zu sein. Die Aussicht auf ein Serum, so sehr sie zu erhoffen ist, ist doch verfrüht, solange wir nicht die Ursachen des Karzinoms kennen. Die Fulguration kann natürlich nur die Fälle heilen, die auch auf operativem Wege mit Röntgen- oder Radiotherapie zu heilen sind, wobei Czerny allerdings der Meinung ist, daß die Beblitzung in 30 Minuten das vollbringt, was die Röntgen- oder Radiumbehandlung erst in 3 Monaten zustande bringt. Wie die letzteren, tötet sie nicht die Krebszellen, sondern beeinflußt sie nur. Ein kurzer Ausblick auf die Ätiologie des Karzinoms entwickelt gewissermaßen ein parasitäres Bekenntnis Czerny's. Die bei Tieren nicht selten beobachteten spontanen Rückbildungen des Karzinoms lassen ihm die Aussicht auf ein Serum als Wahrscheinlichkeit gelten. Auf der anderen Seite geben uns die Erfolge der Röntgenbehandlung und der Radiotherapie zu denken und lassen den Chemismus im pathologischen Sinne für die Ätiologie des Karzinoms nicht von der Hand weisen. Auch ist der endemische Faktor, die Häufigkeit und besondere Intensität der Krebse in verschiedenen Ländern, die Erblichkeit, die Akquisition, die Umformung aus chronischen Entzündungen noch nicht genügend aufgeklärt. Aber wenn Czerny, indem er auf das Heidelberger Institut für Krebsforschung zu sprechen kommt, in dem freien Herumlaufen der Pat. mit offenen Krebsen eine Gefahr sieht und ihre Isolierung für notwendig hält, so klingt hier der Grundton seines Bekenntnisses, der Glaube an die Infektiosität, wieder durch. Zunächst aber hält Czerny es für notwendig, daß eine große internationale Verständigung, eine allgemeine und genaue Unterredung über die Verbreitung, Intensität und die therapeutischen Erfolge des Karzinoms in allen Ländern über alle die berührten wichtigen Fragen durch Bildung von Landeskomites eingeleitet wird, ehe wir es unternehmen können, Schlußfolgerungen über die Ursache und die Art der Bekämpfung des Karzinoms zu ziehen.

Nach diesen Einleitungen stellt sich Roswell Park (Buffalo), dem das Referat über die Natur des Krebses anvertraut ist, auf den Standpunkt der unbedingten Kontagiosität des Karzinoms. Der Krebs, sagt er, wird von einem von außen kommenden Agens erzeugt, sein Beginn, seine Entwicklung sind die einer chronischen Infektionskrankheit, seine Zellen verbreiten sich wie ein infektiöses Agens, als wären sie selbst ein solches. Daher muß das Karzinom wie eine kontagiöse Krankheit behandelt werden, mit den sorgfältigsten hygienischen Maßnahmen, besonders wenn es ulzeriert ist. Wir können zwar annehmen, daß der

Digitized by Google

Krebs im Anfang eine durchaus lokale Infektion ist, die sich mehr oder weniger schnell ausbreitet, bei den verschiedenen Individuen allerdings außerordentlich wechselnd in der Form und Intensität der Neubildung. Wenn wir das Karzinom erkennen können, solange es noch absolut lokal ist, dann muß es, wenn wir die Fortnahme weit im Gesunden machen, als eine heilbare Krankheit angesehen werden. Aber leider ist der Beginn des Krebses nicht immer gleich sichtbar und fühlbar, nichts unterscheidet ihn oft von anderen infektiösen Schädigungen, keine eigene Symptomatologie läßt sein erstes Auftreten vermuten. Wenn aber seine Zeichen sicher sind, dann ist es oft zum radikalen Eingriff zu spät. Darum sind unsere therapeutischen Maßnahmen auch noch so häufig nutzlos.

Roswell Park schließt seine Ausführungen mit dem Wunsche und der Hoffnung, daß die sorgfältigen Forschungen uns noch einmal ein Mittel an die Hand geben werden, die parasitäre Neubildung zu zerstören, ihre Keime zu vernichten, ohne daß wir gezwungen sind, einen großen verstümmelnden Eingriff zu machen.

Mit diesen Anschauungen ist Herr Sticker (Berlin) nicht ganz im Einklang. Der Parasit sei eben noch nicht gefunden. Wir werden vielleicht auch nie von dem, sondern von den Parasiten des Karzinoms sprechen müssen, weil wir wohl an der Annahme festhalten müssen, daß man nicht von dem, sondern von den Karzinomen reden wird. Auf alle Fälle ist die Immunität gegen Karzinom keine gewöhnliche im Sinne der Infektionskrankheiten, und daher ist wohl jede Aussicht auf ein Serum illusorisch.

Es ist zu verstehen, daß über dies Thema, bei dem es sich ja bis auf weiteres nur um Hypothesen handeln kann, sich keine Diskussion im weiteren Umfang anschloß, aber eine stille Hoffnung vieler ist es doch sicher gewesen, daß die gewaltigen Anstrengungen, die seit Jahren zur Erforschung der Krebskrankheit gemacht werden, sich auf diesem Kongreß schon in einigen hoffnungsschimmernden Ausblicken kenntlich gemacht haben würden.

Es wurden nun die Karzinome der einzelnen Organe behandelt. Herr v. Bonsdorff (Helsingfors), der das Referat über Lippenkrebs hatte, gibt seine Erfahrungen in folgenden Schlüssen kund. Vor der Exzision des Lippenkrebses ist eine vollständige doppelseitige Ausräumung der Submaxillar- und Submentaldrüsen und auch der tiefen die Halsgefäße entlang führenden Drüsengruppen bis zum Schlüsselbein herunter, nötigenfalls auch der supraclavicularen Drüsen zu machen. Auch die supramaxillaren Drüsen samt allem auf dem Unterkiefer befindlichen Fettgewebe sind zu entfernen. Hat B. doch noch 9 Jahre nach bloßer Exstirpation der Geschwulst ein Drüsenrezidiv auftreten sehen. So vorgehend wird man in 80% der Fälle eine dauernde Heilung erzielen können. Denn innere Metastasen sind selten. Auffällig ist nur ein scheinbarer Zusammenhang zwischen Lippen- und Magenkrebs, wie er bei neun Pat. beobachtet ist, die ohne lokales Rezidiv gestorben sind.

Einen weit weniger radikalen Standpunkt nimmt Herr Ribera y Sans (Madrid) ein. Er unterscheidet die Karzinome, bei denen man mit einer keilförmigen Exzision auskommt, von denen, die eine submaxillare Ausräumung notwendig machen, und anderen, die größere Plastiken verlangen. Für die Unterlippe will er mit dem Verfahren von Guarnerio und Creus stets auskommen. Von den ätiologischen Momenten kennt er als sicher nur das physische und chemische Trauma, den Einfluß des Tabaks und die Verbrennung durch die Zigarette.

Herr Dollinger (Budapest) dagegen, sowie Morestin (Paris) stehen ganz auf dem Standpunkte v. Bonsdorff's. Morestin besonders legt nachdrücklich Wert auf die sorgfältigste Entfernung aller submentalen Drüsen, auch der lateralen. In einem breiten Trapezoid unschneidet er die Geschwulst, so daß der Schnitt ihm die weiteste Möglichkeit zur Exstirpation der Drüsen gibt.

Über die Behandlung des Mund- und Zungenkrebses spricht zuerst Herr Collins Warren (Boston). 172 Fälle, die er im Massachusetts General Hospital behandelt hat, bewiesen ihm die Notwendigkeit der Fortnahme einer

Digitized by Google

beider Seiten der Drüsenkette des vorderen cervicalen Dreiecks. Er geht also selbst hier nicht soweit wie v. Bonsdorff. Aber seine Resultate sind nicht gerade hervorragend. 16 Operierte sind mehr als 3 Jahre rezidivfrei geblieben. Dollinger sieht die Resultate der chirurgischen Behandlung des Krebses der Organe der Mundhöhle, ausgenommen der Lippe, sogar als ganz kläglich an; ihm ist kein Fall am Leben geblieben. Deshalb wollen auch Morestin (Paris) und Bastianelli (Rom) gleich beim kleinsten Karzinom der Mundhöhle eine ausgedehnte Freilegung beider Seiten; aber da ihre Resultate auch nicht gerade glänzend sind, bemerkt Czerny in einem Schlußwort, daß, da auch bei den meist ausgedehnten Operationen die Resultate beim Karzinom der Mundhöhle so wenig ermutigend sind, er sich wohl kaum zu einer so eingreifenden Operation entschließen würde.

Über die chirurgische Behandlung des Kehlkopf- und Rachenkrebses spricht zunächst Herr Gluck (Berlin). Er stellt eine Reihe seiner Pat. und seiner glänzenden Resultate von Kehlkopfexstirpation und nachfolgender Plastik mit oder ohne Prothese vor und betont besonders, daß ihm jetzt die Fortnahme der ganzen Partie en bloc mit Muskulatur, Drüsen, sogar der Vena jugularis, die Resultate außerordentlich verbessert hat. Erst zum Schluß pflanzt er jetzt nach Abtrennung der exstirpierten Massen den Luftröhrenstumpf in die Haut ein, und nimmt seine Zuflucht zur präventiven Einpflanzung nur in den Fällen von schwerer Dyspnoe. Die relativ geringe Gefahr seiner Operationsmethode hat ihn ermutigt, sie auch bei Tuberkulose anzuwenden. Die Mortalität der großen Operationen am Kehlkopf hat bis vor kurzem 54% betragen, jetzt zeigen seine halbseitigen Exstirpationen 0% Mortalität, seine totalen 9%. Gluck demonstriert ferner seine Gummitrichterprothese, die er jetzt auch in den Fällen von Karzinom oder Verschluß des Brustteiles der Speiseröhre anwendet, um die Speiseröhre mit dem Magen zu verbinden und ein dem Normalen analoges Schlucken zu ermöglichen. Gluck schweift dann noch zu dem Versuch einer durch Lungenfistel retrograd ermöglichten Atmung ab, bei Fällen von Stenose oder Ausschaltung der normalen oberen Atmungswege. — Für die Entfernung der bösartigen Geschwülste im Cavum pharyngo-nasale hält Herr Durand (Lyon) eine systematische Pharyngeotomie für notwendig mit einem ganzen knöchernen Block des Oberkiefers und Jochbeines, den er nach gelungener Pharyngeotomie wieder reponiert.

Die Speiseröhrenkarzinome, deren chirurgische Behandlung bisher so traurige Erfolge aufzuweisen hat, hält Herr Czerny (Heildelberg) doch immer noch für exstirpierbar und heilbar, solange sie lokal beschränkt sind, und die Erfolge Gluck's mit seiner Operationsmethode lassen ihn auch auf eine bessere Zeit ihrer chirurgischen Behandlung, selbst des Brustteiles, hoffen. Er warnt eindringlichst vor zu langer Sondenbehandlung, bis am Ende der Kranke nicht mehr kräftig genug ist, die Operation auszuhalten, nicht einmal eine Gastrostomie. Vielmehr soll beizeiten überlegt werden, ob der Fall sich vielleicht für eine Exstirpation eignet, besonders da ja die Speiseröhrenkrebse nicht sehr zu Metastasen neigen. Sowie bei Sondenbehandlung Schmerzen und Blutungen auftreten, soll man die Sondenbehandlung aussetzen und operieren. Hier hofft Herr Kümmell (Hamburg) von der Roux'schen Transplantation des Dünndarmes noch viel Gutes. Er hat sich von ihrer Ausführbarkeit überzeugen können. Wenn man, wie er es getan, den Darm im antiperistaltischen Sinn einpflanzt, so schwinden die anfangs auftretenden Schwierigkeiten des Schluckaktes in kurzer Zeit; der Darm gewöhnt sich scheinbar an den umgekehrten Weg der Fortbewegung der Speisen.

Trotz der großen Umsicht der Kongreßleitung und der Zurückhaltung, mit der nur einige wenige wichtige aktuelle Themata zur Besprechung kommen, muß ein Teil der Ref. aus Zeitmangel auf eine längere Besprechung des ihnen überantworteten Themas verzichten, sich damit begnügen, nur die letzten Schlüsse der Erfahrungen und Beobachtungen zu geben, andere beschränken sich auf die Aufzählung ihrer Fälle und deren Mortalität bzw. Heilungen. Es würde im Rahmen unseres Referates zu weit führen, alle diese Einzelbemerkungen zu erwähnen.

Digitized by Google

Der 2. Tag des Kongresses war der Leber und der Gallenblase gewidmet. Zunächst gab Herr Kehr (Halberstadt) seine reichen Erfahrungen auf diesem Gebiete an der Hand von höchst instruktiven Zeichnungen, Präparaten, Tabellen usw. kund. Seine Ausführungen gipfelten in den Schlüssen: Nicht alle Gallensteine sind operativ zu entfernen. Unter 4000 Fällen fand er bei 2700 keine Indikation zu chirurgischem Eingriff, hat bei diesen vielmehr eine Kur verordnet, die auf Beseitigung der entzündlichen Vorgänge im Gallensystem und auf eine Zurückführung der Steine in das Stadium der Latenz hinzielte. Die Beobachtung der nicht operierten Gallensteinkranken hat ihm die Überzeugung gebracht, daß die Cholelithiasis in 80% der Fälle zur Latenz neigt, und daß bei richtiger interner Behandlung anfänglich recht stürmische und schwere Erscheinungen oft einer dauernden Gesundheit Platz machen. Wie die Ursache der Gallensteinkrankheit verschieden aufgefaßt wird, so wird auch die Frage der Heilbarkeit von denen, die in der Gallensteinkrankheit eine Konstitutionsanomalie sehen, verneint, von denen, die die Ursachen der Konkrementbildung in einer Erkrankung der Gallenblasenschleimhaut suchen, bejaht. K. persönlich verwirft die Theorie der Konstitutionsanomalie und steht durchaus auf dem Boden der Infektionstheorie; denn bei Annahme der ersteren müßte einmal viel häufiger Steinbildung in den Lebergängen und im Choledochus beobachtet werden als es der Fall ist, und dann müßten die Rezidive nach Gallensteinoperationen viel häufiger vorkommen, als wir sie beobachten. Gewiß haben wir bei Erhaltung der Gallenblase und nach Choledochotomien mit Naht Rezidive, aber wir können fast immer nachweisen, daß diese auf einem Zurücklassen von Steinen beruhen. Die Steine entstehen eben nur in der Gallenblase, und an sich harmlos, machen sie sich erst bemerkbar beim Hinzutreten von Stauung der Galle und Infektion. Eine Restitutio ad integrum einer einmal so erkrankten Gallenblase ist schwer möglich; daher kommt auch für K., wenn er einmal operiert, nur die Entfernung der Gallenblase in Betracht. Nicht etwa wegen Gefahr der Entwicklung eines Karzinoms, deren Wahrscheinlichkeit nach seinen Berechnungen ca. 0,0001 % ist; denn ist einmal ein Karzinom da, das Beschwerden verursacht, so ist es unserer Radikalbehandlung unzugänglich. So stellt K. schließlich folgende Leitsätze für die Behandlung der Gallensteinkrankheit auf: In vielen Fällen können wir durch Ruhekuren, Alkalien, heiße Umschläge usw. die entzündlichen Prozesse beseitigen, ein Latenzstadium herbeiführen, ja einen dauernden Erfolg, wenn auch bezweifelt werden muß, daß eine Ausstoßung sämtlicher Steine erfolgen kann. Aber das ist auch nicht der Sinn des internen Verfahrens, sondern daß sie sich ruhig verhalten. Die Riedel'schen Frühoperationen sind ganz zu verwerfen. Der akute Choledochusverschluß ist bis auf wenige Ausnahmen intern zu behandeln. Treten cholangitische Erscheinungen auf, zieht sich der Ikterus unter Kräfteverfall in die Länge, so kommt eine Operation in Betracht. Auch häufige Koliken, die Kräfte und Lebensgenuß beeinträchtigen, können zur Operation Veranlassung geben. Fälle mit Ikterus und häufigem Abgang von Steinen gehören dem Internen, Hydrops, Empyem, pericholecystitische Erscheinungen dem Chirurgen. Doch mit der vergeblichen internen Behandlung des chronischen Choledochusverschlusses soll man nicht zu lange fortfahren. Kranke mit chronischem Ikterus, der nicht auf Stein im Choledochus und unheilbaren Lebererkrankungen beruht, müssen spätestens 3 Monate nach Beginn des Ikterus operiert werden, da nicht selten statt des vermuteten Karzinoms des Pankreaskopfes die heilbare Pankreatitis chronica interstitialis gefunden wird. Die Folgezustände der Cholelithiasis, die eitrige Cholangitis, der Leberabszeß, die Perforationsperitonitis usw. muß man natürlich so schnell wie möglich operieren. Bei Diabetes, Arteriosklerose, chronischer Nephritis, Lungen- und Herzerkrankung soll man möglichst von einer Operation der Gallensteine absehen.

Was nun die Operationsmethoden anlangt, so ist K. ein entschiedener Gegner der Cystendyse, schränkt die Cystostomie möglichst ein, macht nur die Ektomie und statt der Choledochotomie mit Naht die Hepaticusdrainage mit sorgfältiger guter Tamponade.

Natürlich werden die Ansichten und Hypothesen Kehr's nicht allgemein an-

Digitized by Google

erkannt. Was zunächst die Ätiologie der Gallensteine betrifft, so wirft Bakes (Trebitsch) darauf ein Licht, indem er über die Beobachtung eines echten Rezidivs selbst nach Ektomie und Hepaticusdrainage berichtet. Was die Entstehung der Cholecystitis anlangt, so glaubt Fink (Karlsbad), daß zuerst eine Stauung im Gallensystem stattgefunden hat, zu der dann ein Infekt gekommen ist. Die ausgedehnteste Diskussion dreht sich natürlich um die Behandlung der Gallensteine, insonders um das Vorgehen bei Cholecystitis. Auf der einen Seite Cystendyse und Cystostomie, wenigstens bedingt, zu denen sich Fédoroff (Petersburg), Steinthal (Stuttgart), Alessandri (Rom), Delagénière (Le Mans) bekennen, auf der anderen Ektomie, die Haasler (Halle) wegen des Verdachtes schon auf eventuelles Karzinom, gemacht wissen will. Zur Riedel'schen Frühoperation raten doch noch Moynihan (Leeds) und Hartmann (Paris). Delagénière (Le Mans) schneidet vom Fundus der Gallenblase aus von innen her sämtliche Gallenwege auf in den Fällen von älterer Lithiasis mit Verwachsungen, in denen man auf zahlreiche und kleine Steine stößt, und in solchen, wo der Choledochus nicht leicht und sicher erkannt werden kann. Man kann dann wieder nähen und drainieren, Cystostomie mit Hepaticusdrainage, Ektomie machen oder die Blase sich selbst überlassen und nur ein Drain einlegen. So verfocht jeder sein Prinzip. Den wohl richtigsten Standpunkt nahm zum Schluß der ganzen Diskussion Czerny ein, der in der Lösung dieser Frage eine gute Routine immer noch für besser hält als das beste Prinzip.

Diesen Gallensteindiskussionen schlossen sich solche über die entzündlichen Erscheinungen der Leber an. Für die Cirrhose und ihre chirurgische Therapie stellte zunächst als Ref. Herr Koch (Groningen) folgende Leitsätze auf: Es ist klinisch und experimentell erwiesen, daß Heilung der Blutstauung bei Verschluß und Verengerung der Vena portae durch Omentopexie erreicht wird. Auch bei der atrophischen Lebercirrhose können Ascites und Blutungen aus dem Magen-Darmkanal durch Omentopexie beseitigt werden. Die Operation soll in frühen Stadien der Krankheit gemacht werden, da sie bei weit fortgeschrittenen Fällen gefährlich ist. Eine Heilung der Stauungserscheinungen ist in ca. 30% zu erreichen; dabei scheint es ziemlich gleich zu sein, ob eine intra- oder extraperitoneale Omentopexie gemacht wird. Die Krankheit der Leber wird durch diese Operation wenig beeinflußt. Wo die Talma'sche Operation keine Heilung bringt, ist von einer Splenopexie noch ein Resultat zu erwarten. Die Eck'sche Fistel ist zu widerraten; denn der dadurch bedingte Ausfall der Leberfunktion bedeutet doch den sicheren Tod. Bei der hypertrophischen Cirrhose ist die Cholecystostomie mit oder ohne Hepato- oder Omentopexie zu empfehlen. Wenn sehr hochgradige Störungen der Leberfunktion vorhanden sind (Ikterus, Urobilinurie), dann soll man nicht mehr operieren. Peugniez (Amiens) hat bei den vaskulären Cirrhosen nach Splenektomie stets eine Verkleinerung der Leber beobachtet und ein Verschwinden des Ascites. Einen seiner Pat. konnte er Jahre hindurch noch weiter beobachten. Dieselben guten Resultate will Kümmell (Hamburg) aber auch mit einfacher breiter Eröffnung und sorgfältiger etwas »brüsker« Reinigung der Bauchhöhle gesehen haben, wie sie ihm die Omentopexie gegeben hat.

Die Angiocholiten, oder wie wir sie nennen, die Cholangiten behandelte Herr Duval (Paris) im Auftrage von Quénu. Nach Beleuchtung ihres mikroskopischen Ursprunges, bei den primären Cholangiten durch den Eberth'schen, Escherich'schen Influenza-Cholerabazillus, Pneumokokkus usw., ihres Weges, der z. B., was den Eberth'schen Bazillus anlangt, stets ein vasogener ist, während man vor einigen Jahren noch die häufigste Art der Ansteckung der Leber durch aufsteigende Infektion annehmen zu müssen glaubte, kommt D. auf die Therapie und stellt kein Prinzip auf, sondern steht auf einem Standpunkt, der die Frage Cholecystostomie, Ektomie, Hepaticusdrainage je nach dem Fall individualisiert wissen will. Herr Haasler (Halle) möchte die Leber mehr noch als durch Hepaticusdrainage entlasten, indem er eine Kanüle durch irgendeinen großen Gallengang

Digitized by Google

in die Leber führt und regelmäßige Spülungen der Leber macht. — Der Leberabszeß veranlaßt nur eine kleine Diskussion durch Herrn Le Dentu (Paris) und Herrn Giordano (Venedig). Dagegen weckten die Lebergeschwülste eine angeregte und ausführliche Besprechung. Zunächst stellt Herr Payr (Greifswald) die Indikationen für die chirurgische Behandlung der Lebergeschwülste auf: Große Beschwerden, fortschreitendes Wachstum, die Gefahr bösartiger Degeneration rechtfertigen die Resektion gutartiger Lebergeschwülste. Nicht parasitäre Cysten sollen ausgeschält, nicht drainiert werden. Infektiöse Granulationsgeschwülste, wie Gummata, herdförmige Tuberkulose, Aktinomykose, bedürfen nicht immer der Resektion. Bei den Gummigeschwülsten hält P. die Probelaparotomie für ein Heilverfahren; er hat oft Verkleinerung danach gesehen und vergleicht den Eingriff der Probelaparotomie bei Tuberkulose des Bauchfells. Die Resektion könnte beim Sitz des Gummis in dem Lappen eines Hepar lobatum angebracht sein. Die Aktinomykose ist stets eine Metastase, meist vom Blinddarm oder Wurm. Beim Gallenblasenkarzinom sind, selbst wenn keine Verwachsung mit der Leber zu sehen ist, diese überhaupt nicht mitbeteiligt zu sein scheint, dennoch oft weit in die Leber hinein die Keime verbreitet; daher macht P. beim kleinsten Karzinom der Gallenblase stets eine Keilexzision der Leber, um die portalen Drüsen mit zu entfernen. Er nimmt einen innigen Zusammenhang zwischen Gallensteinen und dem Karzinom der Gallenblase an; denn er hat gefunden, daß 2—3% aller Gallensteinkranken ein Karzinom der Gallenblase bekommen. Von sekundären Geschwülsten dürften nur die »übergreifenden«, nicht die metastatischen mit Ausnahme vielleicht der solitären Hypernephromknoten Gegenstand einer Resektion sein; dagegen sollte der Echinokokkus durch Resektion entfernt werden. Nachdem P. noch einiges über die Blutstillung gesagt, schließt er mit der Resignation, daß wir zur Heilung von Lebergeschwülsten chirurgisch bisher herzlich wenig beitragen können. Herr Haasler (Halle) glaubt nicht an irgendeinen Dauererfolg bei Resektion einer Lebergeschwulst und Herr Sonnenburg (Berlin) sowie Herr Ribera y Sans (Madrid) sprechen sich durchaus gegen die Resektion der Echinokokken aus. Mit Eröffnung, Auskratzung und Drainage kann man immer noch auskommen.

Die Chirurgie des Magenkarzinoms wurde von Herrn Czerny (Heidelberg) eingeleitet, der dringend zur Einschränkung der Indikationen riet auf die Fälle, in denen das Karzinom noch lokal geblieben ist. In noch weit größerem Maße empfiehlt er Zurückhaltung mit der Operation des Pankreaskarzinoms. Sind die Beschwerden natürlich sehr groß, dann ist der Versuch einer radikalen Operation oder einer palliativen gerechtfertigt. Dem gegenüber ist Herr Hartmann (Paris) unbedingter Anhänger der totalen Entfernung des Magens en bloc mit allen Drüsen, ebenso Herr Delagénière (Le Mans), der nur einen kleinen Kragen an der Speiseröhre hängen läßt zur Anastomose mit dem Jejunum. Dazu Fortnahme aller Drüsen der Umgegend bis zum Lig. hepatogastricum und die Speiseröhre hinauf, so hoch man kommt. Herr Monprofit (Angers) empfiehlt für die Fälle von totaler Verstopfung des Choledochus bei Magen- und Pankreaskarzinom die Einpflanzung der Gallenblase in das Jejunum und, sollte sich dies nicht glatt machen lassen, die Durchtrennung des Darmes, Einpflanzung des abführenden Endes in die Gallenblase, des zuführenden in die Wand des abführenden Schenkels.

Das Referat über die Karzinome des Dünn-, Dick- und Mastdarmes übernimmt für den verhinderten Herrn Völker (Heidelberg) Herr Czerny. Was die so schwer zu diagnostizierenden Karzinome des Dünndarmes anlangt, so glaubt er, daß die bisher sehr schlechten Resultate der Resektion besser werden mit weiterer Verbreitung der zweizeitigen Operation. Bei allen chronischen Darmleiden älterer Personen ist mit Vorsicht die Diagnose Karzinom zu erwägen. Für die Operation der Mastdarmkarzinome ist das kombinierte Vorgehen (abdominoperineale Amputation, abdomino-coccygeale Resektion) die Methode der Zukunft. Bei Frauen hat sie heute schon nur ca. 15% Mortalität und 40—50% Dauererfolge, während sie beim Manne leider noch 40—50% Mortalität aufweist. Herr

Digitized by Google

Tixier (Lyon) weist darauf hin, daß eine voraufgehende Exstirpation des Uterus die Operation des Mastarmkarzinoms sehr erleichtert. Herr Depage (Brüssel) rühmt dasselbe von der Bauchlage. Herrn Bachrach (Wien) haben seine Erfahrungen gelehrt, daß in allen Fällen vor der Operation eine sorgfältige Cystoskopie notwendig ist. An der Wiener Klinik v. Hochenegg war es nötig, 16mal die miterkrankte Prostata, 7mal den Uterus mitzuentfernen. Da Hochenegg die kombinierte Methode nur für die Fälle aufspart, in denen er durch das Kreuzbein nicht auskommen kann, rühmt er ihre Erfolge nicht.

Eine sehr ausgedehnte Besprechung fand die Chirurgie des Brustdrüsenkarzinoms. Herr Depage (Brüssel) baut seine Operationsmethode auf der Theorie Handley's — der Propagation auf dem Lymphwege — auf und nimmt die entferntesten Drüsen fort. Er macht einen Schnitt senkrecht vom Schlüsselbein bis 2 Finger breit unterhalb des Proc. xiphoideus, quer von der Mittellinie bis zur Axillarlinie. Entfernung der gesamten Muskulatur, eingeschlossen die oberen Teile des Serratus und des Obliq. abd. ext. Herr Mauclaire (Paris) hat weniger Lokalrezidive, seitdem er die ganze große Wunde mit heißer Luft verschorft. Herr Le Dentu (Paris) hält die Fälle, in denen schon supraklavikuläre Drüsen ergriffen sind, für vollkommen aussichtslos, ihm schließen sich Steinthal (Stuttgart) u. a. an. Herr Jonnesco (Bukarest) hat sehr gute Resultate: Von 64 sind noch 34 nach 3 Jahren rezidivfrei. Er nimmt erst die Achsel- und pektoralen Drüsen fort und dann die Mamma, alles natürlich en bloc. Schließlich bemerkt Herr Czerny, daß er sich nie entschließen konnte, in allen Fällen die ganz großen Operationen zu machen. Er bezweifelt auch die Nützlichkeit des Generalisierens. Herr Korteweg (Leyden) macht auf eine sehr interessante Beobachtung aufmerksam, die er an der alten Billroth'schen Klinik gemacht hat. Um in der Diagnose sicher zu sein, ließ man zurzeit die Frauen mit einer Geschwulst in der Brustdrüse warten, bis das Karzinom als solches manifest war, entweder durch Verwachsung mit der Haut oder Achseldrüsenschwellung oder Ulzeration. Da hat sich nun statistisch vergleichend herausgestellt, daß die Fälle um so länger rezidivfrei blieben, je später sie operiert wurden. Daraus folgt, daß nicht die Frühoperation, sondern die Natur des Karzinoms bestimmend ist für das Resultat. Bei den bösartigen kann man machen was man will, sie führen doch den Tod herbei. Fazit: Eine Einigung, ob Frühoperation, ob breite Fortnahme nach Halsted und noch über ihn hinaus, ob von Fall zu Fall zu individualisieren, ob die großen Operationen ganz zu unterlassen seien, ist nicht erzielt worden.

Die Frage der Anästhesie, die die Karzinomdebatten nun unterbrach, hat Neues und Interessantes gebracht. Herr Vallas (Lyon) ist ein überzeugter Anhänger der Äthylchlorid-Äthernarkose. Chloroform, zu gefährlich, darf nur dann angewendet werden, wenn Äther nicht angebracht ist. Für die Äthernarkose bricht auch noch eine Lanze Herr Bergalonne (Genf). Eine Äthylchlorid-Sauerstoffnarkose beschreibt Herr Lotheissen (Wien); Herr Kümmell (Hamburg) rühmt die Humanität der Skopolamin-Morphium-Äther-Sauerstoffnarkose, bei der Herr Walther (Paris) 2mal sehr üble Zufälle, Tetanus mit vollkommenem Opisthotonus gesehen hat. Nun beschreibt des längeren Herr Jonnesco (Bukarest) eine als Allgemeinnarkose angesprochene Cervical-Medulläranästhesie mit Stovain-Strychnin und beruhigte die doch wohl bei vielen aufsteigenden stillen Sorgen, in diese Gegend ein derartiges Mittel einzuspritzen, mit der in vieler Erfahrung gewonnenen Überzeugung der absoluten Ungefährlichkeit. Die Probe aber, die später von ihm im Hospital St. Jean an einem Kinde gemacht wurde, mißglückte dermaßen, daß man wohl bis auf weiteres von dieser Anästhesie absehen wird. Das Kind bekam sofort nach der Injektion die besorgniserregendsten tetanischen Zustände. Gegen die Lumbalanästhesie überhaupt führte Herr Rehn (Frankfurt a. M.) einige schwere Bedenken an. An Tafeln zeigte er schwere Veränderungen im Rückenmark nach Lumbalanästhesie, die er bei Tieren gemacht hat, und die ihn zu den Forderungen veranlassen, daß sie niemals gemacht werden darf, wenn man mit Lokalanästhesie oder Ätherrausch

Digitized by Google

auskommen kann. Nie ohne Einwilligung und Verständigung des Pat., nie bei Kindern und jungen Personen. Die Lumbalanästhesie darf nie die Anästhesie der Wahl sein. Auf der anderen Seite findet sie eine Reihe von Vorkämpfern: Sonnenburg (Berlin), der gegen den Kollaps intravenös Epirenal gibt, Zahradnitzki (Deutsch-Brod), Kümmell (Hamburg) und viele andere. Die lokale Anästhesie wurden von den Herren McArthur (Chicago), Moty (Paris), v. Hintz (Neumarkt) besprochen. Zum Schluß sagt Herr Wohlgemuth (Berlin), daß alle Enqueten, Statistiken über die relative Gefährlichkeit oder Ungefährlichkeit der verschiedenen Narkotika und Methoden den Nagel nicht auf den Kopf treffen. Die Narkosenfrage sei eine Frage des Narkotiseurs, nicht des Narkotikums. Bei geeigneter Durchbildung der Studierenden in der Narkose und Anästhesie, bei Ausbildung von Ärzten, die sich in den großen Krankenhäusern und Kliniken nur mit der Narkose beschäftigen und für jeden einzelnen Fall nach eingehender Beobachtung des Pat. die Methode der Schmerzlosigkeit wählen, braucht es keine Zufälle mehr zu geben. Generell wird es niemals ein Narkotikum oder eine Anästhesie geben, die bei vollkommener Wirkung auch absolut ungefährlich ist. Herr Czerny stimmt den Ausführungen Wohlgemuth's bei.

Die Hernien riefen 27 Diskutierende in die Reihen. Die Ätiologie blieb noch umstritten. Während Herr William Sheen (Cardiff) die traumatische Entstehung bei Erwachsenen zugibt, d. h. klinisch, nicht pathologisch, aber doch nur als große Seltenheit, glaubt Herr Ribera y Sans (Madrid), daß die Hernie des Kindes stets angeboren, die des Erwachsenen stets erworben, und daß die Hypothese des präformierten Sackes nicht bewiesen ist. Die Besprechung der einzelnen Hernien ist im wesentlichen eine Diskussion über das Operationsverfahren; wir wollen hier nur die Stichworte erwähnen.

Das beste Operationsverfahren der Leistenbrüche ist nach Herrn Alessandri (Rom) das Bassini'sche. Herr Jonnesco (Bukarest) hält es für den springenden Punkt, die Infektion zu vermeiden; nur wo sie erfolgt, treten Rezidive ein. Daher näht er grundsätzlich mit Silberdraht und vermeidet versenkte Fäden. Herr Lucas-Championnière macht in besonders schweren Fällen die Kastration, um einen doppelten Schutz durch Übereinanderlegen der Bauchwand zu ermöglichen. Herr Vanvers (Lille) zieht den Bruchsack nach Anlegung einer provisorischen Tabaksbeutelnaht soweit wie möglich heraus, um ihn so hoch es geht, definitiv zuzunähen, ohne ihn abzutragen. Er hält das für unnötig. Herr Czerny glaubt aus dem Umstande, daß sich an der Diskussion kein deutscher Chirurg beteiligt hat, schließen zu können, daß wir wissen, daß kleine Hernien mit allen Methoden geheilt werden können, große mit allen Methoden Rezidive geben.

Die Schenkelbrüche besprach Herr Hildebrandt (Berlin), dem sich Herr Bérard (Lyon) mit Beschreibung eines kombinierten cruralen und inguinalen Verfahrens und Muskelverschlusses der Bruchpforten anschließt.

Die Brüche der Kinder wurden besonders von Herrn Lorthioir (Brüssel) behandelt, der auf dem Standpunkte fußt, daß jeder Bruch bei Kindern operiert werden muß, jede Bandage kontraindiziert ist. In bezug auf das Operationsverfahren hält er ein Unterbinden des so hoch wie möglich abgetragenen Sackes sowie eine Wiederherstellung des Leistenkanales für unnötig, jeden Verband sogar für schädlich. Dieses etwas radikale Vorgehen bekämpfen energisch Ribera y Sans (Madrid), Lucas-Championnière und Broca (Paris), die mit noch anderen der Ansicht sind, daß Lorthioir viel zu früh operiert. Vor dem 7. Lebensjahre sei eine Operation nicht nötig. In bezug auf die Dauerresultate der Bruchoperationen haben die Herren Kalliontzis (Athen), Legueu (Paris), Petrowitsch (Nisch), Lameris (Utrecht), Verhoef (Brügge), Ribera y Sans (Madrid) einstimmig dem Bassini'schen Verfahren den Vorzug gegeben.

Es folgte nun die Rückenmarkschirurgie. Zunächst sprach Herr de Quervain (La Chaux-de-Fonds) über Rückenmarksverletzung. Nach längerem Eingehen auf die Pathologie der Verletzung stellt er für die chirurgische Therapie die Sätze auf: Blutungen, extra- oder intradurale, geben keinen Anlaß

Digitized by Google

zu Eingriffen. Ein solcher ist angezeigt bei Störungen, die auf einen Bogenbruch hinweisen, bei Schußverletzungen, wenn das Geschoß im Wirbelkanale sitzt, und zwar als Frühoperation. Wenn hier die Frühoperation nicht vorgenommen wurde und die nervösen Störungen nicht spontan zurückgingen, oder wenn bei partieller Schädigung nach anfänglicher Besserung eine nachträgliche Verschlimmerung eintritt, ist auch eine Spätoperation angezeigt. Bei Totalläsion, wo bisher jede Operation als unstatthaft galt, würde man wohl, wenn sich die Erfolge der von den Amerikanern Stewart und Harte ausgeführten Rückenmarksnaht bestätigen würden, eine solche versuchen dürfen. Sehr zur Zurückhaltung mahnen Sonnenburg (Berlin), Hildebrandt (Berlin) und Czerny. Einmal richte man kaum viel aus mit der Operation, schade dann aber noch mit der Laminektomie, die die Festigkeit der Wirbelsäule nicht unbedenklich störe.

Die Geschwülste der Wirbelsäule wurden von Herrn Bérard (Lyon), wenn sie noch primitiv, solitär, ohne Deformation der Wirbelsäule und ohne schlaffe Lähmung mit ungefährer Lokalisation erscheinen, einer sofortigen Operation für notwendig erachtet. Stets sollte die Dura eröffnet werden, wenn nicht die Geschwulst schon vorher gefunden wird. Die Geschwulst mit von Anfang an medullärem Verlaufe soll man nur bei sehr genauer Lokalisation operieren. Auch wenn die Diagnose schwankt zwischen Geschwulst, Meningitis oder Syringomyelie ist die explorative Laminektomie angebracht. So sind schon viele meningeale Cysten gebessert oder geheilt worden. Herr F. Krause (Berlin) berichtet über 28 Fälle. Er legt ebenfalls besonderen Nachdruck auf die Eröffnung der Dura. So hat er bei drei Nachoperationen, wo vorher die Eröffnung unterlassen wurde, 2mal eine intradurale Geschwulst exstirpiert.

Den Schluß der Krebsdebatten und zugleich den Schluß des Kongresses bildete der Krebs der Harnwege und der Genitalorgane sowie die Röntgentherapie. Über die Erkrankungen beim männlichen Geschlecht referierte zunächst Herr Legueu (Paris). Die ernstesten krebsartigen Erkrankungen sind nach seiner Meinung die der Prostata, Harnröhre und Blase. Sehr schwer ist eine Frühdiagnose. Hat man die Geschwulst erkannt, so ist ihre Verbreitung auch schon sehr ausgedehnt, und jede Operation würde ungenügend ausfallen. Auch nach den ausgedehntesten Resektionen der Blasenwand hat L. in kurzer Zeit ein Rezidiv bekommen. Auch eine Dauerheilung bei Nierenkarzinom zu erreichen, gelingt nur selten, häufiger bei Krebs des Hodens und Penis. Frühe Operationen und Fortnahme en bloc geben die besten Resultate. Sonderbar und an die Bemerkungen Korteweg's über das Mammakarzinom erinnernd sind aber zwei Beobachtungen Legueu's, Fälle, in denen er nur die Niere entfernen konnte, die ganzen Drüsenmassen aber zurücklassen mußte und trotzdem gerade hier die längere Heilungsdauer hatte. Die Sarkome des Penis und Hodens haben aber jämmerliche Aussichten auf Heilung. Herr Rovsing (Kopenhagen), Ribera y Sans (Madrid), Dollinger (Budapest) berichten über ihre Statistiken.

Beim Karzinom der weiblichen Genitalorgane drehte es sich wesentlich um die Frage der vaginalen oder abdominellen Operation. Herr Faure (Paris) bevorzugt die abdominelle Methode nach Wertheim mit präventiver Unterbindung der Art. hypogastrica. In komplizierten Fällen mit wenig beweglichem Uterus empfiehlt er das vagino-abdominelle Vorgehen, indem er von unten beginnt. Ihm schließt sich im wesentlichen Herr Jacobs (Brüssel) und Herr Wertheim (Wien) an. Letzterer hat 200 Präparate ausgestellt und gibt eine Statistik seiner Fälle, die mit 59% Rezidivfreiheit nach 5jähriger Kontrolle abschließt. Herr Rouffart (Brüssel) bezweifelt, daß auf vaginalem Wege alle Drüsen entfernt werden können, während Herr Czerny der Fortnahme sämtlicher Drüsen als systematischer Operation keinen besonderen Wert beilegen kann. Ein Antrag von Rouffart, Jacobs und anderen, der Kongreß wolle beschließen, daß in einer allgemeinen großen Statistik für eine Beurteilung der Heilung eine 5jährige Rezidivfreiheit verlangt werde, jeder vorher auch ohne sichere Todesursache eingetretene Tod als durch Rezidiv bedingt anzusprechen sei, wurde abgelehnt, da

Digitized by Google

hierzu ein internationales Krebskomitee vorhanden, und dieser Kongreß kein Krebskongreß sei.

Die Behandlung des Krebses mit Röntgen- und Radiumstrahlen hat Herr Sequeira (London) in vielen Fällen mit gutem, in anderen ohne Erfolg versucht; aber ein abschließendes Urteil über den Wert der Röntgenstrahlen bei systematischer Anwendung nach Operation der Karzinome zu geben, ist ihm noch nicht möglich. Herr Tuffier (Paris) faßt die Wirkung der Röntgen- und Radiumstrahlen als eine enorme Kongestion in das das Karzinom umgebende Bindegewebe auf, in der die Krebszellen gewissermaßen ertränkt werden. Nach Beblitzung sieht man oft eine Granulationsfläche erscheinen, die keine Spur von Krebszellen mehr zeigt. Aber alle diese Behandlungsmethoden sind T. durch oberflächliche Bildung einer scheinbar guten Narbe nichts anderes als eine »cache-misère«; unten wuchert das Karzinom ruhig weiter. Wenn man also irgendeine Aussicht hat, radikal zu operieren, unterbleibe jene Behandlung. Bleibt aber nichts anderes übrig, dann Radium. Glänzende Resultate mit Radium hat Herr Abbe (Neuyork) bei Cancroiden erzielt. Die von ihm gezeigten Photographien und Moulagen waren von höchstem Interesse. Er bestrahlte mit 100 mg $1^1/_4$—$1^1/_2$ Stunde durchschnittlich. Er wendet die Radiumtherapie auch bei Leukoplakie und bei Struma an. Hier führt er die kleine Tube in einen 2 cm tiefen Einschnitt ein. Herr Morestin (Paris) spricht über die Behandlung der Hautkrebse, Herr De Keating-Heart (Marseille) über die guten Resultate, die er mit der Fulguration auch bei inoperablen Mastdarmkarzinomen erzielt hat. Herr Sticker (Berlin) gibt zu, daß wir mit der Radiumbestrahlung, der Fulguration, Sero- und Fermenttherapie eine spezifische Wirkung auf das Karzinom ausüben können. Bei letzterer hat vor allen das Trypsin einen Einfluß. Auch die Wirkung fremdartigen Blutes ist nicht zu leugnen, aber üble Erscheinungen der Serumkrankheit, der Fermentation treten auf, die vorläufig die Therapie einschränken. Herr Czerny schöpft aus den Versuchen von Sanfelice noch eine Hoffnung auf ein Antitoxin. Bisher hat er bei der Behandlung der inoperablen Karzinome bzw. der Rezidive von der mit der Operation verbundenen Beblitzung Resultate gesehen, wie sie ihm keine andere Behandlungsmethode gegeben hat. Vielleicht wirkt hier also doch noch etwas anderes als die Verbrennung.

Hiermit endigten die Verhandlungen, die der Präsident in seinem Schlußwort als ein Friedenswerk von weittragender Bedeutung charakterisierte.

---

22) **Elsberg.** Solitary abscess of the liver.

(Mt. Sinai hospital reports Vol. V. 1907.)

In den letzten 5 Jahren kamen 18 Fälle von solitärem Leberabszeß zur Operation; davon 13 mit Heilung.

Die Ursache war in 1 Falle Kugelschuß, 1mal Cholelithiasis, 1mal Colitis chronica, 1mal Appendicitis, 1mal Osteomyelitis tibiae, 2mal Hämorrhoiden, 2mal Febris intermittens, 3mal Diarrhöe; in 6 Fällen war eine besondere Ursache nicht nachzuweisen.

Amöbendysenterie im gemäßigten Klima als Ursache des Leberabszesses scheint eine nicht so gute Prognose zu geben, als wenn andere Bakterien zur Entstehung eines Leberabszesses Veranlassung geben. **W. v. Brunn** (Rostock).

23) **Ribera.** Quistes hidaticos.

(Revista de med. y cir. pract. de Madrid 1908. Nr. 1029.)

Mitteilung einer Statistik von 117 selbst operierten Fällen von Echinokokkuscysten. Es handelt sich um 21 Fälle, in denen die Erkrankung an äußeren Körperteilen statthatte; 2 Fälle von Lungenechinokokkus; 3mal war die Pleura der Ausgangspunkt; 91 Fälle waren intraabdominal; davon waren 77 Leberfälle, 4 Milzfälle, 1 Pankreasfall, 3 Nierenfälle, 6 Peritonealfälle. Von den 77 Leberfällen

Digitized by Google

waren 64 intrahepatische. Resultate der Operationen: Bei den 21 äußeren Fällen 20 Heilungen und 1 Todesfall. Die 4 Thoraxfälle gingen alle in Heilung aus. Die intraabdominalen Fälle (ausgenommen die Leberfälle) wurden alle geheilt; von den 77 Leberfällen endeten 10 tödlich, die übrigen wurden geheilt.

Stein (Wiesbaden).

24) **Arce.** L'opération de Posadas dans le traitement des kystes hydatiques.

(Revista de la sociedad méd. Argentina Bd. XI. Nr. 88.)

Unter Beibringung der Krankengeschichten von elf Fällen tritt A. für die von Posadas angegebene Operation der Echinokokkuscysten ein, die in primärer Naht ohne Drainage nach Entleerung der Cyste besteht. Er hat nur einmal eine Eiterung nachfolgen sehen. Abweichend von dem ursprünglichen Vorgehen von Posadas rät A. nur noch, eine Spülung der Cyste mit Formollösung zur Verhütung eines Rezidivs vorzunehmen. Seine Fälle betreffen einen Lungenechinokokkus und zehn Leberechinokokken. **Stein** (Wiesbaden).

25) **Steinthal.** Die chirurgische Behandlung der Gallensteinkrankheit.

(Med. Korrespondenzblatt des württembergischen ärztl. Landesvereins 1908. 5. und 12. September.)

Der Arbeit liegen 100 operativ behandelte Fälle von Cholecystitis zugrunde. S. sah mehrfach eine akute infektiöse Cholecystitis sich an Influenza oder Darmkatarrh anschließen. Die Indikationen zur Operation deckten sich mit denjenigen der meisten anderen Operateure. Die verschiedenen Eingriffe waren: Cystostomien 54, Cystektomien 22, Operationen am Choledochus 8, Lösungen von Verwachsungen 4, Probelaparotomien 3, Inzision pericholecystitischer Abszesse 2, je einmal teilweise Cystektomie, und Cystostomie mit Fixation der Pendelleber. Der Operation primär erlagen 17 Kranke; je 3 an Pneumonie, Darmverletzung und Cholangitis septica, je 2 an Peritonitis, cholämischer Nachblutung und Leberabszeß. Für die Beurteilung der Dauerresultate kamen 72 Fälle in Frage: 1) geringer oder gar kein Erfolg 15; 2) völlig arbeitsfähig, aber nicht beschwerdefrei 7; 3) völlige Beschwerdefreiheit oder nur gelegentlich unwesentliche Beschwerden in der Narbe 50. S. sah nur einen Fall, der vielleicht als echtes Gallensteinrezidiv nach der Operation aufzufassen war: nach Cholecystektomie und Entfernung eines größeren Steines aus dem Choledochus traten 1 Jahr später wieder die Zeichen eines Choledochussteines auf; bei der zweiten Operation, 2 Jahre nach der ersten, fand sich im Choledochus zähverbackener Gallengries; seither andauerndes Wohlbefinden. In 3 Fällen wurde zunächst nur die Cholecystostomie ausgeführt, zwecks Ableitung des infektiösen Inhaltes, und die Choledochotomie erst später angeschlossen, nachdem sich die Kranken genügend gekräftigt hatten. Die Dauererfolge waren nach der Cystostomie und nach der Cystektomie ungefähr die gleichen; S. erhält daher die Gallenblase, wenn es möglich ist.

Mohr (Bielefeld).

36) **N. A. Michailow.** Un cyste de la vésicule prostatique.

(Ann. des malad. des org. gén.-urin. 1908. XXVI, 13.)

Die Fälle von Cysten der Vesicula prostatica sind wahrscheinlich nicht so selten, wie man nach den bisherigen Angaben der Literatur glauben sollte. Bei regelmäßiger Anwendung des Endoskops hat Verf. in den letzten Monaten sieben Fälle dieser Art beobachtet; den einen Fall, der einen 28jährigen Kranken betrifft, teilt er ausführlich mit. Im Endoskop erscheinen diese Cysten als rundliche, undurchsichtige Gebilde mit flüssigem Inhalte; sie verdecken den Sinus pocularis. Die klinischen Erscheinungen bestanden in Störungen der Miktion, Schmerzen bei der Ejakulation und in nervösen Störungen. Operative Abtragung der Cyste; Heilung. Bedeutende Besserung der Beschwerden. **Paul Wagner** (Leipzig).

Digitized by Google

27) **André.** Deux cas de rétrécissement de l'urèthre prostatique.
(Ann. des malad. des org. gén.-urin. 1908. XXVI, 14.)

Entzündliche Verengerungen der Pars prostatica der Harnröhre sind selten. Unter einer sehr großen Anzahl von Harnröhrenkranken hat Verf. bisher nur zwei hierhergehörige Fälle beobachtet. Beide Fälle kamen innerhalb weniger Tage zur Beobachtung. Der eine Fall — 72jähriger Prostatiker — zeichnete sich noch ganz besonders durch die Hartnäckigkeit zum Rezidivieren aus. Trotz Urethrotomia interna und trotzdem der Kranke seitdem täglich dreimal bougiert wurde, kam es wieder zu einer beträchtlichen Verengerung. Wahrscheinlich handelt es sich in diesem Falle um eine chronisch sklerosierende Entzündung des prostatischen Teiles der Harnröhre. **Paul Wagner** (Leipzig).

28) **R. Bonneau.** Lithiase prostatique.
(Ann. des malad. des org. gén.-urin. 1908. XXVI, 14.)

Mitteilung eines Falles von Lithiasis prostatica, der von seinen ersten Anfängen an beobachtet werden konnte. Ein 24jähriger Kranker, der mehrfache Gonorrhöen durchgemacht hatte, ließ sich vom Verf. daraufhin untersuchen, ob er nun völlig geheilt sei. Die Dreigläserprobe ergab im ersten Glase ganz wenige kurze Fäden; sonst alles normal. Nach der Massage der sonst vollkommen gesund erscheinenden Prostata entleerte Pat. beträchtliche Quantitäten weißer, opaker, lamellöser Konkretionen von 1—4 mm Breite und $^1/_2$—1 mm Dicke. Nach einer methodisch alle 4—5, später alle 8 Tage vorgenommenen Massagekur der Prostata wurde die Ausscheidung dieser Konkretion immer geringer; ihre Beschaffenheit änderte sich unter dieser Behandlung. Die in den ersten Stadien der Krankheit entleerten Konkretionen bestanden aus einem organisierten, mit phosphorsaurem Kalk imprägnierten Stroma. Unter der Massagehandlung verschwanden die Kalkablagerungen allmählich mehr und mehr, um schließlich vollkommen aufzuhören.
Paul Wagner (Leipzig).

29) **P. Schaffroth.** Beitrag zur Behandlung der Prostatahypertrophie mit parenchymatösen Jodinjektionen.
Inaug.-Diss., Basel, 1905.

S, berichtet über 27 Fälle von Prostatahypertrophie, die in der kantonalen Krankenanstalt Aarau (H. Bircher) mit Jodinjektionen vom Mastdarm aus nach Heine behandelt wurden. Als Spritze wurde eine graduierte Punktionsspritze mit geradem Ansatz von 8—10 cm Länge benutzt, als Injektionsflüssigkeit reine alkoholische Jodtinktur, von der bis zu 3 ccm pro dosi eingespritzt wurden. Die heilende Wirkung soll auf Nekrose und nachfolgender bindegewebiger Schrumpfung des Prostatagewebes beruhen.

Auf Grund der erzielten Resultate — 36,67% geheilt, 33,33% gebessert, 6,67% vor Abschluß der Behandlung ausgeschieden, 23,33% während der Behandlung gestorben, darunter ein Fall infolge der Injektionen — glaubt S. die Methode empfehlen zu können. Ob sich dieser Auffassung viele Chirurgen im Hinblick auf die Gefahr einer Verletzung des Plexus prostaticus mit ihren Folgen — der Todesfall war bei S. hierdurch bedingt — und trotz der immer besseren Erfolge der Prostatektomie anschließen werden, erscheint sehr zweifelhaft.
Boerner (Rastatt).

30) **G. B. Lasio.** Contributo alla cura radicale dell' ipertrofia prostatica.
(I. Kongreß d. Soc. It. di Urologia. 10.—17. April 1908.)
(Morgagni II. 1908. Nr. 35.)

Gegenüber einer früheren Statistik L.'s mit 20% Mortalität beträgt in seiner neueren die Mortalität nur noch 8%. Von den überlebenden 65 Fällen wurden 30 geheilt, 19 gebessert, 5 blieben ungeheilt. Erfolge sind besonders zu erzielen, solange keine stärkere Blasendehnung vorliegt. Nach der perinealen Ope-

Digitized by Google

ration blieben zweimal Fisteln bestehen, und mehrmals kamen nicht sehr schwere Orchioepididymitiden vor. Inkontinenz, die zuweilen der Operation folgte, verschwand schließlich immer wieder. Die sexuelle Funktion wurde stets aufgehoben, bis auf einen Fall, bei dem indes die Ejakulation gleichfalls verschwunden war. Die Heilungsdauer betrug 2—9 Wochen, im Mittel 20 Tage. Die Todesfälle traten 15, 20 Tage und länger nach der Operation an Sepsis, Urämie und Herz- oder Niereninsuffizienz ein. Bei 21 Fällen mit transvesikaler Prostatektomie betrug die Mortalität 19%. Die Operation wurde nach Freyer, mit Jodoformgazetamponade nach Nicolich und mit dem Drainagerohr nach Guyon-Périer ausgeführt. Blutungen oder septische Beckenentzündungen kamen niemals vor. Die Heilungsdauer betrug 1—2 Monate und darüber. Etwaige Fisteln haben sich stets spontan geschlossen. Nur bei einem Kranken ist eine persistierende Inkontinenz aufgetreten. Auch hier wurden die besten Resultate bei fehlender Sepsis und fehlender Blasendehnung erreicht. Die gewöhnlich unschwierige Operation kann bei sehr großem Mittellappen und gleichzeitiger Entzündung der Drüse und ihrer Umgebung recht schwer werden. In solchen Fällen zieht L. den perinealen Weg vor. Nach seiner Ansicht wird letztere Operation überhaupt besser vertragen, gibt bessere unmittelbare Resultate und ist bei hohem Alter, bestehender Sepsis und leichter Intoxikation mit geringeren Gefahren verbunden. Bei jüngeren Pat. mit großen Fibroadenomen gibt dagegen die Freyer'sche Operation vollständigere und mehr dauernde Resultate. Auch die partielle Prostatektomie nach Ruggi und die Bottini'sche Operation finden bei weniger starken Hypertrophien ihre Indikationen. Doch sind ihre Resultate nicht immer andauernd.

Dreyer (Köln).

31) **U. Cadini.** Prostatectomia perineale e prostatectomia transvescicale.

(I. Kongreß d. Soc. It. di Urologia. 14.—17. April 1908.)

(Morgagni II. 1908. Nr. 35.)

C. hat in den letzten 3 Jahren 228 Prostatiker behandelt. Von 105 Kranken mit akuter Retention wurden 25 operiert, und von diesen starben 4, von den nichtoperierten 80 starben 10. Von 18 Pat. mit chronischer kompleter Retention wurden 5 operiert, und von diesen starben 2; von den nichtoperierten 13 starben 5. Die schweren Komplikationen, die gerade in dieser Gruppe häufig vorhanden sind, erklären die große Zahl der Todesfälle. Von 55 Kranken mit inkompleter Retention wurden 17 ohne Todesfall operiert, und von den übrigen 38 starben 5. Diese Fälle eignen sich also am meisten für die Operation, zumal da auch sie schließlich Komplikationen und Gefahren zu gewärtigen haben. Von 50 Pat mit Blasendehnung wurden 13 operiert, und von diesen starb einer, während von den Nichtoperierten 19 starben. Auch hier tritt die Überlegenheit der operativen Resultate deutlich zutage. Septische Pyelonephritiden, starke Atheromatose, Emphysem mit starkem Bronchialkatarrh oder akute Fieberzustände kontraindizieren die Operation. Das Alter der Operierten betrug 53—76 Jahre. Nach Freyer wurde 47mal operiert mit 6 Todesfällen, perineal 13mal mit 1 Todesfall. Die hohe Operation wird als leichter, kürzer, aber gefährlicher, die perineale als länger, schwieriger und mit größerem Blutverlust verbunden hingestellt. Die Heilungsdauer ist kürzer bei der Freyer'schen Operation. Doch ist strengere Überwachung bei der Nachbehandlung nötig. Die funktionellen Resultate sind bei der hohen Operation stets sehr gute: der Urin wird ganz entleert und bleibt klar. Bei der perinealen Operation, deren Heilung um $^1/_3$ länger währt, blieb niemals eine perineale Fistel, zweimal jedoch Inkontinenz zurück. Bei der Freyer'schen Operationen blieben die Erektionen fast immer erhalten, dagegen erfolgte meist keine Ejakulation mehr.

Die hohe Operation soll bei jüngeren Männern und weicheren Drüsen, die perineale bei älteren, schwächeren Leuten mit schweren, septischen Komplikationen und ganz besonders bei sehr harten, fibrösen Prostatatumoren angewandt werden.

Dreyer (Köln).

Digitized by Google

32) **Muir.** An unusual case of rupture of the bladder: subsequent prostatectomy.

(Brit. med. journ. 1908. Juli 4.)

Ein 60jähriger Mann, seit einigen Tagen mit beginnenden Prostatabeschwerden erkrankt, erleidet plötzlich beim Urinlassen einen heftigen Schmerz. Nach 2 Tagen, ohne daß der mit Katheter gewonnene Urin Abweichungen zeigt, Auftreten einer prävesikalen Phlegmone. Suprapubische Inzision, Entleerung von Urin aus dem Spatium praevesicale; keine Öffnung in der Blasenwand zu finden. Da sich eine Urinfistel herstellt, die allen Urin entleert, wird eine suprapubische Prostatektomie 1/4 Jahr später ausgeführt, ohne daß man auch diesmal die Öffnung in der derben und gesunden Blasenwand findet. Heilung von allen Beschwerden. Bemerkenswert an dem Falle ist das frühe Auftreten einer Ruptur nach Prostataerscheinungen, die Entleerung völlig normalen Urins und die Unmöglichkeit, die bestehende vermutlich tief im Blasenhals liegende Berstungsruptur zu finden.

Weber (Dresden).

33) **G. Li Virghi.** Perforazione extraperitoneale spontanea della vescica per calcolo.

(Giorn. internaz. della scienze med. 1908. Fasc. 16.)

Bei einem 71jährigen Manne, der vor 3 Jahren durch Sectio alta und vor 2 Jahren durch Litholapaxie von einem Blasenstein befreit wurde, bildet sich, nachdem längere Zeit wieder ein Stein und heftige Cystitis festgestellt waren, unter den Zeichen einer Urinphlegmone an der Bauchwand eine Fistel, die links seitlich in die Blase führt, in der mit dem Metallinstrument eine rauhe, mit Salzen imprägnierte Öffnung gefühlt wird. Der Fall einer extraperitonealen Blasenruptur infolge eines Blasensteines ist bisher nicht beschrieben worden.

Dreyer (Köln).

34) **Ferria.** Sull' ulccra semplice della vescica.

(I. Kongreß d. Soc. It. di Urologia 1908.)

(Morgagni II. 1908. Nr. 38.)

Bei zwei Frauen, die über gesteigerten Harndrang, wiederholte Blasenblutungen und Schmerzen hinter der Symphyse klagten, die namentlich beim Urinieren und bei Druck sich verstärkten, wurden bei klarem, nur einige Flocken ohne Tuberkelbazillen enthaltenden Urin Geschwüre an der vorderen Blasenwand gefunden, die 4—5 cm vom Orificium internum entfernt saßen, die Größe eines 1—2 Centesimostückes hatten und einen aufgeworfenen Rand und grauen Grund aufwiesen. Bei einer Frau war das Geschwür mit einer Phosphatborke inkrustiert. Das Geschwür wurde mit Ätzungen durch das Luys'sche Endoskop bei einer Frau geheilt und bei der zweiten wesentlich gebessert.

Dreyer (Köln).

35) **G. Coen e P. Lilla.** Sul valore del separatore di Luys applicato nella donna.

(Gazz. degli osped. e delle clin. 1908. Nr. 104.)

Verf. konnte in 11 Fällen bei der Frau den Wert der Urinseparation mit dem Luys'schen Instrument nachweisen. Es handelte sich um Pyelitiden, Pyonephrosen, Steinnieren, Steinniere und Geschwulst. Nur bei Schwangeren gelang die Trennung der Urine nicht und konnte erst nach Ablauf der Schwangerschaft erzielt werden. Die Operationsresultate bzw. die Cystoskopie bestätigten die Schlüsse, welche aus der Verschiedenheit der Urine in Menge, Eiweißgehalt, Reaktion, Sediment und Zuckerreaktion nach Phloridzineinspritzung gezogen waren. Bemerkenswert war die mehrfach gemachte Beobachtung einer Anurie nach Einlegen des Instrumentes, während eine Verminderung in der Ausscheidung des Harnstoffes, wie anderweitig mitgeteilt ist, nie festgestellt werden konnte.

Dreyer (Köln).

Digitized by Google

36) **R. Kutner.** Eine neue Methode, den Harn jeder einzelnen Niere getrennt aufzufangen. (Vorläufige Mitteilung.)

(Zeitschrift für ärztliche Fortbildung 1908. Nr. 17.)

An der Spitze des Blasenspiegels münden zwei Kanäle, und zwar trichterförmig nach innen ein Zentralkanal und ihn überall umgrenzend ein peripherer Ringkanal. Die Harnleitermündung wird mit der Spitze des Instruments so bedeckt, daß der austretende Harn durch den Zentralkanal abfließen kann. Die umgebende Blasenwand wird mittels Luftpumpe an den peripheren Ringkanal angesogen, und so ein sicherer Abschluß nach der Blase zu geschaffen.

Das Verfahren hat sich am Lebenden (zunächst bei Frauen) bereits gut bewährt. Eine Infektion des Harnleiters oder der Niere oder ein Vorbeifließen des Urins wie beim Harnleiterkatheterismus ist ausgeschlossen.

Gutzeit (Neidenburg).

37) **G. Berg.** Zum gegenwärtigen Standpunkt der Nierendiagnostik und Nierentherapie.

(Med. Klinik 1908. p. 1333.)

Krankheitsgeschichte einer operierten tuberkulösen Pyonephrose. — Die Ergebnisse der gleich bedeutenden Untersuchungsverfahren, der Chromocystoskopie und der Phloridzinprobe, stimmen bei schweren Nierenveränderungen überein, weichen aber bei leichteren Erkrankungen öfter voneinander ab. Eine Störung der Nierentätigkeit durch Phloridzin- oder Methylenblauverabreichung konnte B. nicht feststellen. Die Bestimmung des Harnstoffes und der Chloride bringt nur vergleichsweise verwertbare Ergebnisse. Dagegen leistete mehrfach die Ophthalmoreaktion wertvolle Dienste. Nicht völlig zuverlässig erwies sich die Prüfung der molekularen Dichte des Harns und des Blutes. Der Harnleiterkatheterismus wird lebhaft empfohlen.

Von 8 nicht operierten, an Harntuberkulose Leidenden starben 6 im Laufe von 1—2 Jahren; vom 7. fehlt eine Nachricht; die 8. Kranke lebt. 2 Kranke wurden operiert und leben. Die Frühzeichen des Leidens und die Behandlungsgrundsätze sind erörtert.

Georg Schmidt (Berlin).

38) **Hamilton.** An apparatus for the intermittent postoperative drainage of the bladder.

(Journ. of the amer. med. assoc. Vol. L. Nr. 12.)

Beschreibung und Abbildung eines Apparates, der dazu dienen soll, bei suprapubischer und perinealer Cystostomie sowie auch bei Empyemen eine Entleerung der betreffenden Hohlräume zu bewerkstelligen. Es ist im wesentlichen das Prinzip der Wasserstrahlluftpumpe. Dem Verf. hat sich der Aparat gut bewährt.

W. v. Brunn (Rostock).

39) **I. Levin** (New York). Renal pyuria without apparent lesions in the kidney.

(New York med. journ. 1908. Juli 18.)

L. beschreibt zwei Fälle von Pyurie, bei denen er die Nephrotomie ausführte, aber nicht, wie er erwartet hatte, Abszesse oder Ulzerationen im Nierenbecken fand, sondern nur eine vergrößerte Stauungsniere. Er nähte die Nieren mittels durchgreifender Nähte. Beide Fälle wurden geheilt. L. ist der Ansicht, daß es sich um einseitige Nephritis gehandelt habe. Er schließt aus dem Befunde, daß Leukocyten aus den Kapillaren direkt in die Nierenkanälchen übertreten können.

H. Bucholz (Boston).

40) **E. Loumeau.** Tuberculose rénale primitive à formes clinique et anatomique très particulières.

(Ann. des malad. des org. gén.-urin. 1908. XXVI, 13.)

Sehr interessante Krankengeschichte einer 33jährigen Frau, die vor 5 Jahren an Lungentuberkulose mit Bluthusten erkrankte, der sich dann 1 Jahr später

Digitized by Google

heftigste, paroxysmusartige Schmerzen der rechten Seite anschlossen, die auf die rechte Niere als Ausgangspunkt hinwiesen, um so mehr, als der Urin Tuberkelbazillen enthielt. Während die Lungenerscheinungen allmählich zurückgingen, steigerten sich die Schmerzen zu einer unerträglichen Höhe. Sie traten ganz unregelmäßig auf, im Durchschnitt alle 14 Tage und hielten 1—4 Stunden an. In den Zeiten zwischen den Schmerzanfällen vollkommene Euphorie. Urin niemals bluthaltig. Da die Untersuchung eine normale Funktion der linken Niere ergab, wurde die rechte Niere exstirpiert. Heilung. Vollkommenes Ausbleiben der Schmerzanfälle. Anatomisch fand sich an dem exstirpierten Organ eine diffuse Sklerose; die disseminierten tuberkellösen Herde waren von einem Bindegewebswall umgeben, so daß man von einer beginnenden Heilung der Nierentuberkulose hätte sprechen können (sklerosierende oder atrophische Form der Nierentuberkulose). Die eigentümlichen paroxysmusartigen Schmerzanfälle — forme douloureuse paroxystique de la tuberculose rénale — erklärt Verf. durch zeitweise auftretende Kongestionen in der von einer festen, unnachgiebigen Bindegewebskapsel eingehüllten Niere. **Paul Wagner** (Leipzig).

41) **Alessandri.** Può la tubercolosi renale guarire colla sola nefrotomia?

(Bull. della R. accad. med. di Roma anno XXXII. p. 360.)

Nachdem A. die im Titel gestellte Frage an der Hand der Literatur besprochen hat, referiert er folgenden Fall: 32jähriger Mann mit linksseitiger Pyonephrose wird mit Nephrotomie behandelt. Nach anfänglicher Besserung allmähliche Verschlechterung des lokalen und allgemeinen Befindens und Beginn von Symptomen rechtsseitiger Pyonephrose. Daher erneute Erweiterung und Revision der linksseitigen Wunde und sofortige rechtsseitige Nephrotomie, wo Tuberkulose nachgewiesen wurde. Rasche lokale Heilung und Hebung des Allgemeinbefindens. A. bespricht die Bedeutung pyogener Komplikationen bei Tuberkulose und die Möglichkeit einer Spontanheilung der letzteren, wofern die komplizierenden Eiterungen beseitigt werden. Er tritt daher für die konservative Therapie bei Tuberkulose wichtiger Organe ein, die man nicht leichten Mutes opfern solle.

A. Most (Breslau).

42) **Berg.** Malignant hypernephroma of the kidney — its clinical course, diagnosis and treatment.

(Mount Sinai hospital reports Vol. V. 1907.)

Von 1898 bis Januar 1907 wurden im Hospital 21 Fälle von Hypernephroma renis behandelt; da im ganzen 25 Nierengeschwülste behandelt wurden, machten die Hypernephrome 87,5% aller Nierengeschwülste aus. 14 Fälle betrafen Männer, 7 Frauen, alles Erwachsene vom 2.—5. Dezennium des Lebens.

Das erste Symptom war in der Mehrzahl der Fälle heftiger Schmerz in der befallenen Körperseite, später kam es zu Hämaturie; doch werden auch Fälle beobachtet, in denen weder das eine noch das andere eintritt, sondern wo Pat. nur wegen zunehmenden Kräfteverfalls zum Arzt kommt. In der Hälfte aller Fälle ist eine fühlbare Geschwulst vorhanden.

Metastasen treten vor allem in den Lungen auf; ferner wurden sie beobachtet im Mesenterium des Dünndarmes, in Lunge und Leber, in den Eierstöcken, den Knochen.

Die Diagnose ergibt sich aus den Symptomen; doch versäume man niemals, in Fällen von Kräfteverfall ohne erkennbare Ursache den Harn auf rote Blutkörperchen zu untersuchen und durch Harnleiterkatheterismus die befallene Seite sicherzustellen.

Die Behandlung ist, wenn noch möglich, operativ. Die Resultate sind sehr wenig ermutigend. Nur einer von den 20 operierten Pat. lebte noch 2 Jahre nach der Operation frei von Rezidiv oder Metastase. Vier starben unmittelbar nach der Operation, alle anderen sehr bald oder doch relativ kurze Zeit nachher an Rezidiven oder Metastasen. **W. v. Brunn** (Rostock).

Digitized by Google

43) **A. Damski.** Cas d'un kyste des vésicules séminales.

(Ann. des malad. des org. génito-urin. Bd. XXVI. Hft. 13.)

45jähriger Mann mit außerordentlich großer, von den Samenbläschen ausgehender Cyste, die als große, glatte, ziemlich harte Geschwulst im linken Hypogastrium und auch vom Mastdarm aus unmittelbar oberhalb der normalen, eher etwas verkleinerten Prostata zu fühlen war. Keinerlei Symptome von seiten des Urogenitalapparates; dagegen starkes Hemmnis bei der Stuhlentleerung und kolikartige Schmerzen im direkten Anschluß an dieselbe. Mastdarm und Blase ohne Besonderheiten. Punktionen der Cyste vom Mastdarm aus brachten nur vorübergehenden Erfolg. Weitere Untersuchungen machten es wahrscheinlich, daß es sich um eine vom Becken ausgehende bösartige Geschwulst handelte, die durch Kompression zu Stauung und cystöser Dehnung der Samenblasen geführt hatte. Eröffnung der Cyste vom Mastdarm aus brachte vorübergehend Besserung. Wegen beginnender Darmverschlußerscheinungen Anlegen eines Kunstafters. Nochmalige Punktion der Cyste. Die trübe, schleimige Flüssigkeit riecht deutlich nach Sperma und enthält normal gebildete Spermatozoen. Der Kranke verließ gebessert das Hospital. **Paul Wagner** (Leipzig).

44) **Beardsley.** Epididymitis and orchitis complicating typhoid.

(Journ. of the amer. med. assoc. Vol. L. Nr. 13.)

Vier Fälle von Epididymitis und Orchitis im unmittelbaren Zusammenhang mit Typhus, und zwar in der Regel alsbald nach der Entfieberung; in zwei Fällen bestand zugleich Phlebitis in den Oberschenkelhautvenen. In allen Fällen spontaner Rückgang der Schwellung; doch war noch nach Monaten eine Verhärtung in der Epididymis zu fühlen. **W. v. Brunn** (Rostock).

45) **H. Mohr** (Bielefeld). Bemerkungen zur Behandlung der Hydrokele.

(Münchener med. Wochenschrift 1908. Nr. 32.)

Nach dem Vorgang anderer Chirurgen hat M. in zwei Fällen umfangreicher Hydrokele Adrenalineinspritzungen (2 ccm einer Lösung 1 : 5000) in den entleerten Sack vorgenommen, danach zwar keine völlige Heilung, aber wesentliche Verlangsamung der Wiederansammlung der Flüssigkeit, geringe Schmerzhaftigkeit und Reaktion beobachtet. In zwei weiteren Fällen operierte Verf. nach der Klappschen Methode unter regionärer Anästhesie und ambulant. Der gespaltene Hydrokelensack wurde aus der Hautwunde hervorgekrempelt und durch feine Seidennähte zusammengerafft. Heilung ohne irgendwelche Komplikationen (Hämatombildung im Hodensack, Funktionsstörungen des Hodens). **Kramer** (Glogau).

46) **C. Viscontini.** Due casi di epitelioma primitivo della vulva.

(Gazz. degli ospedali e delle clin. 1908. Nr. 107.)

Der eine der beiden beobachteten Fälle von primärem Karzinom der Vulva, ein Cancroid, ging von einer ausgedehnten Leukoplakie der Vulva aus.

Dreyer (Köln).

Berichtigung. In Nr. 42 p. 1237, Ref. 13, Z. 17 v. o. muß es statt »ohne Darmverschluß« heißen »beim Darmverschluß«.

Originalmitteilungen, Monographien und Sonderdrucke wolle man an *Prof. E. Richter* in Breslau (Kaiser Wilhelmstraße 115), oder an die Verlagshandlung *Johann Ambrosius Barth* in Leipzig einsenden.

Für die Redaktion verantwortlich: Geh. Med.-Rat Prof. Dr. E. Richter in Breslau.
Druck von Breitkopf & Härtel in Leipzig.

Digitized by Google

Zentralblatt für Chirurgie

herausgegeben von

K. GARRÈ, in Bonn, F. KÖNIG, in Berlin, E. RICHTER, in Breslau.

35. Jahrgang.

VERLAG von JOHANN AMBROSIUS BARTH in LEIPZIG.

Nr. 46. Sonnabend, den 14. November 1908.

Inhalt.

1) **Haeberlin**, Tumor und Diathese. — 2) **Antico**, 3) **Pfahler**, Wirkung von Röntgenstrahlen. — 4) **Paton** und **Lindsay**, Chloroformspätwirkung. — 5) **Kraupa**, Synthetisches Suprarenin. — 6) **Quadrio**, 7) **Vautrin**, 8) **Desjardins**, Zur Pankreaschirurgie. — 9) **Suter**, Harnröhrendivertikel. — 10) **Cholzoff**, Harnröhrenresektion. — 11) **Alexander**, Zur Prostatachirurgie. — 12) **Kusnetzky**, Experimentelle Polyurie. — 13) **Seelig**, Phloridzinglykosurie und Indigkarmininjektionen. — 14) **Martini**, Zur Chirurgie des Hodens. — 15) **Cullen**, Adenomyom des Uterus.

16) Naturforscherversammlung: a. **Sauerbruch** und **Heyde**, Künstliche Vereinigung von Warmblütern. — b. **Fabian**, Blutuntersuchungen zu chirurgischer Diagnostik. — c. **Esser**, Blut- und Knochenmarksveränderungen bei Ernährungsschäden. — d. **Stich**, Gefäß- und Organtransplantationen. — e. **Fischer** und **Schmieden**, Gefäßoperationen. — f. **Capelle**, Gefäß- und Organtransplantationen. — g. **Ribbert**, Schilddrüsentransplantation. — h. **Ribbert**, Regenerationsfähigkeit epithelialer Gewebe. — i. **v. Lichtenberg** und **Müller**, Postoperatives Verhalten der Lungen und des Herzens. — k. **Wright**, Vaccinetherapie. — l. **Kleinsorgen**, Fett als Heilmittel. — m. **Zeller**, Wiederbelebung. — n. **Kienböck**, o. **Gocht**, Wirkung von Röntgenstrahlen. — p. **Zur Verth**, Narkose bei künstlich verkleinertem Kreislauf. — q. **Kausch**, Instrument zur Lumbalpunktion. — r. **Kuhn**, Sterilcatgut. — s. **Kuznitzky**, Bubonenbehandlung.

17) **Leary**, Seruminjektionen bei Blutungen. — 18) **André**, Chloroform. — 19) **Barker**, 20) **Hardouin**, Spinalanästhesie. — 21) **Henis**, Tetanus. — 22) **Haret**, 23) **Geyser**, Wirkung von Röntgenstrahlen. — 24) **Wickham** und **Degrais**, Radium gegen Hauttuberkulose. — 25) **Mc Laren**, Lebersyphilis. — 26) **Parlavecchio**, Gallenblasensarkom. — 27) **Gerschuni**, 28) **Goblet**, Pankreasverletzungen. — 29) **Fasano**, 30) **Magenau**, Pankreatitis. — 31) **Hasbrouck**, Netzcyste. — 32) **Ehler**, Mesenterialdermoid. — 33) **Heller**, Mißbildung des Penis. — 34) **Kaufmann**, Harnröhrenendoskop. — 35) **Olivier** und **Clunet**, Harnröhrenepitheliom. — 36) **Jooss**, Prostatamassage. — 37) **Frank**, Cystoskop. — 38) **Eising**, Prävesikaler Abszeß. — 39) **Ruppauner**, Cystitis emphysematosa. — 40) **Brongersma**, Cysten in der Harnblase. — 41) **Hagner**, Hämaturie. — 42) **Walsh**, Nierentuberkulose. — 43) **Kay**, Fibrolipom des Beckens. — 44) **Ransohoff**, Thrombose von Samenstrangvenen. — 45) **Schmeel**, Metastasierendes Hodenteratom. — 46) **Crowe** und **Wynn**, Vaccinebehandlung puerperaler Sepsis. — 47) **Arnavielche**, 48) **Wendler**, Blitzverletzungen. — 49) **Scheel**, Schrapnellverletzungen. — 50) **Friedrich**, Reflexlichtbeleuchtung. — 51) **Bryant**, Knochenbohrer.

1) C. Haeberlin (Nauheim). Tumor und Diathese.

(Frankfurter Zeitschrift für Pathologie Bd. II. Hft. 2 u. 3.)

In der sehr lesenswerten Arbeit weist H. zunächst auf die von dem kürzlich verstorbenen Eugen Albrecht immer wieder betonte Notwendigkeit hin, über die Gesetze des normalen Wachstum Klarheit zu gewinnen, bevor wir an die Erklärung der Geschwülste herangehen. Selbst die Entdeckung eines spezifischen parasitären Erregers würde unsere Erkenntnis von dem Wesen der Geschwülste nicht wesentlich fördern; denn nicht der Parasit baut die Geschwulst auf, sondern der Körper, vielleicht unter dem Einfluß eines Parasiten. Wir kennen heute noch nicht die Momente, welche die verschiedene Struktur der Lepraknoten und des Tuberkels bedingen, trotzdem uns die Erreger so gut bekannt sind.

Digitized by Google

Entwicklungsmechanische und biologische Gesichtspunkte verdienen bei der Behandlung des Geschwulstproblems mehr Beachtung, als bakteriologische.

Im folgenden werden dann sehr interessante, bisher noch zu wenig beachtete Analogien und Ähnlichkeiten zwischen Geschwulstbildungen und Stoffwechselerkrankungen aufgestellt und beleuchtet. Es können nur einige Vergleichsmomente kurz erwähnt werden.

Lipom und pathologische Fettsucht: die Fettaufspeicherung kann nicht durch luxuriierende Nahrungsaufnahme allein erklärt werden. Die Fettzelle hat ihre spezifische Fähigkeit, Brennmaterial für den Körperhaushalt abzugeben, verloren.

Wachstum und Alter: Mit dem Abnehmen vitaler Funktionen im Alter geht eine Zunahme der Geschwulstbildungen und Stoffwechselerkrankungen einher. Die Geschwulstbildung findet statt, da gewisse Hemmungen (v. Dungern, Werner) weggefallen sind, die es bisher der Zelle unmöglich machten, zu geschwulstartigem Wachstum vorzuschreiten.

Beim Diabetes fällt in leichten Fällen die glykogene Funktion der Leberzelle, in schweren die Fähigkeit der gesamten Körperzellen, die Dextrose zu verbrennen, aus.

Geschwulstbildung und Stoffwechselerkrankung müssen also aus ähnlichen Vorgängen, nämlich dem Ausfall gewisser Zellfunktionen, erklärt werden. Hierfür spricht auch ihre häufige Kombination bei demselben Individuum und in manchen Familien. **Trappe** (Breslau).

---

2) **Antico.** Ricerche intorno all azione dei raggi Röntgen sul sisterna neuro-musculare.

(Nuova Rivista clinico-terapeutica 1908. XI, 8.)

Zur Ergänzung der Arbeit Imperato's untersucht A. den Einfluß der Röntgenstrahlen auf die Reflexerregbarkeit und die verschiedenen Gefühlsqualitäten. Es fand sich, daß die Röntgenbestrahlung die Muskelreflexerregbarkeit viel weniger beeinflußt als die willkürliche Muskulatur, was Verf. damit erklärt, daß die willkürliche Muskulatur wesentlich von Nerven beeinflußt wird, die vor allem durch die Röntgenstrahlen erregt werden. Von viel größerer Bedeutung sind die genannten Strahlen für die Sensibilität, die eben auch eine nervöse Funktion ist. Die Intensität der Wirkung richtet sich nach der Art der Applikation der Strahlen. Den stärksten Einfluß hat die Bestrahlung des Großhirns, die dagegen für die Muskelreflexerregbarkeit fast ohne Wirkung ist; in zweiter Linie kommt die Bestrahlung der Haut, während die Bestrahlung des Rückenmarkes ohne jeden Einfluß auf die Sensibilität ist. Bezüglich der Wirkung auf die einzelnen Gefühlsqualitäten muß erwähnt werden, daß vorzugsweise die taktile Sensibilität gesteigert wird; an zweiter Stelle wird die Schmerzempfindung, dann die Muskelsensibilität und das Gefühl der Schwere beeinflußt, die Temperaturempfindung ließ keinen deutlichen Einfluß erkennen, was Verf. auf die Schwierigkeiten der Messung zurückführt.

Digitized by Google

Die Gesamtergebnisse seiner und Imperato's Untersuchungen faßt A. dahin zusammen, daß durch die Röntgenstrahlen eine Funktionsbesserung des Nervengewebes zustande kommt, die therapeutisch wohl verwertet werden könne. **Strauss** (Nürnberg).

3) **G. E. Pfahler.** The treatment of sarcoma by means of the Roentgen rays.

(Therapeutic gazette 1908. Juli 15.)

Mitteilung von 29 mittels Röntgenstrahlen behandelten Sarkomfällen. 15 Kranke sind genesen (?).

Verf. will auch bei operativen Fällen im Anschluß an die Operation eine Röntgenbehandlung eingeleitet wissen. Die Zahl der Röntgenbestrahlungen richtet sich nach der Eigentümlichkeit des Falles; im Durchschnitt werden 20 Sitzungen genügen. In inoperablen Fällen, oder wenn die Kranken einen operativen Eingriff verweigern, gibt die Röntgenbehandlung unzweifelhaft die größten Aussichten auf Genesung: 25—50% (!). Macht die Genesung unter der Röntgenbehandlung nur sehr langsame Fortschritte, so kann man zur Unterstützung noch Injektionen mit Coley's Toxinen machen. Vorbedingung für ein günstiges Resultat ist eine gute Technik. (Nach den in Deutschland gemachten Erfahrungen können wir den Optimismus des Verf.s keineswegs teilen. Ref.) **Paul Wagner** (Leipzig).

4) **N. Paton and D. Lindsay.** On the action of chloroform administered by different channels.

(Brit. med. journ. 1908. Juli 25.)

Die Verff. versuchten die Frage der Spätgiftwirkung des Chloroforms im Tierexperiment zu lösen durch ausgedehnte Stoffwechselversuche. Schwere Giftwirkung zeigte sich besonders nach Einverleibung vom Magen und vom Unterhautfettgewebe aus, während sie nach Einatmung ganz gering war. Die Ursache für diesen großen Unterschied fanden Verff. in der überaus schnellen Ausscheidung des Chloroforms aus dem Blute nach der Einatmung gegenüber der Ausscheidungszeit bei Einverleibung des Chloroforms vom Magen oder vom Unterhautfettgewebe aus. Die Dosis spielt dabei eine nur geringe Rolle. So erklärt sich die Seltenheit der Spätgiftwirkung des Chloroforms bei der üblichen Narkose. **Weber** (Dresden).

5) **E. Kraupa.** Untersuchung über das synthetische Suprarenin.

(Med. Klinik 1908. p. 1374.)

K. träufelte das Höchster synthetische Suprarenin in den Bindehautsack Gesunder, spritzte es unter die Haut, um Blutleere des Unterhautzellgewebes zu erzielen, untersuchte das Verhalten des Mittels im Vergleiche mit dem anderer Mittel gegenüber der Sterilisation, bei

Digitized by Google

längerem Offenstehen der Lösung, und prüfte endlich ihre Keimfreiheit. Ihre Wirksamkeit wird auch durch $^1/_2$stündiges Kochen nicht vermindert. Nach 8tägigem Offenstehenlassen wurde schwache Verfärbung, aber keine Abnahme der anämisierenden Kraft bemerkt. Das Mittel ist ferner, ebenso wie die anderen erprobten Nebennierenerzeugnisse, keimfrei, wobei überdies ein Zusatz eines Antiseptikums keimhemmende Wirkung entfaltet, die aber nur dann hinreicht, wenn die Zahl der etwa in die Lösung gelangten Keime gering ist.

Somit unterscheidet sich das synthetische Suprarenin von den durch Organauszug gewonnenen Stoffen nur durch den geringeren Preis.

Georg Schmidt (Berlin).

---

6) **R. G. Quadrio.** Contributo alla studio clinico del carcinome primitivo della testa del pancreas.

(Malpighi, Gaz. med. di Roma 1908. August 1.)

Aus dieser, auf dem Material der Baccelli'schen Klinik fußenden, die Semiologie und Diagnostik des Pankreaskarzinoms behandelnden Studie seien folgende Punkte herausgehoben: Der Pankreaskopf ist in ca. 80% der Fälle betroffen; die Verschiedenheit des Sitzes der Neubildung bedingt Verschiedenheiten des klinischen Bildes. Charakteristisch sind meist andauernde, seltener zeitweise neuralgiforme Schmerzanfälle, die am meisten tabischen Krisen ähneln und in gleicher Weise keiner anderen Bauchgeschwulst eigen sind. Kompression des Pylorus führt zu Stenosenerscheinungen des Magens, solche des Dünndarmes zu unvollständigem Darmverschluß mit meist deutlichem Meteorismus, Kompression der V. cava et portae zu Ascites, Ödem der Beine, Erweiterung der Subkutanvenen.

Diagnostische Leitkriterien sind: schneller, ununterbrochener und sich verschlimmernder Krankheitsverlauf; frühzeitige und auffallende Anämie; Kachexie; Hypothermie; Dilatation der Gallenblase ohne Lebervergrößerung (dabei infolge Choledochuskompression universeller, meist sehr hochgradiger Ikterus, der nur fehlt, wenn der Choledochus an der Drüse vorbei-, nicht durch sie hindurchläuft); rapide Abnahme der Muskelkraft; Symptome fehlender Pankreaswirkung: Steatorrhöe (während normalerweise 95% der eingeführten Nahrungsfette ausgenutzt werden, fällt der Ausnutzungswert — namentlich bei gleichzeitiger Gallenretention — auf 60—40%); Hyposteatolyse (der Gehalt des Kotes an Neutralfetten sinkt unter 75%, den Normalwert, in zwei Fällen des Verf.s auf 50—40%); quantitative Bestimmung der Ausnutzungswerte der Eiweißkörper und Kohlehydrate führt dagegen zu keinem konstanten und eindeutigen Resultat; alimentäre, seltener spontane Glykosurie (in letzterem Fall ist meist der größte Teil der Drüse zerstört oder das Karzinom mit Sklerose oder Cirrhose im Restteile des Organes kombiniert); Löwi'sche Reaktion (Mydriasis pupillae nach Einträufelung von Adrenalin in den Bindehautsack). Alle übrigen Symptome sind wechselnd und inkonstant.

K. Henschen (Tübingen).

Digitized by Google

7) **Vautrin.** Traitement de la pancréatite chronique compliqée d'oblitération du cholédoque.

(Revue de chir. XXVIII. année. Nr. 5.)

Wohl häufig, aber durchaus nicht immer ist die chronische Pankreasentzündung eine Folge der Gallensteinkrankheit. Sitzt der Stein in der Ampulle, so ist die Stauung im pankreatischen Gange die leicht begreifliche Ursache der gleichzeitig vorhandenen Bauchspeicheldrüsenentzündung, besonders wenn zugleich der Dünndarm verlegt oder verengt ist. Bei Steinbildung in den oberen Gallenwegen entsteht die Pankreasentzündung mehr mittelbar, indem durch die Acholie des Darmes die Virulenz der Darmflora gesteigert wird. Sehr oft werden aber die Ausführungsgänge beider Drüsen unabhängig voneinander vom Darm aufsteigend infiziert mit qualitativ (Steinbildung, Sklerose) und quantitativ verschiedenem Erfolge. Das überwiegende Befallensein des Pankreaskopfes ist der beste Beweis für die Häufigkeit dieser aufsteigenden Infektion. Daneben kann sie aber auch auf dem Blutwege, z. B. bei Typhus, akuten Exanthemen, Parotitis, Pyämie, Osteomyelitis oder nach vorausgegangenen Verletzungen der Drüse, sowie durch Fortleitung von der näheren und weiteren Umgebung (Ulcus ventriculi und duodeni, subhepatische und peripankreatische Exsudate und Lymphdrüsenschwellungen) vermittelt werden.

Die chirurgische Behandlung wird je nach der Ursache und dem Stadium (entzündliche Schwellung oder Schrumpfung) verschieden sein. Der gleichzeitig erforderliche Eingriff am Gallensystem beeinflußt die Pankreasentzündung um so günstiger, wenn er mit Drainage des Hepaticus bzw. Choledochus und des Raumes unter der Leber verbunden ist und je näher dem Pankreas er vorgenommen wird. In Fällen rein entzündlicher Schwellung genügt oft die einfache Laparotomie. Anders, wenn der intrapankreatische Teil des Choledochus von dem narbig geschrumpften Pankreasgewebe komprimiert wird. Die Entzündung und der Ikterus gehen dann oft nur nach Ablösung des Duodenum und Pankreaskopfes und Drainage des so geschaffenen Raumes zurück. Wesentlich früher wird der Choledochus wegsam, wenn noch der ihn einzwängende Pankreasring an der Hinterseite mit dem Thermokauter in der Verlaufsrichtung des Gallenganges gespalten wird; er ist etwa 3—4 mm dick und bei vorgeschrittener Sklerose sehr gefäßarm. Unter Umständen muß sogar zur Hepatiko- bzw. Choledochoenterostomie gegriffen werden. **Gutzeit** (Neidenburg).

---

8) **Desjardins.** Technique de la pancréatectomie.

(Revue de chir. XXVII. année. Nr. 6.)

Zu einer gänzlichen Ausrottung der Bauchspeicheldrüse hält sich D. nach dem heutigen Stande der physiologischen Bewertung des Organes nicht für berechtigt. Die öfter in Frage kommende Abtragung des ganzen Kopfes ist, weil die auch das Duodenum ernährenden Artt. pancreatico-duodenales dabei unterbunden werden, von Gangrän des

Digitized by Google

Duodenum gefolgt und daher ohne Duodenektomie nicht statthaft. Letztere ist auch wegen der Miterkrankung der retroduodenalen Lymphdrüsen bei vielen Pankreasleiden, besonders beim Krebs, nicht zu umgehen.

Für die gleichzeitige Exstirpation von Duodenum und Bauchspeicheldrüse hat nun D. bis in alle Einzelheiten ein Verfahren ausgearbeitet, das er wiederholt an der Leiche ausführte und an der Hand von acht erläuternden Abbildungen eingehend beschreibt. Das Bauchfell wird 2 cm vom rechten Rande des absteigenden Duodenum und ihm parallel eingeschnitten; alsdann werden Duodenum und Pankreas stumpf von der Unterlage (Pfortader und Hohlvene!) bis fast zur Mittellinie abgelöst, worauf sie sich vor die Bauchwunde ziehen und genau untersuchen lassen. Das Duodenum wird zwischen je zwei Klemmen am Pylorus und am Anfangsteil des Jejunum, der Choledochus, wenn erweitert, tief unten, sonst am Cysticus abgetragen. Das Pankreas wird im Körper (nicht im Halse) nur wenig rechts von der Mittellinie durchtrennt, um die von ihm und dem Duodenum abgelösten Vasa mesenterica sup. und die Art. colica media sicher zu schonen. Zur Blutstillung am Pankreas genügen nach vorheriger Unterbindung der Hauptgefäße — Artt. pancreatico-duodenalis sup. et infer., Äste der Art. splenica und gastroepiploica dextra — Massenligaturen, wenn nötig nach Anlegung einer Quetschklemme. Die Schnittfläche des Jejunum wird terminal durch Knopfanastomose mit dem Magen verbunden; etwas unterhalb dieser Verbindung werden pankreatischer Gang und Choledochus, wenn sie weit genug sind, mittels Boari'scher Knöpfe dem Jejunum seitlich in gleicher Höhe eingepflanzt.

Ist der Ausführungsgang des Pankreas zu eng, um eine Anastomose zu gestatten, so durchtrennt D. 30 cm unterhalb der ersten Schnittstelle das Jejunum nochmals. Das rechte Ende des auf diese Weise ausgeschalteten Darmstückes verbindet er mit der Gallenblase, das linke wird auf den Pankreasstumpf gezogen und mit seinem Rande durch fortlaufende Naht an ihn fixiert, während das anale Ende des zweiten Jejunumschnittes terminal mit dem Magen und seitlich mit der Mitte des ausgeschalteten Stückes anastomosiert wird. Auf diese Weise mischen sich Pankreassaft und Galle, bevor sie in den Darm gelangen. Unter Umständen ist es ratsam, zunächst eine Y-förmige Gastrojejunostomie zu machen und den Rest der einzeitig etwas langwährenden Operation in einer zweiten Sitzung zu erledigen.

Gutzeit (Neidenburg).

9) **F. Suter.** Ein Beitrag zur Histologie und Genese der kongenitalen Divertikel der männlichen Harnröhre.

(v. Langenbeck's Archiv Bd. LXXXVII. Hft. 1.)

S. hatte Gelegenheit, ein kongenitales Divertikel der männlichen Harnröhre zu operieren und mikroskopisch zu untersuchen. Er ist auf Grund seines Befundes wie der aus der Literatur gesammelten

Digitized by Google

Fälle der Ansicht, daß die angeborenen Harnröhrendivertikel sich durch ihren histologischen Bau in der Wand auszeichnen. Die letztere ist mit einer epidermoidalen Innenhaut ausgekleidet und besitzt keinerlei spongiöses Gewebe. Eine Kritik der histologischen Befunde ergibt ferner, daß es sich bei ihnen nicht um einfache Ausstülpungen der Harnröhrenwand handelt, sondern daß sie als mit der Harnröhre kommunizierende epidermoidale Taschen aufzufassen sind. Was die Atiologie und Genese dieser Divertikel anlangt, so muß wohl das abnorme Bestehenbleiben eines mit der Harnröhre kommunizierenden Teiles der Genitalrinne angenommen werden. Dieser Teil wächst sich zu einer Tasche mit epidermoidaler Auskleidung aus. Durch die Ansammlung von Urin in ihr werden früher oder später Beschwerden verursacht, die, wie in dem Falle des Verf.s, operative Beseitigung verlangen.

E. Siegel (Frankfurt a. M.).

---

10) **Cholzoff** (Petersburg). Die Radikalbehandlung der Harnröhrenverengerungen durch Resektion der verengten Stelle.

(Zeitschrift für Urologie Bd. II. Hft. 7.)

Verf. empfiehlt die chirurgische Behandlung der Harnröhrenstrikturen, »da die Palliativbehandlung die Kranken zu sogenannten ewigen Pat. macht«. Er selbst hat elf Fälle operativ behandelt; bei fünf von diesen handelte es sich um traumatische Strikturen, bei sechs um solche gonorrhoischen Ursprungs. Bei zwei Kranken mußte die Operation 2mal ausgeführt werden. — C., der früher nach Resektion der Striktur die Zirkulärnaht über einem eingeschobenen Dauerkatheter ausführte, stellt jetzt durch Anlegung einer zentralen Harnröhrenfistel mit Dauerkatheter die Zirkulärnaht ruhig und erzielt so glatte Primärheilung. Von der Resektionsstelle aus wird eine Sonde in den zentralen Harnröhrenabschnitt geführt und auf dem Sondenknopf die Urethrotomia externa zur Einlegung des Katheters vorgenommen. Bei Resektion der Pars membranacea wird der Katheter über den Damm in die Blase gelegt. Von elf Operierten wurden acht primär geheilt. Nach der Operation bleibt der Dauerkatheter bis zu 2 Wochen liegen, dann beginnt vorsichtigste Bougiebehandlung. Unvorsichtiges starkes Bougieren verdirbt den Operationserfolg. Zwei Rezidivoperationen brachten vollen Erfolg. Die bisher beobachteten Dauerresultate sind gut. Das Verfahren ist kontraindiziert bei alten dekrepiden Leuten, bei mehrfachen Strikturen und eitriger Urethritis.

Kroemer (Berlin).

---

11) **Alexander.** Contribution to the surgery of the prostate.

(Annals of surgery 1908. August.)

Verf. bespricht die Behandlung der nach Prostataexstirpation zurückgebliebenen Harnröhren-Mastdarmfistel und der Harnblaseninkontinenz. Die Methode der Operation der Harnröhren-Mastdarmfistel weicht von der bei uns üblichen nicht wesentlich ab. Bezüglich der zurückgebliebenen Harnblaseninkontinenz unterscheidet Verf. vier

Digitized by Google

Grade: 1) andauerndes Harnträufeln, 2) häufiger Urindrang, 3) zeitweiliges Harnträufeln, 4) Harnträufeln nur im Stehen. Das Leiden ist bedingt durch eine Verletzung der Fasern des M. sphincter; es tritt besonders dann ein, wenn das Dach der Urethra prostatica verletzt ist. A.'s Behandlungsmethode dieser Inkontinenz ist eine palliative, sie besteht in Folgendem. Die Blase wird mittels Katheter mit warmer Salzlösung so weit angefüllt, daß Pat. es eben noch ertragen kann, und dann die Öffnung des Katheters mit dem Finger verschlossen. Nach einigen Minuten wird der Katheter entfernt. Es wird Pat. jetzt angehalten, das Wasser noch weiter in der Blase zu lassen, was erst nach an den folgenden Tagen in derselben Weise vorgenommenen Spülungen in geringem Grade gelingt. Es wird zunächst in liegender Stellung, später im Stehen geübt, immer wird Pat. suggestiv dabei zu beeinflussen versucht. Hat er eine gewisse willkürliche Kontrolle erlangt, so muß er den Strahl beim Urinieren recht häufig unterbrechen. Die Behandlung ist mithin eine Übungstherapie.

Herhold (Brandenburg).

---

12) **P. Kusnetzky** (St. Petersburg). Über experimentelle Polyurie.

(Zeitschrift für Urologie Bd. II. Hft. 6.)

K. bringt in vorliegendem Aufsatze die Ergebnisse seiner an 18 Fällen angestellten Nachuntersuchungen der von Albarran inaugurierten Funktionsprüfung der Nieren. Letzterer stellte bekanntlich fest, daß die Ausscheidungskurven für kranke Nieren bei veränderter Wasserzufuhr oder bei künstlichem Diabetes viel geringere Schwankungen aufweisen als die gesunder Organe, d. h. nur die gesunde Niere besitzt eine breite Akkommodationsfähigkeit bei Steigerung der Aufgaben, während die kranke eine deutliche Trägheit (Torpor renalis) aufweist. K. führte in beide Harnleiter Katheter ein und kontrollierte gleichzeitig durch einen Blasenkatheter die neben den Harnleiterkathetern abfließenden Urinmengen. Bei Männern mißlang die korrekte Versuchsanordnung stets. Nur bei elf Frauen war das Vorbeifließen des Harns zu vermeiden. In diesen elf von 18 Fällen gab die experimentelle Polyurie zehnmal richtige Werte im Sinne des Albarran'schen Gesetzes. Einmal zeigte die kranke Niere (Ren mobile) die größere Schwankung. Die schwierige und für die Praxis unbrauchbare Methode lieferte also weniger gute oder doch nicht bessere Resultate als die gleichzeitig für dieselben Fälle angestellte Phloridzinprobe. K. empfiehlt daher die experimentelle Polyurie nur für die schwierigen Fälle, in welchen die anderen einfachen Methoden im Stiche lassen.

Kroemer Berlin).

Digitized by Google

13) **A. Seelig** (Königsberg i. Pr.). Bemerkungen über die Beeinflussung der Phloridzinglykosurie durch subktane Indigkarmininjektionen.

(Zeitschrift für Urologie Bd. II. Hft. 7.)

S., der ebenso wie Kapsammer beobachtet hatte, daß zuweilen bei Kombination von Phloridzin- mit Indigkarmininjektionen die Zuckerausscheidung ausblieb, während Phloridzin allein bei demselben Pat. sofort Zuckerausscheidung hervorrief, suchte die hemmenden Ursachen im Tierexperiment festzustellen. Die bei Kaninchen vorgenommenen zahlreichen Experimente ergaben die gleichen, vom Menschen her bekannten, wechselnden Resultate, bei gleicher Versuchsanordnung bald blauen Urin ohne Zuckergehalt, bald blauen zuckerhaltigen Urin, ohne daß die Untersuchung der Nieren eine Aufklärung geben konnte. Nahrung, Urinreaktion, Stärke der Diurese spielten keine Rolle. Im Reagensglase konnte eine direkte gegenseitige Beeinflussung beider Medikamente bzw. des Farbstoffes und des Zuckers nicht nachgewiesen werden. — Bei der Kombination beider Versuche empfiehlt es sich, das Phloridzin früher als das Indigkarmin zu injizieren, wenn man seiner Wirkung sicher sein will. S. glaubt, daß Phloridzin an der gleichen Stelle im Nierenapparat zur Wirkung gelangt als das Indigkarmin — nämlich in den gewundenen Kanälchen.

Kroemer (Berlin).

---

14) **E. Martini** (Turin). Experimenteller Beitrag zum Studium der Chirurgie des Hodens.

(Zeitschrift für Urologie Bd. II. Hft. 4—8.)

M. stellte sich zunächst zur Aufgabe die Erforschung der physiologischen Bedingungen, unter welchen die Durchgängigkeit der Samenausfuhrwege ermöglicht wird, wenn das Vas deferens oder der Nebenhoden eine Kontinuitätstrennung erlitten haben. Die Enden des durchschnittenen Vas deferens wurden bei Hunden wieder vereinigt, und zwar End-zu-End. Diese Termino-Terminalanastomose übte Verf. nach drei Methoden:

a. mittels gewöhnlicher Zirkulärnaht,

b. mittels Naht und Einlegung eines 3 cm langen Magnesiumstützfadens,

c. mittels Naht und Einlegung eines 7 cm langen Silberstützfadens, der 3 cm weit von der Naht durch die Wand des Vas deferens hervortrat und unter der Haut befestigt wurde.

Während das Verfahren a und b eine Obliteration nicht verhindern konnte, erzielte M. durch den Silberstützfaden in der Lichtung des Vas deferens, wenn der letztere erst am 10. Tage nach der Operation entfernt wurde, eine Restitutio ad integrum mit offenem Kanal.

In einer folgenden Versuchsreihe erstrebte M. eine Einpflanzung des Vas deferens in den Nebenhoden (Vaso-Epididymostomie) und in den Hoden selbst (Vaso-Didymostomie). Das gespaltene Vas deferens

Digitized by Google

wurde in das Parenchym des Nebenhodens versenkt und mit Albuginea gedeckt (Termino-Lateralanastomose). Ebenso versuchte M. die Einpflanzung des Vas deferens in das Rete testis nach Resektion des Nebenhodens (Verfahren nach Bogolyubow), endlich die Adaption des Vas deferens nach Scaduto an die Spitzen der Ausführkegel ohne Verletzung des Rete testis. Die Kontrolluntersuchungen am später herausgenommenen Organ erstreckten sich — neben der Feststellung von Spermatozoen im Vas deferens — auf die mikroskopische Serienuntersuchung der Einpflanzungsstelle. Verwertet wurden bei der Beurteilung nur einwandsfreie Fälle, so z. B. von neun Fällen versuchter Vaso-Epididymostomie nur sechs. Von letzteren zeigte nur ein einziger eine wahre, funktionierende Anastomose. Die Einpflanzung des Vas deferens in den Hoden verursachte stets einen Verschluß des Ganges, verbunden mit schweren Veränderung der Samenzellen infolge der Verletzung trophoneurotischer Fasern. Der Versuch einer Anastomose hat also nur Aussicht bei möglichst geringem Operationstrauma und bei unversehrtem Hoden.

Drittens stellte M. eine Versuchsreihe an, welche nach Durchtrennung des Vas deferens der einen Seite den Samenprodukten des abgelösten Hodens durch Hoden und Vas deferens der anderen, gesunden Seite Abfluß zu schaffen bezweckte, und zwar

a. durch Anastomose zwischen den medialen Flächen beider Hoden (Intertestikularanastomose),

b. durch Verbindung des Mediastinum testis des abgelösten Hodens mit der Basis der Lobuli auf der Seite der unversehrten Ausfuhrwege (Synorchidie).

Im Gegensatz zu früheren Experimentatoren konnte M. in keinem Fall eine Durchgängigkeit der Anfrischungsstelle für die Samenprodukte erzielen, da durch beiderseitige Wucherung des interstitiellen Bindegewebes ein die Tubuli trennendes Septum entstand. Der angepflanzte Hoden zeigte meist Stauung und Abtötung der Samenprodukte oder entzündliche Veränderungen mit Ausgang in Atrophie.

Die Intertestikularanastomose erwies sich als weniger gewebsschädigend wie die Einpflanzung des vom Nebenhoden befreiten Organes mit dem eröffneten Rete testis an die Basis der Lobuli. Diese Synorchidie schädigte das Hodengewebe beider Seiten.

Verf. rät daher für Operationen am Menschen:

1) bei Durchtrennung des Vas deferens die Termino-Terminalnaht mit stützendem Silberfaden auszuführen,

2) bei Obliteration des Nebenhodenschwanzes das Vas deferens an die gesunde Nebenhodenpartie anzupflanzen,

3) bei der Notwendigkeit, den ganzen Nebenhoden zu entfernen, auf die Vaso-Didymostomie bzw. auf die Synorchidie zu verzichten, da Durchgängigkeit der Samenausfuhrwege nicht zu erzielen sei und event. noch der gesunde Hoden Schaden leide.

In einer vierten Versuchsreihe studierte M. den Einfluß, den

Digitized by Google

Schädigungen des Vas deferens, der Tunica vaginalis, der Arterien- und Nervenversorgung auf die Hodensubstanz ausüben.

Alle Versuche wurden an ausgewachsenen Hunden ausgeführt, die möglichst unter normalen Bedingungen in Kontakt mit Hündinnen gehalten wurden. Wie oben erwähnt, wurden alle Fälle mit Störungen der Rekonvaleszenz bei der Beurteilung der Resultate ausgeschaltet.

Die isolierte Unterbindung des Vas deferens führt zum Schwund der Lichtung, zu Samenstauung und Epitheldegeneration im Hoden, die vom Zentrum nach der Peripherie fortschreitet. Nach 6—8 Monaten ist der Hoden atrophisch, und die bei der Stauung erst vergrößerte Drüse schrumpft unter die Norm zusammen. Der Nebenhoden macht die gleichen Veränderungen durch. Die Epithelgebilde entarten, das interstitielle Stroma wird relativ und absolut vermehrt, wenn die lymphatische Resorption eintritt.

Resektion des Vas deferens mit Unterbindung beider Gangenden, Unterbindung der A. spermatica und Zerstörung der Nerven macht raschere und weiter gehende Atrophie des Hodens als die einfache Unterbindung des Vas deferens.

Resektion des Nebenhodens bewirkt rasche Atrophie des Hodens bei Hyperplasie des interstitiellen Hodengewebes.

Die Unterbindung der A. spermatica und die Resektion der gröberen Nervenfasern (alle Nervenfasern isoliert zu zerstören, ist nicht möglich) ist nur von einer vorübergehenden Schädigung des samenbereitenden Hodenparenchyms gefolgt, von der sich das Organ rasch erholt. Das interstitielle Gewebe bleibt dauernd hyperplastisch.

Die Schädigung der Hüllen des Samenstranges hat keinen Einfluß auf die Hodensubstanz, solange die Heilung nicht durch Eiterungsvorgänge kompliziert wird.

Die Inzision der Tunica vaginalis testis mit Reiben beider Blätter, die Exzision der Tunica vaginalis parietalis, vor allem aber die Extraversion der Vaginalhülle schädigt die Hodensubstanz, weil durch Verödung des Vaginalraumes der Hoden fixiert und bei Schrumpfung der Kapsel gedrosselt wird. Allein die Störung ist nur vorübergehend. Nach kurzer Zeit erholt sich das Parenchym, und die Spermatogenese setzt wieder ein. Dauernde Atrophie tritt aber ein, wenn eine Infektion sich hinzugesellt.

M., der allenthalben auf die Literatur erschöpfend eingeht und ähnliche Experimente anderer Forscher referiert, fügt seiner fleißigen und lesenswerten Arbeit ein reiches Literaturverzeichnis bei. Die wichtigen Organbefunde sind durch klare Bilder mikroskopischer Präparate illustriert.

Kroemer (Berlin).

---

15) **T. S. Cullen** (Baltimore). Adenomyoma of the uterus. Philadelphia and London, **W. B. Saunders & Co.**, 1908.

Der bekannte Autor, dessen Gründlichkeit und reiche Erfahrung durch seine Arbeiten über den Uteruskrebs aufs beste illustriert worden sind, bringt in vorliegendem Band eine musterhafte Studie

Digitized by Google

über die Adenomyome der weiblichen Genitalien. Seit dem Jahre 1894 hat er mehr als 90 Geschwülste untersucht, die nach ihrer Zusammensetzung aus Adenomschläuchen vom Charakter der Uterusschleimhaut in inniger Mischung mit Myomgewebe als »Adenomyome« bezeichnet werden mußten. Die letzteren verhielteu sich zur Gesamtzahl der beobachteten Myome wie 5,7 : 100. Die klinische Diagnose war nur bei bestimmten Symptomen zu stellen möglich gewesen.

Nach dem anatomischen Bau unterscheidet C.:

1) Intramurale Adenomyome. Dieselben bewirken nur eine zwei- bis dreifache Vergrößerung des Uterus, dessen Form dabei erhalten bleibt. Charakteristisch sind allseitige Verwachsungen der Geschwulst mit den Nachbarorganen. Die intramuralen Adenomyome enthalten reichlich cystische Räume, die mit altem Blut erfüllt sind und mit dem Cavum uteri kommunizieren. Mit dem begleitenden adenoiden Gewebe dringen die Adenomgebilde in das Myom vor, indem sie sich baumförmig verzweigen.

2) Subperitoneale und intraligamentäre Adenomyome. Dieselben zeichnen sich durch den Reichtum an Cysten aus, welch letztere enorme Größe annehmen können.

3) Submuköse Adenomyome. Bei dieser Entwicklung bleiben die Adenompartien engkalibrig, weil der gesteigerte intra-uterine Druck die cystische Dilatation hindert.

Von den gewöhnlichen Korpusgeschwülsten sind die Adenomyome der Cervix zu trennen. Die in den letzteren sich findenden Adenomschläuche enthalten Cervixepithel und typischen Schleiminhalt. Der bindegewebige Anteil der Geschwulst ist dicht gefügt und hart.

Die Untersuchung von Tuben und Ovarien, die bei 45 von den operativ gewonnenen Geschwülsten durchgeführt werden konnte, lieferte keine wesentlichen Ergebnisse. 30mal zeigten die Organe die von dem Myom hervorgerufenen Entzündungserscheinungen in Form von ein- oder doppelseitigen Adhäsionsmembranen.

Unter den klinischen Symptomen erwähnt C. außer der Verlängerung der pathologisch verstärkten Menstruation Druckempfindlichkeit des Uterus während der Menses, verursacht durch die Kongestion zu dem Schleimhautgewebe in der Geschwulst, ferner Schmerzen im Kreuz und in den Schenkeln. Wie umschriebene Myome wirkt auch das Adenomyom als Fremdkörper, kann aber wegen seiner diffusen Entwicklung nicht an die Schleimhaut- bzw. Serosaoberfläche geboren werden; daher die dauernden Schmerzen. Das Alter der betroffenen Pat. schwankte zwischen 30 und 60 Jahren. Schwangerschaft wird offenbar durch die Adenomyombildung nicht gehindert. Bei der bimanuellen Untersuchung findet sich ein stark vergrößerter und verdickter Uterus ohne isolierte höckrige Auswüchse, aber mit zahlreichen Verwachsungen in der Peripherie. Die Schleimhaut des Cavum uteri ist sehr dick, aber von normaler Struktur. — In einem besonderen Kapitel bespricht C. die Differentialdiagnose der Adenomyome und ihre Abgrenzung von anderen Blutungsursachen (Polypen,

Digitized by Google

Venektasie, chronischer Metritis und Endometritis, umschriebenen Kugelmyomen, bösartigen Neubildungen, Entzündungen, Abort oder ektopischer Schwangerschaft).

Die Therapie kann wegen der Verwachsungen nur in der abdominalen Geschwulstexstirpation bestehen, wobei die Eierstöcke geschont werden sollen.

Die Prognose ist günstig, da die Neubildung histologisch gutartig ist.

Im Gegensatz zu den Adenomyomen des runden Mutterbandes, die nur geringe Größe (3—4 cm Durchmesser) erreichen, am Leistenring liegen und als Abkömmlinge des Müller'schen Ganges gedeutet werden müssen, sind die Adenomyome des Uterus sekundär entstanden durch Einfließen der Schleimhaut in die Muskelinterstitien. Der Schleimhautursprung der adenoiden Schläuche ist bewiesen durch den Zusammenhang mit der Schleimhaut des Uterusinnern, durch den Gehalt der Cysten an Blut, durch die gelegentliche Einmündung der Schläuche in das Cavum uteri, endlich durch die Fähigkeit des Gewebes, eine Decidua zu bilden, wie auch ein typisches Adenokarzinom sich daraus entwickeln kann. 55 Fälle wurden in Serienschnitte zerlegt. Adenokarzinom im Adenomyom fand sich zweimal, desgleichen sechsmal ein vom Myom unabhängiges, begleitendes Cervixkarzinom.

Die Ausstattung des Werkes ist elegant und vornehm, die Illustrationen sind sehr klar und von vollendeter künstlerischer Ausführung.

Kroemer (Berlin).

Kleinere Mitteilungen.

16) 80. Versammlung deutscher Naturforscher und Ärzte in Köln im September 1908.

Abteilung für Chirurgie und kombinierte Sitzung der chirurgischen und internen Abteilung.

Berichterstatter: GOEBEL, Köln.

a. Sauerbruch berichtet über die von ihm gemeinsam mit Heyde, vorgenommenen Versuche, Warmblüter künstlich zu vereinigen. Es ist ihm gelungen, Kaninchen von demselben Wurf, von gleichem Geschlecht und von jugendlichem Alter so zur Vereinigung zu bringen, daß sie gewissermaßen ein Organismus geworden sind. Die Technik dieser Versuche und die Art der anatomischen Vereinigung ist von beiden bereits in Nr. 4 1908 der Münchener med. Wochenschrift ausführlich beschrieben. S. demonstriert zwei in »Parabiose« lebende Kaninchenpaare. Außerdem eine ganze Reihe Präparate, aus denen die Art der Vereinigung (Kommunikation der Bauchhöhlen der Tiere) deutlich hervorgeht. Weiter berichtet er über Versuche, daß nach doppelseitiger Nierenexstirpation, bei dem einen Tiere die Nieren des anderen bis zu einem gewissen Grade kompensatorisch eintreten. Die Tiere leben länger, als die Kontrolltiere. Stets finden sich bei beiden vereinigten Tieren subpleurale Blutungen in der Lunge und venöse Stauungen und Schwellung der Schleimhaut des Magen-Darmkanals.

Bei Unterbindung einer Dünndarmschlinge bei dem einen Tiere, zeigte das andere starke Temperatursteigerung, die S. auf Resorption bezieht.

Schließlich berichtet S. darüber, daß das eine von zwei künstlich vereinigten Tieren verkümmert, während das andere sich kräftig entwickelt. Die Erklärung

Digitized by Google

hierfür kann man vielleicht darin finden, daß das eine Tier dem anderen Nahrungsstoffe wegnimmt; eine Giftwirkung ist ihm unwahrscheinlicher.

(Selbstbericht.)

b. Fabian (Bonn): Die Bedeutung der Blutuntersuchung für die chirurgische Diagnostik.

Ohne auf die bakteriologische Blutuntersuchung und Blutkörperchenzählung einzugehen, weist F. zunächst kurz auf die bisherigen Beziehungen zwischen Chirurgie und Hämatologie hin: Mikulicz'sche und Banti'sche Krankheit, Milzexstirpation bei Leukämie und bei Pseudoleukaemia infantum.

Die morphologische Blutuntersuchung besitzt eine ganz besondere diagnostische Bedeutung bei Erkrankungen des lymphatischen und hämatopoetischen Systems, wenn sie sich, wie gar nicht selten im Frühstadium, klinisch als isolierte Geschwülste präsentieren. Hier vermag sie oft schon zeitig zwischen echter Pseudoleukämie, Hodgkin'scher Krankheit (malignem Granulom), Tuberkulose des lymphatischen Systems und Lymphosarkom zu differenzieren.

Bei vier Fällen von Lymphdrüsenschwellung unklaren Ursprungs konnte auf diese Weise dreimal die Diagnose einer echten lymphatischen Pseudoleukämie gestellt werden auf Grund des Befundes einer relativen Lymphocytose; zweimal waren auch große Lymphocyten im Blute.

In einem Falle (13jähriger Knabe mit linksseitigen, isolierten Halslymphomen; außer dem Blutbefunde keine Zeichen einer generalisierten Affektion) wurden die Lymphome exstirpiert; sofortiger Rückgang der Blutveränderung, aber nach 6 Wochen Rezidiv und Verschlechterung des Blutbildes.

Außer bei diesen sog. Systemaffektionen ist die Blutanalyse angezeigt bei allen auf Echinokokkus verdächtigen Fällen wegen der dabei vorhandenen Eosinophilie. (Selbstbericht.)

c. Esser (Bonn): Blut- und Knochenmarksveränderungen bei Ernährungsschäden.

Vortr. berichtet erstens über experimentell bei jungen Ziegen durch Darreichung von hoch- und zu lange sterilisierter Milch erzielte Knochenmarks- und Blutveränderungen, die auffallend mit den bei der Barlow'schen Krankheit oder Osteotabes infantum gefundenen übereinstimmen: Schwund des Zellmarkes und Ersatz desselben durch gallertig degeneriertes Fasermark, Verschmälerung der Knorpelwucherungszone und mangelhafte Bildung schmaler Knochenbälkchen vornehmlich durch Verminderung der Apposition infolge kümmerlicher und spärlicher Entwicklung von Osteoblasten, Blutungen in das Knochenmark, und am Blute Zeichen der Anämie mit fast völligem Schwund der polynukleären Zellen und Auftreten von Myeloblasten.

Ferner gelang es E., bei Ziegen durch quantitativ fehlerhafte Ernährung, speziell durch übermäßige Eiweißzufuhr, an der endochondralen Ossifikationsgrenze Veränderungen hervorzurufen, die den bei Rachitis beobachteten entsprechen: erhebliche Knorpelwucherung, mangelhafte provisorische Verkalkung, unregelmäßiges Vordringen zellreichen, hyperämischen Markes in den Knorpel und Liegenbleiben großblasigen Zellknorpels im Mark mit Übergang in osteoide Substanz. Hierbei fand sich im Blut neben einer geringen Anämie eine Hyperleukocytose.

(Selbstbericht.)

d. Stich (Bonn): Über biologische Veränderungen nach Gefäß- und Organtransplantationen.

Die histologischen Verhältnisse bei einfachen zirkulären Gefäßnähten decken sich auch bei langer Beobachtungsdauer (über 1 Jahr) mit den von Jakobsthal für kleinere Gefäßwunden gefundenen Veränderungen.

Vom gleichen Tier oder einem anderen Tier der gleichen Spezies überpflanzte Arterien heilen histologisch unverändert ein, ebenso Arterien vom getöteten Tier der gleichen Spezies. Dagegen gehen Gefäße artfremder Tiere (Katze, Kaninchen, Mensch), auf die Hundecarotis überpflanzt, in allen ihren Schichten zugrunde und

Digitized by Google

werden durch ein Bindegewebe ersetzt, in dem sich bald elastische Fasern entwickeln.

Venen des gleichen Tieres heilen leicht in resezierte Arterien ein. Infolge starker Vermehrung der elastischen Elemente in der Intima der Vene bleibt auch nach Jahr und Tag Aneurysmabildung aus. Media und Adventitia der Vene veränderten sich nur wenig. Übrigens steht die Neubildung elastischer Elemente lange nicht im Einklang mit dem durch den Verlust der Arterie bedingten Ausfall dieses Gewebes.

An exstirpierten und später an anderer Stelle im Körper mittels Gefäßnaht reimplantierten Schilddrüsen und einer Niere konnte Vortr. tadellose histologische Einheilung konstatieren. (Selbstbericht.)

e. Fischer (Frankfurt) und Schmieden (Berlin) haben eine Reihe von Gefäßoperationen vorgenommen und die mikroskopischen Veränderungen festgestellt, welche die durch freie Plastik verlagerte Vene unter den neuen Druckverhältnissen durchmacht, sowie wie sich die Vene verändert, wenn eine Arterie auf eine Vene gepflanzt, der Blutstrom auf diese Weise umgedreht ist. Es entstehen Verdickungen der Wand im Sinne der Anpassung in gewissem Grade, auch eine Verdickung der Intima. Erweiterung oder gar Aneurysmenbildung entsteht nicht. (Selbstbericht.)

f. W. Capelle (Bonn): Über Dauerresultate nach Gefäß- und Organtransplantationen.

C. berichtet über die Erfolge, die an der Klinik Garrè mit der Gefäßnaht erzielt worden sind.

Nachdem Arterienstücke, in Kontinuitätsdefekte anderer Arterien des gleichen Tieres implantiert, nach 40 Tagen glatt eingeheilt waren, wurden Implantationsversuche mit Arterienmatrial vom toten Tier der gleichen Spezies und mit lebendem Arterienmaterial einer anderen Tierspezies — an Hunden — vorgenommen. $^1/_4$—$1^1/_2$ Stunde post mortem herausgenommene und eingesetzte Arterienstücke waren nach 4, 5 und 11 Tagen frisch und funktionsfähig. Heteroplastisches Arterienmaterial wies dagegen nach 50 Tagen und früher mikroskopisch hochgradige degenerative Veränderungen auf, war aber funktionell intakt und für den Blutstrom durchlässig. Die Versuche, Venen als Ersatz für arterielle Defekte heranzuziehen, waren sehr erfolgreich. In die Carotides communes eingepflanzte Venae jugulares externae neigten selbst nach 409 Tagen nicht zu aneurysmatischen Degenerationen; ihre Wand hatte sich durch Dickerwerden dem arteriellen Blutdruck angepaßt. Die Venen zeigten sich als ein vollgültiges Ersatzmaterial für Defekte auch größerer Arterienrohre und lassen sich den experimentellen Ergebnissen zufolge auch für die Chirurgie am Menschen durchaus empfehlen (z. B. bei Aneurysmaexstirpationen, Entfernung maligner Tumoren, die auf große Gefäße übergegriffen haben usw.).

Bei den Verpflanzungen ganzer Organe mittels Gefäßnaht dienten Schilddrüse und neuerdings Nieren als Implantationsobjekte.

Schilddrüsen: Abgesehen von dem künstlich eingesetzten Organ wurde dem Versuchstier a priori alles andere Schilddrüsengewebe genommen. Der Hund blieb munter und gesund; als ihm dann nach 245 Tagen das implantierte Organ wieder entfernt wurde, trat prompt Tetanie ein und führte innerhalb von 3 Wochen zum Tode. Die überpflanzten Drüsen erwiesen sich nach Jahr und Tag als voll erhaltene gesunde Organe, mikroskopisch so gut wie nicht verändert.

Nieren: Die Nierentransplantationen stehen noch im Anfange der Entwicklung. Die Beobachtungsdauer beträgt bis jetzt 6 Tage bzw. 3 Wochen. Bei zwei positiv ausgefallenen Versuchen blieben die Nieren lebend und funktionsfähig. Die Urinabsonderung ging weiter und war besonders gut an einer in den Hals eingepflanzten Niere zu beobachten. Die produzierte Flüssigkeit erwies sich chemisch als regulärer Urin. (Der Vortrag erscheint andernorts ausführlicher). (Selbstbericht.)

Diskussion: Ernst Unger (Berlin): Aus einer großen Reihe von Transplantationsversuchen zum Teil mit Gontermann, Berlin, hebe ich hervor:

Digitized by Google

1) Die Einpflanzung einer entfernten Niere an der alten Stelle ist technisch kaum ausführbar.

2) Die Einpflanzung der Niere mit ihren Gefäßen am Halse gelingt leichter, führt am Tiere nur wegen der eintretenden Verunreinigungen der Wunde nicht zu Dauerresultaten.

3) Die Einheilung einer entfernten Niere an die Iliacagefäße ist das zweckmäßigste; es gelingt, die Funktion der Niere hier zu erhalten.

4) Die Wiederholung der Versuche von Carrel und Guthrie, beide Nieren zugleich mit Ureteren und Harnblase einzupflanzen (bei Katzen) ist uns noch nicht eindeutig gelungen. (Selbstbericht.)

g. Ribbert (Bonn) sprach:

1) Über den günstigsten Ort für die Schilddrüsentransplantation. Nach Untersuchungen von Carraro im Bonner pathologischen Institut ist nicht die Milz, oder das Knochenmark, sondern die Subcutis am besten geeignet. Man verpflanzt am besten platte Scheiben der Schilddrüse.

2) Über die Alterotransplantation der Schilddrüse. Die Verpflanzung des Gewebes von Ratten, Meerschweinchen und Hunden auf Kaninchen versagte stets. Einmal gelang dagegen die Übertragung menschlichen Schilddrüsengewebes in die Hundemilz. Nach 7 Tagen war das verpflanzte Stück völlig eingeheilt.

h. 3) Über die Regenerationsfähigkeit epithelialer Organe. Die Regeneration der Speicheldrüse ist sehr unvollkommen. Es bildet sich nur in relativ geringer Menge ein aus verzweigten Kanälen bestehendes, aber niemals wieder funktionsfähig werdendes Gewebe. (Selbstbericht.)

i. v. Lichtenberg (Kronburg) (gemeinsam mit Leo Müller-Heidelberg) spricht über das postoperative Verhalten der Lungen und des Herzens. Retrospektive Statistiken geben nur relative Morbiditätswerte. Um absolute Werte zu gewinnen, wurden 100 Bauchfälle der Heidelberger chirurgischen Klinik vor und nach der Operation genau auf den Zustand der Lungen und des Herzens untersucht. Der systolische und diastolische Blutdruck wurde mit dem Tonometer v. Recklinghausen's bestimmt. Nach tabellarischer Demonstration der durch diese Untersuchungen gewonnenen Zahlen werden die wichtigsten Resultate in folgende Schlußsätze zusammengefaßt: Postoperative Lungenkomplikationen im absoluten Sinne kommen ungemein viel häufiger vor, als man es auf Grund der vorhandenen retrospektiven Statistiken annehmen konnte (diese Untersuchungen stellten in 35% die physikalischen Befunde einer pneumonischen Lungenkomplikation fest), da sie in vielen Fällen vollkommen unbemerkt verlaufen können. Kurzdauernde geringe Temperatursteigerungen nach aseptischen Operationen werden vielfach durch solche »okkulte« Lungenkomplikationen verursacht. Die Lungenkomplikationen treten meistens im unmittelbaren Anschluß an die Operation auf und sind am 2., 3. und 4. Tage nach derselben physikalisch nachweisbar. Das Anästhesierungsverfahren übt keinerlei Einfluß auf die Zahl der Lungenkomplikationen aus. Die meisten Lungenkomplikationen sind embolischer Natur. Herzfehler haben scheinbar ätiologisch weniger Bedeutung wie relativ geringgradige Veränderungen des Myokards und der Gefäße. Eine Veränderung der Verschieblichkeit der Lungengrenzen in den ersten Tagen nach der Operation erlaubt bedingte Schlüsse auf das Vorhandensein einer »okkulten Lungenkomplikation zu ziehen. (Selbstbericht.)

k. Der Vortrag von Prof. Wright (London) beschäftigte sich mit den Prinzipien und der Anwendung der Vaccinetherapie. Bekanntlich fand W. in den phagocythosebefördernden Kräften des Serums, den Opsoninen, einen neuen Indikator für die Widerstandskraft des Körpers gegenüber bakteriellen Infektionskrankheiten. Durch eine ingeniös ersonnene Methode gelang es ihm ferner, diese opsonische Kraft, von der er nachwies, daß sie der allgemeinen antibakteriellen Widerstandskraft parallel läuft, zu messen; als Ausdruck dafür gewann er den sog. opsonischen Index. Endlich ergab die wiederholte Kontrolle dieses opsonischen Index mit seinen größeren oder geringeren Werten ein Bild

Digitized by Google

des entsprechenden Schwankens der Gesamtimmunität des Körpers und damit ein unvergleichliches diagnostisches Hilfsmittel.

Die praktische Aufgabe strebte jedoch noch nach anderen Zielen; die Immunität des Körpers mußte unabhängig von der bakteriellen Krankheit willkürlich gesteigert werden, um dann als Heilfaktor gegen die Krankheit wirken zu können. Dies Ziel erreichte W. auf dem Wege der Vaccinetherapie; er gewann die Erreger durch Züchtung, wenn möglich aus dem kranken Organismus selbst, und stellte sich durch eine Aufschwemmung der abgetöteten Bakterien ein sog. Vaccin her. Durch steigende subkutane Jnjektionen dieses Vaccins erreichte er dann unter ständiger Kontrolle des opsonischen Index ein langsames Ansteigen des letzteren, ein ebensolches der Gesamtimmunkräfte und klinisch eine Besserung wie Heilung des Prozesses selbst. Trotzdem die bakteriellen Vaccine nun abgetötete Erreger enthalten, sind sie keineswegs indifferent für den kranken Organismus — die Immunitätsreaktionen mit Fieber, die vielfach den Injektionen folgen, zeigen das zur Genüge. So war denn ein großer Teil des W.'schen Vortrages den genaueren Indikationen seiner Vaccinetherapie gewidmet und der Festlegung ihrer Grenzen, damit einerseits keine übergroßen Hoffnungen bei ungeeigneten Fällen an die Vaccinetherapie geknüpft würden, die zu Enttäuschungen führen müßten, andererseits aber forderte er zu eingehender Nachprüfung seiner Resultate auf und zur Anwendung der Vaccinetherapie in den geeigneten Fällen. Hier erwartet W. dann eine volle Bestätigung der guten Resultate, die er bisher an seinem großen Londoner Materiale durch die Vaccinetherapie erzielte.

(Selbstbericht.)

l. Kleinsorgen (Elberfeld): Fett als Heilmittel in Chirurgie, innerer Medizin und Zahnheilkunde.

Autor führt aus, daß die Rolle, die das Fett als chemischer Körper spiele, sehr indifferenter und neutraler Natur sei, und daß daher bei der bisher in der Medizin vorherrschend gewesenen chemisch medikamentösen Richtung nicht zu verwerten gewesen wäre, daß man einem Körper von so hervorragenden physikalischen Eigenschaften die genügende Beachtung gezollt. In einer Zeitepoche jedoch, wie der jetzigen, wo die physikalisch-diätetische Heilmethode, wo die Hyperämie als Heilmittel den ihnen gebührenden Platz in der offiziellen Heilkunde eingenommen hätten, sei es an der Zeit, auch ein Heilmittel par excellence, wie es der Fettstoff in seinen verschiedenen Formen darstelle, zu würdigen uud ihm statt seiner sekundären Rolle, die es bisher hauptsächlich als Vehikel für Salben, Pasten, Linimente usw. gespielt, eine primäre zuzuweisen. Es werden dann nach einer einleitend naturphilosophischen Betrachtung des Fettes die physikalischen Eigenschaften und Wirkungen desselben, wie sie uns in der Natur vor Augen treten, kurz berührt und aus diesen Erscheinungen heraus die Direktiven für ein therapeutisches Handeln entwickelt.

Es wird des Fettes als schützenden, einhüllenden und einbettenden Stoffes gedacht, ferner seiner Weichheit, Zartheit, Nachgiebigkeit und seines aseptischen Charakters und insofern als eines idealen Schutzstoffes für gereiztes und offenliegenden Gewebes und als eines geeigneten Schutzmittels bei der Händedesinfektion.

Als einer weiteren und wohl der wichtigsten Eigenschaft wird die Hyperämie und heilende Stauungswärme befördernde gedacht, die in der mannigfachsten Weise variiert werden kann, wie Fetteinreibungen und Massage, Auflegen von kleineren oder größeren fettdurchtränkten Stoffen in jeder Stärke und vor allem durch entsprechendes Temperieren des Fettstoffes. Die heilende Zellaktivität kann so bis zu jeder gewünschten Grenze gesteigert und der Gebrauch von sog. reizenden Salben überflüssig gemacht werden. In dieser Form stelle die Fett- oder Öltherapie eine willkommene ungefährliche, in der täglichen Praxis zu verwertende Ergänzung der Bier'schen Heilmethoden dar.

Weiterhin wird des Fettes als konservierenden Stoffes für die Haut, Haare, Nägel und besonders noch für die Zähne gedacht, seine lösende Eigenschaft für harten Darminhalt, für Steinbildungen usw. wird hervorgehoben, seine Bewertung als aktiven Wärmebildners in der Ernährungsfrage, seine schmerzstillenden und

Digitized by Google

beruhigenden Eigenschaften nicht nur infolge der hyperämisierenden Eigenschaft, sondern auch der Charaktereigenschaften des Fettstoffes als solchen gewürdigt.

Schließlich werden noch die speziellen Indikationen für die drei Disziplinen der Chirurgie, innere Medizin und Zahnheilkunde besprochen.

Neben den schon bekannten Anwendungsformen, wie z. B. bei Magen- und Darmgeschwüren, bei Gallensteinen usw., wird einer häufigeren mehr kausalen Anwendung der reinen ungemischten Fettstoffe in der Wundbehandlung und vor allem einem ausgiebigeren Gebrauch zur Erzeugung von Hyperämie und heilender Stauungswärme speziell für die Hauspraxis das Wort geredet.

Als neue Anwendungsformen werden in Vorschlag gebracht und zur Prüfung anempfohlen: Benutzung von Öl-Ganz- und Teilbädern bei Verbrennungen, rheumatischen Leiden, Entzündungen aller Art usw., ferner Inhalation von Öldämpfen (reines Vaselinöl) bei Krankheitsprozessen der Atmungsorgane, dann Öleinläufe bei Katarrhen und Geschwüren der Blase, der Genitalsphäre, zur leichteren Lösung und Entfernungen von Blasensteinen, weiterhin event. Verwendung von Ölsprays in der Wundbehandlung, schließlich Fetteinreibung als aseptischer Handschutz für den Operateur. (Selbstbericht.)

m. O. Zeller (Berlin): Zur Frage der Wiederbelebung.

Redner hat, angeregt durch die Erfolge Kuliabko's bei der Wiederbelebung auch menschlicher Herzen, frisch getötete Tiere (d. h. Tiere, deren Reflexe erloschen waren, deren Atmung und Herzschlag zum Stillstand gekommen war) durch Speisung der Kranzarterien mit sauerstoffhaltiger Nährflüssigkeit wieder zu beleben versucht. Von komplizierten Methoden, den physiologischen Versuch am ausgeschnittenen Herzen in situ nachzuahmen, ist er zu der einfachen zentripetalen intraarteriellen Infusion von einer Carotis oder Brachialis her unter genügendem Sauerstoffdruck übergegangen, einem Verfahren, das den Vorteil der gleichzeitigen Durchströmung des Herzens und der nervösen Zentralorgane hat, aber den Nachteil, das Durchströmungsgebiet auch auf unwichtige Teile auszudehnen und so die Menge der erforderlichen Durchströmungsflüssigkeit stark zu steigern. Man kann dem durch Abschnüren der oberen Extremitäten und Kompression der Bauchaorta teilweise abhelfen.

Auch stellte sich die Notwendigkeit heraus, auf Transfusion gleichartigen Blutes — für den Menschen kommt nur Menschenblut oder das höherer Menschenaffen in Frage — zurückzugreifen, und zwar unter Vermeidung der mit derselben bisher verbundenen Gefahren. Der Gefahr der Überdehnung des rechten Herzens und der Rückstauung des venösen Blutes nach den nervösen Zentralorganen begegnet die zentripetale arterielle Transfusion, den Bedenken gegen die Anwendung defibrinierten Blutes die Benutzung ganzen Blutes, das durch, den physiologischen Antithrombinen ähnlich wirkende, Antithrombine flüssig erhalten ist. Verwendet ist bisher das Blut peptonisierter Blutspender — die intravenöse Injektion von Pepton hemmt die Gerinnung, die Beifügung von Pepton zum ausströmenden Blut aber nicht — und mit Hirudin, das als wahres Antithrombin das Fibrinferment unschädlich macht, gemischtes Blut. Die Peptoninjektion wirkt in ziemlich hohem Grade giftig auf die Herztätigkeit, das Blut peptonisierter Tiere aber ist für andere ungiftig. Hirudininjektion zeigt keine schädlichen Wirkungen auf Herz- und Nierentätigkeit. —

Die Herztätigkeit wurde in den Versuchen durch den Gad'schen Blutdruck- und Pulsschreiber genau kontrolliert, der auch die Atemschwankungen erkennen läßt. —

Wiederbelebung nach Entblutung.

Nach unbedingt und ausnahmslos tödlichen Blutungen, also von mehr als $^2/_3$ der Blutmenge (Schramm, Maydl), gelang mehrmals die Erhaltung des Hundes durch intravenöse Transfusion von Peptonblut.

Wurde nach weitmöglichster Entblutung das Gefäßsystem noch durch Kochsalzinfusionen ausgespült, bis der Herzschlag völlig erloschen war, so gelang durch zentripetale arterielle Transfusion die Wiederbelebung meist prompt, außer wenn durch zu profuse Kochsalzinfusionen nach Stillstand des Herzens das rechte Herz

Digitized by Google

überdehnt war, oder wenn die Vita minima bei winzigen Pulserhebungen zu lange gewährt hatte.

Für die dauernde Erhaltung der Tiere hatte Peptonblut die günstigsten Ergebnisse.

Bei reichlicher Verwendung von defibriniertem Blute traten zuweilen Blutungen in die Luftwege, den Darm und die Bauchhöhle auf. — Letzteres besonders auch, wenn das Gefäßsystem überfüllt ward und dann Thoraxkompressionen gemacht waren. —

Wiederbelebung durch Chloroform vergifteter Hunde.

Vergiftung durch Einblasung sehr dichter Chloroformdämpfe oder durch intravenöse Injektion von Chloroform, da reichliche Chloroformierung mit gewöhnlicher Maske meist zu Atemstillstand führt, während das Herz noch sehr lange weiter schlägt. —

Intravenöse Infusion von O-haltiger Salzlösung brachte nur geringe Herzaktion wieder. —

Zentripetale arterielle Durchströmung mit O-haltiger Locke'scher Flüssigkeit machte Wiederkehr des Herzschlages und der Atmung, aber nur für kurze Zeit.

Zentripetale arterielle Transfusion von Hirudinblut blieb nahezu wirkungslos, wenn nach Aufhören der Atmung das Herz noch sehr lange geschlagen hatte, das Tier also schließlich erstickt war, wirkte dagegen, wenn Versuchsfehler vermieden waren, meist prompt und sicher bei plötzlichem Herzstillstand, also dem bisher gefürchtetsten Zufalle. — Durch Kontrollversuche wurde festgestellt, daß unter gleichen Verhältnissen die üblichen Wiederbelebungsmethoden erfolglos blieben. —

Die demonstrierten Pulskurven zeigen die Wiederkehr normalen Pulses und Blutdruckes. Manche der Tiere standen nach Beendigung des Versuches auf. —

Viele Tiere sind infolge ungünstiger äußerer Verhältnisse noch nachträglich eingegangen. —

Bei Chloroformtod des Menschen würde das Verfahren wohl zu spät kommen, könnte aber versucht werden, nachdem während der Vorbereitungen die üblichen Mittel angewandt sind. — Vielleicht ist aber ein Erfolg zu erhoffen z. B. bei Tod während der Naht von Herzwunden oder bei der Trendelenburg'schen Extraktion von Emboli aus der Lungenarterie. (Selbstbericht.)

n. Kienböck (Wien): Erstattet das Referat über den heutigen Stand der Röntgentherapie. Er hebt unter anderem den wachstumshemmenden und zerstörenden Einfluß der Röntgenstrahlen hervor, der sich bei sehr radiosensiblen Sarkomen durch die ganze Dicke des Körpers erstreckt, bei den weniger empfindlichen Karzinomen nur bis zur Tiefe weniger Zentimeter; doch dürfte die Dessauer-Holzknecht'sche Homogenbestrahlung eine bessere Tiefenwirkung hervorbringen. Bei etwa 2000 mit den Sabourand-Noiré'schen Radiometer applizierten Volldosen hat K. nach der ersten Bestrahlung nie Dermatitis auftreten gesehen; dagegen einige Male, wenn nach 14 Tagen abermals eine Volldose gegeben wurde; es handelte sich auch hier nur um Radiodermatitis 2., nie 3. Grades. K. hält dieses Dosimeter für das Beste; er verwendet sein »Quantimeter« nur zur Ergänzung, nie allein. Das neue von Strauss konstruierte Radiometer ist seinem Apparat nachgebildet, doch wahrscheinlich unverläßlich. Daß es Fälle von Idiosynkrasie für Röntgenlicht gebe, ist an konkreten Fällen noch immer nicht erwiesen worden. (Selbstbericht.)

o. H. Gocht (Halle a. S.): Die Schädigungen, welche durch die Röntgenstrahlen hervorgerufen werden, die Vermeidung und Behandlung, schließlich die forensische Bedeutung derselben.

Schlüsse:

1) Nur unter Verantwortung des Arztes darf die Röntgenuntersuchung und Röntgentherapie in Anwendung kommen.

2) Der Arzt, welcher mit Röntgenstrahlen arbeitet, muß die dem heutigen Stande dieser Spezialwissenschaft entsprechenden prophylaktischen Maßnahmen

Digitized by Google

kennen, er muß die Dosierungsfrage genau studieren und stets die unumgänglich notwendige Vorsicht nach allen Richtungen hin anwenden.

3) Der Arzt soll seine Pat. darüber aufklären, daß trotz aller Vorsicht Überdosierungen vorkommen, zumal wenn eine gewisse Reaktion 1. oder 2. Grades absichtlich hervorgerufen und unterhalten werden muß.

4) Da es gelegentlich dem Arzt als gravierend ausgelegt worden ist, wenn er während der Behandlung das Röntgenzimmer verläßt, so muß ausdrücklich konstatiert werden, daß hieraus besonderes Verschulden nicht hergeleitet werden darf. Unsere heutigen Apparate und Röhren arbeiten bei den kurzen Expositionszeiten, die wir im allgemeinen auch für die Röntgentherapie brauchen, genügend gleichmäßig.

5) Bei Anklagen, vermeintliche oder wirkliche Röntgenschädigungen betreffend, ist es dringend zu befürworten, daß zur Begutachtung Ärzte herangezogen werden, die selbst anerkannte Röntgenfachleute sind. Jedenfalls müssen die betreffenden Gutachter mit der Wirkungsweise der Röntgenstrahlen und mit den biologischen Eigenschaften derselben aufs genaueste möglichst aus eigener Erfahrung vertraut sein.

6) Und zum Schlusse soll noch besonders betont werden, daß bei dem heutigen Stande der Röntgentechnik Röntgenschädigungen bei Pat. zu den Seltenheiten gehören und immer mehr gehören werden. Die Hauptleidtragenden, die zum großen Teil dauernd und schwer durch Röntgenstrahlen Geschädigten sind nicht die Pat., sondern die um den Ausbau der Röntgenkunde hochverdienten Ingenieure und Ärzte. (Selbstbericht.)

Diskussion.

Luxembourg (Köln): Vorstellung eines Falles von Berufsröntgenkarzinom.

Schwester B., seit Juni 1898 im Kölner Bürgerhospital als Röntgenschwester mit der Röntgenaufnahme und Plattenentwickelung beschäftigt.

Die karzinomatöse Degeneration der an beiden Händen trotz Salben- und sonstiger Behandlung auftretenden Geschwüre (pathologisch-anatomische Diagnose: Plattenepithelkarzinom mit starker Verhornung) machte im Laufe der Jahre 1907 und 1908 die Amputation des linken Vorderarmes an der Grenze des oberen und mittleren Drittels und die Exartikulation des rechten Daumens im Metakarpophalangealgelenk erforderlich.

Der Fall ist als relativ gutartig zu bezeichnen, da vor, während und nach der Behandlung regionäre Lymphdrüsenmetastasen palpatorisch nicht nachzuweisen waren.

Was die Therapie der Röntgenkarzinome der Extremitäten anbelangt, so bin ich auf Grund der bei diesem Falle gemachten Beobachtungen, zumal im Hinblick auf die mehrfach notwendig gewordenen Nachoperationen, der Ansicht: es ist möglichst frühzeitig und vor allem ausgiebig im Gesunden, speziell im Bereiche gesunder Haut, zu amputieren bzw. zu exartikulieren. (Selbstbericht).

p. Zur Verth (Berlin): Über die Narkose bei künstlich verkleinertem Kreislauf.

Die Beobachtung, daß ausgeblutete Menschen leicht zu narkotisieren sind, veranlaßte Klapp, die Menge des frei im Körper kreisenden Blutes durch Abschnürung der Extremitäten einzuschränken. Ziegner's durch Klapp's Mitteilungen veranlaßte Experimente ergaben, daß Kaninchen, denen die beiden hinteren Extremitäten abgeschnürt sind, schneller in Narkose fallen und besonders schneller erwachen als gleichschwere Kontrolltiere. Redner sah beim Menschen keine Schädigung von Abschnürungen der Extremitäten und erzielte durch die Abschnürung beider Beine die Möglichkeit, jeden Menschen mit Äthertropfnarkose einzuschläfern. Auffällig war besonders schnelles Erwachen nach Lösung der Umschnürungen, das gleichzeitig mit dem Aufhören der Narkose erfolgte. Redner erwartet besonders bei Narkosezufällen eine starke Anregung des Atemzentrums durch das in Überschuß kohlensäurehaltige Blut, das aus den Extremitäten nach schneller Lösung der Umschnürung dem Kreislauf zugeführt wird.

(Selbstbericht.)

Digitized by Google

Diskussion: Anschütz (Kiel) hat sich in etwa 50 Fällen der Abschnürung der unteren Extremitäten, in einigen wenigen Fällen auch der der oberen Extremitäten bedient und leidlich gute Erfolge gesehen; jedenfalls hat er weniger vom Narkotikum gebraucht als sonst. Er fürchtet indessen die Gefahr der Nachblutung und möchte deshalb das Verfahren bei intestinalen Operationen nicht anwenden; für Schädel- und Halsoperationen eignet es sich am meisten.

Ritter (Greifswald) gebraucht die Kopfstauung zur Verhinderung des Erbrechens nach der Äthernarkose und bittet um Nachprüfung des anspruchslosen Verfahrens, das ihm gute Dienste leistet.

In seinem Schlußwort betont zur Verth, das es sich bei Klapp's und seinem Vorgehen um alles andere als um eine Stauung handele; die Extremität wird zur Einschränkung der im Körper kreisenden Blutmenge abgeschnürt und so eine Art Reservevorrat an Blut geschaffen. Nachblutungen hat zur Verth nie gesehen. **Goebel** (Köln).

q. W. Kausch (Berlin-Schöneberg): Ein Instrument zur lumbalen Punktion, Injektion und Druckmessung und ein Verfahren der letzteren.

K. demonstriert ein von ihm konstruiertes Instrument, das zur Lumbalpunktion, Injektion und Druckmessung dient. An der gebräuchlichen Lumbalpunktionsnadel befinden sich zwei seitlich abgebogene Ausflußröhren, jede mit einem Hahne versehen. Die eine hat eine enge Mündung, aus ihr tropft beim Einstich der Liquor, und es wird so erkannt, daß die Nadel richtig innerhalb der Rückenmarkshüllen liegt. Durch diese Röhre kann auch Liquor angesaugt und Flüssigkeit eingespritzt werden. Die andere Röhre besitzt eine weitere Mündung, auf die die Rekordspritze paßt. Sie dient zur Injektion und zur Druckmessung.

Zu letzterem Zwecke wird an die Mündung ein Gummischlauch von beliebiger Länge, für gewöhnlich 20 bis 40 cm, bei sehr hohem zu erwartendem Druck ein längerer angesetzt. Am anderen Ende des Gummischlauches befindet sich ein Glasrohr von 20 cm Länge, das in der Mitte eine zirkuläre Marke besitzt. Die Weite des Glasrohres ist beliebig. Schlauch und Glasrohr werden bis zur Marke mit steriler Kochsalzlösung gefüllt, das Glasrohr wird senkrecht gehalten in solcher Höhe, daß die Marke dem zu erwartendem Druck entspricht. Wird nun der Hahn geöffnet, so wird die Flüssigkeit im Glasrohre steigen oder fallen. Das Glasrohr wird so bewegt, daß der Flüssigkeitsspiegel sich genau an der Marke befindet und still steht. Alsdann entspricht die Höhendifferenz zwischen der Einstichstelle des Trokars und der Marke dem zerobrospinalen Drucke. Diese Druckmessungsmethode hat den großen Vorteil, daß dabei kein Liquor verloren geht, wie bei allen bisher üblichen Methoden; es wird also der tatsächlich bestehende Druck gemessen. Man ist ferner vollständig unabhängig von der Weite des Glasrohres und des Gummischlauches. (Selbstbericht.)

r. Kuhn (Kassel): Sterilcatgut.

Redner verbreitet sich des näheren über sein Sterilcatgut, und legt die handelsfertigen Proben des neuen Präparates vor.

Das Wesentliche an diesem neuen Präparat ist die von dem Verf. eingerichtete und kontrollierte, mittels besonderer Spezialmaschinen sich voll ziehende Fabrikation des Rohfadens nach aseptischen Grundsätzen, und zwar dies vom Darme des frischen Schlachttieres ab bis zur Verpackung. Bei dieser Fabrikation ist auf »händeloses« Manipulieren ähnlich wie in der Praxis des Chirurgen der Hauptwert gelegt.

Die Vorkehrungen des Autors zwingen die Bearbeiter zur selbstverständlichen Einhaltung aseptischer Regeln und Grundsätze, da diese in der Anlage des Verf. gewissermaßen automatisch zur Verwirklichung kommen. Nur durch grobe Nachlässigkeiten, die durch gewissenhafte Kontrolle beseitigt werden, sind Fehler möglich.

In einer bestimmten Phase der Bearbeitung ist eine gründliche und zuver-

Digitized by Google

lässige Desinfektion des Rohdarmfadens vor dem Drehen desselben eingeschaltet. Eine Neuinfektion wird bei der Weiterbearbeitung unmöglich gemacht.

Auf diese Weise entsteht ein mit einem reizlosen Dauerantiseptikum in allen Schichten durchsetzter, absolut in allen Schichten keimfreier Faden.

In den Handel kommt der Faden in zwei Verpackungen:

1) in der oben geschilderten Form als Sterilrohcatgut-Kuhn, zur Weiterbearbeitung, und

2) als Sterilcatgut-Kuhn gebrauchsfertig, nachdem der Faden samt Verpackung noch eine zuverlässige Endsterilisation erfahren hat. (Selbstbericht.)

s. Kuznitzky (Köln): Die ambulante Behandlung der Bubonen.

K. behandelt Bubonen seit 11 Jahren ausschließlich durch galvanokaustische Punktion. Fluktuation wird nicht abgewartet, sondern der Bubo wird punktiert, sobald Pat. Schmerzen in der Leiste empfindet. K. führt die Punktion unter Chloräthylanästhesie mit dem Middeldorpf-Brenner für Stromstärke von ca. 50 Ampère aus, indem er an der am meisten empfindlichen Stelle mit den fast zur Weißglut erhitzten Brennerende ca. 2—2¼ cm tief eingeht. Die Pat. fühlen sich, selbst wenn noch kein Eiter austritt, sofort erleichtert und können ihrem Berufe weiter nachgehen. Die Punktionsstelle wird mit impermeablem, reizlosem Pflaster geschlossen (Zinkoxydparaplast z. B.). Darüber kommt als Verband das sehr einfache Bubo-Gürtelsuspensorium (bei Kühne, Sierus, Neumann, Köln).

Vor dem Schlafengehen macht Pat. ca. 1 Stunde lang täglich warme Breiumschläge über das Pflaster, bis nach einigen Tagen der Eiter reichlich fließt. Nach durchschnittlich 2—3 Wochen versiegt die Eiterung. Das kosmetische Resultat ist sehr zufriedenstellend, da die Narben völlig unauffällig sind. Fistelbildungen, die etwa noch nachträglich eine Spaltung mit dem Messer erforderlich gemacht hätten, wurden niemals beobachtet. (Selbstbericht.)

(Fortsetzung folgt.)

---

17) **T. Leary** (Boston). The use of fresh animal sera in hemorrhagic conditions.

(Boston med. and surg. journ. 1908. Juli 16.)

In einer größeren Reihe von Fällen bekämpfte L. schwere Blutungen (Ikterus, Hämophilie, Purpura, Uterus-, postoperative Blutungen, Typhus, Blutungen bei Neugeborenen) durch subkutane Injektionen von Kaninchenblutserum mit sehr gutem Erfolg. Verschiedentlich konnte er eine auffällig stimulierende Wirkung des Serums feststellen. L. gewinnt das Serum durch Punktion des Herzens; nach Absetzen des Blutkoagulums im Thermostaten zentrifugiert er das Serum und erhält es nach 2 Stunden in gebrauchsfertigem Zustande. Die Kaninchen konnte er nach 2—3 Wochen wieder benutzen. L. erlebte bei seinen Injektionen niemals ernstere Störungen, einigemal konnte er ähnliche Exantheme beobachten, wie sie auch nach Injektionen von Diphtherieheilserum beschrieben worden sind. L. beabsichtigt zu weiteren Versuchen, die er im City- und Carney-Hospital in Boston anstellt, größere Mengen des Serums herzustellen. **H. Bucholz** (Boston).

18) **André.** Sur la nature du dépot constanté dans quelques flacons de chloroforme.

(Arch. de méd. et de pharm. militaires 1908. Juli.)

In einigen mit Chloroform gefüllten Flaschen zeigte sich ein schwacher Niederschlag, der aus kleinen glänzenden Plättchen und zarten Flocken bestand. Eine genauere Untersuchung ergab, daß die Plättchen von dem Kitt herrührten, mit dem der Stöpsel der Flasche verkittet war, während die Flocken aus buttersaurem Kalium bestanden, das sich unter dem Einfluß des Chloroforms aus dem Glyzerin des Kittes bildete. Die Reinheit des Chloroforms wurde durch diesen Niederschlag nicht beeinträchtigt, und war es zur Narkose ebenso gut brauchbar wie ungetrübtes.

Herhold (Brandenburg).

Digitized by Google

19) **A. E. Barker.** A third report on clinical experiences with spinal analgesia: with a third series of one hundred cases.

(Brit. med. journ. 1908. August 22.)

Seinen 200 Fällen von Lumbalanästhesie (Zentralblatt 1907, Nr. 29 und 1908, Nr. 16) fügt B. hier ein weiteres Hundert an, so daß er nun über 300 solcher Fälle, im gleichen Krankenhause vom gleichen Chirurgen behandelt, verfügt. Grundsätze und Technik sind die gleichen geblieben und an oben erwähnten Orten einzusehen. Nur hat B. die Operationsgrenze etwas mehr nach oben verschoben. Die wenigen nicht ganz gelungenen Anästhesien gehören diesen schwierigen Fällen an. Die bei abdominalen Fällen mit hochreichender Gefühllosigkeit zuweilen vorkommenden Fälle von Blässe und Ohnmachtsanwandlungen bezieht Verf. auf eine Gehirnblutleere, die eine Folge der durch Bauchmuskelerschlaffung eintretenden prallen Füllung der Bauchvenen ist. Kein Todesfall war auf Rechnung der Methode selbst zu setzen. Dagegen erlebte Verf. unter den auf diese 300 folgenden Fällen zwei in sehr schlechtem Zustand Operierte, die bald nach dem Eingriff erlagen. Das eine war ein Probebauchschnitt bei sehr weit vorgeschrittenem Magenkrebs, das andere ein akuter Darmverschluß durch Kolonkrebs. Verf. ist geneigt, den tödlichen Ausgang in diesen beiden Fällen zunächst und hauptsächlich auf den schweren Krankheitszustand zu beziehen und erst in zweiter Linie auf die Anästhesie.

Die Technik hat sich bei jedem 100 verbessert: beim ersten mußte 14mal, beim zweiten 6mal, beim dritten 3mal mit Chloroform nachgeholfen werden. 2mal im letzten 100 mißlang die Punktion überhaupt: alte Männer mit unregelmäßigen Dornfortsätzen, der eine taub und nicht imstande die gewünschte Lage einzunehmen.

Weber (Dresden).

20) **Hardouin.** Les cas de mort après la rachistovainisation.

(Arch. génér. de chir. 1908. II, 8.)

Verf. berichtet kurz über einen Todesfall, den er bei seiner zehnten Spinalanalgesie mit Stovain erlebte und den er auf die Stovainverwendung zurückführt. Bei einem 59jährigen, sonst völlig gesunden Arbeiter wurde ein seit 20 Stunden eingeklemmter Bruch operiert. Die subarachnoideale Injektion von 0,07 g Stovain (Billon) ergab keine Besonderheiten, 3 Minuten später kollabierte der in leichter Beckenhochlagerung liegende Pat. während der Vorbereitung zur Operation. Atemnot, Würgbewegungen, Unruhe und leichenblaßes Gesicht werden durch Koffein- und Ätherinjektionen nicht gemildert. Es wird rasch die Operation beendet, während deren Pat. pulslos wird. Nach 1/4 Stunde ist kein Herzton zu hören, nur zeitweise erfolgt ein oberflächlicher Atmungszug. Die erst jetzt vorgenommene künstliche Atmung ist ohne Erfolg. Nach 20 Minuten tritt der Tod ein.

Eine kritische Übersicht über 15 weitere Todesfälle bei der Rachistovainisation führt den Verf. zum Schluß, daß Stovain gefährlicher ist als Tropakokain, und daß die Spinalanalgesie überhaupt nicht so gefahrlos ist, als viele Autoren angeben. Sie ist daher nur ausnahmsweise und mit besonderen Vorsichtsmaßregeln im gut eingerichteten Hospitale zu verwenden. Eine Kontraindikation, die bisher noch nicht aufgestellt wurde, bilden alle Fälle von Darmverschluß, da unter den 15 angeführten Todesfällen es sich 5mal um Brucheinklemmung und 1mal um Volvulus gehandelt habe.

Strauss (Nürnberg).

21) **Henls.** Un cas de tétanos traité par les ponctions lombaires et les injections intrarachidiennes de sérum antitétanique. Guérison.

(Arch. de méd. et de pharm. militaires 1908. August.)

Der Tetanus war bei dem betreffenden Soldaten im Anschluß an eine Kopfverletzung ausgebrochen. Nachdem durch eine subkutane Injektion von 100 ccm Antitetanusserum und Chloralhydrat kein Erfolg gesehen war, wurde das Serum intralumbal eingespritzt. Hiernach ließen die Krämpfe nach, die Temperatur sank; nach 2 Tagen wurde noch eine zweite intralumbale Injektion gemacht, und nunmehr hörten die Krämpfe ganz auf, nach und nach trat Heilung ein.

Herhold (Brandenburg).

Digitized by Google

22) **G. Haret.** Les rayons X font-ils naitre le cancer?
(Presse méd. 1908. Nr. 14.)

Ein an beiden Händen mit Lupus behafteter Kranker bekam an der einen niemals mit Röntgenstrahlen behandelten Hand ein Epitheliom, während die andere bestrahlte Seite davon frei blieb.

H. will ein auf einer bestrahlten Haut entstandenes Karzinom nicht als durch Röntgenstrahlen verursacht bezeichnet wissen, da den letzteren eine derartige spezifische Kraft nicht innewohnt; dieselben wirken ebenso, wie jeder andere andauernde Reiz, von dem wir wissen, daß er eine ursächliche Rolle bei der Entwicklung von Krebsen bilden kann. Auf dem französischen Chirurgenkongreß 1907 hat Béclère über einen Kranken berichtet, dessen auf einer Röntgendermatitis entstandenes Karzinom durch Röntgenstrahlen geheilt wurde. **Fehre** (Dresden).

23) **Geyser.** Using the X-ray without burning.
(Journ. of the amer. med. assoc. Vol. L. Nr. 13.)

Empfehlung der »Cornelltube« zu therapeutischen Zwecken. Diese Röhre ist aus Bleiglas angefertigt und besitzt nur ein Fenster aus Flintglas, das auf die zu

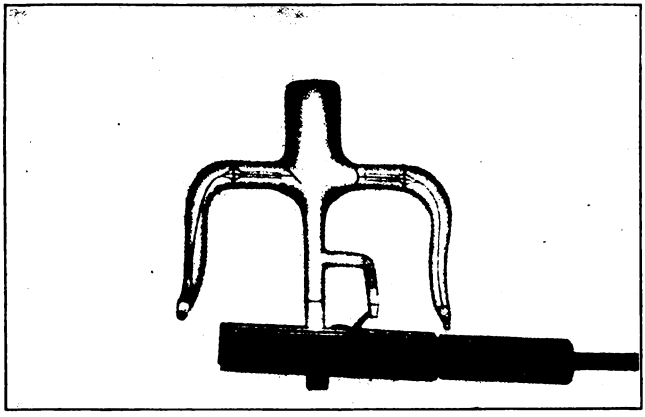

bestrahlende Hautpartie aufgesetzt wird (oberste Stelle der Skizze). Nur hier können Röntgenstrahlen austreten. **W. v. Brunn** (Rostock).

24) **Wickham** et **Degrais.** Action thérapeutique du radium dans la tuberculose cutanée.
(Presse méd. 1908. Nr. 16.)

Die Radiumbehandlung der verschiedenen Hauttuberkuloseformen, die einzeln besprochen werden, gab gute und schnelle Resultate mit glatten Narben. Kräftige Tiefen- und Breitenwirkung und langdauernde sorgfältige Überwachung der Pat. sind unumgänglich notwendig, da sich leicht Rückfälle einstellen. Die Behandlung selbst dauert meist nur 2—3 Tage. Vergleiche zwischen den bisherigen Behandlungsarten und der Radiumbehandlung halten Verff. für verfrüht. Beide haben ihre Vorteile und Nachteile; aber das Radium wird sich zweifellos seinen Platz behaupten. Die Versuche der Verff. mit Einspritzungen von radioaktiven Lösungen haben ermutigende Erfolge gehabt. Die Erscheinungen gingen zurück oder schwanden ganz, ohne zu rezidivieren. Eine Kombination der Injektionen mit Bestrahlung kann vielleicht in manchen Fällen angebracht sein.

Fehre (Dresden).

25 **McLaren.** Note on syphilis of the liver.
(Annals of surgery 1908. August.)

An der Leber kommen drei typische Erscheinungen tertiärer Lues vor: 1) milchartige, weiße, kleine Flecke von unregelmäßiger Gestalt; 2) einzelne Gummi-

Digitized by Google

knoten; 3) mehrfache Gummiknoten. Wenn auch die Behandlung zunächst eine interne mit Jodkali sein muß, so werden doch sehr große Knoten, die sich schwer resorbieren, dem Messer anheimfallen können.

McL. beschreibt drei Fälle, in welchen die Knoten mit dem Thermokauter aus dem Lebergewebe herausgeschnitten und die Leberwundflächen durch Catgut vereinigt wurden. Alle drei Fälle verliefen günstig. Aus der Literatur sind elf derartige Operationen bekannt geworden mit zwei Todesfällen = 12,5%.

Herhold (Brandenburg).

26) **G. Parlavecchio.** Über einen Fall von primärem Sarkom einer empyematösen Gallenblase.

(v. Langenbeck's Archiv Bd. LXXXVII. Hft. 2.)

Die Zahl der Fälle von primärem Sarkom der Gallenblase beträgt nur sechs, einschließlich eines vom Verf. selbst beobachteten und ausführlich beschriebenen Falles. Die Kranken gehörten alle dem höheren Lebensalter an. Die richtige Diagnose ist nie vor dem Eingriff gestellt worden. Vermutungsweise läßt sich vielleicht ein Sarkom annehmen, wenn sich die Geschwulst unbestimmt und schmerzlos entfaltet, eine ansehnliche Größe erreicht und das Allgemeinbefinden stark beeinflußt.

E. Siegel (Frankfurt a. M.).

27) **B. E. Gerschuni.** Über die subkutanen isolierten Verletzungen des Pankreas.

(Russ. Archiv für Chirurgie 1908. [Russisch.])

Zu 19 bekannten Fällen fügt G. den 20., von J. J. Grekow operierten.

Eine 43jährige Frau bekam abends einen Stoß mit einem Holzscheit gegen den Leib. Am anderen Morgen Erbrechen; nachmittags bei 64 Pulsen intensive Schmerzhaftigkeit der Oberbauchgegend, deren Muskeln bretthart gespannt waren, besonders rechts vom Nabel. Das aufgetriebene Epigastrium durch eine tiefe Furche oberhalb des Nabels vom übrigen Bauche getrennt. Keine Spuren der Gewalteinwirkung auf der Haut. Wegen zunehmender Schmerzen wurde (24 Stunden nach der Verletzung) operiert; es fanden sich ausgedehnte Blutungen im Netz und Mesokolon, auf dem Colon transversum und der großen Kurvatur des Magens, in der Radix mesenterii und dem Mesoileum. Blutungen an der Leberpforte. Netz, Bauchfell und Darmserosa waren übersät mit kleinen und größeren weißlichgrauen Plaques. Daraufhin wurde das Pankreas aufgesucht und ein querer, schwarz erscheinender Riß in der Nähe seines Kopfes gefunden. In der Umgebung stand dunkelbraune Flüssigkeit, nach deren Entfernung aus der Tiefe helles Blut quoll. Tamponade. Die Wunde eiterte mäßig, die Plaques vermehrten sich. Am 7. Tag erschien zum ersten Male Zucker im Harn. Am 9. Tage starb Pat. unter den Zeichen stetig zunehmender Schwäche.

Bei der Sektion fand man massenhafte Herde der Fettgewebsnekrose; auch im retro- und präperitonealen Fett längs dem Bauchschnitt. Zwischen Magen und hinterer Bauchwand lag ein mit der Wundhöhle nicht zusammenhängender Abszeß von Apfelgröße, in seinem dicken, grünlich-gelben Eiter schwammen Klümpchen nekrotischen, verseiften Fettes bis zu Erbsengröße. In der Substanz des Pankreas waren die stecknadelkopfgroßen Herde im Schwanzteile besonders zahlreich. Zirka 3 cm vom Kopf entfernt ein 7 mm tiefer Querriß mit schmutzig-graugelblichen Rändern. In der Nähe des Risses war die Substanz der Drüse grau.

G. bespricht die Schwierigkeiten der Diagnose bzw. deren Unmöglichkeit und macht besonders auf den beschriebenen Kontraktionszustand des Epigastrium aufmerksam, der möglicherweise in Zukunft einen wertvollen Fingerzeig abgeben könnte.

V. E. Mertens (Kiel).

28) **J. Gobiet.** Über Schußverletzungen des Pankreas.

(Wiener klin. Wochenschrift 1907. Nr. 4.)

18 bisher veröffentlichten Fällen reiht Verf. einen neuen an, der 18 Stunden nach der Verletzung zur Operation kam. Außer der stark gequetschten Schuß-

Digitized by Google

wunde in der Mitte des Pankreaskörpers fanden sich Ein- und Ausschuß am linken Leberlappen und ein Loch im kleinen Netz. Alle Wunden wurden tamponiert, außerdem die Bursa omentalis und der Raum zwischen Magen und Leber. Verlauf verhältnismäßig glatt, leichte Pneumonie, etwas Ikterus, nach 9 Tagen Entleerung massenhaften Pankreassekretes mit Fettnekrosen. Nach 5 Wochen völlige Heilung.

Von den bekannten 19 Fällen sind 6 nicht operierte tödlich geendet, von den 13 operierten 7 geheilt. Die Erforschung der Todesursache zeigt, daß 1) die komplizierenden Verletzungen anderer wichtiger Organe, 2) der Austritt von Pankreassekret die Verletzung so gefährlich machen. Daher ist die erste Bedingung möglichst rasche Laparotomie, wo Verdacht auf penetrierende Bauchverletzung besteht. Da die Pankreasschußwunden auffallend wenig bluten, muß man sorgfältig suchen. Die Naht am Pankreas ist schwierig, außerdem genügt die Tamponade fast immer. Naht ohne Tamponade ist unzureichend. — Literatur.

Renner (Breslau).

29) **Fasano.** Contributo clinico alla conoscenza delle pancreatite suppurante.

Policlinico, sez. chir. 1908. XV, 8.)

Ein 13jähriges Mädchen klagte seit 1 Monate über zeitweise heftige Schmerzen in der Magengegend, die von Druckgefühl, Übelkeit, Erbrechen und heftigem Stuhlgang gefolgt waren. Der Stuhlgang bedingte nicht immer nachfolgende Entleerungen, dagegen stellten sich im anfallsfreien Intervall häufige Diarrhöen ein. Schließlich kam es im Anschluß an einen Anfall zur völligen Stuhlverhaltung. In der Klinik mußte ein akuter Okklusionsileus angenommen werden. Objektiv konnten Darmsteifungen, die von rechts nach links verliefen, und eine kuglige Geschwulst in der Oberbauchgegend, die den Eindruck einer Flüssigkeitscyste machte, nachgewiesen werden. Es wurde eine retroperitoneal gelegene Cyste als Ursache des Ileus angenommen. Die erst nach 3 Tagen vorgenommene Operation ergab beginnende Peritonitis und eine große Geschwulst unter dem gespannten Lig. gastro-colicum. Bei der Inzision der Geschwulst entleerten sich 4 Liter jauchiger mit nekrotischen Fetzen vermischter Flüssigkeit. 4 Tage nach der Operation ging Pat. zugrunde. Die Obduktion ergab als Ausgangspunkt der scheinbaren Geschwulst das nekrotische Pankreas.

Eine ausführliche Darstellung der Ätiologie, Genese, Symptomatologie und Diagnose der akuten Pankreaseiterungen ergänzt die beachtenswerte Kasuistik, die den Verf. mahnt, auch nur beim geringsten Verdacht auf Pankreaseiterung möglichst rasch chirurgisch vorzugehen. Im berichteten Falle war die Verzögerung des Eingriffs durch die anfangs versagte Einwilligung der Eltern zur Operation bedingt.

Strauss (Nürnberg).

30) **Magenau.** Ein Fall von akuter hämorrhagischer Pankreatitis bei Cholelithiasis.

(Med. Korrespondenzblatt d. württemb. ärztl. Landesvereins 1908. August 15.)

Es handelte sich um einen fettleibigen Mann, der nach dem Mittagessen akut unter den Erscheinungen einer Perforation eines Ulcus ventriculi oder duodeni erkrankte. Die 7 Stunden nach Beginn der Erkrankung ausgeführte Laparotomie ergab: Gallenblase mit Steinen gefüllt; in der Oberbauchgegend ein stark hämorrhagisches, seröses Exsudat; Pankreas dunkelrot verfärbt und vergrößert, derb; Fettgewebsnekrose in der Umgebung. Ausgedehnte Tamponade und Drainage; 3 Tage später Tod.

Nach dem Sektionsbefunde war folgende Äiologie der Erkrankung wahrscheinlich: Oberhalb der Papille fanden sich vier kleine Gallensteine, welche den nach dem Mittagessen sehr reichlichen Sekretstrom der Bauchspeicheldrüse in die vielleicht vorher schon durch ein altes Gallensteinleiden chronisch geschädigte Drüse zurückstauten und so die totale Nekrose des Pankreas, die bei der Sektion gefunden wurde, verursachten.

Mohr (Bielefeld).

Digitized by Google

31) **Hasbrouck.** Enormous endotheliomatous cyst of the great omentum.

(Annals of surgery 1908. August.)

Bei einer 50jährigen Frau, die an Unterleibsschwellung litt, hatte man die Diagnose auf Ovarialkystom gestellt, während die Laparotomie ergab, daß es sich um eine Gekröscyste handelte. Dieselbe ging zwischen Magen und Colon transversum vom Netz aus; sie war nicht gestielt und wog, mit Flüssigkeit gefüllt, 40 Pfund. Bei der Operation wurde eine gewisse Menge Flüssigkeit vor der Exstirpation durch Punktion abgelassen. Im Innern der aufgeschnittenen Cyste lag ein großes Blutgerinnsel; das Gewebe bestand vorwiegend aus Epithelzellen, die sich säulenförmig um die Gefäße gruppierten, von welchen sie auszugehen schienen; das zwischen den Zellen liegende fibröse Gewebe war sehr blutreich. Die mikroskopische Diagnose lautete auf Epithelioma. Pat. wurde geheilt. Bei 19 aus der Literatur gesammelten Fällen betrug die Mortalität der operierten Netzcysten 6%. Verf. weist auf die Schwierigkeit hin, vor der Laparotomie eine sichere Diagnose zu stellen.

Herhold (Brandenburg).

32) **F. Ehler.** Multiples Dermoid des Mesenterium.

(Časopis lékařů českých 1908. p. 177.)

Die 22jährige Frau bekam vor 2 Jahren einen Fußtritt gegen den Bauch. Eine Woche später tastete sie an der verletzten Stelle eine Beule, die an Größe stetig zunahm. In der linken Bauchhälfte fand sich eine ovale, vom Poupartschen Bande bis zum Rippenbogen, von der Linea alba bis in die Lendengegend reichende, glatte, elastische fluktuierende, nicht druckschmerzhafte, gegen die Unterlage und bei Respiration mäßig bewegliche Geschwulst. Die Diagnose wurde auf retroperitoneale Cyste genitalen Ursprunges gestellt. Bei der Operation fand man im Mesenterium des Colon descendens eine mannskopfgroße Cyste, an deren oberem Pol in der Nierengegend drei weitere, kleinere, kleeblattartig zusammenhängende Cysten vorhanden waren. Sie wurden sämtlich exstirpiert. Die Wand hatte einen schleimhautartigen Charakter: geschichtetes Pflasterepithel, spärliche Submucosa mit längs- und querverlaufenden Bindegewebsbündeln und zahlreichen, dünnwandigen Gefäßen. Den Inhalt der Cysten bildete eine schmierige, gekochtem Reisbrei ähnelnde Masse. — Heilung.

Der Autor glaubt, daß es sich um retroperitoneale Gebilde handle, die zwischen die Mesenterialblätter hineingewachsen sind, und daß das Trauma den Anstoß zum Wachstum der embryonal angelegten Keime gegeben habe.

G. Mühlstein (Prag).

33) **Heller** (Charlottenburg). Zwei seltene Mißbildungen des Penis.

(Zeitschrift für Urologie Bd. II. Hft. 7.)

H. beschreibt zunächst einen normalen 22jährigen Mann mit Diphallus partialis. Der 6 cm lange Schaft des Penis erwies sich bis zur Eichel als ganz normal. Solange das Präputium die Glans bedeckte, war die Anomalie nicht merklich. Wurde mit einiger Mühe die Vorhaut zurückgestreift, so präsentierten sich zwei ziemlich gleichmäßig entwickelte Eicheln, von denen jede ein blind endigendes Orificium externum zeigte. Die eigentliche Harnröhre endete unter dem rechten Orificium externum hypospadisch. Störungen bestanden nicht, auch keine sonstigen Anomalien.

H. unterscheidet neben dem partiellen Diphallus noch einen totalen. Dabei können beide Glieder nebeneinander völlig getrennt oder mit der Wurzel konvergierend, oder übereinander angelegt sein. Jedenfalls hat der Diphallus nichts zu tun mit der sogenannten Verdoppelung der Harnröhre. H. beschreibt eine einschlägige Beobachtung. In einem normal gebildeten Penis fand sich unter der Harnröhre eine Fistelöffnung in der Haut, von welcher aus ein dünner Gang 15 cm lang zu sondieren war. Bei sexueller Erregung des Trägers entleerte sich daraus klebrige Flüssigkeit. H. erklärte diese Bildung als den verlagerten Ausführungsgang einer dritten Cowper'schen Drüse. Mikroskopische Belege stehen noch aus.

Kroemer (Berlin).

Digitized by Google

34) **R. Kaufmann** (Frankfurt). Eine verbesserte Lupenvorrichtung zur endoskopischen Untersuchung der Harnröhre.

(Zeitschrift für Urologie Bd. II. Hft. 6.)

Die bisher zur Vergrößerung der Schleimhautbilder an den Handgriffen des Endoskops angebrachten Lupen ermöglichen nur dem emmetropen oder hypermetropen Auge des Beobachters, klare Bilder zu gewinnen. K. konstruierte daher ein verschiebbares Lupensystem zweier Linsen, die auf dem Endoskop eine Einstellung des Bildes für jedes Auge entsprechend seiner Refraktionsanomalie gestatten. Er empfiehlt gleichzeitig das Einfetten der Lupe mit Glyzerin oder »Brillenglanz«, um das Beschlagen der Linsen zu vermeiden. **Kroemer** (Berlin).

35) **Olivier et Clunet.** Epithelioma primitif de l'urèthre d'origine glandulaire.

(Bull. et mém. de la soc. anat. de Paris 1907. Nr. 10.)

Ein 52jähriger Mann litt seit 2 Jahren an Harnbeschwerden; schließlich kam es zum völligen Verschluß durch im Orificium externum erkennbare Geschwulstmassen und zur Fistelbildung an der unteren Fläche.

Die histologische Diagnose der exstirpierten Geschwulst lautete Karzinom, von dem eine genaue Beschreibung gegeben wird.

Die Leistendrüsen waren nur entzündlich vergrößert.

Neugebauer (Mährisch-Ostrau).

36) **K. Jooss** (München). Selbstmassage der Prostata.

(Zeitschrift für Urologie Bd. II. Hft. 6.)

J. beschreibt einen von Stiefenhofer-München konstruierten Massageapparat, der aus einem 32 cm langen Mittelstück, »dem sogenannten Schaft« und einem fingerförmigen Fortsatz, dem Massage-Ansatzstück, besteht. Während der Schaft fixiert wird, kann der in den Mastdarm eingeführte Massagefinger durch einen Hebelarm vom Pat. selbst in Bewegung gesetzt werden und streichende, drückende usw. Motionen ausüben. Die Fingeransätze können je nach dem Fall verschieden lang gemacht und ausgewechselt werden. Ob der Apparat den Finger des Arztes ersetzen wird, scheint auch dem Verf. zweifelhaft.

Kroemer (Berlin).

37) **R. W. Frank** (Berlin). Ein verbessertes Cystoskop.

(Zeitschrift für Urologie Bd. II. Hft. 6.)

F., der es sich zur Aufgabe gestellt hatte, die mit dem Gebrauche der Nitze-Cystoskope verbundenen Schwierigkeiten zu beseitigen, bringt nunmehr eine Beschreibung seiner bildaufrichtenden Instrumente. Bekanntlich ist das Operieren mit dem Nitze-Cystoskop auch für den Geübten nicht immer leicht, weil man in dem Gesichtsfelde die Verhältnisse der Blasenwand nicht aufrecht, sondern im Spiegelbilde sieht, d. h. horizontale Gegenstände vertikal und umgekehrt. F. ist es nun gelungen, durch Einsetzen eines bildaufrichtenden Prismenapparates in den Cystoskoptrichter die Bildversohiebung zu korrigieren. Man sieht in seinem Instrument die Gegenstände so, wie sie in Wirklichkeit liegen. Durch Verbesserung der Linsen und Erweiterung des Gesichtswinkels ist gleichzeitig für möglichste Klarheit der Bilder gesorgt. Auch die Kontaktzange ist in sinnreicher Weise abgeändert, so daß der störende Kurzschluß vermieden wird. Endlich bringt F. eine elegante Verpackung des gesamten Apparates in einer Metallhülse, die zum Transport wie zur Formalindesinfektion in gleicher Weise geeignet ist. Das ganze gleicht einem Fernrohr. Wer, wie der Ref., in der Lage gewesen ist, das neue Orthocystoskop zu prüfen, wird zugeben, daß nicht leicht etwas Vollkommeneres auf diesem Gebiete geleistet werden kann. Instrumente, Zubehörteile und Verpackung werden von der Firma Georg Härtel, Berlin, Karlstr. 19 geliefert.

Kroemer (Berlin).

Digitized by Google

38) **Eising.** Prevesical abscess.

(Annals of surgery 1908. August.)

Der prävesikale Raum, das Cavum Retzii, wird vorn vom Os pubis und der Fascia transversalis, hinten von der aus dem Becken aufsteigenden und die vordere und seitliche Blasenwand bedeckenden Fascie begrenzt. Der Raum reicht gewöhnlich bis zur Plica Douglasi, in seltenen Fällen bis zum Nabel; von der Plica Douglasi steigen als seitliche Säulen Bänder zur Symphyse herab. Im prävesikalen Raume liegen Lymphdrüsen, die ihren Zufluß teils von der Blasenschleimhaut, teils von der hinteren Harnröhrenwand erhalten. Verf. hat aus der Literatur eine Anzahl von Fällen gesammelt, in denen es zur Abszeßbildung im Cavum Retzii kam; die Fälle, die ganz kurz beschrieben werden, sind in folgende Gruppen geteilt: I. Infektion des Raumes von der Harnröhre und Prostata; II. Infektion infolge Perforation der vorderen Blasenwand; III. Infektion von benachbarter Drüsenentzündung; IV. Infektion von den weiblichen Genitalorganen; V. infolge Osteomyelitis des Schambeines; VI. ausgehend von Erkrankungen des Nahrungskanals; VII. nach Appendicitis. Ein Fall, in dem die Abszeßbildung nach Verletzung der Harnröhrenwand beim Katheterisieren eintrat, wurde von E. selbst mit günstigem Ausgang operiert. **Herhold** (Brandenburg).

39) **E. Ruppauner.** Zur Frage der Cystitis emphysematosa.

(Frankfurter Zeitschrift für Pathologie Bd. II. Hft. 2 u. 3.)

Emphysem der Blasenschleimhaut, wohl zu unterscheiden von Fäulnisemphysem, ist beim Menschen auf dem Sektionstische selten, noch seltener im Leben beobachtet worden.

R. beschreibt einen neuen Sektionsfall. Er nimmt eine enge Verwandtschaft aller chronischen Schleimhautemphyseme an: Colpititis emphysematosa und Pneumatosis cystoides intestini der Menschen und des häufigen Intestinalemphysems der Schweine. Für letztere hat A. Jaeger durch sehr genaue Untersuchungen den spezifischen Erreger und das von diesem produzierte Gas nachweisen können (Archiv f. wissensch. u. prakt. Tierheilkunde Bd. XXXII, 1906). Für den Menschen st der Erreger bi sher noch nicht erkannt. **Trappe** (Breslau).

40) **Brongersma** (Amsterdam). Über zwei Fälle von Cysten in der Harnblase.

(Zeitschrift für Urologie Bd. II. Hft. 6.)

Verf. beschreibt eine walnußgroße cystische Geschwulst der Blase, die $^1/_2$ cm vor und seitlich von der linken Harnleitermündung saß, im cystoskopischen Bilde durch ihre Transparenz als Cyste sich manifestierte und klinisch die bekannten Fremdkörpererscheinungen gemacht hatte (Unterbrechung des Harnstrahles während der Miktion, Schmerzen, Cystitis). Eine Kommunikation der Cyste mit dem Harnleiter bestand nicht. Der Inhalt war kristallklar, glyzerinartig. Die Wand der mit Plattenepithel ausgekleideten Cyste zeigte die Schichten der Blasenwand. B. hält seinen Fall für eine Retentionscyste einer Harnblasendrüse und führt noch fünf analoge Fälle aus der Literatur an. Diese Bildungen sind viel seltener als die cystischen Erweiterungen des Harnleiterendes, die im cystoskopischen Befund genau das gleiche Bild geben, ätiologisch aber auf angeborene Harnleiterstenose mit und ohne Verlagerung des Harnleitermundes, sowie auf erworbene Stenosierung (Steine oder Blutgerinnsel im Harnleiter nach Traumen) zurückzuführen sind. Das Harnleiterende wölbt sich als kugelig-cystische Geschwulst in die Blase vor, oder die Steine stülpen eine seitliche Wandpartie als Harnleiterhernie in die Blase vor.

B. beschreibt einen durch Steine verursachten analogen Fall, der durch Exstirpation der Niere und des Harnleiters geheilt wurde. **Kroemer** (Berlin).

41) **Hagner.** Symptomles hematuria.

(Annals of surgery 1908. August.)

H. berichtet über drei Fälle von Blutharnen, bei welchen im Urin keine pathologischen Formelemente, abgesehen von den roten Blutkörperchen, vorhanden

Digitized by Google

waren. Die cystoskopische Untersuchung ergab, daß die Blase gesund war; die Harnleiter zeigten beim Katheterismus keine Verstopfung, in zwei Fällen entleerte sich das Blut aus dem rechten, im dritten aus dem linken Harnleiter. Das Merkwürdige dieser drei Fälle war, daß 24 bzw. 48 Stunden nach dem Harnleiterkatheterismus das Bluten aufhörte und nicht wiederkam, was um so bemerkenswerter ist, als die Blutung in einem Falle seit 35 Jahren bestand.

Herhold (Brandenburg).

42) **Walsh.** The kidneys in tuberculosis.

(Third annual report of the Henry Phipps institute 1906.)

Verf. hat in 101 Fällen von Lungentuberkulose die Nieren pathologisch-anatomisch bzw. bakteriologisch untersucht und andererseits auch in 44 Fällen nicht tuberkulöser Affektionen die mikroskopische Untersuchung der Nieren ausgeführt.

Abgesehen vom Vorhandensein von Tuberkeln in vielen Fällen der ersten Kategorie hat er irgend etwas für Tuberkulose Spezifisches an Gewebsveränderungen nicht gefunden. Außer hämorrhagischer Nephritis und Glomerulonephritis hat er alle Formen von Nephritis beobachtet. Am häufigsten fand sich in Fällen von Lungentuberkulose (in 77%) chronische, lokalisierte, interstitielle Nephritis. Diese Veränderung wird natürlich auch bei Nichttuberkulösen gefunden. Chronische allgemeine interstitielle Nephritis dagegen scheint bei Lungentuberkulösen so gut wie gar nicht vorzukommen. Chronische parenchymatöse Nephritis fand sich in 34% der Fälle. Tuberkel waren in 43% der Lungentuberkulosefälle vorhanden.

Das Gewicht der Nieren kommt im allgemeinen für die Diagnosenstellung gar nicht in Betracht.

Durch das Tierexperiment konnten in 82,5% der Lungentuberkulosefälle im Urin Tuberkelbazillen nachgewiesen werden (Meerschweinchen). Mikroskopisch fanden sich Tuberkelbazillen in 75% der Fälle. Bisweilen fanden sich Tuberkelbazillen im Urin, Tuberkel in der Niere, und doch erkrankten die mit dem Urin infizierten Meerschweinchen nicht. Bisweilen fanden sich infektionstüchtige Tuberkelbazillen im Urin, und doch waren die Nieren frei von Tuberkulose. Ödem fand man in 37% der Fälle, meist bei akuter parenchymatöser Nephritis. Albumin wurde in 51% der Fälle nachgewiesen, meist bei akuter parenchymatöser Nephritis Zylinder und Eiterzellen waren in 25—66% der Fälle vorhanden, je nach der Sorgfalt des Untersuchers.

Die Art der im Einzelfalle vorliegenden Nephritisform kann man nur annähernd bestimmen. Die gewöhnlichsten klinischen Symptome, die bei bestehender Lungentuberkulose auf Nierenaffektion hindeuten, sind die Befunde von hyalinen und granulierten Zylindern im Harn.

W. v. Brunn (Rostock).

43) **Kay.** Case of rare pelvic tumour in a child of four years.

(Glasgow med. journ. 1908. August.)

Ein 4jähriger Knabe erkrankte aus voller Gesundheit heraus mit Leibschmerzen und Unmöglichkeit, den Urin zu entleeren. Nach Entleerung der prall gefüllten Blase durch den Katheter fand sich eine große, harte Beckengeschwulst, die vom Kreuzbein ausging und Mastdarm und Blase nach vorn verschoben hatte. Zunächst wurde ein Sarkom angenommen, der Fall als inoperabel betrachtet und dauernd katheterisiert. Schließlich entschloß Verf. sich zum Eingriffe. Zuerst, nach Eröffnung der Bauchhöhle, fand er bei völlig mit Katheter entleerter Blase ein großes, prall mit Harn gefülltes Divertikel, dessen Abfluß durch die Geschwulst verhindert wurde. Die Geschwulst, von über Orangengröße, ließ sich nach Spaltung des hinteren parietalen Bauchfells leicht bloßlegen und wurde in zwei Stücken entfernt. Sie erwies sich als ein von der Vorderfläche des Kreuzbeines gewachsenes Fibrolipom. Die Wunden wurden ohne jede Drainage geschlossen, und noch nach über 2 Jahren ist der Knabe völlig gesund.

Eine Geschwulst von gleicher Größe und histologischer Zusammensetzung hat Verf. kürzlich aus der Achselhöhle eines 4 Jahre alten Knaben entfernt.

W. v. Brunn (Rostock).

Digitized by Google

44) **Ransohoff.** Venous thrombosis and hydrocele of the inguinal canal.

(Annals of surgery 1908. August.)

Drei Fälle von Thrombose einer Vene des Samenstranges innerhalb des Leistenkanales. Klinisch äußerte sich die Krankheit in einer zylindrischen Anschwellung am oberen Ende des Samenstranges, die sich in den Leistenkanal erstreckte; 2mal war eine leichte Entzündung des Nebenhodens eingetreten. Alle Krankheitserscheinungen schwanden nach 2—3 Wochen völlig unter Behandlung mit Bettruhe und Umschlägen. Als Ursache wurde einmal Überanstrengung beim Tennis, das andere Mal langdauerndes Golfspiel, das dritte Mal endlich Druck des Bruchbandes angegeben. Die Krankheit ist zuweilen mit Hydrokelen des Samenstranges kompliziert; auch beim weiblichen Geschlecht kann eine Thrombose an einer der Venen des Lig. rotundum z. B. durch Trauma vorkommen.

Herhold (Brandenburg).

45) **W. Schmeel.** Über ein Hodenteratom mit makroskopisch blasenmolenähnlichen intravaskulären Metastasen.

(Frankfurter Zeitschrift für Pathologie Bd. II. Hft 2 u. 3.)

Die Neubildung war innerhalb eines halben Jahres langsam gewachsen und wurde unter der Diagnose »Hodentuberkulose« exstirpiert. Kurz darauf traten Drüsenmetastasen auf, die im Verlauf eines weiteren halben Jahres zum Tode führten.

Bei der Sektion fanden sich im Gefäßsystem (Vena cava, Valvula tricuspidalis, A. pulmonalis) zahlreiche frei flottierende, zottige Fäden mit Sekundärzöttchen, also chorioepitheliomartige Bildungen, die Schlagenhaufer vom Epithelüberzuge fötaler Eihüllen oder deren Rudimenten ableitete.

Mikroskopisch aber fehlte der für das Chorioepitheliom charakteristische Überzug von Langhans'scher Schicht und Syncytium.

Die Zotten und Träubchen bestehen aus Epithelschläuchen und Cysten in myxomatösem Grundgewebe und sind von einem Endothel überzogen, das vielleicht dem Endothel der Gefäßwand entstammt. **Trappe** (Breslau).

46) **Crowe and Wynn.** A case of streptococcic puerperal infection treated with a vaccine.

(Brit. med. journ. 1908. August 8.)

Fall von puerperaler Sepsis durch Mischinfektion von Kolibazillen und Streptokokken, der erfolgreich mit Koli- und Streptokokkenvaccine, von der Kranken selbst gewonnen, behandelt wurde, nach Feststellung des opsonischen Index. Temperaturkurve ist beigegeben. **Weber** (Dresden).

47) **Arnavielche.** Relation d'accidents causés par la foudre dans les alpes.

(Arch. de méd. et de pharm. militaires 1908. August.)

Acht Soldaten befanden sich teilweise auf dem Boden liegend, teils auf einer steinernen Bank sitzend in einer Kapelle, als der Blitz in die Glocke derselben schlug und durch eine von dieser auf den Fußboden gehende eiserne Kette in das Innere drang. Sechs Leute hatten mehr oder weniger schwere Hautverbrennungen erlitten, während die Kleider bis auf ein kleines, in der Nähe der Hosentasche befindliches Loch unversehrt waren. Außerdem waren bei diesen sechs Leuten die unteren Gliedmaßen etwa 24 Stunden gelähmt; es bestand an ihnen ein Gefühl von Ameisenkriechen und leichte Empfindungsstörungen. Bei allen sechs Leuten wurde die Dienstfähigkeit erhalten. **Herhold** (Brandenburg).

48) **Wendler.** Über Blitzverletzungen.

(Deutsche militärärztliche Zeitschrift 1908. Hft. 17.)

Am 10. Juni 1907 schlug der Blitz in eine Abteilung von etwa 40 Mann Feldartillerie; ein Mann wurde getötet, sechs niedergeworfen und verletzt. Bei allen Leuten waren die Kleider zerfetzt und verbrannt; bei den sechs Verletzten, die

Digitized by Google

mit dem Leben davon kamen, wurde eine meist schnell vorübergehende Bewußtlosigkeit, motorische Lähmung oder Schwäche einzelner Gliedmaßen und Verbrennungen am Körper beobachtet. Die motorische Lähmung und Schwäche der Glieder dauerte nur 24 Stunden. **Herhold** (Brandenburg).

49) **Scheel.** Über Schrapnellverletzungen.

(Deutsche militärärztliche Zeitschrift 1908. Hft. 15.)

Auf dem Artilleriedepot Wilhelmshafen explodierten am 21. September 1907 20 mit Bleiantimonkugeln gefüllte 15 cm-Stahlschrapnells. Von den 14 anwesenden Arbeitern wurden fünf sofort getötet, drei schwer und drei leicht verwundet. Die Getöteten wiesen ausgedehnte Verbrennungen, aufgerissene Körperhöhlen, Knochenzerfetzungen, Abreißen ganzer Gliedmaßen auf. Die Schwerverletzten erlitten ebenfalls ausgedehntere Verbrennungen, Weichteilzerreißungen und Knochenbrüche, während bei den Leichtverletzten geringere Verbrennungen und Kontusionen vorhanden waren. Von den Schwerverletzten starb einer. Die Verbrennungen wurden durch die bei der Explosion des Schrapnells entstehenden Gase und Flammen bedingt. **Herhold** (Brandenburg).

50) **P. L. Friedrich.** Die elektrische Reflexlichtbeleuchtung im Dienste des chirurgischen Unterrichts.

(Klinisches Jahrbuch Bd. XIX. 1908.)

F. beschreibt die Beleuchtungsanlage, die im Hörsaal der chirurgischen Universitätsklinik zu Marburg neu angelegt wurde. Diese neue Anlage, die nach dem Krönig-Siedentop'schen Prinzip konstruiert ist, dient nicht nur zur Beleuchtung des Operationsfeldes, sondern erstrebt auch eine intensive Lichtgebung für Operations- und Demonstrationsfeld ohne einseitigen Lichteinfall und Ausnutzung der Belichtung für alle im Raum zuschauenden Hörer an.

Das Licht einer mit einem Strom von 30 Ampère gespeisten Scheinwerferbogenlampe, die in einem Vorraum angebracht ist, fällt auf einen Metallspiegel und wird von diesem durch eine Öffnung in der Wand auf ein System von sieben Verteilerspiegeln geworfen, die das Licht wieder auf 7 im Raum verteilte Beleuchtungsspiegel weitergeben. Diese letzteren reflektieren das Licht auf das Operations- und Demonstrationsfeld, das einen Durchmesser von 60 cm hat. Durch eine sinnreiche Anordnung der Spiegel wird eine intensive Beleuchtung in Horizontalrichtung auch für Operationen und Demonstrationen in Steinschnittlage gesichert.

Ein Wasserkasten zwischen Scheinwerfer und Wanddurchtrittsöffnung trägt zur Abkühlung des Lichtes bei, eine Rauchglasplatte ermöglicht, wenn erwünscht, eine Dämpfung des Lichtes.

Die Anlage hat sich sehr bewährt, Kosten waren 1478 Mark. Ein Bild und mehrere Pläne veranschaulichen die Anlage. **L. Simon** (Mannheim).

32) **Bryant.** A new motor for bone surgery.

(Annals of surgery 1908. August.)

Der von B. empfohlene Knochenbohrer hat große Ähnlichkeit mit der Sudekschen Fräse. Seine Eigenschaften sind folgende: $^3/_{10}$ Pferdekraft, 15000 Umdrehungen in der Minute, Durchmesser $2^1/_8$ Zoll, Länge des Griffes $9^1/_2$ Zoll. Der Motor ist äußerst leicht und kann zur Bildung von osteoplastischen Lappen sowohl wie zum Herstellen von Trepanlöchern gebraucht werden. Hergestellt wird er von der Internationalen Instrumentenkompagnie in Cambridge, Mass.

Herhold (Brandenburg).

Originalmitteilungen, Monographien und Sonderdrucke wolle man an *Prof. E. Richter* in Breslau (Kaiser Wilhelmstraße 115), oder an die Verlagshandlung *Johann Ambrosius Barth* in Leipzig einsenden.

Für die Redaktion verantwortlich: Geh. Med.-Rat Prof. Dr. E. Richter in Breslau.
Druck von Breitkopf & Härtel in Leipzig.

Digitized by Google

Zentralblatt für Chirurgie

herausgegeben von

K. GARRÈ, in Bonn, F. KÖNIG, in Berlin, E. RICHTER, in Breslau.

35. Jahrgang.

VERLAG von JOHANN AMBROSIUS BARTH in LEIPZIG.

Nr. 47. Sonnabend, den 21. November 1908.

Inhalt.

1) **Guyot**, Bakteriohämoagglutinine. — 2) **Rostowzew**, Tetanus. — 3) **Meissner**, Alkoholdesinfektion. — 4) **Escomel**, Aseptische Konservierung der Verbandmittel. — 5) **v. Bayer**, Einheilung von Fremdkörpern. — 6) **Fasiani**, 7) **Frangenheim**, 8) **Waterhouse**, Hyperämiebehandlung. — 9) **Hartwell**, Schädelverletzungen. — 10) **Custodis**, Verletzungen der A. meningea media. — 11) **Oppenheim**, Zur Gehirnchirurgie. — 12) **Kanasayi**, Topographische Anatomie der Pars mastoidea. — 13) **Onodi**, Das Gehirn und die Nebenhöhlen der Nase. — 14) **Halle**, Septumresektion. — 15) **Hopmann**, Verkürzung und Verlagerung des Vomer. — 16) **Sturmann**, Kieferhöhlenöffnung. — 17) **Leroux**, 18) **Kapp**, Paraffinplastik. — 19) **Cheatle**, Ergrauen der Haare. — 20) **Gemoiu**, Zur Behandlung der Gesichtslähmung. — 21) **Brandt**, Chirurgie für Zahnärzte. — II. **E. Ruttin**, Zur Chirurgie des Schläfenbeins. — II. **M. Katzenstein**, Einfacher Apparat zur künstlichen Atmung bei eröffnetem Thorax. (Originalmitteilungen.)

22) Naturforscherversammlung. — a. **Wrede**, Ostitis fibrosa cystica am Schädel. — b. **Sickinger**, Trigeminusneuralgie. — c. **Witzel**, Kieferprothesen. — d. **Brauer**, e. **Friedrich**, Lungenchirurgie. f. **Hoffmann** und **v. d. Velden**, Zur Emphysenoperation. — g. **Kuhn**, Überdruck an der Lunge. h. **Einthoven**, i. **Hoffmann**, Elektrokardiogramm. — 23) **Heinrichsen**, Hyperämiebehandlung. — 24) **Herzenberg**, Stauungsblutung nach Rumpfkompression. — 25) **Veil**, Teratom am Kopfe. — 26) **Reiher**, Schädelbruch. — 27) **Lop**, Transplantation von Kaninchenperiost. — 28) **Fiaschi**, Syphilitische Schädelnekrose. — 29) **Peabody**, Streptokokkenmeningitis. — 30) **Tilmann**, Epilepsie nach Trauma. — 31) **Chalier**, Trepanation gegen Gesichtsneuralgie. — 32) **Young**, Hydrocephalus. — 33) **Schapiro**, Hirnbrüche. — 34) **Andrassy** und **Seitz**, 35) **Graves**, 36) **Mills** und **Frazier**, 37) **v. Orzechowski**, Hirngeschwülste. — 38) **Stumme**, Akromegalie und Hypophyse. — 39) **Reclus**, Exophthalmus pulsatilis. — 40) **Dionisio**, Otorrhöe. — 41) **Schroeder**, Sinusphlebitis.

1) **Guyot.** Sulla emoagglutinazione batterica (batterio-emoagglutinazione).

(Policlinico, sez. med. 1908. XV, 7.)

Auf Grund ausgedehnter, in Tabellenform mitgeteilter Versuche über Bakteriohämoagglutinine kommt G. zu nachstehenden Schlüssen:

Zahlreiche Stämme von Bakterium coli agglutinieren die roten Blutkörperchen verschiedener Tierarten.

Die Erythrocyten verschiedener Individuen derselben Art werden von den gleichen Bakterien in gleicher Weise agglutiniert.

Die Hämoagglutination beruht nicht auf Sekretions- oder Exkretionsprodukten der Bakterien, sondern ist an den Bakterienleib gebunden, der die agglutinierende Kraft auch nach dem Absterben der Bakterien noch behält.

Die Reaktion des Kulturmediums hat keinen Einfluß auf die Intensität der Hämoagglutination, die jedoch durch Natur und Zusammensetzung des Nährbodens beeinflußt wird.

Das Hämoagglutinationsvermögen ist voraussichtlich eine allgemeine Eigenschaft aller Bakterien. **Strauss** (Nürnberg).

Digitized by Google

2) **Rostowzew.** Das Kernig'sche Symptom bei Tetanus.
(Berliner klin. Wochenschrift 1908. Nr. 36 u. 37.)

Verf. beobachtete das Kernig'sche Symptom — die Flexionskontraktur des Kniegelenkes — bei Tetanus bereits im Frühstadium der Krankheit neben anderen Frühsymptomen. Es kann daher — wie Verf. an seinen Beobachtungen zeigt — von großer Bedeutung in diagnostischer Beziehung sein; doch findet sich das Symptom auch in den Spätstadien.

Die Ausführungen über Pathogenese und Wesen dieses Symptoms bringen R. zu dem Schluß, daß die Flexionskontraktur des Kniegelenkes durch folgende drei Ursachen hervorgerufen werde: Intrakranielle Drucksteigerung, erhöhte Reizbarkeit der Wurzeln der Rückenmarksnerven infolge des sie umgebenden Exsudats und Verkürzung infolge von Hypertonie der Flexionsmuskeln des Unterschenkels.

Langemak (Erfurt).

---

3) **Meissner.** Über Hautdesinfektion nur mit Alkohol.
(Beiträge zur klin. Chirurgie Bd. LVIII. p. 191.)

Spielt die Anwendung des Alkohols schon in der Desinfektionsmethode nach Fürbringer und Ahlfeld und mit Seifenspiritus eine Rolle, so ist seine alleinige Anwendung zur Hautdesinfektion, nachdem der Vorgang Reinicke's wenig Nachahmung gefunden hatte, neuerdings wieder von Schumburg in Aufnahme gebracht worden. Seine Eignung zur Hautdesinfektion verdankt der Alkohol weniger seiner schwach antiseptischen oder fettlösenden Wirkung, als vielmehr mechanisch-physikalischen Eigenschaften, unter denen die gerbende, härtende Wirkung an erster Stelle steht.

Verf. hat an der v. Bruns'schen Klinik ausgedehnte bakteriologische Untersuchungen bei bloßer Alkoholdesinfektion des Operationsfeldes und der Tageshand angestellt, indem von ersterem vor Beginn der Operation, nach dem Hautschnitt und am Schluß der Operation, von letzterer vor Beginn und nach Schluß der Operation nach Abnahme der Gummihandschuhe abgeimpft wurde. Näheres über die Technik der Untersuchungen ist aus dem Original zu ersehen. Zum Vergleiche wurden analoge Versuche mit der Ahlfeld'schen Methode angestellt.

Im ganzen ergab sich, daß die Verwendung von hochprozentigem Alkohol die Keimabgabefähigkeit der Haut nicht in dem Maße herabsetzt, wie diejenigen Methoden, welche nach der Desinfektion einen Überzug auf der Haut anbringen, aber die Wirkung ist doch eine so starke und für die Operationsdauer zuverlässige, daß sie den praktischen Bedürfnissen in vollstem Umfange genügt.

Von allen Desinfektionsmethoden, welche auf physikalisch-chemischer Einwirkung beruhen, ist die Desinfektion nur mit Alkohol (96%ig) bakteriologisch die beste; da sie die Desinfektion mit einem Mittel in einem Akt vereinigt, die einfachste; da keinerlei Hautreizungen auch

Digitized by Google

bei wiederholter Desinfektion entstehen, die schonendste; und da sie nur 5 Minuten dauert, die am raschesten ausführbare.

Die praktische Ausführung gestaltet sich derart, daß Hand oder Operationsgebiet 5 Minuten mit in Alkohol getauchten sterilen Gazebäuschen abgerieben und jede Anwendung von Wasser, Seife, Desinfizientien usw. unterlassen wird, abgesehen davon, daß grob verununreinigte Hände zuvor in gewöhnlicher Weise gewaschen und abgetrocknet werden.

Der gebrauchte 96%ige Alkohol kann durch Sedimentierung und Destillation wieder gebrauchsfähig gemacht werden; außerdem eignet sich ebensogut der überall zu beschaffende gewöhnliche Brennspiritus, so daß das Verfahren zugleich den Vorzug der Billigkeit besitzt.

Die alleinige Alkoholdesinfektion ist daher nicht bloß dem Kliniker, sondern vor allem auch dem Praktiker und Kriegschirurgen aufs angelegentlichste zu empfehlen. **Reich** (Tübingen).

---

4) **Escomel.** Dispositif pour réaliser la conservation aseptique des objets de pansements.

(Presse méd. 1908. Nr. 22.)

E. empfiehlt (ähnlich dem Janet'schen Verfahren der Katheterisilation mit Trioxymethylen), zum Gebrauch in der Sprechstunde die Verbandmittel in einem Glasgefäß aufzubewahren, in dessen Deckel ein mit Formaldehyd getränkter Wattetampon befestigt ist. Bakteriologische Versuche ergaben die Abtötung der auf Petrischälchen ausgesäten Kulturen in diesen Gefäßen. **Fehre** (Freiberg).

---

5) **H. v. Bayer.** Fremdkörper im Organismus. Einheilung.

(Beiträge zur klin. Chirurgie Bd. LVIII. p. 1.)

Das sich mehrende Bedürfnis der Chirurgie, körperfremde Materialien zu therapeutischen Zwecken dem Organismus zu dauerndem oder vorübergehendem Verweilen einzuverleiben, hat den Verf. veranlaßt, in einer großen Versuchsreihe das Verhalten der Gewebe zu Fremdkörpern zu studieren.

Die Arbeit, die mit zahlreichen sehr guten Abbildungen ausgestattet ist und viele recht interessante histologische Beobachtungen bringt, eignet sich bei ihrer Fülle von Einzelfeststellungen nicht zu einem kurzen Referate; vielmehr muß sich dieses auf eine kurze Inhaltsübersicht beschränken.

Ganz allgemein ist zu bemerken, daß es in bezug auf die Wirkung im Organismus weder chemisch noch physikalisch in strengem Sinn indifferente Fremdkörper gibt. Die meist an Kaninchen angestellten Versuche beschäftigen sich zunächst mit den Unterschieden im Verhalten des Organismus gegen Fremdkörper, die sich aus den physikalischen Eigenschaften (Gewicht, Größe, Dichtigkeit, Härte, Porosität, Oberflächenbeschaffenheit, Bewegung usw.) ergeben.

Digitized by Google

Sodann werden die aus den chemischen Eigentümlichkeiten der Fremdkörper (Elfenbein, Hartgummi, Horn, die verschiedenen Metalle) und der Eigenart der einzelnen Körpergewebe und -Höhlen hervorgehenden Verschiedenheiten der Reaktion untersucht und schließlich der Einfluß des allgemeinen Zustandes der Gewebe (Hunger usw.) berücksichtigt.

52 Thesen am Schluß der Arbeit erleichtern eine Orientierung.

Reich (Tübingen).

---

6) **Fasiani.** Sull' emigrazione dei leucociti nella stasi alla Bier.

(Giorn. della R. accad. di med. di Torino 1908. LXXI, 7 u. 8.)

Verf. konnte in experimentellen Untersuchungen über die Granulationsbildung bei der Bier'schen Stauung die von einzelnen Autoren betonte Leukocytenanhäufung nicht beobachten und stellte daher eine Reihe weiterer Tierversuche an, um die verschiedenen Ansichten der einzelnen Autoren, die kurz angeführt werden, zu klären. Es wurde daher in das Kaninchenohr subkutan Catgut, aseptische und mit Aleuronat imbibierte Seide eingeführt und dann das Ohr durch eine Gummischlinge 2—3 Stunden gestaut. Es fand sich in drei Untersuchungsreihen keine stärkere Anhäufung von Leukocyten in dem gestauten Ohr, ebenso fand keine erheblichere Gewebseinschmelzung statt. Verf. kommt daher zum Schluß, daß die Bier'sche Stauung keine stärkere Leukocytose bedinge, und daß der raschere und günstigere Ablauf infektiös entzündliche Prozesse nicht auf die reichlichere Leukocytose zurückzuführen sei. Dagegen sei es sicher, daß die regenerativen Prozesse unter der Stauungsbinde viel rascher zustande kommen.

Die verschiedenen Angaben anderer Experimentatoren erklärt F. aus einer verschiedenen Dosierung und Verwendung der Methode.

Strauss (Nürnberg).

---

7) **P. Frangenheim.** Die Wirkung der Bindenstauung im Tierexperiment.

(v. Langenbeck's Archiv Bd. LXXXVII. Hft. 2.)

Verf. hat bei Kaninchen teils in den Unterschenkel, teils in das Knochenmark und in das Kniegelenk Bakterien injiziert und sofort oder nach kurzer Frist nach der Infektion die eine Seite gestaut, während die andere nicht gestaut wurde. Bei den Gelenkeiterungen wurde immer nur ein Gelenk infiziert und gestaut, dagegen das infizierte Kontrolltier nicht gestaut. Verf. fand überall auf der gestauten Seite vermehrte Eiterung gegenüber der nicht gestauten und konnte durch Stauung die Entzündung nie zur Rückbildung bringen.

E. Siegel (Frankfurt a. M.).

Digitized by Google

8) **Waterhouse.** An address on Prof. Bier's treatment by means of induced hyperaemia.

(Brit. med. journ. 1908. Juli 18.)

Die Arbeit ist eine Lobpreisung der Hyperämiebehandlung nach Bier und hat ihren Wert hauptsächlich darin, daß sie englischen Ursprungs ist. Denn man hat sich in England der Bier'schen Methode gegenüber, wie Verf. am Schluß selbst betont, bisher weniger zugänglich gezeigt, als sie verdient. W. wendet sie seit 12 Jahren an und erklärt die Erfolge bei der Gelenktuberkulose für allen anderen Methoden überlegen. Allerdings verbindet er mit der Stauungsbinde stets die Jodoformeinspritzung, so daß seine Ergebnisse nicht restlos auf die Stauung zu beziehen sind. Zu der für eine erfolgreiche Behandlung so notwendigen Frühdiagnose besitzen wir im Koch'schen Tuberkulin ein Mittel, das in 99% der Fälle verläßlich ist. Unter Hinweis auf 20 Beispiele aus einer sehr großen Zahl von Fällen rühmt Verf. die großen Vorzüge der Methode. Neue Beobachtungen bringt er nicht. **Weber** (Dresden).

9) **Hartwell.** The question of operation for non penetrating intracranial trauma.

(Annals of surgery 1908. Juli.)

Verf. teilt mit Bezug auf den therapeutischen Standpunkt die nicht penetrierenden Schädelverletzungen in vier Gruppen. Gruppe I enthält die Fälle, in denen es sich um eine Gehirnerschütterung handelt, die sich nach und nach bessert; Gruppe II betrifft Schädelzertrümmerungen schwerster Art mit starker Gehirnverletzung, bei denen der Tod sehr bald eintritt. In diesen beiden Gruppen ist von einer Operation Abstand zu nehmen. Gruppe III betrifft die Fälle, in denen es sich um Depressionsfrakturen oder Blutungen im Innern des Schädels handelt; hier muß auf alle Fälle operiert werden. Gruppe IV enthält die Grenzfälle, bei denen die Indikation schwer zu stellen ist. Hierher gehören besonders die Fälle, in welchen allgemeine Gehirndruckerhöhung infolge Blutüberfüllung der Gefäße und Ödem des Gehirns ohne sonstige lokale Erscheinungen vorhanden sind. Zwei Erkrankungen dieser letzten Gruppe, in welchen die Trepanation, auch ohne daß ein lokaler Herd gefunden wurde, zur Beseitigung der Krankheitssymptome (Erbrechen, Kopfschmerzen, Konvulsionen) führte, werden näher beschrieben. Auf die Schwierigkeit einer exakten Diagnose bezüglich des Sitzes der Gehirnläsion wird hingewiesen und ein Fall geschildert, wo man eine Beteiligung der linken motorischen Region annahm, während die Autopsie einen Bluterguß in der rechten zeigte. **Herhold** (Brandenburg).

Digitized by Google

10) **Custodis.** Die Verletzung der Arteria meningea media.
(Bibliothek von Coler-Schjerning Bd. XXVI. VIII. u. 200 S.)
Berlin, **August Hirschwald,** 1908.

Unter Berücksichtigung von 153 operativ behandelten Fällen der letzten 25 Jahre wird eine übersichtliche und umfassende Darstellung der Symptome, Diagnose, Prognose und Behandlung der Verletzungen der Arteria meningea media gegeben. Die Erfolge sind seit der Statistik Wiesmann's (1884) etwas besser geworden. 79,63 : 73,5% Heilungen; eine schlechtere Prognose geben immer noch die mit Schädelgrundbrüchen einhergehenden Blutungen. Gefordert wird ein aktiveres Vorgehen, da eine moderne Trepanation bei richtiger Ausführung nicht viel schaden kann. Bekanntlich können auch ohne Bruch der Schädelknochen Zerreißungen der Arterie zustande kommen. Zu empfehlen ist die osteoplastische, temporäre Resektion an den Trepanationsstellen Krönlein's. Das verletzte Gefäß muß natürlich, auch wenn es nicht mehr bluten sollte, unterbunden werden; nur im Notfalle darf man sich mit der Tamponade begnügen.

Zwei selbst beobachtete Fälle, die $^1/_2$ bzw. 17 Stunden nach der Verletzung operiert wurden und zur Heilung kamen, werden genauer geschildert. **Glimm** (Hamburg).

---

11) **H. Oppenheim.** Zur Gehirnchirurgie.
(Berliner klin. Wochenschrift 1908. Nr. 28.)

In Form eines offenen Briefes an Fedor Krause schildert Verf. die Schwierigkeit und die Verantwortung der vom Nervenarzt geforderten Diagnose, zumal wenn bei dem schon im Stadium der Benommenheit befindlichen Pat. eine genaue Untersuchung nicht anzustellen ist.

Äußerst wichtig ist daher, aus einer genauen und überzeugenden Krankengeschichte des erstbehandelnden Arztes die für die Ortsbestimmungen notwendigen Herderscheinungen erkennen zu können, da manche Erscheinungen nur periodisch oder anfallsweise auftreten. Einige gemeinsam beobachtete Fälle, die zum Teil schon veröffentlicht sind, illustrieren kurz die oft unüberwindlichen Schwierigkeiten der Diagnose. Die Erfolge in einzelnen Fällen sind nur als Ausnahmeerfolge anzusehen; dem Wissen und Können sind noch enge Grenzen gezogen.

Die Erfolge werden aber besser werden, wenn die Pat. rechtzeitig in klinische Beobachtung kommen, damit Art und Reihenfolge der Entwicklung bestimmt werden kann. O. sieht in der Hirnpunktion ein willkommenes Hilfsmittel in der speziellen Diagnostik der Hirngeschwülste, die bei richtiger Anwendung gute Dienste leistete und manchen Fall der operativen Radikalbehandlung zugänglich machen kann, der dieser sonst entgehen würde. **Langemak** (Erfurt).

Digitized by Google

12) **H. E. Kanasayi.** Beitrag zur topographisch-chirurgischen Anatomie der Pars mastoidea. Mit 40 Tafeln nach photographischen Aufnahmen der Präparate in natürlicher Größe.

Wien, **A. Hölder**, 1908.

Die anatomischen Untersuchungen des Verf.s sind insofern bemerkenswert, als sie sich auf ein außerordentlich großes Material (ca. 4000 Schädel) erstrecken. Es fragt sich nur, ob die Neuheit der Ergebnisse ganz die aufgewendete Mühe und Arbeit lohnt. Die Untersuchungen des Verf.s erstrecken sich auf folgende Einzelheiten: Größe und Form des Processus mastoideus, katamastoideale und anamastoideale Schädel, Crista supramastoidea und Torus supramastoideus, Incisura mastoidea, Apex simplex und duplex, Processus mastoideus duplex, Fissura mastoidea-squamosa, Foramen occipitomastoideum, Processus paramastoideus und endlich Dehiszenz des Processus mastoideus und Os tympanicum. Des weiteren werden in Sagittal- und Frontalschnitten die topographisch-anatomischen Verhältnisse des Warzenfortsatzes zu dem Sinus und Gehirn dargestellt. Leider lassen stellenweise gerade hier die Reproduktionen, die sonst durchaus auf der Höhe stehen, etwas zu wünschen übrig.

Engelhardt (Kassel).

---

13) **Onodi.** Das Gehirn und die Nebenhöhlen der Nase. Mit 63 Tafeln nach photographischen Aufnahmen.

Wien, **A. Hölder**, 1908.

Der unermüdliche Forscher gibt in diesem seinem neuesten Werke die Resultate mühevoller topographisch-anatomischer Untersuchungen, deren Ergebnisse den explorativen Gehirnpunktionen und chirurgischen Eingriffen bei durch Nebenhöhleneiterungen hervorgerufenen Hirnkomplikationen zugute kommen sollen. Auf 61 Tafeln, in Sagittal- und Frontalschnitten und in natürlicher Größe, sind die Lageverhältnisse der Nebenhöhlen zu den einzelnen Teilen des Gehirns dargestellt. Die Umrisse der Stirnhöhle sind auf das Stirnhirn projiziert, so daß man mit einem Blick die räumlichen Beziehungen zu den einzelnen Stirnwindungen, in erster Linie dem Gyrus frontalis sup. erkennen kann. Ebenso anschaulich ist das Verhältnis der Siebbeinzellen zur unteren Fläche des Stirnlappens, der Keilbeinhöhle zu Tuber cinereum und Schläfenlappen, und die verschiedenen Abweichungen vom normalen Verhalten dargestellt. Besonders eingehend hat Verf. die Entfernung der seitlichen Gehirnventrikel, der Gehirnganglien, der Capsula interna, der Zentralwindungen und der Insel von der Stirnhöhle, von ihrer hinteren Wand und vom Polus frontalis des Stirnlappens studiert und die nötigen praktischen Schlußfolgerungen daraus gezogen. Durch Entfernung der Knochenwandung der einzelnen Nebenhöhlen und Erhaltung der Schleimhaut bei blasenförmiger Gestalt wirken einzelne Bilder besonders anschaulich. Ein genaues Studium des Atlas, der die Präparate in natürlicher Größe bei ausge-

Digitized by Google

zeichneten photographischen Aufnahmen reproduziert, muß jeden, der in die Lage kommt, rhinogene Hirnkomplikationen behandeln zu müssen, dringend empfohlen werden. **Engelhardt** (Kassel).

---

14) **Halle.** Die submuköse Septumresektion.

(Zeitschrift für Laryngologie, Rhinologie u. ihrer Grenzgebiete Bd. I. Hft. 3.)

Verf. tritt auf Grund seines Materials von 500 Septumresektionen für diese die physiologisch bedeutsamen Teile der Nase in idealster Weise erhaltende Operation ein und schildert eingehend seine von den anderen Autoren etwas abweichende Technik. Interessant sind seine Versuche, die bisweilen beobachtete abnorme Beweglichkeit des Septums durch freie Implantation passend zurechtgeschnittener Knorpel- und Knochenstückchen zwischen die Schleimhautblätter zu vermindern und so eine nachträgliche Konsolidierung des neugebildeten Septums zu begünstigen. **Engelhardt** (Kassel).

---

15) **Hopmann.** Verkürzung und Verlagerung des Vomer.

(Zeitschrift für Laryngologie, Rhinologie u. ihrer Grenzgebiete Bd. I. Hft. 3.)

Durch mit Hilfe einer besonderen Technik hergestellte Moulagen der Choanen und des Epipharynx hat Verf. nachweisen können, daß besonders bei Ozaena eine Verlagerung des Vomer vorkommen kann, und daß das Septum verhornt, der Nasen-Rachenraum vertieft ist. Unter Verlagerung versteht Verf. eine Anomalie, »bei der der Vomer verkürzt und mit seinem hinteren Rand und den Alae nicht an normaler Stelle, sondern vor derselben angelagert ist, so daß es nicht zur Bildung regulärer Choanen kommt«. Diese bei Ozaena zu beobachtenden Septumverkürzungen sind offenkundige Ergebnisse einer Wachtumsstörung konjunktivaler Natur, die wiederum ihren Grund in schwächenden Krankheiten der Mutter, besonders Syphilis und Tuberkulose, haben kann. **Engelhardt** (Kassel).

---

16) **Sturmann.** Die intranasale Eröffnung der Kieferhöhle.

(Berliner klin. Wochenschrift 1908. Nr. 27.)

Das Verfahren des Verf.s hält die Mitte zwischen den kleinen und großen Operationen und gestattet, die für jede Art der Erkrankung passende Behandlung anzuwenden (Lokalanästhesie).

Durch die Haut des Naseneinganges senkrechter Einschnitt auf die Apertura pyriformis. Abhebelung der Weichteile und des Periost von der facialen Fläche des Maxillare und Abhebelung der Nasenschleimhaut von der nasalen Knochenwand. Nach Einführung eines langen Nasenspiegels Einschlagen der Apertur möglichst hoch oben und tief unten mit dem Meißel, Entfernung des Knochenstückes mit der Knochenzange, Erweiterung der Öffnung nach Belieben durch Fortnahme von den beiden Wänden. Nach Spülung der Höhle mit Wasserstoffsuperoxyd Tamponade mit Jodoformgaze. Wo nötig, Ausschabung. Die gute Übersicht erleichtert die Nachbehandlung. Die

Digitized by Google

Beobachtungszeiten sind noch zu kurz, um ein Urteil über die Endergebnisse fällen zu können. **Langemak** (Erfurt).

17) **R. Leroux.** L'inclusion de la paraffine à 78° en prothèse nasale.

(Presse méd. 1908. Nr. 8.)

Zur Vermeidung der dem weichen Paraffin (Vaselin) oder dem durch Hitze verflüssigten Hartparaffin anhaftenden Gefahren und Mängel benutzt L. auf kaltem Weg ein Paraffin mit einem Schmelzpunkt von 78°, und zwar injiziert er es nicht, wie andere, mittels besonderer, kräftig wirkender Hebelspritzen, sondern bringt es durch einen gewöhnlichen Kieferhöhlentrokar, dessen Mandrin als Spritzenstempel wirkt, an die gewünschte Stelle. Durch ein feines Skalpell und einen schmalen biegsamen Spatel formt er sich vorher subkutan die zur Aufnahme des Paraffins nötige Höhle. Durch diese »Inklusion« vermeidet er auch auffällige Narben, die der Einpflanzung von Paraffinblöcken oder -platten nach Broeckaert oder Eckstein anhaften.

Fehre (Dresden).

18) **Kapp.** Gesichtsumformungen durch Paraffinprothesen.

(Fortschritte der Medizin 1908. Nr. 12.)

Verf. will die Paraffinbehandlung mehr als dies bislang geschieht, zu kosmetischen Zwecken angewandt wissen. Von den üblichen Methoden zieht er die Stein'sche vor; bei dem Gebrauche der Steinschen Spritze und des leicht knetbaren Paraffins kann man letzteres in mehreren, beliebig zu wiederholenden Sitzungen injizieren, was für die Umformung von großem Nutzen ist.

Die Gefahr der Embolie wird bei Injektion nicht flüssigen Paraffins vermieden; von den im Anschluß an die Injektionen vorkommenden Schwellungen und Hautrötungen teleangiektatischen Charakters sind erstere zu umgehen, wenn man stark mit Venen durchsetzte Partien nicht injiziert und die Injektionen nicht unter zu großem Druck macht. Bei fest auf der Unterlage sitzenden Narben, starken Bindegewebsstörungen älterer Leute u. a. verwendet Verf. als Vorkur Thiosinaminpflaster oder macht Fibrolysininjektionen.

Bei sensiblen Pat. ist Äthylchlorid als das zweckmäßigste Anästhetikum im Gebrauch. **Kronacher** (München).

19) **L. Cheatle.** On the mental nerve area and its relation to the greyness of hair.

(Brit. med. journ. 1908. Juli 4.)

Der N. mentalis ist der einzige Nerv, dessen Hautbezirk völlig mit Haar sich bedecken kann und der andererseits an den Grenzen sehr wenig Bezirke abgibt an benachbarte, in sein Gebiet reichende Nerven. Er ist also gegebenenfalls sehr geeignet, um Auftreten und Ausbreitung des Ergrauens der Haare zu studieren. Das Ergebnis

Digitized by Google

der Beobachtungen C.'s, das er durch einige treffende Abbildungen stützt, ist, daß das Ergrauen des Bartes sich oft ganz scharf an die Grenzen hält, die dem Hautbezirk des Nerven entsprechen. Er hält demnach in vielen Fällen eine trophoneurotische Ursache für gegeben.

Weber (Dresden).

---

20) **V. Gomoiu** (Bukarest). Eine neue Operation zur Behandlung der Gesichtslähmung.

(Spitalul 1908. Nr. 15.)

In Fällen von unheilbarer Gesichtslähmung, dort, wo eine Heilung mit den üblichen Mitteln nicht erzielt werden kann, ist eine neuroplastische oder muskuloplastische Operation angezeigt. Da die nervösen Anastomosen nicht jene günstigen Resultate ergeben haben, die man anfangs von denselben erwartet hatte, schlägt Verf. eine neue Muskelplastik vor, für welche ein Bündel des Kopfnickers in Verwendung gezogen wird. Hierzu wird ein Einschnitt längs des vorderen Randes dieses Muskels ausgeführt, das betreffende Bündel von der übrigen Muskelmasse abgelöst und in der notwendigen Länge abgeschnitten, dann unter Benützung derselben Hautwunde, ein Kanal bis zum Mundwinkel präpariert, in welchen man das erwähnte Muskelbündel einführt und mit einigen, die Mundschleimhaut nicht durchbohrenden Nähten fixiert. Wenn auf diese Weise eine vollständige Beweglichkeit der Gesichtsmuskeln nicht zu erzielen ist, so erreicht man doch eine erhöhte Gesichtsstatik, durch welche die Lähmung viel weniger in Erscheinung tritt. G. hat seine Operation bis nun am Menschen nicht ausgeführt, sondern nur an der Leiche und an Tieren, er empfiehlt aber dieselbe zur Ausführung in einschlägigen Fällen und ist sicher, daß gute Erfolge zu erzielen sind. **E. Toff** (Braila).

---

21) **L. Brandt.** Chirurgie für Zahnärzte.

Berlin, **August Hirschwald**, 1908.

Das soeben in erster Auflage erschienene Buch des durch seine Gaumenprothesen auch in chirurgischen Kreisen seit langem wohl bekannten Verf. bildet einen Markstein in der Entwicklung der Zahnheilkunde insofern, als es sich die rühmliche Aufgabe stellt, dieser Kunst den ihr gebührenden Platz einer chirurgischen Disziplin zu gewinnen. Es ist das Ergebnis der seit Jahren von B. eifrig verfolgten Bestrebungen, den Zahnärzten chirurgisches Denken zu lehren; die ersten Kapitel über die Wunde und ihre Behandlung, über Antisepsis und Asepsis, über Infektion und Entzündung führen den lernenden Zahnarzt in diesem Sinne in seine Disziplin ein. In den weiteren Kapiteln werden die eigentlichen Zahn-, Kiefer- und Mundkrankheiten unter Beigabe guter Abbildungen nach Fällen aus der umfangreichen klinischen Praxis des Verf. besprochen; die technischen Fragen sind hier nicht berührt. In diesen Kapiteln gewinnt auch der praktische Arzt, welcher nicht speziell Zahnarzt ist, eine gute Übersicht über dies

Digitized by Google

Spezialgebiet der Medizin und die häufigen Wechselbeziehungen zwischen Zahnerkrankungen und lokalen und allgemeinen Leiden der verschiedensten Art. Dem Chirurgen speziell kann das Werk gute Dienste leisten zur Information über die Prothesen nach Operationen, deren sich die moderne Mund-, Kiefer- und Nasenchirurgie mit immer größerem Nutzen bedient; für den Zahnarzt sind die für ihn wichtigen Operationen kurz erläutert.

Der Hirschwald'sche Verlag hat dem Buch in zahlreichen instruktiven Abbildungen eine gute Ausstattung gegeben.

Richard Wolff (Berlin).

Kleinere Mitteilungen.

I.

Aus der k. k. Universitäts-Ohrenklinik in Wien.
Direktor: Prof. Urbantschitsch.

Zur Chirurgie des Schläfenbeins.

Von

Dr. Erich Ruttin,
Assistenten der Klinik.

In der otologischen und chirurgischen Literatur sind zahlreiche Fälle von ausgedehnter Entfernung der Felsenbeinpyramide bekannt[1]. Allein in fast allen Fällen handelte es sich um Entfernung der schon durch den Krankheitsprozeß (Caries, Nekrose oder maligne Tumoren) fragmentierten und aus der Umgebung gelösten Pyramide. Die Entfernung der losgelösten Pyramidenstücke ist natürlich eine leichte und im Verlaufe der Operation selbstverständliche. Die Gefährlichkeit der Operation ist eine minimale, selbst wenn dabei die Carotis oder der Bulbus freigelegt wird.

Es scheint jedoch, daß man vor der ausgedehnten Resektion der Pyramide zur Beherrschung tiefer Extraduralabszesse, zur Entfernung von Acusticustumoren usw. häufig zurückschreckt, und daß die Ursache dieser Scheu die Furcht vor Nebenverletzungen der angrenzenden Gebilde (Carotis, Bulbus, Sinus, Sinus petrosus, Dura der mittleren und hinteren Schädelgrube, Facialis, Vagus, Accessorius, Medulla oblongata) bildet.

Auf Anregung des Herrn Prof. Kümmell in Heidelberg möchte ich hier einen Fall mitteilen, über den ich bereits in Heidelberg auf der Versammlung der Deutschen otologischen Gesellschaft berichtet habe.

R. W., 62 Jahre alt, wurde am 22. April 1908 in die k. k. Universitäts-Ohrenklinik in Wien (Prof. Urbantschitsch) aufgenommen. Bis vor 4 Monaten war Pat. gesund. Vor 4 Monaten erkrankte sie an Influenza, an die sich eine linksseitige akute Otitis anschloß. Pat. wurde damals einige Tage nach Beginn der akuten Otitis mit den Erscheinungen einer akuten Mastoiditis in die Klinik aufgenommen, jedoch, da die Symptome wieder zurückgingen, auf ihren Wunsch bald wieder entlassen. In der Zwischenzeit wurde sie unregelmäßig ambulatorisch behandelt. 8 Tage vor ihrer Aufnahme traten Schwellung hinter dem Ohre, Erbrechen und heftige Kopfschmerzen auf.

Otoskopischer Befund: Linkes Ohr: Die hintere obere Gehörgangswand so stark verengt, daß der Gehörgang nur mehr einen schmalen Spalt darstellt, aus

---

[1] Literatur siehe bei: Heyer, Deutsche Zeitschrift für Chirurgie 1899. Bd. L.

*

Digitized by Google

dem dicker, nicht fötider Eiter quillt. Nach Auseinanderdrängen des Spaltes findet man in der Tiefe eine weiche Granulation. Die Regio mast. ist geschwollen, die Haut daselbst ödematös und druckempfindlich. Schmerzen im Ohre. Heftige Kopfschmerzen. Erbrechen. Kein Fieber. Kein Nystagums, etwas »Schwindel«. Auf dem linken Ohre ist sie anscheinend taub. Weber im Kopf. Rinne negativ (anscheinend hinübergehört). c und C_1, e_4+. Laute Sprache mit Hörschlauch nicht gehört. Kalorische Reaktion schwach, aber deutlich.

Operation: Typischer Hautschnitt durch das stark infiltrierte subkutane Gewebe. Es quillt sofort reichlich dünnflüssiger Eiter hervor. In der Corticalis des Warzenfortsatzes finden sich zwei Fisteln: eine etwa linsengroße, etwa 1 cm über der Warzenfortsatzspitze in der hinteren unteren Gehörgangswand gelegen, die andere, etwa 2 cm lang, fast 1 cm breit im Beginne des Sinus transversus, über denselben nach rückwärts verlaufend. Diese Fisteln sind vollständig mit schwammigen Granulationen erfüllt. In der ersten fühlt man mit der Sonde in der Tiefe rauhen Knochen, in der zweiten die Sinuswand.

Aufmeißelung des Warzenfortsatzes, dessen Struktur nicht deutlich zu erkennen ist, da das ganze Innere desselben zerstört ist und zahlreiche kleinere und einen etwa haselnußgroßen Sequester enthält. Dieser Seqnester deutet pneumatische Struktur an. Freilegung der Dura der mittleren und hinteren Schädelgrube in großer Ausdehnung. Die Dura der mittleren Schädelgrube ist mit Granulationen bedeckt und verfärbt, jedoch wird nach vorn gesunde Dura erreicht, nachdem die Totalaufmeißelung angeschlossen worden war. Jetzt sieht man auch im vorderen Abhang der Prominenz des horizontalen Bogenganges zwischen ovalem Fenster und der Höhe der Prominenz eine etwa stecknadelkopfgroße verfärbte Stelle; es scheint eine Fistel, die mit einer pilzförmigen Granulation verschlossen ist, zu sein. Verfolgung des Sinus nach aufwärts und der Dura der hinteren Schädelgrube hinter dem Sinus bis ins Normale. Verfolgung des Sinus nach abwärts bis in die Nähe des Bulbus venae jugularis. Der Sinus ist allenthalben mit Granulationen bedeckt. Bei der Verfolgung des Sinus nach unten gegen den Bulbus findet sich ein Durchbruch an der vorderen unteren Gehörgangswand, an der Grenze zwischen Gehörgangswand und Trommelhöhlenboden, so daß ich wegen dieser und der obenerwähnten Fistel in der hinteren unteren Gehörgangswand resezieren mußte. Dies gelang mir erst, nachdem ich den carotischen Kanal mit dem Meißel eröffnet hatte. Dabei erfolgte eine ganz unbedeutende venöse Blutung, die mich am Operieren nicht im mindesten hinderte.

Die Fisteln führten in eine unter dem Gehörgang gelegene, mit schwammigen Granulationen erfüllte Abszeßhöhle. Bei der erwähnten Resektion der Gehörgangswände und der Ausräumung dieser Abszeßhöhle mußte der Facialis geopfert werden.

In diesem Stadium der Operation liegt die Dura der hinteren Schädelgrube in einem etwa 3 cm langen und $1^1/_2$ cm breiten, medial vom Sinus gelegenen und ihm parallelen Streifen frei. Sie ist mit Granulationen bedeckt und verfärbt. Nach vorn kann man auch durch Lüften der Dura nichts Gesundes erreichen, sondern es quillt sogar von vorn her ein Tröpfchen Eiter zwischen Knochen und Dura hervor. Da die Funktionsprüfung mit großer Wahrscheinlichkeit Taubheit ergeben hatte und die Operation eine Fistel aufdeckte, wollte ich durch die Labyrinthoperation nach Neumann den tiefen Extraduralabszeß, der gegen die Spitze zu liegen mußte, erreichen: doch beim Versuche, retrolabyrinthär zu meißeln, begann die Pyramide wegen der ausgedehnten Resektion des umgebenden Knochens zu federn. Es blieb mir daher nichts übrig, als den Versuch zu machen, die Pyramide in toto zu entfernen. Stumpfe Ablösung der Dura der mittleren und hinteren Schädelgrube bis zur Pyramidenspitze mit einem, dem Freer'schen Raspatorium ähnlichen Instrument (Fig. 1). Durchtrennung der Nerven im inneren Gehörgang. Abhebung des Ganglion Gasseri aus der Impressio trigemini. Bei der Ablösung der Dura an der Stelle des Saccus endolymphaticus reißt die Dura hier ein, und es fließt klarer Liquor ab. Extraktionsversuch der ganzen Pyramide gelingt nicht. Versuche, die Pyramide mit der Kugelzange zu fassen und mit dem Meißel zu verkleinern,

Digitized by Google

erfolglos. Geringe venöse Blutung. Tamponade. Aussetzen der Narkose wegen schlechten Pulses. Sistieren der Narkose. Im Erwachen Entfernung der Tamponade. Durchtrennung eines Durastranges in der Nähe des Saccus endolymphaticus, durch den die Pyramide noch festgehalten wird. Unter rotierenden Bewegungen um die Längsachse der Pyramide gelingt es jetzt leicht und ohne weitere Nebenverletzungen, die Pyramide in toto zu extrahieren (Fig. 2). Keine Veränderung im Zustand und Puls der Pat. Keine Blutung. Im Wundgebiete sieht man nun den Trichter, der die Pyramide enthielt. Im Grunde desselben liegt der ganze intrakranielle Teil der Carotis lebhaft pulsierend frei. An der hinteren Wand des Trichters sieht man gegen die Spitze zu die schmutzig verfärbte pachymeningitisch veränderte Dura, den Stumpf der Nerven des inneren Gehörganges und eine etwa 1 cm lange Öffnung in der Dura, entsprechend der Stelle des Saccus endolymphaticus, durch die das mit normaler Pia bedeckte Kleinhirn sichtbar ist.

Fig. 1.



a. Ansicht der Breitseite.
b. Seitenansicht.

Fig. 2a.

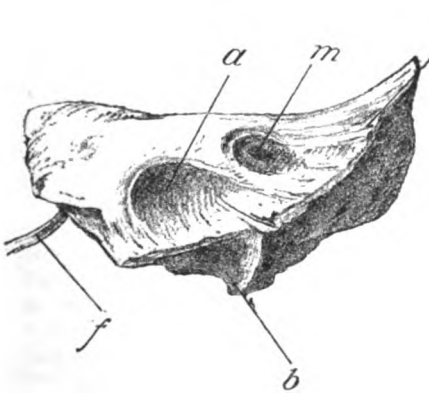

Fig. 2b.

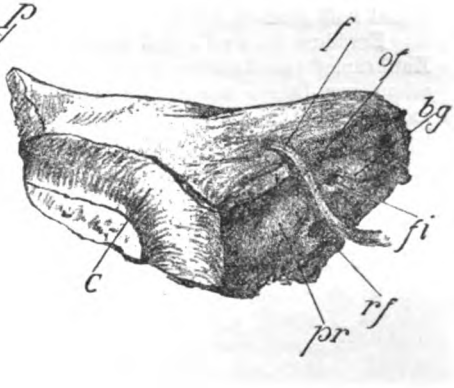

2a. Ansicht der in einem Stück entfernten Pyramide von der medialen Seite.
a = Apertura externa aquaeductus vestibuli.
b = Fossa bulbi jugularis.
m = Meatus auditorius internus.
f = Facialis.
p = Pyramidenspitze.

2b. Ansicht von der lateralen Seite.
f = Facialis.
of = Ovales Fenster.
bg = Horizontaler Bogengangswulst.
fi = Fistel im horizontalen Bogengangswulst.
rf = Rundes Fenster.
pr = Promontorium.
c = Canaalis caroticus.

Digitized by Google

Am nächsten Tage war die Pat. sehr schwach, doch befand sie sich wohl, sprach mit den Angehörigen ganz ruhig und vernünftig. Außer der Facialparalyse war nichts Abnormes zu bemerken. Puls 60, schwach, kein Fieber. Keine Beschwerden. Am 3. Tage wurde sie bewußtlos und kam unter den Zeichen zunehmender Herzschwäche ad exitum.

Obduktionsbefund (Dozent Dr. Bartel): Hyperämie des Gehirns. Pachymeningitis externa der hinteren Schädelgrube in der Nähe der Pyramidenspitze. Multiple kleine Blutungen an der Durainnenfläche. Hochgradige Fettdegeneration des Herzens, Fettentartung der Leber und Nieren. Atrophie der Milz. Emphysem der Lunge mit beginnender Lobulärpneumonie im Unterlappen. Hirsekorngroße Follikel im Dickdarm. Marasmus senilis. Nach Leptomeningitis und Zeichen von Verletzungen des Vagus und der Medulla oblongata wurde geforscht, doch konnte nichts dergleichen festgestellt werden.

In der Literatur konnte ich nur einen Fall finden, der in ähnlicher Weise operiert wurde. Es ist dies der von Bircher mitgeteilte Fall (Zentralblatt für Chirurgie 1893, Nr. 22, p. 483ff.).

Bircher hat in diesem mit Phlebitis des Sinus transversus, petrosus inferior und cavernosus kombinierten Falle von tiefem Extraduralabszeß den Eiterherd durch stückweise Entfernung der Pyramide freigelegt. Dabei wurde der carotische Kanal aufgebrochen, aber seine untere Wand stehen gelassen. Der Facialis wurde geopfert. Die Pat. wurde nach mehrmonatiger Dauer geheilt.

In meinem Falle gelang es nicht, wie im Bircher'schen, die Pyramide zu zerstückeln, und es mußte daher die Extraktion in toto vorgenommen werden. Trotzdem kamen mit Ausnahme des Durarisses in der Gegend des Saccus endolymphaticus[2] keine Nebenverletzungen vor.

Der Fall zeigt, daß die Gefahr der gefürchteten Carotisblutung und der übrigen Nebenverletzungen keine so große ist, daß die Otochirurgie vor dem carotischen Kanal halt machen müsse.

Erwähnt sei noch, daß diese oder eine ähnliche Methode sich auch für die Entfernung von Acusticustumoren eignen dürfte. Tatsächlich hat auch Kümmel schon vor Jahren einen ähnlichen Vorschlag gemacht und auch neuerdings Barany einen ähnlichen Weg an der Leiche versucht.

II.

Einfacher Apparat zur künstlichen Atmung bei eröffnetem Thorax[1].

Von

Dr. M. Katzenstein in Berlin.

Für die Chirurgen, die nicht in der Lage sind, sich einen der verschiedenen teuren Apparate für Operationen nach Eröffnung des Thorax zuzulegen, möchte ich im folgenden einen von mir improvisierten Apparat beschreiben, den ich nach vielfacher Prüfung an der Leiche, einmal am Menschen mit gutem Erfolg angewandt habe.

---

[2] Dieser Einriß der Dura ist offenbar in diesem Falle auf die für die Ablösung ungünstige sehr tiefe Apertura ext. aquaeductus vestibuli zurückzuführen. Wie ich mich später durch Versuche an der Leiche überzeugte, gelingt die Abhebung der Dura der hinteren Schädelgrube meist auch an dieser Stelle ohne Verletzung.

[1] Nach einer auf der Freien Vereinigung der Chirurgen Berlins am 9. März 1908 gehaltenen Demonstration, bei der eine der Leiche entnommene Lunge künstlich geatmet wurde.

Digitized by Google

Das nicht neue, von Physiologen vielfach benutzte Prinzip beruht auf der Eigenschaft der Lunge, vermöge ihrer Elastizität nach Eröffnung des Thorax zu kollabieren. Es bedarf daher lediglich einer von uns ausgeführten künstlichen Aufblähung der Lunge, die zweckmäßigerweise durch einen Blasebalg erfolgt, um die künstliche Atmung (Inspiration und Exspiration) bei eröffnetem Thorax auszuführen. Die Zuführung dieser Inspirationsluft in die Lunge kann entweder durch eine Tracheotomiewunde, einfacher aber durch die ausgezeichnete Tubage von Kuhn erfolgen.

Die Anordnung des Apparates erhellt wohl vollkommen aus beifolgender Zeichnung. Seine Anwendung geschieht in folgender Weise:

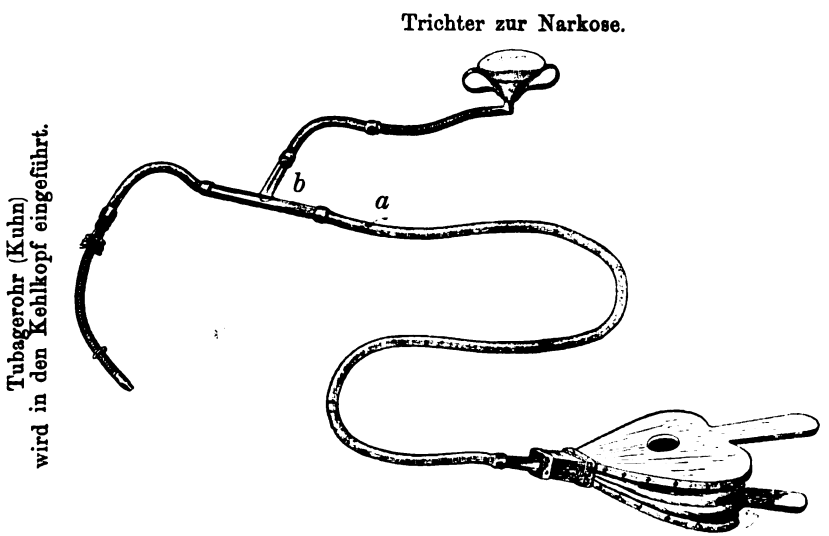

a. Exspirationsluft. *b.* T-Rohr.

Vor jeder Operation, bei der event. der Thorax eröffnet wird, wird das Tubagerohr in bekannter Weise in den Kehlkopf eingeführt, alsdann die Mundhöhle tamponiert. Die Narkose erfolgt durch den Trichter, der vermittels eines T-Rohres an das Tubagerohr befestigt ist. In dieser Phase der Operation ist der Blasebalg nicht an das dritte Ende des T-Rohres angeschlossen, dieses wird vielmehr durch ein kurzes, mit Klemme versehenes Gummirohr verschlossen. Im Moment, wo die Lunge nach Eröffnung des Thorax kollabiert, wird der Blasebalg angeschlossen und durch leichten Druck desselben die Lunge inspiratorisch aufgebläht. Durch Nachlassen des Blasebalges kollabiert die Lunge wieder, die Exspirationsluft kann durch das kleine Ventil *a* nach außen gelangen. Alsdann folgt wieder die Inspiration usw. Wie ich bei dem einen Falle, den ich beobachtete, sehen konnte, schließt sich die andere Lunge dem Tempo der künstlichen Inspiration vollkommen an, und der den Blasebalg bedienende Gehilfe hat es in der Hand, nach Aufforderung die Inspiration so kräftig zu gestalten, daß die Lunge in die Wunde hinein sich vordrängt.

Der Preis des Apparates beträgt ungefähr 35 ℳ inkl. Tubagerohr. Der Apparat kann von jedem Arzte zusammengestellt werden.

Digitized by Google

22) 80. Versammlung deutscher Naturforscher und Ärzte in Köln im September 1908.

Abteilung für Chirurgie und kombinierte Sitzung der chirurgischen und internen Abteilung.

Berichterstatter: GOEBEL, Köln.

(Fortsetzung.)

a. Wrede (Königsberg i. Pr.): Zwei Fälle von Ostitis fibrosa cystica am Schädel.

Ein 28jähriger, kräftiger Tischler hat seit dem 6. Lebensjahr eine flache Anschwellung der rechten Stirn- und Schläfengegend, verbunden mit einer Verlagerung des Augapfels. Plötzlich stellen sich Kopfschmerzen und zunehmende Sehstörungen ein. Bei der Operation findet sich eine Ostitis fibrosa cystica des Stirn- und Keilbeins. Möglichst ausgedehnte Resektion der erkrankten Knochenabschnitte. Deckung des Defektes durch freie Knochenplastik. Heilung unter Wiederherstellung der normalen Sehschärfe.

Ein 6jähriges, blasses, schwächliches Mädchen fiel vor 1 Jahr vom Wagen. 4 Wochen später entstand unter frühzeitig einsetzender Facialisparalyse oberhalb und vor dem linken Ohr eine langsam wachsende Anschwellung. Das Röntgenbild zeigt einen nach außen und nach der Schädelhöhle vorspringenden kugligen, apfelgroßen Schatten in der Schläfengegend. Operation und histologische Untersuchung erweisen diese Geschwulst als eine Ostitis fibrosa cystica. Noch in Behandlung. (Selbstbericht.)

b. Alois Sickinger (Brünn-Wien): Die Trigeminusneuralgie vom zahnärztlichen Standpunkte.

S. begründet durch Beispiele, wie häufig durch selbst einfache Eingriffe vom Zahnarzte dieses schwere Leiden geheilt wird. Er behauptet, daß einerseits von den Chirurgen der Zahnarzt viel zu wenig beratschlagt wird, anderseits der Zahnarzt oft die notwendige skrupulöse Untersuchung und Behandlung der Zähne unterläßt und lieber den Pat. an den Chirurgen weißt.

Die chirurgische Operation mit Ausschluß der Krause'sche Ganglion Gasseri-Methode bezeichnet S. als weder schwer noch gefährlich und will daher, wenn nicht sicherer Erfolg vom Zahnarzt erwartet werden kann, bzw. nicht nach dessen Behandlung gleich eintritt, lieber mit der chirurgischen Operation nicht gezögert wissen. Er macht darauf aufmerksam, daß bei hysterischen Pat. dieses Leiden schwer in die Wagschale fällt und deshalb oft ganz belanglose zahnärztliche Eingriffe Heilung durch Suggestion erzielen. Auch ganz abnorme Fälle kommen vor, die lehrreich sind. So leidet ein 31jähriger sehr kräftiger Mann seit 2 Jahren an regelmäßig auftretenden Schmerzen des linken I. Trigeminusastes. Er wird chirurgisch operiert, nachdem alle Mittel versagten. Der Schmerz sistiert 4 Tage und beginnt von Neuem in fast gleicher Intensität. Erst jetzt sucht Pat. den Zahnarzt auf Rat des Chirurgen auf. Er wird von S. zahnärztlich behandelt. Die Plombierung linderte die Schmerzen nicht. Selbst die Extraktion des linken oberen I. Mahlzahnes half wenig; erst die Extraktion auch des II. oberen linken Mahlzahnes brachte die Erlösung. Da der Fall ganz jung ist, will S. seine Schlüsse erst nach längerer Zeit ziehen. Er bittet um Einsendung der gemachten Erfahrungen nach Brünn nicht allein von den beteiligten Spezial-, sondern auch von den allgemein praktischen Ärzten.

(Selbstbericht.)

c. K. Witzel (Dortmund): Die Errungenschaften auf dem Gebiete der chirurgischen Prothetik.

Einleitend betonte W. wichtige, zu beachtende Punkte vor der Operation. Wenn irgend auf einem Gebiete der Zahnheilkunde es nötig sei, daß Zahnarzt und Chirurg von vornherein zusammenarbeiteten, so sei es auf dem Gebiete der Prothetik. Der Zahnarzt, als Prothetiker, sei berufen, durch seine Kunst das zu ersetzen,

Digitized by Google

was der Chirurg als pathologisch lege artis habe entfernen müssen. Die Brauchbarkeit einer Prothese würde in hohem Grade gesichert, wenn Chirurg und Zahnarzt sich vor jeder Operation verständigt hätten; dies sei um so mehr geboten, weil diese Arbeiten sich nicht schablonenhaft herstellen lassen, sondern individuell von Fall zu Fall durchgedacht werden müssen. Bei den Oberkieferresektionen seien z. B. alle Wangenschnitte, durch deren Vernarbung eine Verzerrung des Gesichts herbeigeführt wird, zu vermeiden. An der Hand von Lichtbildern besprach W. die verschiedenen Arten von Prothesen nach Resektionen des Unterkiefers, die Grundsätze der Berliner Schule — v. Bergmann-Sauer, der Lyoner — Ollier, Claude-Martin. In der Sammlung waren die Drahtverbände für Unterkieferresektionen nach Sauer, Bönnecken, Hahl, Partsch, Stoppany, Schröder (Greifswald-Berlin), Groth (München), Eichler und eine Reihe von W. angegebener Verbesserungen, erst als Phantomarbeit, dann die Modelle und Apparate, wie sie für Pat. ausgeführt worden sind. Darin besteht ein Hauptvorzug der W.'schen Sammlung, daß wir nicht allein die Phantomarbeiten darin finden, wodurch W. zum Ziele gelangt ist, sondern vielmehr immer die Fälle auch, wo diese Arbeiten praktisch ausgeführt worden sind. So z. B. die Prothese mit einseitigem Gleitgelenke nach ausgeführter einseitiger Exartikulation, wo Pat. erst nach Monaten in zahnärztliche Behandlung kam, ferner die Prothese mit Gleitgelenk nach Exartikulation des ganzen Unterkiefers. Sehr interessant sind die Modelle von dem Kiefer der Emma B.; hier ist an den drei Modellen die Wirkung des Gleitgelenkes auf das zurückgelassene Periost deutlich zu erkennen; es hat sich ein formgerechter Unterkieferknochen wieder gebildet.

W. sagt in seinem Schlußworte wie der Operateur sich an der Leiche übt, dann die Versuche bei Tieren ausführt, den Erfolg abwartet, um gegebenenfalls die Operation beim Menschen auszuführen; ebenso sind die Zahnärzte gezwungen, Phantomarbeiten zu machen, dieselben auf ihre Vorteile gegenüber der bisher veröffentlichten Verbänden zu prüfen, um sie später zu verwerten.

Wir müssen Herrn Geheimrat Partsch dankbar sein, daß er den Studenten der Zahnheilkunde Gelegenheit gibt, auch solchen Operationen beiwohnen zu können.

(Selbstbericht.)

d. L. Brauer: Die chirurgische Behandlung der Lungenkrankheiten.

Der Ref. bespricht vom Standpunkte des inneren Mediziners die neueren Bestrebungen auf dem Gebiete der Lungenchirurgie, hierbei die prinzipiellen Fragen besonders hervorhebend.

Die operativen Eingriffe, welche zur Heilung anatomischer oder funktioneller Lungenkrankheiten möglich sind, lassen sich nach den folgenden Gesichtspunkten einteilen:

1) Operationen, welche in das Lungengewebe hineinführen, daselbst Krankheitsherde aufsuchen und dieselben nach außen drainieren.

2) Resektion größerer Lungenteile oder ganzer Lungenlappen.

3) Methoden, deren gemeinsames Ziel es ist, die Lungen zum Kollaps bzw. zur Kompression zu bringen.

4) Operationen, die zu dem Zweck am Brustkorb vorgenommen werden, um den Atemtypus zu ändern, also eine rein funktionelle Beeinflussung der Lungenarbeit zu schaffen.

Die unter 1) genannten Operationen sind die bislang am meisten geübten, sie kommen bei Lungengangrän, Abszeß usw. in Anwendung. Die drei weiteren Methoden haben in den letzten Jahren an Umfang gewonnen.

Noch rein im Stadium des Tierexperimentes liegt dann ferner der Versuch, kranke Abschnitte der Lungen nicht auf dem üblichen Wege der Durchdringung des atmenden Parenchyms zu drainieren, sondern eine Drainage der großen Bronchien am Hilus zu versuchen. (Gemeinsame Arbeit des Ref. mit Sauerbruch.) Gleichfalls im Stadium des Tierversuches befinden sich die Bemühungen von Bruns und Sauerbruch, die Verödung ganzer Lungenlappen dadurch zu erzielen, daß durch Unterbindung eines Hauptastes der Pulmonalarterie die Ernährung des be-

Digitized by Google

treffenden Lungenabschnittes auf diejenigen geringen Blutmengen beschränkt wird, die ihm durch die Bronchialarterie zuströmen.

Die Lungenkrankheiten sind und bleiben der Hauptsache nach Prozesse, die von dem internen Mediziner zu behandeln und zu beurteilen sind. Nur dort, wo trotz aller der inneren Medizin zu Gebote stehenden Mittel der Erfolg ausbleibt, sollte der Gedanke an ein chirurgisches Eingreifen aufkommen. Bei der Gefährlichkeit vieler Lungenoperationen ist die sorgfältigste Kontrolle der Diagnose unter Zuhilfenahme aller modernen Untersuchungsmethoden unbedingt notwendig. Für die Umgrenzung und Tiefenlokalisation eines Krankheitsherdes ist außer der klinischen Untersuchung stets auch die Röntgenphotographie, womöglich die Stereoradiographie heranzuziehen. Besonders die Beurteilung der Pleuraadhäsionen stößt, wie angeführte Beispiele erneut bestätigen, häufig auf beträchtliche Schwierigkeiten.

Die seither übliche Methode der Lungensektion gibt oft ungenügende räumliche Vorstellungen von der Ausdehnung und Lagerung der Krankheitsherde. Man sollte die Lungen tunlichst in situ nach bestimmter Methode fixieren, wie dieses zuerst von Schmorl dann von Beneke und B. durchgeführt wurde. (Demonstration derartiger Präparate.)

Die unter 1) genannten herderöffnenden Maßnahmen gehören in das Arbeitsgebiet des Chirurgen. Der Ref. lehnt daher die Besprechung dieser Fragen, sowie das Eingehen auf sonstige chirurgische Dinge ab. Das Gleiche gilt für die Fragen der Lungenresektionen.

Ausführlicher werden die Ursachen bei Dyspnoe bei breit offenem und bei geschlossenem Pneumothorax dargelegt. Das Studium dieser Fragen ist für die richtige Beurteilung der Indikation, der Wirkung und der Nebenwirkung vieler Lungenoperationen von ausschlaggebender Bedeutung.

An der Hand der eigenen Erfahrungen gelangen die unter 3) und 4) aufgeführten Operationen zu eingehenderer Besprechung.

Ref. vertritt im Gegensatz zu anderen seit langem den Standpunkt, daß bei richtiger Indikation und zweckmäßigem Vorgehen bestimmte Fälle von Lungentuberkulose ein besonders günstiges Objekt chirurgischer Therapie darstellen. Am meisten kommt in Frage, bei vorwiegend einseitiger, ausgedehnter schwerer Lungentuberkulose die kranke Lunge durch Kollaps ruhig zu stellen. Voraussetzung des Erfolges ist der Mangel anderweitiger schwerer tuberkulöser Komplikationen.

Der Lungenkollaps läßt sich bei freiem Pleuraspalt durch Anlegung eines künstlichen Pneumothorax erzielen (Forlanini, Murphy); bei Obliteration des Pleuraraumes ist eine mehr oder weniger ausgedehnte extrapleurale Thorakoplastik hierzu nötig (Quincke, C. Spengler, Turban).

Zur eigenen Beobachtung kamen im Laufe der letzten Jahre 48 Fälle, bei denen ein künstlicher Pneumothorax erzielt wurde. Ferner konnte Ref. sieben Fälle, bei denen er die Indikation der extrapleuralen Plastik stellte, beobachten. Über die hierbei gesammelten Erfahrungen wurde andernorts mehrfach berichtet. Der Vortr. hebt heute besonders eine Gruppe von Kranken hervor, welche lange vor sowie nach Anlegung des Pneumothorax sorgsamster klimatischer und hygienisch-diätetischer Behandlung unterworfen waren, da an einem unter diesen Bedingungen beobachteten Krankenmateriale am ungetrübtesten der Wert des Eingriffes zutage tritt.

Die Erfolge, die der Lungenkollaps durch Pneumothorax bei wesentlich einseitiger Phthise brachte, ließ schon seit Jahren mit Küttner, Anschütz und mehreren Lungenspezialisten eingehend den Gedanken erwägen, dort, wo ausgedehnte Schwarten die Anlegung eines Pneumothorax hinderten, eine möglichst große extrapleurale Thorakoplastik den Kranken zu empfehlen.

Es müßte das Ziel einer solchen Operation sein, die kranke Lunge möglichst radikal zusammenfallen zu lassen und daher mit der Operation möglichst hoch am Thorax heraufzugehen; denn sollte der Eingriff nützen, so müßte die Lunge nach Entfernung der Rippen tunlichst in gleicher Weise zum Kollaps kommen, wie bei wohlgelungenem Pneumothorax. Dieses Postulat ergab sich als etwas selbstverständliches aus vielfachen klinischen und radioskopischen Studien. Die bekannten

Digitized by Google

Mitteilungen der vorgenannten Autoren, sowie die Erfahrungen und literarischen Berichte über ausgedehnte Rippenresektionen bei großen Empyemresthöhlen ließen das gesteckte Ziel durchaus erreichbar erscheinen, so daß Ref. einigen Davoser Kranken, bei denen der Versuch, einen Pneumothorax anzulegen, mißlungen war und bei denen der überaus bedrohliche Krankheitsverlauf die Lungenkollapstherapie dringend indizierte, den Rat geben konnte, zum Zweck einer ausgedehnten Thorakoplastik nach Marburg zu kommen. Die technische Bearbeitung und Ausführung der Operation wurde dann von Friedrich übernommen. Ref. möchte empfehlen, an der von C. Spengler gewählten Bezeichnung »extrapleurale Thorakoplastik« als völlig eindeutig festzuhalten.

Pneumothorax und Plastik haben, wie gesagt, das gleiche Ziel und im allgemeinen auch den gleichen Endeffekt. Ihre Differenz besteht im wesentlichen in den Nebenwirkungen; wegen vieler Einzelheiten muß auf die ausführliche Darstellung verwiesen werden.

Im geschlossenen Pneumothorax gestaltet sich der Lungenkollaps je nach dem Vorhandensein von Adhäsionen und je nach der Größe des angewandten Druckes verschieden, ist auch in diesen Grenzen willkürlich zu variieren. Ein völliger Lungenkollaps, wie er bei gut gelungenem Pneumothorax erreicht wird, tritt selbst bei ausgedehntester Plastik nicht ein, da die Spitzenpartie unter der ersten Rippe und unter der Clavicula ausgespannt bleibt. Die Lunge im Pneumothoraxraum ist durch entsprechende Regulierung des Druckes nahezu völlig ruhig zu stellen; nach der Plastik führt dieselbe immer noch ziemlich ausgiebige Bewegungen aus. Der entstellende Eingriff der großen Plastik sollte nur dort in Anwendung gezogen werden, wo die Pneumothoraxtherapie technisch nicht möglich ist, zumal der Plastik weit größere das Leben unmittelbar gefährdende Nebenwirkungen eigen sind. Mikroskopische Präparate phthisischer Lungen, die längere Zeit unter der Einwirkung eines Pneumothorax standen, zeigen stark vermehrte Bindegewebswucherung und anderweitige Zeichen guter Heilungstendenz (genauere Beschreibung durch Dr. Graetz, Beiträge zur Klinik der Tuberkulose Bd. X).

Auch zur Behandlung der therapeutisch so überaus undankbaren Bronchiektasien sind Lungenkollapsmethoden seit langem versucht worden. Daneben wurde vielfach die Eröffnung und Drainage der Herde empfohlen.

Ref. betont nachdrücklichst, daß es von größter Bedeutung ist, zunächst generell zu entscheiden, ob Lungenkollapsmethoden bei den multiplen chronischen Bronchiektasien überhaupt Nutzen schaffen oder nicht. Erst in zweiter Linie steht dann die Frage, auf welchem der technisch möglichen Wege der Kollaps zu erstreben ist (Pneumothorax- oder plastische Methoden).

Von den Operationen der letzten Gruppe (Änderung des Atemtypus durch kleinere Eingriffe am Thorax) verdient die Freund'sche Emphysemoperation eingehende Beachtung, wenn auch das Urteil über den Wert der Operation noch nicht abgeschlossen sein dürfte.

Dagegen dürfte die Durchtrennung des ersten Rippenknorpels zur Mobilisierung der oberen Thoraxapertur bei beginnender Phthise eher ablehnend zu beurteilen sein. Der Eingriff ist als rein vorbeugende Maßnahme leidlich gut begründet, hierfür aber wohl zu different. Als heilender Eingriff bei bereits vorhandener Erkrankung ist der Eingriff nicht ratsam. (Selbstbericht.)

e. Friedrich (Marburg) hat, einer Aufforderung Bardenheuer's folgend, das Referat zur Lungenchirurgie übernommen, trotz der Bedenken wegen der Kürze der Aufeinanderfolge seiner Referate (s. Chirurgenkongreß 1907) und wegen der Kürze der Zeit, welche seit dem Auftauchen neuer Heilvorschläge, der Möglichkeit ihrer Prüfung erst verstrichen ist.

F. gruppiert den Stoff in 1) Eingriffe, welche in die Lunge selbst eindringen (intrapulmonale), 2) solche, welche von der Pleura aus die kranke Lunge heilend beeinflussen (intrapleurale Pneumothoraxtherapien und ähnliche) und 3) solche, welche unter voller Erhaltung der Pleura costalis nur durch Operationen an der Brustwand auf eine Erkrankung der Lunge einwirken sollen, extrapleurale, thorakale Operationen. Da die Zeit der Sitzung bereits sehr vorgerückt ist,

Digitized by Google

beleuchtet er nur in kurzen Umrissen den gegenwärtigen Stand des intrapulmonalen Vorgehens bei Abszeß, Gangrän, Fistelbildung, traumatischer Ruptur, Blutung; ebenso von Aktinomykose und Echinokokkus. Für die Tuberkulose lehnt F. intrapulmonale Eingriffe (Kaverneneröffnung usw.) in der bisher geübten Form wegen zu geringer Erfolge als kaum gerechtfertigt ab.

Er bekennt sich erneut als Verfechter des Nutzens des Druckdifferenzverfahrens (nach Sauerbruch oder Brauer) und empfiehlt, um ihm mehr Eingang zu verschaffen — auf Grund der von ihm gemachten und 1907 ausgesprochenen Erfahrungen, daß es keineswegs auf peinliches Einhalten einer ganz bestimmten Druckhöhe ankomme, daß bei Schwankungen zwischen 4 und 7—8 dauernd ohne Symptome des Pneumothorax operiert werden könne, — die Umgestaltung eines beliebigen Raumes im Operationshause in ein Druckdifferenzoperationszimmer, was mit nicht zu großen Unkosten verbunden sei (Näheres siehe F.'s Vortrag in Münchener med. Wochenschrift). Namentlich für Verletzungen, plastische Operationen, Probethorakotomien, Tumorinangriffnahme glaubt F. den großen Wert des Verfahrens erneut betonen zu müssen, während er bei den entzündlichen Erkrankungen (Abszeß und Gangrän) nicht von der Überlegenheit des Verfahrens für die definitiven Erfolgsziffern überzeugt ist. Auch wie 1907 nimmt er heute gern den Vorwurf auf sich, noch nicht in endgültiger Weise sich über den Wert der Methode äußern zu können. Dazu sei die Zeit noch zu kurz und die Zahl der Fälle gegenüber den über 10 Jahre ausgedehnten lungenchirurgischen Erfahrungen anderer Operateure doch noch zu gering.

Hinsichtlich der intrapleuralen Therapie, des durch Stickstoffeinlassung in die Pleura bewirkten »Lungenkollapses« (Brauer), »Lungenkompression« (A. Schmidt) bei Tuberkulose verweist er auf die gegensätzlichen Erfahrungen beider bei Tuberkulose, auf ihre Pneumothorax-therapeutischen Ideen bei Bronchiektasien, Aspirationspneumonien und fötiden Bronchitiden. —

Von den thorakalen, extrapleuralen Operationsverfahren erörtert F. besonders den Freund'schen Vorschlag für die Behandlung der knöchernen Thoraxstarre beim Lungenemphysem, die Sprengung der ersten Rippe bei Tuberkulose, die ausgedehnte Brustwandentknochung bei fortgeschrittener einseitiger Phthise, wie er sie an Fällen ausgeübt und methodisch ausgebaut hat, die ihm von Prof. Brauer nach Versagen der Pneumothoraxtherapie zwecks operativer Volumeinengung der Lunge zugeführt waren. Die bisherigen Erfahrungen an drei Fällen (der erste operiert Oktober 1907) von Lungenemphysem veranlassen F. zu folgender Stellungnahme: Die Zahl der zur Operation geeigneten Fälle von Lungenemphysem mit ausgesprochenen Beschwerden durch Thoraxstarre scheint keine große zu sein. Bei sechs ihm zugeführten Fällen ergab sich bei gewissenhafter Prüfung nur für drei die Indikation. 2) Der Eingriff ist für den Fachchirurgen kein schwieriger, erfordert aber sicher das Beherrschen peinlicher chirurgischer Technik, wenn der Eingriff so ausgeführt werden soll, wie er, um einen mechanischen Dauererfolg zu garantieren, ausgeführt werden muß. 3) Es muß nämlich, ohne die von Freund geforderte Rücksichtnahme auf den an sich beim Emphysematiker hypertrophischen Musc. triangularis sterni, nicht nur die Durchtrennung der Rippenknorpel oder die Fortnahme kleiner Knorpelstücke gemacht werden, sondern in größerer Ausdehnung (4—6 cm) muß Knorpel und Rippenknochen abgetragen und ganz besonders das retrokostale Perichondrium und Periost bis auf mm peinlichst entfernt werden. Nur nach solchem Vorgehen erreichte F. einen bisher bleibenden mechanischen Effekt für die Respirationsphasen. Die Fälle mit spärlicher Knorpelfortnahme zeigten in kürzester Frist wieder ein ganz enges Aneinanderrücken der Rippenenden und bald durch Narbenbildung des Nachbargewebes solche Konsolidierung, daß eine mechanische Nachwirkung der Operation für die Atmungstätigkeit nicht mehr plausibel ist. Einzelheiten über seine Fälle hat F. in den »Sitzungsberichten der Gesellschaft zur Förderung der gesamten Naturwissenschaften in Marburg« vom 7. Juli 1908 gegeben.

Die Sprengung der ersten Rippe bei beginnender Spitzentuberkulose für die

Digitized by Google

Praxis zu akzeptieren, haben sich Prof. Brauer und F. bisher aus im Vortrag erörterten Gründen nicht entschließen können. Zum Schluß gibt F. Bericht über weiter gewonnene Erfahrungen an Fällen progredienter, einseitiger kavernöser Lungenphthise, welche er, in Anlehnung an Brauer's Erfolge mit der Pneumothoraxtherapie und, seiner Intention folgend, mit ausgedehnter Brustwandmobilisierung, Brustwandentknochung behandelt hat. Unter Hinweis auf die von ihm hierfür ausgearbeitete Methodik des Vorgehens, wie F. sie am Chirurgenkongreß 1908 geschildert und in mehreren Publikationen inzwischen begründet und weiter ausgebaut hat, ist er in der Lage, jetzt über sechs durch die Operation hervorragend gebesserte Fälle (Nachlaß des Sputums, des Hustens, Abfall des Fiebers, Körpergewichtszunahme, subjektive Besserung) zu berichten. Von Fällen jedoch, welche bei strenger Einhaltung seiner Indikationsstellung (— noch leidlicher Ernährungszustand, keine aktiven Lungenprozesse der anderen Seite, keine manifeste Tuberkulose anderer Organe, namentlich Larynx und Darm; während große Sputummengen, anhaltendes Fieber, keine Kontraindikation darstellen —) besser unoperiert geblieben wären, wurden der eine durch operativen Pneumothorax, der andere durch schwere akute hämorrhagische Nephritis im Verlauf kompliziert und endeten schließlich tödlich. Der erstere hatte gleichzeitig andersseitige Kavernenbildung, sowie Kehlkopftuberkulose, der zweite bei extremstem Ernäherungsrückgang und »galoppierender« Phthise schwere Ileocoecal- und Kolontuberkulose. Derlei Fälle sind absolut von der Operation auszuschließen. Da die Operation in F.'s Fällen bis jetzt maximal 10 Monate zurückliegt, ist hinsichtlich des definitiven Endergebnisses noch entsprechende Reserve geboten. Doch ermutigt das bisher Erreichte zu kritischer Weiterarbeit auf dem eingeschlagenen Wege.

(Selbstbericht.)

Diskussion: Garrè (Bonn) spricht über die Behandlung der Bronchiektasien auf operativem Wege und stellt eine vor 5/4 Jahren operierte Pat. vor, bei der er ein neues Verfahren eingeschlagen hat, um einen ganzen mit Bronchiektasien durchsetzten Unterlappen auszuschalten und zu atelektasieren.

Resektion der 6.—9. Rippe inkl. in ganzer Länge, Inzision der Pleura auf ca. 20 cm Länge, Ablösung des Lappens aus seinen Verwachsungen mit dem Zwerchfell, dem Herzbeutel und der Brustwand; Annähen des unteren Lungenrandes auf der Höhe der sechsten Rippe und Tamponade zwischen Zwerchfellkuppe, Herzbeutel und Lungenbasis. Die Höhle granuliert zu. Der Komplementärraum verödet, das Herz rückt nach links. Der linke untere Lungenlappen ist dauernd außer Funktion gesetzt. Der fötide Auswurf ist verschwunden, das Heilresultat ist wegen chronischer Bronchitis (bzw. B.-Ektasien?) der anderen Seite kein vollkommenes. (Selbstbericht.)

f. Hoffmann und v. d. Velden (Düsseldorf): Zur Emphysemoperation.

V. berichtet über fünf nach Freund operierte Fälle von starrdilatiertem Thorax. Er betont, daß die Indikation allein in der Thoraxstarre liege, nicht im Emphysem oder im Asthma. Er empfiehlt die Anwendung kleiner Hautschnitte auf den Knorpeln, die mit der Luer'schen Zange 2—3 cm breit reseziert werden. Das hintere Perichondrium muß unbedingt mit entfernt werden. Nicht nur die klinischen Erfolge waren gut, auch klinisch experimentelle Untersuchungen am Respirations- und Zirkulationstraktus zeigten in absoluten Zahlen eine deutliche Besserung. (Selbstbericht.)

Stieda (Halle) empfiehlt neben sonstigen operationstechnischen Mitteilungen zur Freund'schen Operation großen Hautschnitt und einseitige Operation.

Goebel (Köln).

v. Muralt (Davos). Ich habe an sechs Fällen von einseitiger oder vorwiegend einseitiger, progredienter Lungentuberkulose mit schlechter Prognose die Pneumothoraxtherapie nach der Methode von Brauer versucht. In einem Falle konnten wegen ausgedehnter Verwachsungen die Pleurablätter nicht getrennt werden, in einem zweiten Falle entstand wegen Verwachsungen nur ein ganz kleiner Pneumothorax. An diesem Pat. wurde nachher von Friedrich mit bestem Erfolge die

Digitized by Google

große Thorakoplastik ausgeführt. Bei den übrigen vier Fällen gelang es, einen großen Pneumothorax zu erzielen. Der zuerst operierte Fall, eine galoppierende Phthise, geht schon seiner vollen Genesung entgegen, der Pneumothorax wird jetzt nicht mehr unterhalten. Die übrigen drei stehen noch nicht lange unter der Therapie, sie haben aber sämtlich das Fieber verloren, an Gewicht zugenommen, haben viel weniger Auswurf und fühlen sich viel besser als vor der Operation. (Selbstbericht.)

Sauerbruch (Marburg). Die Erleichterung, die die Anwendung des Druckdifferenzverfahrens bei den Operationen von Lungenverletzungen und Lungentumoren bietet, ist mehrfach anerkannt worden (Friedrich, Küttner). Eine ganze Reihe Chirurgen aber mißt den Wert des Verfahrens nach seiner Verwendbarkeit bei Lungengangrän- und Lungenabszeßoperationen. Es wird darauf hingewiesen, daß man diese Operationen auch ohne Hilfsapparate vornehmen könne, da es dabei gar nicht zu einem Pneumothorax komme. Es muß unbedingt zugegeben werden, daß das Verfahren für diese Prozesse eine sehr geringe Bedeutung hat, und zur Ausschaltung des Pneumothorax überhaupt keine. Den einzigen Vorteil, den es bietet, ist der, daß durch den im Bronchialsystem herrschenden Überdruck, während der Operation eine Aspiration aus dem Wundgebiet verhindert wird.

Dann schlägt S. eine Modifikation der Freund'schen Operation bei Emphysem vor. Er glaubt, daß die »Sprengung des Thorax« ausgiebiger dadurch erreicht werden kann, daß die Rippen nicht am Sternalansatz, sondern auf der Höhe ihrer Biegung, also in der Axillarhöhle durchtrennt werden. Daß nach der Durchtrennung der Rippenkuppe eine größere Mobilisation des Thorax erreicht werden kann, als durch Zerschneiden der Rippenknorpel am Sternalansatz, ergibt sich aus physikalischen Gründen; auch diese Tatsache konnte S. feststellen.

Kausch (Schöneberg) nimmt gegenüber dem ablehnenden Standpunkte der beiden Ref. die Freund'sche Operation wegen beginnender Lungenphthise, die Resektion des ersten Rippenknorpels, in Schutz. Der Widerspruch zwischen der bisherigen Behandlungsmethode, der Ruhigstellung der erkrankten Lungenspitze und der neuen, die auf bessere Durchlüftung herauskommt, bleibt zwar bestehen. K. weist auf eine im Erscheinen begriffene gemeinsame Arbeit seiner Assistenten Harrass und v. Hart hin, die wichtige Aufklärung über den Thorax phthisicus gibt. Danach muß unterschieden werden zwischen sekundärer Veränderung des ersten Rippenknorpels (Kürze oder Verknöcherung) und primärer. Bei der ersteren besteht eine primäre Skoliose der ganzen oberen Thoraxapertur, einschließlich der Wirbelsäule. Bei der letzteren ist die Freund'sche Operation angezeigt, bei ersterer anscheinend nicht.

Keinesfalls stellt die Operation einen schweren Eingriff dar, wie Brauer behauptet. Gegenüber den heute besprochenen schweren Eingriffen bei Tuberkulose ist er geradezu ein leichter. Die beiden Fälle von Kausch, dessen zweiter Fall beidseitig operiert wurde, sind jedenfalls sehr erheblich gebessert worden, der erste Fall sogar geheilt. Ein definitives Urteil über den Wert der Operation läßt sich heute noch nicht geben, dazu sind die Erfahrungen noch viel zu gering.

Dann bemerkt K., daß er seit längerer Zeit größere tuberkulöse Empyeme mit Mobilisierung der Thoraxwand über dem Empyem behandelt, das Empyem selbst alsdann genau wie einen kalten Abszeß. (Selbstbericht.)

g. Kuhn (Kassel). Überdruck an der Lunge.

a. mittels peroraler Intubation der Luftwege mit und ohne Ventil. b. Mittels weicher halbdurchlässiger Kopfmaske ohne jedes Ventil (mit Demonstrationen).

a. Zunächst betont Verf., daß er die höchste Anerkennung für die Verdienste von Brauer und Sauerbruch um die Thoraxchirurgie und ihrer Systeme habe. Beider Verfahren basieren auf dem seinerzeit von Mikulicz inauguriertem Programm.

Nachdem aber inzwischen eine auch von Mikulicz noch nicht gekannte Methode, die der peroralen Intubation, klinische Gestalt angenommen und an so vielen Kliniken praktisch mit Erfolg angewandt werde, sei es an der Zeit. auch, dieser nach der genannten Richtung hin näher zu treten.

Digitized by Google

Mindestens müsse der Vortragende entschieden dagegen Einspruch erheben, das Verfahren, ohne es näher zu kennen oder nur einigermaßen probiert zu haben, für die genannten Zwecke verurteilen zu wollen, oder davor, entgegen den Erfahrungen unserer besten Kliniken, als etwas Gefährlichem zu warnen.

Wenn das Intubationsrohr schulgerecht einliegt, ist es ein harmloses Instrument, und es ist unschwer und auf verschiedene Weise möglich, einen Überdruck in der Lunge herzustellen. Die Wege sind folgende:

1) Bei gut abgedichteten Luftwegen strömt aus einem sich selbst regulierenden Reservoir von konstantem Druck, der nicht über 8—10 cm Wasser ist, eine sauerstoffhaltige Druckluft in den Tubus; ein kleines Ventil reguliert den Abfluß.

2) Einen zweiten Weg beschritt Schmieden: bei kaum abgedichteten Wegen führt er aus einer Sauerstoffpumpe mit Brat'schem Reduktionsventil einen Gasstrom von gewissem Druck in den Tubus. Dieser Strom hat höheren Druck und arbeitet mit einem gewissen Verlust; die Abfuhr wird durch das, dem Kuhn'schen ähnliche Brat'sche Ventil reguliert.

3) Der dritte Weg wurde vom Vortr. neuerdings im Zentralblatt für Chirurgie 1908, Nr. 26 beschrieben: er arbeitet mit noch weniger oder keiner Abdichtung und mit noch höherem Verlust an Gas, indem er weder die Mund- und Luftwege dichtet, noch die Zufuhr in den Tubus luftdicht macht; sein Vorschlag beruht auf einer Art Luftpuffung.

Man sieht aus dieser Zusammenstellung, daß lediglich die Abdichtung und der Druck differiert. Sonst gelingt es auf jedem der beschriebenen Wege, Überdruck in der Lunge auf dem Wege der Intubation zu erzielen.

Welcher Weg nun für den Menschen und klinisch der beste, wird die Zukunft lehren.

Er liegt nach Ansicht des Vortr. in der Mitte und arbeitet womöglich mit keinerlei Ventilen.

Feststeht unzweifelhaft: daß es nicht schwer ist, mittels Intubation Druckerhöhung in klinisch brauchbarer Weise zu erzielen; daß es ferner nicht schwer ist, die Frage der Kohlensäureabfuhr und Chloroformzufuhr zu lösen; daß endlich das Tubageverfahren für die genannten Zwecke das einfachste und das mit den geringsten Aufwänden arbeitende, und somit dasjenige, das nicht zu teuer und überall anzuwenden ist.

b. Redner demonstriert seine »weiche« Maske für das Überdruckverfahren. Zur Füllung der Maske dient ein Morell'scher Luftkompressor, der direkt mit einem Elektromotor gekuppelt ist und leicht jede Regulierung erlaubt.

(Selbstbericht.)

h. W. Einthoven (Leyden). Über das Elektrokardiogramm.

Das in unserem Körper klopfende Herz entwickelt bei jeder Zusammenziehung einen elektrischen Strom, der nach allen Teilen unseres Organismus, z. B. nach unseren Händen und Füßen, hingeleitet wird. Man braucht nur ein geeignetes elektrisches Meßinstrument mit den beiden Händen oder mit einer Hand und einem Fuße einer Person zu verbinden, um bei jedem Schlag ihres Herzens einen Ausschlag des Instrumentes zu beobachten.

Registriert man die Ausschläge des Meßinstrumentes, so bekommt man den Aktionsstrom des Herzens in der Form einer Kurve, die Elektrokardiogramm genannt wird. In dieser Kurve unterscheidet man eine Spitze der Vorkammer- und vier Spitzen der Kammerkontraktion. Aus der Form, der Größe und den zeitlichen Verhältnissen dieser Spitzen kann man viele Einzelheiten erkennen über die Weise, wie das Herz seine Aufgabe vollbringt.

Dies wird vom Vortr. mittels einer Anzahl an die Wand projizierter Diapositivbilder näher erläutert.

Das Elektrokardiogramm des Hundes, obgleich in der Form nicht ganz mit dem des Menschen übereinstimmend, weist doch keine prinzipiellen Unterschiede mit demselben auf. Es ist namentlich geeignet, verschiedene Fragen zu beleuchten, deren Lösung bis jetzt mittels der bekannten mechanischen Untersuchungsmethoden Schwierigkeiten dargeboten hat. So zeigt die Kurve des Aktionsstromes des Her-

Digitized by Google

zens unzweideutig, daß Vagusreizung die Vorkammersystole direkt, die Kammersystole jedoch nur indirekt beeinflußt. Blutentziehung und Chloroformnarkose haben ganz bestimmte Veränderungen in der Form des Elektrokardiogramms zur Folge, die leicht und deutlich konstatiert werden können. Man darf sogar die Hoffnung hegen, daß vielleicht später, wenn die Registrierung des Elektrokardiogramms allgemeiner angewandt werden sollte, dieselbe auch eine praktische Bedeutung für den Chirurgen bekommen wird, der vor oder auch während der Narkose seiner Pat. sich über ihre Herztätigkeit zu unterrichten wünscht.

Im normalen menschlichen Elektrokardiogramm ist der Einfluß der Atembewegungen auf die Form der Kurve ersichtlich, und macht sich namentlich die durch Körperanstrengung gesteigerte Herzfrequenz recht deutlich geltend. Nach Körperanstrengung ist die Vorkammerspitze bedeutend vergrößert, was auf eine Zunahme der Kraft der Vorkammerkontraktionen hinweist, während man aus der eigentümlichen Veränderung, die das Kammerelektrogramm zu gleicher Zeit erfährt, den Schluß ziehen darf, daß die Tätigkeit der linken Kammer dabei mehr zugenommen hat als die der rechten.

Unter verschiedenen pathologischen Verhältnissen treten ganz spezielle Formveränderungen des Elektrokardiogramms auf, so daß man oft aus der Form der Kurve die Natur des Herzleidens erkennen kann. In gleicher Weise kann der Grad des Leidens beurteilt werden, wodurch man also in den Stand gesetzt wird, den durch Heilmittel ausgeübten Einfluß Schritt für Schritt zu studieren.

Das physiologische Laboratorium in Leyden ist mittels elektrischer Leitungsdrähte mit dem dortigen Universitäts-Krankenhause verbunden, wodurch es möglich ist, die Kranken in dem 1,5 km entfernten Spitale mit dem im Laboratorium fest aufgestellten elektrischen Meßinstrument zu untersuchen.

Der Vortr. zeigt eine große Anzahl von Kurven, die man auf diese Weise von den Aktionsströmen des menschlichen Herzens erhält, und die man mit Recht »Telekardiogramme« nennen darf. Es zeigen sich typische Formen vom Elektrokardiogramm bei Hypertrophie des rechten Herzens durch Mitralisinsuffizienz, Hypertrophie des linken Herzens durch Aortainsuffizienz, Hypertrophie der linken Vorkammer durch Mitralstenose und ferner noch bei vielen anderen Abweichungen, von denen wir nur noch die Myodegeneratio cordis und die kongenitalen Herzfehler nennen.

Da der Aktionstrom der Vorkammern im Elektrokardiogramm fast immer sehr deutlich von dem Aktionsstrom der Kammern unterschieden werden kann, lassen die Kurven das Verhältnis zwischen Vorkammer- und Kammerkontraktion in einer Weise erkennen, welche an Bestimmtheit und Genauigkeit die gewöhnlichen mechanischen Registriermethoden weit übertrifft. Herzblock- und Allorhythmiezustände werden im Telekardiogramm mit sehr befriedigender Schärfe und Entschiedenheit wiedergegeben.

Sehr merkwürdig sind auch die elektrischen Erscheinungen, die bei einer sogenannten Extrasystole eintreten. Der Aktionsstrom bekommt dabei eine Form, die stark von dem gewöhnlichen Elektrokardiogramm abweicht, was darauf hinweist, daß der Ursprung und die Fortpflanzung der Kontraktionswelle in den Kammern während einer Extrasystole nicht mit denen einer normalen Herzkontraktion übereinstimmen. Ferner hat der Augenblick, in welchem die Extrasystole sich entwickelt, im Zusammenhang mit der Form und der Größe des arteriellen Pulses auf die Bedeutung dieser unzeitigen Herzwirkung neues Licht geworfen.

Die Untersuchung des mechanischen Kardiogramms ist nicht selten mit unüberwindlichen Schwierigkeiten verbunden, während die Ausmessung und Analyse dieser Kurve oft eine reiche Quelle fehlerhafter Erklärungen darstellt. Dagegen geht die Registrierung des Elektrokardiogramms — wenn die erforderlichen Apparate einmal richtig aufgestellt sind — leicht und schnell. Die Methode erfordert keine besondere Geschicklichkeit des Beobachters, ergibt ein vollkommen sicheres und zuverlässiges Resultat und knüpft an eine Genauig-

Digitized by Google

keit, die wenig zu wünschen übrig läßt, den großen Vorteil, daß man durch dieselbe in den Stand gesetzt wird, absolute Maße zu benutzen. Überhaupt ist der Schluß gerechtfertigt, daß die elektrische Untersuchungsmethode des Herzens mit Vorteil angewandt werden kann, die jetzt in der Klinik üblichen mechanischen Untersuchungsmethoden zu ergänzen. (Näheres siehe in der Abhandlung von Prof. Dr. Einthoven in Pflüger's Archiv Bd. CXXII, p. 517, August 1908.) (Selbstbericht.)

i. A. Hoffmann (Düsseldorf). Über das menschliche Elektrokardiogramm.

Die von Einthoven und Kraus mitgeteilten Untersuchungsergebnisse werden durch die Untersuchungen des Vortr. in vielen Punkten bestätigt. Er hatte Gelegenheit, Versuche an einem Menschen mit freiliegendem Herzen zu machen und sich davon zu überzeugen, daß bei jedem Menschen Untersuchungen mit verschiedenen Polrichtungen gemacht werden müssen. Er wählte als oberen Ableitungspunkt stets den rechten Arm und dann als unteren vergleichsweise 1) den linken Arm, 2) das linke Bein, 3) die Vorderfläche des Thorax in der Höhe der sechsten linken Rippe und 4) die hintere Axillarlinie in derselben Höhe. Von diesen Punkten erhält man Kurven verschiedenen Charakters. Bei dem Menschen mit freiliegendem Herzen konnten die Kurven 3 und 4 direkt von der nur mit dünner Haut- und Muskelschicht bedeckten Herzwand abgeleitet werden. Die so erhaltenen Kurven stimmten sehr wohl mit den am unversehrten Menschen in derselben Weise erhaltenen überein, sie zeigten von der Vorderfläche ein Vorwiegen des Gipfels S, von der Hinterfläche ein Vorwiegen des Gipfels R. Es ist dieses merkwürdig, da nach den Angaben der Vorredner man gerade das Umgekehrte erwarten sollte.

Thierversuche am Katzenherzen ließen daran zweifeln, daß die Auffassung richtig sei, da die Welle R vorwiegend dem rechten und die Welle S dem linken Ventrikel angehören; es scheint sich eher umgekehrt zu verhalten. Diese Unsicherheit beweist uns, daß das Kammerelektrokardiogramm in seiner Gestalt noch nicht eindeutig aufzufassen ist und Veränderungen der Gestalt keine unbedingten Rückschlüsse zulassen; jedenfalls ist die Insuffizienz des Herzens aus dem Elektrokardiogramm nicht einfach zu erkennen, da bei Fällen von Insuffizienz des Herzens ganz normale Elektrokardiogramme gefunden werden können. Es bedarf noch grundlegender Studien, um die Methode für die Klinik nach dieser Richtung hin brauchbar zu machen; andererseits ist aber zu bemerken, daß dem Studium der Irregularität des Herzens schon jetzt reiche Forderungen aus der Methode erwachsen.

An Hand der vorgezeigten und projizierten Elektrokardiogramme zeigt sich, daß in scheinbar regelmäßigem Rhythmus ganz abnorme Systolen nahezu an normaler Stelle eingeschaltet sind. Auf keine andere Weise war die Abnormität dieser Systolen festzustellen, außer durch das Elektrokardiogramm. Es handelt sich um Extrasystolen, die um wenige Hundertstel-Sekunden zu früh eintraten. Auch die am freiliegenden Herzen und bei einigen anderen Fällen aufgenommenen Elektrokardiogramme wurden demonstriert.

(Fortsetzung folgt.)

---

23) **K. Heinrichsen.** Über die Behandlung akuter und subakuter Eiterungen mit Stauungshyperämie nach Bier.

(v. Langenbeck's Archiv Bd. LXXXVII. Hft. 1.)

Verf. schildert im einzelnen die Art der Behandlung und die Resultate der Stauungshyperämie bei verschiedenen akuten und subakuten Eiterungen, die ihm in der von Bier angewendeten Technik vielfach gute Dienste geleistet hat. Er zieht besonders auch die mit Bier's Verfahren verbundenen kleinen Inzisionen vor. Die wesentliche Grundlage des Erfolges ist, wie das Bier schon betont hat, die richtige Dosierung der Stauung und die genügende Beaufsichtigung der Pat.

Digitized by Google

»Jeder Assistenten- und Schwesternwechsel kann die guten Resultate verschlechtern.« Die Tamponade der Wunden ist natürlich unzulässig. Die Tatsache, daß bei der Stauungshyperämie die Temperatur nicht gleich abfällt, soll keine Veranlassung zu sofortiger Vergrößerung der Einschnitte geben. H. hat das Verfahren auch prophylaktisch bei frischen infektionsverdächtigen Verletzungen angewendet und war mit dem Erfolg zufrieden. Auch bei einigen Fällen von akut und subakut verlaufendem Gelenkrheumatismus hat es sich ihm bewährt. Besonderes Interesse dürfte auch der Abschnitt über die Sehnenscheidenphlegmonen bieten. **E. Siegel** (Frankfurt a. M.).

24) **R. L. Herzenberg.** Stauungsblutung nach schwerer Rumpfkompression.

(Russ. Archiv für Chirurgie 1907. [Russisch.])

Es handelt sich hier um den ersten in der russischen Literatur niedergelegten Fall, dem H. zur Aufklärung nichts hinzufügen kann.

Ein 15jähriger Junge wurde beim Kohlenräumen durch große Massen Kohle derart verschüttet, daß nur der Kopf freiblieb. Er lag ca. 20 Minuten um Hilfe rufend da. Nach seiner Befreiung fiel er in Ohnmacht und blutete beim Erwachen stark aus der Nase. Er atmete schwer und klagte über Schmerzen in der Brust und der linken Schulter. Am anderen Morgen war das Gesicht — zumal links — gedunsen. An den Lidern und um die Augen — besonders links — reichliche Blutaustritte. Zusammenhängende Ekchymosen der Conjunctivae bulbi bis in die Umschlagsfalten. Ekchymosen an der Unterlippe, dem Kinn und der linken Thoraxhälfte, hier in Gestalt kleiner Punkte. Subkutanes Thoraxemphysem trotz Mangels eines Rippenbruches. Blutung am Hinterhaupt. Auf der linken Zungenhälfte stecknadelkopfgroße Ekchymosen, die auf der Mundschleimhaut, entsprechend dem linken Oberkiefer, die Gestalt von Flecken hatten. Die Atmung war oberflächlich und mühsam; links hinten waren feuchte Rasselgeräusche zu hören. Augenhintergrund normal. Drei Petechien auf dem weichen Gaumen links; Ekchymosen auf dem linken Trommelfell; Schwellung der Nasenschleimhaut. (Der Kehlkopf scheint frei gewesen zu sein; wenigstens wird er hier nicht erwähnt. Ref.) Im Auswurf zeigten sich in den nächsten Tagen einige Blutgerinnsel.

Pat. wurde bedeutend gebessert nach 20 Tagen entlassen.

V. E. Mertens (Kiel).

25) **W. Veil.** Über ein Teratom am Kopfe eines Kindes.

(Beiträge zur klin. Chirurgie Bd. LVIII. p. 550.)

Ein 18 Tage altes, sonst normales Kind trug über dem linken Ohr eine dem Schädel aufliegende, zur Hälfte von Haut bedeckte Geschwulst, die mehrere zapfenartige Vorragungen und deutliche Eigenbewegungen aufwies. Der Schädelknochen darunter war verdickt, nicht perforiert. Abtragung der Geschwulst mit dem Meißel, wobei sich im Knochen ein Zahn fand.

Die nähere Untersuchung ergab, daß die aus Bestandteilen aller drei Keimblätter zusammengesetzte Geschwulst sich nicht eigentlich geschwulstartig, sondern organmäßig entwickelt hatte, wenngleich keine ausgebildeten fötalen Organe sich vorfanden. Es handelte sich demnach um ein Teratom, für das eine heterochthone Entstehung wahrscheinlich war. **Reich** (Tübingen).

26) **Reiher.** Ein Fall von Trauma des Hinterkopfes.

(St. Petersburger med. Wochenschrift 1908. Nr. 29.)

Interessante Geschichte eines Kranken, dem ein Baumstamm auf den Kopf gefallen war, wodurch eine Berstungsfraktur des Schädels in vier fast gleiche Teile, dem Quénu-Tisson'schen Typus entsprechend, entstand. Die Blutung durch Zerreißung des Längssinus stand auf Tamponade.

Genaue Schilderung der durch die Commotio cerebri verursachten Ausfallserscheinungen und psychischen Veränderungen, die z. T. unter dem Bilde der Seelenblindheit verliefen. **Deetz** (Arolsen).

Digitized by Google

27) **Lop** (Marseille). Greffe periostique animale.
(Gaz. des hôpitaux 1908. Nr. 80.)

Durch Schlag mit einem Werkstück erlitt ein 60jähriger Arbeiter eine ausgedehnte Zerstörung der Kopfschwarte. Trotz aller Bemühungen kam es zu Eiterung und Verlust des Periosts auf dem rechten Parietale und Occipitale über 10 cm. Mehrfache Auskratzungen blieben erfolglos. Schließlich kratzte L. nochmals aus, desinfizierte intensiv und bedeckte den nackten Knochen mit dem Periost, das ganz frisch vom Schädel eines Kaninchens abgezogen war, das im Augenblick der Operation getötet wurde. In weniger als 20 Tagen war alles heil.

V. E. Mertens (Kiel).

28) **Fiaschi.** Case of extensive syphilitic necrosis of the skull.
(Australasian med. gaz. 1908. Juni 20.)

Pat., ein Mann von 46 Jahren, der 20 Jahre vorher an Syphilis erkrankt gewesen war, war schon vor 2 Jahren vom Verf. wegen einer nicht tuberkulösen Ostitis mit Nekrose am rechten Humerus operativ behandelt und geheilt worden.

1 Jahr später erlitt er an der Stirn eine Verletzung durch einen Eisensplitter, es kam zu Schwellung und heftigen Schmerzen, zu Ulzeration und starker Eiterung; auch heftige Kopfschmerzen stellten sich ein.

Bei der Operation ergab sich, daß der weitaus größte Teil der Stirnbeinschuppe nekrotisch war, und daß diese Nekrose sich unmittelbar in beide Orbitae fortsetzte. Ein Versuch, den kranken Knochen im Gesunden in toto auszumeißeln, scheiterte an der abnormen Härte des gesunden Knochens. Verf. sägte deshalb innerhalb der Nekrose, entfernte so den größten Teil des kranken Knochengewebes und erweiterte die gewaltige Öffnung bis tief in beide Orbitae hinein vermittels Knochenbeißzangen. Blutung gab es fast gar nicht, die Sinus waren mit der Dura überall bereits abgehoben.

Bald granulierte die große Wundhöhle; bei der Publikation war die Hautwunde noch nicht geschlossen, 9 Wochen nach dem Eingriff.

W. v. Brunn (Rostock).

29) **G. L. Peabody.** Preliminary report of a case of cerebrospinal meningitis of streptococcus. Origin apparently cured by subdural injection of anti-streptococcus serum.
(New York med. record 1908. März 14.)

P. beschreibt einen Fall von Zerebrospinalmeningitis bei einem 37jährigen Manne mit Symptomen von Sepsis. Bei der Lumbalpunktion fanden sich Streptokokken. Daraufhin entschloß sich P., Antistreptokokkenserum 4 Tage hintereinander in Mengen von je 10 ccm an Stelle einer durch Lumbalpunktion jedesmal entleerten Quantität Zerebrospinalflüssigkeit subdural zu injizieren. Nachdem in Pausen von je einem Tage diese Methode noch 2mal wiederholt war und schon bei der allerersten Einspritzung ein Temperaturabfallen sowie Nachlaß der Kopfschmerzen und Nackenstarre festzustellen war, konnte Pat. in 14 Tagen herumgehen und genas.

Loewenhardt (Breslau).

30) **Tilmann.** Anatomische Befunde bei Epilepsie nach Trauma.
(Med. Klinik 1908. p. 1442.)

In jedem Falle von Epilepsie, bei dem eine Schädelverletzung vorliegt, muß die Ursache der Epilepsie durch Operation beseitigt werden. T. erlebte bei 26 Schädelaufmeißelungen keinen Todesfall am Operationschok. Das Gehirn verträgt Spülungen mit körperwarmer physiologischer Kochsalzlösung ausgezeichnet. Am besten operiert man unter trockener Asepsis und mit angewärmten Tupfern. Zweizeitig geht T. nur dann vor, wenn die Blutung bei der Freilegung des Gehirns zu groß ist.

Die bei den sieben Operationen der letzten Jahre erhobenen Befunde sind ausführlich mitgeteilt (Krankengeschichten). Bei drei Leuten, die unmittelbar nach

Digitized by Google

dem Unfall an Hirnreizung erkrankten, fanden sich im Zentralgebiete Narben der weichen Hirnhaut, die nicht mit der Dura, dagegen sämtlich mit dem unterliegenden Teile der Hirnrinde verwachsen waren, mit dem sie entfernt wurden. Narben der Zentralrinde, zumal mit Piaverwachsungen, lösen anscheinend besonders schnell und leicht Epilepsie aus. Liegt der Verletzungsherd weiter ab, oder bestehen nur Verwachsungen zwischen weicher und harter Hirnhaut, so treten die Anfälle erst nach längerer Zeit ein. Die Operation war stets erfolgreich.

In einer verhältnismäßig großen Zahl von Epilepsiefällen leiten Traumen das Krankheitsbild ein. Für jeden Anfall ist der primäre Reiz der Auslösung in die Hirnrinde zu verlegen. **Georg Schmidt** (Berlin).

31) **A. Chalier.** Le traitement des névralgies faciales par la trépanation de la zone sensitivo-motrice du coté opposé.

(Gaz. des hôpitaux 1908. Nr. 106.)

Seit 3 Jahren litt der 49jährige Pat. an linksseitiger Trigeminusneuralgie, vor 1 Jahr war der dritte Ast reseziert mit 10 Monate anhaltendem Erfolge. Dann stellten sich wahre Schmerzparoxysmen ein, ausstrahlend in Schläfe und Nacken. Sprechen, Kauen, Schlucken lösten heftigste Anfälle aus, bei denen das Gesicht verzerrt wurde.

Jaboulay stellte die Diagnose: Tic douloureux de la face ou névralgie épileptique spasmodique, und machte folgende Operation. Es wurde sorgfältig die Lage des Sulcus Rolandi der rechten, also entgegengesetzten, Seite bestimmt und ihm entsprechend ein 7—8 cm langes, 2 cm breites Stück aus dem Schädeldach entfernt. In die Dura machte Jaboulay drei kleine Schnitte, aus denen der Liquor langsam hervorsickerte. Die Haut wurde über der Lücke genäht. Der Erfolg war glänzend, Pat. wurde 8 Tage nach der Operation (4. Juli 1908) geheilt entlassen.

Die Begründung dieses Vorgehens ist im Original einzusehen.

V. E. Mertens (Kiel).

32) **Young.** Case of marked hydrocephalus in a child aged 3 years (operated on at age of 6 days for a large lumbo-sacral spina bifida).

(Glasgow med. journ. 1908. August.)

Verf. entfernte einem 6 Tage alten Kind eine Spina bifida lumbo-sacralis unter sorgfältiger Schonung der in der Sackwand verlaufenden Nerven. Es trat Heilung per primam ein; zur Zeit der Operation war sonst, speziell am Kopfe, nichts Abnormes zu entdecken. 5 Monate später begann sich ein Hydrocephalus zu entwickeln und wuchs in weiteren 5 Monaten zu erheblicher Größe.

Abgesehen von Beseitigung von sehr starker Phimose mit Balanitis wurde therapeutisch nichts unternommen.

Eine weitere Ausbildung des Hydrocephalus kam nicht zustande, eher eine Besserung des Zustandes. Am Ende des 3. Lebensjahres ist die vordere weit klaffende Fontanelle fast geschlossen, die Nähte ebenfalls verwachsen; das Kind ist ganz intelligent, kann allein stehen, aber noch nicht gehen, Stuhl und Urin werden zu gewissen Zeiten spontan entleert, das Kind beschmutzt sich fast nie mehr. Die Narbe am Rücken ist fest und hart.

Die Familienanamnese ist ohne Belang.

Die Spina bifida und der Hydrocephalus sind sicher beide kongenital angelegt.

W. v. Brunn (Rostock).

33) **L. B. Schapiro.** Zur Diagnose und Heilung der sog. Zerebralhernien.

(Russ. Archiv für Chirurgie 1908. [Russisch.])

1) Ein 8jähriger Junge kam mit einer bei der Geburt ganz kleinen, jetzt mandarinengroßen Geschwulst auf dem Nasenrücken zwischen den Lidwinkeln. Sie war etwa 4 cm breit, 3 cm hoch. Die Haut über ihr war normal und etwas ver-

Digitized by Google

schieblich. Sie fluktuierte nicht und war eine Spur seitlich beweglich. Auf Druck keine Hirnerscheinungen. Im übrigen war das Kind körperlich und geistig gesund.

Durch einen Längsschnitt wurde die Geschwulst freigelegt bis an den glatten Rand des Knochendefektes, der durch den Geschwulststiel völlig ausgefüllt wurde. Der Stiel wurde ohne Ligatur im Knochenniveau glatt durchtrennt und die Blutung mit dem Thermokauter gestillt. Eine Lichtung enthielt er nicht. Der ca. $2^1/_2$ cm im Durchmesser haltende, ungefähr kreisförmige Knochendefekt wurde durch ein mit dem Periost nach innen gerichtetes Periostknochenplättchen von $1^1/_2$ mm Dicke gedeckt, das nicht angenäht wurde. Heilung p. p. i.

Mikroskopisch bestand die derbe Geschwulst hauptsächlich aus fibrösem Gewebe, in dem embryonales Muskelgewebe, lymphoide Zellen, große Kerne ohne Protoplasma verstreut waren.

2) Das völlig gesunde 12jährige Mädchen trug 3 cm über der Nasenwurzel mitten auf der Stirn eine 2 cm breite, $1^1/_2$—2 cm hohe Geschwulst, die von dünner bläulicher Haut bedeckt war. In Ruhe pulsierte sie nicht, wohl aber beim Schreien, wobei sich auch ihre Spannung vermehrte. Druck blieb ohne Hirnerscheinungen. Rundum war deutlich ein Knochenrand zu fühlen. Die Operation ergab, daß es sich um ein Angiom handelte, dessen Gefäße mit der Diploë des Stirnbeines zusammenhingen, und das den Knochen usuriert hatte, so daß eine »höchstens $1—1^1/_2$ mm« tiefe Delle entstanden war, die ähnlich wie im vorigen Falle mit Knochenplättchen gedeckt wurde. (Welchen Zweck die Plastik hier hatte, ist aus dem Bericht nicht ersichtlich. Ref.) **V. E. Mertens** (Kiel).

34) **Andrassy und Seitz.** Bericht über die im Jahre 1907 vorgenommenen Eingriffe. (Aus dem Bezirkskrankenhause Böblingen.)

(Med. Korrespondenzblatt d. württemberg. ärztl. Landesvereins 1908. Aug. 22 u. 29.)

Bemerkenswert ist folgender Fall von Gliosarkom des Kleinhirns. Vor 5 Jahren Sturz auf den Kopf aus 5 m Höhe, seither zeitweilig Anfälle von Kopfschmerzen. Stauungspapille, niedriger Puls, Erbrechen sprechen für Druckerhöhung in der Schädelhöhle, Parese des rechten Facialis, Schwindelanfälle und Druckempfindlichkeit des rechten Hinterhauptes für Lokalisation im Kleinhirn. Daher Freilegung der rechten Kleinhirnhälfte, Dura prall gespannt, nach Spaltung derselben drängt das Kleinhirn stark vor, eine Geschwulst wird nicht gefunden. Schluß der Wunde, Heilung p. p., zunächst wesentliche Besserung im Befinden, nach 18 Tagen Tod in einem Anfalle von Atemnot. Die Sektion ergibt in der rechten Kleinhirnhemisphäre mitten in der weißen Substanz eine mandelgroße, nicht abgekapselte Geschwulst von derselben Resistenz wie die Hirnmasse. Mikroskopisch: Gliosarkom.

Mohr (Bielefeld).

35) **W. W. Graves.** A clinical study of a case of brain tumor: operation; complete recovery.

(New York med. record 1908. Mai 23.)

G. beschreibt einen mit völligem Erfolg operierten Fall von Hirngeschwulst, bei dem die gewöhnlichen Symptome von Kopfschmerzen, Neuritis optica usw. fehlten. Dagegen zeigte sich bei der 50jährigen Pat. Jackson'sche Epilepsie mit nachfolgenden Erschöpfungszuständen, Paralyse der rechten Extremitäten und Symptome von Aphasie. Es wurde eine hühnereigroße Cyste in der Gegend der Fossa Rolandi entfernt.

Während der ersten 24 Stunden nach der Operation beklagte sich Pat. über heftige Schmerzen im rechten Arm. An den Fingerspitzen trat zuerst Hyperämie, dann Ischämie, schließlich Bildung von Blasen auf, die zwar nach einigen Tagen schrumpften. Doch blieben aber noch monatelang unangenehme Empfindungen in dieser Extremität zurück. **Loewenhardt** (Breslau).

Digitized by Google

36) **Mills and Frazier.** A brain tumor, localized and completely removed.

(Univ. of Pennsylvania med. bull. 1908. August.)

Der von den Verff. beobachtete und operierte Fall von Hirngeschwulst ist bemerkenswert durch die schnelle Entwicklung des Symptomenbildes, das bestimmt auf den Krankheitssitz an der Grenze des Schläfen- und Hinterhauptslappens hinwies, und durch den völligen Erfolg des chirurgischen Eingriffes. Bei der 45jährigen Frau entwickelte sich innerhalb 2 Monaten eine linksseitige, laterale, homonyme Hemianopsie und beginnende Neuritis optica; in den nächsten Wochen traten Anfälle von Schwindel, Erbrechen und Kopfschmerzen, sowie eine Parese des linken Armes hinzu, ferner Hemiataxie und Hypästhesie der linken Extremitäten. 4 Monate nach Beginn der Erscheinungen wurde operiert; nach Bildung eines großen, die rechte Parieto-Occipitalgegend umfassenden Haut-Knochenlappens und Freilegung des Hirns wurde eine nahe der Oberfläche liegende, 8:4 cm große, mit seröser Flüssigkeit gefüllte Cyste unschwierig ausgeschält. Bis auf einen dünnen Drain Schluß der Wunde, glatte Heilung. Die mikroskopische Untersuchung bestätigte die Diagnose einer einfachen, serösen Cyste. Sämtliche Erscheinungen gingen in den nächsten Wochen erheblich zurück und waren nach 3 Wochen bis auf die Hemianopsie fast geschwunden. 3 Monate später war Pat. bis auf eine geringfügige Hemianopsie gesund. F. hält nach seinen Erfahrungen etwa 20% der Hirngeschwülste für operabel. **Mohr** (Bielefeld).

37) **K. v. Orzechowski.** Ein Fall von Mißbildung des Lateralrecessus. Ein Fall zur Onkologie des Kleinhirnbrückenwinkels.

(Arbeiten a. d. neurologischen Institut an der Wiener Universität 1908. Bd. XIV.)

Verf. beschreibt uns in der obengenannten Arbeit einen äußerst interessanten Fall, wie er sonst nirgends in der Literatur gefunden werden konnte. Bei der Autopsie einer 60 Jahre alten Frau, die seit 25 Jahren an tabischen Beschwerden gelitten hatte und in den letzten Tagen des Lebens Symptome einer Geschwulst des Kleinhirnbrückenwinkels darbot, wurde bei der Obduktion neben kleinen Aneurysmen der Art. vertebralis und basilaris eine Cyste von der Größe einer Nuß im Kleinhirnbrückenwinkel festgestellt. Die histologische Untersuchung ergab, daß eine Stelle der sonst gliösen Cystenwand aus einer Geschwulst mit der Struktur des zentralen Nervengewebes bestand. Sie war an die Pia des Kleinhirns angeheftet, ohne daß die solide Geschwulstpartie, noch die von letzterer ausgehende Cyste mit dem Zentralnervensystem in direktem Zusammenhang stand. Die Geschwulst wies innige Beziehungen zum Plexus chorioideus auf, der durch einen Hohlgang in der Geschwulst ins Innere der Cyste gelangte. Die Geschwulstmasse grenzte sich stellenweise gegen die Plexuszotten durch typisches Ependym ab. Daneben lag eine zweite, kleinere, hauptsächlich aus verflochtenen Markfasern bestehende Geschwulst in der medialen Recessuswand, bzw. im ponto-bulbären Körper. In beiden Geschwülsten fanden sich in der Adventitia der Gefäße kleine, rundliche, homogene Körperchen (»fuchsinophile« Körperchen, welche chemisch durch Eisen- und Fibrinreaktion und ausgesprochene Affinität zu den sauren Farbstoffen charakterisiert waren). Im Stamm wurde neben ziemlich vielen, kleinen, frischen Erweichungen ein sklerotischer Plaque gefunden.

Außerdem fanden sich am Rückenmark außer der starken Hinterstrangssklerose mehrere piale Neurome, zu den typischen wahren Neuromen gehörend, die aus Nervenfasern vom peripheren Charakter bestehen, wenig faserige Grundsubstanz und wenig Kerne aufweisen, so daß an ihrem Aufbau vorherrschend das nervöse Faserelement beteiligt ist.

In der eigentlichen nervösen Rückenmarkssubstanz fehlten die Neurome vollkommen. Sie sind durch Auswachsen der Vorderwurzelfasern, und zwar aus jener Strecke des intramedullären Verlaufes der letzteren entstanden, die peripher von dem Abblassungsstreifen liegt. Die Verteilung der Mehrzahl der pialen Fasern deckt sich zugleich mit der Lokalisation der Hinterwurzelaffektion in den lumbo-

Digitized by Google

sakralen Segmenten. Daneben wurden aber auch Neurome in den dorsalen und cervikalen Partien gefunden, weit von den Segmenten mit der hinteren, radikulären Schädigung, hier allerdings weniger an Zahl. Die extramedullären Vorderwurzeln haben keine Zeichen der Degeneration, noch der Atrophie, noch der Regeneration dargeboten und waren bis auf einige Neurome ganz unversehrt.

Verf. bespricht in außerordentlich gründlicher Weise den mikroskopischen Befund der Serienschnitte der Geschwulst. Bezüglich der beiden Geschwülste am Kleinhirnbrückenwinkel ist er der Ansicht, daß sie embryonaler Herkunft sind, und zwar daß sie von der Wand des Recessus lateralis ausgehen. Er kommt weiterhin auf die Entwicklungsgeschichte und die anatomischen Verhältnisse des Lateralrecessus zu sprechen und gelangt zu dem Schluß, daß in dem Gebiete des Hinter- und Nachhirns in den Resten der sekundären Rautenlippe ein Gebilde vorhanden ist, welches seinem Werdegang entsprechend mit großer Wahrscheinlichkeit den Ausgangspunkt einer großen Anzahl von Geschwülsten des IV. Ventrikels, des Kleinhirnbrückenwinkels, der Brücke und des Trigeminus bildet. Für die Geschwülste schlägt O. die Bezeichnung »Geschwulst des Lateralrecessus« vor.

Weiterhin betrachtet Verf. die verschiedenen Arten der Rückenmarksneurome und rechnet seinen Fall unter die pialen Markfasern von den Hinterwurzeln, welche bei der Tabes entschieden häufiger vorkommen als im normalen Rückenmark und ein häufiges Degenerationszeichen des tabischen Rückenmarkes darstellen.

Der interessanten Arbeit sind neben einem ausführlichen Literaturverzeichnis mehrere Zeichnungen makroskopischer und mikroskopischer Bilder beigegeben, die das Verständnis der Arbeit wesentlich erleichtern. **L. Simon** (Mannheim).

38) **E. Stumme.** Akromegalie und Hypophyse.
(v. Langenbeck's Archiv Bd. LXXXVII. Hft. 2.)

Die vorliegende Arbeit enthält ausführlich alle Details der Krankengeschichte der von Hochenegg auf dem Chirurgenkongreß 1908 vorgestellten Pat. (vgl. dieses Zentralblatt 1908, Nr. 35, Beilage p. 72). **E. Siegel** (Frankfurt a. M.).

39) **P. Reclus.** Sur une observation d'exophthalmos pulsatile.
(Gaz. des hôpitaux 1908. Nr. 85.)

Die syphilitische Pat. erkrankte im Februar 1906. Sie litt unter heftigen Kopfschmerzen, und man bemerkte, daß das linke Auge mehr vorstand und am inneren Winkel durch eine unregelmäßige, pulsierende Schwellung gehoben wurde. Bald wurde Pat. nachts durch ein lautes, brausend dröhnendes Geräusch in ihrem Kopf geweckt. In Kürze bildete sich ein erhebliches Ödem des oberen Lides aus, das durch einen Gefäßknäuel gehoben wurde. Dies alles, wie das sehr starke Conjunctivalödem, war in lebhafter Pulsation. Die Geräusche, über die Pat. klagte, waren an jeder beliebigen Stelle des Schädels deutlich zu hören.

Von einem Eingriff wurde mit Rücksicht auf den Allgemeinzustand (Albumen, Zucker) abgesehen. Es wurde symptomatisch behandelt und täglich durch »einige Minuten« digitale Kompression der Carotis communis geübt. Der Exophthalmus wurde geringer, ebenso die Geräusche. Die Besserung war aber nur vorübergehend. Pat. wurde ins Hospital aufgenommen und einer Gelatineinjektionsbehandlung (intramuskulär) unterworfen. Von Ende August 1906 bis Ende Mai 1907 wurden 81 Injektionen à 80 cg Gelatine gemacht. Da bekam Pat. plötzlich eine totale Ophthalmoplegie rechts samt Ptose. Das Auge erblindete fast vollständig, es fand sich eine Retinitis.

Im Dezember 1907 wurden die Injektionen wieder aufgenommen. Nach der vierten rötete sich plötzlich das obere Lid des linken Auges unter Schmerzen. Nach Eisapplikation Besserung und Abschwellen, worauf sich zeigte, daß die Pulsation verschwunden war, ebenso die Chemosis. Es blieben nur die intrakraniellen Geräusche noch und Anfälle von Kopfschmerzen, als deren Ursache linksseitiges Glaukom gefunden wurde. Am 19. März 1908 entschloß R. sich endlich zur Unterbindung der Carotis, worauf auch die Geräusche schwanden. Das Aufhören der Pulsation sieht R. als Erfolg der Gelatinebehandlung an.

Digitized by Google

Um den 17. April stellten sich heftigste Schmerzen in der rechten Hälfte des Kopfes und im rechten Bulbus ein. Pat. klagte, es sei genau so, wie seinerzeit beim Entstehen des linksseitigen Exophthalmus. Am 2. Mai starb Pat. plötzlich unter den Erscheinungen einer Ventrikelblutung.

Sektion: Die Diagnose auf linksseitiges Aneurysma arterio-venosum im Sinus cavernosus bestätigte sich durchaus. Die Carotis hatte hier ein 4—5 mm langes Loch. Die Arterie war bis an die Ligaturstelle, wo ein 2 cm langes Gerinnsel lag, leer.

Rechts fand sich entgegen aller Vermutung ebenfalls ein solches Aneurysma, ein mit frischen Gerinnseln gefüllter Sack. Durch das arrodierte Gehirn hatte die Perforation stattgefunden, die zur tödlichen Blutung in die Ventrikel führte.

Die großen Sinus im Schädel waren dilatiert, und durch den hohen Druck, der hier herrschte, so nimmt R. an, wurden die im Sinus cavernosus verlaufenden Nerven derart beeinflußt, daß es zur Ophthalmoplegie kam. (Es wäre sehr zu wünschen, daß Verf. in Zukunft die Lektüre seiner Publikationen dadurch erleichtert, daß er rechts und links weniger oft verwechselt. Ref.)

V. E. Mertens (Kiel).

40) **Dionisio.** Sulla presenza di corpusculi nerastri nel pus delle otorroe croniche curate colla fototerapia.

(Giorn. della R. accad. di med. di Turino 1908. Nr. 6.)

Bei der erfolgreichen Behandlung chronischer Otorrhöen mit ultravioletten Strahlen von bestimmter Wellenlänge konnte Verf. in dem ausgeschiedenen Sekret schwarze Körperchen beobachten, die sich jedoch nur dann fanden, wenn die Eiterung durch Knochencaries bedingt war. Die mikroskopische Untersuchung ergab, daß es sich mit allergrößter Wahrscheinlichkeit um pulverförmige nekrotische Knochenpartikelchen handelte, die infolge der erfolgreichen Bestrahlung ohne jeden chirurgischen Eingriff zur Ausscheidung kamen. Verf. kommt daher zum Schluß, daß die Bestrahlung, die er auch bei Ozaena mit vielem Erfolg verwendete, die Ausscheidung der cariösen Knochen begünstigt. **Strauss** (Nürnberg).

41) **Schroeder.** Ein weiterer Fall von otogener, eitriger Sinusphlebitis mit fieberfreiem Verlauf.

(Zeitschrift für Ohrenheilkunde Bd. LII. p. 357.)

Das Eintreten einer Infektion des Sinus im Gefolge von Ohreiterung wird fast stets durch hohe Temperatursteigerungen, meist von pyämischem Typus, angezeigt. In dem von S. mitgeteilten Falle fehlte Fieber während der klinischen Beobachtung vollständig, trotzdem man bei der Operation die Lichtung des Sinus in der Ausdehnung von ca. $1^1/_2$ cm von Eiter erfüllt fand. Der infizierte Bezirk war zentral- und peripherwärts durch solide Thromben gegen den Kreislauf abgeschlossen. Nach der Operation (Freilegung der Mittelohrräume, Spaltung des Sinus) erfolgte glatte Heilung. **Hinsberg** (Breslau).

Originalmitteilungen, Monographien und Sonderdrucke wolle man an *Prof. E. Richter* in Breslau (Kaiser Wilhelmstraße 115), oder an die Verlagshandlung *Johann Ambrosius Barth* in Leipzig einsenden.

Für die Redaktion verantwortlich: Geh. Med.-Rat Prof. Dr. E. Richter in Breslau.
Druck von Breitkopf & Härtel in Leipzig.

Digitized by Google

Zentralblatt für Chirurgie

herausgegeben von

K. GARRÈ, in Bonn, F. KÖNIG, in Berlin, E. RICHTER, in Breslau.

35. Jahrgang.

VERLAG von JOHANN AMBROSIUS BARTH in LEIPZIG.

Nr. 48. Sonnabend, den 28. November 1908.

Inhalt.

E. **Becker**, Extension am quer durchbohrten Knochen. (Originalmitteilung.)

1) **Wullstein** und **Wilms**, Chirurgie. — 2) Rote Kreuz-Bericht über die **Hilfstätigkeit** im russisch-japanischen Kriege. — 3) **Bainbridge**, Sauerstoff in der Chirurgie — 4) **Bernardi**, Blutveränderung infolge von Knochenbrüchen. — 5) **Köhler**, Unfallverletzte. — 6) **König**, Der Unfallarzt gegenüber traumatischen Knochengelenkentzündungen. — 7) **Debove**, Tabes und Chirurgie. — 8) **Findlay**, Rachitis. — 9) **Arce**, 10) **Poncet**, Gelenktuberkulose. — 11) **Clarke**, Ganglion. — 12) **Olliete**, Befestigung des Oberarmes am Schulterblatt. — 13) **Lusk**, Suprakondylärer Oberarmbruch. — 14) **Jones**, Ischämische Paralyse. — 15) **le Damany**, 16) **le Damany, Castex u. Véron**, 17) **Bade**, Angeborene Hüftverrenkung. — 18) **Montandon**, Ober- und Unterschenkelbrüche. — 19) **Meissner**, Bruch der Oberschenkelkondylen. — 20) **v. Frisch**, 21) **Staffel**, Plattfuß. — 22) **Mayo**, Hallux valgus.

23) Naturforscherversammlung: a. **Kuhn**, Überdruck an der Lunge. — b. **Lauenstein**, Bauchkontusion. — c. **Guleke**, Eitrige Bauchfellentzündung. — d. **Krabbel**, e. **Wilms**, Appendicitis. — f. **Weiswange**, Appendektomie bei gynäkologischen Laparotomien. — g. **Clairmont**, Scheineinklemmung von Brüchen. — h. **Löning** und **Stieda**, Gastroskopie. — i. **Anschütz**, Magensaftfluß. — k. **Clairmont**, Magengeschwür. — l. **Wilms**, Temporäre Kolostomie. — m. **Heller**, Hirschsprung'sche Krankheit. — n. **Morian**, Krebs der Vater'schen Papille.

24) **Jones**, Altägyptische Knochenbrüche. — 25) **Isaja**, Ellbogengelenksankylosen. — 26) **Stetten**, Radialislähmung bei Verschiebung des Radiusköpfchens. — 27) **Sherren**, Neuritis ulnaris bei Krankheit des Ellbogengelenks. — 28) **Stamm**, Radiusdefekt. — 29) **Würth v. Würthenau**, Trommlerlähmung. — 30) **Berg**, Phlebosklerose der Venen. — 31) **v. Brunn**, Schnellende Hüfte. — 32) **Blanc**, Pseudokoxitis. — 33) **Urechia**, Hüfttuberkulose mit Bronchien kommunizierend. — 34) **Angel**, Hüftankylose. — 35) **Manolescu**, Echinokokkus der Sakrolumbalmuskulatur. — 36) **Bettmann**, Kniescheibenbruch. — 37) **Pech**, Knieverletzungen. — 38) **Hashimoto** und **Saito**, Amputationsstümpfe. — 39) **Berger**, Narbenkrebs des Fersenbeins. — 40) **Roith**, Luxatio pedis sub talo. — 41) **Nast-Kolb**, Mittelfußbrüche. — 42) **van Dam**, Hammerzehen. — 43) **Fränkel**, Gehgipsverbände. — 44) **Kaufmann**, Offiziersgamasche als Universalschiene. — 45) **Martin**, 46) **Ortiz de la Torre**, Arteriennaht. — 47) **M'Gregor**, Extremitätengangrän.

Hoffmann, Erwiderung. — **Cernezzi**, Zu Gobiet's Mitteilung in Nr. 40 d. Bl.

Aus dem städtischen Krankenhause zu Hildesheim.

Extension am quer durchbohrten Knochen.

Von

Medizinalrat Dr. **Ernst Becker**,
Oberarzt.

Vor etwa Jahresfrist hat Steinmann[1] (Bern), um die gelegentlich bei der gewöhnlichen Heftpflasterextension eintretenden Mißstände (Reizung der Haut, Ekzem, Zirkulationsstörung durch Schnürung, ischämische Muskellähmung, Dekubitus, Gangrän) zu verhüten, eine neue Extensionsmethode empfohlen, die er kurz als Nagelextension bezeichnet. Er nimmt zwei sehr spitze, schlanke, vernickelte Stahl-

[1] Steinmann, Zentralblatt für Chirurgie 1907. p. 938 ff.

Digitized by Google

nägel von 6—8 cm Länge mit breitem Kopf und schlägt sie beiderseits am oberen Rande der Femurkondylen, mit der Spitze schräg abwärts gegen den jenseitigen Condylus gerichtet, mittels Hammers ein. An die etwa 1 cm aus der Haut hervorragenden Kopfenden der Nägel hängt er mittels Schnur oder Draht Gewichte an, deren Nachinnenrutschen zur Vermeidung von Druck auf die Haut durch eine Rinne oder einen besonderen Anhängeapparat verhindert wird. Da die Nägel nach seiner Ansicht infolge einer gewissen Druckatrophie des Knochens sich nach einiger Zeit lockern, so müssen sie, wie gesagt, schräg eingeschlagen werden. Im übrigen rühmt er der Methode nach, daß sie einfacher und rascher als die Heftpflasterextension besorgt werden könne, die sofortige Anwendung großer und besser wirkender Gewichte erlaube, für den Kranken selbst beim stärksten Zuge schmerzlos sei und jegliche Reizung der Haut, Zirkulationsstörungen, Dekubitus usw. vollkommen ausschließe; sie gestatte die sofortige Aufnahme der gymnastischen Behandlung und sei bei komplizierten Frakturen in gleicher Weise verwendbar wie bei unkomplizierten.

Wilms[2] bestätigt an der Hand einer einschlägigen Beobachtung diese Vorteile, warnt nur vor der Anwendung zu großer Gewichte, weil er dabei eine beträchtliche Diastase der Bruchenden beobachtete, ein Moment, auf das beiläufig Steinmann in seiner Publikation[3] bereits aufmerksam gemacht hatte. Wilms verwendet außerdem statt der Steinmann'schen runden, schmale, meißelartig geformte Nägel, die sich sehr leicht mit den breiten Seiten nach auf- und abwärts einschlagen und so fixieren ließen, daß eine Lockerung »so gut wie ausgeschlossen« sein soll.

Ich glaube nun nicht, daß durch besondere Gestaltung der Nägel sich eine Lockerung wird verhüten lassen. Denn ich weiß aus meinen Beobachtungen bei den nach meiner Methode[4] behandelten Fersenbeinbrüchen, wobei die Bruchstücke auf einen Bohrer aufgespießt werden, daß dieser Bohrer sich nach 5—6 Wochen lockert und dann ganz von selbst herausfällt, ohne daß überhaupt jemals eine Extension auf ihn eingewirkt hat. Bedenkt man ferner, daß der eingetriebene Nagel sich um die Corticalis als Hypomochlion dreht, so kann sein freies Ende in der weitmaschigen Spongiosa gar keinen festen Halt finden. Außerdem ist bekanntlich auch die Spongiosa gerade im Bereiche der Femurkondylen, wie man auf jeder Röntgenplatte sehen kann, außerordentlich dünn[5], so daß auch aus diesem Grunde eine Lockerung hervorgerufen wird. Je stärker also der Gewichtszug ist, desto eher muß der Nagel sich lockern.

---

[2] Wilms, Deutsche Zeitschrift für Chirurgie Bd. XCII. p. 260.

[3] a. a. O. p. 940, Absatz 4.

[4] Becker, Deutsche Zeitschrift für Chirurgie Bd. LXXXIII. p. 575 und V. Brandes, Über die Behandlung der Kompressionsfrakturen des Calcaneus. Inaug.-Diss., Berlin 1908.

[5] Merkel, Handbuch der topographischen Anatomie 1907. Bd. III. p. 696.

Digitized by Google

Diesen offenbar nicht gleichgültigen Mangel der an sich guten Methode habe ich durch folgendes Verfahren beseitigen können. Ich ließ mir durch meinen Maschinenmeister einen 20 cm langen und 4 mm dicken Stahlstab schneiden und an beiden Seiten mit Gewinden versehen. Das eine Ende wurde außerdem von zwei Seiten abgeplattet und mit kurzer Spitze versehen, während das andere Ende eine Einkerbung und Abflachung erhielt, so daß es in den Borchardt'schen elektrischen Trepanationsapparat hineinpaßte, den mir seinerzeit die Firma Hirschmann geliefert hatte (Fig. 1). Beide Enden des Stahlstabes konnten durch Messinghülsen mit entsprechendem Gewinde kaschiert werden. In die Hülsen griffen Karabinerhaken mit alten ausrangierten elektrischen Klingelschnüren, an denen die Extension ausgeübt wurde. Zwei kreisförmige Scheiben aus Weißblech bilden den Abschluß gegen den Verband (Fig. 2).

Fig. 1.

Fig. 2.

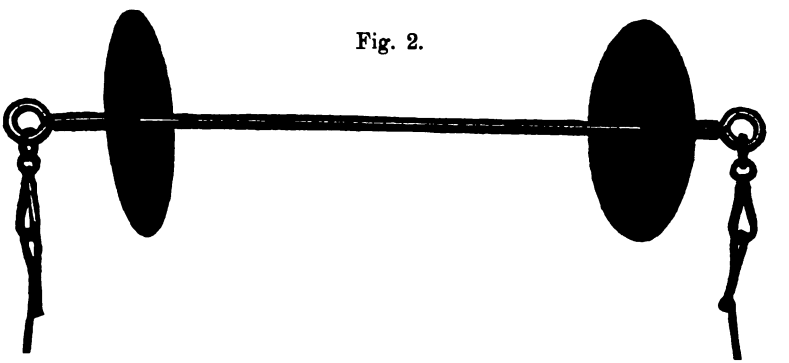

Zuerst benutzte ich diese Methode bei einem Chauffeur, der Stückbrüche beider Oberschenkel auf der Grenze zwischen mittlerem und unterem Drittel dadurch erlitten hatte, daß bei einem Automobilunglück ihm beide Beine zwischen einen Chausseebaum und den Kraftwagen gequetscht waren. Nachdem mit der gewöhnlichen Extensionsmethode nach Heusner es binnen 14 Tagen nicht gelungen war, ein befriedigendes Resultat zu erzielen, ging ich folgendermaßen vor.

In Lumbalanästhesie mit Tropakokain wurde der Stahlbohrer etwa drei Querfinger breit oberhalb des Gelenkspaltes, um mit Sicherheit die Gelenkkapsel und die Fossa intercondylica zu vermeiden, an der Außenseite des Oberschenkels auf die Haut aufgesetzt und die Richtung, welche er nehmen sollte, vorher ganz genau festgelegt, während ein Assistent mit aller Kraft am Unterschenkel zog und ein anderer den Oberschenkel fixierte, so daß die Dislokation der Bruchstücke beseitigt war. Auf Kommando wurde dann der Strom angestellt, und in wenigen Sekunden fuhr der Bohrer quer durch Haut und Knochen hindurch, ohne die geringste Erschütterung oder Dislokation des unteren Bruchstückes hervorzurufen. Nach Lösung des Bohrers vom elektrischen Apparate lag er absolut fest und unbeweglich im Knochen. Um beide vorstehenden Enden wurde ein Streifen Vioformgaze gerollt und diese durch einige Achtertouren einer Gazebinde über der Streckseite des Knies fixiert. Dann wurden die beiden Weißblechscheiben darübergeschoben und

Digitized by Google

die Hülsen aufgeschraubt. Der Unterschenkel wurde in eine Volkmann'sche Schiene gelagert, die Karabinerhaken mit Extensionsschnüren eingehängt, und in wenigen Minuten war der ganze Extensionsverband fertig, so daß sofort die Gewichte angehängt werden konnten. In den nächsten Tagen wurden, da der Kranke noch über Schmerzen an den Bruchstellen klagte, Gipshülsen um die Oberschenkel gelegt.

In einem zweiten Falle, der ein sehr korpulentes 20jähriges Mädchen mit sehr fleischigem Oberschenkel und Spiralbruch in der Mitte des Femur betraf, legte ich sofort einen Gipsverband um das Becken und den gebrochenen Oberschenkel bis hinab zu der Stelle, wo der Bohrer lag, so daß dadurch das obere Bruchstück sofort ruhiggestellt war. Diese Kranke hatte nicht die geringsten Schmerzen. Ich glaube, daß dieses in manchen Fällen wohl zu empfehlen ist.

Sobald die Konsolidation einigermaßen eingeleitet ist, entfernt man den Gipsverband und beginnt mit Massage. Ist die Fraktur fest, so zieht man den Bohrer mit einer Zange heraus, was sehr leicht und schmerzlos gelingt, da er sich im Laufe der Wochen gelockert hat. Die Bohrlöcher der Haut, die meistens etwas entzündlich gerötet sind, heilen unter Wundverband in kurzem.

Auf Grund meiner Erfahrungen kann ich mich dahin aussprechen, daß das geschilderte Verfahren die Vorzüge des Steinmann'schen teilt, ihm aber durch Sicherheit und Exaktheit überlegen ist. Da der Bohrer die Knochencorticalis an zwei Stellen durchbohrt, so kann eine Hebelwirkung wie bei der Nagelextension niemals eintreten. Ferner hat man in den beiden überstehenden Enden des Stahlstabes eine vorzügliche Handhabe, um eine Rotation des unteren Bruchstückes um die Längsachse zu verhüten. Da der Zug direkt am Knochen ausgeübt wird, so gebraucht man selbstverständlich sehr viel weniger Gewichte als bei der Heftpflasterextension, die zunächst doch an Haut und Muskulatur angreift und erst indirekt am Knochen. Damit hängt zusammen, daß ein Schlotterkniegelenk unmöglich entstehen kann.

Gegenüber dem Einschlagen von Nägeln ist schließlich als besonderer Vorzug zu erwähnen, daß bei der elektrischen Bohrung jegliche Erschütterung oder Verschiebung der Bruchstücke, sowie etwaige Splitterung gänzlich ausgeschlossen ist. Die Führung des Bohrers ist wegen der rapiden Schnelligkeit, mit der sie erfolgt, eine absolut sichere.

Welchen Umfang man künftig dieser Methode einräumen wird, kann erst durch weitere Erfahrungen festgestellt werden; ob sie z. B. nach Hüftgelenksresektionen, bei allen Arten von Oberschenkelbrüchen (Steinmann scheint das anzunehmen), bei Unterschenkelbrüchen (wenn man die Malleolen durchbohrt) ratsam ist, steht noch dahin.

Vorläufig glaube ich, daß sie besonders empfohlen werden kann bei komplizierten Oberschenkelbrüchen, die häufige Verbandwechsel erheischen, bei subkutanen Komminutivbrüchen des Femur, sowie bei sehr korpulenten Menschen, bei denen die Anlegung von Verbänden am Oberschenkel ihre Schwierigkeiten hat.

Digitized by Google

1) **Wullstein** und **Wilms.** Lehrbuch der Chirurigie. I. Bd.
Jena, **Gustav Fischer,** 1908.

Eine Anzahl unserer jüngeren Chirurgen hat sich zusammengetan, um für die Studierenden eine kurze, praktisch gehaltene und leicht verständliche Darstellung des Lehrgebietes der Chirurgie zu schaffen. Als Vorbild hat den Autoren das bekannte v. Mering'sche Lehrbuch der inneren Medizin gedient, das sich seit Jahren bewährt hat.

Der allgemeinen Chirurgie sind nur wenige Kapitel besonders gewidmet, das übrige soll in den Abschnitten der speziellen Chirurgie eingeflochten werden. Der II. Band wird zeigen, ob dies in ausreichender Weise der Fall sein wird. Am I. Band haben mitgearbeitet die Herren Schloffer, Tilmann, Preysing (Otologie, Rhinologie und Laryngologie), Wilms, Küttner, de Quervain, Sauerbruch, Perthes, J. Riedinger. Die Darstellung ist fast durchweg eine gute, wenn auch nicht ganz gleichmäßige in allen Abschnitten. Der Text ist sehr reich und vorzüglich illustriert (326 zum Teil farbige Abbildungen). Das ist für ein chirurgisches Lehrbuch von grundlegender Bedeutung; es liefert den Studierenden präzise Erinnerungsbilder, an die sich das Verständnis heftet. Die Verlagsbuchhandlung hat in Anbetracht des niedrigen Preises (10 Mk.) wieder Großes geleistet.

Das vorzügliche Lehrbuch wird bei den Studierenden bald beliebt werden, besonders wenn erst in einer II. Auflage einige Ungleichheiten ausgemerzt sind. **Garrè** (Bonn).

---

2) Beiträge zur Kriegsheilkunde aus der Hilfstätigkeit der deutschen Vereine vom Roten Kreuz während des russisch-japanischen Krieges 1904—1905. Hrsg. vom Zentralkomitee der deutschen Vereine vom Roten Kreuz in Berlin. XXXI und 431 S., 17 Tafeln, 122 Abbild. im Text. 42 Mk.
Leipzig, **W. Engelmann,** 1908.

Dieses großartig ausgestattete Werk ist nicht für Ärzte allein geschrieben, sondern wendet sich auch an nichtärztliche Leser, wie schon daraus sich ergibt, daß die medizinischen Fachausdrücke entweder im Text selbst deutsch gegeben oder in einem beigefügten alphabetisch geordneten Namenverzeichnis in Übersetzung mitgeteilt werden. Immerhin nehmen den größten Raum des Buches medizinische Dinge ein, die aber zu einem großen Teil unsere Leser schon kennen, da, wenn auch weniger ausführlich, die chirurgischen Führer der zwei ausgesandten Expeditionen, die Herren Borchardt und Henle, bereits über besonders Wertvolles ihrer Erfahrungen auf kriegschirurgischem Gebiet andererseits berichtet haben, worüber dann in diesem Zentralblatt an verschiedenen Stellen, zum Teil durch die Herren selbst, referiert worden ist. Neu ist ein allgemeiner zusammenfassender Bericht über die Hilfstätigkeit des deutschen Roten

Digitized by Google

Kreuzes während des russisch-japanischen Krieges, neu sind die Berichte über das gesamte ungemein reiche Einrichtungsmaterial, das die Expeditionen mit sich führten und aus dem sie ihre Lazarette aufbauen und einrichten, auch Eisenbahnzüge für Verwundete und Kranke ausrüsten konnten; neu ein großer Abschnitt über die inneren Krankheiten bei den Russen, die im Charbiner Lazarett Aufnahme fanden und dort Gelegenheit gaben, an ihnen Studien mit allen Hilfsmitteln der modernsten Klinik zu machen, neu eine große Anzahl mehr oder weniger ausführlicher Krankengeschichten, neu endlich eine sehr große Zahl trefflicher photographischer und röntgenographischer Abbildungen, die einen reichen kriegschirurgischen Atlas darstellen.

Es ist bekannt, daß beide Expeditionen den Schlachtfeldern fern bleiben mußten, frische Verletzungen also nicht zu ihrer Beobachtung kamen, ebenso, daß die Zahl der durch sie behandelten Schußverletzungen nur eine verhältnismäßig kleine war, in Charbin 272, in Tokio 276 Verletzte betrug. Jenes Moment fällt nicht sehr ins Gewicht; denn den primären Charakter der Wunden durch die modernen Schußwaffen kennen wir aus anderen Kämpfen und wissen durch andere Berichte über den großen asiatischen Krieg, daß hierin Änderungen nicht zur Beobachtung kamen. Dagegen gestatteten die gut eingerichteten Lazarette, jede zukommende Verletzung, bzw. deren Folgen, auf das genaueste nach jeder Richtung hin zu untersuchen, sie nach den neuesten therapeutischen Grundsätzen zu behandeln und ihren Verlauf bis zu ihrem Ende oder wenigstens so lange zu beobachten, bis ihre Entlassung gar keine Gefahr mehr bot.

Einzelne Erfahrungen mögen hier Platz finden, so die, daß Borchardt keinen Fall beobachtet hat, wo bei Verletzungen durch Infanterievollmantelgeschosse, auch wenn die Projektile im Körper stecken geblieben, deformiert, Querschläger waren, neben ihnen andere Fremdkörper bzw. Teile der Kleidung gefunden wurden. Anders bei den Schrapnellwunden, bei denen häufig die Kugel im Körper zurückblieb, nicht selten Kleiderfetzen mitgerissen waren und sich weit häufiger als bei den Gewehrschußwunden eine Neigung zu Infektionen zeigte, wie übrigens auch bei Wunden durch artilleristische Geschosse und Handgranaten. Leider kamen 40% aller in Charbin — frühestens 10 Tage nach ihrer Verwundung — eintreffenden Verletzten mit infizierten Wunden daselbst an, unter ihnen namentlich solche, die man, seien es Schuß- oder Amputationswunden, primär durch Naht verschlossen hatte. Die zur Beobachtung kommenden Brustschüsse verliefen oft unter geringen Symptomen gut, selbst solche, die beide Lungen betrafen oder durch Schrapnellkugeln erzeugt waren; aber aus unbekannten Gründen entwickelten sich später bei einer Anzahl von ihnen Pneumonien, die auch wohl einen tödlichen Ausgang nahmen. Spezielle Erwähnung verdient ein Fall, wo bei einem am 21. Februar durch ein zwischen der 10. und 11. Rippe eingedrungenes Geschoß verwundeten und am 2. Mai gestorbenen Soldaten bei der Sektion zufällig eine ausgeheilte quere Durchschießung der Aorta

Digitized by Google

gefunden wurde. Die Wunden des Gefäßrohres waren vollkommen fest geschlossen.

Noch später als das russische Lazarett erhielt das in Tokio etablierte und bald nach jeder Richtung gut ausgerüstete seine Verwundeten. Hier war es dann aber auch möglich, die Erfolge der notwendig werdenden Operationen lange Zeit hindurch zu beobachten, da die durchschnittliche Behandlungsdauer der Pat. 72 Tage dauerte. Die Desinfektion beschränkt sich allein auf die Anwendung von Seifenspiritus, ohne Wasseranwendung; und daß dieses einfache, also für den Kriegschirurgen besonders geeignete Verfahren sich wohl bewährte, ergibt der Erfolg: von den 276 behandelnden Verletzten, bei denen 195 Operationen gemacht wurden, ist nur einer gestorben. Die lange Dauer des Lazarettaufenthaltes erklärt sich übrigens zum großen Teil aus der auch bei den japanischen Verletzten stark hervortretenden Sucht nach hohen Renten und den Widerständen, die sie zu ihrer Wiederherstellung notwendigen Übungen entgegenstellten. Über die operativen Heilversuche bei Nervenschußverletzungen hat Henle schon früher berichtet; sie sind unseren Lesern bekannt. Die übrige Statistik enthält eine große Anzahl interessanter Beobachtungen, so daß das Studium des Originals dringend zu empfehlen ist. Leider wird der hohe Preis der erwünschten Verbreitung des Buches nicht günstig sein. **Richter** (Breslau).

3) **Bainbridge.** Oxygen in medicine and surgery — a contribution, with report of cases.

(New York state journ. of med. 1908. Juni.)

Nach sehr ausführlichem Referat über die Publikationen über die Verwendungsmöglichkeiten des Sauerstoffes in der Medizin berichtet B. über die Erfahrungen, die er mit Sauerstoffinjektionen in die Bauchhöhle bei Laparotomien und im Tierversuche gewonnen hat.

Der Sauerstoff (89%) wurde durch Passieren einer Flasche voll heißen Wassers vorgewärmt und durch eine lange Glaskanüle am Schluß der Laparotomie in die Bauchhöhle eingeführt. Er wurde den bekannten Stahlflaschen, worin er in komprimiertem Zustande sich befand, direkt entnommen.

Man muß sich in acht nehmen, bei der Infusion kein Emphysem der Gewebe zu erzeugen. Die Menge des zur Verwendung kommenden Sauerstoffes wird am besten so bestimmt, daß man vor der Operation den Bauchumfang mißt und nachher so viel O einströmen läßt, daß das ursprüngliche Umfangsmaß beinahe erreicht wird; in Fällen von Chok, bei Blutungen, lasse man so viel einströmen, daß die Leberdämpfung gerade verschwindet.

Bei solchem Vorgehen war die Cyanose geringer, die Wundflächen röter, Puls und Atmung besser, die Leibschmerzen geringer, Übelsein und Erbrechen seltener, der Appetit besser, die Darmtätigkeit reger als bei den Operationen ohne Sauerstoffinjektion; der Blutdruck wurde nicht nennenswert verändert.

Digitized by Google

Die Erfahrungen, die B. an 16 Pat. machte, beschreibt er dann im einzelnen. Es handelt sich um Operationen wegen tuberkulöser Peritonitis, gutartigen und bösartigen Geschwülsten des weiblichen Geschlechtsapparates, Lebercirrhose, Appendicitis. Besonders deutlich traten die Vorzüge des Verfahrens in die Erscheinung bei einer Karzinompatientin, die zweimal ohne und zweimal mit Sauerstoffinjektion laparotomiert worden war.

Die Experimente B.'s an Katzen (Injektion von 200, 300 bzw. 400 ccm Sauerstoff unter 60—200 mm Wasserdruck bewiesen, daß nach 36 Stunden stets aller Sauerstoff resorbiert war, bisweilen schon nach 24 und 18 Stunden. Der intraabdominale Druck hatte wenig Einfluß auf die Geschwindigkeit der Resorption. Puls und Atmung wurden ein wenig beschleunigt, der Blutdruck stieg etwas; auffallend war das schnelle Aufwachen aus der Narkose; nahm Verf. statt des Sauerstoffes Luft, so wachten die Tiere erst viel später auf; sonst war der Einfluß ähnlich wie bei Sauerstoff. Wenn Verf. den Sauerstoff unter hohem Druck einströmen ließ (1500—1800 mm Wasser), so kam es zu starkem Anstieg des Blutdruckes, Beschleunigung von Respiration und Herztätigkeit und dann schnell zum Tode. In solchen Fällen waren auch mikroskopisch gar keine Veränderungen an den Organen zu sehen.

Von besonderem Interesse war der Einfluß der Sauerstoffinjektion auf die Ausbildung von Verklebungen. Verf. skarifizierte zunächst das parietale und viszerale Bauchfell an zahlreichen Stellen und schloß die Bauchwunde nach Injektion von 200—300 ccm Sauerstoff. Ferner heftete er nach Skarifikation dieser Darmteile ein 9 cm langes Stück Dünndarm durch zwei Seidennähte an das Querkolon und schloß die Bauchwunde nach Sauerstoffinjektion.

In Parallelversuchen führte er die gleichen operativen Maßnahmen aus, aber ohne Sauerstoffanwendung. Der Erfolg war, daß nach Sauerstoffinjektion höchstens einzelne spinnwebfeine Verklebungen sich vorfanden, in den anderen Fällen aber umfangreiche zahlreiche breite Verklebungen und feste Verwachsungen in kurzer Zeit sich ausgebildet hatten. Die Ursache kann sein einmal das mechanische Moment des Auseinanderhaltens der verletzten Bauchfellflächen durch den Sauerstoff, ferner eine erhöhte Wachstumsenergie des Serosaendothels unter dem Einfluß des Sauerstoffes oder endlich der Umstand, daß die Darmbewegung durch Sauerstoff kräftig angeregt wird und dadurch für die Bildung von Verklebungen ungünstige Verhältnisse geschaffen werden. **W. v. Brunn** (Rostock).

---

4) **G. Bernardi.** Di alcune modificazioni citologiche nel sangue dei fratturati. (Istituto di patologia chirurgica della università di Pisa.) 14 Doppeltabellen, 1 kolor. Tafel. Pisa, **F. Mariotti,** 1907.

Die sehr fleißige, die Untersuchungen von über 1000 Blutpräparaten verwertende Arbeit füllt eine Lücke in unseren Kenntnissen von

Digitized by Google

der Pathobiologie der Knochenbrüche. Die traumatische Schädigung eines Organes, welches die zellbildende Keimstätte der roten und der weißen granulierten Blutzellen ist, muß, wenn ein größerer Abschnitt geschädigt ist, zu einer bestimmten, wohl nur graduell verschiedenen Umänderung des Blutcytogrammes führen.

Nach einem Überblick über die qualitativen und quantitativen Änderungen des morphologischen Blutbildes unter normalen und pathologischen Verhältnissen, wobei er sich in der Streitfrage der Abstammung der weißen Blutkörperchen zu Ehrlich's dualistischer Lehre bekennt, berichtet B. über seine an verschiedenaltrigen Individuen, die die verschiedensten subkutanen oder offenen Diaphysenbrüche aufwiesen, vorgenommenen Untersuchungen; zur Kontrolle wurde jeweilen ein gleichaltriges gesundes Individuum hämatologisch untersucht.

Die roten Blutkörperchen zeigen bei Subkutanbrüchen keinen auffälligen quantitativen Unterschied; anders im qualitativen Verhalten: bei Kindern treten neben in Teilung begriffenen weißen noch spärliche kernhaltige rote Blutkörperchen auf; bei Erwachsenen beobachtet man zuweilen Polychromasie.

Wichtiger ist das Verhalten der Leukocyten. Bei allen Knochenbrüchen kommt es zu einer Vermehrung der absoluten Leukocytengesamtzahl proportional dem Alter, dem hämatologischen Wert des Knochens und der Schwere der Verletzung; die Leukocytenzahl wird um so größer, je näher das Knochenmark noch seiner größten physiologischen Aktivität, d. i. der Fötalzeit, steht. Das Maximum der Leukocytose tritt nicht unmittelbar nach der Verletzung, sondern erst in 10—15 Tagen auf; sie verschwindet wieder unter verschiedenen Schwankungen mit Annäherung der Heilung. Die Hyperleukocytose erscheint bei Kindern früher als bei Erwachsenen, bei letzteren bei offenen Frakturen und etwaigen Nebenverletzungen früher als bei Subkutanbrüchen.

Die prozentualische Leukocytenformel erfährt immer bemerkenswerte Abänderungen, die graduell vom Alter, der Wichtigkeit des gebrochenen Knochens und der Ausdehnung des Bruches abhängig ist. Sie bleibt annähernd normal bei Brüchen kleiner Knochen (Kniescheibe usw.), erfährt unwesentliche Modifikationen bei Radius-, größere bei Unterschenkel-, die größten bei Oberschenkelbrüchen. Bei Kindern sind alle myeloiden Elemente auf Kosten der lymphocytären, die von 43—33% (normal) auf 27—14% fallen, vermehrt. — Im Blute der Frakturierten existiert eine bescheidene, weder der Schwere der Verletzung noch dem Werte des Knochens, noch dem Alter proportionale Zahl von Myelocyten, neutrophil oder eosinophil granuliert, wobei letztere überwiegen. Die bei Kindern wahrscheinlich intensivere Knochenmarksreaktion dürfte wahrscheinlich dadurch verdeckt sein, daß die Myelocyten sich rasch in Polynukleäre umwandeln und als solche ins Blut eintreten. — Die Neutrophilen, die großen Mononukleären und die Übergangsformen sind immer beträchtlich vermehrt

Digitized by Google

auf Kosten der Lymphocyten. — Die Eosinophilen neigen in den ersten Tagen der Fraktur zur Verminderung oder bleiben normal, nehmen dann rasch zu; ihre Vermehrung zeigt einen glatten afebrilen Heilverlauf an. Mangel, auffallende Spärlichkeit oder sukzessives Verschwinden der kreisenden Eosinophilen ist ein prognostisch schlechtes Zeichen und deutet auf schwere Komplikationen.

Die Steigerung der extrazellulären Jodreaktion des Blutes an den Blutplättchen, die bei Knochenbrüchen klinisch wie experimentell nachgewiesen ist, scheint dem Verf. unbekannt zu sein; wenigstens ist sie nicht angeführt oder gar nachgeprüft.

Auf der kolorierten Tafel sind eigenartige Erythrocytenbefunde reproduziert, wie sie B. tierexperimentell bei Tauben und Kaninchen mit Knochenbrüchen erheben konnte: in zahlreichen roten Blutkörperchen trat eine oft sehr reichlich differenzierte chromatische Substanz auf, in granulärer oder häufiger noch filamentärer Anordnung; Einzelheiten darüber sind im Original einzusehen.

K. Henschen (Tübingen).

---

5) **A. Köhler.** Über die ärztliche Untersuchung der Unfallverletzten.

(Charité-Annalen XXXII. Jahrg.)

Aus seiner reichen Erfahrung gibt K. einige praktische Winke für die ärztliche Untersuchung der Unfallverletzten. Nachdem er die eigentümliche Vertrauensstellung des Arztes sowohl dem Pat. als wie der Genossenschaft gegenüber und das fast immer völlig unbegründete, von außen in ihn hineingetragene Mißtrauen des Arbeiters gegen den Arzt besprochen hat, wendet sich Verf. der Untersuchung selbst zu. Mit Recht fordert er vom Arzte ein strenges Unterscheiden zwischen dem subjektiven und objektiven Befund, ein Punkt, der nach Ansicht des Ref. immer wieder vernachlässigt wird. Schwierig kann die Beurteilung angeblich sensibler Störungen und Schmerzen werden, besonders wenn noch nicht objektive Veränderungen erwartet werden können. Die Simulation des Romberg'schen Phänomens, von Muskellähmungen und Gelenksteifigkeiten läßt sich durch gewisse Kunstgriffe meist entlarven.

Boerner (Rastatt).

---

6) **König.** Die traumatische Knochengelenkentzündung in ihrer Bedeutung für das Gutachten des Unfallarztes.

(Berliner klin. Wochenschrift 1908. Nr. 37.)

Die Frage nach dem tatsächlichen Zusammenhange zwischen Gewalteinwirkung und Knochengelenkentzündung in präziserer Weise, als dies in der Regel geschieht, zu beantworten, ist der Zweck der Ausführungen des Verf.s.

Die Zahl der Fälle, die der Gewalteinwirkung allein ihre Entstehung verdanken, ist gering. In der Regel handelt es sich um spezifische Erkrankungen, die durch stumpfe Gewalt, direkt oder indirekt,

Digitized by Google

hervorgerufen wurden, ohne daß Brüche oder Verrenkungen entstanden. Da es ein objektives Zeichen dafür, daß eine Entzündung eine traumatische ist, in der Regel nicht gibt, ist die Anamnese von großer Bedeutung, zumal wenn das Trauma und der Eintritt der Gelenkentzündung zeitlich weit auseinander liegen.

1) Die akute Knochengelenkentzündung.

Als direkte und einzige Folgen der Gewalteinwirkung kommen in Betracht: der Bluterguß und der traumatische Hydrops (aseptische traumatische Gelenkergüsse). Bei allen übrigen hat die Gewalt nur den Boden präpariert für die Niederlassung einer anderweitigen Entzündungsursache (Gonokokken, Staphylo-Streptokokken, Typhusbazillen, Bakterium coli, Pneumokokken usw.). Es entsteht der für die Begutachter am häufigsten in Betracht kommende traumatisch septische oder traumatisch infektiöse Erguß.

Für die Begutachtung sind folgende Sätze maßgebend:

a. Eine Knochengelenkentzündung ist mit an Gewißheit grenzender Wahrscheinlichkeit als traumatische zu betrachten, wenn sie in direktem Anschluß an eine Gewalteinwirkung aufgetreten ist.

Der Nachweis eines als Ausgangspunkt für Infektion anzusehenden anderweiten Eiterherdes erhöht die Sicherheit der Diagnose einer traumatisch septischen Erkrankung (eitrige Angina, Furunkel usw.).

b. Auch wenn im Verlaufe von einigen Wochen, nachdem die Gewalt eingewirkt hatte, eine Knochenentzündung an der getroffenen Stelle entsteht, ist man noch berechtigt, den Zusammenhang zwischen Gewalt und Entzündung mit Wahrscheinlichkeit anzunehmen.

c. Es kann aber auch längere Zeit nach dem Stattfinden einer Gewalteinwirkung am Knochen erhebliche Schwellung und ein Abszeß auftreten.

d. Unter denselben Verhältnissen bricht erst nach wandelbarer Zeit ein vorhandener Knochenherd in das Gelenk durch und ruft erst jetzt eine traumatische Entzündung des Gelenkes hervor.

e. Es kann jedoch eine ursächliche Beziehung zwischen Trauma und Knochengelenkentzündung in letzterem Falle nur dann mit Wahrscheinlichkeit angenommen werden, wenn vollkommen einwandsfrei erwiesen ist, daß von dem Moment des Unfalles bis zu dem Auftreten schwerer Entzündungserscheinungen, Schmerz, Schwellung, event. lokale leichte Entzündungserscheinungen mit oder ohne Fieber, oder wenn Funktionsstörungen vorhanden waren.

Ein Zusammenhang ist unbedingt zu verwerfen, wenn solche Symptome in der Zwischenzeit fehlen.

2) Traumatische Tuberkulose des Knochengelenkapparates.

K. konnte unter 566 tuberkulösen Erkrankungen des Hüftgelenkes 86 als traumatische ermitteln. In 36 Fällen entstand die Erkrankung direkt im Anschluß an die Gewalteinwirkung. Unter 720 Kniegelenkerkrankungen entstanden 129 nach Gewalteinwirkung.

*

Digitized by Google

Für den Begutachter sind folgende zusammenfassende Sätze wichtig:

a. Sowohl der Tierversuch als auch die Erfahrung am Menschen haben bewiesen, daß sich die große Mehrzahl der traumatischen Tuberkulosen alsbald nach dem Stattfinden des Traumas entwickelt. Die Kenntnis des klinischen Verlaufes dieser Fälle lehrt uns, daß sie bereits in den ersten 14 Tagen nach der Verletzung auftreten. Immerhin dürfen wir aber auch den Zeitraum, bis zu welchem große Wahrscheinlichkeit für den Zusammenhang spricht, auf etwa 2 Monate, und wenn man bedenkt, daß sich manche Formen sehr langsam entwickeln, bis sie der Kranke bemerkt, auf 3 Monate bestimmen.

b. Bei allen später auftretenden Erkrankungen muß, um die Wahrscheinlichkeit eines Zusammenhanges zuzugeben, nachgewiesen werden, daß bis zum Offenkundigwerden der Erkrankung von dem Moment des Unfalles an krankhafte Erscheinungen (Schmerz, Schwellung, Funktionsstörung) vorhanden waren.

Ist dies nicht der Fall, so ist unseres Erachtens die Erkrankung nicht als ein Betriebsunfall anzuerkennen. Es wird dann auch öfter möglich sein, direkt nachzuweisen, daß andere im Wesen der tuberkulösen Erkrankung gelegene Verhältnisse die Entstehung derselben erklären. **Langemak** (Erfurt).

---

7) **Debove** (Paris). Tabes et chirurgie.

(Presse méd. 1908. Nr. 59.)

Die Tabes zeigt sich unter sehr verschiedenen Formen, und oft sind die Erscheinungen derart, daß die Grundkrankheit verkannt wird. Dies hat namentlich dann sehr unliebsame Folgen, wenn man eine chirurgische Krankheit annimmt und demgemäß einen chirurgischen Eingriff macht. Nicht nur, daß derselbe auf das Leiden gar keinen Einfluß ausübt, sondern die Heilung der Operationswunde ist eine sehr langwierige und kann in manchen Fällen auch ganz ausbleiben. Es ist dies namentlich mit Bezug auf tabische Gelenkerkrankungen in Betracht zu ziehen. Es sind da oft Resektionen mit den schlechtesten Folgen vorgenommen und die Tabes erst dann erkannt worden, als es zu spät war. Ja, es sind Fälle bekannt — und Verf. zitiert solche aus eigener Beobachtung —, wo die Operation nicht nur lokal nichts genutzt, sondern auch auf die Grundkrankheit einen verschlimmernden Einfluß ausgeübt hat.

Eine 48jährige Tabikerin erkrankte an einer Arthritis des rechten Knies. Es wurde die Resektion desselben vorgenommen und das Bein in einem Gipsverband immobilisiert. Bald darauf traten schwere gastrische und laryngeale Krisen auf, häufige Ohnmachten verschlimmerten den Zustand, und Pat. starb am 25. Tage nach der Operation. Die Untersuchung des resezierten Knies zeigte auch nicht die geringste Spur von knöcherner oder bindegewebiger Vereinigung der Knochen.

Digitized by Google

In anderen Fällen wurde wegen gastrischer tabischer Krisen die Gastroenterostomie vorgenommen, da Pylorusstenose diagnostiziert wurde. In einem anderen ähnlichen Falle wurden Leberkrämpfe angenommen und die Gallenblase reseziert. Als die Schmerzen hierauf nicht besser wurden, machte man eine Nephropexie, indem man glaubte, daß es sich um Wanderniere handle. In ähnlicher Weise wurde bei Blasenkrisen der Steinschnitt vorgenommen.

Aus diesen Erfahrungen soll die Lehre gezogen werden, daß man bei Vorhandensein von osteoartikulären Erkrankungen, sowie auch bei verschiedenen Krisen der Viszeralorgane an die Möglichkeit des Bestehens von Tabes denken und den Kranken einer dementsprechenden Untersuchung unterwerfen soll. **E. Toff** (Braila).

---

8) **L. Findlay.** The etiology of rickets: a clinical and experimental study.

(Brit. med. journ. 1908. Juli 4.)

Die Erfahrung lehrt, daß Tiere, die zu Zwecken des Experiments in Käfigen gehalten werden, sehr häufig rachitisch werden. Vergleiche zwischen Hunden, die bei völlig gleicher Fütterung, Reinlichkeit und anderen äußeren Bedingungen im engen Käfig gefangen gehalten wurden, und solchen, die ein gewisses Maß von freier Bewegung hatten, haben F. überzeugt, daß Mangel an Muskelübung mit Sicherheit zur Rachitis führt. F. überträgt diese Schlußfolgerungen auf menschliche Verhältnisse und versucht nachzuweisen, daß das Gleiche auch für die menschliche Rachitis zutrifft, und daß alle anderen, so zahlreichen wie unbefriedigenden Theorien der Rachitis nicht den Kern treffen. Einige seiner Argumente mögen hier angeführt werden: die Rachitis ist eine Krankheit der gemäßigten Zone und in den Tropen und Subtropen so gut wie unbekannt, weil das Klima hier ein Leben außer dem Hause bei viel Bewegung gestattet. Sobald aber z. B. Neger- oder Italienerkinder in die engen Verhältnisse einer Großstadt, wie Neuyork, geraten, werden sie massenweise rachitisch. Ferner: die Rachitis ist eine Erkrankung der Wintermonate, wo in unserem Klima die Bewegungsfreiheit noch mehr eingeschränkt ist; sie ist im wesentlichen eine Krankheit der städtischen Bevölkerung und der geringeren Volksklassen: aus dem gleichen Grunde!

In welcher Weise dieser Mangel an Bewegungsfreiheit und Muskelübung wirkt, um Rachitis zu erzeugen, ist bisher nicht zu erklären. Daß sie aber eine nicht mehr zu übersehende ursächliche Bedeutung für die Rachitis hat, ist für F. erwiesen. Prophylaxe und Therapie ergeben sich daraus von selbst. **Weber** (Dresden).

---

9) **Arce.** Tuberculosis articular.

(Revista de la sociedad med. Argentina Bd. XV. Nr. 87.)

In einer sehr ausgedehnten Arbeit, welche die gesamte Pathologie und Therapie der Gelenktuberkulosen behandelt, kommt A. zu

Digitized by Google

nachstehenden Ergebnissen: Die rationelle Behandlung der Gelenktuberkulose hat in der Mehrzahl der Fälle in der Arthrotomie mit nachfolgender Synovektomie bzw. Arthrektomie zu bestehen. Es muß stets große Sorgfalt auf die Erhaltung der Funktion gelegt werden; die »Arthrodiaphysektomie« kann in schweren Fällen zumeist die Amputation ersetzen. Massage und Mobilisation müssen der operativen Behandlung alsbald nachfolgen. Man kann eine Heilung der Kniegelenktuberkulose mit erhaltener Funktion des Gelenkes auch nach der Synovektomie erreichen.

Die Arbeit ist durch vorzüglich ausgeführte röntgenographische Tafeln illustriert und ist in ihren von unseren modernen Prinzipien abweichenden Forderungen von Interesse. **Stein** (Wiesbaden).

---

10) **M. A. Poncet.** Pathogénie du rhumatisme tuberculeux.
(Lyon méd. 1908. Nr. 33 u. 34.)

In der sehr lesenswerten Arbeit tritt P. dafür ein, daß es sich bei dem Gelenkrheumatismus Tuberkulöser nicht um ein zufälliges Zusammentreffen zweier verschiedener Krankheiten handle, sondern um eine tuberkulöse Gelenkentzündung, die aber dadurch ausgezeichnet sei, daß spezifische Gewebsveränderungen, meist auch spezifische bakteriologische Wirkungen der Gelenkflüssigkeit fehlen. Für seine Anschauung führt P. unter anderem folgende Punkte ins Feld:

1) Die große Häufigkeit derartiger Gelenkentzündungen bei Tuberkulösen.

2) Aus der anscheinend rheumatischen Gelenkerkrankung entsteht zuweilen ein Fungus.

3) Es bestehen gewisse Beziehungen zwischen dem tuberkulösen Hauptleiden und dem Auftreten der Gelenkentzündungen.

4) Auch nach Injektionen von Koch'schem Tuberkulin beobachtet man leichte Gelenkentzündungen (Arthralgien).

P. nimmt an, daß es sich um eine Toxinwirkung des Tuberkelbazillus handelt, deren nähere Umstände wir noch nicht genügend kennen.

Einzelheiten müssen im Original nachgelesen werden.

Boerner (Rastatt).

---

11) **Clarke.** The pathogenesis of ganglia.
(Surgery, gynecology and obstetrics Vol. VII. Nr. 1.)

Eine sehr umfangreiche und sorgfältige Studie über den Gegenstand unter Entwicklung der historischen Entwicklung der Theorie über die Überbeine und der Entwicklungsgeschichte. Eine Anzahl von Krankengeschichten wird beigebracht, aus denen C. seine Erfahrungen geschöpft hat. Er hat sowohl die normalen Synovialhäute eingehend makroskopisch und mikroskopisch untersucht, wie speziell die Verhältnisse bei den Überbeinen. Er kommt nach seinen Untersuchungen zu dem Ergebnis, daß Überbeine sehr selten als Aus-

Digitized by Google

stülpungen (Hernien) der Synovialmembran entstehen. Häufiger sind sie ausgedehnte regelmäßige oder akzessorische Schleimbeutel, am häufigsten Cysten im lockeren, den Sehnen und Gelenken benachbarten Bindegewebe, das aus unbekannter Ursache cystisch degeneriert ist.

Trapp (Bückeburg).

---

12) **Olliete.** Fijación escápulohumeral del húmero sin artrodesis.

(II. Spanischer Chirurgenkongreß.)

(Revista de med. y cirurg. pract. de Madrid 1908. Nr. 1036.)

O. gibt ein Verfahren an, welches den Zweck hat, bei Lähmung des Deltoides den Humerus gegen das Schulterblatt zu fixieren, ohne eine Arthrodese vornehmen zu müssen. Es kann dann mit Hilfe der noch unversehrten Muskeln eine Pendelbewegung des Armes im Schultergelenk stattfinden. Das Verfahren ist folgendes: 1) Freilegung des langen Kopfes der Bicepssehne im Sulcus intertubercularis und Durchschneidung desselben möglichst nahe seinem Ansatzpunkt am Schulterblatt. 2) Durchbohrung des Humeruskopfes von außen unten nach oben innen. 3) Herstellung einer Periost-Knochenbrücke zwischen Cavitas glenoidalis und Proc. glenoidalis. 4) Verlängerung der durchschnittenen Bicepssehne mit Hilfe einer Seidensehne nach Lange; Einführung dieser Seidensehne in den in den Oberarmkopf gebohrten Kanal, Durchführung durch denselben und Umschlingung der in der Cavitas glenoidalis gebildeten Knochenbrücke; darauf Zurückführung der Sehne durch den Kanal im Humeruskopf in umgekehrter Richtung wie das erstemal und Vereinigung des Endes der Seidensehne mit deren Anfang in der Muskulatur des Biceps. 5) Freilegung der Insertionen der Akromioclavicularportion des M. trapezius, Verlängerung derselben mit Seidenfäden nach Lange und Befestigung dieses verlängerten Trapezius an der Ansatzstelle des Deltoides.

Stein (Wiesbaden).

---

13) **Lusk.** Reduction of supracondyloid fracture of humerus.

(Annals of surgery 1908. September.)

Verf. weist darauf hin, daß bei suprakondylärem Bruche des Oberarmes das untere kleine Bruchstück an einem vom größeren oberen Bruchstück ausgehenden Knochenhautlappen hängt. Bei forcierter Streckung des Unterarmes schwingt an diesem erschlafften Periostlappen das untere Bruchstück nach hinten und kann jetzt durch forcierte Beugung wieder nach vorn in die normale Lage zum oberen Bruchstück gebracht werden. Der Arm wird dann in dieser forcierten Beugestellung, nachdem ein Gazebausch in die Ellbeuge gebracht und Unterarm und Oberarm mit Flanellbinden eingewickelt sind, eingegipst. Verf. hat vier Fälle in dieser Weise mit, wie er durch Röntgenbilder nachweist, sehr gutem Resultat behandelt.

Herhold (Brandenburg).

Digitized by Google

14) **R. Jones.** On a simple method of dealing with Volkmann's ischemic paralysis.

(Amer. journ. of orthop. and surg. 1908. Nr. 4.)

Verf. berichtet über 24 Fälle von ischämischer Paralyse. Er hat keinen Pat. über 14 Jahre. In 19 Fällen lag eine Fraktur zugrunde. Seine Behandlungsmethode besteht darin, daß er die kontrahierten Fingerglieder in Flexionsstellung des Handgelenkes und des Metacarpophalangealgelenkes extendiert und jeden einzelnen Finger isoliert schient. Einige Wochen später wird dann bei gebeugtem Handgelenk die Extension aller Finger vorgenommen und mittels Schienen fixiert. In einer dritten Sitzung wird das Handgelenk extendiert und in einer vierten in Überkorrektion fixiert. Das Resultat dieser Behandlung besteht darin, daß keine Neigung zum Rückfalle zurückbleibt, daß die Zirkulation zur Norm zurückkehrt und, falls die Schädigung der Nerven nicht zu stark war, die normale Gestalt wieder erlangt wird. Von der Durchtrennung und Verlängerung der Sehnen hält Verf. nichts.

A. Hofmann (Karlsruhe).

---

15) **P. le Damany.** La luxation congenitale de la hanche, influences étiologiques, étude anthropologique.

(Revue de chir. XXVII. ann. Nr. 5 u. 6.)

Die Arbeit bringt eingehende anthropologische Studien über die angeborene Hüftgelenksausrenkung. Einseitig ist sie oft mit gleichseitigen oder gekreuzten Asymmetrien des Gesichts oder Schädels verbunden. In einem großen Prozentsatz läßt sich eine starke familiäre Belastung mit demselben Leiden oder anderen Mißbildungen (Klumpfuß, Hasenscharte, überzählige Finger und Zehen, Angiome, Schiefhals) nachweisen.

Das wichtigste Ergebnis von D.'s Nachforschungen ist aber, daß bei den höheren Rassen die angeborene Hüftluxation in weit größerer Zahl beobachtet wird als bei den niederen. Am häufigsten ist sie beim weißen Weibe (5 : 1000; beim weißen Manne 1,5 : 1000), ganz selten bei der schwarzen Rasse zu finden. Bei der gelben Rasse (Anam, Tonking) tritt sie etwa 5—10mal weniger als in Frankreich, aber etwa 10mal so oft als bei den Negern in Madagaskar und im Sudan auf. Eine ähnliche Bevorzugung der weißen Rasse soll keine andere angeborene Mißbildung erkennen lassen.

Neben dem Keimfehler spielt also eine besondere anthropologische Veranlagung, die vielleicht in der stärkeren Flexionslage der Hüfte des Fötus der höheren Rassen begründet ist, eine wichtige Rolle in der Ätiologie des Leidens. D. legt ihm deshalb den Namen »anthropologische Verrenkung« bei.

Gutzeit (Neidenburg).

Digitized by Google

16) **P. le Damany, E. Castex** et **F. Véron.** Le traitement rationnel des luxations congénitales de la hanche, remarques, documents cliniques.

(Revue de chir. XXVIII. ann. Nr. 4.)

Mit den rein immobilisierenden Methoden läßt sich kaum mehr als die Hälfte der behandelten Fälle heilen, wenn man unter Heilung die vollkommene anatomische Wiederherstellung des Hüftgelenkes versteht. D. verwendet deshalb nach der Einrenkung und dem ersten, das Hüftgelenk in der Lorenz'schen Lage (Flexion, Abduktion, Einwärtsdrehung) feststellenden Verband einen aus Beckengürtel und gelenkig mit ihm verbundener Oberschenkelschiene zusammengesetzten Apparat; er gestattet gewisse Bewegungen, verhindert aber jede Stellung, die zu einer Wiederausrenkung führen könnte, d. h. zu starke Verminderung der Flexion und Abduktion. Außerdem besorgt er die Zurückdrehung des antevertierten Schenkelhalses bei Kindern, die noch jung genug dazu sind. Die Bewegungen beeinflussen die Wiederbildung und Vertiefung der Pfanne sowie die Beseitigung etwaiger Fehler des Kopfes außerordentlich günstig und beschleunigen dadurch die anatomische und funktionelle Wiederherstellung des Gelenkes. Durch Vergrößerung des Winkels zwischen Gürtel und Schiene wird die Beweglichkeit der Hüfte immer mehr dem normalen Ausschlage genähert. Eine Nachbehandlung mit Massage, Bewegungen und Gymnastik wird überflüssig.

In 50 Fällen, die die Verff. nach dieser Methode behandelten, erzielten sie 40 vollständige Heilungen, drei ohne Beseitigung oder sogar mit Vermehrung der Anteversion des Schenkelhalses, vier hohe Repositionen, zwei Transpositionen und einen Mißerfolg.

Eine Grenze auch für dieses Verfahren bilden jene veralteten Fälle, die sich überhaupt nicht mehr einrenken lassen. Die Arthrotomie nützt nach D.'s Erfahrungen dann auch nicht mehr.

War bei älteren Kindern die Detorsion des Schenkelhalses nicht mehr zu erreichen, so wartet D. bis zu 2 Jahren, da in dieser Zeit die Streckung des Hüftgelenkes trotz Weiterbestehens der Anteversion noch vollständig werden kann. Eine Osteotomie ist dazu nur ausnahmsweise nötig. **Gutzeit** (Neidenburg).

---

17) **P. Bade.** Zur Frage der angeborenen Hüftverrenkung, insbesondere kritische Bemerkungen zu der Arbeit von Deutschländer: »Die blutige Reposition der angeborenen Hüftverrenkung«.

(Archiv für Orthopädie, Mechanotherapie u. Unfallchirurgie Bd. VII. Hft. 3.)

Deutschländer hat in der Zeitschrift für orthopäd. Chirurgie eine Arbeit publiziert, in der er sieben Fälle von angeborener Hüftverrenkung — fünf doppelseitige und zwei einseitige — der blutigen Behandlung unterworfen hat. Da nun diese blutige Reposition jenseits der Altersgrenzen auch bei Deutschländer nicht ein einziges

Digitized by Google

Heilresultat gezeitigt hat, geht Verf. an der Hand der sorgfältig geführten Krankengeschichten alle Fälle einzeln durch und kommt bei seiner kritischen Durchsicht zu dem Schluß, daß das Versagen der unblutigen Behandlung dieser jugendlichen Fälle durchaus nicht den anatomischen Verhältnissen, als vielmehr seiner angewandten und noch nicht genügend durchgearbeiteten Methode zur Last zu legen ist. In den meisten Fällen hätte ganz sicher ohne blutige Operation ein gutes Resultat erzielt werden können.

Hartmann (Kassel).

18) **Montandon.** Le traitement des fractures diaphysaires de la cuisse et de la jambe.

(Arch. générales de chir. 1908. II, 8.)

Verf. versucht die Wirkungsweise der Zuppinger'schen Extensionsapparate zu erklären und geht davon aus, daß die von Bardenheuer empfohlene permanente Extension das Weber'sche Gesetz von der Verlängerung der Muskelsubstanz durch Zug nicht berücksichtigt. Dagegen beruhen die Zuppinger'schen Theorien und Apparate, die nicht am Krankenbette, sondern am Schreibtisch konstruiert wurden, ausschließlich auf physiologischen Tatsachen. Die Dislokation der Bruchenden ist im wesentlichen durch die passive Elastizität der Muskeln bedingt, die weniger durch Zug an sich bekämpft werden kann als dadurch, daß der Zug in einer Stellung angreift, in der die Muskeln am meisten erschlafft sind. Diese Stellung ist für die untere Extremität die halbe Beugung im Hüft-, Knie- und Fußgelenk und wird durch die Zuppinger'schen Apparate ohne weiteres bedingt. Diesen theoretischen Voraussetzungen entsprechen die klinischen Tatsachen, indem die in der Krönlein'schen Klinik in Zürich mit den Apparaten erhaltenen Resultate bei Ober- und Unterschenkelbrüchen besser sind als die mit sonstigen Extensionsmethoden erzielten Erfolge.

Eine genaue Schilderung der Verwendung der Apparate ergänzt die Arbeit, deren sonstiger Inhalt mit den Ausführungen Krönlein's (Chirurgenkongreß 1908) und Henschen's (Beitr. zur klin. Chirurgie Bd. LVII) übereinstimmt.

Strauss (Nürnberg).

19) **Meissner.** Die Frakturen beider Femurkondylen.

(Beiträge zur klin. Chirurgie Bd. LVIII. p. 216.)

An der Hand von fünf Fällen aus der v. Bruns'schen Klinik, die in guten Röntgenbildern wiedergegeben sind, und 21 aus der Literatur zusammengestellten Beobachtungen bespricht Verf. die Frakturen beider Femurkondylen, die sog. T- und Y-Brüche des unteren Femurendes.

Diese bilden ein seltenes Vorkommnis und waren zwölfmal durch Fall auf das Knie, zweimal durch Fall auf die Füße und andersartige Kompression in der Längsrichtung, viermal durch direkte Gewalteinwirkung entstanden, während in sechs Fällen genauere Angaben fehlen.

Digitized by Google

Der Entstehungsmechanismus ist bei direkter Gewalteinwirkung ein von Fall zu Fall wechselnder, weist aber bei den indirekten Brüchen, zu denen die durch Fall auf Knie und Fuß verursachten Brüche gehören, gewisse Gesetzmäßigkeiten auf. Beim häufigsten Entstehungsvorgang, dem Fall aufs Knie, handelt es sich nicht um eine Keilwirkung der Kniescheibe, wie 14 eigene Leichenversuche des Verf.s und solche von Markuse beweisen, schon deshalb nicht, weil bei direkter Gewalteinwirkung auf die Kniescheibe diese selbst stets in Trümmer geht; vielmehr läßt sich experimentell eine Kondylenfraktur dadurch erzeugen, daß eine Gewalt die Tuberositas tibiae bei flektiertem Kniegelenk trifft. In analoger Weise kann es auch beim Lebenden durch Fall auf die Tuberositas tibiae oder auf den Fuß zum Kondylenbruch kommen, wobei in erster Linie die Stauchung in der Längsachse des Oberschenkels wirksam ist und sekundär sich eine Torsion hinzugesellen kann. Der interkondyläre Längsbruch ist dabei primär, der suprakondyläre Querbruch sekundär.

Für das Zustandekommen der Brüche beider Oberschenkelkondylen bildet das jugendliche und weit mehr noch das höhere Lebensalter eine Prädisposition, insofern die Mehrzahl der Beobachtungen Individuen über 50 Jahre betraf. Der suprakondyläre Bruch liegt entweder am Schaftansatz der Kondylen oder reicht, besonders wenn Torsion mit im Spiele war, in schrägem Verlauf etwas höher hinauf. Die interkondyläre Bruchlinie pflegt ziemlich median zu verlaufen. In der Regel ist das obere Bruchstück nach vorn, das untere bei gleichzeitiger Drehung um eine Frontalachse nach hinten verschoben. Zugleich trifft man meist eine seitliche Verschiebung eines oder beider Kondylen.

Durch die regelmäßige Beteiligung des Kniegelenkes erhalten diese Brüche einen besonders schweren Charakter und geben auch in funktioneller Hinsicht eine ungünstige Prognose mit Rücksicht auf die zu erwartende deformierende Gelenkentzündung.

Im ganzen hat die Therapie bisher keine sehr glänzenden Erfolge aufzuweisen. Das gegebene Behandlungsverfahren ist die Extension, die in ihrer von Zuppinger inaugurierten Modifikation (automatische Extension in Semiflexionslage) in Zukunft bessere Erfolge zu versprechen scheint. **Reich** (Tübingen).

---

20) **O. v. Frisch.** Die Gleich'sche Operation und ihre Bedeutung in der Therapie des Plattfußes.

(v. Langenbeck's Archiv Bd. LXXXVII. Hft. 2.)

Verf. steht auf dem Standpunkte, daß Operationen bei Plattfüßen nur unternommen werden sollen, wenn es sich um schwere Fälle handelt und andere Korrektionsmethoden erfolglos erprobt wurden. In der v. Eiselsberg'schen Klinik wurden 18 Fälle nach Gleich operiert. Von den vor mehr als 2 Jahren behandelten Fällen sind zehn geheilt und können einen schweren Beruf ausüben. Drei Fälle sind gebessert und zwei sind ungeheilt geblieben. Der Eingriff wurde ohne Keilexzision in der von Brenner modifizierten Art ausgeführt,

Digitized by Google

daß der schräg durchmeißelte Fersenhöcker nach unten, innen und vorn disloziert wurde. Es wird ein Schnitt hinter dem Malleolus int. gemacht, der Calcaneus schräg durchgeschlagen, dann auch das Periost an der Innenseite durchtrennt, damit eine genügende Verschieblichkeit eintritt. Das Fragment wird nach seiner Dislokation durch einen Nagel von der Ferse aus an den Körper des Fersenbeines angeheftet. Der Nagel wird nach 14 Tagen durch ein Fenster in dem nach dem Eingriff angelegten Gipsverband entfernt. Nach 3 Wochen darf Pat. in einem neuen, die Ferse entlastenden Gipsverband umhergehen; nach 6 Wochen darf der letztere ganz entfernt werden. Nun wird Massage und Bewegung zur Kräftigung der Muskeln und Stärkung der Sehnen und des Gelenkes angewendet. Die Rekonvaleszenz ist in den ersten Monaten nicht immer beschwerdefrei, doch nehmen die durch die ungewohnte Belastung erzeugten Schmerzen dauernd ab. Sehr auffällig war bei den nachuntersuchten Fällen, daß sich im Laufe der Zeit eine ausgeprägte Fußwölbung herausgebildet hatte, die durchaus spontan entstanden war. Diese eigenartige Selbstheilung hat sicher ihre Ursache in der Operationsmethode, die den vorderen Teil des Gewölbebogens entlastet und jene Druckkomponente verringert, die als Seitenschub im Sinne einer Abflachung des Fußgewölbes wirkt. Wichtig ist wohl auch dabei die Verlagerung eines Teiles der kurzen Fußmuskeln und des Lig. plantare longum in ihrem Punctum fixum nach abwärts. Daß die Fälle nicht alle einwandsfrei geheilt sind, liegt wohl daran, daß die Methode erst ausgebildet werden mußte. Erst weitere Beobachtungen müssen lehren, in welcher Weise und wie hochgradig die Verschiebungen vorzunehmen sind. Verf. versucht, diese Frage auch auf eine genügende theoretische Grundlage zu stellen. Erwähnenswert ist, daß nach der Operation Einlagen oder Schienen nicht getragen werden. Verf. empfiehlt zum Schluß die Gleich'sche Methode als die einfachste und geeignetste, eine Dauerheilung zu schaffen. Sie ist vielen anderen Verfahren, und besonders den nicht unbedenklichen Sehnenplastiken, vorzuziehen.

E. Siegel (Frankfurt a. M.).

---

21) **F. Staffel.** Einige Bemerkungen über Plattfuß- und Valguseinlagen.

(Archiv für Orthopädie, Mechanotherapie u. Unfallchirurgie Bd. VII. Hft. 1.)

Verf. unterscheidet in dieser Arbeit 1) Beseitigung der Plattfußbeschwerden, 2) Verhinderung der Ausbildung oder Zunahme eines Plattfußes oder Pes valgus.

Zur Beseitigung der Plattfußbeschwerden gehört oft außerordentlich wenig, meistens nur, das Durchtreten des Schuhs oder Stiefels hintanzuhalten, da die normal gewölbte Stiefelsohle an sich schon den zu abnormer Senkung neigenden Fuß genügend stützen würde. Bei kleinen Kindern verhindert S. demnach das Durchtreten nur durch Vorrücken des Absatzes an der Innenseite des Schuhs. Bei Erwachsenen verordnet er eine leichte, schmale Spange aus Bandfeder-

Digitized by Google

stahl von 1,7 cm Breite und 1,8 mm Dicke, die nur nach der inneren Stiefelsohle geformt wird. Verf. kennt keine das Gewölbe wirklich haltende Plattfußeinlage, die die elastische Abwicklung des Fußes weniger beeinträchtigt als diese feine Spange.

Soll aber der Pes valgus behandelt werden, so muß der ganze innere Fußrand energisch gehoben, d. h. der Fuß auf eine schiefe Ebene gebracht werden. Zu diesem Zwecke bedient S. sich des leichten und den Verhältnissen anpaßbaren Korkes, der hinwiederum auf eine eben beschriebene federnde Spange nach dem Grade der Valgität aufgebaut wird, häufig noch in Verbindung mit einem Eisenwinkel in der äußeren Fersenkappe, der ein Vordringen des Fußes gegen das Oberleder verhindern soll. **Hartmann** (Kassel).

---

22) **Mayo.** The surgical treatment of bunion.

(Annals of surgery 1908. August.)

M. schlägt folgendes Verfahren zur Beseitigung des Hallux valgus und der meist damit verbundenen Schleimbeutel- und Gelenkentzündung zwischen Grundglied der Zehe und I. Metatarsus vor. Freilegen des Gelenkes durch einen Lappenschnitt; hufeisenförmiger Schnitt durch den Schleimbeutel mit vorderer Basis und Aufklappen der Schleimbeutelwand nach vorn. Resektion des Köpfchens des Metatarsus I und Hineinschlagen des Schleimbeutellappens in die Gelenkwundhöhle. In dieser Lage wird er durch ein paar Catgutnähte fixiert. Er liegt jetzt zwischen dem resezierten Metatarsus I und der Grundphalanx der Zehe, wodurch eine Versteifung des Gelenkes vermieden wird. Die Hautwunde wird über dem Gelenk völlig geschlossen. Die große Zehe ist jetzt verkürzt, wodurch ein Rezidiv des Hallux valgus unmöglich wird, der bekanntlich vorwiegend durch das Beiseitedrücken der großen Zehe infolge zu kurzen Schuhes bedingt wird.

Herhold (Brandenburg).

Kleinere Mitteilungen.

23) 80. Versammlung deutscher Naturforscher und Ärzte in Köln im September 1908.

Abteilung für Chirurgie und kombinierte Sitzung der chirurgischen und internen Abteilung.

Berichterstatter: GOEBEL, Köln.

(Fortsetzung.)

a. Kuhn (Kassel). Überdruck an der Lunge,
   a. mittels peroraler Intubation der Luftwege mit und ohne Ventil;
   b. mittels weicher halbdurchlässiger Kopfmaske ohne jedes Ventil (mit Demonstrationen).

a. Zunächst betont Verf., daß er die höchste Anerkennung für die Verdienste von Brauer und Sauerbruch um die Thoraxchirurgie und ihrer Systeme habe. Beider Verfahren basieren auf dem seinerzeit von Mikulicz inaugurierten Programm.

Digitized by Google

Nachdem aber inzwischen eine auch von Mikulicz noch nicht gekannte Methode, die der peroralen Intubation, klinische Gestalt angenommen und an so vielen Kliniken praktisch mit Erfolg angewandt werde, sei es an der Zeit, dieser ernstlich nach der genannten Richtung hin näher zu treten.

Mindestens müsse der Vortr. entschieden dagegen Einspruch erheben, das Verfahren, ohne es näher zu kennen oder nur einigermaßen probiert zu haben, für die genannten Zwecke verurteilen zu wollen, oder davor, entgegen den Erfahrungen unserer besten Kliniken, als etwas Gefährlichem zu warnen.

Wenn das Intubationsrohr schulgerecht einliegt, ist es ein harmloses Instrument, und es ist unschwer und auf verschiedene Weise möglich, einen Überdruck in der Lunge herzustellen. Die Wege sind folgende:

1) Einen Weg hat Vortr. seinerzeit in »Zeitschrift für Chirurgie« Bd. LXXVIII in dem Kuhn-Dräger'schen Apparate gezeigt: bei gut abgedichteten Luftwegen strömt aus einem sich selbst regulierenden Reservoir von konstantem Druck, der nicht über 8—10 cm Wasser ist, eine sauerstoffhaltige Druckluft in den Tubus; ein kleines Ventil reguliert den Abfluß.

2) Einen zweiten Weg beschritt Schmieden: bei kaum abgedichteten Wegen führt er aus einer Sauerstoffbombe mit Brat'schem Reduktionsventil einen Gasstrom von gewissem Druck in den Tubus; dieser Strom hat höheren Druck und arbeitet mit einem gewissen Verlust; die Abfuhr wird durch das dem Kuhn'schen ähnliche Brat'sche Ventil reguliert.

3) Der dritte Weg wurde vom Vortr. neuerdings im Zentralblatt für Chirurgie 1908 Nr. 26 beschrieben: er arbeitet mit noch weniger oder gar keiner Abdichtung und mit noch höherem Verlust an Gas, indem er weder die Mund- und Luftwege dichtet, noch die Zufuhr in den Tubus luftdicht macht; sein Vorschlag beruht auf einer Art Luftpuffung.

Man sieht aus dieser Stellung, daß lediglich die Abdichtung und der Druck differiert. Sonst gelingt es auf jedem der beschriebenen Wege, Überdruck in der Lunge auf dem Wege der Intubation zu erzielen.

Welcher Weg nun für den Menschen und klinisch der beste, wird die Zukunft lehren:

er liegt nach Ansicht des Vortr., was Dichtung und Druck anbelangt, in der Mitte und arbeitet womöglich mit keinerlei Ventilen.

Feststeht unzweifelhaft: daß es nicht schwer ist, mittels Intubation Druckerhöhung in klinisch brauchbarer Weise zu erzielen; daß es ferner nicht schwer ist, die Frage der Kohlensäureabfuhr und Chloroformzufuhr zu lösen; daß endlich das Tubageverfahren für die genannten Zwecke das einfachste und das mit den geringsten Aufwänden arbeitende ist, und somit dasjenige, das nicht zu teuer und überall anzuwenden ist. Voraussetzung ist aber, daß es verwendet und auch der es kritisiert, mit den Prinzipien und der Technik der Tubage vertraut und bekannt ist. (Selbstbericht.)

b. Lauenstein (Hamburg). Zur Frage der Behandlung der Contusio abdominis und der Indikation zur Operation.

L. gelangt zu folgenden Schlußsätzen.

1) Die Laparotomie bei Contusio abdominis mit Darmverletzung kommt nicht nur dann zu spät, wenn schon allgemeine Peritonitis besteht, sondern auch schon, wenn bei den ersten Zeichen der Peritonitis operiert wird.

2) Es liegt im Interesse der an Darmverletzung durch Bauchquetschung Leidenden, daß sie so rasch wie möglich laparotomiert werden, damit die Darmverletzungen sachgemäß behandelt werden.

3) Die modernen Fortschritte des Krankentransportwesens erleichtern diese Bestrebungen.

4) Die Schwierigkeiten dieser Frage liegen in der Schwierigkeit der Beurteilung, ob der Darm verletzt ist.

Die äußeren Verletzungen, Abschürfungen und Blutergüsse ergeben ebensowenig sichere Anhaltspunkte für eine Darmverletzung, wie die Chokwirkungen.

Digitized by Google

5) Gasaustritt in den Leib und Fehlen der Leberdämpfung ist eines der wenigen sicheren frühen Zeichen der Darmverletzung. Wo heftige Schmerzen, Aufstoßen, Erbrechen und Unmöglichkeit der spontanen Blasenentleerung bestehen, muß Verdacht aufkommen, daß der Darm verletzt worden ist.

6) Eine schwere Druckgewalteinwirkung auf den mittleren weichen Teil des Leibes, sei es von vorn nach hinten, sei es zirkulär, kann immer den Darm verletzen.

7) Am Bauch gequetschte Verletzte, die sich frei bewegen können, z. B. gehen, oder den Rumpf ohne Hilfe der Hände aus der Wagerechten aufrichten und wieder erheben oder liegend die beiden Beine erheben können, haben in der Regel keine Darmverletzung; doch kommen Ausnahmen vor.

8) Die erfahrungsgemäß begründeten Indikationen zum Eingriff bei Milz-, Nieren-, Leber- und Blasenverletzung nach schweren Bauchquetschungen werden durch diese Ausführungen nicht berührt.

9) Opiate verschleiern den wirklichen Zustand der Verletzten.

10) L. hat von 1900—1908 132 Fälle von Bauchquetschung beobachtet. Unter ihnen waren 39 Nierenverletzungen, 9 Milz-, 15 Leberzereißungen, 3 mit Blasen-, 12 mit Darmverletzungen und 54 ohne schwere innere Verletzungen. Von diesen 12 Darmverletzungen wurden 3 Pat. — operiert nach 4, 1 und 2 Stunden — geheilt.

11) Da die Entstehung der Darmverletzungen durch indirekte Gewalt noch unklar ist, so empfiehlt es sich, auf diese in Zukunft zu achten.

(Selbstbericht.)

Diskussion. Anschütz (Kiel) billigt das frühe Operieren. Er weist darauf hin, daß bei Wirbelverletzungen mitunter hyperästhesische Zonen an den Bauchdecken auftreten, welche mit starker Spannung, Urinretention einhergehen. Sonst keinerlei nervöse Störungen. Von 3 Fällen 1mal vergebliche Laparotomie. Die Bauchdeckenspannung als das wichtigste Frühsymptom kann dann durch Hyperästhesie der Bauchdecken wohl infolge von Rückenmarks- oder Wurzelverletzungen erfolgen.

(Selbstbericht.)

Storp (Danzig). Hautperforationen sind schwer zu beurteilen, wenn sich schon Verklebungen und Abszesse gebildet haben.

Krabbel (Aachen) hat die Bauchdeckentetanie in einem Falle von Pankreas- und Zwerchfellzerreißung vermißt.

Müller (Rostock) hält es für schwer und unangängig, hier Regeln aufzustellen; nur eine größere Kasuistik der typischen Verletzungen kann unsere lückenhafte Kenntnis auf diesem Gebiete heben. **Goebel** (Köln).

c. Guleke (Straßburg). Zur Frage der Behandlung der diffusen eitrigen Peritonitis.

G. bespricht die Erfolge der operativen Behandlung von 33 Fällen diffuser Peritonitis der Straßburger Klinik. Von 20 appendicitischen Peritonitiden wurden 15 geheilt = 75% Heilungserfolge. Bei sämtlichen Fällen wurden die Bauchwunden bis auf die Drainöffnungen vernäht, um den intraperitonealen Druck wieder herzustellen. Spülungen der Bauchhöhle mit Kochsalzlösung wurden nicht angewandt, teils aus theoretischen Gründen, teils weil die Zusammenstellung solcher Fälle ebenso gute Resultate ergibt, wie bei den mit Spülung behandelten.

(Selbstbericht.)

Diskussion: Wilms (Basel) empfiehlt angelegentlich den Gebrauch der Spülung, die allein die möglichste Säuberung der Peritonealhöhle bei diffuser eitriger Peritonitis gewährleistet. **Goebel** (Köln).

Dreesmann (Köln) bemerkt, daß die Peritonitis doch wohl öfter diffus sei, als angenommen werde; aber der Charakter dieser Peritonitis ist an verschiedenen Stellen des Peritoneum ein verschiedener. Je mehr man sich dem Ursprungsherd nähert (ebenso auch an den abhängigen Partien), um so mehr nimmt die Peritonitis einen eitrigen Charakter an, während im übrigen Teil der Bauchhöhle nur leichtere Entzündungsgrade der Serosa sich vorfinden. Diese Tatsache muß uns zu der Maßnahme führen, den Pat. stets so zu lagern, daß der Ursprungsherd an der

Digitized by Google

tiefsten Stelle liegt, also vor allem bei der Appendicitis auf die rechte Seite. Die linke Hälfte der Bauchhöhle kann sich dann leichter erholen. Diese Lagerung soll gleich im Beginn der Erkrankung, auch vor der Operation eingenommen werden. (Selbstbericht.)

Roth (Lübeck). Die Zahlen aus dem Allgemeinen Krankenhause in Lübeck umfassen nur Fälle von diffuser Peritonitis nach Appendicitis, und zwar alle Fälle ohne Ausnahme, wie sie uns zugegangen sind. Wir eröffnen meist pararektal die Bauchhöhle, nötigenfalls auch links — oft links zuerst —, exstirpieren immer den Wurmfortsatz als die Ursache der Entzündung und trennen alle Verklebungen, da wir bei Operationen und Sektionen gelernt haben, daß man sonst oft einen Abszeß in der Umgebung oder im kleinen Becken übersieht. Gespült wird nicht mehr, da wir keinen Nutzen davon gesehen haben, vielmehr die Gefahr besteht, daß die Entzündung dadurch auch in den oberen Teil des Bauches unter das Zwerchfell verschleppt wird, wo sie am gefährlichsten ist. Auch vieles Tupfen und Wischen erscheint uns zwecklos. Zum Schluß werden mit Gaze umwickelte Drains in das kleine Becken und neben dem Kolon nach oben geschoben; dasselbe geschieht nötigenfalls auch links; dann werden die Wunden in Etagen genäht, damit der Innendruck der Bauchhöhle zur Geltung kommen kann. Pat. wird für die nächsten Wochen mit dem Oberkörper hochgelagert dadurch, daß Klötze unter das Kopfende des Bettes gestellt werden. Einzelheiten der Behandlung sind in der Veröffentlichung von Dr. Klauber (Med. Klinik Nr. 28, 1908) zu finden, der die Zahlen des Herrn Guleke entnommen sind.

Unsere Resultate der Peritonitisbehandlung haben sich ganz wesentlich gebessert, seitdem wir die Pat. nicht mehr so spät bekommen und besonders seitdem wir an Stelle der Tamponade die Drainage und Naht nach dem Vorgange anderer gesetzt haben. (Selbstbericht.)

Kudlek (Köln) warnt vor den großen gar zu optimistischen Angaben über die Heilungsziffern der allgemeinen diffusen Peritonitis. Er betont, daß die guten Heilresultate der Vorredner durch die nicht exakte Definition und Diagnose der diffusen Peritonitis zu erklären sind. (Selbstbericht.)

Guleke betont, daß bei der großen Mehrzahl der Straßburger Fälle zur Kontrolle der Diagnose »diffuse« Peritonitis links eine Gegeninzision gemacht und der Fall nur dann als »diffuse« Peritonitis angesprochen wurde, wenn sich hier eitriges Exsudat aus der freien Bauchhöhle entleerte. Der Zeitpunkt der Operation nach der Perforation ist nach unserem Material bei der appendicitischen Peritonitis nicht ausschlaggebend für den Erfolg, eher die Virulenz der betreffenden Bakterien oder Kokken. Die Besserung der Resultate bezieht sich im wesentlichen nur auf die appendicitischen Peritonitiden. Bezüglich der Kochsalzspülung sei erwähnt, daß Verf. dieselben jahrelang an der v. Bergmann'schen Klinik machen sah, daß aber die Resultate in der Straßburger Klinik ohne Kochsalzspülung wesentlich bessere bei gleicher Schwere des Krankheitsfalles sind.

(Selbstbericht.)

d. Krabbel (Aachen): Wann soll Appendicitis operiert werden?

K. kommt auf Grund seiner Ausführungen zu folgenden Schlußfolgerungen:

Es gibt ganz leichte Fälle von akuter Blinddarmentzündung, die im Verlauf von 24 Stunden in allen Symptomen abklingen. In diesen Fällen wird nicht operiert.

Gehen die Erscheinungen nach 24 Stunden nicht zurück, treibt der Leib stärker auf, ist deutliche Spannung der Bauchdecken vorhanden, wird die Schmerzhaftigkeit größer, besteht das Erbrechen fort, ist der Puls frequent, der Temperatur — die an und für sich von geringerer Bedeutung ist — nicht entsprechend, so soll sofort operiert werden.

In von vornherein schweren Fällen, die mit schlechtem Allgemeinbefinden, raschem, oberflächlichem Atmen, beschleunigtem Puls und Spannung der Bauchdecken auftreten, muß sofort am ersten Tage operiert werden. Der Wurmfortsatz ist in der Regel dann durchbrochen oder brandig.

Digitized by Google

Vom 3. Tage an wird nur dann operiert, wenn eine Abgrenzung des entzündlichen Herdes nicht zu konstatieren ist und das Allgemeinbefinden auf eine schwere Erkrankung hinweist. Es wird nicht operiert, wenn eine deutlich abgrenzbare Resistenz ohne besonderes Fieber besteht, und die linke Seite sich auf Druck vollständig schmerzfrei erweist. Dann wird abgewartet unter sorgfältigster Beobachtung des Kranken, bis sich ein Abszeß entwickelt hat, der von den Bauchdecken oder vom Rektum oder der Vagina ohne Eröffnung der Bauchhöhle zu erreichen ist.

Bei allgemeiner eitriger Bauchfellentzündung wird dann operiert, wenn man dem Pat. noch einen Eingriff, wenn eben möglich in Narkose, zumuten kann. Jedem Pat., der einen leichten Anfall überstanden hat, soll dann zur Operation im Intervall, a froid, geraten werden, wenn er nach Ablauf der Entzündungserscheinungen noch dauernd oder auch nur ab und zu Beschwerden hat; zeigen sich gar keine Symptome mehr, so ist die Operation nicht indiziert, dem Kranken aber ans Herz zu legen, sobald ein neuer Anfall sich einstellen sollte, sich sofort am 1., spätestens am 2. Tage operieren zu lassen. Hat ein Kranker einen schweren Anfall oder mehrere überstanden, so ist ihm die Operation im schmerzfreien Stadium, im Intervall, dringend anzuraten, besonders wenn er gezwungen ist, große körperliche Anstrengungen zu machen, eine Seereise zu unternehmen, oder sich an Orten aufzuhalten, wo chirurgische Hilfe nicht leicht zu erreichen ist.

Bei allen Leitsätzen, die bezüglich dieser Krankheit aufgestellt werden, ist daran festzuhalten, daß der medizinisch-chirurgische Blick, die Beobachtungsgabe und die Erfahrung des Arztes in manchen Fällen für die einzuleitende Behandlung ausschlaggebend sein muß; eine Schablone, eine mathematische Formel gibt es hier nicht. (Selbstbericht.)

e. Wilms (Basel): Chronische Appendicitis und Coecum mobile.
Siehe Originalartikel in Nr. 37 dieses Zentralblattes vom 12. September 1908. (Selbstbericht.)

f. Weiswange (Dresden): Soll der Wurmfortsatz bei gynäkologischen Laparotomien mit entfernt werden?

Die Frage, ob der Wurmfortsatz bei gynäkologischen Laparotomien mit entfernt werden soll, hat in den letzten Jahren eine außerordentlich reiche Literatur hervorgerufen. Nicht nur in Deutschland, sondern auch in England und Frankreich hat man diesem Gegenstande lebhaftes Interesse entgegengebracht. Wer sich für diesen Gegenstand interessiert, den verweise ich auf das sehr schöne Sammelreferat von Klien in der Monatsschrift für Geburtshilfe und Gynäkologie (Bd. XXIV, Hft. 6). Und doch will es mir scheinen, als ob keine Einheit in dieser Beziehung bis jetzt erreicht sei. Während eine ganze Reihe von Operateuren auf dem Standpunkte grundsätzlicher Entfernung der Appendix steht, wie Pankow und Krönig, halten andere diesen Standpunkt für zuweitgehend und schenken der Frage keine größere Bedeutung (z. B. Leopold, Verhandlung der Dresdener gynäkologischen Gesellschaft, März 1908).

Der Grundton, der durch die Literatur zieht, ist kurz gesagt folgender: Inspektion der Appendix bei jeder Laparotomie und Entfernung, wenn dieselbe erkrankt ist.

Leider ist die Sache nicht so einfach. Dieses ist auch in neuer Zeit von verschiedenen Seiten betont worden. Pankow hat in seinem Vortrage auf dem Kongreß der deutschen Gesellschaft für Gynäkologie zu Dresden schon die Forderung aufgestellt, jede Appendix grundsätzlich zu entfernen, sofern der Zustand der Pat. diesen Eingriff nicht verbietet. Auch ich habe mich seit 7 Jahren eingehend mit dem Studium der Appendix beschäftigt und dieselbe makroskopisch wie mikroskopisch untersucht. Ist die Erkrankung klar, so wird unsere Handlungsweise natürlich in der Entfernung des Organes zu bestehen haben.

Nun ist es aber nach meinen Erfahrungen ganz unmöglich, makroskopisch festzustellen, ob die Appendix gesund ist.

Ich operiere seit 8 Jahren stets mit einem Chirurgen zusammen und habe sehr

Digitized by Google

oft Gelegenheit gehabt, den betreffenden Herren bei vermuteter vollständiger Gesundheit der Appendix nachträglich makroskopisch oder mikroskopisch Erkrankung des Wurmfortsatzes zu demonstrieren, seien es nun Fremdkörper, wie z. B. die Borste einer Zahnbürste (Zentralblatt für Gynäkologie 1903), Oxyuren und ähnliches, oder makroskopische mehr oder weniger schwere Störungen, die durch Tastbefund und Inspektion nicht nachweisbar waren. Wie unangenehm aber für den Operateur die Lage werden kann bei nicht Mitentfernung der Appendix, möge Ihnen folgender Fall lehren:

Es handelte sich um eine 38jährige Frau Op. Oa., die an doppelseitiger Adnexerkrankung litt, und nachdem sie jahrelang erfolglos behandelt worden war, zur Operation kam. Es wurden bei der Laparotomie am 8. Februar mittels suprasymphysären Fascienquerschnitts aus sehr starken Verwachsungen zwei große eitrige Tubensäcke entfernt.

Das rechte Ovarium war noch nicht so zerstört, daß man im Hinblick auf das jugendliche Alter der Pat. nicht den Versuch machen konnte, einen größeren Teil desselben zurückzulassen. Die makroskopisch keine Veränderung bietende Appendix wurde zurückgelassen. Am 3. Tage nach der Operation stellte sich Temperaturerhöhung bis 38,6° ein, die auch in den nächsten Tagen anhielt. Natürlich vermutete ich eine Infektion. Der Fall erschien mir klar, als ich am 9. Tage einen Bauchdeckenabszeß spalten konnte.

Aber auch jetzt blieb die richtige Erholung aus, trotzdem Temperatur und Puls normal waren und die Pat. entlassen werden konnte.

Am 21. April wurde abermals ein rechtsseitiger Bauchdeckenabszeß von meinem Vertreter gespalten, worauf die Frau sich wieder etwas, aber nicht vollkommen erholte. Als ich sie Anfang Mai — also 3 Monate nach der Operation — wiedersah, klagte sie über starke Schmerzen im Mastdarm, und ich fühlte per vaginam eine diffuse teigige Schwellung am aufsteigenden Schambeinast. Die Schmerzen steigerten sich unter Temperaturerhöhung, und es bildete sich in dem rechten Wundwinkel eine Schwellung, aus der sich auf Inzision Eiter entleerte. Es handelte sich um einen nach unten gehenden Fistelgang, dessen Ursache nicht festzustellen war. Ich tamponierte denselben und wartete nun diesen Erfolg ab. Ich dachte schon daran, daß vielleicht der zurückgelassene Teil des Ovariums die Ursache sein könnte.

Auch nach diesem Eingriff trat keine Erleichterung ein, es bildeten sich mehrere Fisteln in der Nähe der Narbe, aus der sich geringe Mengen Eiter entleerten, die dann nach Ätzung oder Tamponade ausheilten, um an anderer Stelle wieder aufzutreten.

Vom Mastdarm oder Scheide aus ließ sich außer einer starken Empfindlichkeit um den Mastdarm herum ungefähr 10 cm vom Anus entfernt nichts nachweisen, kein Infiltrat oder nachweisbare Schwellung. Aber auch jetzt blieb die Erholung aus, so daß ich mich zu einer zweiten Laparotomie am 13. Juli entschließen mußte, zu der ich nur mit größter Mühe die Erlaubnis erhielt.

Meine Vermutung, daß die Eiterung von einem zurückgelassenen Ovarienstumpf ausgehen könnte, bestätigte sich nicht, die Peritonealwunde war sehr glatt geheilt, und der Befund im Operationsgebiet gab keinen Anhaltspunkt für die Eiterung. Dagegen fand sich das Coecum stark verwachsen rechts an der Bauchwand. Ganz allmählich gelang es, die Appendix aus ihren Verwachsungen zu lösen; ihr perforiertes Ende ging in die Wunde der vorderen Bauchwand über und hat hier die Eiterung unterhalten. Es war also während der Rekonvaleszenz der Operation eine Appendicitis aufgetreten, deren Symptome durch die Operationsfolgen falsch gedeutet waren; allerdings wohl ein menschlicher Irrtum: denn wenn man die unveränderte Appendix gesehen hat, denkt man gewiß nicht an eitrige Appendicitis bei Fieber nach einer Operation wegen eitriger Adnexerkrankung, sondern an eine damit zusammenhängende Erkrankung. Auch waren die Symptome absolut nicht charakteristisch für eitrige Appendicitis. Der Eiter war nach oben durchgebrochen, aber auch nach unten hatte sich derselbe einen Weg in das periproktitische Gewebe gebahnt. Neben der alten Narbe hatte sich eine Fistel

Digitized by Google

gebildet, die Eiter sezernierte, und in die man mit der Sonde 16 cm tief nach unten hinter das Rektum herumkam. Nach Entfernung der Appendix blieb noch eine Fistel zurück, deren Ausheilung außerordentlich mühevoll und langwierig war und noch mehrere große Inzisionen erforderte.

Dieser Fall war für mich so unangenehm und mit einer Reihe von außerordentlich widrigen Komplikationen von seiten der unverständigen Angehörigen verbunden, daß ich es schwer bereut habe, bei dieser Laparotomie die makroskopisch nicht veränderte Appendix nicht mit entfernt zu haben. Was hätte ich der Frau und auch mir ersparen können!

Nach meinen Erfahrungen und Beobachtungen kann ich nur den Standpunkt der Operateure teilen, die dazu raten, bei gynäkologischen Operationen die Appendix grundsätzlich mit zu entfernen.

Nachteile habe ich durch die Entfernung der Appendix nie gesehen, und auch in der Literatur habe ich bei richtiger Technik keine beschrieben gefunden.

Wenn ich die Grnndsätze unserer Handlungsweise in dieser Frage in einigen Leitsätzen zur Diskussion stellen darf, so wären es folgende:

1) Der Wurmfortsatz ist bei allen gynäkologischen Laparotomien grundsätzlich mit zu entfernen, auch wenn er makroskopisch keine Veränderungen zeigt, sofern in dem Allgemeinzustande oder in sonstigen Gründen keine Gegenindikation besteht.

2) Wir haben makroskopisch weder in der Inspektion noch Palpation ein diagnostisch sicheres Mittel, um festzustellen, ob der Wurmfortsatz gesund ist.

3) Was die Gegenindikationen anbetrifft, so dürfte in der Verlängerung der Operation durch Entfernung der Appendix nur ausnahmsweise ein Hinderungsgrund liegen.

Dagegen möchte ich in den Fällen eine Gegenindikation sehen, wo die obliterierte Appendix umgeschlagen, in unschädlichen Adhäsionen verwachsen, auf dem Coecum liegt und keinerlei Beschwerde macht. In diesen Fällen rate ich von der Entfernung ab, einmal, weil ich bei diesem Zustande den Wurmfortsatz für unschädlich halte, und zweitens, weil die Operation sogar schädlich wirken kann durch bisweilen unvermeidliche Verletzungen und Zerrungen des Coecum.

Auch bei älteren, jenseits des Klimax stehenden Frauen darf eine maskroskopisch gesund aussehende Appendix zurückgelassen werden, da hier auch in der Appendix schon Rückbildungsvorgänge eingetreten sind und eine spätere Erkrankung kaum zu erwarten ist.

Zwei Einwände, die gegen diese Leitsätze gemacht werden können, möchte ich noch kurz erwähnen.

Die einen halten die Frage noch nicht für spruchreif, da noch nicht bewiesen sei, ob die Appendix nicht eine physiologisch wichtige Bedeutung für die Verdauung habe. Nun, ich glaube, daß wir uns dadurch nicht abschrecken lassen brauchen, meine Leitsätze anzunehmen. Aus allen Arbeiten, die über dieses Thema erschienen sind, geht doch hervor, daß, wenn die Appendix eine physiologische Funktion hat, diese höchstwahrscheinlich im Kindesalter bis zur Pubertät liegt. Bei dem größten Teil der Laparotomien aber, die wir auszuführen haben, kommt dieses Alter nicht in Betracht. Dann aber kann man darin, daß bei grundsätzlicher Entfernung der Appendix bei jeder gynäkologischen Laparotomie zweifellos eine Reihe gesunder Wurmfortsätze (etwa 40%) mit entfernt werden, eine unerlaubte operative Polypragmasie erblicken. Nun, unser ärztliches Streben muß dahin gehen, daß der Pat. das Recht hat, von seinem Arzte nicht nur Befreiung von momentaner Gefahr, sondern auch Bewahrung vor später möglichen Leiden zu verlangen. Wenn daher eine Frau das Unglück hat, sich einer Laparotomie unterziehen zu müssen, so hat sie wohl das Recht, zu verlangen, daß wir das Organ, das so häufig schwere Gesundheitsschädigungen bringt, mit zu entfernen, um ihr eine eventuelle zweite Laparotomie oder schwerere Erlebnisse zu ersparen.

(Selbstbericht.)

Digitized by Google

g. Clairmont (Wien): Scheineinklemmung von Brüchen.

C. beschreibt als Scheineinklemmung von Brüchen jene Veränderungen, welche ein äußerer Bruch unter dem Einfluß eines in der Bauchhöhle sich abspielenden mechanischen oder dynamischen Ileus erfährt und die dadurch charakteristisch sind, daß sie eine Einklemmung des Bruches vortäuschen, ohne daß derselbe, wenigstens in den ersten Stadien, inkarzeriert ist. Eine Durchsicht der Literatur hat gezeigt, daß eine große Mannigfaltigkeit in bezug auf den intraabdominellen Mechanismus bestehen kann, der die äußere Hernie kompliziert. (Demonstration derselben an schematischen Zeichnungen.) (Selbstbericht.)

h. Löning und Stieda (Halle): Beiträge zur Gastroskopie.

Die Vortr. geben einen Überblick über die Geschichte der Gastroskopie und demonstrieren einen neuen Magenspiegel, der sich von den früheren besonders dadurch auszeichnet, daß in den Magen ein halbbiegsamer, halbstarrer Tubus von ovalem Querschnitt eingeführt wird, der dann das optische Rohr aufnimmt. Es werden nach der Natur gezeichnete Bilder des Pylorus, normale und pathologische (u. a. Stenose, Karzinom), vorgelegt. Die Vortr. hoffen, mit diesem neuen Magenspiegel die Schwierigkeiten der Gastroskopie zu verringern.

(Selbstbericht.)

Diskussion. Kausch (Schöneberg), der selbst seit längerer Zeit mit der Konstruktion eines Gastroskops beschäftigt ist — das Instrument ist aber noch nicht publikationsfähig —, hat eine Hauptschwierigkeit darin gefunden, daß man mit den gewöhnlichen Beleuchtungsapparaten nicht rückwärts sehen kann. Dies scheint auch für das Instrument von Löning und Stieda zu gelten. Bei tiefstehendem Magen und hochstehendem Pylorus ist das Rückwärtsschauen notwendig.

(Selbstbericht.)

i. Anschütz (Kiel). Die Bedeutung des Magensaftflusses für den Chirurgen.

Der Magensaftfluß ist eine Komplikation bei verschiedenen bekannten Magenkrankheiten und tritt manchmal so in den Vordergrund, daß er das Krankheitsbild beherrscht und ein chirurgisches Eingreifen nötig macht oder wenigstens angezeigt erscheinen läßt. Es werden nur Fälle von Magensaftfluß im engeren Sinne des Wortes besprochen (nüchtern reichlich Inhalt, nach Magenentleerung abends vorher). Die leichten Fälle haben keine Bedeutung für den Chirurgen, nur die schwereren. Magensaftfluß findet sich bei Atonie, benigner und maligner Stenose des Pylorus, häufig bei Ulcus ventriculi, fast immer besteht zugleich eine motorische Insuffizienz. Das Symptom des Magensaftflusses sollte stets beachtet und auch genau beobachtet werden. Es können sonst Überraschungen eintreten, einerseits plötzliche Verschlimmerungen infolge von Retention, Dilatation, Tetanie usw., andererseits können sich auch ohne Eingriff überraschende Wendungen zum Bessern plötzlich einstellen. Die chronische Form kann übersehen werden. Bei motorischer Insuffizienz täuscht Saftfluß schwerere Grade von Retention vor. Genaue Untersuchung des nüchternen Mageninhaltes ist nötig zur Beurteilung, ob ein schwerer Fall vorliegt. Es ist zweckmäßig, die Ernährung per os total zu entziehen und Flüssigkeit auf abnormem Wege zuzuführen. Bei schweren Fällen scheiden die Kranken durch den Magen mehr aus als künstlich eingeführt wird. A. hat schwere Fälle bei gutartiger Stenosis pylori gesehen, die schwersten waren zwei Fälle von Pyloruskarzinom. Weit mehr als die rektal und subkutan eingeführte Flüssigkeit verließ den Magen, chronische Fälle dieser Art sind sehr gefährlich wegen des dauernden Verlustes an Flüssigkeit, an Kochsalz (Strauss), ganz abgesehen von der Inanition; es kann oft nur die Gastroenterostomie helfen. Die Hypersekretion dauert auch manchmal noch nach der Gatroenterostomie weiter an und kann bedrohliche Symptome machen. In einem Falle trat am 8. Tage p. op. nach vollem Wohlbefinden starker Saftfluß und Tetanie auf. Bei der chronischen Form ist in schweren Fällen (mehr Flüssigkeitsverlust als Zufuhr) schnelle Gastroenterostomie indiziert; sonst soll stets erst das Grundleiden intern behandelt werden. Rezidive dabei häufig.

Digitized by Google

Die akute Form des Magensaftflusses gibt zu schweren Täuschungen bei der Indikationsstellung zur Operation und bei der Prognose Anlaß; denn schwere Krankheitsbilder können plötzlich schwinden. Bei gutem Ernährungszustande kann man längere Zeit mit der Operation abwarten, bei heruntergekommenen Pat. muß man schnell operieren. Sehr gefährlich sind die Fälle, wo postoperativ nach Operation am Magen oder auch an anderen Organen der Magensaftfluß eintritt. A. hält es für wahrscheinlich, daß Magensaftsfluß bei manchen postoperativen Störungen unklarer Art stark beteiligt ist. Bei manchen Fällen von sogenanntem Circulus vitiosus, Myasthenie, akuter Magendilatation spielt die Hypersekretion ebenfalls eine große Rolle. Die Fälle von echtem Magensaftfluß sind gar nicht so selten, wie man bisher annahm; sie werden häufig übersehen, wenn zugleich stärkere motorische Insuffizienz besteht. Innerhalb eines Jahres beobachtete A. fünf schwere Fälle. (Selbstbericht.)

k. Clairmont (Wien): Zur Lokalisation des Ulcus ventriculi in ihrer Bedeutung für das operative Fernresultat.

Redner bespricht an der Hand des Materiales der v. Eiselsberg'schen Klinik die Frage, ob die Lage des Ulcus rot. im Magen die Wahl des operativen Eingriffes zu beeinflussen imstande sei, und in welcher Weise. Erfahrungen an 246 Ulcera, die in operative Behandlung kamen, sprechen dafür, daß das Ulcus entfernt vom Pylorus, sei es an der kleinen Curvatur, sei es an der großen Curvatur oder gar an der Cardia, durch die Gastroenterostomie nur wenig günstig beeinflußt werde. C. sieht von den mit plastischen Operationen und Resektionen behandelten Fällen zunächst ab. Die Gastroenterostomie ergab eine Mortalität von 9,2%, in bezug auf das Fernresultat Heilung in 52%, Besserung in 15%. Werden die Fälle von dem Gesichtspunkt aus, wo das Ulcus gefunden wurde, geordnet, so ergibt sich folgendes: 110 mal lag das Geschwür am Pylorus, 30 mal entfernt von demselben. In bezug auf das Fernresultat finden wir in der ersten Gruppe 64%, in der zweiten nur 48% erfreuliche Resultate. Ziehen wir zum Vergleich jene Fälle heran, in denen ebenfalls Ulcera entfernt vom Pylorus vorlagen, die aber mit Jejunostomie oder Gastroenterostomie und Jejunostomie behandelt wurden, so finden wir in 63% der Folge gute Erfolge in bezug auf das Fernresultat. Der Vergleich dieser drei Zahlen zeigt, das für das Ulcus entfernt vom Pylorus die Erfolge der Gastroenterostomie nicht als befriedigend angesehen werden können, daß diese Operation nicht als Normalverfahren gelten kann, sondern an ihre Stelle andere Eingriffe treten müssen, sei es die Jejunostomie allein oder die Gastroenterostomie und Jejunostomie, sei es die Exstirpation des Geschwüres, die in der v. Eiselsberg'schen Klinik auch mehrmals zur Ausführung kam.

Diskussion. Kausch (Schöneberg) warnt davor, zu häufig das entfernt vom Pylorus, zumal an der kleinen Curvatur sitzende Magengeschwür durch zirkuläre Resektion zu entfernen. Die Mortalität würde sonst enorm steigen.

Clairmont (Schlußwort). Das perforierte Ulcus zur Beurteilung von operativen Methoden bzw. der Dauerheilung heranzuziehen, hält C. nicht für angezeigt. Viele der Ulcera an der kleinen Curvatur sind kallöse. Der Magen wird bei Ulcusfällen in der v. Eiselsberg'schen Klinik vor der Operation nicht gespült.

Payr (Greifswald) ist mit dem Erfolge der Gastroenterostomie nicht immer zufrieden, namentlich wenn das Geschwür an anderer Stelle als am Pylorus saß. Er bevorzugt in solchen Fällen mehr und mehr die Exzision des Ulcus oder die Ausschneidung eines Segmentes. Ist das Pankreas mit in den Geschwürsbereich einbegriffen, so scheut P. eine brüske Lösung des Magens nicht, selbst auf die Gefahr hin, diesen zu eröffnen. Der Magensaft ist bei seiner Hyperazidität nicht allzu gefährlich. **Goebel** (Köln).

Riedel (Jena) (zugleich an Stelle seines Vortrages, auf den R. verzichtet): Ulcera der kleinen Curvatur, sowie der vorderen und hinteren Magenwand machen sich, wenn sie in der Pars pylorica des Magens ihren Sitz haben, durch einen genau in der Mittellinie befindlichen Schmerz geltend; alle übrigen weiter links

Digitized by Google

lokalisierten Ulcera bewirken einen Schmerz, der unter dem linken Rippenbogen lokalisiert wird, gelegentlich auch im Rücken.

Die Behandlung der Ulcera pylori muß eine ganz andere sein als die der Ulcera der vorderen und hinteren Magenwand. Dort ist Gastroenterostomie indiziert; hier liegt die Sache weit komplizierter.

Gastroenterostomie, auch wenn sie gut ausführbar ist, läßt öfter dauernden Erfolg vermissen; das gleiche gilt für die einfache Exstirpation des Ulcus mit nachfolgender Naht; sie ist nur indiziert bei kleineren Geschwüren, die dicht vor der Perforation stehen oder schon perforiert sind.

Für die meisten Fälle ist die quere Resektion des mittleren Abschnittes vom Magen das empfehlenswerte; nötig ist sie, wenn der kardiale Teil zu einem so engen Schlauche degeneriert ist, daß technisch Gastroenterostomie unmöglich ist; desgleichen ist Gastroenterostomie ausgeschlossen, wenn die Ulcera der vorderen Magenwand die vordere Bauchwand perforiert haben. (Selbstbericht.)

l. Wilms (Basel): Technik der temporären Kolostomie.

Zur Darmausschaltung im unteren Teile des Kolon empfiehlt es sich, statt der Anlage eines Anus praeternaturalis mit Einnähen beider Darmenden eine seitliche Kolonfistel anzulegen und unterhalb dieser Fistel durch Überstreifen einer Haarnadel über das Kolon einen Verschluß herzustellen, der jederzeit ohne besondere operative Eingriffe wieder gelöst werden kann. Die Nadel wird nämlich an ihrem unteren Ende, nachdem der Dickdarm zwischen ihre Branchen gelagert ist, mit einem Faden zusammengebunden; dadurch wird der Darm zugeklemmt. Der Faden wird, damit er nicht abrutscht, an dem gebogenen Ende der Nadel fixiert und von dort nach außen geleitet. Auch die Nadel selbst wird noch durch einen besonderen Faden fixiert, der ebenfalls herausgeleitet wird. Durch Zug an dem Faden kann die Nadel jederzeit entfernt werden, und ohne besondere Operation schließt sich dann die seitliche Kolostomie von selbst.

Diese Methode gestattet auch die einzeitige Resektion von Dickdarmkarzinomen; sie verlängert die Operation nur um wenige Minuten, verhindert aber mit Sicherheit, daß die Darmnaht durch Stuhl gefährdet wird. W. hat sogar bei pelvinen Formen des Kolonkarzinoms ganz auf die Naht verzichtet und nur durch je vier Zügel, die zum Anus herausgeleitet wurden, die beiden Darmenden invaginiert. Schädigungen des Darmes durch die Nadel sind trotz einmal 12wöchiger Dauer der Kompression nicht erfolgt. W.'s Erfahrungen mit der Methode sind durchweg gute. (Selbstbericht.)

Diskussion. Anschütz (Kiel). Man kann den Spontanverschluß der Kolostomie dadurch beschleunigen, daß man die Darmschlinge mit etwas Spannung des Mesenteriums an die Bauchdecke fixiert. Der Darm retrahiert sich schneller, zum Verschließen des abführenden Schenkels genügte ein Schwämmchen oder Tampon oder Gummitampon.

Kausch (Schöneberg) hat das Bedenken, daß bei der Methode W.'s der abführende Schenkel nicht monatelang verschlossen werden kann, wie das bei ausgedehnter Geschwürsbildung zuweilen notwendig ist; ferner kann man bei dieser Methode keine Durchspülungen vornehmen.

m. A. Heller (Kiel): Über die sog. Hirschsprung'sche Krankheit.

H. weißt nach, daß, wie durch O. Wandel für den Volvulus des Coecum und aufsteigenden Colon eine Bildungsanomalie als prädisponierende Ursache festgestellt ist, so auch für den Volvulus der Flexura sigmoidea sowohl im erwachsenen wie im späteren Kindesalter dieselbe Bildungsanomalie die prädisponierende Ursache ist, wie schon für das Säuglingsalter durch Hirschsprung erkannt ist. Verschiedene Dinge können bei dieser Veranlagung zum Volvulus führen, z. B. Abknickungen bei starker Belastung der unteren Sigmoideumhälfte durch feste Kotballen, schrumpfende Bindegewebswucherung des Mesosigmoideum durch entzündliche Reizungen, plötzliche starke Erhöhung des intraabdominalen Druckes und ähnliches. Der schon geprägte Ausdruck »Megakolon congenitum« ist zu weit, da auch an anderen Dickdarmabschnitten angeborene abnorme Entwicklung

Digitized by Google

sich findet. H. schlägt deshalb die Bezeichnung »Megasigmoideum congenitum« vor. Eine Anzahl vorgelegte Zeichnungen illustrierte sowohl die große Mannigfaltigkeit in der Entwicklung des Sigmoideums bei Neugeborenen, wie Volvulusfälle beim Erwachsenen. Auf Grund seiner Sektionserfahrungen stimmt H. der Ansicht v. Eiselsberg's u. A. zu, bei bedrohlichen Erscheinungen möglichst frühzeitig das Sigmoideum zu resezieren. (Selbstbericht.)

n. Morian (Essen a. d. R.): Über das Karzinom der Vater'schen Papille.

M. erörtert die Pathologie, Symptomatologie und Therapie des Choledochuskrebses, beaonders des Karzinoms an der Papille. Er beobachtete im Laufe der Jahre vier Fälle; bei einem saß die Geschwulst an der Gabelung des Hepaticus und Cysticus, bei den übrigen dreien nahe dem Diverticulum. Melanikterus durch Gallenstauung bestand bei allen vieren, dreimal ermöglichte das Courvoisier'sche Zeichen, die Gallenblasenausweitung, eine Wahrscheinlichkeitsdiagnose; einmal bestand Gallenblasenschrumpfung, bei der Operation fand sich ein Stein in der Blase, statt des vermuteten Choledochussteines aber eine kleine Geschwulst an der Papilla Vateri. — Die Kranke mit hochsitzendem Choledochuskrebs verweigerte die Operation, bei den drei Papillengeschwülsten wurde zweimal palliativ, einmal radikal operiert. Von den beiden Cholecystostomierten starb einer bald, ein zweiter erst 16 Monate nach der Operation; die Pat., bei der das Karzinom samt der Papille transduodenal exstirpiert wurde, heilte, trotzdem in der 2. Woche nach dem Eingriff wiederholt cholämische Magen- und Darmblutungen ihr Leben bedrohten. M. rät, bei Verdacht auf Choledochuskrebs zu operieren, und zwar je nachdem die Choledochusresektion oder transduodenal die Exstirpation der Papilla Vateri event. zugleich mit Cholecystenterostomie zu machen, wo dies unmöglich, auf die Palliativoperationen, besonders die Cystenterostomie, sich zu beschränken.

(Selbstbericht.)

(Schluß folgt.)

---

24) **F. W. Jones.** Some lesions from ancient fractures.

(Brit. med. journ. 1908. August 22.)

Besprechung einiger in geschichtlicher Beziehung äußerst interessanter Fälle — im ganzen waren es über 200 — von alten und geheilten Knochenbrüchen, die von Ausgrabungen eines Begräbnisplatzes südlich von Assuan stammten und der Zeit von etwa 4000 vor bis 500 nach Christi Geburt angehören. J. verglich sie nach ihrer Häufigkeit mit den Statistiken großer moderner Krankenhäuser und fand bemerkenswerte Unterschiede: so war kein Kniescheibenbruch vertreten, ferner waren alle Knochenbrüche unterhalb der Knie sehr selten. Die interessanten Unterschiede in der Häufigkeit dieser und jener Fraktur bei den alten Ägyptern und uns erklärt er aus der Verschiedenheit der Lebensbedingungen; es gab damals keine Treppen, keine Stockwerke, keine gepflasterten Straßen, keinen oder nur geringen Wagenverkehr, keine Maschinen. Die häufigsten Brüche betrafen Vorderarm und Schlüsselbein und sind zu erklären als Wirkungen von Schlägen mit dem langen Stock (»Naboot«), dem ständigen Begleiter des Nubiers damals wie heute.

Man kannte damals bereits eine Art einfacher Schiene (d. Zentralblatt 1908 Nr. 23), und es ist erstaunlich, wie vorzüglich die allermeisten Brüche geheilt sind, trotz sicherlich ganz ursprünglicher oder überhaupt fehlender Behandlung. Das trifft sogar für Oberschenkelbrüche zu. Eine Ausnahme bilden die schon bei den alten Ägyptern meist schlecht geheilten Schlüsselbeinbrüche. Im allgemeinen war die Deformität um so höher, je frischer der Bruch war. **Weber** (Dresden).

25) **Isaja.** Nuovo processo di resezione del gomito. Contributo alla cura delle anchilose ossee traumatiche del gomito.

(Policlinico, sez. chir. 1908. XV, 8 u. 9.)

Verf. schildert ausführlich die Art und die Erfolge der bisher zur Mobilisierung des nach einem Trauma versteiften Ellbogengelenkes verwendeten Operations

Digitized by Google

methoden. Von all diesen Methoden erschien bisher die Helferich'sche Muskellappeneinpflanzung die erfolgreichste. Doch bringt auch diese Methode, die, zum Teil modifiziert, bisher in zehn Fällen mit teilweisem Erfolg verwendet wurde, noch zahlreiche Mängel mit sich, die sich vor allem auf die exakte Bedeckung der neugebildeten Gelenkflächen und auf die Schwächung des zur Lappenbildung verwendeten Muskels beziehen. All den ausführlich dargelegten und kritisch gesichteten Mängeln soll nun das von I. in einem Falle mit recht gutem Erfolge verwendete Vorgehen vorbeugen.

Es handelte sich um einen 30jährigen Mann, bei dem eine Fraktur der distalen Humerusepiphyse mit einer gleichzeitigen Verrenkung des Ellbogens nach hinten zu einer völligen Versteifung des extendierten Ellbogengelenkes geführt hatte. I. bildete einen U-förmigen Hautlappen aus der Rückfläche der Ellbeugengegend (Basis am Oberarm). Ein analoger Lappen wurde aus der freigelegten Aponeurose geschnitten, deren Zusammenhang mit der Olecranonspitze erhalten blieb. Sodann wurde das Olecranon schräg von unten nach oben durchtrennt, seine Verwachsungen mit der Humerusrückfläche gelöst und so das Gelenk von hinten her freigelegt. Es folgte die Lösung der Seitenbänder, die von ihrer distalen Insertionsfläche getrennt wurden, worauf durch forcierte Flexion die Ankylose behoben wurde und die beiderseitigen Gelenkenden reseziert werden konnten. Nun wurde das Olecranon durch einen Einschnitt in die Aponeurose nach außen gebracht und die Aponeurose selbst zwischen den angefrischten Gelenkenden mit Catgut an dem vorderen Kapselumfang und den Seitenbändern fixiert. Zum Schluß wurde an der Hinterfläche der Ulna eine kleine Grube gebildet, in der die Olecranonspitze vermittels eines Nagels fixiert wurde. Exakte Hautnaht vervollständigte die Operation. In der Folgezeit wurde der Ellbogen ohne Verbandwechsel abwechselnd je 24 Stunden lang in Beugung und Streckung gehalten. Es erfolgte Heilung mit aktiver Beugung bis zu 80° und Streckung bis zu 135°. Nach 5 Monaten ergab die Nachuntersuchung ein unverändert gutes Resultat.

Verf. sieht die besonderen Vorzüge dieser Methode in der Schonung und Erhaltung des Tricepsansatzes, in dem breiten übersichtlichen Zugang zum Gelenk durch den U-förmigen Lappen und in der Schonung der Muskeln, an deren Stelle die Aponeurose tritt. **Strauss** (Nürnberg).

26) **Stetten.** Musculo-spiral (radial) paralysis due to dislocations of the head of the radius.

(Annals of surgery 1908. August.)

S. schildert zunächst einen Fall, in dem durch Schlag mit einer Kurbel gegen den rechten Vorderarm bei einem Mann ein Bruch der Ulna und eine Verrenkung des Radiusköpfchens nach vorn und außen hervorgerufen wurde. Dabei bestand Lähmung des Handgelenkes im Sinne der Streckung, außerdem konnten der Daumen nicht abduziert und die distalen Phalangen der Finger nicht extendiert werden. Völlige Anästhesie zeigte ferner der Handrücken bis zum Phalangealgelenk des Daumens und bis zu den Metacarpophalangealgelenken der übrigen Finger. Alles das wies auf eine Schädigung des N. radialis hin. 3 Monate nach der Verletzung wurde das in der Ellbogenbeuge hervorragende Radiusköpfchen freigelegt und reseziert. Es fand sich dabei, daß der N. radialis an der Stelle, wo er sich in den sensiblen oberflächlichen und den tieferen interossealen Zweig teilt, eingerissen war; doch wurden die Fasern durch loses Bindegewebe noch eben zusammengehalten, so daß eine Naht nicht nötig war. Die Wunde wurde ganz geschlossen, und im Laufe von Monaten gingen alle motorischen und sensiblen Lähmungserscheinungen zurück. Das Ellbogengelenk konnte ebenfalls gut gebeugt und gestreckt werden.

Verf. hat aus der Literatur festgestellt, daß eine Schädigung des N. radialis bei Verrenkung des Radiusköpfchens nach vorn dann einzutreten pflegt, wenn zugleich die Ulna mit gebrochen ist. Unter 119 derartigen komplizierten Fällen war der Radialis in 7,56% so verletzt, daß Lähmungserscheinungen vorhanden waren. Durch Experimente an Leichen stellte Verf. fest, daß diese Zerreißung des N. radialis erst dann eintritt, wenn bei gebrochener Ulna das Radiusköpfchen nach vorn und

Digitized by Google

außen verdrängt wird. Es wird dann immer die Teilungsstelle des Radialis getroffen, da diese gerade in direkter anatomischer Beziehung zum humero-radialen Gelenke steht. Die Prognose dieser Nervenverletzungen ist im allgemeinen eine gute, von zehn operierten Fällen blieben nur bei zweien die Lähmungen bestehen. Was die Behandlung anbetrifft, so kann man in frischen Fällen die unblutige Reposition des Radiusköpfchens versuchen. In alten Fällen ist die Resektion des Köpfchens die Operation der Wahl. Der Nerv braucht nur dann genäht zu werden, wenn er ganz durchgerissen ist. Zur Nachbehandlung gehört gewissenhaftes Elektrisieren mit dem galvanischen Strome. Die sorgfältige Arbeit bringt einige recht gute anatomische Bilder. **Herhold** (Brandenburg).

27) **Sherren.** Remarks on chronic neuritis of the ulnar nerve, due to deformity in the region of the elbow-joint.

(Edinb. med. journ. 1908. Juni.)

Verf. berichtet über zwei Fälle von chronischer Neuritis des N. ulnaris, die mit einer spindelförmigen Auftreibung des Nerven hinter dem Epicondylus internus, einer Valgusstellung des Ellbogens, plötzlich einsetzenden Schmerzen und Abmagerung der vom Nerven versorgten Muskeln einherging. Das Leiden bestand in beiden Fällen mehrere Jahre lang und wurde von dem ersten Pat. auf eine Verletzung der distalen Humerusepiphyse in der Jugend, im zweiten Fall auf eine Arthritis cubiti, die sich nach Masern entwickelt haben sollte, zurückgeführt.

Außer diesen beiden eigenen Beobachtungen und einem ihm mündlich mitgeteilten Krankenbericht des Dr. Turney und Dr. Corner konnte S. aus der Literatur noch 21 gleiche Fälle zusammenstellen. Unter 19 Pat., deren Geschlecht in der Krankengeschichte notiert war, befanden sich 16 Männer; bei 16 von den 24 Pat. war eine Verletzung des Ellbogens (meist Fraktur) voraufgegangen.

Die spindelförmige Auftreibung des Nerven ist bedingt durch eine interstitielle Neuritis, wie durch mikroskopische Untersuchung festgestellt werden konnte. Diese Neuritis wird offenbar erzeugt durch die Reizung bzw. den Druck, dem der Nerv durch seine Lage bei Cubitus valgus ausgesetzt ist. Auch gibt es Fälle, in denen der Nerv bei Bewegungen des Ellbogens über einen nach hinten hin gelegenen Vorsprung des Epicondylus medialis gleitet und infolgedessen Schmerzen erzeugt.

Die Behandlung hängt von der Ursache der Neuritis ab. In den Anfangsstadien kann man versuchen, mit Ruhigstellung und Elektrisieren des Armes zum Ziele zu kommen; besteht jedoch eine Deformität, so ist die beste Methode, entweder den Ellbogen zu resezieren oder für den Nerven ein neues, tieferes Bett hinter dem Epicondylus medialis herzustellen, und bei starker fibröser Entartung des Nerven letzteren zu resezieren. Verf. resezierte bei seinem ersten Pat. den Nerven, im zweiten Fall, einer 40jährigen Frau, den Ellbogen; mit beiden Operationen erzielte er sehr zufriedenstellende Resultate. **Jenckel** (Göttingen).

28) **Stamm.** Erworbener partieller Radiusdefekt bei einem hereditär luetischen Säugling.

(Fortschritte auf dem Gebiete der Röntgenstrahlen Bd. XII. Hft. 4.)

Verf. berichtet über ein Kind, dessen Mutter mehrfach abortiert hatte. Gleich bei der Geburt zeigte sich eine Schwellung am rechten Vorderarm und eine abnorme Beweglichkeit an der Speiche. Der Arm wurde fixiert; nach 10 Tagen ging die Schwellung zurück. Ein Röntgenbild 3 Wochen nach der Geburt zeigte das obere Ende der Speiche pilzartig aufgetrieben; eine zweite Aufnahme 11 Wochen nach der Geburt ergab nun den merkwürdigen Befund, daß das distale Bruchstück vollkommen fehlte, also trotz Kalomelkur vollkommen aufgesogen war. Der Erfolg war eine Klumphandstellung. **Gaugele** (Zwickau).

29) **Würth v. Würthenau.** Beitrag zur Trommlerlähmung und deren Behandlung.

(Deutsche militärärztliche Zeitschrift 1908. Hft. 16.)

Während die sog. Trommlerlähmung meistens durch Zerreißen der Sehne des linken langen Daumenstreckers entsteht, hat W. unter 62 Fällen dieser Erkrankung

Digitized by Google

nur dreimal eine Zerreißung der linken langen Daumenbeugesehne finden können. Einer dieser letzteren Fälle wurde operiert, er ist in der Arbeit näher beschrieben. Daß die Beugesehne seltener zerreißt, liegt daran, daß sie anatomisch günstiger liegt als die Strecksehne und bei Bewegungen des Daumens nicht so stark über Knochenvorsprünge gezerrt und gerieben wird. Dem Zerreißen der Sehne geht immer eine Entzündung derselben vorher, die zur partiellen Nekrose führt. Bei einer erheblichen Anstrengung tritt dann der Riß ein. Wenn man daher eine frühzeitige Diagnose dieser bei Trommlern eintretenden Entzündung der Sehne stellt, so kann man durch Ruhigstellen des Fingers und eine gegen die Entzündung gerichtete Behandlung das Zerreißen verhüten. Ist einmal der Riß eingetreten, so hilft nur die Sehnennaht; aber auch hierdurch wird die volle Dienstfähigkeit des Mannes gewöhnlich nicht herbeigeführt. **Herhold** (Brandenburg).

30) **Berg.** A case of general phlebo-sclerosis, thrombo-phlebitis of left common iliac, moist gangrene of left lower extremity; amputation; recovery.

(Mt. Sinai hospital reports Vol. V. 1907.)

Ein 23 Jahre alter russischer Schneider ohne syphilitische Symptome oder Syphilis in der Anamnese, weder Trinker noch starker Raucher, erkrankte mit Schwellung und Schmerzen der beiden Beine und zugleich an linksseitiger totaler Hemiplegie 3 Wochen vor der Aufnahme. Die Erscheinungen im gelähmten linken Beine wurden schwerer, dabei war der arterielle Puls stets nachzuweisen. Die oberflächlichen Venen waren als dicke, harte Stränge sowohl am linken Bein als auch am linken Arme leicht zu tasten. 6 Wochen später hatte sich Brand des linken Fußes bis zur Mitte des Unterschenkels ausgebildet; es wurde im Oberschenkel amputiert. Pat. genas. Die hemiplegischen Symptome gingen auch mehr und mehr zurück.

Die Untersuchung des amputierten Beines ergab eine Phlebosklerose aller Venen mit Thrombosierung; die Arterien zeigten wohl hier und da mikroskopisch die ersten Zeichen von Sklerose, waren aber gut durchgängig, ohne Thromben.

Die Untersuchung des linken Armes mit Röntgenstrahlen ließ ebenfalls die Venen als dunkle Stränge scharf hervortreten. **W. v. Brunn** (Rostock).

31) **M. v. Brunn.** Über die schnellende Hüfte.

(Beiträge zur klin. Chirurgie Bd. LVIII. p. 121.)

In der v. Bruns'schen Klinik wurde bei einem sonst gesunden, kräftig entwickelten Mädchen eine Erkrankung der Hüfte beobachtet, die sich im 1. Lebensjahr entwickelt hatte und dadurch ausgezeichnet ist, daß bei jedem Schritt unter mäßigen Schmerzen und begleitet von einem ruckartigen, schnappenden Geräusch eine Vorwölbung in der Trochantergegend entsteht, welche mit der Entlastung des Beines wieder verschwindet. Als Ursache läßt sich durch Tastung das Herübergleiten eines sehnigen Stranges von hinten nach vorn feststellen. Die operative Festlegung dieses Stranges in einer Rinne des Trochanters beseitigte das Schnappen und das Geräusch. 2 Jahre später trat das gleiche Symptomenbild auf der anderen Seite auf. Hier ergab die Operation, daß ein derber Fascienstrang über den Trochanter hinübergleitet, von dem er durch eine mächtige Schicht lockeren Bindegewebes getrennt ist. Nach Entfernung dieser Bindegewebsschicht und Faltung der Fascie mit Befestigung am Trochanter war auch hier das schnappende Geräusch verschwunden.

Es liegen neun analoge Beobachtungen in der Literatur vor, von denen vielleicht zwei mit willkürlicher Subluxation im Hüftgelenk kombiniert und fünf nicht autoptisch sichergestellt waren. Nach autoptischen Befunden ist es wahrscheinlich, daß das Fehlen einer Bursa trochanterica, bzw. deren Ersatz durch ein lockeres Bindegewebe die Ursache des Phänomens bildet, etwa in dem Sinne, daß der normale Schleimbeutel die Glutäussehne in einem gewissen Abstande vom Trochanter hält, wozu dagegen das lockere Bindegewebe nicht befähigt ist. Es käme dann

Digitized by Google

an Stelle des leichten Gleitens zu einer Hemmung an der hinteren Trochanterkante, die ruckartig überwunden wird.

Eine konservative Behandlung mit bloßer Ruhigstellung dürfte selten Erfolg haben, die Anheftung der Glutäussehne am Trochanter dagegen in allen schwereren Fällen das gegebene Verfahren darstellen, das in dem mitgeteilten und einem Falle von Bayer einen schönen Erfolg aufzuweisen hatte und zugleich für die entwickelte Entstehungstheorie spricht. **Reich** (Tübingen).

32) **Blanc.** Sindromes pseudocoxalgicos.

(Revista de med. y cirurg. pract. de Madrid 1908. Nr. 1033.)

Im Anschluß an eine Besprechung der Symptomatologie der einzelnen Stadien der Koxitis, insbesondere der Stellungsanomalien des Beines, weist B. auf die Notwendigkeit hin, darauf zu achten, daß ganz gleiche fixierte Stellungen der unteren Extremität bei ganz verschiedenen Erkrankungen zur Beobachtung gelangen und daher bei oberflächlicher Untersuchung zu folgenschweren Fehldiagnosen führen können. Er gibt die genaue Krankengeschichte von zwei hierher gehörigen Fällen. Im ersten handelte es sich um ein Mädchen, welches das direkte Bild einer Koxitis im sog. zweiten Stadium darbot: Unbeweglichkeit des Hüftgelenkes, Bein in starker Adduktion und Innenrotation fixiert, hochgradige Atrophie der Muskulatur, starkes Hinken. Die Kranke wurde, da man aus äußeren Gründen eine hysterische Kontraktur in Betracht gezogen hatte, in Narkose genau untersucht; dabei ergab sich, daß sie einige tiefe Analfissuren, die zum Teil geschwürigen Zerfall zeigten, hatte. Dieselben wurden nach forcierter Dehnung des Anus erfolgreich behandelt, und bald schwanden alle oben mitgeteilten Symptome von seiten der unteren Extremität. Die Muskulatur wurde durch Massage in kurzer Zeit gekräftigt. Im zweiten Falle, der ebenfalls ein Mädchen betraf, und der ähnliche Symptome bot wie der erste, wurde bei der Untersuchung des Rektum ein großer Abszeß entleert, der offenbar vom Wurmfortsatz herrührte, und nach dessen Entleerung gleichfalls Heilung eintrat. Es waren vorher keine anderen Erscheinungen von seiten des Wurmes aufgetreten. **Stein** (Wiesbaden).

33) **C. I. Urechia** (Bukarest). Über einen mit den Bronchien kommunizierenden Fall von Coxo-Tuberkulose.

(Spitalul 1908. Nr. 15.)

Es handelte sich um eine 26jährige Frau, die im Laufe zweier Jahre zuerst an dem einen und dann an dem anderen Hüftgelenk einen kalten Abszeß dargeboten hatte. Dieselben brachen spontan durch, und es entwickelten sich mehrere Fisteln, von denen zwei bis in die Gesäßgegend reichten und etwa 10 cm voneinander entfernt waren. Eines Tages, während mit dem Irrigator Waschungen an diesen Fisteln vorgenommen wurden, trat bei der Kranken ein heftiger Erstickungsanfall auf, und sie spuckte eine große Menge von Flüssigkeit aus. Da sich diese Erscheinung wiederholte, wurden Einspritzungen mit Methylenblaulösung gemacht, und es trat unter ähnlichen Erscheinungen Blauspucken auf. Es konnte also gar kein Zweifel mehr bestehen, daß eine fistulöse Verbindung zwischen dem Abszeß des Hüftgelenkes und den Bronchien bestand. Die röntgenographische Untersuchung ergab auch tatsächlich das Bestehen eines Ganges, der von der Lungenbasis in die Bronchien führte, doch konnte auf diese Weise die weitere Verbindung desselben mit dem tuberkulösen Abszeß der Hüfte nicht sichtbar gemacht werden. **E. Toff** (Braila).

34) **Angel.** Tratamiento de una forma especial de anquilosis viciosa de la cadera.

(Revista de la med. y cirurg. pract. de Madrid 1908. Nr. 1030.

Mitteilung über eine neue Operation bei Ankylose des Hüftgelenkes mit extrem nach innen rotiertem Oberschenkel. 19jähriger Pat., der vor 2 Jahren eine Hüftgelenkentzündung, wahrscheinlich gonorrhoischer Natur, durchgemacht hat.

Digitized by Google

Schmerzen sind nicht mehr vorhanden. Das rechte Hüftgelenk ist vollkommen ankylotisch, das Bein steht in starker Adduktion und sehr starker Innenrotation. Die Operation bestand in der subtrochanteren Osteotomie des Femur nach vorausgegangener Tenotomie am oberen Ende des Tensor fasciae latae und des Sartorius. Der Erfolg war ein ausgezeichneter. **Stein** (Wiesbaden).

35) **D. N. Manolescu** (Bukarest). Über einen Fall von Echinokokkencyste der Sakrolumbalmuskulatur.

(Spitalul 1908. Nr. 14.)

Die betreffende 25jährige Frau war seit etwa 1 Jahre krank, während welcher Zeit sich in der Sakrolumbalgegend eine etwa kindskopfgroße, schmerzlose Geschwulst entwickelt hatte. Die Diagnose wurde auf Echinokokkencyste gestellt und war hierfür außer den lokalen Erscheinungen auch der Blutbefund charakteristisch, indem 25,4% eosinophile Polynukleare gefunden wurden. Interessant ist, daß einerseits gleich nach der Exstirpation des Tumors die Zahl der Eosinophilen auf 12% gesunken war, sich aber einige Tage später wieder auf 13,15% erhob, was nach Chauffard und Boidin auf eine noch vorhandene, wenn auch versteckte Hydatidencyste hindeuten würde, die aber trotz genauester Untersuchung nicht gefunden werden konnte.

Der Fall ist durch den ziemlich seltenen Sitz der Cyste in der Sakrolumbalmuskulatur bemerkenswert. **E. Toff** (Braila).

36) **Bettmann** (Leipzig). Über eine Schraubvorrichtung zur Heilung des Kniescheibenbruches.

(Münchener med. Wochenschrift 1908. Nr. 36.)

B. erkennt durchaus an, daß die — besser mit Seide oder Catgut als mit Silberdraht ausgeführte — Naht für viele Fälle von Kniescheibenbruch recht befriedigende Resultate gibt. In anderen aber stößt sie auf große Schwierigkeiten, besonders wenn die Bruchstücke durch Schrumpfung des Quadriceps schon stärker auseinander gewichen sind oder hierzu das Bestreben haben, die Naht infolgedessen, vorausgesetzt, daß die Bruchstücke zur Berührung gebracht werden, einen relativ starken Zug auszuhalten hat. In zwei veralteten Fällen von Kniescheibenbruch mit starker Diastase hat B. deshalb an Stelle der Naht eine Vorrichtung angewandt, mit deren Hilfe eine feste Vereinigung der Fragmente in unverrückbarer Stellung erreicht werden konnte. Sie besteht aus zwei Querstäben, d. h. zwei langen Bohransätzen, von denen der eine durch das obere, der andere durch das untere Bruchstück mittels eines Drillbohrers oder durch das Lig. patellae sup. und inf. derart hindurchgebohrt wird, daß sie parallel zueinander zu stehen kommen und mit ihren beiden Enden zu beiden Seiten des Gelenkes durch die Haut hervorragen. Jeder der beiden Stäbe hat nach den Enden zu je ein mit einem Schraubengang versehenes Loch. Stellt man die beiden Öffnungen senkrecht zueinander, so läßt sich jederseits durch sie eine Flügelschraube hindurchführen, die zur Näherung der Stäbe angezogen wird. Dies geschieht dadurch, daß sich zwischen dem Flügel der Schraube und dem Stabe mit einfachen Löchern eine über die Schraube übergezogene, kleine, lose Hülse befindet, die sich beim Anziehen der Schraube gegen den Stab und den Flügel stemmt. Auf diese Weise gelingt es, die vorher beweglich gemachten und angefrischten Bruchstücke so fest gegeneinander zu verschrauben, daß sie direkt ineinander eingepreßt werden und zu fester knöcherner Verwachsung gelangen. Nach 14 Tagen ist diese so weit vorgeschritten, daß man den Apparat entfernen kann, während schon vorher der Pat. mit diesem und einem Verband umherzugehen imstande war. Die Vorrichtung, die von A. Schütze in Leipzig, Windmühlenstraße 30, zum Preise von 12 ℳ angefertigt ist, ist auch für die Behandlung anderer Pseudarthrosen, wie frischer Extremitätenbrüche verwendbar. **Kramer** (Glogau).

Digitized by Google

37) **Pech.** Du traitement des épanchements traumatiques du genou par la ponction, la mobilisation immédiate et la progression des résistances.

(Arch. de méd. et de pharm. militaires 1908. September.)

Bei allen Verletzungen des Kniegelenkes ist die Hauptsache, zu verhüten, daß eine Atrophie des M. quadriceps eintritt, die durch die Immobilisation des Beines und die Kompression des Kniegelenkes bedingt wird. P. verfährt daher folgendermaßen. Er punktiert grundsätzlich alle traumatischen Ergüsse, wenn sie nicht sehr klein sind; schon 24 Stunden nach der Punktion läßt er Streckübungen des Beines im Liegen machen, indem er den Unterschenkel vermittels einer über eine Rolle gehenden Schnur mit Gewicht belastet und diese Gewichte heben läßt. Diese Übungen werden dreimal täglich 10 Minuten ausgeführt und zunächst mit 1 kg begonnen und bis zu 30 kg gesteigert. Man muß sich dabei nach der Muskulatur des Individuums richten; schwächere Personen müssen mit entsprechend leichteren Gewichten üben. Vor Ablauf von 20 Tagen läßt Verf. die Kranken nicht aufstehen; dann sollen diese jedoch langsame Gehbewegungen gleich ohne Stock machen. Das Bein muß dabei kräftig und langsam aufgesetzt werden, damit die Muskulatur weiter gekräftigt wird. Drei auf diese Weise mit gutem Erfolg behandelte Fälle werden näher beschrieben. Schädliche Folgen sind durch diese frühzeitigen Bewegungen niemals beobachtet, tritt wirklich ein kleiner Erguß nachträglich auf, so verschwindet er mit der zunehmenden Kräftigung der Quadricepsmuskulatur. **Herhold** (Brandenburg).

38) **Hashimoto und Saito.** Erzielung tragfähiger Amputationsstümpfe durch Nachbehandlung nach H. Hirsch im japanisch-russischen Kriege 1904/05.

(v. Langenbeck's Archiv Bd. LXXXVI. Hft. 3.)

Die Verff. konstatieren, daß es im Krieg oft genug notwendig ist, schon auf dem Schlachtfeld Amputationen vorzunehmen. Die osteoplastischen Methoden, z. B. nach Bier, können dort aber nicht in Betracht kommen, weil sie, als zu kompliziert, zuviel Zeit erfordern. Die rationelle Methode für die Schlachtfeldamputation ist der Zirkelschnitt. Um brauchbare Stümpfe zu erzielen, haben Verff. das Verfahren von H. Hirsch angewendet, das bekanntermaßen in Massage und Tretübungen besteht, und waren bei ihren sehr zahlreichen Fällen außerordentlich zufrieden damit. In 5—6 Monaten wurde damit durchschnittlich ein tragfähiger Amputationsstumpf erzielt. **E. Siegel** (Frankfurt a. M.).

39) **Berger.** Epithéliome du talon développé autour d'un séquestre résultant d'une ostéomyelite ancienne du calcanéum. Opération de Wladimiroff-Mikulicz.

(Revue de chir. XXVIII. année. Nr. 6.)

Der Krebs hatte sich bei einem 42jährigen Eisenbahnbeamten von der epithelialen Auskleidung der seit dem 19. Lebensjahre bestehenden fistulösen Totenlade aus entwickelt und bildete an der Fersenhaut eine blumenkohlähnliche Geschwulst. Die Operation wurde mit den typischen Sägeschnitten ausgeführt, nachdem B. sich 2 Tage vorher durch Exstirpation der Geschwulst und des größten Teiles des Fersenbeines davon überzeugt hatte, daß sie sich ganz im Gesunden vornehmen ließ.

Den Abänderungen der ursprünglichen Wladimiroff-Mikulicz'schen Methode, welche die Herstellung eines Sohlenfußes bezwecken (Verf. bezieht sich auf Goldammer, s. ds. Zentralbl. ds. J. p. 286), macht B. zum Vorwurf, daß sie sich des Hauptvorzuges des ursprünglichen Verfahrens, ein unverkürztes Glied zu liefern, begäben. **Gutzeit** (Neidenburg).

Digitized by Google

40) **Roith.** Luxatio pedis sub talo nach hinten und außen mit Subluxation des Cuboids.

(Beiträge zur klin. Chirurgie Bd. LVIII. p. 394.)

Verf. beschreibt eine etwas atypische Luxatio pedis sub talo bei einem Manne, dem von hinten außen her eine schwere Steinplatte gegen den Unterschenkel gefallen war. Nach den drei im Text wiedergegebenen Röntgenogrammen ist der ganze Fuß unter dem Talus weg nach hinten und etwas nach außen verschoben; das Caput tali ruht auf dem Naviculare; gleichzeitig ist das Cuboid plantarwärts gegen den Calcaneus und dieser etwas nach hinten gegen die untere Gelenkfläche des Talus verschoben und der äußere Knöchel gebrochen.

In Narkose gelang die unblutige Reposition der 14 Tage alten Verrenkung mit dem Erfolge, daß Pat. nach 14 Tagen ohne Schmerzen auftreten konnte.

Die Subluxation des Cuboids weist darauf hin, daß derselbe Mechanismus, der zur Luxatio pedis sub talo führt, unter Umständen auch eine Verrenkung im Chopart'schen Gelenk bewirken kann. **Reich** (Tübingen).

41) **A. Nast-Kolb.** Über indirekte Mittelfußbrüche. (Aus der chirurgischen Abteilung des städt. Katharinenhospitals. Prof. Steinthal.)

(Münchener med. Wochenschrift 1908. Nr. 35.)

Daß die bei Soldaten so häufig chronische Fußgeschwulst als Folge der Fraktur eines Mittelfußknochens auch im Zivilleben vorkommt, beweisen zwei hintereinander vom Verf. bei zwei jugendlichen Dienstmädchen beobachtete Fälle von indirektem Mittelfußbruch, dem ein nennenswertes Trauma nicht vorausgegangen war. Die bestehenden Schmerzen und teigige Schwellung des Fußrückens, der an der Stelle des 2., bzw. 3. Metatarsus stark druckempfindlich war, veranlaßten eine Röntgenaufnahme, die die Diagnose einer Fraktur bestätigte.

Verf. nimmt an, daß diese indirekten Mittelfußbrüche auch im Zivilleben bei jugendlichen Individuen nicht selten seien. **Kramer** (Glogau).

42) **J. M. van Dam.** Hamerteenen.

(Nederl. Tijdschrift v. Geneeskunde 1908. Nr. 18.)

Verf. berichtet über die Resultate, die in der Lanz'schen Klinik bei der Behandlung der Hammerzehen erreicht worden sind.

Die besten Methoden sind: die Resektion im ersten interphalangealen Gelenk oder Exartikulation der Endphalangen. Die Resektion gibt bessere kosmetische Resultate. Die Beweglichkeit der operierten Zehen ist bei der Resektion etwas besser, doch ist sie auch hier sehr gering. **E. H. van Lier** (Amsterdam).

43) **J. Fränkel.** Die Technik der Gehgipsverbände. (Aus der Kgl. chirurgischen Universitätsklinik in Berlin. Prof. Bier.)

(Münchener med. Wochenschrift 1908. Nr. 33.)

Um sich vom Bandagisten möglichst unabhängig zu machen und mit billigen und einfachen Verbänden zum Ziele zu kommen, hat F. es sich angelegen sein lassen, die Technik der Gehgipsverbände zu vereinfachen. Bei Knöchelbrüchen ohne Verschiebung der Bruchstücke wird der Fuß und das Fußgelenk nicht in den mit einem Gehbügel versehenen Gipsverband hineingenommen, sondern durch zwei kreuzförmig angeordnete Gummizüge, die vom Vorfuß zum oberen Teile des Verbandes laufen, in frei schwebender Stellung fixiert; der Verletzte kann mit solchem absolut entlastendem Verbande, der Versteifungen des Fußgelenkes verhindert, gut gehen. Auch in anderen Fällen, z. B. bei redressierten Plattfüßen, nach Sehnenplastiken usw., ist ein Gehbügelgipsverband sehr vorteilhaft. Um ihn abnehmbar zu machen, versah F. den Lorenz'schen Tretbügel mit einem Haspenscharniergelenk, das ein Auf- und Abklappen des mit dem Gelenk versehenen Schienenteiles gestattet (über die genauere Technik dieses Verbandes s. die Arbeit). Auch für die Fußgelenktuberkulosen verwendet F. solche abnehmbare Gehverbände. Da in

Digitized by Google

der Bier'schen Klinik bei der Behandlung der Gelenktuberkulose auf die Feststellung des kranken Gelenkes verzichtet wird, wird bei Fungus pedis der Fuß frei gelassen; der Verband beginnt erst oberhalb der Knöchel. Ebenso bleibt bei Kniegelenkstuberkulose das Knie frei; dementsprechend sind die Schenkel des Gehbügels für diesen erst oberhalb des Kniegelenkes angelegten Verband nach oben verlängert. **Kramer** (Glogau).

44) **Kaufmann.** Die neue Offiziersgamasche als Universalschiene.

(Deutsche militärärztl. Zeitschrift 1908. Hft. 16.)

K. weist darauf hin, daß sich die neue als Ersatz des langen Stiefels bei der Infanterie eingeführte Offiziersgamasche (aus gelbem steifen Leder) zum Schienen von Arm- und Beinbrüchen verwenden lassen werde. Wie die Gamasche an den gebrochenen Extremitäten angelegt wird, ist durch verschiedene Photographien dargestellt. **Herhold** (Brandenburg).

45) **E. Martin.** Zirkuläre Arteriennaht beim Menschen.

(Med. Klinik 1908. p. 1455.)

Offene Verrenkung des Vorderarmes nach hinten und außen mit Zerreißung der gesamten Weichteile an der vorderen und medialen Seite der Ellbogenbeuge einschließlich der V. und A. brachialis und der sämtlichen ulnaren Kollateralen der letzteren. Nach Abschneidung von 3 cm der zerfetzten Schlagader Anlegung dreier Haltefäden nach Carrel-Stich, fortlaufende Naht mit feinster gerader Darmnadel und feinster Darmseide durch alle Schichten der Gefäßwand. Primäre Wundheilung ohne wesentliche Kreislaufstörung im Unterarme. Pulskurven von der A. radialis des operierten und des gesunden Armes, die für die Wiederherstellung des Zuflusses von der Nahtstelle her sprechen.

Georg Schmidt (Berlin).

46) **Ortiz de la Torre.** Sutura de la arteria iliaca externa.

II. Spanischer Chirurgenkongreß.

(Revista de la med. y cirurg. pract. de Madrid 1908. Nr. 1036.)

Pat., der eine Stichwunde ca. 4 cm oberhalb des Poupart'schen Bandes erhalten hatte, wurde zunächst mit Kompression und Ruhe behandelt. Nach 2 Monaten hatte sich eine mächtige Geschwulst in der linken Bauchseite entwickelt, in deren Bereich laute systolische und diastolische Geräusche hörbar waren. Laparotomie; Kompression der Aorta in der Höhe des Abganges der Renales; Entleerung der die Geschwulst bildenden großen Gerinnsel und ca. eines Liters Blut; Naht der 1 cm langen Arterienwunde mit Catgut in drei Etagen. Normaler Verlauf. Heilung.

Stein (Wiesbaden).

47) **M'Gregor.** Gangrene of the extremities after pneumonia, with notes of two illustrative cases.

(Glasgow med. journ. 1908. August.)

Der erste Fall stammt aus eigener Praxis, der andere aus der des Dr. Knox in Glasgow.

Im ersten Falle handelte es sich um einen 18 Jahre alten Mann, der bis vor 4 Monaten stets gesund gewesen war. 1 Woche nach dem Beginn einer krupösen Pneumonie begann die Gangrän an den Fingern der rechten Hand ohne jegliche Schmerzempfindung. An der A. brachialis selbst konnte stets der Puls gefühlt werden, nicht aber unterhalb der Teilungsstelle. 3—4 Wochen lang war der Arm wie gelähmt, erholte sich aber nachher wieder. Die gangränösen Fingerpartien (vgl. drei beigegebene Skizzen) wurden abgetragen und Heilung erzielt. Da Pat. im übrigen, abgesehen von seiner Pneumonie, gar keine Krankheitssymptome auf-

Digitized by Google

wies, besonders auch nicht von seiten des Herzens, ist mit größter Wahrscheinlichkeit anzunehmen, daß es sich bei ihm um eine autochthone Thrombose der A. brachialis an der Teilungsstelle gehandelt hat. Bei der Operation — 4 Monate nach Beginn der Gangrän — brauchte kein einziges Gefäß unterbunden zu werden.

Der zweite Fall betrifft ein 4 Jahre altes Mädchen; 4 Wochen nach Beginn einer Bronchopneumonie kam es zu Gangrän von den Zehen bis zur Hälfte des Unterschenkels. Durch Amputation wurde sie geheilt, hat ebenfalls keinerlei andere Krankheitserscheinungen innerer Organe sonst gezeigt und hat sich später sehr gut entwickelt. **W. v. Brunn** (Rostock).

Erwiderung

auf die Bemerkung des Herrn Geh. San.-Rat Dr. Haspe zu dem von mir in Nr. 15 d. Bl. veröffentlichten Beitrag zur Behandlung veralteter Pronationsluxationen des Fußes.

In Nr. 38 beanstandet Herr Geh. San.-Rat Dr. Haspe diese Bezeichnung, weil die beschriebene Verletzung nicht im Pronations-, sondern im Talorcruralgelenk vorgekommen wäre.

Da es den Anschein erwecken muß, als hätte ich aus Unkenntnis einen falschen Namen gebraucht, so möchte ich nur bemerken, daß die von mir gewählte Bezeichnung doch wohl die allgemein gültige sein muß; wenigstens habe ich in der darauf bezüglichen Literatur und ebenso in dem Handbuch der praktischen Chirurgie von v. Bergmann, v. Bruns und v. Mikulicz keine andere als diese gefunden. Willkürliche Änderungen eines Einzelnen dürften aber eher wieder zur früheren Verwirrung als zur Klärung auf dem Gebiete dieser Verletzungen führen.

Da ich verreist war, konnte ich diese Erwiderung erst jetzt einsenden.

Schweidnitz 10. November 1908.

Dr. ***A. Hoffmann.***

Die Originalmitteilung des Dr. J. Gobiet, in Nr. 40 dieses Zentralblattes erschienen, über »Fixation der Wanderniere und Wanderleber mit Magnesiumplatten«, veranlaßt mich, zwei Arbeiten zu erwähnen, die ich unter den Titeln »L'assorbimento del magnesio nel parenchima renale — Riforma med. 1904« und »I sostegni di magnesio nella legatura intraepatica mediata — Clinica chirurgica 1905, ref. im Zentralblatt für Chirurgie 1905 p. 1056« veröffentlicht habe.

Die Resultate mehrerer Thierexperimente über die Resorption des Magnesium in der Niere und über die Anwendung von Magnesiumplatten für Leberblutstillung habe ich veröffentlicht und habe auch Stützen (Platten, Walzen usw.) für Wanderleber empfohlen. Ferner dürfte nach meinen experimentellen Untersuchungen das Magnesium dem von Gobiet durch die ganze Niere durchgeführten Silberdraht mit Vorteilen zu substituieren sein. Es freut mich daher, daß Gobiet durch klinische Erfahrung meine Ansicht stützt und Magnesiumanwendung für die Nieren- und Leberchirurgie empfiehlt.

Prof. Dr. ***Aldo Cernezzi,***
Cittiglio (Italien).

Originalmitteilungen, Monographien und Sonderdrucke wolle man an *Prof. E. Richter* in Breslau (Kaiser Wilhelmstraße 115), oder an die Verlagshandlung *Johann Ambrosius Barth* in Leipzig einsenden.

Für die Redaktion verantwortlich: Geh. Med.-Rat Prof. Dr. E. Richter in Breslau.
Druck von Breitkopf & Härtel in Leipzig.

Digitized by Google

Zentralblatt für Chirurgie

herausgegeben von

K. GARRÈ, in Bonn, F. KÖNIG, in Berlin, E. RICHTER, in Breslau.

35. Jahrgang.

VERLAG von JOHANN AMBROSIUS BARTH in LEIPZIG.

Nr. 49. Sonnabend, den 5. Dezember 1908.

Inhalt.

G. Bolognesi, Über Änderungen im Blutserum infolge von Operationen. (Originalmitteilung.)

1) Van Kaathoven, 2) Bolognesi und Zancani, 3) Camus, Zur Narkosenfrage. — 4) Leale, Verbrennung bei Kindern. — 5) Civatte, Heiratsgestattung Syphilitischer. — 6) Dreysel, Estonpräparate. — 7) Reich, Erysipeloid. — 8) Herxheimer, Ekzembehandlung. — 9) Peters, Gesichts- und Schädelasymmetrie. — 10) Sicard, Trigeminusneuralgie. — 11) Wahl, Skoliosenbehandlung. — 12) Poirier und Piqué, Die Regio hyothyreoepiglottica. — 13) Fabre und Thévenot, Kropf der Neugeborenen. — 14) McLennan, Funktion der Thymus. — 15) Polito, Pleuritisbehandlung. — 16) d'Este, Chirurgie des Herzens und Herzbeutels. — 17) Parlavecchio, Perikardiektomie. — 18) Heile, Brustkrebs.

19) Naturforscherversammlung: a. Reerink, Cavaunterbindung. — b. Graff, Nierenblutungen. — c. Krönlein, Nierengeschwülste. — d. Wollenberg, e. Preiser, f. Müller, Arthritis deformans. — g. Marwedel, Oberarmlähmung. — h. Mayer, Kinderlähmung. — i. Zur Verth, Schnappende Hüfte. — k. Bade, Angeborene Hüftverrenkung. — l. Finsterer, Angeborene Knieschеibenverrenkung. — m. Finsterer, Bruch des Mondbeins. — n. Kuhn, Extensionsapparat. — o. Strauss Wasserstrahlluftpumpe für Saugbehandlung. — p. Strauss, Dosimeter für Röntgentherapie.

20) Ziegner, 21) Mindlin, Zur Narkosenfrage. — 22) Burgsdorf, 23) Carle, Übertragung von Syphilis hereditaria. — 24) Hamel, Zur Syphilisbehandlung. — 25) Finkelstein, Arachnoidis adhaesiva cerebralis. — 26) Groves, Exzision des Ganglion Gasseri. — 27) Redard, Gesichtsangiome. — 28) Allen, 29) Forster, 30) Traver, Rückenmarksverletzungen. — 31) Wittek, Atlanto-Epistrophealverrenkung. — 32) Burk, Bruch eines Wirbelgelenkfortsatzes. — 33) Preiser, Spondylitis cervicalis deformans. — 34) Lovett, Kinderlähmung. — 35) Chevassu, Branchialfisteln. — 36) Brauser, Gummöse Halslymphome. — 37) Fein, Abtragung der Rachenmandel. — 38) Martino, Mandelblutung. — 39) Albrecht, Rachendivertikel. — 40) McLellan und Dunn, Zottencyste der Schilddrüse. — 41) u. 42) Capelle, Basedowthymus. — 43) Dunhill, Basedow. — 44) Branham, Tetanie nach Thyreoidektomie. — 45) Smoler, Halsverletzung. — 46) Seelig, Speiseröhrenstenose. — 47) Blauel, Fremdkörper in der Speiseröhre. — 48) Patel, Durchtrennung des Zungenbeinschildknorpelbandes. — 48) Meyer, Leukämische Kehlkopfveränderungen. — 50) Llorente, Intubation. — 51) Sargnon u. Barlatier, Laryngostomie. — 52) Hutter, Kehlkopfmißbildung. — 53) Harms, 54) Koschier, Kehlkopfstenosen. — 55) White, 56) Hirsch, Hämangiom des Kehlkopfs. — 57) Krieg, Luftröhrengeschwülste. — 58) Grünberg, Jodkali bei Tuberkulose der oberen Luftwege. — 59) Vidakovich, 60) Dick, Pleuraempyeme. — 61) Stuckey, Lungenwunde. — 62) Baron, Lungenabszesse. — 63) Gurewitsch, Herzbeutelverwundung. — 64) Ortiz de la Torre, Fremdkörperextraktion aus dem Herzen.

Aus der chirurgischen Klinik der Kgl. Universität zu Modena.
Direktor: Prof. V. Remedi.

Über Änderungen im Blutserum infolge von Operationen.

Von

Dr. Giuseppe Bolognesi,
Assistent.

Seit einiger Zeit wurden in der chirurgischen Klinik in Modena Blutuntersuchungen über die Modifikationen angestellt, welche das

Digitized by Google

Blut infolge von Operationen[1] erleidet. Da ich nun im vorigen Jahre in Versuchen, die an Tieren angestellt wurden, eine Veränderung der Proteinsubstanz des Blutserums bei Infektionen mit Pyogenes communis[2] festgestellt habe, hielt ich es für interessant, nachzuforschen, ob auch eine einfache, mit peinlicher Sorgfalt aseptisch ausgeführte Operation, die also ohne Einwirkung von Mikroben und Anwendung von Narkose stattfand, imstande wäre, eine nennenswerte Änderung in der Blutmischung herbeizuführen.

Die Ergebnisse der zu diesem Zweck unternommenen Versuche haben alle mit der größten Bestimmtheit bewiesen, daß unsere Vermutung begründet war.

Wenn wir Kaninchen in mannigfaltiger Weise operierten (Nephrotomie, Nephrektomie, Hepatotomie, Splenektomie, Laparotomie mit Einsenkung von Lappen in die Peritonealhöhle, die aus der Bauchwand erhalten wurden und mit ihr verbunden waren, Verpflanzung von Organen usw.) und das Blutserum[3] des Tieres in verschiedenen Zeitabständen von der Operation (3—8 Tage) mit 1,2‰iger Salizylsäurelösung in der Proportion von 10 : 50 behandelten[4] und jedesmal dieses Blutserum mit anderem unter gleichen Umständen von einem normalen Kaninchen (von gleichem Gewicht und auf identische Weise aufgezogen) entnommenen kontrollierten, so erhielten wir immer eine größere Menge von einem Niederschlage (Globulinen?), welcher sich mit diesem Reagens bildete. Solche Zunahme war weniger bemerkbar in den Untersuchungen, die in größerem Abstande von der Operation ausgeführt wurden, und unter den Beobachtungen, die in gleichen Zeitperioden gemacht wurden, war sie größer in den wenigen Fällen, in welchen die Heilung der Operationswunde per secundam erfolgte[5].

Ich brauche die Wichtigkeit des Befundes nicht hervorzuheben. Ich will nur daran erinnern, daß die nach der Chloroformnarkose[6]

---

[1] Bolognesi e Zancani, L'indice opsonico nella cloronarcosi. Clinica chirurgica 1908.

[2] Bolognesi, Chemische Veränderungen des Blutserums bei Infektionen mit Pyogenes communis. Biochemische Zeitschrift 1907. Bd. VI. p. 149—157. (Ich mache dabei darauf aufmerksam, daß auf p. 152 anstatt 1 : 2000 1,2‰ zu setzen ist.)
Bolognesi, Modificazioni chimiche del siero di sangue nelle infezioni da comuni piogeni. Clinica med. 1907.

[3] Ich entnahm das Blut aus der Carotis, sonderte mittels Zentrifuge das Serum ab und schritt sofort zu seiner chemischen Untersuchung.

[4] Ich bestimmte den Grad und die Proportionen der Salizyllösung in den Studien des vergangenen Jahres über die chemischen Veränderungen des Blutserums in den Infektionen mit gewöhnlichen Eitermikroben.

[5] Es ist bekannt, daß der Verlauf einer Operationswunde beim Kaninchen trotz der größten Vorsicht hinsichtlich der Asepsis während der Operation dennoch anormal sein kann, da man hierbei nicht in absoluter Weise alle Regeln beobachten kann, die nach der Operation nötig sein würden; man hat alsdann eine leichte, meistens auf das subkutane Bindegewebe beschränkte Eiterbildung, d. h. eine Heilung per secundam, oder nach der neueren und richtigeren Benennung von G. Meyer, einen mykotischen Verlauf der Operationswunde.

[6] Siehe Bolognesi und Zancani in oben zitierter Schrift.

Digitized by Google

beobachtete Erhöhung des Index opsonicus des Blutes (welcher, wie bekannt, uns gleichzeitig einen Verteidigungsgrad des Organismus gegen die Mikroben darstellt, insofern er die Phagocytose der Leukocyten befördert) nach einer einfachen Operation (aseptische Ausführung ohne Narkose) fehlt, wo gerade die gegenwärtigen Ergebnisse eine Zunahme in den durch Salizylsäure ausfällbaren Substanzen aufweist. Ferner muß auch die Tatsache hervorgehoben werden, daß in den Fällen, in welchen nach der Operation Mikroben auftreten und in welchen im Menschen[7] auch nach der Chloroformnarkose die Erhöhung des Index opsonicus fehlen würde, besagter Niederschlag stets reichlicher war.

Fernere Forschungen können festsetzen, ob auch im Menschen die beschriebenen Erscheinungen stets vorkommen, und werden imstande sein, die wahre Natur des besagten Niederschlages zu bestimmen.

---

1) **Van Kaathoven.** Twenty-five hundred cases of gas-ether anaesthesia without complication.

(Annals of surgery 1908. September.)

Verf. sieht auf 2500 unter ihm ausgeführte Äthernarkosen zurück, bei denen niemals irgendeine Komplikation oder üble Folge auftrat. Er ist ein Gegner davon, daß man so tief narkotisiert, bis alle Reflexe aufgehoben sind. Nach ihm genügt es zu einer chirurgischen Narkose, wenn Pat. bewußtlos und Muskelerschlaffung eingetreten ist. Um den Pat. in diesem Stadium zu erhalten und das tiefe cyanotische Stadium mit erweiterten Pupillen und beschleunigtem Puls zu vermeiden, muß der Narkotiseur seine ganze Aufmerksamkeit anwenden. Die besten Resultate hat Verf. gesehen, wenn er vor dem Äther Nitrous oxyd (Stickoxydul, Lustgas) bis zum ersten Eintritt der Bewußtlosigkeit (8 Minuten) und darauf die offene Tropfmethode mit Äther anwandte.

Statt des Nitrous oxyd kann man auch Morphium und Atropin subkutan vor der Verwendung des Äthers geben. Das Atropin beschränkt die Schleimsekretion. Bei Potatoren wird vorher außerdem noch Nase und Schlund mit 2%iger Eukainlösung besprüht. Bei der Anwendung von Äther nach der eben beschriebenen Methode bleibt das lästige Erbrechen aus. (Die Vorzüge der Skopolamin-Morphiuminjektion mit nachfolgender Äthertropfnarkose scheinen dem Verf. nicht bekannt zu sein. Ref.) **Herhold** (Brandenburg).

---

2) **Bolognesi** e **Zancani.** L'indice opsonico nella cloronarcosi.

(Clinica chirurgica 1908. Nr. 9.)

Verff. untersuchten bei 19 Individuen mit verschiedenen chirurgischen Leiden die Änderungen des opsonischen Index unter dem

[7] Bolognesi und Zancani, ibid.

Digitized by Google

Einfluß der Chloroformnarkose: letztere führt zu einer unmittelbaren, nur vorübergehenden Erhöhung des Index: nach einem ohne Narkose vorgenommenen operativen Eingriff bleibt der Index entweder unverändert oder wird kleiner; in Fällen gestörter (mykotischer) Wundheilung scheint der opsonische Index nicht zuzunehmen; seine Variationen stehen meist in keinem Verhältnis zur Menge der Leukocyten.

K. Henschen (Tübingen).

---

3) **L. Camus.** Dans les anesthésies de courte durée doit-on employer la chlorure d'éthyle mélangé à l'oxygène?

(Presse méd. 1908. Nr. 28.)

Auf Grund von Tierversuchen kommt C. zu dem Ergebnis, daß es keinen Vorteil bietet, das reine Chloräthyl durch Mischung mit Luft oder Sauerstoff zu ersetzen. Reines Chloräthyl ist nicht nur einfacher und leichter zu verabfolgen, sondern die Narkose wird auch ruhiger. Asphyxie ist bei einiger Aufmerksamkeit nicht zu fürchten; Mischungen mit Luft geben auch keine Gewähr dagegen, sondern es treten Atmungsstörungen sogar leichter dadurch auf.

Fehre (Freiberg).

---

4) **M. Leale.** Some considerations in the management of burns and scalds in infants and children.

(New York med. record 1908. Mai 9.)

L. erwähnt, daß $^3/_4$ aller Fälle von Verbrennungen bei Kindern vorkommen, bei denen die Prognose relativ schlecht sei, schon weil viel leichter Chok sich einstellt, der nach seiner Ansicht die Hälfte aller Todesfälle bedingt, aber gewöhnlich nicht vor 48 Stunden nach dem Unfall in Erscheinung tritt. Einer verständigen Therapie eröffnet sich daher noch immer ein reiches Feld. Die Anwendung permanenter Irrigationen des Dickdarmes mit heißer normaler Salzlösung, die Verordnung von Tinct. opii benzoica, gegen Erbrechen kleine Dosen Atropin mit Opium und einer sorgfältige Beachtung aller sonstigen hygienischen Maßnahmen, ferner ein warmes, ruhiges, gut ventiliertes Krankenzimmer sind von größter Wichtigkeit. Neben absoluter Asepsis der Verbandstoffe wird als bestes Wundreinigungsmittel Wasserstoffsuperoxydwasser in warmer, 10—15 volumenprozentiger Lösung und darauf Kochsalzlösung oder 3%ige Borsäurelösung zur Irrigation der ganzen Wundfläche empfohlen.

Zum Verbande steriles Zinköl. Ist der Papillarkörper mit betroffen, Streifen von Gummipapier oder Silberfolie darunter, prinzipiell also ein nicht adhärentes und nicht reizendes Material bei häufigem Verbandwechsel.

Die Empfehlung eines häufigen Verbandwechsels wird als direktes Axiom jedenfalls nicht allgemeine Anerkennung finden.

Loewenhardt (Breslau).

Digitized by Google

5) **Civatte.** A quelles conditions peut-on autoriser le mariage des syphilitiques?

(Ann. de dermat. et de syph. 1907. p. 734.)

Verf. hat obige Frage an eine Reihe bekannter Syphilidologen gerichtet und veröffentlicht deren Antworten. Mit Ausnahme von Mibelli und teilweise auch Pospelow gestatten alle die Heirat, wenn genügend Zeit nach der Infektion verstrichen und lange und energisch genug behandelt ist. Über den Wert und die Wirksamkeit der Quecksilberkuren herrscht bei keinem ein Zweifel. Auf Jodbehandlung wird wenig oder kein Wert gelegt. Mit Ausnahme von Watraszewski verlangen alle noch vor der Heirat eine Behandlung.

Klingmüller (Kiel).

---

6) **Dreysel.** Die Estonpräparate und ihre therapeutische Verwendbarkeit bei Haut- und Geschlechtskrankheiten.

(Fortschritte der Medizin 1908. Nr. 11.)

Eston enthält essigsaure Tonerde in fester Form, ist ein weißes, sehr feines und trockenes Pulver, völlig ungiftig, in Wasser nahezu unlöslich, löslich in alkalischen Flüssigkeiten; daher erklärt sich auch seine gute Wirkung bei Zusammentritt mit Blut, Eiter usw. Weitere gleichwertige Präparate sind das stärker wirkende Formeston, und das milder wirkende Subeston.

Die Anwendungsweise geschieht in Pulver-, Salben- und Pflasterform bei Ekzemen der verschiedensten Art, Dermatitiden, Urticaria, Herpes zoster, Hyperidrosis, Balanitis, Beingeschwüren, eiternden und frischen Schnitten und Quetschwunden. **Kronacher** (München).

---

7) **M. Reich.** Über das Erysipeloid. (Aus der I. chirurg. Abteilung des Wiener allgemeinen Krankenhauses.)

(Wiener klin. Wochenschrift 1908. Nr. 11.)

Das Erysipeloid ist zu wenig beachtet, dabei häufiger, als man denkt. Es ist auf unblutigem Wege — Heißluft und Burow — leicht zu heilen. Charakteristisch ist die Anamnese: meist handelt es sich um kleine Verletzungen bei Leuten, die mit Fleisch oder Wild zu tun haben; doch kommt es auch nach anderen Verletzungen vor, so daß Verf. die Frage offen läßt, ob die Ätiologie eine bakterielle oder chemische (Ptomaine?) ist. Am wichtigsten für die Diagnose sind ferner: exquisit starkes Brennen und Jucken und bläulichrote Färbung und Schwellung der Haut. Fieber ist selten. Literatur.

Renner (Breslau).

---

8) **Herxheimer.** Über die Behandlung der Ekzeme mit neuen Teerpräparaten.

(Berliner klin. Wochenschrift 1908. Nr. 3.)

Karboterpin, eine Lösung von Steinkohlenteer in Terpinol, bewährte sich besonders bei Psoriasis; doch war die Wirkung langsam.

Digitized by Google

Es wurde, wie bei Eczema chronicum, konzentriert zweimal täglich aufgepinselt und zeigte auch eine Juckreiz lindernde Wirkung.

Ein das Jucken sehr gut beeinflussendes Teerpräparat ist das Succinol; geeignet für Eczema chron., Pruritus und Psoriasis. Das Mittel entstammt dem Bernstein. Karbeneol, eine Lösung von Steinkohlenteer in Tetrachlorkohlenstoff, erwies sich von nachhaltiger, wenn auch langsam eintretender Wirkung bei Psoriasis. Da Karbeneol von allen Teerpräparaten die geringste Zahl von Irritationen auf der Haut hervorruft, erscheint es besonders geeignet für die Ekzembehandlung. Nachteile des Präparates sind: Schwarzfärbung der Haut, Beschmutzung der Wäsche, langsames Eintrocknen. **Langemak** (Erfurt).

---

9) **A. Peters** (Rostock). Über Gesichts- und Schädelasymmetrien und ihr Verhältnis zum Caput obstipum.

(Münchener med. Wochenschrift 1908. Nr. 34.)

Die gar nicht seltene Asymmetrie des Gesichts und Schädels (Schädelskoliose), die sich in Tieferstehen der einen Orbita, des gleichseitigen Ohres und Nasenflügels, in leichtem Abweichen der Kinnspitze in seitlicher Richtung usw. kundtut, findet sich bei gleichzeitig bestehendem Caput obstipum am stärksten entwickelt (sekundäre Schädelskoliose). P. berichtet über einige Fälle von erblichem Auftreten solcher Asymmetrie, die hier auf eine fehlerhafte Anlage im Keimplasma zurückzuführen sein dürfte, und wirft die Frage auf, ob die Einwirkung des Caput obstipum auf die Entstehung der Schädelskoliose für alle Fälle bewiesen sei. Er erinnert dabei an das Vorkommen einer angeborenen Aplasie des Kopfnickers, die auf fehlerhafter Keimanlage beruhe, und weist hin auf die einfach ererbte angeborene Ptosis (kongenitale Augenmuskelaplasie), auf das Bestehen eines Caput obstipum bei der einen der mit deutlicher Gesichtsasymmetrie behafteten fünf Schwestern seines einen Falles und auf das gleichzeitige Vorkommen anderer verwertbarer Mißbildungen bei Caput obstipum. In Anbetracht dessen bezweifelt er für einen Teil der Fälle die ursächliche Bedeutung des letzteren für die Schädelskoliose. **Kramer** (Glogau).

---

10) **Sicard.** Traitement de la névralgie faciale par l'alcoolisation locale.

(Presse méd. 1908. Nr. 37.)

S. unterscheidet drei Gruppen von Injektionen:

1) Die periphere Gruppe: in die Austrittsstellen des N. supraorbitalis, infraorbitalis und mentalis.

2) Die mittlere Gruppe: in die Spongiosa des Ober- und Unterkiefers, in das Foramen mandibulare an der Lingula und in den Canalis palatinus.

3) Die tiefe Gruppe: in das Foramen ovale und Foramen rotundum.

Digitized by Google

Die Technik der einzelnen Injektionen wird kurz beschrieben und an einigen Abbildungen erläutert. Die erste Bedingung für das Gelingen ist die richtige Diagnose; wer Migräne mit Trigeminusneuralgie verwechselt, kann keinen Erfolg erzielen. Es wird 80%iger Alkohol mit feiner Platinnadel injiziert; bei Injektionen in die Spongiosa wird der Knochen vorher angebohrt und stets Lokalanästhesie angewandt. Die Injektion in das Foramen ovale ist besonders schmerzhaft. Die Schmerzen schwinden nach längstens 3 Tagen.

Üble Zufälle sind selten; Anstechen einer Arterie schadet bei Benutzung feiner Nadeln nichts. Bei Injektionen in den N. supraorbitalis und infraorbitalis entsteht oft starkes, 48 Stunden anhaltendes Ödem. Bei Injektion in das Foramen ovale tritt mitunter Sklerose der Mm. pterygoidei ein, die das Mundöffnen beschränken; auch vorübergehende Lähmung des N. abducens ist beobachtet worden. Bei Injektionen in das Foramen rotundum tritt mitunter Myosis auf.

Beweis für das Gelingen ist Auftreten von Anästhesie in dem betreffenden peripheren Nervengebiet. Wenn der Alkohol statt in das Foramen infraorbitale auf die Vorderfläche des Oberkiefers gespritzt wird, entsteht vorübergehende Lähmung der dort liegenden Facialisäste. Bei Injektion ins Foramen ovale tritt stets halbseitige Lähmung der Kaumuskeln auf infolge Degeneration des dieselben versorgenden Nerven. Oft bestehen anfangs Parästhesien (unangenehmes Jucken, Nadelstiche) in den anästhetischen Zonen.

Die bereits chirurgisch vorbehandelten Fälle gaben infolge der narbigen Veränderungen eine schlechtere Prognose als die nicht chirurgisch behandelten.

S. hat im ganzen 63 Fälle verschiedenster Art mit bestem Erfolge behandelt. Die Wirkung hält bis zu 24 Monaten an, aber auch schon nach 4—6 Monaten gab es Rückfälle, die dann, von neuem behandelt, immer seltener werden.

Bei den hartnäckigsten, allen anderen Eingriffen widerstehenden Neuralgien beabsichtigt S. nach Spaltung der Weichteile und Resektion des Jochbogens das Ganglion Gasseri aufzusuchen und Alkohol in dieses zu injizieren. **Fehre** (Freiberg).

---

11) **K. Wahl** (München). Was dürfen wir von der heutigen Skoliosenbehandlung erwarten?

(Münchener med. Wochenschrift 1908. Nr. 28.)

W. beantwortet obige Frage in bezug auf die beweglichen Skoliosen dahin, daß die Resultate ihrer Behandlung durchgehends sehr erfreuliche seien, wenn auch die Dauer der letzteren mindestens 3 Monate, in manchen Fällen bis 2 Jahre beträgt. Den Angelpunkt der Therapie bildet die orthopädische Gymnastik, die intensiv, nicht nur täglich, sondern mehrmals am Tage an orthopädischen Hausturngeräten betrieben werden muß. W. verwendet hierfür einen kombinierten Apparat, bei dem der Widerstand durch kräftige Gummikabel gegeben ist. Bei der fixierten Skoliose benutzt er jetzt für die Nacht

Digitized by Google

nach mehrfachen anderen Versuchen ein Reklinationsbett, das aus einem gepolsterten Brett mit eingebauten Schiebern besteht und eine ähnlich stark redressierende Wirkung wie der Gipsverband ausübt; in ihm drückt die ganze Köperlast auf den Rippenbuckel, während die eingesunkene Thoraxpartie frei in der Luft schwebt. Außerdem bedient sich W. noch eines ganz besonders kräftig wirkenden Turngerätes, das aus einer Glisson'schen Schwebe und einer am Scheitel der Abbiegung der Wirbelsäule seitlich angreifenden Gabel zusammengesetzt ist (Abbild.). Sonst kommen noch leichte orthopädische Stoffkorsette mit Schienen zur Anwendung. Die Resultate W.'s waren befriedigende; Heilungen wurden aber nicht erzielt.

Kramer (Glogau).

---

12) **Poirier** et **Piqué.** Anatomie chirurgicale de la région hyo-thyro-épiglottique.

(Revue de chir. XXVII. année. Nr. 7.)

Als Regio hyothyreoepiglottica beschreiben Verff. auf Grund von 40 Leichenuntersuchungen jene dreiseitig-pyramidenförmigen Räume, welche symmetrisch zu beiden Seiten des sagittalen und medianen Septum subhyoideum gelegen und vorn durch die Membrana hyothyreoidea, hinten durch die Epiglottis und oben durch die Membrana hyoepiglottica begrenzt werden. Nach unten schneiden sie mit dem Ansatz des Kehldeckels an den Schildknorpel ab, lateralwärts reichen sie bis zur Durchtrittsstelle des N. laryngeus superior durch die Membrana hyothyreoidea. Sie sind ausgefüllt von je einem Fettkörperchen, das an der medialen Scheidewand und dem Kehldeckel befestigt, sonst aber frei beweglich ist und als Gleitorgan für die Bewegungen des Kehlkopfes, Kehldeckels und Zungengrundes angesehen werden muß.

Chirurgisch wichtig ist die Gegend, weil sich hier mitunter Zellgewebsentzündungen abspielen, die zu Stenosenerscheinungen, Schluckbeschwerden und Heiserkeit Veranlassung geben und sich seitlich vom Schlund- oder Kehlkopf ausbreiten können. Für die Pharyngotomia transversalis (Malgaigne) und transhyoidea (Vallas) bildet sie einen Teil des Zugangsweges.

Gutzeit (Neidenburg).

---

13) **J. Fabre** et **L. Thévenot.** Le goitre chez le nouveau-né.

(Revue de chir. XXVIII. ann. Nr. 6.)

In kropfreichen Gegenden wird der Kropf beim Neugeborenen gar nicht so selten angetroffen. Sicherlich haben territoriale Einflüsse hierbei eine größere Bedeutung als die Erblichkeit. Das besonders beim Fötus reich entwickelte Venennetz der Schilddrüse schafft eine größere Neigung; die Stauung durch den Druck der Gebärmutter beim Geburtsakt, das Schreien und Pressen des Säuglings fördern das Wachstum. Die diffusen parenchymatösen oder Gefäßkröpfe überwiegen; sie schnüren zuweilen in Form eines Ringes Luft- und Speiseröhre ein und führen dann zu den »Asphyxies foudroyantes«, die dem kaum Geborenen unter heftigsten Erstickungserscheinungen das Leben

Digitized by Google

rauben. Häufiger sind jedoch zwar schwere, aber mit dem Fortbestand des Lebens vereinbare Formen mit andauernder oder intermittierender Atemnot und die gutartigen Kröpfe, die nur unbedeutende oder zunächst gar keine Störungen verursachen und daher oft unbemerkt bleiben können.

Für die Diagnose ist zu beachten, daß die Schilddrüse beim Neugeborenen auf dem Schildknorpel oder gar über ihm liegen kann.

Von chirurgischen Eingriffen ist der Luftröhrenschnitt wegen der Gefahr der Blutung und der Bronchopneumonie streng zu verwerfen. Die Durchschneidung des Isthmus und die Exothyropexie kommen am häufigsten in Frage. Prophylaktisch empfehlen die Verff., Schwangeren in kropfbelasteten Gegenden nur gekochtes oder aus kropffreien Gebieten stammendes Wasser und Jodpräparate zu geben.

Gutzeit (Neidenburg).

---

14) **McLennan.** An experimental investigation into the function of the thymus gland.

(Glasgow med. journ. 1908. August.)

An jungen Kaninchen und Kätzchen hat Verf. die Exstirpation der Thymus vorgenommen. Die Kaninchen wurden aus einem etwa 6 Wochen alten Wurf ausgewählt und die übrigen Tiere als Kontrolltiere betrachtet; die Technik des Vorgehens wird genau beschrieben.

Auffallend war es, wie schnell die Tiere, die den Eingriff überstanden hatten, sich erholten; nach wenigen Tagen bereits begannen sie außerordentlich stark zu fressen und erwiesen sich in der Folgezeit als weit widerstandsfähiger gegen Krankheiten (Favus, Enteritis, Coccidiosis, Tuberkulose), als die Kontrolltiere.

Entsprechend der gesteigerten Nahrungsaufnahme wurde das Gewicht viel höher als das der nicht operierten Tiere.

Bei mikroskopischer Untersuchung wurde an Milz und Knochenmark — über die Zeit seit der Operation wird nichts gesagt — nichts Ungewöhnliches gefunden. Die durch vier Mikrophotogramme illustrierten Befunde an den Wachstumszonen der Knochen lassen auf besonders lebhaftes Knochenwachstum schließen.

Bemerkenswert und anscheinend bisher noch nicht bekannt ist der Umstand, daß mit der Fortnahme der Thymus ein Kleinerwerden der Schilddrüse Hand in Hand geht; das Organ wird relativ zellreicher, es besteht aus drüsigem Gewebe mit sehr wenig Zwischengewebe (zwei Mikrophotogramme).

Analog den Ergebnissen von Blumreich und Jakobi konstatierte Verf. andererseits ein Verschwinden der Thymus nach Entfernung der Schilddrüse.

Vier Tiere hatten rachitische Erscheinungen; zwei wurden ihrer Thymus beraubt, zwei aber nicht; auf die Rachitis wurde ein Einfluß dadurch nicht ausgelöst.

Verf. hat auch drei Kindern wegen Atmungsbehinderung die Thymus exstirpiert, stets mit Erfolg.

Digitized by Google

Man darf aber Milz und Thymus nicht zusammen entfernen, das hat stets den Tod der Versuchstiere zur Folge gehabt.

Ist man bei Morbus Basedow genötigt, die Schilddrüse, wenn auch partiell, zu entfernen, so rät Verf., erst auf eine eventuell vergrößerte Thymus zu fahnden und sie vorher zu beseitigen.

W. v. Brunn (Rostock).

---

15) **Polito.** Un caso di pleurite essudativa curato con l'emiesotorace (Scarpa).

(Nuova Revista clinico-terapeutica 1908. XI, 7.)

Verf. empfiehlt auf Grund eines an der De Renzi'schen Klinik beobachteten Falles die von Scarpa 1906 empfohlene mechanische Behandlung der exsudativen Pleuritis. Durch einen besonders konstruierten Apparat — den Hemiexothorax — wird die gesunde Thoraxhälfte immobilisiert und dadurch die kranke Seite zur Hyperfunktion gezwungen, die wiederum ein rascheres Aufsaugen des Exsudats bedingt. Die Behandlung wurde in 15 Sitzungen von 20 bis 90 Minuten Dauer vorgenommen und ergab keine besonderen Störungen. Während der Behandlung zeigte sich eine vorübergehende Blutdruckherabsetzung und Pulsbeschleunigung.

Der heilende Einfluß der mechanischen Behandlung zeigte sich nicht allein in vermehrter Diurese, sondern ließ sich auch bald durch Auskultation und Perkussion, sowie noch exakter durch genau wiedergegebene Messungen der respiratorischen Kapazität feststellen.

Strauss (Nürnberg).

---

16) **d'Este** (Pavia). La chirurgia del pericardio e del cuore. (Dissertazione di libera docenza. 499 S., 33 Fig. u. 1 Tafel.)

Pavia, **Marelli**, 1907.

Diese umfangreiche Habilitationsschrift enthält eine umfassende und detaillierte Darstellung alles dessen, was in der Literatur über die Chirurgie des Herzbeutels enthalten ist. — Eingehend ist die einschlägige Anatomie behandelt. Verf. hat an 23 Leichen eigene Untersuchungen, besonders über die Topographie der Vasa mammaria interna und jene des Mediastinum anticum ausgeführt. Er hat gefunden, daß die Größe jenes Teiles des Perikardium, der von den Pleurablättern nicht bedeckt ist, das Spatium interpleuricum, außerordentlich wechselt und oft sehr klein ist, woraus die wechselnde Gefahr der Pleuraeröffnung bei Verletzungen und Operationen erhellt. — In einem zweiten Kapitel werden die Tierversuche abgehandelt, zu denen Verf. ebenfalls persönliche Beiträge über die Technik der Herznaht liefert, die zu abschließenden Resultaten noch nicht geführt haben. Das dritte und vierte Kapitel enthält Abhandlungen der chirurgischen Erkrankungen des Herzbeutels und des Herzens. Hieran schließt sich das Kapitel über die Freilegung des Herzens. Verf. gibt im allgemeinen dem Vorgehen nach Farina und Wilms den Vorzug, das er eingehend an der Leiche studiert hat. — 18 Seiten Literatur-

Digitized by Google

verzeichnis und eine 78 Seiten umfassende tabellarische Übersicht aller publizierten Fälle von ausgeführter Herznaht beschließen das Buch.

A. Most (Breslau).

---

17) **Parlavecchio.** Pericardiectomia sperimentale e sue possibili applicazioni terapeutiche.

(Policlinico, sez. chir. 1908. XV, 8.)

P. geht davon aus, daß es noch nicht entschieden ist, ob man das Perikard beim Menschen ohne besondere Gefahr in großer Ausdehnung resezieren kann. (Die recht ansehnliche Literatur über Cardiolysis scheint dem Verf. entgangen zu sein, da er angibt, daß der Delorme'sche Vorschlag keine Anwendung gefunden habe. Ref.) Es werden daher zunächst 18 Fälle aus der Literatur angeführt, bei denen die Autopsie als Zufallsbefund einen mehr oder minder vollständigen Defekt des Perikardium ergab, und die fast alle im Leben ohne nennenswerte Beschwerden waren. Des weiteren werden die experimentellen Untersuchungen Amerio's referiert, der bei Kaninchen nach der Wegnahme des Perikards niemals besondere Schädigungen gesehen haben will. Dieser Annahme glaubt P. entgegentreten zu müssen, da er bei sieben Versuchen an Hunden nach der Wegnahme des Perikards trotz Heilung per primam Abmagerung und Hypertrophie des linken Ventrikels sah. Ausgiebige Resektionen wurden besser vertragen als solche kleineren Umfanges, die oft zu ausgedehnten Verwachsungen Veranlassung gaben. Die Durchtrennung des linksseitigen N. phrenicus verursachte keine Störung der Zwerchfellbewegungen.

Verf. kommt zu dem Schluß, daß die Perikardektomie nur in jenen Fällen vorgenommen werden soll, in denen sie eine lebensrettende Operation darstellt. Hier kämen in erster Linie Mediastinalgeschwülste in Betracht, die auf den Herzbeutel übergreifen; sodann chronische Entzündungen, die trotz Perikardiocentese und -tomie fortbestehen und das Leben gefährden. Die hierbei nicht vermeidbare Pleurainfektion schätzt P. gering ein, da eine Pleuritis weniger gefährlich und leichter zu bekämpfen sei als eine Perikarditis.

Für die Operation selbst empfiehlt P., einen möglichst breiten Zugang zu schaffen, wozu der Rydygier'sche Lappen- oder ein Türflügelschnitt in Betracht käme. Die Schonung der linken Pleurahöhle läßt sich nicht immer durchführen und sei auch für die meisten Fälle ohne besonderen Wert. Der N. phrenicus der linken Seite ist nicht unbedingt zu erhalten, da die Resektion desselben keine Störung der Zwerchfellbewegung bedingt, dagegen muß jede Verletzung des rechtsseitigen Phrenicus und der rechtsseitigen Pleurahöhle vermieden werden, um Zwerchfellslähmung und doppelseitigen Pneumothorax auszuschalten.

Strauss (Nürnberg).

Digitized by Google

18) **Heile** (Wiesbaden). Zur Operation und Nachbehandlung des Brustkrebses.

(Münchener med. Wochenschrift 1908. Nr. 30.)

Statt durch Extension bzw. Suspension des Armes der operierten Seite nach Leser sucht H. die Beweglichkeit im Schultergelenk durch Verpflanzung des Musc. pectoralis minor auf die bloßgelegten Achselgefäße und frühzeitige Bewegungsversuche des freigelassenen Armes zu erhalten. Nach Entfernung der Brust mit dem Kocherschen Hautschnitt, der vor der vorderen Achselfalte endet, wird der Musc. pectoralis minor, sofern nicht, wie stets der Pectoral. major, fortgenommen werden mußte, von seinen Rippenansätzen abgelöst — unter Erhaltung seiner Insertion am Processus corocoideus —, über die bloßgelegten Achselgefäße ausgebreitet und am M. cucullaris und serratus angeheftet. Die Hautnahtlinie kommt breit median von den Achselgefäßen zu liegen. Der Arm bleibt außerhalb des zirkulären Verbandes, und wird die Pat. schon am nächsten Tage zu Bewegungsversuchen mit ihm angehalten. — Wenn auch der M. pector. minor späterhin atrophiert, so verhindert er doch während der Wundheilung eine Verwachsung der Haut mit den Achselgefäßen und das Eintreten von Stauungen. **Kramer** (Glogau).

Kleinere Mitteilungen.

19) 80. Versammlung deutscher Naturforscher und Ärzte in Köln im September 1908.

Abteilung für Chirurgie und kombinierte Sitzung der chirurgischen und internen Abteilung.

Berichterstatter: GOEBEL, Köln.

(Schluß.)

a. Reerink (Freiburg). Über die Wirkung der Cavaunterbindungen auf die Nieren. (Experimentelle Untersuchungen.)

R. berichtet über die Resultate einer größeren Anzahl von Experimenten an Hunden; er konnte eindeutig feststellen:

1) Unterbindung der Cava inferior unterhalb der Venae renales wird von Hunden jeglichen Alters anstandslos vertragen; irgendwelche besondere Erscheinungen treten danach überhaupt nicht auf.

2) Unterbindung der Cava inferior nebst Unterbindung einer Vena renalis bzw. Unterbindung der Cava zwischen den Einmündungsstellen der Venae renales (die Einmündungsstellen können bis zu 2 cm Abstand voneinander haben) sind ebenfalls gefahrlos; die »gestaute« Niere schwillt fast sofort auf das Doppelte bis Dreifache ihres Volumens an, ohne daß es aber histologisch zu schweren Veränderungen kommt; aber noch bis nach 3 Wochen erhielt sich das Gewicht der normalen zur »gestauten« Niere in mehreren Fällen ca. wie 50 g zu 70 g, ohne daß stärkere Bindegewebsbildung stattgefunden hatte. Wie die Autopsien zeigten, nimmt das Blut hauptsächlich seinen Weg durch die sog. Vena abdominalis, die außer Muskelästen Zweige zum Nierenfett und zur Nierenkapsel sendet und mehrfache Verbindungen mit der Vena phrenica eingeht. Die Cava ist dabei unterhalb der Unterbindungsstelle nicht thrombosiert, es muß also noch eine Art rückläufigen Transportes zwischen der offen gebliebenen Vena renalis und den weiter unten abgehenden Ästen, insbesondere der Vena abdominalis, stattfinden.

Digitized by Google

3) Auch die brüske Unterbindung der Cava inferior oberhalb beider Venae renales wird ertragen, wenn man junge Tiere wählt, den Eingriff im leichten Ätherrausch (ohne Morphium und Chloroform) vornimmt und aseptisch arbeiten kann. Ältere Tiere überstehen den Eingriff schwer (von acht Hunden nur zwei, und zwar männliche Exemplare, während die weiblichen alle starben), und auch bei jungen Hunden genügt Infektion der Bauchwunde, um das Resultat in Frage zu stellen. Immerhin blieben bei den genannten Kautelen sechs junge Tiere nacheinander am Leben; die Cava zeigt sich dann von der Unterbindungsstelle bis zur Teilungsstelle der Iliacae thrombosiert; die Venen des Nierenfettes und der Nierenkapsel sind noch nach 3 Wochen prall gefüllt. Anastomosen mit der Vena abdominalis lassen sich nicht nachweisen, letztere erscheinen im Gegenteil auf beiden Seiten fest obliteriert. Stauungserscheinungen an den hinteren Extremitäten fehlten vollständig. Die Nieren selbst sind zu dieser Zeit makroskopisch wieder völlig normal und lassen zunächst auch histologisch keine Besonderheiten erkennen. — Injektionsversuche am Kadaver nach Unterbindung der Cava sind nach R. wertlos, da sie nicht den geringsten Anhaltspunkt geben, welche Bahnen bei diesen starken Stauungen im uropoetischen System wirklich benutzt werden. — In mehreren histologischen Präparaten macht es den Eindruck, als ob die arteriellen Gefäße vergrößert und vermehrt wären; hierüber sind weitere Untersuchungen notwendig, besonders nach längerer Dauer der Unterbindung, da diese Tatsache der vermehrten arteriellen Blutzufuhr bei den hochgradigsten venösen Stauungen imstande wäre, neue Erklärungen für die physiologische Pathologie im Nierensystem zu geben. (Selbstbericht.)

b. Graff (Bonn): Über Massenblutung aus wenig veränderten Nieren.

Die Quelle der Blutung ist leicht festzustellen, die Ursache sehr viel schwerer, zuweilen unmöglich, auch nach Freilegung der blutenden Niere. Wenn auch kleinere parenchymatöse oder interstitielle Veränderungen mikroskopisch meist vorhanden sind, so stehen sie doch nicht im Einklang mit der Stärke der Blutung. In wenigen Fällen ergab aber auch die genaueste Durchforschung der exstirpierten Niere ein vollkommen gesundes Organ. Der Kernpunkt der noch unaufgeklärten Sache liegt darin, ob die Niere wirklich gesund ist, oder ob nicht die Blutungen ein Prodromalsymptom einer beginnenden Nephritis sind. Letzteres ist jedenfalls häufiger wie ersteres. Nach kurzem Bericht über einen hierhin gehörigen Fall bespricht Vortr. die Therapie, die in der operativen Freilegung der Niere und Dekapsulation oder besser Nephrotomie zu bestehen hat. Nephrektomie kommt nur in Frage, wenn erstere erfolglos geblieben ist.

(Der Vortrag erscheint in extenso in den »Folia urologica«.)

(Selbstbericht.)

c. Krönlein (Zürich). Über Prognose und Therapie der Nierentumoren.

K. hat in den Jahren 1885—1908 25 Kranke mit Nierentumoren operiert und dabei immer die totale Nephrektomie ausgeführt, mit Ausnahme eines Falles von Nierenechinokokkus, bei dem er durch extraperitoneale breite Eröffnung des Tumorsackes schnelle Heilung erzielte. Die Operationsmortalität der 25 Fälle beträgt 8%, von 22 Fällen maligner Tumoren 9%. Bei allen Tumoren wurde die Diagnose durch den operativen Befund bestätigt, für gewöhnlich aber ist eine differential-diagnostische Unterscheidung der verschiedenen bösartigen Nierengeschülste, der Hypernephrome, Karzinome und Sarkome vor der Operation nicht möglich. Es gibt Fälle von polycystischem Nierentumor, bei denen die Nephrektomie dem Chirurgen zur Pflicht, die Ablehnung der Operation zur Unterlassungssünde werden kann. In einem noch lebenden Falle besteht eine Dauerheilung von 10 Jahren. Auch nach geglückter Operation ist die Prognose schlecht, da Rezidive die Regel sind; die Karzinomrezidive treten früher auf als die der anderen Geschwülste. Spätrezidive können bei Hypernephromen noch nach 6, sogar noch nach 11 Jahren auftreten; gleichwohl sind Dauerheilungen sicher festgestellt. Bei

Digitized by Google

einem noch lebenden Pat. hat Vortr. durch Exstirpation eines Nierenkarzinoms eine Dauerheilung von 23 Jahren beobachtet. Wie schon an anderer Stelle, so bekennt sich K. auch hier als Freund der Äthernarkose, die er für die Nierenchirurgie für die zweckmäßigste hält; nicht zu empfehlen ist in dieser letzten Beziehung die Lumbalanästhesie. Als Operationsmethode für die Exstirpation von Nierentumoren hat sich K. der retro- oder paraperitoneale Flankenschnitt am meisten bewährt. Das Grégoire'sche Radikalverfahren der Exstirpation bösartiger Nierengeschwülste ist zu verwerfen. (Selbstbericht.)

Diskussion Riedel (Jena) empfiehlt den transperitonealen Schnitt.

Goebel (Köln).

d. G. A. Wollenberg: Die Ursache der Arthritis deformans im Lichte des Experimentes.

W. hat auf Grund von Literaturstudien, von anatomischen Untersuchungen und von klinischen Beobachtungen die Überzeugung gewonnen, daß sämtliche Vorgänge, welche in den ein Gelenk versorgenden Blutgefäßen eine länger dauernde Behinderung der arteriellen Zirkulation, eine Stauung im venösen Kreislaufe hervorrufen, zur Entstehung der Arthritis deformans die Veranlassung geben können. Von dieser Voraussetzung ausgehend, hat W. versucht, durch zeitweise Abschneidung der Ernährung an einem an der Bildung eines Gelenkes teilnehmenden Skeletstück Arthritis deformans experimentell beim Tiere zu erzeugen. Zu diesem Zwecke wurde bei Hunden die bloßgelegte Patella durch die Gelenkkapsel fassende Knopfnähte umnäht. Nach $^1/_2$ Jahre hatte sich, wie das Röntgenbild und die histologische Untersuchung zeigt, eine überaus hochgradige Arthritis deformans der Patella mit mächtigen Knochenwucherungen in die Quadricepssehne hinein eingestellt. (Demonstration von Röntgenbildern und Mikrophotogrammen.) — Die Versuche wurden weiter in mannigfacher Weise variiert. W. verspricht sich von denselben nicht nur eine Klärung der Ätiologie, sondern auch manchen wichtigen Aufschluß in noch strittigen anatomischen Fragen. (Selbstbericht.)

Diskussion: Müller (Rostock) betont, daß unzweifelhaft in der Störung des Gelenkmechanismus ein prädisponierendes Moment für die Entstehung der Arthritis deformans liege, deren Ätiologie im übrigen noch so viele Rätsel berge.

Preiser (Hamburg) hebt die schon an anderer Stelle betonte Bedeutung der statischen Veränderungen im Skeletsystem für die Ätiologie der Arthritis deformans nochmals hervor. Die Berechtigung seiner Anschauungen wird ihm durch die Wirksamkeit der Therapie bestätigt. **Goebel** (Köln).

e. Preiser (Hamburg): Über pathologische Gelenkflächeninkongruenz als Ursache von Arthritis deformans.

P. macht auf eine pathologische Gelenkflächeninkongruenz aufmerksam, die in der Ätiologie der Arthritis deformans die Hauptrolle zu spielen scheint und die er einteilt in eine anatomische und funktionell-habituelle Art. An der Hüfte z. B. kann durch primäre Variation der Pfannenstellung dauernd ein Teil der Schenkelkopfknorpelfläche außer Artikulation gesetzt und so durch Atrophie der unbenutzten Knorpelfläche eine Arthritis deformans eingeleitet werden. An der Hand von Lichtbildern geht P. auf die verschiedenen Entstehungsarten und -möglichkeiten des Malum coxae senile ein. — Auch am Knie kann es durch statische Störungen, wie Plattfüße, Genu valga usw. zu einer pathologischen Gelenkflächeninkonrgruenz kommen, indem dann im Röntgenbild der laterale Tibiakondylusschatten teilweise frei unter dem Femurschatten hervorragt und so atrophieren und zur Arthritis deformans führen kann. — Am Ellbogen entsteht ein teilweises Hervorragen des Radiusköpfchens, ganz ähnlich wie am Knie bei der Tibia. P. zeigt auch hier Röntgenbilder von Gelenkinkongruenz und daraufhin eingetretene Arthritis deformans. — Auch an der Schulter ist der Gelenkinkongruenz als Ursache der Arthritis deformans der Hauptanteil einzuräumen; auch an der Symphysis sacro-iliaca und am ersten Metatarsophalangealgelenk. Bei letzterem kann man oft eine Art Spornbildung beobachten, die sich aber durch Leichenuntersuchungen als osteo-

Digitized by Google

phytäre Knochenbildung nachweisen ließ infolge Arthritis deformans. Man wird deshalb mehr wie bisher auf pathologische Gelenkflächeninkongruenz zu achen haben. (Selbstbericht.)

f. W. Müller (Rostock): Operative Behandlung der Arthritis deformans.

Obgleich wohl die Mehrzahl der Chirurgen eigene Erfahrungen über Operationen bei Arthritis deformans zu sammeln in der Lage war, ist die in der Literatur niedergelegte Kasuistik relativ klein. Vortr. hat Beobachtungen an 106 Fällen klinisch behandelter Arthritis deformans gesammelt. In 27 Fällen erschien operative Behandlung angezeigt, die übrigen wurden konservativ-symptomatisch, viele mit Injektionen behandelt (Öl). In 18 Fällen wurde reseziert (meist Hüftgelenk), neunmal wurde Arthrektomie bzw. Arthrotomie gemacht. Im ganzen war ja der Erfolg hinsichtlich des Verschwindens der subjektiven Symptome, des Schmerzes nach fast all diesen Operationen ein guter, die funktionellen Resultate ebenfalls gute. Was die Frage der Rezidive betrifft, so wird ziemlich allgemein berichtet, daß solche nicht eintreten. Vortr. hat aber 10 Jahre nach einer Arthrektomie mit anfänglich sehr gutem Erfolg ein schweres Rezidiv (Kniegelenk) beobachtet. Er regt an, gerade die Rezidivfrage aufs neue zu prüfen, zumal über gar manche Fälle das Dauerresultat nicht bekannt geworden ist. Die sichersten Erfolge ergibt die künstliche Versteifung schwer erkrankter Gelenke (Knieresektion); aber die Tatsache, daß auch recht ungründliche Operationen nicht selten günstigen Erfolg hatten, ist ohne weiteres nicht recht verständlich. Vortr. glaubt, daß durch genauere Untersuchungen der früher Operierten vielleicht auch Anhaltspunkte für die noch immer dunkle Ätiologie des Leidens sich ergeben können, daß letzteres mehr ein sekundärer Vorgang ist, der wie zum Trauma, so zu jeder Form der Gelenkentzündung und zu älteren Deformationen sich hinzugesellen kann; das wird auch von neueren Autoren mehr und mehr angenommen (Hoffa-Wollenberg). Es sind nach Ansicht des Vortr. keineswegs bloß die weit vorgeschrittenen Fälle, welche wegen der starken Beschwerden zur Operation Anlaß geben, vielmehr stehen die Veränderungen im Gelenk öfter im Mißverhältnis zu den subjektiven Beschwerden: Sehr schwere Veränderungen, multiple Gelenkmäuse, und keine Beschwerden, ein andermal nur geringe Abschleifung, keine Kapselverdickung und sehr heftige Schmerzen. Da wir noch weit davon entfernt sind, bestimmte Indikationen für die operative Behandlung der Arthritis deformans zu fixieren, so möchte Vortr. auffordern, die Frage an der Hand weiterer Kasuistik aufs neue zu prüfen. (Selbstbericht.)

g. Marwedel (Aachen): Chirurgische Behandlung von Lähmungen des Oberarmes.

Vortr. hat vor 5 bzw. 4 Jahren dreimal chirurgische Eingriffe am Plexus cervicalis vorgenommen zur Beseitigung von Oberarmlähmungen. Im ersten Falle (Narbenexzision und Neurolyse des Plexus nach Geburtslähmung) völlige Heilung. Im zweiten Falle (einer poliomyelitischen Lähmung) wurde aus dem achten Cervicalnerv ein Streifen abgespalten und absteigend in den fünften und sechsten Cervicalnerv eingepflanzt: nach 2 Jahren sehr bedeutende, zum Teil vollkommene Wiederherstellung der Oberarmlähmung; dagegen blieb partielle Lähmung der Hand (Radialis) zurück, die durch Nachoperationen zum Teil korrigiert wurde. Ein dritter Pat. starb leider 3 Monate nach seiner geheilten Operationswunde an Pneumonie. — Vortr. faßt die bisherigen Ergebnisse der Operationen am Plexus zusammen und empfiehlt das bisher nur wenig bearbeitete Gebiet allgemeinerem Studium und Interesse. (Selbstbericht.)

Diskussion: Bardenheuer (Köln) hat 2 Fälle von Lähmungen im Gebiete des Plexus cervicalis mit sehr gutem Erfolg operiert und verweist auf seine demnächst in der Deutschen Zeitschrift für Chirurgie über das Thema erscheinende Arbeit. Die Lähmungen entstehen nach Frakturen und Oberarmluxation, und oft sind es sogar viel leichtere Verletzungen, die in ihren Folgeerscheinungen zu Nervendegenerationen führen. Wenn nach anfänglicher Steigerung der galvanischen Erregbarkeit ein Schwinden der Erregbarkeit zu beobachten ist, wenn Muskelatrophie

Digitized by Google

eintreten, dann heißt es operieren! Wir waren bisher auf diesem Gebiete viel zu konservativ. Der operativ behandelte Nerv wird unter viel günstigere Heilungsbedingungen gestellt. Bei der Operation werden Blut und Gewebsfetzen entfernt und so eine Narbenbildung verhindert, die den gerissenen Nervenfibrillen große Hindernisse bei ihrer Wiedervereinigung entgegensetzen; die gerissenen Nervenenden können exzidiert und damit glatte Verhältnisse geschaffen werden. Die Zerreißung der Blut- und Lymphgefäße innerhalb der in seiner Kontinuität noch nicht zerrissenen Nerven kann zu Entzündungserscheinungen und sekundär zu degenerativen Vorgängen im Nerven führen. Aus allen diesen Gründen soll man mit dem operativen Eingriff nicht zögern. **Goebel** (Köln).

h. Ernst Mayer (Köln). Zur Behandlung schwerer Kinderlähmungen (mit Demonstrationen).

Vortr. bespricht die verschiedenen Behandlungsmethoden bei Lähmungen und glaubt, daß man auch in den schwersten Fällen mit Sehnenüberpflanzungen, event. mit Arthrodese einzelner Gelenke verbunden, ein Resultat erzielen kann. Wichtig dabei ist, bei Kontrakturen eine Redression der Deformität — wenn nötig in einer besonderen Sitzung — vorzunehmen. Ebenso ist eine nachlässig oder falsch durchgeführte Nachbehandlung häufig schuld an einem Mißerfolg. Vortr. sah z. B., wie Masseure Kniegelenke, die mit großer Sorgfalt durch eine Quadricepsplastik tendinös fixiert waren, mit Gewalt zu beugen versuchten. Die Überpflanzung wird meist von Sehne auf Sehne ohne Verlängerung durch Seidenfäden vorgenommen.

Zur Demonstration gelangten 4 Pat., die durch Sehnenüberpflanzung wieder gehfähig gemacht worden waren, darunter ein $5^1/_2$jähriger imbeziller Knabe mit spastischer Lähmung und ein 30jähriger Mann mit spinaler Lähmung, der bis zu seinem 27. Lebensjahre auf den Knien gerutscht war. (Selbstbericht.)

i. Zur Verth (Berlin): Zur Mechanik und Diagnose der schnappenden Hüfte.

Die schnappende Hüfte entsteht durch das Gleiten eines sehr starken Verstärkungsstreifens der Fascia lata über den Trochanter major. Dieser Verstärkungsstreifen, den Redner mit dem Namen Tractus cristo-femoralis belegt, kommt oben von der Crista ossis ilei, geht nach unten zum Teil mit der Sehne des Glutaeus maximus an den Trochanter tertius, zum Teil in den Maissiat'schen Streifen — Tractus ilio-tibialis — über. An ihm inserieren von hinten die Fasern des Gluteus maximus.

Jeder, der es versteht, seine Muskeln einzeln oder gruppenweise zu kontrahieren und zu erschlaffen, ist in der Lage, das Phänomen der schnappenden Hüfte zu erzeugen. Den Mechanismus teilt Redner in eine vorbereitende und ausführende Phase. Zur Vorbereitung wird das Bein, das schnappen soll, zum Standbein gemacht und die gegenüberliegende Seite gesenkt. Beide Bewegungen spannen den Tractus cristo-femoralis an. Zur Ausführung wird das Becken im Hüftgelenk gegen den Oberschenkel des Beines, das schnappen soll, etwas gebeugt und das Becken im Sinne der Verschiebung der Front nach der der schnappenden Hüfte entgegengesetzten Seite rotiert. Ist der Glutaeus maximus völlig erschlafft, so tritt in diesem Moment das Schnappen ein. Zur Rückkehr in die Ausgangsstellung wird nur der Glutaeus maximus kontrahiert. Er treibt vor allem den Trochanter major mechanisch unter den Tractus cristo-femoralis hindurch in seine Ausgangsstellung zurück.

Die Diagnose willkürliche Luxation ist nur erlaubt bei Nachweis des Kopfes des Hüftbeines außerhalb der Pfanne. (Selbstbericht.)

k. Bade (Hannover): Demonstration von elf unblutig behandelten, unter schwierigen Umständen zur Heilung gebrachten kongenitalen Hüftverrenkungen.

1) Zwei doppelseitige Fälle, kompliziert mit doppelseitiger Coxa vara. Einzeitig behandelt. Heilung seit 3 Jahren.

Digitized by Google

2) Ein doppelseitiger, kompliziert mit doppelseitiger Coxa valga. Zweizeitig behandelt. Heilung seit 2½ Jehren.

3) Drei einseitige, vorher anderwärts erfolglos behandelt, kompliziert durch hochgradige Anteversion. Heilung seit 6, 3 und 5 Jahren.

4) Eine einseitige, 15 Jahre alt. Anatomische und funktionelle Heilung, obwohl die Reposition im 13. Jahre stattfand.

5) Drei einseitige. Trotz hochgradiger Anteversion und sehr schlechter primärer Stabilität Heilung seit 4, 3 und 2 Jahren.

6) Ein einseitiger Fall mit Fehlen des knöchernen Kopfes, der sich nachträglich im ersten Jahre der Behandlung als unregelmäßiger Knochenkern bildete und jetzt, 3 Jahre nach der Reposition, als aus drei einzelnen Knochenkernen bestehend kenntlich ist.

In allen Fällen ist das funktionelle Resultat ein sehr gutes, in allen Fällen besteht konzentrische Einstellung der Köpfe. B. demonstriert die Fälle, um zu zeigen, daß es nicht berechtigt ist, wie kürzlich Deutschländer und Witzel verlangten, eine breitere Indikation für die blutige Einrenkung zu stellen. Erst dann, wenn eine blutige Behandlung für die bis jetzt unblutig irreponiblen Fälle bessere Prognose böte, sei es erlaubt, sie heranzuziehen. Das Mißlingen der unblutigen Behandlung sei bei jugendlichen Fällen, d. h. einseitigen Fällen bis zum 7., doppelseitigen bis zum 5. Jahre, in der Regel auf nicht genügende Technik zurückzuführen, nicht aber auf die anatomischen Verhältnisse. (Selbstbericht.)

l. Finsterer (Graz) berichtet über einen operativ behandelten Fall von kongenitaler permanenter Patellarluxation aus der Klinik Prof. v. Hacker's in Graz, bei dem durch schiefe lineare Osteotomie von hinten unten nach vorn oben nach erfolgter Korrektur des Genu valgum eine dauernde Reposition erzielt wurde, und schildert eingehend die Vorteile dieser Art der Osteotomie gegenüber den bei den sechs Fällen von operierter permanenter Patellarluxation angewandten Methoden. (Selbstbericht.)

Diskussion. E. Hoffmann (Düsseldorf) demonstriert unter Mitteilung der genaueren Technik einen 10jährigen Jungen mit operativ geheilter angeborener Patellarluxation.

m. Finsterer (Graz) bespricht an der Hand von vier Beobachtungen und 13 Fällen der Literatur den Entstehungsmechanismus und das klinische Bild der sehr seltenen isolierten Fraktur des Os lunatum und verweist ganz besonders auf zwei bisher wenig beachtete Symptome: Verkürzung des Abstandes des Köpfchens des III. Metacarpus von der Gelenkfläche des Radius, gesteigerte Schmerzhaftigkeit beim Einwirken einer Gewalt in der Längsachse des Metacarpus, durch welche die Stellung einer Wahrscheinlichkeitsdiagnose ermöglicht wird. Die Prognose ist bezüglich der Gelenksfunktion ernst; therapeutisch kann die Exstirpation des zertrümmerten Os lunatum zur Verhütung einer sekundären Arthritis deformans in Betracht kommen, die in einem Falle mit Erfolg ausgeführt worden war. (Selbstbericht.)

n. Kuhn (Kassel): Improvisation stärkster Extensionen zur Behandlung von Frakturen usw. in der Praxis bei geringer Assistenz (mit Lichtbildern).

Redner demonstriert an der Hand zahlreicher Lichtbilder zunächst seine Improvisationsapparate und zeigt an vielen Beispielen, wie er mit seinen fünf Stammteilen (Stange, Rolle, Öse, Klammer und Schräubchen) alle Aufgaben der Gerätebehandlung in der Chirurgie und Orthopädie, in der Krankenbeförderung und der Krankenpflege löst. Tragapparate und Suspensionsgeräte, Extensionsmaschinen und Lagerungsapparate sieht man in bunter Reihe mit kleiner Mühe aus einfachen Urstücken ohne Mechaniker vor den Augen erstehen.

Insbesondere verbreitet sich Redner über die Verwendung dieser seiner Geräte zu Kraftzwecken und erörtert ein Verfahren improvisierter forcierter Extension mittels derselben zu Zwecken der Lagekorrektur von Frakturen oder Anlegung von Gipsverbänden. Das Verfahren setzt jeden Arzt auch bei beschränkter Hilfe

Digitized by Google

und beschränkten Mitteln in die Lage, allen einschlägigen Aufgaben vollkommen gewachsen zu sein.

Vor den Augen des Beschauers baut Redner ohne Mechaniker aus seinen primitiven Urelementen (einigen Ösen und einigen Stangen) eine Winde auf, welche Pferdekräfte zu leisten vermag.

Die Befestigung der Zugseile am Körper des Pat. geschieht mittels Schnüren, die über Filz laufen und mit eingegipst werden. Nach Erhärten des Verbandes werden sie durch weiteres Drehen der Winde entfernt. (Selbstbericht.)

o. Strauss (Barmen) demonstriert eine für die Saugbehandlung nach Prof. Bier dienstbar gemachte Wasserstrahlluftpumpe. Diese stellt eine einfache und billige, von jedem Arzt ausnutzbare Energiequelle dar. Sie läßt sich ohne jede weitere Vorrichtung an jedem Wasserhahn anbringen. Das Instrument besteht aus einem durch eine Düse verengtem Rohr mit seitlichem Ansatz. Verbindet man den seitlichen Ansatz durch einen Gummischlauch mit einer Glasglocke, so kann man mit diesem einfachen Apparat unter Umgehung von Gummibällen und Saugpumpen die Stauungsbehandlung nach Bier in bequemer Weise ausüben. Der Arzt ist nicht mehr auf den lästigen Handbetrieb angewiesen, sondern er reguliert mit seinem Wasserhahn in exakter Weise den Grad der Luftverdünnung. Die Wirkung läßt sich mit diesem Instrument gleichmäßiger und auch kräftiger als mit anderen Pumpen gestalten. Der Apparat kann auch für Ansaugung von Flüssigkeiten aus Körperhöhlen und zur Aufsaugung von Staub in Kranken- und Operationssälen Verwendung finden.

Bezugsquelle: Emil Jansen, Barmen, Wertherstraße. (Selbstbericht.)

p. Strauss (Barmen) beschreibt ein neues Dosimeter für die Röntgentherapie. Das Dosimeter ist ein offenes photographisches. Neben der zu bestrahlenden Stelle werden gelbe mit Asbest unterlegte Zelluloidküvetten befestigt. Die Befestigung geschieht mit Kartonhaltern, die mit Leukoplast auf die Haut geheftet werden und stets nur einmal gebraucht werden. Die Belichtung des Streifens, der in die mit einer Entwicklerlösung gefüllte Küvette geschoben wird, vollzieht sich unter den Augen des Arztes und unter Wirkung des Röntgenlichtes selbst. Das Reagenspapier macht eine Farbenskala durch. Hat man die gewünschte Dose erreicht, so zieht man den Streifen aus der Küvette, fixiert ihn und stellt an einer Standardskala die gegebene Dose fest. Die Streifen lassen sich dauernd aufbewahren. Bei diesem Dosimeter entfällt die umständliche Entwicklung in der Dunkelkammer, die beim Kienböck'schen Verfahren nötig ist. Es schaltet die Fehlerquellen dieses Verfahrens aus und gestatttet die sofortige objektive Ablesung der gegebenen Dosen. Auch die Tiefendosen können mit Küvetten, die mit einer Aluminiumskala bedeckt sind, sofort abgelesen werden. Das Verfahren ist äußerst einfach und nicht mit nennenswerten Kosten verbunden. Das Instrumentarium wird von der Firma Reiniger, Gebbert & Schall in Erlangen hergestellt.

(Selbstbericht.)

---

20) **H. Ziegner.** Welche Vorzüge hat die Narkose bei verkleinertem Kreislauf und wie wirkt die von Klapp proponierte Autotransfusion?

(Med. Klinik 1908. p. 1577.)

Nach günstig ausgefallenen Kaninchen- und Affenversuchen hat Z. die Klapp-schen Abschnürungen auch an zu narkotisierenden Menschen vorgenommen, die meist an Wurmfortsatzentzündung litten. Das Verfahren gestattet, an Chloroform zu sparen. Die Kranken erwachten auffallend schnell aus der Betäubung, sobald die Binden gelöst waren, klagten über erhöhten Wundschmerz, blieben aber von allen weiteren üblen Nachwirkungen der Betäubung völlig verschont; insbesondere trat niemals Erbrechen auf. Einmal bestanden bis zum 4. Tage Parästhesien; dauernde Schädlichkeiten verursachte die Gummibinde niemals.

Georg Schmidt (Berlin).

Digitized by Google

21) **A. N. Mindlin.** Zur Frage von der Äthernarkose auf Grund von 1700 Beobachtungen.

(Russki Wratsch 1908. Nr. 33.)

Die Beobachtungen betreffen das Material der Klinik von Tiling seit 1894. Ausführung der Narkose: jede halbe Minute werden 5 ccm aufgegossen, wobei darauf geachtet wird, daß Pat. möglichst wenig ohne Maske bleibt. Kinder bekommen die Hälfte. Nach Eintritt der Narkose wurde durchschnittlich nur 1,5—2,0 pro Minute verbraucht. Das Bewußtsein schwand nach 2—3 Minuten, die Anästhesie begann nach 5—6 Minuten. Komplikationen: vorübergehende Asphyxie 2mal, Erbrechen während der Narkose in 19,5%, nachher in 15%. Unvollständige Narkose 1mal, Pneumonie 1mal. Schlußfolgerungen: Die Äthernarkose ist in jedem Alter verwendbar (außer bei Kindern: in der Zahnungsperiode und bei Affektionen der Atmungsorgane). Dem Chloroform wird Vorzug gegeben nur bei akuter Rhinitis, akuter und chronischer Bronchitis, bei stark ausgeprägter Lungentuberkulose, endlich bei großen Kröpfen und anderen die Luftröhre zusammenpressenden Geschwülsten. — Die Äthernarkose übertrifft an Gefahrlosigkeit das Chloroform bei weitem. **E. Glückel** (Spassk, Rjasan).

22) **Burgsdorf.** De la transmission héréditaire de la syphilis à la troisième génération (kératite interstitielle comme symptome de la syphilis héréditaire à la troisième génération).

(Ann. de dermat. et de syph. 1908. p. 18.)

Bei einem $5^1/_2$ Jahre alten Mädchen bestand eine mehr als 2 Jahre alte Keratitis parenchymatosa. Pat. war sehr klein und schwach entwickelt und zeigte von sonstigen verdächtigen Erscheinungen eine säbelscheidenartige Veränderung der rechten Tibia. Durch eine Einreibungskur wurde sowohl die Keratitis geheilt, wie auch das Allgemeinbefinden in kurzer Zeit wesentlich gebessert. Verf. stellte fest, daß der Vater des Kindes offenbar an einer hereditären Lues gelitten hatte und deshalb von Kindheit an in Behandlung gewesen war.

Klingmüller (Kiel).

23) **Carle.** Notes sur l'influence comparée des générateurs dans l'hérédosyphilis.

(Ann. de dermat. et de syph. 1908. p. 93.)

Verf. teilt drei Fälle mit, wo Männer kurz nach der Infektion gesunde Kinder zeugten und ihre Frauen nicht ansteckten. Die lesenswerten Mitteilungen bringen manches Interessante. Verf. schließt sich der allgemeinen Ansicht an, daß die Syphilis der Väter weniger gefährlich sei für die Nachkommenschaft als die der Mütter. **Klingmüller** (Kiel).

24) **Hamel.** Traitement des syphilides par les injections mercurielles locales.

(Ann. de dermatol. et de syph. 1908. p. 280.)

Verf. berichtet über günstige Erfahrungen mit Einspritzungen von löslichen Hg-Salzen (Hg. cyanat. 1 : 2000) unter die syphilitischen Herde. Diese örtliche Behandlung empfiehlt Verf. besonders für ulzeröse Prozesse. Sie soll die allgemeine Behandlung nicht ersetzen, sondern unterstützen. **Klingmüller** (Kiel).

25) **B. K. Finkelstein.** Ein Fall von operativer Heilung der Arachnoitis adhaesiva cerebralis.

(Russki Wratsch 1908. Nr. 37.)

26jährige Frau, IVpara, seit 7 Jahren starke Kopfschmerzen: Jodkali ohne Erfolg. Die letzten 5 Monate bedeutend schlechter: Erbrechen, seit 2 Monaten täglich; seit 6 Wochen Lähmung des linken Facialis; Gehen unmöglich. Parese

Digitized by Google

des linken Abducens; Stauungspapille beiderseits, Visus links $^2/_{60}$, rechts 0,3. Gehör links sehr herabgesetzt. Rachenschleimhaut auf Reiz reflexlos. Geschmacksempfindung fehlt. Linke Extremitäten paretisch. Diagnose: Geschwulst in der linken hinteren Gehirngrube. 18. März 1907 Operation. Hautmuskellappen mit unterer Basis; aus dem Knochen wird ein 4×5 cm großes Stück ganz entfernt; Lappenbildung aus der Dura. Nach Emporheben des Kleinhirns nach oben innen findet man eine Cyste im Kleinhirnbrückenwinkel, die bald platzte und etwa 100 g blutig-seröse Flüssigkeit entleerte. Die kontrahierte Cystenwand erschien als schmaler dünner Streifen eines losen, spongiösen Gewebes. Mit dem Finger konnte man anstandslos die hintere Fläche der Pyramide abtasten. Tampon unter die Kleinhirnhemisphäre, Duralappen nicht genäht, Naht des Hautmuskellappens. Blutung sehr gering. Operationsdauer 40 Minuten, Chloroformverbrauch 8 g. Nach 2 Tagen hörte das Erbrechen auf, doch begann eine Ophthalmie am linken Auge mit Geschwürsbildung an der Hornhaut. Die Facialislähmung ging nach und nach zurück. Nach $3^1/_2$ Wochen hörte die Absonderung von Zerebrospinalflüssigkeit auf, und konnte Pat. wieder gehen. 1 Monat nach der Operation war V. rechts 0,5. Die Geschmacksempfindung kehrte wieder, auch das Gehör links wird besser. Status 1 Jahr nach der Operation; V. rechts 0.6, links $^3/_{60}$; das Hornhautgeschwür ging 1 Monat nach der Operation schon in Heilung über. Keine Kopfschmerzen, kein Schwindel. Pat. kann arbeiten und frei gehen, doch ist das linke Bein schwächer als das andere. Cornea reagiert auf Berührung. Gefühl in der Region des I. und II. Trigeminusastes links etwas schwächer als rechts. Geschmack normal. Pat. hat vor 3 Monaten normal geboren. In der Operationsgegend eine kindsfaustgroße Hernie, die Pat. nicht beunruhigt. **Glückel** (Spassk, Rjasan).

26) **Groves.** A case of severe trigeminal neuralgia successfully trated by excision of the Gasserian ganglion.

(Bristol med.-chir. journ. 1908. September.)

40jährige Pat. mit seit 5 Jahren bestehender schwerer Trigeminusneuralgie. Die Operation begann mit Freilegung und temporärer Unterbindung der A. carotis communis; trotzdem war nach Bildung des Schläfenlappens und Eröffnung der Dura die Blutung so erheblich, daß mit einem Saugapparat ähnlich dem Cathcart'schen Irrigator andauernd das Blut aus der Schädelhöhle entfernt werden mußte. Der einzige Vorteil der vorhergehenden Carotisunterbindung war der, daß die A. meningea media ohne Blutung durchtrennt werden konnte. Durchtrennung des 2. und 3. Astes des N. trigeminus. Beim Versuch, das Ganglion selbst auszulösen, erfolgte eine derartig heftige Blutung, daß die Wunde tamponiert, die Carotis definitiv unterbunden und die Operation abgebrochen werden mußte. Pat war $7^1/_2$ Stunden lang bewußtlos. 5 Tage später zweite Operation, bei der die Entfernung des Ganglions leicht und ohne Blutung durchgeführt werden konnte. Glatte Heilung. 1 Jahr später bestand noch Anästhesie der rechten Wangen-, Lippen-, Gaumen- und Zungenhälfte, die Empfindlichkeit der Hornhaut war nur vermindert. Die histologische Untersuchung des Ganglion ergab keine pathologischen Veränderungen. **Mohr** (Bielefeld).

27) **M. P. Redard.** De l'électrolyse dans le traitement des angiomes et particulièrement des angiomes de la region parotidienne.

(Presse méd. 1908. Nr. 19.)

Verf., der schon wiederholt über dieses Thema berichtet hat, rühmt aufs neue die schnelle Wirksamkeit, Unschädlichkeit und einfache Technik. Ein großes Angiom der Parotisgegend bei einem 11 Monate alten Kinde wurde durch fünf elektrolytische Sitzungen in einigen Monaten geheilt. In gleicher Weise wurden große Angiome des Gesichts, der Zunge, der Augenlider, der Orbita schnell, dauernd und ohne den geringsten Zwischenfall geheilt. Bei sechs Angiomen der Parotisgegend wurde niemals der N. facialis verletzt.

Digitized by Google

Als negative Elektrode wird eine der Körperform möglichst angepaßte, mit Leder überzogene Metallplatte von Ring-, Halbmond- oder anderer Form benutzt, während der positive Pol durch eine oder mehrere feine Nadeln von Platin oder Gold gebildet wird. Narkose ist oft nützlich, Lokalanästhesie ist nicht brauchbar. Beide Pole sollen, um möglichst lokale Wirkung zu erzielen, einander tunlichst genähert werden. Die Nadeln sticht man anfangs am besten in der Peripherie der Geschwulst ein, um die zuführenden Gefäße zu veröden. Den Strom läßt man bei einer Nadeln mit 10—40 Milliampères, bei mehreren Nadeln mit 30—60 Milliampères 3—4 Minuten lang wirken.

Die Sitzungen sollen in Pausen von 14 Tagen bis zu 1 Monat wiederholt werden, je nach dem Fortschreiten der Rückbildung.

Wenn die Haut mit ergriffen ist, macht man am Schluß multiple oberflächliche Stichelungen mit negativer Nadel bei 10—12 Milliampères Strom.

Zwei Abbildungen. **Fehre** (Freiberg).

28) **Allen.** Injuries of the spinal cord.

(Journ. of the amer. med. assoc. 1908. Nr. 12.)

Bericht über 9 Fälle von Verletzung des Rückenmarkes; in 6 Fällen handelte es sich um Wirbelbrüche mit Dislokation, einmal um Kugelschuß, einmal um eine Wirbelverrenkung, die sich spontan reponiert hatte, einmal um eine Quetschung des Rückenmarkes ohne jede Schädigung der Wirbelsäule.

Ausschließlich liegen Fälle vor, die tödlich endigten und obduziert wurden. Verf. beschreibt in jedem Fall auch genau die mikroskopischen Veränderungen am Rückenmark.

In 3 Fällen war versucht worden, operativ Besserung herbeizuführen.

Bei einem Pat., dem durch einen Fall der Körper des 6. Halswirbels sowie die Laminae des 5. und 7. Halswirbels zerbrochen worden waren, der aber noch 1 Stunde weit mit Unterstützung hatte gehen können, bot das Rückenmark das Bild der Hämatomyelie.

Von Interesse ist auch Fall 8, der einen jungen Studenten betrifft. Beim Ringen hatte er plötzlich das Gefühl, als ob etwas in ihm zerbrochen wäre; er hatte die Symptome der Querschnittsläsion des Rückenmarkes. Nach 14 Tagen starb er. Die Obduktion ergab, daß der 7. Halswirbel luxiert gewesen war und sich spontan reponiert hatte. Das Rückenmark war an dieser Stelle stark gequetscht.

Endlich ist noch zu erwähnen ein Pat., der 8 Fuß hoch herabgefallen war, und zwar aufs Gesicht. Es bestand sofort Lähmung von Blase und Mastdarm, unvollständige Lähmung der unteren Extremitäten. Die Lähmungen nahmen zu, am 38. Tage starb Pat. Die Wirbelsäule war unversehrt. Aber erstens bestand traumatische Myelitis, Degeneration der Nervenzellenkörper und Nervenfasern, Rundzelleninfiltration der Neuroglia, Dilatation der Gefäße, miliare Blutungen; außerdem Degenerationsprozesse in den Zellkörpern des Vorderhorns, am stärksten im Bereiche des 8. Cervicalsegments.

Sechs Abbildungen. **W. v. Bruun** (Rostock).

29) **E. Forster.** Über Verletzungen der Wirbelsäule und des Rückenmarkes durch kleinkalibrige Geschosse.

(Beilage zum 21. Jahresbericht über die kantonale Krankenanstalt in Aarau [Chefarzt Bircher].)

1) 45jähriger Arbeiter schießt sich mit 5 mm-Revolver in den Mund; Schußöffnung in der hinteren Rachenwand. Bewegungen der Halswirbelsäule eingeschränkt, namentlich Drehung. Nach einigen Tagen Meningitis, profuse Blutung und Tod durch Erstickung. Die Obduktion ergab: das Geschoß ist zwischen Atlas und Hinterhaupt hindurchgegangen, hatte ein Stück Atlasbogen herausgeschlagen und die Dura eröffnet; Rückenmark unverletzt; Quelle der Blutung nicht zu finden. Infektion vielleicht durch Sondierung.

Digitized by Google

2) 15jähriger Schüler erhält aus einer Flobertpistole einen Schuß in den Nacken, in Höhe des vierten Halswirbels. Zunächst Ohnmacht, teilweise Lähmung der linken Schultermuskulatur, linker Cucullaris schlaff. Keine sensiblen Störungen.

Röntgenaufnahmen in verschiedenen Ebenen zeigen das Geschoß im Wirbelkanal am oberen Teile des Epistropheuskörpers ein wenig links von der Mittellinie. Nach 11 Tagen Geschoß reaktionslos eingeheilt.

Beweglichkeit der linken Schulter und Händedruck links nur noch leicht herabgesetzt.

Gröbere anatomische Markschädigung also ausgeschlossen.

3) 15jähriger Schüler erhält aus einer Flobertpistole einen Schuß in die linke Halsseite. Sogleich können alle vier Extremitäten nur noch in geringem Grade bewegt werden. Kopf und Rumpf frei; keine Blasen- und Mastdarmstörungen, kein Priapismus; rechte Pupille weiter, einmal Schwitzen der rechten Gesichtshälfte; geringe Sensibilitätsstörungen an den linken Extremitäten. (Genauer Nervenstatus im Original.)

Röntgenaufnahmen zeigen das Geschoß in Höhe des sechsten Halswirbels, etwas links von der Mittellinie.

Die Erscheinungen gehen schnell zurück. Nach Jahresfrist nur noch leichte Lähmungserscheinungen und Sensibilitätsstörungen der linken Hand; daselbst auch trophische Störungen; rechte Pupille noch weiter.

Das Geschoß im Wirbelkanal hat sich gesenkt, sitzt jetzt zwischen sechstem und siebentem Halswirbelkörper.

Trotz der Schwere der anfänglichen Erscheinungen, die aber nicht einem bestimmten Typus von Querschnittsverletzung entsprechen, kann es sich nicht um letztere gehandelt haben, sondern nur um eine Kontusion, vielleicht mit multiplen Blutungen geringer Art.

F. kommt zu folgenden Ergebnissen: Ein Geschoß kann durch bloßen Anprall an die Wirbelsäule schwere Rückenmarkserscheinungen hervorrufen: es kann andererseits (bei kleinem Kaliber) in den Wirbelkanal eindringen und relativ geringe Störungen hervorrufen; heilt es im Mark selbst ein, so bleiben wohl immer dauernde Störungen zurück. Bei Commotio medullae spinalis können anfangs sehr ernste Symptome in kurzer Zeit verschwinden; jedoch kann auch hier einmal gelegentlich der Tod eintreten. Wirkliche Zertrümmerung von Nervensubstanz schließt eine Restitutio ad integrum wahrscheinlich aus; Kompressionserscheinungen weichen nur, wenn das komprimierende Moment ausgeschaltet wird. Exakte Diagnose ist nicht immer zu stellen. Bei schwerer Schädigung, die nach einigen Tagen noch keine Neigung zur Besserung zeigt, dürfte ein operatives Verfahren gerechtfertigt sein, das in Entfernung des Geschosses und etwaiger dislozierter Knochenstücke bestehen würde. **Fehre** (Freiberg).

30) **Traver.** Puncture of the medulla by a hair pin.

(Albany med. annals 1908. Oktober.)

Eigenartiger Fall von Stichverletzung des verlängerten Markes bei einem 8jährigen Mädchen, das sich das Haar mit gewöhnlichen Haarnadeln aufgesteckt hatte. Während des Schlafes fiel sie aus dem Bett und klagte zunächst nur über Gefühlsstörungen in den Händen; erst bei genauerer Untersuchung fand man im Nacken an der Haargrenze eine Haarnadel etwa auf $^2/_3$ ihrer Länge eingedrungen; dieselbe wurde mit Mühe entfernt und das Kind ins Krankenhaus gebracht. Hier wurde vollständige motorische und sensible Paralyse des Körpers vom Nacken abwärts festgestellt. Kurz nach Einlieferung starb das Kind. Sektion nicht gestattet. **Mohr** (Bielefeld).

31) **A. Wittek** (Graz). Ein Fall von Distensionsluxation im Atlanto-epistropheal-Gelenk.

(Münchener med. Wochenschrift 1908. Nr. 35.)

Ein 11jähriger, bisher gesunder Knabe erkrankte im Anschluß an eine eitrige Periostitis des linken Unterkiefers dentalen Ursprunges an Schmerzen im Hinter-

Digitized by Google

kopf und Nacken unter Fieber von 38°, Neigung des Kopfes nach rechts und Rotationsbeschränkung. Die Röntgenaufnahme ergab das Bestehen einer Verrenkung des Atlas-Epistropheus-Gelenkes wahrscheinlich infolge eines metastatischen Ergusses in das Gelenk zwischen Zahnfortsatz und vorderem Atlasring einer- und Zahnfortsatz und Lig. cruciatum andererseits, sowie in die unteren Gelenke zwischen Atlas und Epistropheus, wodurch es zu einer Überdehnung der Gelenkkapsel und des Bandapparates gekommen sein mußte. Das Tub. ant. hatte sich gegen den Rachen hin verschoben, das Tub. post. des Atlas der hinteren Begrenzung des Zahnfortsatzes genähert, so daß der Zahn diesem näher stand als jenem; außer der Verschiebung nach vorn hatte der Atlas noch eine Drehung um seine frontale Achse ausgeführt. Die Behandlung bestand in Stützung des Kopfes durch eine Kravatte. **Kramer** (Glogau).

32) **W. Burk.** Über einen Bruch des Gelenkfortsatzes des V. Lendenwirbels.

(Beiträge zur klin. Chirurgie Bd. LVIII. p. 558.)

Eine 31jährige Pat. wollte in Hockstellung mit extrem vorgebeugtem Rumpf eine schwere Platte in ein am Boden befindliches Fach schieben, verspürte plötzlich einen heftigen Schmerz in der Kreuzgegend, der trotz mannigfacher Therapie im Verlaufe von 3½ Jahren nicht schwand und in seiner Ursache verkannt worden war.

Die Untersuchung ergab Beckensenkung und leichte Flexion des Beines auf der erkrankten Seite, Schonung des Beines, Abflachung der normalen Lendenlordose, Kontraktur der linksseitigen Rückenstrecker, Druckempfindlichkeit des V. Lendenwirbeldornfortsatzes, Beschränkung und Schmerzhaftigkeit der Bewegungen der Lendenwirbelsäule, sonst keine Veränderungen speziell von seiten der Wirbelsäule. Die Röntgenuntersuchung entdeckte einen isolierten, senkrecht verlaufenden Bruch des rechten Gelenkfortsatzes des V. Lendenwirbels. Die operative Entfernung des Bruchstückes brachte volle Wiederherstellung der Funktion.

Es handelt sich demnach um einen indirekten Bruch, der durch eine das physiologische Maß überschreitende Kombination von Beugung und links konvexer Abbiegung der Lendenwirbelsäule entstanden ist und die erste Beobachtung dieser Art darstellt. **Reich** (Tübingen).

33) **G. Preiser.** Zur Frage der Ätiologie der Spondylitis cervicalis deformans. (Aus dem orthop. Institut von Dr. Stein und Dr. Preiser in Hamburg.)

(Münchener med. Wochenschrift 1908. Nr. 27.)

Bei dem 54jährigen Pat., der, früher Luetiker (!), seit 3 Jahren an Schmerzen in den Nacken- und Supraspinalmuskeln des Schulterblattes litt, ergab die Röntgenuntersuchung eine Deformierung des 4.—6. Halswirbels und an ihrer linken Seite, anscheinend der Gegend des Processus articularis entsprechend, eine Knochenspange. Da Pat. als ein eifriger Violinist beim Geigenspiel stets den Kopf nach links vorn zu neigen pflegt, glaubt P., auf diesen chronischen, eine »Quetschung der Bandscheiben« veranlassenden Insult die Entstehung der erwähnten Deformierung usw. zurückführen zu können (warum kommt es zu solcher aber nicht bei anderen Violinisten? Ref.). **Kramer** (Glogau).

34) **R. W. Lovett** (Boston). The occurence of infantile paralysis in Massachusetts in 1907.

(Boston med. and surg. journ. 1908. Juli 30.)

L.'s Arbeit ist das Ergebnis einer Umfrage bei den 6000 Ärzten des Staates Massachusetts. Er erhielt Bericht über 234 akute Fälle von Poliomyelitis und konnte aus dieser Statistik verschiedene interessante Schlüsse ziehen. 18mal trat die Erkrankung bei verschiedenen Gliedern einer Familie auf bzw. innerhalb deren Freundeskreises. Verschiedentlich ließ sich das Vorkommen im Anschluß an

Digitized by Google

Hauptlinien des Straßenbahnverkehrs feststellen. In 52 Fällen hatte ein Trauma, meist Fall auf den Kopf stattgefunden. Bei weitem die meisten Fälle kamen im Spätsommer vor (im Gegensatz zu Zerebrospinalmeningitis, die im Frühjahre die meisten Erkrankungen zeitigte), eine Tatsache, welche L. in Zusammenhang mit der in jener Jahreszeit am stärksten grassierenden Gastroenteritis der Kinder bringt. Ein namentlich im Verhältnis mit den sonst sehr günstigen hygienischen Bedingungen in Massachusetts relativ großer Prozentsatz (40%) von Erkrankungen fand sich bei Familien, die in dumpfen Wohnungen wohnen.

In je 2 Fällen waren Varicellen und Masern vorausgegangen, einmal Scharlach; 3 Fälle traten bald (2—3 Wochen) nach der Impfung auf. Nur in 12 Fällen wurde kein Fieber beobachtet. Die hauptsächlichsten Begleiterscheinungen waren Erbrechen, Schmerzen und Empfindlichkeit. 18 Fälle werden als geheilt bezeichnet. Ein Vergleich mit der großen Statistik des Kinderhospitals in Boston (645 Fälle) zeigt einen sehr großen Unterschied in der Ausbreitung der Lähmung bei den akuten und chronischen Fällen.

L. ist der Ansicht, daß die Poliomyelitis eine akute Infektionskrankheit ist, bezweifelt aber, namentlich auf Grund experimenteller Forschungen, daß es sich um einen einheitlichen Infektionserreger handelt. **H. Bucholz** (Boston).

35) **M. Chevassu.** Les kystes branchiaux à structure pharyngo-salivaire et en particulier les kystes présternaux.

(Revue de chir. XXVIII. ann. Nr. 4.)

Einem 26jährigen Mann entfernte C. eine nicht ganz fünffrankstückgroße, vor dem gesunden Manubrium sterni gelegene Cyste; ein Einschnitt im 5. Lebensjahre hatte eine nur vorübergehend vernarbende Fistel zurückgelassen. Ein kleiner Fortsatz der Geschwulst senkte sich tief in den Raum über der Incisura jugularis. Die Wand bestand aus zweischichtigem flimmerndem Zylinderepithel, adenoidem Gewebe mit Keimzentren und Bindegewebe mit glatten Muskelfasern und funktionierenden Speicheldrüsen (seröse und Schleimdrüsen, Gianuzzi'sche Halbmonde, Ausführungsgänge, die in die Sacklichtung münden), zeigte mithin den Aufbau der embryonalen Schlundwand. Von der unpaaren Schilddrüsenanlage konnte sie wegen ihrer Lage vor dem Brustbein nicht abstammen; auch enthielt sie nirgends Schilddrüsengewebe. Dagegen stößt die Herleitung vom Kiemenapparat auf keine Schwierigkeiten. Die mediane Lage spricht nicht dagegen, da erhalten gebliebene Teile der Kiemengänge mit ihrem unteren oberflächlichen Teile während der Entwicklung des Kopfnickers und des Schlusses des Brustkorbes immer weiter nach der Mittellinie gedrängt werden können. Die Abstammung von einer entodermalen Kiemenfurche ist wegen des Flimmerepithels zweifellos, ob von der 2., 3. oder 4., ist wegen der Kürze des oberen Fortsatzes nicht zu entscheiden.

Verf. glaubt, daß sich in derartigen Cysten und Fisteln häufiger Speicheldrüsen finden als die wenigen Mitteilungen darüber annehmen lassen, und daß ihre Absonderung an der Verhinderung des spontanen Verschlusses der Fisteln mitwirkt. **Gutzeit** (Neidenburg).

36) **H. Brauser.** Zur Frage der gummösen Lymphome des Halses.

(Berliner klin. Wochenschrift 1908. Nr. 3.)

Bei einem 48 Jahre alten Mann entwickelte sich 7 Jahre nach luetischer Infektion eine ovale, fast hühnereigroße derbe Geschwulst am hinteren Rande des rechten Kopfnickers ohne Entzündungserscheinungen. Eine sofort eingeleitete Jodkalibehandlung brachte in wenigen Wochen die Geschwulst zum spurlosen Verschwinden.

B. glaubt, daß die Fälle von luetischen Halsdrüsenschwellungen nicht so selten sind, wie man bisher annahm, daß zuweilen auch ein Halsgumma unerkannt zum Schwinden gebracht wird, weil die Jodkalitherapie bei Halsdrüsenschwellungen so sehr beliebt ist. **Langemak** (Erfurt).

Digitized by Google

37) J. Fein. Über die Abtragung der Rachenmandel mit dem bajonettförmigen Adenotom.

(Medizinische Klinik 1908. p. 1489.)

F. hat mit dem bajonettförmigen Adenotom (Abbildung) in den letzten 6 Jahren ungefähr 2000 Rachenmandeln bei Kindern und Erwachsenen entfernt. Man kann mit dem Instrument die Schneide des Ringmessers gut an die vorderen, der Nasenscheidewand anliegenden Teile der Rachenmandel anlegen, das Zäpfchen stark nach vorn ziehen und die operierende Hand in eine für das kräftige Festhalten des Griffes in für die notwendigen volaren und dorsalen Beugungsbewegungen günstige Lage bringen. Das richtige Fassen, Ansetzen und Bewegen des Messers sind beschrieben. Es wird von H. Reiner in Wien in drei Größen geliefert, von denen die mittlere für fast alle Fälle genügt.

Georg Schmidt (Berlin).

38) **Martino.** La sutura de los pilares en las grandes hemorragias amigdalianas.

(Revista med. del Urguay Bd. XI. Nr. 3.)

Nach Operation der Tonsillotomie wegen Hypertrophie bei einem 40jährigen Manne war, wahrscheinlich infolge sehr unvorsichtigen Verhaltens des Kranken, einige Stunden nach der Operation eine schwere Blutung aufgetreten, die mit den gewöhnlichen Mitteln nicht zu bewältigen war; auch das Anlegen von Klemmen war erfolglos. Nachdem Pat. mehr als 2 Liter Blut verloren hatte und bereits im Zustande des Kollapses sich befand, machte M. die Naht der Gaumenbögen. Der Kranke wurde gerettet. M. empfiehlt in solchen Fällen, die ihm vorher noch nicht begegnet waren, mit den anderen Methoden nicht lange Zeit zu verlieren, sondern gleich, so lange Pat. sich noch in gutem Allgemeinzustande befindet, die Naht auszuführen.

Stein (Wiesbaden).

39) **P. Albrecht.** Über das seitliche Pharynxdivertikel. (Aus der II. chir. Klinik in Wien.)

(Wiener klin. Wochenschrift 1908. Nr. 16.)

Ein früher stets gesunder 43jähriger Mann bekam plötzlich Schluckbeschwerden und bemerkte eine nußgroße Geschwulst an der rechten Halsseite. Mit ihrem Wachsen trat auch Atemnot ein, dann Fieber. In der Angst fuhr sich der Mann mit dem Finger in den Rachen, erbrach darauf schleimig-eitrige Flüssigkeit. Die Geschwulst wurde wieder kleiner, Fieber und Atemnot schwanden. Doch blieb Pat. seitdem heiser und konnte schlecht schlucken. Laryngoskopisch fand sich Vorwölbung der seitlichen Rachenwand und der rechten Vallecula, Kehlkopf vertikal gedreht, rechte Hälfte plump und fast unbeweglich. Die Diagnose war vermutungsweise zuerst Struma aberrata, dann Lymphocavernoma colli congen. Bei der Operation fand sich ein schlaffer, mit Kopfnicker, Submaxillaris, Biventer, oberen Zungenbeinmuskeln und den großen Gefäßen verwachsener Sack mit gelblichem Sekret und krümeligen Massen, innig zusammenhängend mit dem Periost des Zungenbeines und unter ihm einen ganz dünnen Fortsatz in die Tiefe sendend. Nach dessen Durchschneidung drang zischend Luft in den Rachen. Die Stelle war dann nicht mehr zu finden. Tampon, sonst Verschluß, glatte Heilung. Nach 9 Monaten auch laryngoskopisch normaler Befund. Der Sack war auch in seinem Stiel mit geschichtetem Plattenepithel ausgekleidet. Aus dem Fehlen von muskulären Elementen, ebenso wie an der Stelle, wo der Stiel die Membrana hyothyreoidea durchbohrte (Dreieck, begrenzt vom hinteren Rande des Hyothyreoideus, vom vorderen Rande des Constr. plaryngis inferior und vom unteren Zungenbeinrande), schließt A., daß es zur Entwicklung eines Divertikels besonders leicht dann kommt, wenn sich die Stellen mangelhaften embryonalen Verschlusses an Orten der Rachenwand finden, wo Muskulatur fehlt.

Den beschriebenen Fall fast er auf als entstanden aus einer unvollständigen inneren angeborenen Halsfistel im Bereiche des Sinus pyriformis. Sekretstauung,

Digitized by Google

dann Pulsion durch Steigerung des Binnendruckes im Rachen, akute Entzündung, endlich Traktion infolge der entzündlichen Verwachsungen wirkten befördernd.

Außer diesem Falle sind nur noch zwei Divertikel im Bereiche des Sinus pyriformis beschrieben.

Hinweis auf die Literatur. **Renner** (Breslau).

40) **McLellan and Dunn.** Case of introcystic papilloma of an accessory thyroid.

(Glasgow med. journ. 1908. Juli.)

Einer Dame von 28 Jahren wurde eine fast faustgroße Geschwulst der linken Halsseite exstirpiert, die sich dort innerhalb 4 Jahren entwickelt hatte.

Sie erwies sich bei der Untersuchung als eine große Cyste, ganz ausgefüllt von Zotten, die von der Cystenwand ausgingen. Die ganze Struktur des Gewebes bewies seine Entstehung aus Schilddrüsengewebe; kolloide Massen waren reichlich vorhanden und Schilddrüsenepithel, zum Teil mit Adenomentwicklung.

W. v. Brunn (Rostock).

41) **Capelle.** Über die Beziehungen der Thymus zum Morbus Basedowi.

(Beiträge zur klin. Chirurgie Bd. LVIII. p. 353.)

Anlaß zur vorliegenden Untersuchung gaben Fälle von Herztod, wie sie nach Operation von Basedowkröpfen auch sonst häufig beschrieben sind. Sie betrafen drei junge Mädchen, bei welchen an der Garrè'schen Klinik zweimal eine typische halbseitige Exstirpation, einmal eine doppelseitige Resektion in Äthertropfnarkose vorgenommen worden war. Bei allen drei Pat. fehlten organische Herzveränderung, alle hatten einen hochfrequenten Puls, zwei waren hochgradig nervös, eine hatte eine Spitzenaffektion, eine andere eine Skoliose, die dritte war kräftig und sonst gesund. Respiratorische Beschwerden von seiten des Kropfes fehlten.

Bei zwei Fällen setzte am Abend des Operationstages Delirium cordis mit Angstgefühl und Jaktationen ein, das 10—20 Stunden nach der Operation zum Tode führte. Bei der dritten Pat., dem kräftigen Mädchen, war die Narkose von Anfang an durch bronchiale Reizung erschwert und nie ganz tief; bei der schwierigen Isolierung des unteren Poles erfolgte eine Synkope mit tödlichem Ausgang.

Die Sektionen ergaben nur unwesentliche pathologische Befunde, gesunde Klappen, Dilatation des Ventrikels einmal links, einmal beiderseits, einmal kräftiges, einmal blaßes Myokard. Auffallend war aber bei allen drei Fällen der Befund einer hyperplastischen Thymus, die zweimal mit einer Hyperplasie des lymphatischen Apparates vergesellschaftet war.

Nach einer Übersicht über die widersprechenden Anschauungen betreffs der Beziehungen zwischen Thymus und Basedowstruma gibt Verf. 60 Sektionsprotokolle von an Basedow gestorbenen Individuen mit dem überraschenden Ergebnis, daß 79% der Fälle eine Persistenz oder Hyperplasie der Thymus aufwiesen. Näherhin wurde bei Basedowkranken, die an interkurrenten Krankheiten gestorben waren, in 44%, bei solchen, die der Krankheit selbst spontan erlagen, in 82% und bei solchen, die im Anschluß an eine Kropfoperation verloren wurden, in 95% eine Thymuspersistenz beobachtet.

Nach all dem kommt der Thymus im Krankheitsbilde des Morbus Basedowi eine nicht zu verkennende Bedeutung zu, wenn gleich freilich die pathologische Genese dieser Beziehungen noch unklar ist.

Die Versuche mit Thymusfütterung bei Morbus Basedowi scheinen darauf hinzuweisen, daß die vermutlich sekundäre Hypertrophie oder Reviveszenz der Thymus die Basedowsymptome steigert und nicht etwa zur Entgiftung von Basedowprodukten bestimmt ist.

Der Nachweis der Thymus am Lebenden begegnet erheblichen Schwierigkeiten, doch dürften von der Röntgenuntersuchung, dem Nachweis des Status lymphaticus und einer event. Probefütterung mit Thymuspräparaten (die aber nicht ganz un-

Digitized by Google

gefährlich zu sein scheint!) weitere diagnostische Fortschritte in dieser Richtung zu erwarten sein

Ein gelungener Thymusnachweis bei Morbus Basedowi muß dazu führen, solche Pat. von einer Operation auszuschließen, um die Zahl der tödlichen Katastrophen zu vermindern. **Reich** (Tübingen).

42) **Capelle.** Ein neuer Beitrag zur Basedowthymus. (Aus der kgl. chirurgischen Universitätsklinik zu Bonn Geh.-Rat. Prof. Dr. Garrè.)

(Münchener med. Wochenschrift 1908. Nr. 35.)

C., der über die Beziehungen der Thymusdrüse zum Morbus Basedow bereits vor kurzem einen wertvollen Beitrag geliefert, bringt zu seinen bisher beobachteten drei Fällen, in denen nach wohlgelungener Strumektomie wegen Morbus Basedow plötzlich Herzkollaps und Tod als Folge des Status thymicus eingetreten war, einen neuen Fall von Thymustod nach Operation eines Basedowkropfes. Letzterer reichte bei der 16jährigen Kranken nicht retrosternal; doch war über dem Manubrium sterni eine Dämpfung feststellbar, die der Herzdämpfung aufsaß und die Grenzen des Manubrium nicht überschritt. Die Operation in Äthernarkose war durch Verwachsungen des Kropfes etwas erschwert, aber mit geringem Blutverlust verbunden und bestand in Unterbindung der Art. thyreoidea sup. und inf. dextra, Resektion des rechten weichen Strumalappens und Unterbindung der A. thyreoidea sup. sinistra. Nach 12stündigem günstigem Zwischenstadium erfolgte plötzlich der tödliche Herzkollaps, und die Autopsie ergab eine vergrößerte Thymusdrüse.

Der Fall bestätigt die von C. in seiner früheren Abhandlung aufgestellten Schlußfolgerungen und ermahnt von neuem, bei Basedow auf einen etwa bestehenden Status thymicus (Dämpfung über dem oberen Brustbein, blaßrote Hypertrophie der Tonsillen, Milz usw.; Nachweis eines Schattens im Röntgenbild des Mediast. ant.) vor Vornahme der Strumektomie zu achten und bei Verdacht einer großen Thymus von einem Eingriff abzustehen. **Kramer** (Glogau).

43) **Dunhill.** Surgical treatment of exophtalmic goitre.

(Intercol. med. journ. of Australasia 1908. Juni 20.)

D. hat wegen Basedow'scher Krankheit bei 25 Kranken eine teilweise Thyreoidektomie, stets unter Lokalanästhesie, ausgeführt. Nach seinen Erfahrungen ist nach der Operation konstant eine rasch einsetzende Besserung zu erwarten, die andauert, sofern eine genügende Menge Drüsengewebes entfernt wurde. Nur in einem Falle erlebte D. einen Mißerfolg. Die Operation sollte, nachdem interne Behandlung versagte, möglichst rasch vorgenommen werden, nicht als ultimum refugium. Jedoch operierte D. auch zwei Pat. mit vorgeschrittener Myokarditis, Ödemen, sehr starker Drüsenvergrößerung und schlechtem Allgemeinzustand noch mit Erfolg. In einer Sitzung sollte nicht zu viel von der vergrößerten Schilddrüse entfernt werden, vielmehr hat D. bei sechs seiner Pat. nach einiger Zeit zum zweitenmal eine Portion Schilddrüsengewebes entfernt, nachdem die erste Operation nur Besserung, kein völliges Schwinden der Beschwerden bewirkt hatte; gewöhnlich wurde zuerst der eine Lappen mit dem Isthmus, in einer zweiten Sitzung die Hälfte des anderen Lappens entfernt. Die zweite Operation wurde stets besser als die erste ertragen. Unter 32 teilweise Thyreoidektomierten starb einer infolge der Operation; es war zu viel in einer Sitzung entfernt und das Schilddrüsengewebe zu ausgedehnt gequetscht worden. D. hält die Kompression bzw. Quetschung des Schilddrüsengewebes zwecks Blutstillung für gefährlich, da schwere Zustände von akutem Thyreoidismus durch größere Mengen stark geschädigten Gewebes zustande kommen können. **Mohr** (Bielefeld).

44) **Branham.** Tetany following thyreoidectomy cured by the subcutaneous injection of parathyroid emulsion.

(Annals of surgery 1908. August.)

Im Anschluß an eine Kropfexstirpation traten bei einer Pat. anfallsweise heftige tetanische Krämpfe auf, so daß die Atmung zeitweise aufhörte

Digitized by Google

liche Atmung gemacht werden mußte. Schilddrüsentabletten wurden ohne Erfolg genommen; erst als man aus ihnen, nachdem man sie 10 Minuten zum Desinfizieren in 1‰iger Sublimatlösung hatte liegen lassen, eine Kochsalzlösung hergestellt und diese nach Filtration subkutan injiziert hatte, trat verhältnismäßig schnelle Besserung ein. Eine Schilddrüsentablette enthielt 0,06 g Parathyreoidextrakt, fünf solcher Tabletten wurden zerrieben und mit 400 ccm Kochsalzlösung übergossen. Diese ganze Lösung wurde auf einmal subkutan injiziert. Das exstirpierte Präparat zeigte, daß rechts beide, links aber nur eine Glandula thyreoidea entfernt wurde, so daß links eine zurückgeblieben war. Allem Anschein nach war diese jedoch durch operatives Trauma geschädigt; sie erholte sich aber wieder, so daß die Kranke schließlich ganz geheilt wurde.

Herhold (Brandenburg).

45) **F. Smoler.** Eine seltene Halsverletzung.

(Prager med. Wochenschrift 1908. Nr. 27.)

Die Seltenheit der Speiseröhrenverletzung durch Gewalteinwirkungen von außen her veranlaßt Verf. einen Fall mitzuteilen, bei dem ein 5jähriger Junge durch Auffallen auf Glasscherben eine Schnittverletzung der Speiseröhre im Halsteile mit gleichzeitiger Verletzung der Luftröhre erlitt. Letztere war seitlich angeschnitten. S. vernähte die Wunde nach ausgeführter Tracheotomie in der Mittellinie. Die ebenfalls seitliche Speiseröhrenwunde wurde mit Einlegen eines Drains behandelt. Verf. konnte aus zwei Referaten von dieser Art Verletzung 55 Fälle zusammenstellen. **A. Hofmann** (Karlsruhe).

46) **Seelig.** A further aid in the diagnosis of oesophageal stenosis.

(Surgery, gynecology and obstetrics Bd. VII. Hft. 3.)

Die Diagnose eines Speiseröhrendivertikels, das oberhalb einer Striktur lag, gelang durch Röntgenaufnahme unter Zuhilfenahme des Wismutverfahrens nur teilweise. Erst das Schluckenlassen einer ganz dünnen Goldkette und folgende Aufnahme zeigte, daß ein Divertikel vorhanden war. In ihm hatte sich die Kette zusammengeballt. Die dünne Kette läßt sich leicht schlucken.

Trapp (Bückeburg).

47) **Blauel.** Über die Entfernung von Gebissen aus der Speiseröhre mit Hilfe des Ösophagoskops.

(Beiträge zur klin. Chirurgie Bd. LVIII. p. 138.)

In den beiden aus der v. Bruns'schen Klinik mitgeteilten Fällen von ösophagoskopischer Extraktion von Gebissen aus der Speiseröhre hatte der eine Fremdkörper 2 Tage darin verweilt, hochgradigste Schlingbeschwerden, Dyspnoe, Fieber und eine sicher nachweisbare eitrige Wandveränderung, das andere, schon 35 Tage in der Speiseröhre befindliche Gebiß wesentlich leichtere Symptome, Schluckbeschwerden, Druckempfindlichkeit des Halses und mäßige Temperatursteigerung verursacht. In beiden Fällen war eine erfolgreiche ösophagoskopische Extraktion erst möglich, nachdem die entzündliche Schleimhautschwellung um den Fremdkörper herum durch Adrenalinpinselung stark vermindert worden war. Die Rekonvaleszenz des ersten Falles war durch heftige Schmerzen in der Speiseröhre und eine Pneumonie kompliziert, der zweite Pat. war andern Tags fieber- und beschwerdenfrei.

Außer diesen eigenen Beobachtungen sind noch zehn erfolgreiche und zehn erfolglose ösophagoskopische Gebißextraktionen aus der Literatur wiedergegeben. Für die Diagnose der steckengebliebenen Fremdkörper ist weder die Sondennoch Röntgenuntersuchung verläßlich, sondern allein die Ösophagoskopie. Die ösophagoskopische Methode der Extraktion ist in geübter Hand sehr leistungsfähig und daher stets vor der Ösophagotomie zu versuchen. Als therapeutisches Mittel zur Erleichterung der Extraktion empfiehlt Verf. angelegentlichst die Adrenalinpinselung der geschwellten Schleimhaut. **Reich** (Tübingen).

Digitized by Google

48) **M. Patel.** Sur le traitement des sections traumatique de la membrane thyro-hyoïdienne.

(Province méd. 1908. Nr. 24.)

P. empfiehlt für die Naht des durchschnittenen Zungenbeinschildknorpelbandes Nähte, welche das Zungenbein umgreifen und am Schildknorpel ansetzen. Die Stichkanäle am Schildknorpel müssen durch den Knorpel hindurchgehen. Eine Naht des durchtrennten Bandes selbst hält P. für wertlos. In einem Falle hat er zunächst die Naht des Bandes versucht, jedoch ohne Erfolg. Nach wenigen Tagen führte er dann die oben genannte Naht mit bestem Erfolge aus. Als Nahtmaterial benutzt P. Renntiersehnen. **A. Hofmann** (Karlsruhe).

49) **Meyer.** Über leukämische Veränderungen im Kehlkopf.

(Zeitschrift für Laryngologie, Rhinologie u. ihre Grenzgebiete Bd. I. Hft. 1.)

Subglottische Schwellung von blaßgraurötlicher Farbe und harter Beschaffenheit, welche die Lichtung in transversaler Richtung auf 3 mm verlegte und zur Tracheotomie nötigte, die aber nach 10 Tagen durch nachfolgende Fasciennekrose und Bronchopneumonie zum Tode des Pat. führte. Die Diagnose wurde schon im Leben durch Blutuntersuchung bestätigt. **Engelhardt** (Kassel).

50) **Llorente.** La traqueotomia y el entubiamento laringeo en los procesos laringeos etc.

(Rev. de med. y cir. pract. de Madrid 1908. Juni 28.)

Gestützt auf ca. 8400 Fälle empfiehlt L. die Intubation als der Tracheotomie bei weitem überlegen, einerlei, ob es sich um diphtherische oder andersartige Prozesse handelt. **Stein** (Wiesbaden).

51) **Sargnon et Barlatier.** De la laryngostomie. 10 Abbildungen.

(Presse méd. 1908. Nr. 22.)

Über Indikation, Technik und Nachbehandlung der Laryngostomie, die genauer beschrieben werden, vgl. das Referat im Zentralblatt für Chirurgie 1907 p. 1494 über eine Arbeit derselben Verff., das gleiche Thema betreffend.

Sie zählen 35 ihnen bekannte Laryngostomien auf, darunter 11 eigene Fälle; von letzteren wurden 10 geheilt, einer starb an Bronchopneumonie. Von diesen 11 wurden operiert: 8 wegen Narbenstenosen durch Kanülendruck, 1 wegen narbiger Verengerung nach typhöser Erkrankung des Kehlkopfes, 1 wegen Stenose nach einem Messerstich und 1 wegen rezidivierender Papillome.

Gegenindikationen sind akute entzündliche Erscheinungen und Hindernisse an den tieferen Luftwegen, z. B. Papillome an der Luftröhre unterhalb der Kanüle.

Literaturverzeichnis von 34 Nummern. **Fehre** (Freiberg).

52) **F. Hutter.** Ein Beitrag zu den Mißbildungen des Kehlkopfes. (Aus dem histol.-bakter. Laboratorium der Wiener allgemeinen Poliklinik.)

(Wiener klin. Wochenschrift 1908. Nr. 16.)

Am Kehlkopf eines an akuter Infektion gestorbenen Kindes befand sich ein Hohlraum, von der unteren Fläche des Zungenbeinkörpers bis zum unteren Rand der Cart. thyr. und von der vorderen Epiglottisfläche bis zu einem Weichteilbündel reichend, das das Spatium hyothyr. und den intermediären Spalt des Thyreoids überbrückt. Er mündete im Bereiche des Epiglottisstieles in den Kehlkopf. Aus Resten epithelialer Auskleidung wurde auf angeborene Anlage geschlossen. Außerdem bestand totale Spaltung der Cart. thyreoidea. **Renner** (Breslau).

Digitized by Google

53) **L. Harms.** Über eine Modifikation der Schornsteinkanüle zur Behandlung narbiger Kehlkopfstenosen. (Aus der Wiener Klinik für Kehlkopf- und Nasenkrankheiten.)

(Wiener klin. Wochenschrift 1908. Nr. 16.)

54) **H. Koschier.** Zur Behandlung der postdiphtherischen Stenosen des Larynx und der Trachea. (Aus der laryngol. Abteilung der Wiener allgemeinen Poliklinik.)

(Ibid.)

H. zieht die Schornsteinkanüle der T-Kanüle vor und sieht den Grund, daß sie sich nicht besonderer Beliebtheit erfreut, darin, daß sich manchmal im Winkel zwischen den beiden Kanülen ein Sporn von Schleimhautwulst bildet, der schließlich eine zweite Stenose verursachen kann. In zwei solchen Fällen beginnender Spornbildung hat H. deshalb sofort nur mehr das laryngeale, an entsprechender Stelle siebartig durchlöcherte Rohr eingeführt, das seinen Zweck vollkommen erfüllte und eine Spornbildung nicht eintreten bzw. sich zurückbilden ließ. Er empfiehlt diese Methode zur Nachprüfung.

K. hat aus dem gleichen Grunde wie H. die Schornsteinkanüle ändern lassen, aber unter Beibehaltung beider Teile ohne Winkelbildung und zieht sie ebenfalls den T-Kanülen vor. Ferner berichtet er über einen Fall vollständigen Kehlkopfverschlusses, den er erfolgreich mit zirkulärer Resektion behandelte. Da außerdem infolge Fehlens von Trachealringen eine Partie aspiriert wurde, mußte er eine stützende Plastik vornehmen. Er ließ eine Zelluloidplatte in Haut einheilen und pflanzte den Lappen dann verkehrt auf den Luftröhrendefekt. Die Platte eiterte aber während einer Influenza aus; trotzdem war das Resultat durch narbige Spannung gut. In einem zweiten Falle hat er dann zunächst eine tiefere Tracheotomie und Hautnaht der oberen gemacht, dann eine Zelluloidplatte über dem Knorpeldefekt unter die Hautränder geschoben und nach erfolgter Einheilung die untere Fistel heilen lassen. Da seitdem 5 Jahre ohne neue Stenose vergangen sind, kann hier von Dauererfolg gesprochen werden. **Renner** (Breslau).

55) **H. White.** Ein Fall von Hämangiom des Kehlkopfes, behandelt mit Laryngofissur.

(Wiener klin. Wochenschrift 1908. Nr. 16.)

56) **O. Hirsch.** Über Haemangioma cavernosum des Kehlkopfes. (Aus dem Ambulatorium des Herrn Privatdozenten M. Hajek.)

(Ibid.)

Im W.'schen Falle handelte es sich um eine fast kirschgroße Geschwulst, die breitbasig in der Interarytänoidalfalte saß. Verf. glaubt, daß es sich um eine kongenital angelegte Geschwulst handelte, obwohl histologisch die Entstehung auf entzündlicher Basis nicht ausgeschlossen war. Die Entfernung war hier durch Beschwerden und drohende Stenose gerechtfertigt und gelang leicht durch Laryngofissur.

H. erwähnt zuerst drei Fälle kleiner, blauroter Geschwülste an den Stimmbändern, bei denen die histologische Untersuchung ergab, daß es sich um gefäßreiche Polypen handelte, stellt dann aus der Literatur die Fälle zusammen, die nach sorgfältiger Kritik als Hämangiome angesehen werden dürfen, und schildert schließlich einen neuen Fall; hier war das ganze rechte Taschenband von einer großen Geschwulst eingenommen, und auch am linken saß eine bohnengroße Geschwulst. Die Operation schien wegen der Geringfügigkeit der Symptome noch nicht angezeigt. Nach der Literatur können größere, breitbasige Hämangiome nur durch Laryngofissur ohne Gefahr entfernt werden.

Beide Autoren machen Literaturangabe. **Renner** (Breslau).

Digitized by Google

57) **E. Krieg.** Über die primären Tumoren der Trachea.
(Beiträge zur klin. Chirurgie Bd. LVIII. p. 162.)

Unter Mitteilung eines Falles von Fibrom der Luftröhre aus der v. Bruns'schen Klinik führt Verf. die v. Bruns'sche Statistik der primären Luftröhrengeschwülste, die bis 1898 reicht und 143 Beobachtungen umfaßt, bis zum Jahre 1907 weiter unter Beifügung von 53 neuen Mitteilungen, so daß sich folgende Gesamtstatistik ergibt:

a. Gutartige Neubildungen, zusammen 134 Fälle:
Fibrome 25; Papillome 41; Lipome 4; Chondrome und Osteome 42; Adenome 6; Lymphome 2; Intratracheale Strumen 14.

b. Bösartige Neubildungen, zusammen 61 Fälle:
Sarkome 21; Karzinome 40.

c. Neubildungen unbekannter Natur: 6 Fälle.

Die bösartigen Geschwülste machen also ein Drittel der Gesamtzahl aus, und die Sarkome sind im Vergleich zu den Karzinomen relativ häufig. Der endotracheale Weg reicht zwar zur Entfernung der meisten gutartigen Geschwülste aus, für alle bösartigen aber ist die Tracheotomie oder Krikotracheotomie der bessere Weg zu einer radikalen Exstirpation. **Reich** (Tübingen).

58) **Grünberg.** Über den günstigen Einfluß des innerlichen Gebrauches von Jodkali auf die Tuberkulose der oberen Luftwege.
(Zeitschrift für Ohrenheilkunde Bd. LIII. p. 346.)

G. teilt eine Reihe von Fällen aus der Körner'schen Klinik in Rostock mit, bei denen auf Grund des makroskopischen Befundes und der histologischen Untersuchung exzidierter Stückchen Schleimhauttuberkulose diagnostiziert wurde, und bei denen die Anwendung von Jodkali neben schonender Lokalbehandlung Heilung herbeiführt. Wenn nun auch einzelne Fälle von Schleimhautlupus spontan ausheilen können, und wenn auch andererseits Jodkali keineswegs alle Fälle von Schleimhauttuberkulose günstig beeinflußt, so hält G. doch das Jod für ein wichtiges Hilfsmittel bei der Behandlung der genannten Erkrankung.
Hinsberg (Breslau).

59) **Vidakovich.** Beiträge zur Behandlung chronischer Pleuraempyeme nach der Methode von E. G. Beck.
(Orvosi Hetilap 1908. Nr. 33.)

Verf. hat in zwei Fällen von chronischem Pleuraempyem das Beck'sche Verfahren (dieses Zentralblatt 1908 Nr. 18) mittels Injektion von Bismut-Vaselinpaste angewendet und hat nach vergeblicher Anwendung anderer Methoden vollen Heilerfolg erzielt. Gelungene Röntgenogramme zeigen den erzielten Erfolg.
P. Steiner (Klausenburg).

60) **Staveley Dick.** The treatment of chronic empyema by hyperaemia and hypertranssudation.
(Brit. med. journ. 1908. August 29.)

Bericht über eine seit über 2 Jahren bestehende Empyemfistel bei 8jährigem Knaben, die nach mehrfachen erfolglosen Rippenresektionen durch Hyperämiebehandlung mit Saugglässern zur Heilung kam. **Weber** (Dresden).

61) **L. G. Stuckey.** Über Lungennaht bei Stich-Schnittwunden.
(Russki Wratsch 1908. Nr. 35 u. 36.)

Im Petersburger Obuchowspital wird prinzipiell jede frische Brustwandwunde mit Verdacht auf Pleura- und Lungenverletzung erweitert, die Lungenwunde genäht (die Nähte umgreifen den Grund der Wunde und werden leicht geschnürt); wo die Wunde nicht genäht werden kann, macht man die Exteriorisation. Die Pleurawunde muß vollständig geschlossen werden mit obligater Pneumopexie. Diese Grundsätze bilden die Schlußfolgerungen der Arbeit. — Im ganzen wurden so 25 Fälle behandelt. 19 Männer, 6 Frauen. 9 starben. 22mal wurde die Lunge genäht (2mal Achternaht); 6mal Pneumopexie. 7mal glatte Heilung. 2 starben

Digitized by Google

infolge von Blutverlust (vor der Operation), 3 infolge akuter Septhämie. 10mal eiterte die Wunde; davon starb einer an katarrhalischer Pneumonie, 7 andere (3 †) bekamen Empyeme, wobei bei den 4 Geheilten die Heilungsdauer 82—173 Tage betrug und einem später infolge umschriebener eitriger Pleuritis eine Rippenresektion gemacht werden mußte. — 3mal wurde die Exteriorisation gemacht. — 2mal glatte Heilung, im dritten Fall eitrige Pleuritis, Pleurotomie mit Rippenresektion, Heilung. **Glückel** (Spassk, Rjasan).

62) **Baron.** Über Lungenabszesse bei Säuglingen.

(Berliner klin. Wochenschrift 1908. Nr. 3.)

Zu den bisher bekannten sieben Fällen fügt B. einen von ihm behandelten achten (5 Wochen altes Kind) hinzu unter kurzer Mitteilung der Krankengeschichten aller Fälle dieser seltenen Erkrankung. Nach Rippenresektion Heilung des ca. taubeneigroßen, im linken Unterlappen gelegenen Abszesses.

Die Diagnosenstellung bei Kindern ist sehr schwierig, da charakteristische Merkmale, z. B. eitriges Sputum, fast immer fehlen; die akustischen Phänomene deuten meistens auf eine dichte Infiltration, nicht auf Höhlenbildung. Die Diagnose wird deshalb nur durch Zufall zu stellen sein bei Probepunktion, die aber nur bei sicheren pleuritischen Verwachsungen erlaubt ist, da die Gefahr der Pleurainfektion vorliegt. Die Lungenabszesse liegen meistens im Unterlappen, bei Kindern merkwürdig oft nahe der Oberfläche. **Langemak** (Erfurt).

63) **N. J. Gurewitsch.** Ein Fall von isolierter Verwundung des Herzbeutels.

(Russki Wratsch 1908. Nr. 37.)

18 Jahre alter Jüngling, vor $1^1/_2$ Stunden Dolchstich in den dritten Interkostalraum zwei Finger breit links vom Brustbein. Konnte noch $^1/_2$ Stunde lang fahren, dann Schwäche und ohnmächtiger Zustand. Wunde 2,5 cm lang. Nach Entfernung der Blutgerinnsel bedeutende venöse Blutung — bei jeder Herzkontraktion. Lappenbildung — Basis lateral, Resektion der 3., doppelte Durchschneidung der 4. und 5. Rippe. Wunde im Perikard 2 cm lang; spaltartige Wunde der linken Pleura, Lunge nicht atelektatisch. Erweiterung der Perikardwunde, Entfernung des Blutes aus dem Herzbeutel; keine weitere Blutung; Herz unversehrt; Tampon in den Herzbeutel und in die Winkel des Hautmuskelknochenlappens. Zuerst Verlauf günstig, nach 11 Tagen plötzlich Verschlimmerung: Dyspnoe, Puls unregelmäßig, dikrotisch. Nach Entfernung des Perikardtampons entleert sich viel blutigseröse Flüssigkeit. Kein neuer Tampon, sofort Herztätigkeit besser, und nun glatte Heilung. 1 Jahr später vollständig gesund. **Glückel** (Spassk, Rjasan).

64) **Ortiz de la Torre.** Cuerpo extraño enclavado en el corazoń.

(Rev. de med. y cir. pract. de Madrid 1908. Nr. 1034.)

Kranker mit Wunde in der Herzgegend. Es entstand hochgradige Atemnot, fast Atemstillstand, Dämpfung der ganzen linken Brustseite, Unmöglichkeit, die Herzgrenzen zu perkutieren und die Herztöne zu auskultieren. Die Wunde befand sich in einer Ausdehnung von 2 cm im 4. Interkostalraum etwas nach innen von der Mammillarlinie. Es waren heftige Schmerzen in der Gegend des Proc. xiph. vorhanden. Bildung eines Lappens, welcher die Gegend der 4., 5. und 6. Rippe in einer Ausdehnung von ca. 10 cm links vom Brustbein umfaßte. Eröffnung des Perikards und Entleerung einer Menge von Gerinnseln. Im rechten Herzohr saß ein Stück Glas von der Größe 34 : 12 mm fest, das entfernt wurde. Catgutnaht der Herzwunde und des Herzbeutels. Temperatur von 39° am 5. Tage; Entleerung von 700 g Flüssigkeit durch Punktion. Heilung der Wunde in weiteren 9 Tagen.

Stein (Wiesbaden).

Originalmitteilungen, Monographien und Sonderdrucke wolle man an *Prof. E. Richter* in Breslau (Kaiser Wilhelmstraße 115), oder an die Verlagshandlung *Johann Ambrosius Barth* in Leipzig einsenden.

Für die Redaktion verantwortlich: Geh. Med.-Rat Prof. Dr. E. Richter in Breslau.
Druck von Breitkopf & Härtel in Leipzig.

Digitized by Google

Zentralblatt für Chirurgie

herausgegeben von

K. GARRÈ, F. KÖNIG, E. RICHTER,

in Bonn, in Berlin, in Breslau.

35. Jahrgang.

VERLAG von JOHANN AMBROSIUS BARTH in LEIPZIG.

Nr. 50. Sonnabend, den 12. Dezember 1908.

Inhalt.

1) Schmidt, Myalgien und Spasmen der Bauchmuskeln. — 2) Cuff, Peritonitis während der Schwangerschaft. — 3) Gilliam, Behandlung der Peritonitis. — 4) Busch u. Bibergeil, Verhütung peritonealer Verwachsungen. — 5) Brehm, Subphrenische Abszesse. — 6) Oberndorfer, 7) Jeanbrau und Anglada, 8) Moullin, 9) Kothe, 10) Oppenheim, 11) Pankow, 12) Rendu, 13) Mantle, Zur Appendicitisfrage. — 14) Carmichael, 15) Brenner, Herniologisches. — 16) Liebiein, Der Galalithdarmknopf. — 17) Lund, Magengeschwür und Magenkrebs. — 18) Moullin, Gastroenterostomie. — 19) Braun, Entzündliche Geschwülste am Darm. — 20) Lesk, Gallensteinileus. — 21) Hanes, Mastdarmuntersuchung.

F. Kuhn, Die Abstufung der Resorbierbarkeit ein Wesentliches in der Catgutfrage. (Originalmitteilung.)

22) Stone, Bauchdeckendesmoide. — 23) Schroeter, 24) Knowling, 25) Reinecke, Bauchverletzungen. — 26) Kempf, Darmberstung. — 27) Hamman, Bauchfelltuberkulose. — 28) Allessandri, Pseudobauchfelltuberkulose. — 29) Porter, Chronische Peritonitis. — 30) Blake, Verhütung peritonealer Verwachsungen. — 31) Buhlig, 32) Seelig, 33) Gulbal, 34) Mandry, 35) Barkley, 36) M. v. Brunn, 37) Derlin, Zur Appendicitisfrage. — 38) Tricot, Pseudoappendicitis. — 39) Letulle, 40) Coons, Krebs des Wurmfortsatzes. — 41) Laroyenne, 42) de Beule, 43) Borelli, 44) Köppl, Herniologisches. — 45) Solaro, Darmschließer. — 46) Stewart, Fibrolysin gegen Pylorusstenose. — 47) Maylard, 48) Russell, Pylorusverengerung. — 49) Mayo, Blutleere Stellen im Duodenum. — 50) Mayo, Duodenalgeschwür. — 51) Stavely, 52) Fischer, 53) v. Khautz jun., 54) Mc Callum, 55) Kingsford, Ileus. — 56) Canon, Ausschaltung des Dickdarmes. — 57) Strehl, Angeborene Retroposition des Dickdarmes. — 58) Brewer, Diverticulitis des Colon sigmoideum. — 59) Burckhardt, Aktinomykose und Krebs des Dickdarms. — 60) Schenck, Dickdarmstenose. — 61) Torikata, Mastdarmexstirpation.

1) A. Schmidt (Halle a. S.). Über Myalgien und Spasmen der Bauchmuskeln, welche Erkrankungen der Abdominalorgane vortäuschen.

(Prager med. Wochenschrift 1908. Nr. 41.)

Myalgien der Bauchmuskeln sind nicht so selten, wie man nach ihrer Würdigung in den Lehr- und Handbüchern erwarten sollte. In der Regel treten sie beim Anspannen der Bauchmuskeln auf; sie können jedoch auch bei völliger Muskelruhe eintreten. Am ehesten noch erhält man durch eine vorsichtige, einschmeichelnde Tastung Aufschlüsse über den Ursprung der Schmerzen. Ist in diesem Falle die Tiefe unempfindlich, so kann man eine Erkrankung der Bauchorgane ausschließen, während ein brüskes Vorgehen, das bei einer Unempfindlichkeit der Tiefe Schmerzen und krampfhafte Zusammenziehung der Bauchmuskulatur hervorruft, die Diagnose einer Myalgie sichert.

Die Krämpfe der Bauchmuskeln stehen im umgekehrten Verhältnis zum Füllungszustande der Eingeweide. Von größter prak-

Digitized by Google

tischer Bedeutung ist die Erfahrung, daß die reflektorischen Kontraktionen auf bestimmte Abschnitte der Bauchmuskeln beschränkt sein können. S. hat oft bei Magengeschwür und bei Cholecystitis isolierten Tonus des obersten Rectussegments gesehen, welcher Vorgang sehr leicht eine Geschwulst vorzutäuschen vermag. Ebenso können Kontraktionen des Obliquus abdominis externus Geschwülste vortäuschen.

S. hält spontane funktionelle Bauchmuskelkrämpfe fast immer für hysterisch. Er beschreibt zwei solche Fälle, von denen der eine mit tonischen, der andere mit klonischen Krämpfen einherging.

A. Hofmann (Karlsruhe).

---

2) **A. Cuff.** Clinical notes on some causes of peritonitis occurring during the course of pregnancy.

(Brit. med. journ. 1908. Juli 4.)

Unter Beibringung einiger Beispiele bespricht C. einige hervorstechende Ursachen für Entstehung einer Peritonitis im Laufe der Schwangerschaft. Solche Ursachen sind Appendicitis, Pyelonephritis, Bleivergiftung, intrathorakale Veränderungen, Stieltorsionen von Eierstocksgeschwülsten und die sog. »rote Degeneration«. der Uterusmyome (Fairbairn). Sie geben vielfach Gelegenheit zu verhängnisvollen Irrtümern. Unter der roten Degeneration der Myome, die Fairbairn zuerst beschrieb, versteht man die Umwandlung des Myoms in eine weiche, fleischähnliche Masse durch eine aseptische Nekrobiose unter dem Einfluß irgendeiner Ernährungsstörung. Es gelang C. in einem solchen Falle von 6monatiger Schwangerschaft, das Myom aus der Uteruswand auszuschälen, ohne die Schwangerschaft zu stören.

Weber (Dresden).

---

3) **Gilliam.** The adjustable canvas chair as an aid to the Murphy-treatment.

(Journ. of the amer. med. assoc. 1908. Oktober 3.)

Die Murphy'sche Behandlung der eitrigen Bauchfellentzündung besteht darin, daß 1) der Eiter durch bestimmte Lagerung — Oberkörper 45° erhöht, Beine wagerecht — in das Becken gesenkt, 2) aus diesem durch Drainage über dem Schambein oder vom Scheidengewölbe aus abgeführt wird; 3) gleichzeitig läßt man dauernd eine warme Kochsalzlösung in den Darm einlaufen zur Auswaschung des Körpers. Die Mengen dieser Lösung, die man einführt, sind beträchtlich, 6—15 Quarts in 24 Stunden. Das Darmrohr bleibt dauernd liegen und hat vorn an der Olive drei Öffnungen, damit Gas abgehen kann; durch den Mund wird während dieser Zeit keine Flüssigkeit gereicht. Die Flüssigkeitszufuhr wird nur durch Höhenlage des Wassergefäßes, nicht durch Verengung des Schlauches reguliert, gewöhnlich steht es 8—10 cm höher als der After. — Für die halbsitzende Lage hat G. mit gutem Erfolge bei einer sehr schweren Peritonitis nach kriminellem Abort einen sog. Triumphstuhl angewandt, in dessen Sitz eine runde Öffnung geschnitten wurde, die ein Luftkissen

Digitized by Google

teilweise deckte. Dieser Stuhl wurde auf die Seitenbretter des Bettes gestellt, unter ihn eine Wanne zum Auffangen von Kot und Urin. Die sehr schwer, moribund auf den Operationstisch gekommene Kranke genas, trotzdem noch ein schweres Ekzem am Rücken auftrat.

Trapp (Bückeburg).

---

4) **M. Busch** und **E. Bibergeil.** Experimentelle Untersuchungen über Verhütung von peritonealen Adhäsionen.
(v. Langenbeck's Archiv Bd. LXXXVII. Hft. 1.)

Verff. haben Versuche an Hunden darüber angestellt, welche Mittel man eventuell anwenden könnte, um nach Laparotomien peritoneale Verwachsungen zu verhindern. Zuerst wurden Vorversuche unternommen, um überhaupt festzustellen, inwieweit bei Hunden Verwachsungen nach Bauchschnitt mit oder ohne Eröffnung des Nahrungskanals entstehen. Es wurde dabei auch wieder die schon bekannte Tatsache bestätigt gefunden, daß Anwendung trockener Kompressen zum Abtamponieren und Tupfen die Verwachsungen mehr begünstigt als der Gebrauch feuchtwarmer Kochsalzkompressen. Als verwachsungshindernde Mittel scheinen den Verff. vor allem reizlose Fette und schleimige Substanzen in Frage zu kommen. Es wurde deshalb reines Olivenöl, Paraffin, Lanolin, Gummi arabicum, Agar, Gelatine und Fibrolysin in die Bauchhöhle gegossen; auch subkutane Injektion von Physostigmin wurde angewendet. Ein Erfolg wurde jedoch mit diesen Mitteln nicht erzielt. Einige wurden zu rasch resorbiert, andere, wie Lanolin, Paraffin, Öl usw. reizten die Serosa zu stark. Den Beweis dafür, daß subkutane Injektionen oder nach der Operation dargereichte Laxantien die Verwachsungen verhüten, sehen die Verff. noch nicht für erbracht an.

E. Siegel (Frankfurt a. M.).

---

5) **Brehm.** Zur Therapie der subphrenischen Abszesse.
(Petersburger med. Wochenschrift 1908. Nr. 35.)

In einem Vortrage wird zunächst eine Übersicht über die anatomischen Verhältnisse gegeben. Wichtig ist das Verhalten des diaphragmatischen, lymphatischen Apparates. Die Lymphgebiete beider Seiten im Bereiche des Peritoneum diaphragmaticum sind selbständig und durch das Lig. suspensorium hepatis voneinander getrennt. Es bestehen überall Verbindungen mit den Lymphgebieten der Pleurae diaphragmaticae. Infolgedessen ist der subphrenische Abszeß fast stets einseitig und die Pleurahöhle mit affiziert, und zwar gewissermaßen um einen Grad leichter. Ist z. B. im Subphrenium Jauche, so ist in der Pleura trübseröses oder fibrinöses Exsudat.

Als Ätiologie kommen Eiterungen am Wurmfortsatz, Pankreas, durchbrechende Magengeschwüre, Leberzerreißungen in Betracht. Als Therapie empfiehlt Verf. transpleurale Eröffnung, nachdem man die Ränder der Pleura costalis mit dem Zwerchfell vernäht hat, um so die Brusthöhle etwas abzuschließen, und dann erst die Inzision durch das Zwerchfell zu legen.

Deetz (Arolsen).

Digitized by Google

6) **S. Oberndorfer.** Randbemerkungen zur Lehre von der Appendicitis.

(Frankfurter Zeitschrift für Pathologie Bd. II. Hft. 2 u. 3.)

Über die Ätiologie der Appendicitis besteht trotz der vielfachen Bearbeitung, die sie erfahren hat, noch keine völlige Klarheit. O. macht auf mehrere Punkte, die noch der Klarstellung bedürfen, aufmerksam und nimmt selbst Stellung dazu. Ein prädisponierendes Moment für die primäre Erkrankung des Wurmfortsatzes, das aber in der letzten Zeit zu wenig beachtet wurde, liegt in mechanischen Verhältnissen, in der Enge des Wurmfortsatzes. Beweis: weite, trichterförmige Wurmfortsätze werden auf dem Sektionstisch stets gesund befunden, während andererseits ein enges Meckel'sches Divertikel Entzündungserscheinungen bieten kann, die einer Appendicitis entsprechen.

Die Bedeutung der Gerlach'schen Klappe für Kot- und Sekretstauung im Wurmfortsatz und nachfolgende Entzündung, die v. Hansemann sehr hoch anschlägt, wird von O. nur gering geachtet. Auch bezweifelt O., daß Kot im Wurmfortsatz an sich Appendicitis verursachen kann.

Über die Bedeutung des Follikelreichtums des Wurms sind die Meinungen sehr geteilt. v. Hansemann sieht den Grund in der rudimentären Beschaffenheit des Organes: die spezifischen Elemente, die Drüsen sind geschwunden, die nicht spezifischen lymphatischen Elemente infolgedessen zusammengerückt. Eugen Albrecht weist dagegen auf die Größenverschiedenheit des Wurms bei verschiedenen Tierarten hin (klein bei Carnivoren, sehr lang bei manchen Herbiveren) und sieht darin eine Anpassung an die Lebensweise. Der Follikelreichtum ist dann der Ausdruck des Funktionswechsels: der Wurm hat die Rolle des resorbierenden Darmes aufgegeben und dafür die des lymphatischen Organs übernommen.

Fremdkörper und Parasiten spielen für die Entstehung einer Appendicitis nur eine untergeordnete Rolle; Kotsteine bestehen meist nicht aus Kot, sondern aus Bakterien und Schleimhautprodukten.

Am meisten bedarf noch die Bakteriologie der Appendicitis weiterer Bearbeitung. Sicher ist, daß in einzelnen Fällen eine Infektion des Wurmes auf hämatogenem Wege erfolgen kann; doch sind diese Fälle selten gegenüber der häufigen Infektion vom Darm aus. Schon der fast immer negative Ausfall der Blutuntersuchung und das Aufhören aller fieberhaften Symptome nach Exstirpation des Wurms sprechen gegen eine hämatogene und für eine lokale Ätiologie der Appendicitis. O. verwahrt sich auch gegen die so beliebte Analogie zwischen Angina und Appendicitis. Einmal ist der Bau der Mandeln ein völlig anderer, als derjenige des Wurms, hier Lücken im Epithel, dort lückenloser Epithelüberzug über den Follikeln. Die Tonsillenpfröpfe, die so häufig Ausgangspunkt der Anginen sind, fehlen beim Wurmfortsatz. Bei Annahme der Anginatheorie müßte es auch wunderbar erscheinen, daß eben nur die Follikel des Wurmfortsatzes,

Digitized by Google

nicht aber die völlig gleich gebauten der anderen Darmabschnitte erkranken.

Ein anderer wesentlicher Unterschied, als die Weite der Lichtung besteht zwischen Dickdarm und Wurm nicht. Darum muß in der Enge des Wurms der Grund für die Häufigkeit seiner Erkrankung gesehen werden. Infolge einer Stauung tritt eine Lockerung des Gewebes, Untergang von Epithelien ein, und damit ist den Infektionserregern der Eingang in das Gewebe ermöglicht.

Trappe (Breslau).

---

7) **Jeanbrau** et **Anglada.** Traumatismes et appendicite. Étude pathogénique et médico légale.

(Revue de chir. XXVII. ann. Nr. 7.)

Verff. haben trotz ausgiebigen Studiums der einschlägigen Literatur keinen Fall finden können, in dem mit Sicherheit ein bis dahin gesunder Wurm infolge einer Quetschung der Blinddarmgegend entzündlich erkrankt wäre. Der beweglich zwischen den Darmschlingen wie zwischen Luftkissen verborgene Blinddarmanhang kann einer auf ihn wirkenden Gewalt leicht ausweichen; wird er dennoch getroffen, so tritt eher eine Zerreißung oder Durchbohrung seiner Wand durch in ihm befindliche Fremdkörper ein als eine wirkliche Entzündung. Erhebliche Anstrengungen, wie das Heben einer schweren Last, können ebensowenig wie der Defäkationsakt oder Darmkontraktionen eine Entzündung des gesunden Wurmes hervorrufen.

Das Trauma kann vielmehr nur bei einer bereits bestehenden chronischen Wurmfortsatzentzündung einen akuten Anfall auslösen, indem es Verwachsungen, die eine drohende Perforation hintanhalten oder einen Eiterherd abkapseln, zerreißt oder die Schleimhaut gegen einen in der Lichtung befindlichen Stein quetscht. Zwischen Trauma und Anfall dürfen aber höchstens 48 Stunden verstreichen, damit zwischen beiden noch ein ursächlicher Zusammenhang angenommen werden kann. War die Wurmfortsatzwand schon stark verdünnt, so kann auch ein Trauma, das nur die Umgebung des Blinddarmes trifft, eine akute Appendicitis hervorrufen.

Heilt der traumatisch entstandene Anfall ohne Eingriff, und treten später neue Anfälle auf, so dürfen sie nicht mehr dem Trauma zur Last gelegt werden.

Die gerichtlich-medizinischen Folgerungen beziehen sich auf das französische Unfallgesetz vom Jahre 1898. **Gutzeit** (Neidenburg).

---

8) **M. Moullin.** An address on the significance of some of the symptoms of appendicitis, from the point of view of the urgency of operation.

(Brit. med. journ. 1908. August 29.)

Der bekannte Chirurg weist hin auf ein allgemeines Vorstadium vieler Appendicitisfälle, das große praktische Bedeutung hat, weil es

Digitized by Google

die einzige, kurz dauernde und im weiteren Verlaufe nie wiederkehrende Gelegenheit ist zur erfolgreichen inneren Behandlung mit Rizinus, Bettruhe, Nahrungsentziehung. Klinisch kennzeichnet sich dieses Vorstadium durch allgemeines Unbehagen im Leibe, mit mäßigen Schmerzen um den Nabel, Übelkeit, zuweilen Erbrechen, Völle im Leib, Appetitlosigkeit. Erst einen oder wenige Tage später setzt der akute, schwere Schmerzanfall ein, das Zeichen, daß nun die Entzündung auf das Peritoneum parietale übergreift und Operation angezeigt ist. Während dieses Vorstadiums können bereits schwere Veränderungen am Wurme stattgefunden haben. So erklärt es sich, daß der Chirurg oft schon am angeblich ersten Tage der Erkrankung Zerstörungen bis zu voller Gangrän vorfinden kann.

Ein zweiter Punkt, dessen Bedeutung Verf. betont, ist die kutane Hyperästhesie mancher Fälle über der rechten Darmbeingrube und zuweilen hinten. Es ist dies eine Head'sche Zone, deren Lage zu der des Wurmes in gar keiner Beziehung steht. Ihre Bedeutung liegt darin, daß sie ein frühes Zeichen ist, daß sie meist nicht länger als einige Tage beobachtet wird, daß sie fast immer eine Dehnung der Wurmwand anzeigt. Schwindet sie langsam, so bedeutet das eine Abschwellung des Wurmes und Neigung zur Heilung; schwindet sie plötzlich, so hat ein Durchbruch stattgefunden, und die absolute Anzeige zur Operation ist gegeben. Mit dem peritonealen Tiefenschmerz hat diese kutane Hyperalgesie nichts zu tun.

Dem McBurney'schen Schmerzpunkt mißt M. große Bedeutung bei. Mehrstündlich gezählte, zunehmende Leukocytenwerte sind ihm eine Anzeige zur Operation; ganz niedrige Zahlen bei schwerem Krankheitsbilde lassen fast sicher den tödlichen Ausgang voraussehen. — M. ist ein Anhänger der sofortigen Operation in allen Fällen, wo die Zeichen einer fortschreitenden Entzündung zu finden sind, ohne Rücksicht auf das angeblich so gefährliche Intermediärstadium.

Weber (Dresden).

---

9) **Kothe.** Das neutrophile Blutbild im Frühstadium der akuten Appendicitis.

(Berliner klin. Wochenschrift 1908. Nr. 36.)

K. hat an einem größeren Materiale (Abteilung Sonnenburg) festzustellen versucht, in welcher Weise sich das neutrophile Blutbild bei der akuten Appendicitis verändert und welche Dienste die Arneth'sche Methode im Verein mit der Bestimmung der Gesamtzahl der Leukocyten uns für die Diagnose und Prognose speziell im Frühstadium der Erkrankung zu leisten imstande ist.

Das Ergebnis der Untersuchungen ist nun:

Die Arneth'sche Methode leistet für die Beurteilung und Behandlung der akuten Appendicitis wichtige Dienste, indem sie die Diagnose sichert und die Auswahl der Fälle für die operative und exspektative Behandlung erleichtert. Das Blutbild soll aber immer nur mit den übrigen Symptomen zusammen verwertet werden. Be-

Digitized by Google

stimmte Zahlen als Richtschnur lassen sich danach nicht aufstellen, da die Methode sehr subtil und in nicht geringem Grade von dem subjektiven Ermessen des einzelnen Beobachters abhängig ist. In gewissem Sinne ist die Methode auch für die Prognose verwertbar: je weniger das Blut geschädigt ist, um so besser die Prognose. Bei methodisch fortgesetzten Untersuchungen erwies sich die Bestimmung der Prozentzahl der Neutrophilen besonders wichtig nach den Operationen (Fortschreiten bzw. Zurückgehen der Entzündung, Auffinden sekundärer Abszesse). Zunehmende Veränderung des Blutbildes nach einer Operation weist mit Sicherheit auf Komplikationen hin. Erfolgt gleichzeitig ein Absinken der Leukocytenzahl, so ist dies als Signum mali ominis aufzufassen.

Von der Arneth'schen Methode sind noch weitere wertvolle Ergebnisse zu erwarten. **Langemak** (Erfurt).

---

10) **E. A. Oppenheim.** Zur Frage der Obliteration des menschlichen Wurmfortsatzes.

(Frankfurter Zeitschrift für Pathologie Bd. II. Hft. 2 u. 3.)

Fast der vierte Teil aller durch Sektion gewonnenen Wurmfortsätze ist total oder partiell obliteriert. Zur Erklärung dieser Erscheinung sind im wesentlichen drei Theorien aufgestellt worden: Wölfler, Ribbert, Zuckerkandl erblicken in der Obliteration einen Involutionsvorgang der rudimentären Organe. Eine andere Anschauung glaubt äußere Ursachen für die Obliteration verantwortlich machen zu müssen; und zwar nimmt Ribbert eine chronische Intoxikation, Oberndorfer eine chronische Entzündung an. Aschoff endlich führt alle Obliterationen auf einen akuten pseudomembranös nekrotisierenden Prozeß zurück.

O. hat unveränderte Wurmfortsätze von Erwachsenen und Kindern, ganz und teilweise obliterierte und auch entzündete Wurmfortsätze unter aller Vorsicht eingebettet und in verschiedenen Schnittrichtungen, Stufen- und Serienschnitten untersucht. Er konnte nachweisen, daß in den obliterierten Wurmfortsätzen lediglich die Schleimhaut zugrunde gegangen war, während alle anderen Bestandteile in normaler Weise erhalten waren.

Mit diesen Befunden ist die Annahme einer akuten oder chronischen Entzündung für alle Fälle unvereinbar, da meistens keinerlei Narbengewebe nachzuweisen ist und die Wandschichten keinerlei Verwerfung oder andere Zeichen abgelaufener Entzündung zeigen.

Die Annahme eines einfachen Involutionsvorganges stößt deshalb auf Schwierigkeiten, weil nur die Schleimhaut verloren geht, die anderen Darmwandschichten aber erhalten sind.

O. erklärt sich den Vorgang folgendermaßen: Infolge der Involution wird die Lichtung sehr eng, es findet eine Sekretstauung statt, die zu ödematöser Durchtränkung und schließlich zum Untergange der Schleimhaut führt. Danach kommt es zur Verwachsung der ihrer Schleimhaut beraubten Darmwandung.

Digitized by Google

Ein analoger Vorgang findet bei der Atresie des involvierenden Uterus statt.

Trappe (Breslau).

11) **Pankow.** Die Differentialdiagnose zwischen Appendicitis und weiblichen Genitalerkrankungen.

(Med. Klinik 1908. p. 1527.)

60 von Hundert aller der Freiburger Frauenklinik zugehenden Frauen haben in der Geschlechtsreife eine Blinddarmentzündung durchgemacht.

An der Hand eigener Erfahrungen werden die unterscheidenden Merkmale zwischen Appendicitis und gonorrhoischer, tuberkulöser, septisch-saprischer Pyosalpinx, Tubarschwangerschaft, Hämatokele, zwischen akuter appendicitischer Perforationsperitonitis und stielgedrehter Eierstocksgeschwulst, zwischen chronischer Wurmfortsatzentzündung und beweglicher Uterusretroflexion, Oophoritis, Eierstockssenkung, Endometritis, rechtsseitiger Wanderniere, allgemeiner Enteroptose und endlich Hysterie besprochen. Im letzteren Falle wurden einmal erst die runden Mutterbänder verkürzt und später der ganz gesunde Wurmfortsatz entfernt, ohne irgendwelchen Dauererfolg.

Georg Schmidt (Berlin).

12) **H. Rendu.** Les lésions hépatiques d'origine appendiculaire et leur retentissement gastrique.

Inaug.-Diss., Paris, 1908.

Verf. bespricht in seiner Arbeit den Zusammenhang zwischen den schweren Formen der Appendicitis und Schädigungen der Leber. An der Hand einer größeren Anzahl von selbst beobachteten Fällen und Tierexperimenten weist er darauf hin, daß man zweierlei Schädigungen des Lebergewebes in Betracht ziehen müsse, einmal eine direkte Bakterieninfektion, dann aber auch eine Schädigung der Leberzellen durch die Toxine. In seiner Arbeit weist R. darauf hin, daß der rechte Leberlappen häufiger von den Schädigungen getroffen wird wie der linke, eine Behauptung, die er durch Ergebnisse im Tierexperiment, durch Phosphorinjektionen in den Processus zu stützen sucht.

In dem zweiten Teile stellt R. die Behauptung auf, daß die so häufig beobachteten Störungen des Magens, auch Erbrechen blutiger Massen im Verlaufe einer Appendicitis ebenfalls auf Schädigungen der Leber zurückzuführen seien. Eine größere Anzahl von Krankengeschichten und Tierexperimenten werden zum Beweise und Erklärung angeführt.

L. Simon (Mannheim).

13) **A. Mantle.** Mucous colitis and its relationship to appendicitis and pericolitis, with remarks upon its treatment by irrigation (Plombières Bath).

(Brit. med. journ. 1908. Juli 11.)

M.'s Arbeit behandelt die Beziehungen zwischen der Colitis mucosa, die für ihn nur dem Grade nach von der Colitis membranacea

Digitized by Google

und haemorrhagica verschieden ist, und der Appendicitis. Verwechslungen sind zahlreich: Die Kolitis wird für Appendicitis gehalten und umgekehrt. Die Kolitis ist die Hauptursache für fortbestehende Beschwerden trotz der Appendektomie; sie kann sowohl Ursache wie Folge einer Appendicitis sein. M. führt Beispiele dafür an. Zur Behandlung im chirurgischen Sinne empfiehlt M. die Coecostomie oder die Appendikostomie als Mittel zur Ableitung des Stuhles bzw. zur Spülung. Die Spülbehandlung ohne operativen Eingriff ist seit Jahren besonders ausgebildet worden in Plombières und Harrogate. M. geht des näheren auf die dabei geübte Technik ein.

Weber (Dresden).

---

14) **E. S. Carmichael.** Some points in the anatomy and pathology of the hernial sac.

(Brit. med. journ. 1908. August 29.)

Die Erfahrungen an über 300 Bruchoperationen, vorwiegend bei Kindern, haben den Verf. überzeugt, daß die Zahl der angeborenen Bruchsäcke bei weitem höher ist als man bisher angenommen hat. Die Begründung für diese Behauptung muß in der Arbeit selbst eingesehen werden. Verf. geht sogar so weit, daß er in über 50% aller kleinen Kinder, wie sie zufällig gerade zur poliklinischen Beobachtung kommen, einen offenen Processus vaginalis annimmt, weil sich in der entsprechenden Zahl von Fällen der Samenstrang der einen Seite wesentlich verdickt anfühlt im Vergleiche zur anderen. Diese Verdickung sei fast immer zu deuten als ein offen gebliebener Scheidenfortsatz des Bauchfells.

Weber (Dresden).

---

15) **A. Brenner.** Radikaloperation der Nabelbrüche durch Lappendoppelung.

(v. Langenbeck's Archiv Bd. LXXXVII. Hft. 1.)

Verf. beschreibt seine Operationsmethode der Nabelhernien, die ziemlich identisch mit der von Wreden ist; doch hat B. dieselbe unabhängig von letzterem ausgeführt. Die Operation wird in folgender Weise vorgenommen. Nach einem Längsschnitt über die Höhe des Bruches wird der Bruchsack ausgeschält, eröffnet, der Bruchinhalt versorgt und reponiert. Dann wird die Bruchpforte durch eine Bauchfell und Aponeurosenwand fassende Naht meist in querer Richtung verschlossen, darauf der Schnitt bis auf die Linea alba vertieft, die Fettmasse von der zwischen den Musc. recti liegenden Aponeurose abgelöst und der Innenrand des M. rectus beiderseits durch einen kleinen Fascienschnitt aufgesucht. Das elliptische Feld, das sich nun zwischen den beiden Recti zeigt, soll durch zwei Lappen aus der vorderen Rectusscheide verstärkt und dadurch die Bruchpforte verlegt werden. Die Fettlappen werden dann vom Innenrande der geraden Bauchmuskeln zurückpräpariert, dann wird jederseits ein halbmondförmiger Lappen aus der vorderen Rectusscheide gebildet. Die Enden des Lappenschnittes treffen oben und unten die Mittellinie. Die beiden

Digitized by Google

Lappen werden abgelöst und erst der eine nach der entgegengesetzten Seite umgeschlagen und mit der Scheide daselbst durch Naht vereinigt. Dann wird der andere Lappen ebenfalls umgeklappt und mit der Umschlagslinie des ersten vernäht. Es folgt Drainage und Hautnaht. Die doppelte Platte der Rectusscheiden soll für die Zukunft ein Hervortreten von Bruchinhalt verhüten. Die Entblößung der Recti in der großen Ausdehnung, wie sie die Lappenbildung verursacht, bringt keinen Schaden. Als Vorzug der Methode wird angesehen, daß sie sich den Verhältnissen des Dickbauches anpaßt und weder vor noch nach dem Eingriff eine Entfettungskur erfordert, die doch nicht immer durchzuführen ist. Von 26 Operierten sind drei gestorben. Alle anderen Fälle sind dauernd geheilt, so daß B. die Methode als unbedingt zuverlässig empfehlen kann. Am Schluß folgen die Krankengeschichten. **E. Siegel** (Frankfurt a. M.).

16) **V. Lieblein.** Der Galalithdarmknopf.

(Beiträge zur klin. Chirurgie Bd. LVIII. p. 289.)

Im Verlaufe von 12 Jahren wurden an der Wölfler'schen Klinik an 268 Fällen von Magen-Darmoperationen Erfahrungen über die Brauchbarkeit des Murphyknopfes gesammelt. Während dessen Verwendung anfänglich eine fast ausschließliche (ausgenommen Dickdarmoperationen) gewesen war, führte eine Anzahl von 25 tödlichen Knopfunfällen im Laufe der Jahre zu seiner völligen Verdrängung durch die Nahtanastomosen.

Eine Kritik der Todesfälle ergibt, daß zur Gastroenterostomie bei hypertrophischer und brüchiger Magenwand die Naht entschieden vorzuziehen ist, daß Unfälle bei der vorderen Gastroenterostomie und bei bösartigen Grundleiden häufiger sind als bei der hinteren Gastroenterostomie und bei gutartigen Magenaffektionen, weiter, daß die chronischen Dünndarmstenosen ein dankbareres Gebiet für die Knopfanwendung abgeben, als die akuten Ileusfälle und besonders die gangränösen Hernien.

Ursache aller Übelstände ist die Schwere, die enge Lichtung und die Nichtresorbierbarkeit des Knopfes.

Diese Nachteile vermeidet nun der Galalithknopf des Verf.s, der aus einer Verbindung des Formaldehyds mit Parakasein nach dem Muster des Murphyknopfes konstruiert und völlig resorbierbar ist bis auf die Federn aus Neusilber. Der Knopf wird von der Firma Schaerer in Bern in drei Größen hergestellt mit einer Lichtung von 7—11 mm und einem Gewicht von 2—4 g.

19 Tierversuche und die Anwendung am Menschen bei 19 Gastroenterostomien und 3 Dünndarmresektionen bei brandigen Brüchen fielen befriedigend aus.

Als vornehmliches Anwendungsgebiet bezeichnet Verf die Pylorusstenosen, bei denen eine Abkürzung der Operationsdauer sehr wünschenswert ist und zugleich die Infektionsgefahr verringert. Auszuschließen von der Verwendung des Knopfes sind auch hier Fälle mit

Digitized by Google

stark verdickter, brüchiger Magenwand und gangränöse Hernien. Außerdem soll man zur Sicherheit noch stets eine einfache Übernähung hinzufügen.

Die Knöpfe werden durch Kochen in Wasser sterilisiert, wobei sie etwas erweichen, und in Karbolglyzerin aufbewahrt, worin sie ihre brauchbare Konsistenz wieder erhalten und monatelang liegen bleiben können.

Reich (Tübingen).

17) **Lund.** The diagnosis at operation between chronic ulcer and cancer of the stomach.

(Journ. of the amer. med. assoc. 1908. August 15.)

Selbst nach Eröffnung des Magens läßt sich die Diagnose in manchen Fällen sehr schwer stellen, besonders wenn es sich um beginnenden Krebs handelt, dessen operative Behandlung die meisten Aussichten bietet. Die vor der Operation gemachten Untersuchungen — namentlich die des Magensaftes — sind in solchen Fällen sehr wichtig. Verf. legt großen Wert auf das Verhalten der Salzsäure. Die Geschwüre, die Zweifel bieten, können sein: 1) verhärtet, meist an der kleinen Kurvatur gelegen, aber verschieblich. Diese müssen, selbst wenn gutartig, entfernt werden, da Gastroenterostomie keinen Erfolg bringt. Am besten ist eine teilweise Gastrektomie. 2) verhärtet mit Sitz am Pylorus. Sie erstrecken sich oft vom Duodenum auf diesen, sind mit dem linken Leberlappen und Pankreas verwachsen. Sie sind meist gutartig, Gastroenterostomie ist zweckmäßig, Exzision schwer und gefährlich. Im ersteren Fall ist das chemische Verhalten des Magensaftes weniger wichtig als im zweiten.

Trapp (Bückeburg).

18) **M. Moullin.** A clinical lecture on gastro-enterostomy for non-malignant disease.

(Brit. med. journ. 1908. Juli 11.)

Der sehr bewanderte Chirurg gibt uns hier seine Erfahrungen über die Gastroenterostomie bei gutartigen Leiden wieder. Er anerkennt als Anzeige zur Operation die gutartige Verengerung durch Narbe, fibröse Stenose oder jahrelang bestehenden Krampf, das Magen- und Duodenalgeschwür selbst und die Blutung. Im allgemeinen zieht er die hintere Gastroenterostomie mit kurzer Schlinge (sog. no-loop method) der vorderen oder der Finney'schen Operation vor. Die Frage, wo die neue Öffnung angebracht werden soll, beantwortet er nach den neueren Forschungen von Cunningham. Danach besteht der Magen aus zwei Teilen, die während der Fortbewegung des Inhaltes völlig getrennt voneinander arbeiten. Ein sphinkterähnliches Band von Muskelfasern erstreckt sich von dem kardialen Ende der kleinen Kurvatur quer über den Magen und teilt diesen ein in einen annähernd senkrechten, kardialen, links gelegenen Anteil und den quer gelegenen, rechten, Pylorusschlauchteil. Meistens kann man diese Tei-

*

Digitized by Google

lung auch bei Operationen zur Darstellung bringen. Daß diese beiden Teile tatsächlich voneinander getrennt arbeiten, hat M. gelegentlich durch eine besondere Art des Erbrechens nach der Gastroenterostomie nachweisen können. Zuweilen erbrechen die Kranken einige Zeit nach der Operation, wenn das Narkosebrechen bereits vorüber ist, 2—3 Tage lang äußerst sauren Mageninhalt, dem aber niemals Nahrung beigemengt ist, auch wenn sie erst eine Viertelstunde vorher aufgenommen war. Ein Beweis dafür, daß der Magen in zwei voneinander getrennten Teilen arbeitet. Wenn die Verschwellung der neuen Fistel vorüber ist, hört auch dieses Säureerbrechen auf. An der Grenze dieser beiden Magenanteile soll die Fistel angelegt werden. — Die Ansicht, daß die heilende Wirkung der Gastroenterostomie auf ein Geschwür in der Neutralisierung des hyperaziden Mageninhaltes durch das Einfließen der alkalischen Säfte des Pankreas und der Leber beruht, vermag Verf. nicht zu teilen. Denn seiner Meinung nach findet man einige Zeit nach der Operation nur ausnahmsweise im Magen Galle, während sie allerdings in den ersten Tagen wegen der Verschwellung der Wundränder Gelegenheit hat, länger im Magen zu verweilen.

Wenn jahrelange Unterernährung und hochgradige sekundäre Neurasthenie vorhanden sind, kann der Erfolg der Operation begreiflicherweise nicht vollkommen sein. Auch nach der Operation ist sorgfältige Lebensweise und Diät unerläßlich, eine Regel, gegen die nur zu oft verstoßen wird. Auf diese Weise sind Mißerfolge nach der Gastroenterostomie oft zu erklären. **Weber** (Dresden).

---

19) **H. Braun.** Entzündliche Geschwülste am Darm[1].

B. machte in dieser Mitteilung unter Hinweis auf einen vor 8 Jahren auf dem Chirurgenkongreß gehaltenen Vortrag über entzündliche Geschwülste des Netzes auf das Vorkommen analoger Prozesse in der Nähe des Kolon aufmerksam. Diese Geschwülste hängen so innig mit der Darmwand zusammen, daß sie bei unserer jetzigen geringen Kenntnis dieser entzündlichen Veränderungen für Karzinome gehalten und meist auch als solche exstirpiert werden. Um so leichter ist diese Verwechslung möglich, da diese Pseudotumoren meist mehr oder weniger schnell wachsen, ohne Fieber verlaufen, Stenosenerscheinungen des Darmes veranlassen und zur Kachexie führen können. B. teilt die Krankengeschichte eines derart verlaufenen und von ihm behandelten Falles von Tumor des Colon descendens bei einer 64 Jahre alten Frau mit; erst die mikroskopische Untersuchung ergab die Diagnose. Gewiß können aber diese Tumoren auch wieder verschwinden. So war B. ein älterer Herr mit Karzinom des Colon ascendens zuge-

[1] Dieser Selbstbericht über einen auf dem letzten Deutschen Chirurgenkongreß gehaltenen Vortrag hat zufällig keine Aufnahme in dem allgemeinen Kongreßbericht (cf. Beilage zu Nr. 35 dieser Zeitschrift) gefunden. Auf ihn bezieht sich die Diskussion auf p. 136, vor der er hätte stehen sollen. Red.

Digitized by Google

schickt worden, der in der rechten Seite des Leibes einen faustgroßen, harten, höckerigen Tumor hatte. Die in Aussicht genommene Operation wurde von dem Kranken aber entschieden verweigert, und bei einer 9 Jahre später vorgenommenen Untersuchung war nichts mehr von dem früher vorhandenen Tumor nachweisbar. Diese entzündlichen Geschwülste sind es, die vom Arzt für Karzinom erklärt und durch Kurpfuscher oder Geheimmittel geheilt werden können. Zur Heilung dieser Geschwülste ist wohl nur ausnahmsweise die Darmresektion notwendig, sondern es wird genügen, wenn die Diagnose während der Operation gestellt wird, die Geschwulstmassen bis in die Nähe der Darmwand abzutragen, oder Exzisionen aus ihr zu machen, oder die Enteroanastomose auszuführen. (Selbstbericht.)

---

20) **R. Lesk.** Über Gallensteinileus.

(Deutsche Zeitschrift für Chirurgie Bd. XCIV. p. 47.)

Die aus der Prof. Schnitzler unterstellten chirurgischen Abteilung des k. k. Krankenhauses Wieden in Wien hervorgegangene Arbeit berichtet über die einschlägigen Operationen Schnitzler's, nämlich sechs klinische Fälle, wovon die Hälfte genasen, und fünf anderweitig behandelte, welche sämtlich starben. Aus der Literatur (45 Nummern zählendes Verzeichnis derselben zum Schluß der Arbeit) hat sodann L. alle sonst publizierten Fälle gesammelt und in einer Tabelle zusammengestellt, um auf Grund der Ergebnisse dieses Materiales eine Allgemeinbesprechung des Gallensteinileus zu liefern.

Die Krankheit befällt vorzugsweise Frauen in vorgerückten Jahren. Die zur Darmpassagestörung führenden Steine scheinen meist nicht durch die natürlichen Wege, sondern durch pathologische Kommunikationen zwischen Gallenblase und Darm in letzteren zu gelangen, ein Vorgang, der fast symptomlos zu erfolgen pflegt. Anamnestisch finden sich aber meist sonstige Hinweise auf Bestehen von Cholelithiasis, sowie Angaben über frühere Anfälle von Darmkolik. Das Leiden beginnt meist mit einem plötzlichen Leibschmerz, der aber nicht so stark zu sein pflegt wie der Initialschmerz bei einem Strangulationsileus. Weiterhin ist ein gewisser Wechsel der Kolik und Ileussymptome bzw. von deren Heftigkeit charakteristisch, den L. also erklärt. Der Gallenstein wirkt passageerschwerend auf den Darminhalt, der durch ihn gestaut wird. Folge davon ist vermehrte Peristaltik, durch die der Stein auch ein Stück weit darmabwärts gefördert und der Darminhalt ebenfalls bewegt wird. Unter Erleichterungsgefühl und Nachlaß der Darmkrämpfe bleibt aber jetzt der Stein liegen und bewirkt neuerdings Stauung, desgleichen aber auch neue Darmkrämpfe, Erbrechen usw. Das Spiel wiederholt sich, bis eine Erschöpfung bzw. Lähmung der motorischen Darmkräfte eintritt. Sitz des Ileus bewirkenden Steines ist in der Hälfte der Fälle das untere Ileum; die Größe des Steines beträgt meist 2—4 cm. Die Dauer der Ileussymptome betrug durchschnittlich 2—6 Tage, die Prognose für die Ope-

Digitized by Google

ration ist nur in den ersten 4 Tagen günstig. Im ganzen wurden von 92 verzeichneten operierten Fällen 42 geheilt, 50 endeten tödlich. Bei kleinen Steinen empfiehlt sich die Enterotomie mit Längsschnitt und querer Naht (Körte), bei größeren Längsschnitt und Längsnaht. Eine Revision der Gallenwege wegen akut entzündlicher Erscheinungen kommt bei der Operation nicht in Betracht, dagegen kann, wenn man einen fazettierten Stein gefunden hat, eine Revision der Gallenblase und der geblähten Darmschlingen erforderlich sein; ebenso kommen bei Ulzeration und Perforation am Darm Resektionen, Darmanastomosierungen in Frage, die aber sehr schlechte Prognose haben. Da die sichere Diagnose des Gallensteinileus selten möglich ist (eine Geschwulst ist bei ihm der Regel nach nicht fühlbar) und Operationen an den Gallenwegen selten in Erwägung zu ziehen sind, ist als Schnittführung die in der Mittellinie zwischen Nabel und Symphyse zumeist zu empfehlen. **Meinhard Schmidt** (Cuxhaven).

21) **Hanes.** A new position for the diagnosis and treatment of diseases of the rectum and sigmoid flexure.

(Journ. amer. med. assoc. 1908. Oktober 3.)

H. nennt die Lage die »übertriebene Knie-Ellbogenlage«. Der Kranke liegt mit den Beinen bis zur Leistenbeuge auf einem Operationstisch, der Rumpf hängt senkrecht herunter, und der Oberkörper stützt sich mit den Schultern auf zwei Stühle, zwischen denen der Kopf frei herabhängt; oder der Kopf ruht auf dem Fußboden auf den beiden Vorderarmen, die auf untergeschobene Kissen sich stützen. Es ist einleuchtend, daß durch diese Lage der gesamte Bauchinhalt gegen das Zwerchfell rückt und so der unterste Abschnitt des Darmes gerade gestreckt wird. Gleichzeitig strömt, oft unter hörbarem Geräusch, wenn man den Mastdarmspiegel einschiebt, Luft in den Darm und bringt ihn zur völligen Entfaltung, so daß die Schleimhaut weithin zu übersehen ist. Das Rektoskop läßt sich leichter und schonender einführen als bei allen anderen Arten von Lagerung. Eingießungen sind in erstaunlichen Mengen möglich, ebenso natürlich lokale Behandlung, wenn man Spiegel von genügender Weite anwendet. Die Lage soll bis zu 20 Minuten ertragen werden.

Das Verfahren scheint der Nachprüfung wert.

Trapp (Bückeburg).

Digitized by Google

Kleinere Mitteilungen.

Aus dem Elisabeth-Krankenhaus in Kassel.

Die Abstufung der Resorbierbarkeit ein Wesentliches in der Catgutfrage.

Von

Dr. Fr. Kuhn.

Nachdem die »Keimfreiheit« des Catgut, auf Grund dessen, was ich in der letzten Zeit an verschiedenen Orten mitgeteilt habe, erledigt sein dürfte, und wir in meinem Sterilcatgut, welches »händefrei« und »kontaktfrei« hergestellt, und »vor dem Drehen und während desselben zuverlässig desinfiziert (die Desinfektionskörper seien noch dahingestellt, Sublimat, Jod, Argentum usw.) wird«, ein im vollsten Sinne des Wortes »keimfreies« Präparat haben, benötigt es, eine andere große Seite der Catgutfrage zu besprechen, eine klinische Seite, die meines Erachtens mindestens nicht weniger wichtig ist als die Sterilität, nämlich

„die Resorption des Catgut".

Um uns nach dieser Richtung leichter zu verstehen, bitte ich mit mir mehrere Catgutfäden verschiedener Zubereitung zur Hand zu nehmen, etwa

1) ein Sublimatcatgut oder Cumolcatgut (Krönig),
2) ein Claudius'sches Jodcatgut,
3) mein Sterilcatgut.

Von jedem dieser Fäden wollen wir probeweise einige Stücke in der Haut eines Operierten vernähen. Bei der Verfolgung der Vorgänge während der nächsten Tage muß uns zunächst die verschiedene Dauer der Resorption auffallen: Der Faden gewöhnlicher Zubereitung braucht 8—10 Tage bis er aufgelöst worden ist bzw. abfällt, der Claudius'sche 15—20 Tage, mein Sterilcatgut 25—40 Tage.

Ganz entsprechend dieser mehr oder minder raschen Resorption geht die Sekretion im Stichkanal und die, wenn man es so nennen will, Eiterbildung parallel. Der weich gewordene Catgutfaden ist von eitrigem Sekret belegt, das sich auch auf Druck aus dem Kanal entleert; der ganz ungequollene, unveränderte Jodsterilcatgutfaden dagegen ist ganz trocken geblieben und reiner wie ein Seidenfaden.

In diesen Unterschieden nun bezüglich Resorption und Sekretion liegt der Fingerzeig, wie wir Catgut anzuwenden haben. Nicht ob Catgut oder ob Seide ist die Frage. Bei der Wahl des Nahtmaterials gilt es vielmehr zu entscheiden, nicht ob wir Catgut anwenden sollen, sondern welches Catgut, d. h. Catgut welcher Zubereitung.

Ich selbst war stets und zu frühestens mit ein überzeugter Anhänger der Seide; ich nähte viele Jahre alles, selbst gynäkologische Sachen, nur mit Seide.

Seitdem ich aber die Catgutfrage näher studiert und die Bedeutung der Unterschiedlichkeit der Resorption kennen gelernt habe und auch die Wege, eine solche zu erzielen, seit dieser Zeit weiß ich, daß man auch mit denselben Resultaten alles mit Catgut nähen kann. Dabei bleibt der Vorteil, daß der Faden früher verschwindet.

Worin besteht nun das Geheimnis bei der Verwendung von Catgut und worin der Kunstgriff seiner richtigen Verwendung?

Er beruht auf folgenden Tatsachen:

1) Behandelt man einen Rohdarm vom Hammel vor dem Drehen (wie für mein Sterilcatgut) mit Jodlösungen und dreht ihn in diesem Zustande zu Catgut, so erhält man ein ganz besonderes, durch und durch gegerbtes, höchst widerstands-

Digitized by Google

fähiges Material, das, ähnlich wie Leder, höchst schwer auflösbar und resorbierbar ist.

Ein solcher Faden bleibt in einer Wunde lange Zeit, eine Reihe von Wochen, fast unverändert; er liegt darin wie ein solider Faden von Gummi oder Metall. Dementsprechend ist er ganz passiv und greift nicht in die naturgemäßen Heilungsvorgänge in der Wunde rings um ihn ein. Er reizt durch nichts, macht keinerlei Sekretion, provoziert keine Leukocyten, stellt keine Anforderungen hinsichtlich Resorption; er quillt nicht und zerfällt nicht in Einzeldrähte.

Erst nach Wochen wird er langsam durchscheinender und nimmt ab, dies aber ohne Lockerung, von der Peripherie aus, durch Auflösung nach Art eines Zuckerbonbons im Munde.

Alle diese Einzelheiten, mit Ausnahme der letzteren, rücken den Faden dem Silberdrahte näher, dessen gutes Einheilen in Wunden bekannt ist.

2) Ähnlich steht es um den Claudius'schen Catgutfaden; behandelt man einen Rohcatgutfaden nach Claudius mit Jod, so entsteht um den Faden gleichsam eine Rinde, sichtlich ungefähr in der Art, wie es soeben vom Sterilcatgut geschildert wurde. Dementsprechend zeigt der Faden wenigstens im Beginne verlangsamte Resorption. Diese setzt dann mit einem Mal ein und vollzieht sich rasch weiter, wie beim gewöhnlichen Catgut.

3) Den soeben in 1) und 2) geschilderten Verhältnissen entgegen zeigt ein Catgutfaden gewöhnlicher Präparation (Cumolcatgut, Saul'sches Catgut usw.) eine rasche Quellung, Lockerung und Erweichung. Der Faden zerfällt in Lamellen, entsprechend seiner Entstehung. Diese werden einzeln angefressen. So entsteht alsbald ein weiches Gebilde, um dieses eine lebhafte Sekretion.

Vergleicht man nun die Vorgänge in und an einer Wunde nach einer frischen Naht, so ist folgender Unterschied in die Augen springend:

Der langsam resorbierbare Faden ist, wie ein Seiden- oder Drahtfaden, ganz passiv, chemisch inaktiv, reizlos; er ist glasartig massiv, nicht imbibierbar, ohne Kranz von Leukocyten; dagegen verwandelt sich der rasch zerfallende und rasch lösbare Faden alsbald in einen Klumpen weichen Breies artfremder Bestandteile von ziemlicher Masse (z. B. Catgut Nr. 4 hat den Querschnitt der Pellen von zwei Frankfurter Würstchen), die chemisch höchst aktiv auftreten, resorptionsbedürftig sind, Leukocyten anlocken und andere Reaktionen anslösen.

Die Schlußfolgerungen aus dem Gesagten ergeben sich von selbst:

Es ist leicht zu begreifen, daß im Innern einer sich gerade eben zur Heilung anschickenden Wunde, also z. B. bei versenkten Nähten, Bruchoperationen usw., nichts riskanter ist, als eine derartige Häufung artfremden, toten Tiermaterials. In einer solchen Wunde, namentlich zu Beginn der Heilung, muß dieses Material höchst störend wirken. Wie anders, wenn der Faden wenigstens die erste Zeit sich ganz passiv verhält, chemisch ganz inaktiv, ganz indifferent!

Andererseits begreift es sich, daß bei oberflächlicher Verwendung, bei ganz flachen Hautnähten, namentlich solchen, die von selbst abfallen sollen, ein leicht löslicher Faden schon eher angezeigt ist, und daß hier seine störende Wirkung event. viel weniger zur Geltung kommt.

Wir sehen also, welchen Unterschied wir mit unserem Catgut machen müssen: Wir müssen es mit Rücksicht auf seine Resorbierbarkeit verwenden, und e nachdem diese rascher oder weniger rasch vor sich geht.

Für tiefere Nähte und für Unterbindungen muß absolut an einem Catgut in der Art meines Sterilcatgut, das mit Jod präpariert und schwer löslich ist, festgehalten werden, und ihm für alle tieferen Zwecke, Bauchdecken-, Bruchoperationen usw., der Vorzug gegeben werden.

Für oberflächlichere Zwecke kann eher einmal eins, das den seitherigen Arten ähnelt, Verwendung finden. Ich habe für diesen Fall neben dem Sterilcatgut noch ein solches mit der Beibezeichnung leicht löslich, das mittels Sublimat, im übrigen aber wie das andere hergestellt wird, in Anregung gebracht.

Digitized by Google

22) **Stone.** Desmoid tumors of the abdominal wall.

(Annals of surgery 1908. August.)

Zu der Pfeiffer'schen Statistik von 400 Fällen der Desmoide der Bauchdecken (Beiträge zur klin. Chirurgie 1904), die bis zum Jahre 1904 reicht, hat S. bis heute noch 10 Fälle aus der Literatur gesammelt, die kurz näher beschrieben werden. Es wird dann die pathologische Anatomie dieser aus den Aponeurosen und Muskelscheiden der Bauchwand hervorgehenden Geschwülste besprochen. Mikroskopisch bestehen sie aus zellarmem Bindegewebe, das zuweilen sarkomatös oder myxomatös entartet. Sie kommen meistens beim weiblichen Geschlecht und vorwiegend bei Frauen vor, die geboren haben. Ihr Sitz ist gewöhnlich der rechte untere Quadrant des Bauches; sie gehen in erster Linie vom Rectus aus, dann folgen der Häufigkeit nach Obliquus externus, Fascia transversalis und Linea alba. Die Ätiologie ist dunkel. Klinische Symptome machen die Geschwülste besonders dann, wenn sie nach innen, nach der Bauchhöhle zu, wachsen, wobei sie dann leicht mit Leber-, Netzgeschwülsten usw. verwechselt werden können. Die benachbarten Lymphdrüsen schwellen erst dann an, wenn die Geschwulst bösartig geworden ist. Wegen der Neigung zu solcher Verwandlung soll möglichst früh operiert werden. Die Sterblichkeit beträgt, wenn die Bauchhöhle eröffnet wurde, 3,5%, ohne Eröffnung derselben 1,05%. Rezidive traten ein bei Männern in 68,1%, bei Frauen in 90%. Die endgültige Heilung erfolgte nach wiederholter Operation bei Männern in 50%, bei Frauen in 21,2%. **Herhold** (Brandenburg).

23) **P. Schroeter.** Ein kasuistischer Beitrag zu den Schußverletzungen des Magen-Darmtraktus und den Perforationen chronischer Magengeschwüre.

(Deutsche Zeitschrift für Chirurgie Bd. XCIV. p. 179.)

S. berichtet folgende, von ihm im Krankenhause zu Pabianice (Russisch-Polen) mit bestem Erfolg operativ versorgte Fälle: 1) 25jähriger Arbeiter, der einen Schuß mit Eingang am linken Steißbeinrand erhalten hat. 15 Stunden später wegen Zeichen beginnender Peritonitis Laparotomie. Es finden sich drei Darmschußlöcher, eins im Querkolon, zwei im S romanum. Darmnähte, Mikuliczdrainage des kleinen Beckens, Heilung. 2) 39jähriger Fabrikarbeiter, wegen Magengeschwür im Krankenhause befindlich, wo er plötzlich von Perforationssymptomen befallen wird. 5 Stunden später Laparotomie. Nachweis des Magenperforationsloches, für einen Finger durchlässig, an der Vorderwand nahe der kleinen Kurvatur bei der Cardia. Da Naht unmöglich, einfache Gazetamponade, Reinigung der infizierten und mit Mageninhalt verunreinigten Bauchhöhle mit trockenen und feuchten Tupfern. Die ersten 9 Tage ausschließliche Klysmenernährung, übrigens glatter Heilungsverlauf. 3) 44jähriger Arbeiter mit Schußwunde in der Magengegend, 3 km per Achse ins Spital gebracht. Laparotomie 8 Stunden nach der Verletzung. Ein Schußloch in der Magenvorderwand, nahe der oberen Kurvatur, 8 mm im Durchmesser haltend; Naht desselben. Anlegung eines Fensters im Lig. gastrocolicum, durch welches die Magenhinterwand eventriert wird. Sie zeigt eine 5 mm breite Durchlöcherung, die auch vernäht wird. Bauchhöhlenreinigung mit Kochsalzspülung, Gazedrains im oberen Bauchteile. Leichte Störung des Heilungsverlaufes durch linksseitiges seröses, eine Punktion erforderlich machendes Pleuraexsudat. Das Geschoß wurde am Rücken links hinten unten zwischen 11. und 12. Rippe exzidiert.

Den Krankengeschichten folgt ziemlich ausführliche epikritische Allgemeinbesprechung mit Anziehung neuerer einschlägiger, besonders kasuistischer Literatur.

Meinhardt Schmidt (Cuxhaven).

24) **Knowling.** Penetrating wound of abdomen, fracture of sacrum; abscess; recovery.

(Brit. med. journ. 1908. Juli 25.)

Radfahrer erleidet beim Zusammenprallen mit einem Wagen einen heftigen Deichselstoß in die rechte Leistengegend und einen starken Bluterguß über dem

Digitized by Google

linken Gesäß durch den Sturz. Die vorgefallenen Därme werden zurückgebracht, die Wunde wird genäht. Nach Überwindung eines schweren Anfalles von Darmparese mit Koterbrechen entwickelt sich aus dem Bluterguß am Gesäß eine Phlegmone mit Emphysem, deren Eröffnung ein Stück Zeug von 8 : 7 cm Länge aus der Tiefe der Wunde zutage fördert. Für kurze Zeit entleert die Wunde viel Darminhalt neben dem freiliegenden, gebrochenen Kreuzbein. Volle Genesung in 3 Monaten. Der Fall ist bemerkenswert durch die seltene und erfolgreiche Wanderung des Zeugstückes von der rechten Leistengegend durch die Bauchhöhle hindurch nach hinten in den großen Bluterguß links vom gebrochenen Kreuzbein.

Weber (Dresden).

25) **Reinecke.** Isolierte, quere Mesenterialabreißung bei Kontusion des Abdomens. (Aus dem allg. Krankenhause St. Georg in Hamburg.)

(Münchener med. Wochenschrift 1908. Nr. 36.)

Einem 41jährigen Kutscher war, nachdem er von seinem Wagen gefallen und glatt auf den Boden zu liegen gekommen, ein ca. 10 Zentner schwerer Ballen gegen das Becken gestürzt; es traten sofort die Erscheinungen einer schweren intraabdominellen Verletzung und Blutung bei linksseitigem Beckenbruch auf. 9 Stunden später Laparotomie, bei der sich eine beginnende Gangrän des Ileum, hervorgerufen durch eine ziemlich ausgedehnte, durch Zugwirkung entstandene Abreißung des Mesenterium vom Darm ohne Verletzung des letzteren selbst fand. Resektion von 54 cm Darm, Einstülpung des kleinen nachbleibenden Ileumstumpfes am Blinddarm in diesen und Naht, Einpflanzung des Dünndarms in den aufsteigenden Dickdarm oberhalb der Bauhin'schen Klappe; Naht des Mesenterium. — Heilung ohne motorische Darmstörungen; normale Stuhlentleerungen und völlige Erholung des Pat. zu früherer Arbeitsfähigkeit. **Kramer** (Glogau).

26) **F. Kempf.** Über den Mechanismus der Darmberstung unter der Wirkung der Bauchpresse.

(Deutsche Zeitschrift für Chirurgie Bd. XCIII. p. 524.)

K. beschreibt einen einschlägigen, im Braunschweiger Krankenhause (Prof. Sprengel) beobachteten Fall und erläutert unter Beigabe gut verständlicher schematischer Abbildungen das mechanische Zustandekommen der hier eingetretenen Darmberstung. Ein 55jähriger Maurer, behaftet mit einem rechtsseitigen, stets mit Bruchband zurückgehaltenen Leistenbruch, hebt sehr schwere Zementsäcke, wobei er durch Anheben der Last mit dem rechten Knie nachhilft. Effekt: heftiger Schmerz am Bruche, dann starke Bauchbeschwerden; 6½ Stunden später Laparotomie, bei der 70 cm oberhalb der Bauhin'schen Klappe am konvexen Dünndarmrand eine linsengroße Perforation mit Schleimhautausstülpung, sowie Peritonitis gefunden wurde. Tod trotz Darmnaht und Bauchhöhlenreinigung usw. Der bei der Operation nur von Exsudat gefüllte Bruchsack war zwerchsackförmig, indem er aus einem oberen, walnußgroßen und einem ungleich kleineren zylindrischen, unteren Fache bestand, die beide nur durch eine für eine dicke Sonde durchgängige Öffnung miteinander kommunizierten. Die Abbildungen zeigen, wie man sich etwa die Eindrängung des Darmes in den Bruchsack bis zum Platzen vorstellen kann. **Meinhard Schmidt** (Cuxhaven).

27) **Hamman.** The statistics of tuberculous peritonitis from the clinical records of the Johns Hopkins hospital.

(Bull. of the Johns Hopkins hospital 1908. September.)

H. berichtet über 150 Fälle von Peritonitis tuberculosa aus den ersten 15 Jahren des Bestehens des Hospitals.

Diese verteilen sich auf folgende Altersklassen: 7 von 1 bis 10 Jahren; 35 von 10 bis 20 Jahren; 54 von 20 bis 30 Jahren; 28 von 30 bis 40 Jahren; 11 von 40 bis 50 Jahren; 5 von 50 bis 60 Jahren; 4 von 60 bis 70 Jahren; je 3 von

Digitized by Google

70 bis 80 und von 80 bis 90 Jahren. Es sind also relativ wenig Kinder darunter. Über 1/3 der Fälle betrifft das 3. Lebensjahrzehnt.

Neger werden weit häufiger befallen als Weise; obwohl viel mehr Weise das Hospital aufsuchen als Schwarze, befanden sich unter den 147 Kranken, deren Hautfarbe vermerkt ist, 77 Neger und nur 70 Weise.

69 Männer und 81 Frauen setzen die Gesamtziffer zusammen.

Das erste Symptom war bei 41% aller Pat. der Leibschmerz, in 15% der Fälle Anschwellung des Leibes, in 18% der Fälle allgemeine Gesundheitsstörungen, nur in 2 Fällen das Bemerken einer Geschwulst, in 7 Fällen dysmenorrhoische Beschwerden.

4 Pat. kamen mit appendicitischen, 2 mit cholecystitischen Beschwerden, 6 mit Darmverschluß ins Hospital.

Zur Zeit der Aufnahme hatten 104 Pat. über Leibschmerzen zu klagen, 42 über Erbrechen, 51 über Übelsein, 48 hatten Verstopfung, 33 Durchfall, 4 abwechselnd das eine und das andere. 6 hatten Blut im Stuhl, in einem Falle gelang der Tuberkelbazillennachweis im Kot. 47 litten an Husten.

Bei 62 Pat. ließ sich Flüssigkeit in der Bauchhöhle nachweisen. In 56 Fällen, bei denen man gelegentlich der Operation oder Autopsie die Menge derselben messen konnte, betrug sie 27mal über 4 Liter, 15mal 1 bis 4 Liter, 14mal weniger als 1 Liter. 55mal ließen sich Geschwulstmassen im Leibe konstatieren; 43mal konnte man über die Natur derselben durch Autopsie am Lebenden bzw. am Toten Aufschluß gewinnen; 8mal handelte es sich um verklebte Darmschlingen, 9mal um aufgerolltes Netz, 6mal um abgesackte Flüssigkeit, je 1mal um vergrößerte Milz bzw. Leber, 18mal um veränderte Beckenorgane.

103 Pat. wurden operiert bzw. obduziert. Davon fand sich die ascitische Form in 35 Fällen, die fibröse in 63 und die eitrige in 5 Fällen.

Die Zählung der Leukocyten ergab in 70% weniger als 10000, in 83% weniger als 15000; die 11 Fälle mit höheren Ziffern betrafen stets Pat. mit schweren Komplikationen. Nur in einem einzigen Falle konnte man die tuberkulöse Peritonitis als primär ansehen. Selten nur war diese eine seröse Membran allein erkrankt.

Ein Fall bietet besonderes Interesse: ein Negerknabe wurde 6mal ins Hospital aufgenommen, zuerst wegen tuberkulöser Peritonitis, dann wegen Pleuritis, dann wegen Perikarditis. Die Obduktion zeigte eine alte fibröse Peritonitis, Pleuritis und Perikarditis; aber der einzige Herd im ganzen Körper war ein kleiner verkalkter Knoten in einer Lunge. Solche Fälle werden wohl hier und da als multiple Serositis bezeichnet, wohl auch einmal als »Zuckergußleber« oder als »perikarditische Pseudocirrhose«.

Die Prognose ist nicht gut. Geheilt wurden entlassen 16, gebessert 71, ungebessert 15, 48 starben; also 32% unmittelbare Sterblichkeit. Die Fälle der gynäkologischen Abteilung gaben die günstigste Ziffer, 10% Mortalität.

Über 43 der Entlassenen, die operiert worden waren, konnte Nachricht erhalten werden. 14 waren gestorben in den ersten 4 Jahren nach der Entlassung; 7 lebten noch, aber leidend, zum Teil noch über 10 Jahre; 22 lebten noch in voller Gesundheit, darunter 2 nach mehr als 10 Jahren, weitere 5 nach mehr als 5 Jahren.

Leider ist über den Heilerfolg des operativen Eingriffs sowie über die Prognose mit Bezug auf die vorliegende Form der Erkrankung, ob serös, fibrös oder eitrig, nichts bemerkt. **W. v. Brunn** (Rostock).

28) **Allessandri.** Pseudotuberculosi peritoneale nell' uomo de residui vegetali.

(Policlinico. Sez. chir. 1908. XV, 8.)

Verf. berichtet kurz über die bazillären und nicht bazillären Momente, die zu tuberkelartigen Gebilden führen können, und schildert dann ausführlich einen selbstbeobachteten Fall, bei dem es durch Aussaat vegetabilischer Substanzen zu einer miliaren Pseudotuberkulose des Bauchfells gekommen war. Es handelte sich um

Digitized by Google

eine 26jährige Frau, die bereits vor 17 Jahren an Magenleiden behandelt wurde und nun wiederum die Erscheinungen eines Magengeschwüres bot. Nach 4 Wochen klinischer Beobachtung und Behandlung waren die Symptome der akuten Erkrankung behoben; es bestanden aber noch Störungen, die auf Verwachsungen zwischen Dickdarm und Magen hinwiesen und einen operativen Eingriff nötig machten. Bei der Laparotomie fanden sich eine Reihe von Verwachsungen zwischen Magen, Netz, Milz und Dickdarm, die ohne Schwierigkeit gelöst werden konnten. Dann aber sah man auf der Oberfläche der genannten Organe eine Reihe von stecknadelkopf- bis linsengroßen Knötchen, die als Miliartuberkulose — von einem tuberkulösen Magengeschwür ausgehend — betrachtet wurden. Die mikroskopische Untersuchung ließ jedoch die Struktur des Tuberkels nicht erkennen. Es fanden sich lediglich unregelmäßige Riesenzellen, die eigenartige Gebilde umschlossen. Die Deutung dieser gelang erst durch den positiven Ausfall der Stärkereaktion. Es handelte sich demnach um vegetabilische Substanzen, wahrscheinlich Leguminosenzellen, die durch ein perforiertes Magengeschwür auf die Bauchfellserosa gelangt waren und hier zu Pseudotuberkulose führten.

Verf. betont die diagnostische und therapeutische Bedeutung des Falles, zu dem er lediglich vier Analoga aus der Literatur finden konnte.

Drei Abbildungen und ausführliche Literaturangaben ergänzen die Arbeit.

Strauss (Nürnberg).

29) **Porter.** Chronic peritonitis with complete obstruction.

(Journ. of the amer. med. assoc. 1908. August 29.)

Der Kranke war 35 Jahre alt, früher starker Trinker, seit Jahren abstinent. Seit Dezember 1906 hatte er mehrere Anfälle von Erbrechen mit Leibschmerzen und Verstopfung, die stets schnell vorübergingen. Bei der Aufnahme bestand anhaltendes Gallenerbrechen, Gasauftreibung und Stuhlverstopfung. Der Befund sprach für Peritonitis. Der Urin war sehr spärlich und hochgestellt, der Darm für Inhalt durchgängig (Holzkohlenprobe). Auf Tuberkulin reagierte er nicht. Im Erbrochenen fanden sich Bakterien, die in ihren Eigenschaften dem Typhusbazillus glichen, Agglutinationsprobe positiv. — Bei der Operation fand man bei ausgedehnter peritonitischer Verwachsung einander berührender Darmschlingen nur wenige nach der Bauchwand ziehende Stränge; der Dünndarm war augenfällig verkürzt, in seinem Durchmesser verdickt und fühlte sich an wie mit Regenwürmern gefüllt. Nach Einschneiden sah man, daß der ganze Darm von zusammenstoßenden, anscheinend stark hypertrophischen Schleimhautfalten derart angefüllt war, daß keine Sonde zwischen diese eingeführt werden konnte. Bei den über den ganzen Dünndarm verbreiteten Veränderungen war keinerlei Eingriff möglich, daher Schluß der Darm- und Bauchwunde. 72 Stunden später Tod unter Erscheinungen des Darmverschlusses und völliger Anurie.

Die Sektion ergab etwa folgendes: Der ganze Darm mit Ausnahme des Mastdarmes war mit hellgrauen, gleichmäßig verbreiteten, etwa 1,5 mm starken Schwielen ringsum bedeckt. Diese hatten durch ihre Zusammenziehung den Darm bedeutend verkürzt, dadurch die Schleimhautfalten eng aneinander gerückt, so daß sie dicht aufeinander stießen und die Lichtung des Darmes völlig ausfüllten. Schnitt man in gewisser Entfernung ringförmig die Schwarten durch, so konnte man das Darmrohr zu seiner natürlichen Länge ausziehen, wobei die Schleimhaut ihr regelrechtes Aussehen annahm. P. erklärt das Verhalten des Darmes und die Störungen aus diesem rein mechanischen Vorgange. Warum die Schwartenbildung fast ausschließlich das Darmrohr betraf und gerade die Zusammenziehung in der Längsrichtung bewirkte, konnte ebensowenig einwandsfrei festgestellt werden, wie die Ursache für die Entstehung der chronischen Peritonitis überhaupt. Irgendein dem beschriebenen auch nur entfernt ähnlicher Fall war in der Literatur nicht aufzufinden.

Trapp (Bückeburg).

Digitized by Google

30) **Blake.** The use of sterile oil to prevent intraperitoneal adhesions. (A clinical and experimental study.)

(Surgery, gynecology and obstetrics Bd. VI. Hft. 6.)

Von der theoretischen Erwägung ausgehend, daß das Öl in dünner Schicht das ganze Bauchfell überzieht, wenn man es in die Bauchhöhle bringt und dadurch die Peritonealflächen voneinander trennt, stellte B. zunächst Versuche an Katzen an, wie größere Mengen von Öl in der Bauchhöhle vertragen werden. Er fand, daß bei der Katze 7,5 g steriles Olivenöl ohne irgendwelche Erscheinungen vertragen wurde. Setzte man künstliche Peritonealreize (Abschaben), so bildeten sich bei den nicht mit Öl behandelten Versuchstieren stets Verwachsungen, bei Ölanwendung blieben sie ganz aus oder waren doch sehr viel spärlicher. Bei sieben Kranken, bei denen sich Bildung von Verwachsungen erwarten ließ, wurden 4 bis 11 g steriles Öl in die Bauchhöhle gebracht. Nur einmal wurde eine Schädigung des Kranken beobachtet, wahrscheinlich durch ungenügend sterilisiertes Öl. Eine Kontrolle der Wirkung beim Menschen hat nicht stattgefunden. Das Öl muß mindestens 1 Stunde gekocht werden, um sicher keimfrei zu sein.

Trapp (Bückeburg).

31) **Buhlig.** So called phlebitis of the left leg following a case of appendicitis, not operated upon.

(Surgery, gynecology and obstetrics Bd. VII. Hft. 1.)

Die erwähnte Komplikation ist bei abwartend behandelter Appendicitis sehr selten: bisher ist nur ein Fall in der Literatur beschrieben.

Der akute Anfall bei dem 26jährigen Manne wurde abwartend, nur mit Bettruhe und teelöffelweiser Darreichung von Wasser behandelt. Im Anfange wurde ein Einlauf, nach Fieberabfall Rizinus gegeben. Am 10. Tage trat zuerst Schmerz im Rücken auf unter Temperaturanstieg, am nächsten Tage schwoll der Oberschenkel unterhalb der Leiste an, und in den nächsten Tagen verbreitete sich die Schwellung, die schließlich die Kniekehle erreichte, durchscheinend, aber nicht richtig ödematös war. Als Pat. aufstand, trat starke Anschwellung der Venen bis zum unteren Drittel des Oberschenkels ein. — Verf. knüpft an diesen Fall theoretische Erwägungen über die Entstehung dieses Zustandes, den er mit der Phlegmasia alba dolens vergleicht. Er hält ihn für eine auf dem Wege der Lymphbahnen entstandene Infektion. Daß solche Zustände häufiger nach Operation als nach abwartender Behandlung vorkommen, will er dadurch erklären, daß bei der Operation Lymphbahnen eröffnet werden, und nie so aseptisch operiert werden kann, daß nicht von den schon vorhandenen Keimen oder bei Eröffnung des Wurmes austretenden eine Anzahl in die Lymphspalten eindringen kann.

Trapp (Bückeburg).

32) **Seelig.** Haematuria as a complicating factor in appendicitis.

(Annals of surgery 1908. September.)

S. beschreibt drei Fälle, in welchen die Diagnose auf Nierensteinkolik gestellt war, während es sich bei der Operation erwies, daß eine Appendicitis vorlag. Im Fall I bestanden Blutharnen und kolikartige Schmerzen rechts; das Röntgenbild ergab ein negatives Resultat. Nach Exstirpation des entzündeten Wurmes schwanden alle Erscheinungen; allem Anschein nach lag eine Nephritis vor, die durch vom Appendix ausgehende Toxine hervorgerufen war. Im Fall II wurde ebenfalls Hämaturie beobachtet, die Obduktion ergab, daß der Blinddarm direkt nach vorn von der Niere und der gangränöse Wurm retrocoecal lag und mit der Niere verwachsen war. Im Fall III, wo ebenfalls Blutharnen bestand, zeigte das Röntgenbild bei verschiedenen Aufnahmen einen Schatten im Harnleiter, 2 Zoll oberhalb der Blasenmündungsstelle, ein Harnleiterkatheter stieß ebenfalls an dieser Stelle auf Widerstand. Bei der Operation (Lendenschnitt) fand man, daß der einen Kotstein enthaltende Wurm mit dem rechten Harnleiter verwachsen war und ihn knickte.

Herhold (Brandenburg).

Digitized by Google

33) **P. Guibal.** Entéro-colite et appendicite.

(Bull. et mém. de la soc. d'anat. de Paris 1907. Nr. 10.)

Dieulafoi bestreitet die Möglichkeit, daß eine Kolitis gewöhnlich eine entzündliche Erkrankung des Wurmfortsatzes zur Folge haben könne; Reclus dagegen sieht nicht ein, warum die Entzündung des Dickdarmes nicht auch auf seinen Anhang übergehen könne und verweist auf die Erfahrungen von F. Bernard, der unter 1000 Kolitiden 76 Appendicitiden beobachtet hat. G. teilt die Krankengeschichte eines Mannes mit, die diesen ätiologischen Zusammenhang beweist.

Auch für die Frage, ob eine Blinddarmentzündung eine Kolitis erzeugen könne, bringt Verf. zwei Beiträge, welche diese im bejahenden Sinne beantworten.

Neugebauer (Mährisch-Ostrau).

34) **Mandry.** Bericht über ein zweites Hundert Appendicitisoperationen.

(Med. Korrespondenzblatt des württemb. ärztl. Landesvereins 1908. Oktober 17.)

Aus M.'s Zusammenfassung seiner Erfahrungen sei folgendes hervorgehoben: Abführmittel nach dem neuesten Vorschlage von Sonnenburg sind bedenklich und höchstens im Krankenhause, wo ständige Überwachung möglich ist, in einzelnen Fällen zulässig. Die operative Behandlung der allgemeinen Bauchfellentzündung hat in den letzten Jahren wesentlich bessere Resultate ergeben (bis zu 80% Heilungen); die rektalen Kochsalzeinläufe sind kein Ersatz für die Operation, nach derselben aber von guter Wirkung. An allgemeiner Bauchfellentzündung Leidende und Operierte sind sitzend zu lagern. Die Rezidivgefahr ist nach mit Abszeßspaltung zur Ausheilung gekommenen Blinddarmentzündungen keine große, namentlich wenn sich gleichzeitig ein Kotstein entleert hat; die sekundäre Wurmexstirpation kann deshalb in diesen Fällen auf Kinder und jugendliche Personen beschränkt werden.

Mohr (Bielefeld).

35) **Barkley.** Some observations on acute and chronic appendicitis.

(Surgery, gynecology and obstetrics Vol. VII. Nr. 1.)

B. hat 527 Fälle operiert; von diesen waren akut 189, und bei 69 von diesen fand sich Eiter. Alle akuten Fälle wurden beim ersten Anfall operiert, 132 vor dem 4. Krankheitstage. Chronisch waren 338 Fälle, bei 56 fand man Eiter, bei 228 lag der Wurm in Verwachsungen eingebettet. Das Alter der Kranken schwankte zwischen 5 und 83 Jahren, am häufigsten war die Erkrankung zwischen 15 und 45 Jahren. Männer waren häufiger als Frauen befallen (359 : 168). Die Symptome waren sehr wechselnd, besonders die Stärke des Schmerzes, die oft in keinem Verhältnis zur Schwere der Erkrankung stand. B. beobachtete zweimal völlige Schmerzlosigkeit bei tiefem Druck trotz Gangrän des Wurmfortsatzes. Druckempfindlichkeit der Lendengegend beobachtete er bei Eiterung (60%) oder schwerer Erkrankung des Wurmes. Muskelrigidität, besonders die rechtsseitige, ist fast das wichtigste Frühsymptom. Puls und Temperatur spielen keine so ausschlaggebende Rolle wie die genannten Symptome. Verf. erwähnt dann Komplikationen, wie tuberkulöse Peritonitis und Schwangerschaft. Posttyphöse Appendicitis ist nicht so selten. B. beobachtete 6 Fälle, alle mit Eiterung. Behandlung: Die einzelnen angewandten Verfahren der Baucheröffnung und der Versorgung des Fortsatzes selbst sind leider nur mit den Namen der Erfinder genannt, die bei uns meist unbekannt sind. B. bevorzugt für die Stumpfversorgung die einfache Abbindung, Abtragung und Sterilisation des Stumpfendes. Bei der Baucheröffnung hat er zweimal den Lendenschnitt gebraucht und bessere Drainage hierbei beobachtet. Von Zwischenfällen nach der Operation erwähnt er Blutung aus dem Stumpf (Tod), subphrenischer Abszeß (2 Fälle, 1 Tod), Phlebitis des rechten Beines, Eitersenkung in den Hodensack, Abszeß in der linken Darmbeingrube, Ileus (2mal, machte Wiedereröffnung der Bauchhöhle nötig), akute gelbe Leberatrophie, Tod. Fremdkörper fand B. nur 2mal (1 erbsengroßes Stück Lötzinn, 1 Stecknadel).

Todesfälle hatte er 18 zu verzeichnen, davon 13 bei akuten Fällen.

Trapp (Bückeburg).

Digitized by Google

36) **M. v. Brunn.** Weitere Erfahrungen über die Behandlung appendicitischer Abszesse mit Naht.

(Beiträge zur klin. Chirurgie Bd. LVIII. p. 250.)

Verf., der schon früher für die Rehn'sche Methode der Behandlung appendicitischer Eiterungen eingetreten ist, kann jetzt an 78 operierten Fällen die Vorzüge dieser Methode gegenüber der offenen Behandlung (71 Fälle) überzeugend nachweisen.

Die Methode besteht kurz in prinzipieller Entfernung des Wurms, konsequenter Lösung aller Verwachsungen, Ausspülung der ganzen Bauchhöhle und Etagennaht der Bauchwand bis auf eine Drainlücke. Auf eine Drainage der Abszeßhöhle selbst wird, wenn es sich nicht um ganz starre Höhlen handelt, verzichtet und nur in den Douglas'schen Raum eine Gummiröhre eingelegt, lediglich mit dem Zweck, die überschüssige Spülflüssigkeit abzuleiten; es wird deshalb sobald als möglich (am ersten Tage) entfernt. Die Mortalität betrug bei 71 offen behandelten Abszessen 15,5%, bei 38 mit Naht behandelten 5,1%. Kotfisteln sind erheblich seltener: 7,4% bei offen, 2,6% bei mit Naht behandelten Fällen, davon eine bei einem mit Bauchfelltuberkulose komplizierten Falle, und die andere nur ganz vorübergehend. Zwar kommt es in fast der Hälfte der Fälle zu Bauchdeckenabszessen; jedoch ist der Zustand, wie er durch Eröffnung und Drainage eines solchen oberflächlichen Abszesses geschaffen wird, der prinzipiellen Offenhaltung der ganzen Wunde bei weitem vorzuziehen. Die Zahl der Douglasabszesse wird bei der Methode durch die prinzipielle Ableitung alles infektiösen Materials nach dem Douglas nicht vermehrt; bei offener Behandlung entstanden drei Douglasabszesse (zwei inzidiert, einer spontan perforiert), bei Nahtbehandlung ein Douglasabszeß (inzidiert) und zwei Douglasinfiltrate (spontan zurückgebildet).

Sonstige intra- und extraabdominale Abszesse kommen bei beiden Methoden gleicherweise vor, meist bei veralteten Fällen. Die Operation ist um so leichter und ungefährlicher, je früher der Abszeß operiert wird. Eine besondere Gefährlichkeit des sog. Intermediärstadiums ist nach den Erfahrungen der v. Brunsschen Klinik nicht erweislich.

Im ganzen ist die Behandlung appendicitischer Abszesse mit Naht der offenen Behandlung weit überlegen durch ihre Gründlichkeit und den leichten und kurzen Heilungsverlauf. **Reich** (Tübingen).

37) **Derlin.** Rückblick auf 100 Operationen wegen Erkrankung der Wurmfortsatzes.

(Deutsche militärärztl. Zeitschrift 1908. Hft. 15.)

Von den 100 Operationen wurden 22 im Frühstadium mit 2 Todesfällen, 19 im Intermediärstadium mit 4 und 52 im anfallsfreien Stadium ohne Todesfall ausgeführt. Die Operation wurde immer vorgeschlagen, sobald Bauchdeckenspannung oder beschleunigter Puls bei mehrmaligem Erbrechen auf eine Beteiligung des Bauchfells hinwies; in den übrigen, leichteren Fällen wurde zunächst abgewartet, ob in den folgenden Stunden Besserung eintrat. Sobald die Zahl der Leukocyten 25000 übertraf, wurde stets Eiter angetroffen. Von den Operierten blieben 69 dienstfähig (ein glänzendes Resultat! Ref.). Dienstbeschädigung wurde fast immer angenommen, sobald eine Schädigung durch Erkältung, Bajonettstoß vor den Bauch usw. als erwiesen angesehen werden konnte.

Herhold (Brandenburg).

38) **Tricot.** Pseudo-appendicite au cours d'un rhumatisme polyarticulaire aigu.

(Gaz. des hôpitaux 1908. Nr. 106.)

Angeregt durch die einschlägige Mitteilung Küttner's bringt T. folgenden in einem Militärlazarett Algiers 1906 beobachteten Fall:

Ein 21jähriger Zuave klagte über allgemeine Abgeschlagenheit, Schmerzen rechts im Leibe und im Epigastrium. Am 13. Tage wurden die Leibschmerzen

Digitized by Google

sehr heftig; am 15. stieß Pat. laute Schreie aus, wenn sein Leib berührt wurde. Besonders empfindlich war die Blinddarmgegend. Als Erbrechen auftrat und die Peritonealerscheinungen sich steigerten, wurde operiert: in der Bauchhöhle etwas klare Flüssigkeit. Das Bauchfell war lebhaft injiziert. Wurm (wird entfernt) und Blinddarm frei! Im Bauche nichts Abnormes.

Das Befinden besserte sich etwas, aber das Fieber stieg, und nach wenigen Tagen brach ein akuter Gelenkrheumatismus aus. Ca. 6 Wochen danach wurde Pat. entlassen.

4 Wochen später erkrankte Pat. wieder: Zunächst traten die Leibschmerzen auf, dann brach der polyartikuläre Rheumatismus aus. Pat., durch den ersten Fall gewitzigt, nahm sofort Salizyl innerlich und äußerlich und genas »rapid«.

V. E. Mertens (Kiel).

39) **Letulle.** Nouvelle observation de cancer primitiv de l'appendice vermiforme du caecum.

(Bull. et mém. de la soc. d'anat. de Paris 1907. Nr. 10.)

Bei einem jungen Manne wurde anläßlich einer Blinddarmentzündung der in einem Eitersacke schwimmende Wurmfortsatz entfernt. Eingehender histologischer Befund, auf Grund dessen ein primärer Zylinderzellenkrebs mit kolloider Degeneration diagnostiziert wurde. **Neugebauer** (Mährisch-Ostrau).

40) **Coons.** Primary carcinoma of the appendix.

(Surgery, gynecology and obstetrics Vol. VII. Nr. 1.)

21jähriges Mädchen, dessen Vater an Lippenkrebs gestorben war, bei dem Schmerzen im Unterleibe bestanden, hatte eine Geschwulst in der rechten Unterbauchgegend, die als Pyosalpinx gedeutet wurde und sich bei Operation auch als solche erwies. Der rechte Eierstock wies einen Abszeß auf, die Tube war mit Eiter gefüllt und mit dem Wurm verwachsen, so daß letzterer mit entfernt wurde. Der Wurmfortsatz war gänsekielstark, an der Spitze schien ein Konkrement zu liegen, beim Aufschneiden aber fand sich eine Infiltration an der Wand, deren histologische Untersuchung Krebszellen und Wucherung derselben in die Submucosa ergab. Der Wurmfortsatz war sonst gesund. Eine 3 Jahre später vorgenommene Operation wegen Blutung durch geplatzte Tubarschwangerschaft ergab Rückfallsfreiheit. **Trapp** (Bückeburg).

41) **L. Laroyenne** (Lyon). Hernie compliquée d'étranglement rétrograde de l'intestin.

(Gaz. des hôpitaux 1907. Nr. 24.)

L. beobachtete in der Abteilung von Tixier folgenden Fall:

70jähriger, kachektischer Mann, zweifaustgroßer, rechtsseitiger Leistenbruch, seit dem Abend vorher eingeklemmt. Im Bruchsacke reichlich zitronengelbe Flüssigkeit. Außerdem enthielt er den Blinddarm mit dem untersten Teile des Dünndarmes und eine Dünndarmschlinge, die beide frei von Ernährungsstörungen waren. Mäßig starke Einschnürung des Bruchringes. Im Leib eine 2 m lange, vollkommen gangränöse Verbindungsschlinge und reichlich stinkende Jauche. Von einer Darmresektion wurde Abstand genommen. Man beschränkte sich auf Drainage des Leibes. Tod in der folgenden Nacht. L. glaubt, daß eine Drehung der Verbindungsschlinge um ihre Achse mit Schuld an der Gangrän gewesen sei.

C. Lauenstein (Hamburg).

42) **F. de Beule** (Gand). La hernie étranglée »en W« avec étranglement rétrograde de l'intestin. Étude critique et expérimentale.

(Bull. de l'acad. de méd. de Belgique. Bruxelles, **Hayez,** 1908. Nr. 7. p. 545.)

Bemerkenswerte Arbeit, enthaltend zwei neue Beobachtungen über das Thema der »zwei Darmschlingen im Bruchsacke« nebst ausführlicher kritischer Besprechung der bisher vorliegenden Literatur und des Ergebnisses von Tierexperimenten.

Digitized by Google

Erste Beobachtung: 62jähriger, elender Mann mit rechtsseitigem, kindskopfgroßem Skrotalbruch. Im Bruchsacke zwei dunkelblaue, ekchymosierte Dünndarmschlingen von 25 cm Länge, »ohne jede Verbindung untereinander«. Bruchring durch eine sagittal verwachsene Appendix epiploica in zwei Abteilungen geteilt. Im Leib eine 1,50 m lange gangränöse Verbindungsschlinge. Anlegung eines Kunstafters. Tod im Kollaps.

Zweite Beobachtung: 73jährige Frau, rechtsseitiger faustgroßer Schenkelbruch, 24 Stunden eingeklemmt; empfindliche, tief tympanitische Resistenz in der rechten Fossa iliaca. Daraus Wahrscheinlichkeitsdiagnose gestellt auf Inkarzeration von zwei Schlingen im Bruchsacke mit retrograder Einklemmung der Verbindungsschlinge im Leibe. Die Diagnose stimmte. Im Bruchsacke zwei Dünndarmschlingen mit vereinzelten Ekchymosen, je 20 und 8 cm lang, und eine 25 cm lange, weinfarbene, am Mesenterium mit Ekchymosen versehene, aber lebensfähige Verbindungsschlinge. Reposition. Verlauf günstig.

Wegen aller Einzelheiten und besonders der interessanten kritischen Ausführungen sei auf das Original verwiesen.

Für die retrograde Inkarzeration des Mesenteriums im Bruchringe stellt de B. auf Grund seiner ersten klinischen Beobachtung die Teilung des Bruchringes durch einen sagittalen Strang in zwei Hälften als Ursache hin. Er nimmt nämlich an, daß eine Darmschlinge durch die eine Öffnung in den Bruchsack hinein- und durch die andere in den Leib zurücktrete, und daß dabei Repositionsmanöver eine Rolle spielen. Allerdings ist, abgesehen davon, daß die Repositionsmanöver in ihrer Bedeutung für die »Hernie en W« noch keineswegs hinreichend klargestellt worden sind, schwer einzusehen, wie eine auch nur lose eingeklemmte und mäßig geblähte Schlinge aus dem Bruchsacke, selbst unter der Einwirkung äußerer Handgriffe, durch die zweite, doch sicherlich nicht klaffende Bruchringöffnung in den Leib zurücktreten können soll.

In seinen Hundeexperimenten glaubt Verf. die Bestätigung gefunden zu haben, daß die Gangrän der Verbindungsschlinge in allen den Fällen, wo ihr Mesenterium nicht abgeschnürt ist, in der Überdehnung der Darmschlinge durch Zersetzung des Inhaltes und Gasauftreibung ihre Ursache habe. Wenn de B. an einem Hunde 1 Stunde lang durch Zug an zwei Dünndarmschlingen eine »Zugarkade« des Mesenteriums der Verbindungsschlinge im Sinne des Ref. hergestellt bzw. unterhalten hat, ohne daß an der Darmschlinge Zirkulationsstörungen aufgetreten sind, so sei dazu bemerkt, daß die »Zugarkade« des Mesenteriums allein schwerlich die Ernährung der Darmwand gefährdet, daß vielmehr die Abschnürung der Darmwand selbst hierfür unerläßliche Vorbedingung sein dürfte.

C. Lauenstein (Hamburg).

43) **Borelli.** Sopra una varietà rara d'ernia crurale.

(Policlinico. Sez. chir. 1908. XV, 9.)

Verf. schildert zunächst die Anatomie der sog. Hernia cruralis externa (Tillaux). d. i. jener außerordentlich seltenen und daher auch von einzelnen Autoren negierten Varietät, bei der sich der Bruchsack nach außen von der Scheide der Schenkelgefäße entwickelt. Ätiologisch muß ein zu schlaffer, schlecht entwickelter Schenkelbogen betont werden, der auch noch gleichzeitig zu anderen Brüchen Veranlassung geben kann. Von besonderer Bedeutung erscheint die erwähnte Varietät für die Operation, bei der eine Verletzung der großen Schenkelgefäße droht, zumal deren Lage vor der Operation oft schwer zu bestimmen ist. Nur bei kleinen Brüchen und fettlosen Pat. erscheint es möglich, den Sitz der Hernie vor der Operation zu bestimmen; es wird hervorgehoben, daß die äußeren Schenkelbrüche breitbasig entspringen und konisch endigen, so daß der Bruch bei vertikaler Haltung deutlicher ist als in liegender Stellung, in der die gewöhnlichen Brüche mehr hervortreten. Die schon bei den übrigen Schenkelbrüchen zu beachtenden Anomalien der Art. epigastrica und obturatoria erheischen bei den äußeren Schenkelbrüchen ganz besondere Vorsicht, so daß bei eingeklemmten Schenkelbrüchen prinzipiell die Einschnürung nach Anlegung von kleinen Einkerbungen stumpf zu beheben ist,

Digitized by Google

Zum Schluß wird ein Fall angeführt, der einen 51jährigen Mann mit gleichzeitiger Leisten- und Schenkelhernie betraf. Bei der Operation zeigten sich die oben angeführten Lageverhältnisse des Schenkelbruchsackes. Die Artt. epigastrica und obturatoria hatten ein gemeinsames Ursprungsgefäß, das parallel zum Arcus Fallopii verlief. **Strauss** (Nürnberg).

44) **Köppl.** Beiträge zur Kenntnis und Kasuistik der Hernia ischiadica an der Hand des ersten radikal operierten und geheilten Falles.

(Beiträge zur klin. Chirurgie Bd. LVIII. p. 314.)

Eine 42 Jahre alte Frau hatte seit 2 Jahren häufig sich wiederholende Ileusanfälle, die nach Dauer und Intensität in der letzten Zeit zugenommen hatten. Es bestanden dabei außer Stuhlverhaltung und Erbrechen Schmerzen in der Unterbauchgegend mit Ausstrahlung in das rechte Bein, weshalb Pat. im freien Stadium unter der Diagnose Hernia ischiadica in die Wölfler'sche Klinik kam.

Man konstatierte eine mannsfaustgroße, pralle, fluktuierende Geschwulst, die bei zweimaliger Punktion sanguinolente Flüssigkeit geliefert hatte und als vermutliche Geschwulst des N. ischiadicus angesprochen wurde. Während der Beobachtung traten wieder leichte Einklemmungs- und neuralgische Erscheinungen auf, letztere besonders bei Rückenlage und im Sitzen. Durch den Mastdarm fühlte man eine pralle Geschwulst in der Fossa ischiorectalis. Bei der Operation fand sich unter dem Glutaeus maximus ein Bruchsack, der außer reichlich blutigem Bruchwasser den rechten Eierstock und das abdominale Tubenende enthielt. Der Bruchsackhals war eben für einen Finger durchgängig, und als Durchtrittsstelle ergab sich das Foramen infrapyriforme. Tube und Eierstock wurden reseziert, der Bruchsack nach Abbindung abgetragen und die Bruchpforte durch Vernähung des Musc. pyriformis mit dem Lig. sacrospinosum geschlossen. Es erfolgte glatte Heilung.

Im Anschluß hieran gibt Verf. eine Übersicht über die Topographie und Varietäten der ischiadischen Brüche und eine Kasuistik von 23 Fällen.

5mal war der Bruch angeboren; sonst kamen 5mal indirekte Traumen (Anstrengung in gebückter Stellung), 5mal Zug von Geschwülsten ätiologisch in Betracht, während Erschlaffung der Bänder und Muskeln, sowie habituelle Verstopfung häufiger disponierende Momente bilden.

Bruchinhalt war meist Dünndarm, außerdem der Eierstock (4mal), die Harnblase (1mal) und Netz (1mal). 56% der Fälle kamen in eingeklemmtem Zustand in Beobachtung. Die Diagnose stützt sich vor allem auf den Nachweis einer Schwellung in der Glutäalgegend und ischiadischer Neuralgien und hat vor allem Abszesse und Geschwülste auszuschließen. Immerhin ist sie sehr schwierig und wurde nur in den wenigsten Fällen vor der Operation oder Autopsie gestellt. Besonderer Wert ist auf rektale und vaginale Untersuchung zu legen.

Von den 9 eingeklemmten Brüchen endeten 6 tödlich, davon 2 trotz, 1 an der Operation und 3 ohne Operation. Von den 4 Pat. mit temporär eingeklemmten Brüchen starben 2, 1 wurde gebessert und 1 geheilt. Mit freien Brüchen wurden 3 operiert, wobei es 1mal zu einer Harnfistel und 1mal zur Heilung kam, während in 1 Falle das Resultat unbekannt blieb.

Bezüglich der Operationsmethode bestehen noch keine Regeln. Schwierigkeiten bereitet der Verschluß der Bruchpforte, der sich in jedem einzelnen Falle nach der Topographie des Bruches unter Rücksichtnahme auf die austretenden Nerven und Gefäße zu richten hat. Der beschriebene Fall ist der erste erfolgreich radikal operierte. **Reich** (Tübingen).

45) **G. Solaro.** Ein neuer elastischer Darmschließer. (Aus der chirurgischen Abteilung, Pavillon Ponti, des Ospedale Maggiore, Mailand. Prof. B. Rossi.)

(Münchener med. Wochenschrift 1908. Nr. 34.)

Die eine der beiden Zungen des in Form und Größe den üblichen ähnelnden Darmschließers ist breit gehalten und fensterartig durchlöchert, in der Mitte eine

Digitized by Google

Fuge aufweisend, in die die zweite schmale Zunge beim Schließen ein- und über die Oberfläche der ersteren durchgreift. Die gefensterte Zunge wird mit einem Gummischlauch überzogen, der an der Spitze geschlossen ist. Der Abschluß des Darmstückes ist ein vollständiger und kräftiger, ohne daß die Darmwand gequetscht wird. (Bezugsquelle: G. Marelli in Mailand.) **Kramer** (Glogau).

46) **M. B. Stewart.** Fibrolysin in cicatricial pyloric obstruction.

(Brit. med. journ. 1908. August 29.)

Bericht über einen Fall von Narbenstenose am Pylorus, wahrscheinlich verbunden mit Perigastritis, dem wegen erfolgloser Behandlung seiner Magenerweiterung und hochgradiger motorischer Störung die Operation vorgeschlagen wurde. Wegen Ablehnung Versuch mit Fibrolysineinspritzungen in der Magengegend unter gleichzeitiger Massage, die schon nach einer Woche bei täglicher Einspritzung von 2 ccm deutliche und fortschreitende Besserung brachten. Schnelle Gewichtszunahme, Schwinden aller Symptome, volle Wiederherstellung der Arbeitsfähigkeit, die bislang — über $^1/_2$ Jahr — andauert. **Weber** (Dresden).

47) **E. Maylard.** Congenital narrowness of the pyloric orifice a cause of chronic gastric disease in the adult, illustrated by twelve additional cases.

(Brit. med. journ. 1908. Juli 11.)

Bereits 1904 hat Verf. in den »Transactions« und im »Brit. med. journal«, gestützt auf sieben Fälle, hingewiesen auf das Vorkommen einfacher Pylorusverengerungen ohne Geschwür, Narbe oder Krebs beim Erwachsenen, und sie in ursächlichen Zusammenhang gebracht mit der angeborenen Pylorusstenose. Es sind Fälle, in denen bei der Operation der durch eine Öffnung im Magen in den Pylorus eingeführte Finger den Eingang ins Duodenum kaum findet oder, wenn eingeführt, wie von einem festschließenden Ring umkrampft wird. Dabei dürfen sich keine Anzeichen von innerer Narbe oder äußerer Pylorusverdickung finden. Jenen dort beschriebenen Fällen fügt Verf. jetzt zwölf neue hinzu. Alle seine Fälle kamen nach langdauernder innerer Behandlung zur Operation in der Annahme eines Geschwüres oder einer verengernden Narbe oder zum Zweck eines Probebauchschnittes. Jedesmal wurde eine Gastroenterostomie angelegt. — Über die Dauerergebnisse ist folgendes zu sagen: Von den sieben Fällen der ersten Reihe konnten sechs jahrelang nachbeobachtet werden. Einer erkrankte nach 5 Jahren wiederum unter Magenerscheinungen, zwei waren nach 6 Jahren wesentlich gebessert, einer starb nach 2 Jahren an anderer Krankheit, war aber dauernd magengesund geblieben, zwei waren nach 5 Jahren völlig gesund. Von den zwölf Fällen der zweiten Reihe scheiden vier aus wegen zu kurzer Beobachtungszeit. Von den übrigen acht wurden zwei nicht gebessert, vier geheilt und zwei wesentlich gebessert. Warum die Operation nicht in allen Fällen den gehegten Erwartungen entsprochen hat, erklärt Verf. auf doppelte Weise: Bei älteren Leuten mit jahrzehntelangem Leiden ist die Magentätigkeit unheilbar gestört, und zweitens verengert sich in einigen Fällen die neue Fistel wegen Nichtgebrauch wieder, ja verschließt sich wohl gar. Wegen dieser Fehlerfolge glaubt M., daß man in Zukunft mehr die Pyloroplastik bevorzugen soll! **Weber** (Dresden).

49) **W. Russell.** Remarks of congenital stenosis of the pylorus in the adult.

(Brit. med. journ. 1908. Juli 11.)

Nach einem kurzen geschichtlichen Überblick über die Lehre von der angeborenen Pylorusstenose weist Verf. hin auf die bemerkenswerte Lücke, die sich in den Arbeiten der Internen wie Chirurgen vorfindet über das weitere Schicksal derjenigen Kinder mit angeborener Pylorusstenose, die diese Anomalie ihres Magens überwinden. Nach seiner Meinung gibt es nun in der Tat eine Pylorusverengerung beim Erwachsenen, die auf angeborene Zustände zurückweist. Er berichtet aus

Digitized by Google

den letzten 2 Jahren seiner Tätigkeit über drei solcher Fälle im Alter von 34, 42 und 51 Jahren. Die Diagnose stützt sich auf Anamnese und Befund einer Magenerweiterung bei Pylorusverengerung, freie Salzsäure, Ausschluß von Geschwür, Krebs und Narbe. Wenn einmal die Möglichkeit der angeborenen Verengerung in solchen Fällen in Erwägung gezogen wird, so ist auch die Möglichkeit der Diagnose gegeben. Sie wird sicherlich in Zukunft öfters gestellt werden. Helfen diätetische und arzneiliche Maßnahmen nicht, so ist die Operation angezeigt.

Weber (Dresden).

49) **Mayo.** Anemic spot on the duodenum which may be taken for ulcer.

(Surgery, gynecology and obstetrics Vol. VI. Nr. 6.)

Bei Vorziehen des Duodenum zur Untersuchung hat M. mehrmals an demselben weiße, blutlose Stellen dicht unterhalb des Pylorus gesehen. Zweimal hat er sie eingeschnitten wegen Verdachtes, es läge ein Geschwür vor. Dabei lernte er die wahre Natur erkennen. Er erklärt die Entstehung aus dem Gefäßverlauf; wenn das Duodenum angezogen wird, werden dadurch die Gefäße gezerrt und ihre Lichtung geschlossen. **Trapp** (Bückeburg).

50) **W. J. Mayo.** Ulcer of the duodenum.

(Journ. of the amer. med. assoc. 1908. August 15.)

M. hat schon früher nachgewiesen, daß das Duodenalgeschwür viel häufiger ist als man bisher annahm. $^3/_5$, alle Magen- und Duodenalgeschwüre zusammengerechnet, sitzen im Duodenum. Daß man früher dies nicht wußte, hatte hauptsächlich seine Ursache darin, daß man größtenteils auf die Diagnose bei der Sektion angewiesen war, deren Genauigkeit durch Leichenerscheinungen beeinträchtigt wurde. Erst die Chirurgie enthüllte den wahren Sachverhalt; aber auch am Lebenden ist die Differentialdiagnose oft recht schwer, da viele Duodenalgeschwüre solche des Pylorus vortäuschen können. Ein absolut sicheres Zeichen für die Lage des Pylorus sind die Venen desselben, die ringförmig verlaufen. Verf. geht dann noch näher auf die anatomischen Verhältnisse ein.

1906/07 hat er zusammen mit C. H. Mayo im ganzen 193 Kranke mit Magen- und Duodenalgeschwüren operiert, und zwar waren darunter 119 = 61,7% mit reinem Duodenal-, 60 = 31% mit reinem Magengeschwür, während bei 14 = 7,3% in beiden Organen Geschwüre vorlagen. Von den Operierten haben sich 106 wieder vorgestellt. 82% waren geheilt, 9,5% gebessert, 5,7% ungeheilt und ungebessert; die Mortalität infolge der Operation betrug 2,8%. **Trapp** (Bückeburg).

51) **Stavely.** Acute and chronic gastromesenteric ileus, with cure in a chronic case by duodeno-jejunostomy.

(Bull. of the Johns Hopkins hospital 1908. September.)

Bericht über zwei Fälle, von denen der erste ohne, der zweite mit operativer Hilfe zur Heilung kam.

Im ersten Falle handelte es sich um einen Mann von 30 Jahren, bei dem eine Exstirpation des Wurmfortsatzes wegen chronischer Appendicitis, eine Radikaloperation eines freien Leistenbruches und die Operation einer Varikokele vorgenommen worden war: die Dauer der Operation hatte etwa 1 Stunde betragen. Unmittelbar danach begann er zu erbrechen, heftige Leibschmerzen stellten sich ein, besonders im Epigastrium, das leicht aufgetrieben erschien; 3 Tage hielt der Zustand an, dann hörten die Schmerzen auf, das Erbrechen wurde seltener, aber Pat. verfiel zusehends. Am 4. Tage wollte Verf. eine Magenspülung vornehmen lassen, doch scheiterte das am Widerstand des Pat. Am Abend dieses 4. Tages förderte ein Einlauf große Gasmengen zutage, ohne aber sonst etwas zu bessern; da wurde Pat. auf die rechte Seite gelagert und das Fußende des Bettes erhöht, und sofort verschwanden alle jene Symptome. Pat. erholte sich rasch und ist genesen.

Digitized by Google

Die zweite Pat. war eine Dame von 36 Jahren. 7 Jahre zuvor hatte sie einen Abort gehabt, es war eine Infektion zustande gekommen und ein Beckenabszeß entstanden. Von der Scheide aus wurde er durch Punktion entleert, und unmittelbar danach hat Pat. 5 Tage lang große Mengen grünlicher Flüssigkeit erbrochen; sie wurde damals geheilt, weiß aber nicht mehr, wodurch. Innerhalb der folgenden 7 Jahre hat sie nun ungefähr 20mal Anfälle gehabt. Im Anschluß an die Nahrungsaufnahme kam es zu Erbrechen, die Oberbauchgegend wölbte sich unter großen Schmerzen vor, stundenlang hielt der Zustand an, das Erbrochene schmeckte bitter und hatte grüne Farbe, Pat. wurde durch die Schmerzen mehrmals bewußtlos.

Bei der Operation fand sich der Magen stark erweitert, ebenso das Duodenum, das in seiner ganzen Ausdehnung gut 9 cm Durchmesser hatte und einen großen U-förmigen Bogen unter der Leber beschrieb. Der Pylorus war für vier Finger bequem durchgängig. Die Dilatation hörte genau am Mesenterialansatz, wo die Gefäße vorn über den Darm herunterziehen, auf. S. legte nun vor dem Mesenterialansatz eine Anastomose zwischen dem durch seine Erweiterung bequem zu erreichenden Duodenum und dem Jejunum, etwa 30 cm distal vom Anfang, an. Pat. wurde zunächst $1^1/_2$ Tage nur rektal ernährt, allmählich bekam sie etwas Salzwasser, dann Eiweißwasser durch den Mund, und erst nach 10 Tagen konsistentere Nahrung. Sie ist noch 6 Monate nach dem Eingriff ganz gesund und hat 20 Pfund zugenommen. **W. v. Brunn** (Rostock).

52) **B. Fischer.** Über Ileus durch Entspannungsnähte.

(Deutsche Zeitschrift für Chirurgie Bd. XCIV. p. 107.)

F. berichtet über drei Sektionsbefunde, Pat. betreffend, die, von bekannten hervorragenden, verschiedenen Chirurgen laparotomiert, an Ileus zugrunde gegangen waren, und bei denen die Obduktion zeigte, daß bei den tiefen Entspannungsnähten (mit Silberdraht) Darmschlingen mitgefaßt und eingebunden waren — zur nicht geringen Überraschung der Operateure (vgl. eine beigegebene Abbildung). F. hält es für möglich, daß dieser bedauernswerte Kunstfehler, von dem bislang noch nichts vermeldet ist, vielleicht öfter vorkommen könnte als man dachte. Werden gestorbene Laparotomierte in der gewöhnlichen Weise seziert, daß die genähte Operationswunde zunächst durch Lösung der Nähte geöffnet wird, so wird die Darmeinnähung leicht übersehen — dagegen kann sie nicht dem Nachweis entgehen, wenn man, wie F. es tat, den Bauch seitlich von der genähten Wunde öffnet und letztere zunächst von ihrer Bauchseite her untersucht. F. teilt mit, daß er bei anderen Laparotomiesektionen auch Nahtanspießungen von Därmen gefunden hat (!). **Meinhard Schmidt** (Cuxhaven).

53) **v. Khautz jun.** Darmstenose durch submuköse Hämatome bei Hämophilie.

(v. Langenbeck's Archiv Bd. LXXXVII. Hft. 3.)

Verf. veröffentlicht die Krankengeschichte eines 24jährigen Pat., der wegen Darmstenose zur Operation kam. Die dominierenden Symptome bestanden in einer Blähung des Darmes, in peritonealer Reizung, Fühlbarkeit einer Geschwulst und Blutabgang durch den After. Pat. gab selbst an, daß er Bluter sei. Trotzdem mußte man sich bei der lebensgefährdenden Erkrankung zu dem operativen Eingriff entschließen. Bei demselben fanden sich im Dünndarm an verschiedenen Stellen Blutungen in die Darmwand. Der pathologisch-anatomische Befund bei der nach dem Tode erfolgenden Sektion ergab die typischen Zeichen der Hämophilie, vielfache Blutaustritte in die Gewebe und serösen Höhlen, auffallende Zartwandigkeit der Blutgefäße und ausgesprochene Enge der Aorta. Bezüglich eines 3 Wochen vor der Operation erlittenen Traumas stellt sich v. K. auf den Standpunkt, daß bei der hämophilen Konstitution des Pat. eine selbst unbedeutende Verletzung genügt haben mag, um allmählich den schweren, tödlich verlaufenden Symptomenkomplex hervorzurufen. **E. Siegel** (Frankfurt a. M.).

Digitized by Google

54) **McCallum.** Right meso-jejunal hernia.

(Bull. of the Johns Hopkins hospital 1908. August.)

Ein Neger von 41 Jahren erkrankte an heftigen Leibschmerzen, Stuhlverhaltung und Erbrechen und wurde 1 Woche später operiert.

Bei der Laparotomie fand man in der Bauchhöhle eine allseitig frei bewegliche kugelige Geschwulst, deren Stiel vom Epigastrium herunterkam. Sie bestand aus einem großen Dünndarmschlingenkonvolut, das in einer papierdünnen transparenten Hülle steckte. Nach Hochschlagen des Dickdarmes entdeckte man ungefähr in der Mittellinie die Öffnung, durch welche der Darm in die große Gekröstasche hineingeschlüpft war, zog ihn heraus, schloß die Öffnung durch Nähte und dann die Bauchhöhle, da der Darm nirgends verdächtig aussah.

Pat. hatte nachher noch 9mal spontanen Stuhl, erbrach noch einigemal und starb an Herzschwäche tags darauf.

Die Obduktion zeigte, daß der Sack durch Einstülpung des einen Gekrösblattes gebildet worden war; er hatte bei seinem Wachstum die Gekrösblätter auseinandergedrängt und war imstande, den ganzen Dünndarm in sich zu bergen.

W. v. Brunn (Rostock).

55) **Kingsford.** Case of acute intestinal obstruction in a haemophilic.

(Brit. med. journ. 1908. August 29.)

Bericht über einen tödlich verlaufenden Ileus durch Intussuszeption des Ileum bis 8 cm oberhalb des Blinddarmes bei einem 10jährigen Bluter. Dicht unterhalb der Spitze des eingeschobenen Darmstückes mündete ein langes Meckel'sches Divertikel, dessen blindes Ende nach außen hervorragte. Verf. rechnet den Fall zu jenen seltenen Ileusformen, in denen ein Meckel'sches Divertikel die indirekte Ursache zur Darmeinschiebung abgibt. **Weber** (Dresden).

56) **Canon.** Komplette Ausschaltung des Dickdarmes wegen hartnäckiger Darmblutungen bei Syphilis.

(Deutsche Zeitschrift für Chirurgie Bd. XCIV. p. 85.)

Der in der Arbeit ausführlich erzählte, vom Verf. operierte Fall ist von diesem bereits auf dem Chirurgenkongreß publiziert, und verweisen wir auf das bezügliche Referat in unserem Blatte 1908, Kongreßberichtsbeilage p. 138. Der Zustand des eine Fistel tragenden Pat. ist zwar ein leidlicher, doch lehrt C.'s Operation, ebenso wie die spärlichen gleichen Operationen anderer Chirurgen, daß die komplette Dickdarmausschaltung, abgesehen von ihren technischen Schwierigkeiten und Gefahren, ihrer bedeutenden direkten Folgen wegen ein so schwerer Eingriff ist, daß er nur in äußersten Notfällen als erlaubt anzusehen ist.

Meinhard Schmidt (Cuxhaven).

57) **H. Strehl.** Kongenitale Retroposition des Dickdarmes.

(v. Langenbeck's Archiv Bd. LXXXVII. Hft. 1.)

Verf. beschreibt einen Fall, bei dem er bei der Operation die Diagnose einer Retroposition des Dickdarmes stellen konnte. Aus der Beschreibung des nachher durch die Sektion gewonnenen Präparates ergibt sich, daß die Anomalie jedenfalls durch eine falsche Drehung der Nabelschleife erfolgt ist. Dieselbe hat wohl im Sinne der Drehung des Uhrzeigers stattgefunden statt umgekehrt. Die Ursache für die falsche Drehung der Nabelschleife ist nicht recht ersichtlich; vielleicht ist sie in der mächtigen Duodenalschlinge zu suchen. Als einen richtigen Fall von Retroposition des Dickdarmes läßt S. nur den Tscherning'schen gelten nicht auch den von Clairmont. Die Diagnose wird wohl auch in Zukunft am Krankenbette nicht gelingen, da es erst durch irgendwelche Gelegenheitsursache zu Ileuserscheinungen kommt, die sich in nichts von sonstigen derartigen Symptomen unterscheiden. Bei dem Eingriff wird wohl die Form des Duodenum und die des Colon transversum auf Entwicklungsstörungen hinweisen. Eine radikale Beseitigung der Lageanomalie ist nicht möglich; zur Beseitigung der Stenoseerscheinungen kommen nur Anastomose und Anus coecalis in Betracht.

E. Siegel (Frankfurt a. M.).

Digitized by Google

58) **Brewer.** Acute diverticulitis of the sigmoid, with operation before rupture.

(Journ. of the amer. med. assoc. 1908. August 15.)

B. hat schon früher, auf dem amerikanischen Chirurgenkongreß, über Eiterungen in der linken Bauchseite, die er mehrfach auf gangränös gewordene Divertikel des S romanum zurückführen konnte, gesprochen. Einer seiner damals vorgeführten Pat. erlitt später einen Rückfall, bei dem die Diagnose — das erstemal nach B. — richtig gestellt werden konnte. — Es handelte sich um einen 45jährigen Mann; dessen erster Anfall war folgendermaßen verlaufen: Er wurde während des Essens von heftigstem Schmerz in der linken Unterbauchseite befallen, der sich zunächst verlor, nachts wiederkehrte und von Übelkeit, Erbrechen und großer Körperschwäche begleitet war. Es bestand linksseitige Muskelrigidität, und man fühlte in der linken Darmbeingrube eine weiche Masse, die sich bei der Operation als Abszeß mit kotigem Inhalt aufklärte. Er enthielt auch einen Kotstein. In der Flexura sigmoidea fand man eine Öffnung, aus der sich Kot entleerte. Es entstand zunächst eine Kotfistel, die allmählich ausheilte, so daß in 6 Wochen volle Heilung eintrat. Der Operierte war dann 5 Jahre und 4 Monate beschwerdefrei. — Der zweite Anfall glich vollständig in seinen Erscheinungen dem ersten, die Geschwulst saß unterhalb der alten Narbe. Nach Eröffnung der Bauchöhle fand man zahlreiche alte Verwachsungen, an der Flexur saß eine etwa 8—10 cm im Durchmesser große, entzündliche Geschwulst, die aus einem Divertikel bestand, das mit ödematösem Bauchfell und stark angeschwollenen Appendices epiploicae überzogen war. Diese Geschwulst wurde in die Bauchwunde eingestellt und gegen die Bauchhöhle abgeschlossen. Nach 48 Stunden entleerte sich Eiter, die Wände des Divertikels stießen sich unter Bildung einer kleinen, von selbst heilenden Kotfistel ab. Später Sekundärnaht. — Die Symptome, die solche Divertikel machen, sind ganz zu vergleichen mit denen der Appendicitis in ihren verschiedenen Graden und dementsprechend zu behandeln. Die sofortige Abtragung wird sich nur dann machen lassen, wenn der Stiel des Divertikels schmal genug ist. Sonst empfiehlt Verf., wenn Eiterung vorhanden, die bei dem beschriebenen Fall ausgeführte Operationsmethode. **Trapp** (Bückeburg).

59) **Burckhardt.** Kombination von Aktinomykose und Adenokarzinom des Dickdarmes.

(Zentralblatt f. Bakteriologie u. Parasitenkunde Abt. I. Bd. XLVI. Hft. 5.)

Makro- und mikroskopische Beschreibung eines operativ gewonnenen Präparates, daß die jedenfalls ebenso seltene wie interessante Vergesellschaftung einer Darmaktinomykose mit einem beginnenden Adenokarzinom des Colon descendens nahe der linken Niere zeigt. Dem färberischen Verhalten des Pilzes, der Form des Präparates, den geringen Verwachsungen und dem Fehlen jeglicher Ausbreitungsneigung nach scheint es sich um einen im Erlöschen begriffenen, aber sicheren aktinomykotischen Prozeß zu handeln. Die im übrigen ja oft genug resultatlose kulturelle Untersuchung des Pilzes hat allerdings nicht stattgefunden. Die Frage, ob Karzinom oder Aktinomykose das Primäre gewesen ist, glaubt Verf. unentschieden lassen zu müssen. **W. Goebel** (Köln).

60) **Schenck.** Über die Darstellung von Dickdarmstenose durch das Röntgenverfahren.

(Fortschritte auf dem Gebiete der Röntgenstrahlen Bd. XII. Hft. 5.)

Verf. kann — anscheinend als einer der ersten — eine Stenosenbildung des Darmes am Röntgenbilde demonstrieren.

Eine 54jährige Pat. hat sich vor 6 Wochen angeblich verhoben und leidet seitdem an Schmerzen im Leibe. Appetit und Körpergewicht nahmen ab, Durchfälle und Erbrechen traten auf. Deutlicher Meteorismus. In der linken Seite unterhalb des Rippenbogens eine harte, höckrige Geschwulst, die man für Karzinom hielt, deren Lage man aber nicht genau feststellen konnte. Mit Hilfe der

Digitized by Google

Röntgendurchleuchtung nach vorausgegangenen Wismuteinläufen gelang es, den genauen Sitz und die Ausdehnung der Geschwulst, ihren zentralen Zerfall und ihren primären Ausgangspunkt festzustellen; ferner konnte man deutlich die Verlagerung des Colon ascendens und transversum diagnostizieren.

Das beigegebene Röntgenbild zeigt sehr deutlich am Colon descendens zwei Verengerungen und zwischen beiden eine kugelige Auftreibung mit einem Hohlraum in der Mitte.

Pat. wurde nicht operiert, die spätere Sektion ergab »ausgedehntes ulzeröses stenosierendes Gallertkarzinom im Colon descendens«. **Gaugele** (Zwickau).

61) **R. Torikata.** Beitrag zur kombinierten Exstirpation der hochsitzenden bzw. hoch hinaufreichenden Mastdarmkarzinome bei Männern.

(Deutsche Zeitschrift für Chirurgie Bd. XCIV. p. 162.)

Die Arbeit ist aus der Klinik in Kyoto hervorgegangen, aus welcher früher schon über drei kombinierte Mastdarmkrebsoperationen bei Männern mit zwei Todesfällen berichtet worden ist (vgl. unser Blatt 1904 p. 1079). Seitdem sind in genannter Klinik fünf weitere Fälle bei Männern mit kombinierter Methode exstirpiert, von welchen nur einer an der Operation starb, die übrigen geheilt sind. Betreffs der Technik ist von Wichtigkeit, daß an der abdominalen Durchtrennungsstelle des Colon descendens bzw. sigmoideum das orale Darmende stets als Kunstafter in die linke Leistengegend eingenäht wurde, während das aborale durch Naht verschlossen und nach möglichst tiefer Auslösung des Mastdarmes aus dem kleinen Becken in dieses versenkt ist, um dann nach Abschluß der Bauchhöhle gegen das Becken durch Peritonealnähte («Peritonisation des Beckens«) unten von einem Sakral- bzw. Parasakralschnitt aus mitsamt dem zuvor zugenähten After und Sphinkter total entfernt zu werden. Die entfernten Darmstücke hatten eine Länge von 29–50 cm. Viermal wurde die Operation mit dem Bauchschnitt in Beckenhochlagerung begonnen, dann der Eingriff vom Kreuzbein her bei rechter Seitenlage hinzugefügt, und zwar einmal, da der Kranke stark mitgenommen, erst 1 Woche später. Provisorische Unterbindung der Iliaca int. und sacralis media wurde nicht regelmäßig vorgenommen. Am Kunstafter wurde der eingepflanzte Darm ca. 4 cm lang vor die Bauchdecken vorgenäht und entweder für die ersten Tage ganz verschlossen gehalten oder mit einem eingeführten starken Gummirohr sicher verbunden.

T. erklärt, und wohl mit Recht, das in der Kyotoschen Klinik ausgearbeitete Verfahren anderen Methoden, insbesondere denjenigen mit Anlegung sakraler After, durch Sicherheit der Aseptik für überlegen. Angaben über die Zeitdauer der Operationen finden sich leider nicht. Bei dem tödlich verlaufenen Falle trat nach anfänglich gutem Verlaufe Peritonitis infolge zu früher Nahtlösung am Kunstafter auf. Die genesenen Fälle betreffend, ist zu bemerken, daß bei einem die Nephrektomie einer an Abszedierungen erkrankten Niere nötig wurde, bei einem anderen Fall ist die lange Heilungsdauer (Spitalentlassung erst 344 Tage nach der Operation) auffallend. Endlich ist bei zwei Geheilten Rezidiv bzw. Metastase sicher festgestellt, bei einem als wahrscheinlich zu betrachten.

Die Arbeit tritt ebenso wie jene vom Jahre 1904 energisch für die kombinierte Operationsmethode der hohen Mastdarmkrebse ein und referiert über deren Statistik bis zur Jetztzeit. An ihrem Schluß steht ein 33 Nummern zählendes Literaturverzeichnis. **Meinhard Schmidt** (Cuxhaven).

Berichtigung. In Nr. 48 p. 1418 Z. 12 v. u. lies »Corticalis« statt Spongiosa.

Originalmitteilungen, Monographien und Sonderdrucke wolle man an *Prof. E. Richter* in Breslau (Kaiser Wilhelmstraße 115), oder an die Verlagshandlung *Johann Ambrosius Barth* in Leipzig einsenden.

Für die Redaktion verantwortlich: Geh. Med.-Rat Prof. Dr. E. Richter in Breslau.
Druck von Breitkopf & Härtel in Leipzig.

Digitized by Google

Zentralblatt für Chirurgie

herausgegeben von

K. GARRÈ, in Bonn, F. KÖNIG, in Berlin, E. RICHTER, in Breslau.

35. Jahrgang.

VERLAG von JOHANN AMBROSIUS BARTH in LEIPZIG.

Nr. 51. Sonnabend, den 19. Dezember 1908.

Inhalt.

1) v. **Bardeleben** und **Haeckel**, Atlas der topographischen Anatomie. — 2) v. **Kuester**, Allgemeine Chirurgie. — 3) **Müller**, Die Stärkekleisterplatte. — 4) **Müller** und **Jochmann**, Das proteolytische Leukocytenferment. — 5) **Konradi**, Vererbbarkeit erworbener Immunität. — 6) **Rovsing**, Histologische Geschwulstdiagnose. — 7) **Wyss**, Krebsentstehung. — 8) **Williams**, Krebsbehandlung. — 9) **Saroumian**, Multiple Lipome. — 10) v. **Wasielewski** und **Hirschfeld**, Wirkung der Fulguration. — 11) **Hartmann**, Thiosinamin und Fibrolysin. — 12) **Koerner**, Otitische intrakranielle Erkrankungen. — 13) **Ruge**, Meningokokkendiagnose. — 14) v. **Hippel**, Palliativtrepanation. — 15) **Kühne** und **Plagmann**, Röntgenuntersuchung bei Otitis media. — 16) **Wassermann**, Röntgenverfahren in der Rhinologie und Laryngologie. — 17) **Uffenorde**, Siebbeinerkrankungen. — 18) **Hopmann**, Mandeloperationen. — 19) **Roberts**, Halsrippen. — 20) **Lucass**, Zur Geschichte der Laryngologie. — 21) **Rehn**, Brustchirurgie. — 22) **Simmonds**, Herzverkalkung. — 23) **Quénu**, Cholecystitis typhica. — 24) **Zerfing**, 25) **Sauvé**, Pankreaserkrankungen. — 26) **Przewalski**, Das große Netz.

H. Eggenberger, Wismutvergiftung durch Injektionsbehandlung nach Beck. (Orig.-Mitteilg.)

27) **Eckermann**, Narbenkrebs. — 28) **Castellani**, Elephantiasis. — 29) **Kirschner**, Traumatische Aphasie. — 30) **Bouquet**, Meningealblutung. — 31) **Deane**, Sinusthrombose. — 32) **Esau**, Nasenmißbildung. — 33) **Hagenbach**, Symmetrische Lymphangiome. — 34) **Laufer**, Implantationskrebs. — 35) **Braun**, Rückenmarksschüsse. — 36) u. 37) Verhandlungen des Vereins deutscher und süddeutscher Laryngologen. — 38) **Küttner**, Lungenschuß. — 39) **McLennan**, Mediastinalgeschwulst. — 40) **Alessandri**, Cysticercus der Brustdrüse. — 41) **Dehner**, Mastopexie. — 42) **Knott**, Lebersarkom. — 43) **Hofmeister**, Gallensteine. — 44) **Stern**, Gallenblasen-Nierenbeckenfistel. — 45) **Goldammer**, Beckenflecke. — 46) **Hinterstoisser**, Sakralgeschwulst.

Berichtigung.

1) **K. v. Bardeleben** und **H. Haeckel.** Atlas der topographischen Anatomie des Menschen. 4. verbesserte und vermehrte Auflage. Herausgegeben unter Mitwirkung von Dr. Fritz Frohse, mit Beiträgen von Prof. Dr. Th. Ziehen. 208 größtenteils mehrfarbige Holzschnitte, 1 lithographische Doppeltafel und erläuternder Text.

Jena, **Gustav Fischer**, 1908.

Die Autoren ruhen nicht auf ihren Lorbeeren aus; diese neue Auflage, das 10. bis 12. Tausend des Atlasses umfassend, haben sie wieder dadurch verbessert, daß sie in einer Anzahl der Tafeln früher schwarz gehaltene Teile gefärbt und dadurch, ohne je grell zu wirken, den schnellen Überblick über das Dargestellte erleichtert haben. Neu eingefügt sind einige Tafeln, so Nr. 124 mit der Darstellung des von der Rückseite freigelegten Mediastinum, drei Tafeln über die vordere Bauchwand, eine über die Blinddarmgegend; endlich sind eine Anzahl Bilder der Topographie des Fußes durch bessere ersetzt, wobei natürlich auch der Text entsprechend bearbeitet ist.

Digitized by Google

Ref. kennt keinen Atlas der topographischen Anatomie, der diesem vorzuziehen wäre.

Richter (Breslau).

---

2) **Freiherr v. Kuester.** Grundzüge der allgemeinen Chirurgie und chirurgischen Technik für Ärzte und Studierende. 414 Seiten, 291 Abbildungen.

Wien, **Urban & Schwarzenberg,** 1908.

Die Meinung des Verf.s, daß es heute noch an einem Buche der allgemeinen Chirurgie fehlt, welches in knapper Form alles Wichtige schildert, die Bedürfnisse des praktischen Arztes vollständig berücksichtigt, auch dem Studenten der klinischen Semester ein Begleiter und ein Repetitorium, dem Medizinalpraktikanten ein treuer Helfer in der Not sein soll, wird wohl angesichts der vielen Neuerscheinungen auf diesem Gebiete nicht von vielen Seiten geteilt werden; im Gegenteil wird man den Mut der Verleger bewundern müssen, noch neue Werke auf den Markt zu bringen.

Ref. wenigstens glaubt, daß der praktische Arzt, dem besonders doch geholfen werden soll, sich immer in einem Buche Rat holen wird, das er bereits in jungen Jahren kennen und schätzen gelernt hat; die Tatsache, daß alle bekannten älteren Lehrbücher in regelmäßigeu Zwischenräumen Neuauflagen erleben, beweist dies.

Nach einer ausführlichen Schilderung der allgemeinen chirurgischen Technik (p. 1—185) behandelt Verf. die allgemeine chirurgische Pathologie und Therapie in fünf Abschnitten: 1) Geschwülste p. 199 bis 252; 2) Verletzungen der Weichteile, Knochen und Gelenke p. 254 bis 313; 3) Wundinfektionen und chirurgische Infektionskrankheiten p. 314—379; 4) ätiologisch verschiedene, chirurgisch wichtige Erkrankungen p. 386—399; 5) Wundheilung p. 400—405). Das Buch ist flott geschrieben, gut ausgestattet und berücksichtigt kritisch alle Fortschritte, die uns das letzte Jahrzehnt gebracht hat. Als einen Vorzug betrachtet es Ref., daß der Diagnose ein verhältnismäßig breiter Raum überall zugewiesen ist; die nicht tuberkulösen Gelenkerkrankungen hätten dagegen — im Vergleich zu der Geschwulstlehre — ausführlicher abgehandelt werden können; auch für eine Schilderung der Bardenheuer'schen Extensionsbehandlung hätte sich Platz finden müssen.

Dem durch seine Mitarbeit an der Zeitschrift für ärztliche Fortbildung in weiteren Kreisen bekannten Verf. wünscht Ref., daß seine oben erwähnten Befürchtungen sich als nicht begründet erweisen möchten.

Lessing (Hamburg).

---

3) **Müller.** Die Stärkekleisterplatte ein einfaches Hilfsmittel zum Studium diastatischer Fermentwirkungen.

(Zentralblatt für innere Medizin 1908. Nr. 16.)

In Anlehnung an sein Verfahren zum Nachweis eiweißlösender Fermente durch die Serumplatte hat Verf. Stärkekleisterplatten zum

Digitized by Google

Studium diastatischer Fermentwirkungen benutzt. Durch die mühelose und wenig Materialaufwand erfordernde, dabei recht anschauliche Methode ließ sich feststellen, daß im menschlichen Mundspeichel weder unter normalen, noch unter krankhaften Bedingungen (Fieber, Diabetes, Morbus Basedowii, Magenkrsbs, Magengeschwür, Nieren- und Blutkrankheiten u. ä.) gröbere Veränderungen in der diastatischen Fermentwirkung auftreten, und weiter, daß der absolute Ptyalingehalt unter normalen und anormalen Bedingungen im wesentlichen von der Speichelmenge abhängig ist; bei Trockenheit des Mundes, bei Fieber, bei Diabetes z. B. ist also der absolute Ptyalingehalt geringer als bei reichlicher Speichelsekretion. In gleicher Weise läßt sich natürlich die Stärkeplatte zum Studium des Diastasengehaltes des Magen- und Darminhaltes, des Urins, des Blutserums, des Eiters, des Sputums, der Trans- und Exsudate usw. verwenden. **W. Goebel** (Köln).

---

4) **Müller** und **Jochmann.** Zur Kenntnis des proteolytischen Leukocytenferments und seines Antiferments.

(Verhandlungen des 24. Kongresses für innere Medizin 1907.)

Bringt man ein Tröpfchen Eiter oder Blut eines an myelogener Leukämie Erkrankten, überhaupt eine Spur einer stark leukocytenhaltigen Körperflüssigkeit auf eine erstarrte Hammel- oder Rinderserumplatte (sog. Löfflerplatte), so findet man nach mehrstündigem Aufenthalt der Platte im Brutschrank bei 50—60° an der Stelle des Tropfens eine Delle. Diese Delle ist die Wirkung eines durch Zerfall der gelapptkernigen Leukocyten freiwerdenden eiweißlösenden Ferments. Das einfache Verfahren kann klinisch zu verschiedenen diagnostischen Zwecken, u. a. auch zur Unterscheidung von heißem Kokkeneiter von tuberkulösem Eiter gebraucht werden, vorausgesetzt, daß es sich bei der Tuberkulose noch nicht um eine Mischinfektion oder um einen mit Jodoform behandelten Prozeß handelt. Einfacher ist allerdings für diesen Zweck die Verwendung von Millon's Reagens nach dem von M. in der vorliegenden Arbeit beschriebenen Verfahren. Im Körper kreist ein dem proteolytischen Ferment entgegenwirkendes Antiferment, das bei Körpertemperatur voll wirksam ist und die Proteolyse hemmt, bei 50—60° aber unwirksam gemacht wird. Außer beim Menschen fanden Verff. das Leukocytenferment nur noch bei hochstehenden Affen und beim Hunde. Das Serumplattenverfahren eignet sich unbestreitbar vorzüglich zum Nachweis und Studium der beiden Fermente und ihrer Wechselbeziehungen und scheint in seinem weiteren Ausbau vollen Ersatz für die bisherigen umständlichen chemischen Methoden zur Untersuchung der Proteolyse zu bieten. **W. Goebel** (Köln).

Digitized by Google

5) **Konradi.** Ist die erworbene Immunität vererbbar?
(Zentralblatt für Bakteriologie u. Parasitenkunde I. Abt. Bd. XLVI. Hft. 1.)

Die Frage ist nicht neu und hat besonders zahlreiche und eifrige Bearbeiter gefunden, seitdem die als Träger der Immunität geltenden Schutzstoffe bekannt sind. Während alle Untersucher zu der Überzeugung gekommen sind, daß die Nachkommen von Eltern mit erworbener Immunität fast in allen Fällen einen kürzer oder länger dauernden Schutz mit zur Welt bringen, war man in der Erklärung dieser Erscheinung durchaus uneinig. Tizzoni und Centanni, Ribbert u. a. vertraten den Standpunkt, daß bei der paternellen Vererbung, bei der Übertragung der erworbenen Immunität durch das Sperma die Immunität dauernd ist. Die durch Diffusion im Placentarkreislauf oder durch die Milch übertragenen Schutzstoffe sollten nur zu einer vorübergehenden Festigkeit, jedenfalls zu keinem dauernden Schutze der Nachkommen führen. Dem gegenüber standen die Untersuchungsergebnisse von Ehrlich und Morgenroth u. a., die behaupteten, daß die Nachkommen immunisierter Mütter nur infolge der Mitgabe von Antikörpern durch das Blut und die Milch immun seien, daß diese Immunität aber auch nur von beschränkter Dauer sei. Bei den Versuchen sowohl über die paternelle Immunität, als auch über die Übertragung der Immunität durch Placenta und Milch ist die Möglichkeit eines Überganges von Infektionserregern mit sekundärer aktiver Immunisierung der Nachkommenschaft nicht ausgeschlossen. Zahlreiche zur Umgehung dieser Fehlerquelle angestellte Versuche ergaben, daß der Mutter injizierte Antitoxine und die diesen in biologischer Hinsicht ähnlichen Agglutinine im fötalen Serum nachweisbar waren, und daß auch, wie namentlich aus den Arbeiten Ehrlich's und Wassermann's, Stäubli's u. a. hervorgeht, die Milch und besonders das Kolostrum so immunisierter Tiere und Menschen Antitoxine und Agglutinine enthalten kann. Im Gegensatze zu der v. Behring'schen Schule, die eine unter normalen Verhältnissen vor sich gehende placentare Übertragung von Antitoxinen leugnet, fand Polano, daß auch die intakte Placenta sowohl bei passiver als auch bei aktiver und bei natürlicher Immunität einen regelmäßigen Übergang von Antitoxinstoffen von der Mutter auf das Kind gestattet. Die durchaus nicht seltenen Widersprüche in den bisherigen Erfahrungen veranlaßten den Verf. zu einer Reihe von Versuchen an künstlich mit Hundswutvirus immunisierten Hunden. Das Ergebnis war, daß die Nachkommen einer während der Tragzeit immunisierten Hündin sich innerhalb gewisser Grenzen als immun erwiesen, daß ihre Immunität sogar von längerer Dauer war, als die künstlich erworbene aktive anderer Hunde. Aber auch die geraume Zeit vor der Konzeption erworbene Lyssaimmunität beider Eltern vererbte sich auf die Nachkommenschaft, wenn auch nicht regelmäßig. Die Enkel schließlich ererbten keinerlei Schutz, auch dann nicht, wenn der Vater eine aktive Immunität besaß. Für die Art der Übertragung, ob durch die Milch oder auf placentarem Wege, geben die Versuche leider keinen

Digitized by Google

Aufschluß, doch neigt Verf. am meisten der Annahme der intrauterinen Übertragung der in Frage kommenden Stoffe zu. Einzelheiten der Versuche lassen die Möglichkeit des Schlusses zu, daß die Produktion von Antikörpern im jungen Organismus energischer vor sich geht als im mütterlichen. **W. Goebel** (Köln).

---

6) **T. Rovsing** (Kopenhagen). Über die Sicherheit der histologischen Geschwulstdiagnose als Basis radikaler chirurgischer Eingriffe.

(Münchener med. Wochenschrift 1908. Nr. 38.)

R. warnt in eindringlichen Worten vor der Überschätzung histologisch-mikroskopischer Geschwulstdiagnosen und gibt einzelne seiner mit diesen gemachten üblen Erfahrungen wieder. Von pathologischen Anatomen als gutartig bezeichnete Geschwülste (Papillome, Adenome) erwiesen sich klinisch und durch die Operation als Karzinome, und umgekehrt wurden gutartige Granulationsgeschwülste mikroskopisch als bösartig angesehen. Sehr lehrreich sind in dieser letzteren Beziehung einige Fälle von Osteomyelitis, in denen der mikroskopiker Sarkom diagnostiziert hatte, während sie von dem Kliniker nach dem ganzen Krankheitsverlauf und besonders auch nach dem Röntgenbilde als Osteomyelitis richtig erkannt worden waren. **Kramer** (Glogau).

---

7) **M. O. Wyss.** Zur Entstehung primärer Karzinome.

(Deutsche Zeitschrift für Chirurgie Bd. XCIII. p. 537.)

W. erklärt zwar, nicht etwa eine neue Karzinomtheorie aufstellen zu wollen, indes ist doch, was er bringt, wenigstens ein sehr interessierender origineller Beitrag zur Karzinomtheorie, insbesondere zu derjenigen von Ribbert, der das Karzinom aus Epithelzellen entstehen läßt, die »ausgeschaltet« werden, um dann auf eigene Faust auf Kosten des Körpers schrankenlos weiter zu wachsen. Der Kern von W.'s Auseinandersetzungen ist die Annahme, daß diese Ribbertsche Epithelausschaltung unter anderen einerseits durch angiosklerotische Gefäßveränderungen, andererseits durch kleinzellige Bindegewebsinfiltrationen geleistet werden kann, indem vorausgesetzt oder als leicht verständlich angenommen wird, daß diese beiden pathologischen Prozesse durch allmählichen Ausschluß von der normalen Blutzufuhr das Epithel »auszuschalten« imstande sind. Nach der Ausschaltung aus der normalen Bluternährung ist die Weiterexistenz und das Wuchern des Epithels dadurch ermöglicht, daß gerade das Epithel eigentümliche biologische Fähigkeiten besitzt, die sich bei der Transplantation von normalem Epithel beim Menschen, sowie im Tierexperiment durch die Transplantationsfähigkeit von Karzinomen als vorhanden ausweisen. Man muß annehmen, daß die Epithelzellen unter abnormen Verhältnissen ähnlich der Eizelle sich lediglich aus Gewebsflüssigkeit zu nähren imstande sind. Haben solche abnorme Er-

Digitized by Google

nährungsverhältnisse Platz gegriffen, so, nimmt W. weiter an, beschränken sich die veränderten Epithelzellen nicht nur auf die sie umgebenden Flüssigkeiten, sondern zerstören auch Bindegewebs- und andere Zellen und gelangen schließlich zu dem parasitären Wachstum, das der Karzinomzelle eigen ist.

Das erste Karzinom, an dem W. lokale Arteriosklerosen fand, war ein Röntgenkarzinom, und gerade das Röntgenkarzinom (sozusagen »das erste experimentelle Karzinom, das wir kennen«) war es auch, an dem W. zuerst in einer in den Bruns'schen Beiträgen veröffentlichten Arbeit seine Ideen über die Karzinomgenese entwickelte (vgl. dieses Blatt 1906, p. 1203). Die in vorliegender Arbeit verwerteten neuen histologischen Karzinomuntersuchungen W.'s betreffen 50 exzidierte kleine Geschwülste, meistenteils karzinomatöser Art, deren Flächendurchmesser von 25 mm bis zu Zellhaufen von Bruchteilen von Millimetern herabging. Genaueres über die Einzelheiten der mikroskopischen Befundaufnahmen möge im Original eingesehen werden, dem auch eine Reihe Abbildungen, die verengenden Gefäßdegenerationen sowie die kleinzellige Bindegewebsinfiltration darstellend, beigegeben sind. Dagegen werden betreffs der Häufigkeit der spezifischen Befunde W.'s folgende Zahlen auch hier interessieren: Untersuchte Karzinome (einschließlich der Röntgenkarzinome) 36. Davon zeigten Gefäßveränderungen unter der Geschwulst 27, Infiltration des subepithelialen Bindegewebes 28, gleichzeitig beide Veränderungen 22, irgendeine Veränderung unter dem Epithel, die einen Ausschluß vom Blutstrome bedingt haben kann, 33. — Also irgendeinen positiven Befund im Sinne W.'s 91% der Fälle.

Diese Andeutungen über den Inhalt von W.'s Arbeit mögen genügen. Dieselbe enthält aber noch mancherlei andere zur Sache gehörige, interessante Betrachtungen, sowie Bezugnahme auf die neuere theoretische Karzinomliteratur, die zum Schluß in einem 94 Nummern zählenden Verzeichnis zusammengestellt ist.

Meinhard Schmidt (Cuxhaven).

---

8) **Williams.** Early treatment of some superficial cancers, especially epitheliomas with radium.

(Journ. amer. med. assoc. 1908. September 12.)

1) Die Strahlung des Radiums bleibt stets gleichmäßig. Radium wirkt sicherer und ist ungefährlicher als Röntgenstrahlen. 2) Die γ-Strahlen wirken schmerzstillend. Bei ihrer Anwendung muß man zur Vermeidung von Verbrennungen die β-Strahlen ausschalten. 3) Die β-Strahlen wirken auf die Epitheliome, Ulcus rodens usw. und sind auch bei derartigen Erkrankungen der Schleimhäute im Mund usw. anwendbar. 4) Radium soll frühzeitig und kräftig genug angewandt werden. Schmerzen entstehen dabei nicht, die Narbe ist äußerst geringfügig. 5) Nach operativem Vorgehen soll man Radium nicht anwenden. 6) Die Heilung folgt der Radiumbehandlung schneller als

Digitized by Google

der Röntgenbehandlung. Manchmal heilt Radium noch Neubildungen, die vergeblich mit Röntgenstrahlen behandelt waren. 7) Die Rückfälle nach Radiumbehandlung sind selten. 8) Sein einziger Nachteil sind die großen Anschaffungskosten. **Trapp** (Bückeburg).

---

9) **E. Saroumian.** Contribution à l'étude des lipomes multiples symétriques.

Thèse de Lausanne 1908.

S. berichtet über 19 Beobachtungen (18 Männer, 1 Frau) von symmetrischen, multiplen Lipomen. Die Anamnese ergab in 15 Fällen (14 Männer, 1 Frau) Alkoholismus; in den übrigen 4 Fällen war nicht danach geforscht worden. Im Gegensatz hierzu war bei 7 Beobachtungen multipler, nicht symmetrischer Lipome nie Alkoholismus vorhanden gewesen. S. bemerkt, daß die multiplen symmetrischen Lipome meist erst bei Erwachsenen (25—60 Jahre) auftreten, die multiplen nicht symmetrischen Fettgeschwülste dagegen oft schon seit der Jugend bestehen. Bei Frauen ist das Erscheinen multipler, nicht symmetrischer Lipome zur Zeit der Menopause ein häufiges Vorkommnis; bei der Pat. mit mehrfachen symmetrischen Fettgeschwülsten waren diese schon einige Jahre vorher aufgetreten. S. räumt dem Alkoholismus eine große ätiologische Bedeutung für das Entstehen dieser Geschwülste ein. **Schumacher** (Zürich).

---

10) **v. Wasielewski** und **Hirschfeld.** Über den Einfluß der Fulguration auf die Lebensfähigkeit von Zellen. (Aus dem Institut für Krebsforschung in Heidelberg.)

(Münchener med. Wochenschrift 1908. Nr. 37.)

Gewisse Bakterien (Bakterium typhi, coli, Mikrokokkus neoformans, Staphylokokkus aureus usw.) und Hefen ertragen die Beblitzung, ohne abgetötet zu werden; dagegen werden Amöben und Ciliaten in ihren vegetativen Formen schwerer geschädigt. Die Widerstandsfähigkeit der Metazoenzellen gegen die Fulguration wurde an Mäusekrebsgewebe geprüft und durch nachträgliche Verimpfung desselben festgestellt, ob die Stücke noch lebensfähig seien. Eine intensive Beblitzung 3—4 mm dicker Geschwulstscheiben von Fünfpfennigstückgröße wurde 10—15 Minuten lang gut vertragen; bei längerer Bestrahlung ging die Transplantationsfähigkeit zurück (Erwärmung und Austrocknung wurden durch gleichzeitige CO_2-Anwendung auszuschalten gesucht). Durch gleichzeitige CO_2-Einwirkung wurde die Fulgurationswirkung abgeschwächt; doch nahm auch bei 30 Minuten langer Beblitzung die Impfausbeute ab. **Kramer** (Glogau).

Digitized by Google

11) **K. Hartmann** (Koblenz). Thiosinamin bzw. Fibrolysin und ihre therapeutische Anwendung. 89 S.
Bonn, **Carl Georgi**, 1908.

In der vorliegenden Arbeit hat Verf. nach einer Einleitung über die Eigenschaften und Anwendung des Thiosinamins und Fibrolysins alle Veröffentlichungen zusammengestellt, in denen über Anwendungsweise und Erfolge bzw. Mißerfolge bei Thiosinaminbehandlung berichtet wurde. Die Zusammenstellung, die über 230 einzelne Arbeiten berücksichtigt, läßt erkennen, daß Thiosinaminpräparate — und Fibrolysin ist eine Vereinigung von 1 Molekül Thiosinamin mit $^1/_2$ Molekül Natr. salicyl. — überall da mit Aussicht auf Erfolg angewendet werden können, wo nicht allzu altes, von Entzündungserscheinungen freies Narbengewebe erweicht und gedehnt werden soll. Unter den 24 verschiedenen Krankheitsgebieten, in denen die Anwendung von Thiosinamin und Fibrolysin besprochen wird, interessieren am meisten die guten Erfolge bei Dupuytren'scher Fingerkontraktur, narbiger Kehlkopfstenose, Speiseröhrenstenose, gutartiger Pylorusstenose, Harnröhrenstriktur und in der Gynäkologie.

Das Fibrolysin wird allgemein in der von E. Merck gebrauchsfertig hergestellten Lösung subkutan angewandt, während das Thiosinamin am meisten in der durch v. Hebra angegebenen 15%igen alkoholischen Lösung injiziert wird. **L. Simon** (Mannheim).

---

12) **O. Koerner**. Die otitischen Erkrankungen des Hirns, der Hirnhäute und der Blutleiter. Nachträge zur III. Auflage.
Wiesbaden 1908.

Mit bekannter Genauigkeit hat Verf. die Errungenschaften der letzten 5 Jahre in diesem Nachtrag als erfahrener Kliniker und Operateur kritisch behandelt. Nichts Wesentliches, was die intrakraniellen Komplikationen betrifft, scheint zu fehlen. Die beschränkte diagnostische Bedeutung der Lumbalpunktion wird ausführlich begründet; im Hinblick auf die geheilten Fälle »erfolggekrönter Operateure« entwickelt Verf. seine gewiß berechtigten Bedenken und nimmt hierfür eine Vorstufe der eitrigen Leptomeningitis an, bei der virulente Mikroben sich in den Subarachnoidealräumen vermehren, den Liquor überschwemmen und die sie begleitenden toxischen Substanzen meningitische Symptome hervorrufen können, ohne daß die Sektion eine Entzündung der weichen Hirnhäute aufdecke. Ein operativ geheilter Fall, bei dem Eiter in den Piamaschen gefunden, stehe noch aus. Die Osteophlebitispyämie B.'s wird, durch einige neuere Beobachtungen gestützt, aufrecht erhalten. Der Notwendigkeit der Grunert'schen Bulbusoperation steht B. noch etwas skeptisch gegenüber, da der Nachweis fehlt, daß »der Kranke nicht auch durch die Sinus jugularis-Operation ohne Freilegung des Bulbus am Leben erhalten worden wäre«. So sind überall die wichtigsten Streitfragen eingehend berücksichtigt; die Verwertung der Literatur ist geradezu

Digitized by Google

mustergültig; und mit vollem Recht beklagt es K., daß von anderer Seite der otologischen Literatur nicht die gleiche Würdigung zuteil werde. Schultze's »Hirnhäuteerkrankungen« und Lenhartz' »Septische Erkrankungen« im Nothnagel'schen Handbuche zeugten von einer sehr mangelhaften Berücksichtigung einschlägiger otologischer Publikationen. **F. Alexander** (Frankfurt a. M.).

13) **Ruge.** Zur Erleichterung der Meningokokkendiagnose.

(Zentralblatt für Bakteriologie u. Parasitenkunde I. Abt. Bd. XLVII. Hft. 5.)

Wo der mikroskopische Nachweis der Kokken in der Zerebrospinalflüssigkeit nicht gelingt und die oft recht schwierige kulturelle Untersuchung nicht angängig ist, kann man sich so helfen, daß man 6—8 Tropfen der zu untersuchenden verdächtigen Lumbalflüssigkeit auf einen zuvor abgeglühten Objektträger bringt. Nach 10—12stündigem Aufenthalt des Präparates bei Zimmertemperatur unter einer Petrischale ist die kleine Flüssigkeitsmenge eingetrocknet. Inzwischen hat aber eine so starke Anreicherung der etwa vorhandenen Keime stattgefunden, daß der mikroskopische Nachweis nunmehr ohne weiteres gelingt. Die gleiche Anreicherung hat Verf. auch bei Streptokokken beobachtet. **W. Goebel** (Köln).

14) **E. v. Hippel.** Die Palliativtrepanation bei Stauungspapille.

(Münchener med. Wochenschrift 1908. Nr. 37.)

Nach den von v. H. gemachten statistischen Feststellungen sind die Aussichten für das Sehvermögen günstige, wenn in einem relativ frühen Stadium, d. h. bei noch brauchbarem Sehvermögen die Palliativtrepanation vorgenommen wird, dagegen ungünstiger, bzw. absolut schlechter, wenn zur Zeit der Operation das Sehvermögen schon praktisch unbrauchbar geworden, bzw. erloschen ist. Die Möglichkeit der Spontanheilung der Stauungspapille beim chronischen Hydrocephalus, dem sog. Pseudotumor und der Gehirnschwellung spricht nicht gegen die Vornahme der Palliativtrepanation, weil diese Krankheiten bisher nicht mit Sicherheit differentialdignostisch von Hirngeschwulst zu unterscheiden sind, und es vorkommen kann, daß sonst völlige Heilung, aber mit Erblindung eintritt. Ob die beim Turmschädel vorkommende Stauungspapille durch Trepanation geheilt werden kann, steht noch nicht fest. Trotzdem der Eingriff mit Gefahren verknüpft ist, ist er entschieden anzuraten, weil, abgesehen von der Besserung des Sehvermögens, oft das Leben verlängert und vor allen Dingen erträglich gemacht, sogar nicht selten durch ihn die Krankheit geheilt wird.

Kramer (Glogau).

Digitized by Google

15) **Kühne** und **Plagmann.** Die Röntgenuntersuchung des Processus mastoideus bei Ostitis media.

(Fortschritte auf dem Gebiete der Röntgenstrahlen Bd. XII. Hft. 5.)

Systematische röntgenographische Untersuchungen des Prozesses des Warzenfortsatzes an einer größeren Anzahl von normalen und pathologischen Fällen sind in der Literatur nur wenig zu finden. Verff. haben nun eine große Anzahl von Fällen mit akuter und chronischer Mittelohrentzündung ohne besondere Auswahl, mit und ohne klinisch nachweisbare Mastoiditis mit Röntgenstrahlen untersucht.

Da die Schrägaufnahmen oft hochgradige Verzeichnungen geben und die stereoskopischen Aufnahmen der Schädelbasis nicht allein viel Zeit und Geduld, sondern auch viel Geld kosten, so wurde allmählich ausschließlich die Sagittalaufnahme der ganzen Schädelbasis unter Anwendung der Albers-Schönberg'schen Zylinderblende ausgeführt. Diese Aufnahme gewährt zugleich das Bild beider Warzenfortsätze und beider Felsenbeine. Die Fixierung des Kopfes geschieht nur durch Sandsäcke.

Die Resultate, die zugleich durch Aufnahmen am normalen Menschen kontrolliert wurden, waren:

Während beim Gesunden die Struktur des Warzenfortsatzes auf beiden Seiten fast ausnahmslos die gleiche ist, so daß beide entweder vorwiegend Hohlräume oder eine kompaktere Knochenstruktur zeigen, gibt es unter pathologischen Verhältnissen deutliche Unterschiede zwischen den Bildern beider Seiten. — Ein dichter strukturloser Knochenschatten auf der kranken Seite spricht nahezu sicher für das Bestehen einer Osteosklerose, wie sie sich im Anschluß an chronische Mittelohreiterung auszubilden pflegt.

Bei einseitiger akuter Mittelohreiterung zeigt das Röntgenogramm eine diffuse Schleierbildung im Bereiche des Fortsatzes, die nach Abheilung der Mittelohreiterung bald zurückgeht. Diese Verschleierung tritt sowohl bei einfachen Schleimhauterkrankungen in den gesamten Mittelohrräumen auf, als auch bei der akuten Ostitis media, bei der es bereits zu einer beginnenden Knochenzerstörung im Warzenfortsatz gekommen ist. Die Differentialdiagnose zwischen der akuten Ostitis media und der akuten Mastoiditis ist also auf Grund des Röntgenbildes nicht zu stellen. Da aber Warzenfortsätze mit ausgesprochener Höhlenbildung viel leichter zu Knocheneinschmelzungen neigen, ist das Röntgenbild für die prognostische Beurteilung von großem Wert.

Gaugele (Zwickau i. S.).

16) **Wassermann.** Die Bedeutung des Röntgenverfahrens auf dem Gebiete der Rhinologie und Laryngologie.

(Fortschritte auf dem Gebiete der Röntgenstrahlen Bd. XII. Hft. 5.)

Selbst dem geübtesten Fachmann unterlaufen bei der Diagnose der Nebenhöhlenerkrankungen diagnostische Irrtümer. Selbst bei der relativ am einfachsten erkennbaren Erkrankung des Kieferhöhlen-

Digitized by Google

empyems versagt selbst die Probepunktion dann, wenn eine zweigeteilte Kieferhöhle vorhanden ist. Noch schwieriger ist die Diagnose der Stirnhöhleneiterung, namentlich bei Verschluß des Ductus nasofrontalis. Das lange Suchen nach eitrigem Sekret ist oft geeignet, das Vertrauen zwischen Pat. und Arzt zu stören. Mit Freuden ist es daher zu begrüßen, daß Verf. in dem Röntgenverfahren eine ziemlich zuverlässige Methode gewonnen hat, uns auf einmal einen Überblick über die Nebenhöhlen zu verschaffen und in Kombination mit unseren bisherigen Methoden die Diagnose zu sichern, zu vereinfachen und insbesondere zu beschleunigen. Die Beobachtungen des Verf.s erstrecken sich auf 40 Fälle, die alle durch operative Eingriffe hinsichtlich der Befunddeutung kontrolliert werden konnten.

Die Aufnahmen wurden ausschließlich im occipitofrontalen Durchmesser des Schädels, also von hinten nach vorn her, bewerkstelligt.

Das Röntgenbild ergibt natürlich nur eine Trübung der Höhlen, ohne über die Art der Höhlenausfüllung Aufschluß zu geben; hier haben wir zur Unterstützung die bisherigen klinischen Untersuchungsmittel zuzuziehen.

Ganz besonders wertvoll erscheint das Röntgenverfahren für die Diagnose der Siebbeinerkrankungen. Oft tritt äußerlich nur eine Kieferhöhleneiterung in den Vordergrund, oder eine Eiterung des mittleren Nasenganges, bei denen erst das Röntgenogramm eine isolierte Erkrankung des Siebbeines ohne Beteiligung der Stirn- oder Kieferhöhle erkennen ließ.

Nicht nur hinsichtlich der örtlichen Wahl des Eingriffes ist aber die Röntgenographie von großer, praktischer Bedeutung, sondern auch hinsichtlich der Methode desselben, besonders bei Stirnhöhlenoperationen, da sie uns über Tiefe und Höhe, Buchten, Septen und Kammerungen der Höhle Aufschluß gibt.

Das Röntgenogramm ist endlich berufen, auch die Operationsresultate zu kontrollieren, da mit dem Nachlaß der klinischen Symptome wiederum eine Aufhellung der früher konstatierten Trübungen eintritt; nur bei der Kieferhöhleneiterung bleibt eine Verdunkelung auch nach Ablauf des Prozesses zurück.

Auf jeden Fall ist das Röntgenverfahren zuverlässiger als die Durchleuchtung mit der elektrischen Glühlampe.

Technik: Notwendig ist absolute Fixation des Kopfes, am besten mit dem von Grashey angegebenen Kopfstücke. Pat. liegt mit dem Gesicht auf der teilweise mit Kompressen gepolsterten Platte. Auf das Hinterhaupt wird die Kompressionsblende von Albers-Schönberg eingestellt; Pat. muß tiefes Atmen und Schlucken während der Aufnahme vermeiden. Halbweiche Röhre. Die der Arbeit beigegebenen Photogramme zeigen zum Teil mit überraschender Deutlichkeit Eiterungen der Kieferhöhle, der Stirnhöhle, des Siebbeines.

Gaugele (Zwickau i. S.).

Digitized by Google

17) **W. Uffenorde.** Die Erkrankungen des Siebbeines.
Jena, Gustav Fischer, 1907.

Es läßt sich darüber streiten, ob es zweckmäßig ist, die Spezialisierung so weit zu treiben, daß man die Erkrankungen eines Nebenhöhlenkomplexes für sich monographisch darstellt. Die Zersplitterung wird dadurch immer größer und zeitigt dann auch Monographien über so kleine Gebiete wie z. B. die Erkrankungen der Nasenscheidewand. Überdies liegt gerade das Siebbeinlabyrinth so im Zentrum der übrigen Nebenhöhlen, und weist so innige Beziehungen mit demselben auf, daß es ganz unmöglich sein dürfte, sich strikte an das Thema zu halten. Und dieser Gefahr konnte der Verf. auch nicht ausweichen; allenthalben finden sich Abschnitte über die anderen Nebenhöhlen, speziell die Kieferhöhlen. Sieht man von diesen prinzipiellen Bedenken ab, so verdient die Arbeit des Verf.s doch ein hohes Lob. U. hat sich bemüht, in manche Streitfragen Klarheit zu bringen, so besonders in die Frage über die Beziehungen zwischen Nebenhöhleneiterung und Polypen, er unterscheidet: 1) typisches Empyem ohne Polypenbildung; 2) typische hyperplastische (polypöse) Entzündung ohne Eiterung, und 3) Polypenbildung mit sekundärer Eiterung. Bei 1) bestehe meist Atrophie, bei 2) Hypertrophie der unteren Muschel. Bei 3) nimmt Verf. eine sekundäre Infektion an. Diagnostisch bevorzugt er mit Recht die Rhinoscopia media, die er durch Infraktion der mittleren Muschel sich erleichtert. Dagegen scheut er im Gegensatze zu zahlreichen anderen Autoren die Entfernung des vorderen Endes der mittleren Muschel und geht unseres Erachtens hierin etwas zu weit. Eine ausführliche Darstellung ist den Komplikationen des Endokraniums und der Orbita mit ihrem Inhalte gewidmet. Endlich werden ausführlich die mannigfachen Beziehungen zu Magenaffektionen der verschiedensten Art, Pharyngitis, Laryngitis, Bronchitis, Asthma usw. erörtert, und mit vollem Recht betont, wie oft im mittleren Nasengang versteckt liegende Veränderungen übersehen werden, und wie vieles als vasomotorische, nervöse usw. Sekretion mit Unrecht angesehen wird. Therapeutisch wird die Galvanokaustik nur noch angewandt, um die operativ hergestellten Öffnungen vor hartnäckiger Neigung zur Verengerung zu schützen. Sonst bevorzugt Verf. vornehmlich schneidende Instrumente, Stanzen, Conchotome usw. und wendet mit Recht wenig den scharfen Löffel an. Die Grenzen endonasalen Vorgehens steckt er nicht so weit wie Kramm und dürfte darin des Beifalls der meisten Fachgenossen sicher sein. Naturgemäß ist es nicht zu umgehen, daß in dieser Siebbeinmonographie die Operationsmethoden von Kiefer- und Stirnhöhle angehandelt werden. Die lateralen Siebbeinzellen, die bekanntlich der Ausheilung von Siebbein- und Stirnhöhleneiterung am meisten hindernd im Wege stehen, werden gebührend gewürdigt. Recht gelungen erscheint uns das Kapitel über die Geschwülste; hier bevorzugt Verf. die Methoden von Preysing und Gussenbauer.

Digitized by Google

Im ganzen eine äußerst fleißige Arbeit, die überall das Bemühen verrät, kritisch eigene wie fremde Beobachtungen und Publikationen zu verwerten. Die Abbildungen sind teils anderen anerkannten Werken (besonders Hajek) entlehnt, teils liegen eigene Präparate des Verf.s zugrunde. Die Ausstattung ist eine sehr gute.

F. Alexander (Frankfurt a. M.).

---

18) **Hopmann.** Die Furcht vor Mandeloperationen.

(Münchener med. Wochenschrift 1908. Nr. 38.)

H. faßt seine Ausführungen in folgenden Sätzen zusammen: Gaumenmandeln und alle Wucherungen des lymphatischen Rachenringes überhaupt, welche Störungen verursachen, müssen gründlich beseitigt werden, wenn Dauerheilung erzielt werden soll. Alle in Betracht kommenden Mandeln können gründlich in einer Operation (bei der die Gaumenbögen sorgfältig zu schonen, die Mandeln möglichst stumpf herauszuschälen sind), doch nur unter Anwendung allgemeiner Narkose entfernt werden. Diese Operation, sorgsam ausgeführt, ist nicht angreifender und gefährlicher als eins der üblichen Verfahren zur »Exstirpation« der Mandeln, welches in der Regel nur teilweise Entfernung der Mandeln erreicht oder bezweckt.

Kramer (Glogau).

---

19) **Roberts.** The surgical importance of cervical ribs to the general practitioner.

(Journ. of the amer. med. assoc. 1908. Oktober 10.)

Kurzer Überblick über die Geschichte der Halsrippen. Die Diagnose ist heute sehr erleichtert durch die Röntgenuntersuchung; man findet infolgedessen Halsrippen viel häufiger wie früher. Verf. bespricht dann die verschiedenen Formen der Halsrippen unter eingehender Würdigung der aus ihrer Lage sich ergebenden anatomischen Anomalien der Weichteile. Abbildungen veranschaulichen diese Verhältnisse. Die Krankheitserscheinungen treten häufig erst später auf, obwohl die Halsrippen stets angeboren sind. Verf. führt dies auf die anfängliche größere Elastizität, die später durch Verkalkung von Knorpeln schwindet, auf Abmagerung infolge von Krankheiten, Verletzungen, die in späterem Alter die Rippe stärker schädigen als in jugendlichem, zurück. Die Behandlung kann in ernsteren Fällen mit schweren Störungen nur in Entfernung bestehen, während man bei leichteren alle möglichen, die Zirkulation und die Tätigkeit der Nerven befördernde Mittel anwendet.

Trapp (Bückeburg).

---

20) **Lucass.** Geschichte der Laryngologie an der Universität Heidelberg seit der Erfindung des Kehlkopfspiegels bis zum 1. Oktober 1908. Preis 3 Mk.

Würzburg, Curt Kabitzsch, 1908.

Verf. gibt in seiner kleinen Monographie sine ira et studio einen Überblick über seine vergeblichen, durch die jährlich steigende Kranken-

Digitized by Google

frequenz wohlbegründeten Bemühungen, der Laryngologie an der Universität Heidelberg durch Einrichtung einer stationären Klinik die ihr gebührende Stellung zu verschaffen, eine Frage, die jetzt durch Vereinigung der Laryngologie mit der Ohrenheilkunde endgültig gelöst ist.

Engelhardt (Kassel).

---

21) **Rehn.** Die Fortschritte der Brustchirurgie.

(Zeitschrift für ärztliche Fortbildung 1908. Nr. 12 u. 13.)

In einer übersichtlichen Darstellung des jetzigen Standes der Brustchirurgie bringt R. nachstehende Erklärung der schweren Folgen des einseitigen Pneumothorax: Nicht das Flattern der Mediastinalpleuren, die Verkleinerung des restierenden Lungenvolumens und die Hyperämie der kollabierten Lunge, sondern die Verlegung der zur gesunden Lunge führenden Luftwege bildet die Hauptgefahr. Zwerchfell und Herzbeutel rücken abwärts. Das vom Lungenhilus zum Zwerchfell herabziehende Lig. pulmonale wird gespannt, die Hauptäste der Lungenschlagader und der Aortenbogen, die die Hauptbronchien innig umschlingen, werden gestreckt und halten den Lungenhilus noch fester, während die Luftröhre mit dem Mediastinum sich bei tiefer Inspiration nach der gesunden Seite bewegt. Dadurch wird eine Knickung zwischen Luftröhre und Hauptbronchus bewirkt, am linken Bronchus, der enger, von der Aorta umschlungen und stärker von der Luftröhre abbiegt, noch leichter als am rechten. Durch Anziehen der kollabierten Lunge oder Lagerung des Kranken auf die Pneumothoraxseite wird die Knickung der Luftwege aufgehoben und der Zugang zur gesunden Lunge wieder frei.

Gutzeit (Neidenburg).

---

22) **Simmonds.** Über den Nachweis von Verkalkungen am Herzen durch das Röntgenverfahren.

(Fortschritte auf dem Gebiete der Röntgenstrahlen Bd. XII. Hft. 6.)

Deutliche Röntgenbilder von Verkalkungen am Herzen sind bis jetzt noch nicht vorhanden. Verf. zeigt uns nun sehr scharfe Bilder von derartigen Fällen, allerdings nur von Sektionspräparaten, und zwar Fälle von Verkalkung der Coronararterien, der Aortenklappen, der Mitralis, weiter Fälle von Kalkablagerung im Herzbeutel nach vorausgegangener Entzündung, Fälle von chronischer Sklerose der Mitralis und Aorta mit Kalkablagerung usw.

Die praktische Verwertung solcher Befunde am lebenden Herzen scheitert zurzeit noch an der langen Expositionszeit. (Ref. sah vor kurzem bei der Sektion einer 80jährigen Frau eine totale Verkalkung des Annulus fibrosus in Kleinfingerstärke; es ist zu hoffen, daß in Zukunft durch Momentaufnahmen solche Befunde auch am Lebenden festgestellt werden können.)

Gaugele (Zwickau).

Digitized by Google

23) **E. Quénu.** De la cholécystite typhique au cours et pendant la convalescence de la fièvre typhoïde et spécialement de son traitement opératoire. Revue critique.

(Revue de chir. XXVIII. ann. Nr. 6.)

Die Leber ist das Hauptausscheidungsorgan für die Typhusbazillen; Infektionen der Gallenblase beim Typhus sind daher sehr häufig. Sie können sowohl im Verlauf wie in der Rekonvaleszenz oder auch erst lange Zeit nach überstandener Krankheit, bei chronischen Bazillenträgern, auftreten und nicht selten zur Gallensteinbildung führen bzw. ein vorhandenes Gallensteinleiden verschlimmern. Auch die Weilsche Krankheit und viele infektiöse Ikteri ist Q. geneigt, auf den Typhuserreger zurückzuführen. Die typhöse Infektion der intrahepatischen Gallenwege mit oder ohne Abszeßbildung ist seltener.

Während des Typhus bleibt die Beteiligung des Gallensystems infolge des schweren allgemeinen Krankheitszustandes in vielen Fällen unbemerkt, zumal Gelbsucht oft fehlt und die geschwürigen Vorgänge im Darm im Vordergrunde des Interesses stehen. Geringfügige Gallenblasenerkrankungen während der Genesung sind häufig als leichte Typhusrückfälle angesehen worden. In beiden Stadien erfordern die eitrigen Entzündungen und die Perforationen der Gallenblase unbedingt chirurgisches Eingreifen. Die Cholecystostomie ist die Operation der Wahl an den schon durch das Grundleiden geschwächten Kranken. Nur bei Perforationen oder stark brüchiger Blasenwand ist die Ektomie am Platze.

Kritischer Bericht über 44 Fälle der Literatur und kurze Mitteilung einer bisher unveröffentlichten Beobachtung von Cavaillon und Leriche. **Gutzeit** (Neidenburg).

---

24) **Zerfing.** Benign and malignant diseases of the pancreas, with report of cases.

(Southern California practitioner 1908. Mai.)

Verf. bespricht zuerst die anatomischen Verhältnisse des Ausführungsganges des Pankreas. Nach den Untersuchungen von Opie genügte der kleine Gang, Ductus Santorini, der etwa 1 Zoll über der Vater'schen Papille ausmündet, wenn er überhaupt vorhanden ist, in 30% der untersuchten Fälle, bei denen es zu totalem Verschluß des Ductus pancreaticus gekommen war, nicht, um den Pankreassaft dem Darme zuzuführen.

Bei dem Choledochus unterscheidet Z. einen supraduodenalen, retroduodenalen, pankreatischen und intraparietalen Teil. Der pankreatische Teil ist in 62% vollständig von Pankreasgewebe umgeben, und in 38% lag er in einer besonderen Grube des Pankreas.

An die Histologie und Physiologie des Pankreas schließt sich die Pathologie. Der Symptomenkomplex der akuten hämorrhagischen Pankreatitis wird eingehend besprochen, sowie die Differentialdiagnose der chronischen Pankreatitis.

Digitized by Google

Zum Schluß bringt Verf. die Krankengeschichten eines Falles von chronischer interstitieller Pankreatitis und eines primären Pankreaskarzinoms. **Deetz** (Arolsen).

25) **L. Sauvé.** Des pancréatectomies et specialement de la pancréatectomie céphalique.

(Revue de chir. XXVIII. ann. Nr. 2 u. 3.)

S. setzt in dieser auf breiter anatomisch-physiologischer wie experimentell und klinisch chirurgischer Grundlage angelegten Arbeit auseinander, wie die Aufgabe, den Pankreaskopf zu exstirpieren, allein durch die Duodenopankreatektomie gelöst werden kann, und beschreibt ihre durch 20 Leichenversuche gewonnene Technik an der Hand von vier Abbildungen. Abgesehen davon, daß das zurückgelassene Duodenum infolge der für die Amputation des Bauchspeicheldrüsenkopfes erforderlichen Durchtrennung seiner ernährenden Gefäße brandig wird, bietet die gemeinsame Abtragung von Duodenum und Pankreas den großen Vorteil, daß sich das abgelöste »Duodenopankreas« vor die Bauchwunde ziehen läßt; hierdurch werden die großen Gefahren der Operation (Verletzung der Pfortader, der Vasa mesenterica superiora und A. colica dextra) wesentlich leichter gemieden, auch ist die für Pankreasoperationen unumgänglich notwendige Asepsis besser zu wahren, als wenn man in der Tiefe arbeiten muß.

Ein weiterer Grund für die Berechtigung der Duodenopankreatektomie ist der, daß die meisten Pankreaskrebse Krebse des Pankreaskopfes sind und zunächst auf Duodenum und Pylorus und die Lymphknoten am oberen und unteren Rande der Bauchspeicheldrüse übergreifen.

Für die chirurgische Behandlung kommt vor allem der tiefgelegene Krebs des Pankreaskopfes in Betracht, der durch Druck auf das Sonnengeflecht und den Wirsung'schen Gang frühzeitig Schmerzen und Kachexie hervorruft. Der Pankreaskrebs in der Nähe der Papilla Vateri wird wegen des beständig fortschreitenden Ikterus häufig zunächst unter falscher Diagnose behandelt, bis die mangelnde Fettspaltung und Verdauung auf eine Insuffizienz der Bauchspeicheldrüse hinweisen. Der oberflächliche Krebs des Pankreaskopfes entwickelt sich meist so unbemerkt, daß die von ihm befallenen Kranken selten rechtzeitig zum Chirurgen kommen.

S. führt die Operation zweizeitig aus: zuerst die Y-förmige Gastrojejunostomie, nach ihrer Heilung die Duodenopankreatektomie und Choledochoenterostomie. Den Pankreasstumpf näht er in die Hautwunde ein, da er die Einpflanzung des Wirsung'schen Ganges in den Darm für technisch nicht möglich hält, und die Versenkung der ganzen Schnittfläche des Pankreasstumpfes in den Darm, am Tier wenigstens, mit Sicherheit akuteste Pankreatitis mit Blutungen veranlaßt.

In die Zusammenstellung der bis jetzt ausgeführten Exstirpationen

Digitized by Google

des Pankreas sind auch drei noch nicht veröffentlichte Fälle von Tuffier, Duval und Michaux aufgenommen.

Gutzeit (Neidenburg).

26) **Przewalski.** Über das große Netz.

(Berliner klin. Wochenschrift 1908. Nr. 27.)

Nach kurzer Mitteilung des bisher über die physiologische Funktion des Netzes Bekannten wird als Ergebnis von 40 Tierversuchen (Netzresektionen mit Unterbindung aller Milzblutgefäße) ausgeführt, daß bei 25% eine Umdrehung einer Dünndarmschlinge auf 180—360° gefunden wurde, der Netzmangel also unter bestimmten Bedingungen die Darmtorsion tatsächlich begünstigt.

Das Netz reguliert die Peristaltik der Dünndärme, indem es während peristaltischer Bewegungen der letzteren sie zu einem Konvolut verbindet.

Langemak (Erfurt).

Kleinere Mitteilungen.

Aus der chirurgischen Universitätsklinik zu Basel.
Direktor: Prof. Dr. Wilms.

Wismutvergiftung durch Injektionsbehandlung nach Beck.

Von

Dr. Hans Eggenberger,
Assistenzarzt.

Nachtrag zur Mitteilung in Nr. 44 p. 1309 d. Bl.

Kürzlich haben Novak und Gütig (Berliner klin. Wochenschrift 1908 p. 1764) einige letal verlaufene Intoxikationen nach Darreichung von Bismuthum subnitricum zusammengestellt, die nicht als Metallvergiftungen — mit Stomatitis und Enteritis —, sondern als Nitritvergiftungen sichergestellt wurden. Deren Krankheitsbild war charakterisiert durch das Auftreten einer eigentümlichen fahlen Cyanose der Haut und der Schleimhäute, durch raschen, kleinen Puls und die Bildung von Methämoglobin im Blute.

Nach Kobert sind die drei Hauptsymptome der Nitritvergiftung: 1) zentrale Lähmungen, 2) zentrale Reizerscheinungen, 3) Umwandlung des Oxyhämoglobins der roten Blutkörperchen in Methämoglobin. In unserem Falle wurde eine Blutuntersuchung kurz vor dem Tode versäumt; es fiel aber die fahle Cyanose auf. Die zentralen Reizerscheinungen, die bisher in ähnlichen Fällen nie beschrieben sind, waren sehr ausgesprochen. Sie begannen mit einzelnen Zuckungen und endeten in einem allgemeinen, tonischen Krampfzustande. Der Exitus trat unter primärem Atemstillstand ein. — Die Autopsie ergab, wie schon früher (p. 1310) bemerkt wurde, eine deutliche Hyperämie des Zentralnervensystems. An mikroskopischen Veränderungen fand man in den Tubuli contorti der Nieren zahlreiche hyaline und einige gekörnte Zylinder, in den Tubuli recti einige Desquamationen. In der Leber zeigte sich eine geringe Infiltration der Glisson'schen Scheiden mit Lymphocyten. In der Milz war stellenweise etwas braunes Pigment. (Prof. Hedinger-Basel.)

Maassen stellte fest, daß verschiedene, besonders in Kinderfäces enthaltene Bakterien imstande sind, aus Bismuthum subnitricum in erheblichen Mengen Nitr

Digitized by Google

zu erzeugen. Die Nitrite wurden in unserem Falle wahrscheinlich durch vom Darm her eingewanderte Bakterien gebildet.

Gleichzeitig gab sich bei unserem Pat. die Schwermetallvergiftung an der Stomatitis und dem Coecalgeschwür deutlich zu erkennen. Es mußte sich also hier um eine Kombination von Metall- und Nitritvergiftung handeln.

Nach externer und subkutaner Applikation treten vorwiegend die Wismutmetallvergiftungen auf, wie sie früher beobachtet wurden, während nach interner Darreichung die eben beschriebenen Nitritvergiftungen vorwiegen. Die letzteren nehmen häufiger einen tödlichen Verlauf als die ersteren.

Erich Meyer (Therapeutische Monatshefte 1908 p. 388) empfiehlt, bei der Wismutbehandlung stets das Bismuthum subnitricum durch Bismuthum carbonicum zu ersetzen, was bei der Injektionsbehandlung nach Beck sehr empfohlen werden muß.

Berichtigungen: Nr. 44 d. Bl., p. 1310, Z. 31 lies: Wismut nicht nachgewiesen, statt Wismut nachgewiesen; daselbst Z. 43: Münchener med. Wochenschrift 1906, statt 1905.

---

27) **A. Eckermann.** Über Narbenkarzinome.

(Wiener klin. Rundschau 1908. Nr. 39 u. 40.)

Verf. bespricht zunächst die Literatur und beschreibt dann mehrere interessante Fälle aus der Klinik Trendelenburg's. In allen fünf Fällen handelte es sich um Narbenkarzinome, einmal auf dem Boden einer Narbe nach Frostgangrän.

Schmieden (Berlin).

28) **A. Castellani.** The treatment of elephantiasis.

(Indian med. gazette 1908. Juni.)

C. empfiehlt subkutane Injektion von Fibrolysin, die täglich oder zweitägig in einer Dosis von 2 ccm anzuwenden ist. Die Behandlung wird durch Bettruhe, Massage und Druckverband vorbereitet und unterstützt und wenigstens 5—6 Monate fortgesetzt. Hat die Spannnng nachgelassen, so werden Streifen der Haut und des Unterhautzellgewebes exzidiert. In einigen Fällen wurde ein glänzendes Resultat erzielt. Doch ließ sich ein Urteil darüber noch nicht abgeben, ob das hartnäckige Leiden wirlich dauernd geheilt war. **Revenstorf** (Hamburg).

29) **Kirschner.** Über zwei Fälle von traumatischer motorischer Aphasie.

(Deutsche Zeitschrift für Chirurgie Bd. XCIV. p. 94.)

Die beiden Fälle sind in der Greifswalder Klinik Payr's beobachtet und betreffen Männer, die durch Maschinen am Kopfe verletzt waren. Beim Fehlen sonstiger schwerer Gehirnerscheinungen war das Symptom einer subcorticalen motorischen Aphasie das bemerkenswerteste. Beide Male wurde der Schädel in der linken Schläfenbeingegend, wo auch eine Wunde bzw. ein Hämatom vorlag, freigelegt, wonach Schädelbrüche mit deprimierten Bruchstücken gefunden und letztere entfernt sind. Der entfernte Knochensplitter war im ersten Falle 6 cm lang und mit seiner vorderen unteren Spitze etwa 4 mm unter der Tabula externa gelegen, derart, daß er über dem hinteren Teil der 3. Stirnwindung und dem unteren Teil der Zentralfurche gelegen haben muß. In Fall 2 war das Fragment fast 5markstückgroß und etwa 1 cm in die Tiefe verlagert; nach Entfernung des wichtigsten 2markstückgroßen Splitters kam noch ein mäßiges extradurales Hämatom zur Ausräumung. Der Splitter scheint ebenfalls die untere Stirnwindung und oben hinten gerade noch die Zentralfurche gedeckt bzw. gedrückt zu haben. In beiden Fällen glatte Wundheilung und allmähliche Rückkehr fast normaler Sprachfähigkeit. In Fall 1, der eine leichtere Störung darbot, nimmt K. nur eine lokale Hirnerschütterung mit chokartiger Lähmung der betroffenen Nervensubstanz an,

Digitized by Google

in Fall 2 vielleicht auch Blutung oder noch schwerere Veränderung in der Hirnsubstanz.

Betreffs interessanter Einzelheiten (u. a. sog. Telegrammsprachstil bei Rückkehr der Sprache) sowie der kurzen Allgemeinbemerkungen zur Sache wird auf das Original verwiesen, das übrigens außer Photogrammen zu Fall 1 auch ein 13 Nummern zählendes Literaturverzeichnis bringt. **Meinhard Schmidt** (Cuxhaven).

30) **H. Bouquet.** Hémorragie méningée curable chez un enfant.
(Province méd. 1908. Nr. 38.)

Ein 14jähriger Junge wurde im Anschluß an eine Insolation von den Symptomen einer Meningitis befallen. Die lumbale Punktion ergab Blut. Heilung in ca. 6 Wochen.

Verf. glaubt, daß die Insolation eine Hämorrhagie der weichen Hirnhäute hervorgerufen hat. **A. Hofmann** (Karlsruhe).

31) **Deane.** Thrombosis of superior, longitudinal and lateral sinuses complicated by pregnancy.
(Journ. amer. med. assoc. 1908. September 19.)

Die 18jährige Pat. war im 5. Monat schwanger, litt seit Jahren an Ohrenfluß. Augenblicklich bestand Fieber, rechtsseitiger Ohrenschmerz und die Zeichen von Eiterung in den Mastoideuszellen. — Die Polypen im rechten Gehörgange wurden entfernt, das Antrum mastoideum eröffnet, dabei ein Teil der hinteren kariösen Gehörgangswand fortgenommen. Der absichtlich freigelegte Siuus sigmoideus zeigte gangränöse Wand und enthielt Eiter. Von peripherer Blutung nach Einführung einer Sonde nach hinten selbst bei tiefem Eindringen keine Blutung. Die geplante Unterbindung der Jugularis konnte wegen Kollaps der Pat. erst 5 Tage später ausgeführt werden. Im weiteren Verlaufe traten hauptsächlich Schüttelfröste, Erbrechen und Kollapserscheinungen hervor. Da den Frösten nie nachweisbare Metastasen an inneren Organen folgten, wurde Fortschreiten der Thrombose auf die anderen Hirnblutleiter angenommen, zumal da vervollständigte Unterbindung der rechten Jugularis und Resektion die Fröste nicht beeinflußte. D. nahm an, daß die Thrombose auf die Sinus übergegriffen habe, die sich im Confluens sinuum vereinigen. Er trepanierte mit dem Meißel 1,5 cm rechts und nach unten von der Protuberantia occipitalis, fand den Sinus lateralis dexter zusammengefallen und verfärbt. Er wurde bis in das Torcular Herophili gespalten, eine stumpfe Curette bis zum linken Sinus lateralis vorgeschoben, was ohne Blutung möglich war. Nach Vorschieben der Curette 8 cm in den Sinus longit. sup. entleerte sich übelriechender Eiter, nach Curettement des linken Sinus lateralis ein kräftiger Blutstrom. Darauf Tamponade. In dem weiteren Verlaufe wurde noch mehrmals die Curette angewandt, und D. ließ reichlich Blut austreten, um Gerinnsel infektiöser Natur fortzuschwemmen. Die häufigen und schweren Kollapszustände wurden, wie schon vor der letzten Operation, erfolgreich mit Whiskeyklistieren, Digitalis, Nitroglyzerin und anderen Analepticis bekämpft. Die Temperatur fiel 2 Tage nach der letzten Operation ab, und es trat allmählich Heilung und Erholung ein. 4 Monate nach der letzten Operation gebar Pat. ein kräftiges und gesundes Kind. Später wurde noch die Radikaloperation der Paukenhöhle gemacht. — Eine operative Eröffnung des Confluens sinuum am Lebenden ist bisher noch nicht beschrieben. **Trapp** (Bückeburg).

32) **Esau.** Angeborene Mißbildung der Nase (Doggennase) und spangenförmige Verknöcherung des knorpligen Septums.
(Fortschritte auf dem Gebiete der Röntgenstrahlen Bd. XII. Hft. 5.)

Es handelt sich um einen Pat. mit Spaltnase. Im Röntgenogramm sieht man vom freien Rande der Ossa nasalis, da wo sich sonst das knorplige Nasengerüst ansetzt, eine ziemlich breite Knochenspanne beinahe halbkreisförmig zur Spina nasalis inferior sich herunterziehen.

Digitized by Google

Im Gegensatz zu manchen anderen, hält Verf. die geschilderte abnorme Nase für eine Hemmungsmißbildung unbekannter Ursache, aber wahrscheinlich nicht auf amniogenem Wege entstanden. Er kommt zu dieser Ansicht durch den Vergleich mit Nasen von Föten in den ersten Lebenswochen. Bei diesen sind die Nasenlöcher noch durch ein breites Septum getrennt und stehen weit auseinander. Die Nase ist platt und niedrig. Störungen von seiten der Nase liegen nicht vor.

Gaugele (Zwickau i. S.).

33) **E. Hagenbach.** Symmetrische Lymphangiome der Mundspeicheldrüsen.

(Deutsche Zeitschrift für Chirurgie Bd. XCIII. p. 478.)

Interessante kasuistische Mitteilung aus dem Baseler Kinderspitale, betreffend ein 5 Monate altes Kind, das, behaftet mit symmetrischen Geschwülsten der Speicheldrüsen, äußerlich an die Mikulicz'sche Krankheit erinnerte. Am größten war die Anschwellung der linken Submaxillardrüse, die ebenso wie die übrigen Geschwülste schon gleich nach der Geburt bemerkt worden und nicht gewachsen, ca. apfelgroß war (s. Photogramm). Beschwerden waren geringfügig, und nur zwecks Behebung der Entstellung wurde die Submaxillarisgeschwulst, die bei Probepunktion klare, gelbe, etwas fadenziehende Flüssigkeit ergeben hatte, exstirpiert, wobei die Maxillaris externa und der Hypoglossus durchtrennt werden mußten, die Blutung übrigens gering war. Verlauf anfänglich gut, später aber traten zunehmende Diarrhöen und unter Kräfteverfall der Tod ein. Die histologische Befundaufnahme der operierten Geschwulst (Lymphangiom) und das Sektionsresultat werden mitgeteilt, zwei mikroskopische Abbildungen beigefügt.

Meinhard Schmidt (Cuxhaven).

34) **R. W. Laufer.** Über einen sicheren Fall von Implantationskarzinom.

(Prager med. Wochenschrift 1908. Nr. 40.)

L. beschreibt einen Fall von primärem Karzinom des Zungengrundes ohne Beteiligung irgendwelcher Lymphdrüsen. Exstirpation der Geschwulst im Gesunden, nachdem das Operationsgebiet durch einen Wangenschnitt zugänglich gemacht worden ist. Nach $^1/_2$ Jahre Exstirpation einer taubeneigroßen Geschwulst, die die ganze Dicke der Wange durchsetzt hat. Verf. nimmt an, daß beim Durchziehen der primären Geschwulst durch die Wangenwunde sich Krebszellen abgelöst haben, die dann in der frischen Operationswunde sich festsetzten. Verf. kann sich das Auftreten der Metastase an einem Orte, der von Lymph- und Blutmetastasen verschont bleibt, nur durch den Akt einer Implantation erklären.

A. Hofmann (Karlsruhe).

35) **W. Braun.** Beitrag zur Frage der operativen Behandlung der Rückenmarksschüsse. Nebst neurologischen Bemerkungen zu einem operierten Falle von M. Lewandowsky.

(Deutsche Zeitschrift für Chirurgie Bd. XCIV. p. 115.)

Einen eigenen ungewöhnlich interessanten und bedeutsamen Fall von im Juni 1904 bei einem 13jährigen Knaben vorgenommener Exzision einer im Brustrückenmark eingeheilten 5 mm-Teschingpistolenkugel hat B. bereits auf dem Chirurgenkongreß von 1906 vorgetragen, und verweisen wir diesbezüglich, ebenso wie betreffs der schon damals berichteten Resultate bei Geschoßexzisionen aus dem Marke von Versuchstieren und betreffs der vom Verf. aufgestellten operativen Indikationen bei Rückenmarksschüssen auf sein Referat im Jahrgange 1906 dieses Blattes, Kongreßbeilage p. 60. Die vorliegende Arbeit bringt jetzt die der Bedeutung des Falles würdige genaue Wiedergabe der Krankengeschichte, wobei eine gute schematische Zeichnung des Rückenmarksquerschnittes die topographischen Verhältnisse des Geschoßlagers zeigt, eingehende neurologisch-klinische Epikrise der

Digitized by Google

Beobachtung und die detaillierte Berichterstattung über die Tierversuche und deren Resultate, desgleichen gründliche Besprechung der Operationsindikationen. Hierüber auf das Original verweisend, wollen wir nur berichten, daß der gegenwärtige Zustand des Operierten im allgemeinen gut ist. Der Knabe ist stark gewachsen, hat männlichen Typus bekommen. Er kann in einem Schienenapparate an zwei Stöcken sich leidlich fortbewegen, etwa 50 m weit in 75 Sekunden. Er kann auch ohne Stock im Apparat aufrecht, ohne zu schwanken, stehen und Treppen auf- und absteigen. Ohne Prothese ist er leistungsunfähig. Der Verlauf des Falles läßt schließen, daß im menschlichen Rückenmark die Möglichkeit eines Ersatzes der leitenden Bahnen durch einander gegeben ist. Doch wird bei dem Pat. auch nicht zum wenigsten seine Jugend es gewesen sein, die das günstige Resultat ermöglichte.

Zum Schluß der Arbeit steht ein 30 Nummern zählendes Literaturverzeichnis.

Meinhard Schmidt (Cuxhaven).

36) Verhandlungen des Vereins deutscher Laryngologen 1908.

Würzburg, **Curt Kabitzsch**, 1908.

Die Verhandlungen des Vereins deutscher Laryngologen enthalten eine Fülle chirurgisch interessanten Materials. Erwähnt sei nur ein Vortrag von v. Eichborn, Über Anwendung der Fulguration in der Laryngologie, der besonders die Laryngologen für die neue Behandlungsmethode zu interessieren sucht und beweist, daß inoperable Nasen-Rachengeschwülste mit Hilfe dieser Methode wenigstens einer zeitweisen Besserung zugänglich sind. Ein Vortrag von Killian beschäftigt sich mit der auch chirurgisch wichtigen Diagnose der komplizierten Scharlachsinusitis und ein in kurzem Referat nicht wiederzugebender von v. Eicken behandelt die Komplikationen bei Erkrankung der Nasennebenhöhlen, die nicht so ganz selten sind, wie man vielfach annimmt, und weitere Arbeit erfordert.

Engelhardt (Kassel).

37) Verhandlungen des Vereins süddeutscher Laryngologen 1908.

Würzburg, **Curt Kabitzsch**, 1908.

Der Bericht über die Verhandlungen des Vereins süddeutscher Laryngologen, der von jetzt ab in dem Verein deutscher Laryngologen aufgeht, wird eingeleitet durch einen sehr lesenswerten Aufsatz von Brünings, welcher den Nachweis führt, daß für die »syringoskopische« Beleuchtung, d. h. für die Beleuchtung röhrenförmiger Organabschnitte, die Außenlampe, event. mit verdeckter Lichtleitung — wie bei dem von ihm angegebenen Endoskop — den Vorzug verdient. Die übrigen Vorträge bewegen sich größtenteils auf dem Gebiete der Geschwulstbildungen der Nasennebenhöhlen und des Nasenrachens, die durch die verfeinerte Untersuchungstechnik und frühzeitige Diagnose ein nicht undankbares Arbeitsfeld des Spezialarztes zu werden versprechen.

Engelhardt (Kassel).

38) H. Küttner. Zur Behandlung schwerer Schußverletzungen der Lunge mit primärer Naht.

(Deutsche Zeitschrift für Chirurgie Bd. XCIV. p. 1.)

Die in der Arbeit enthaltene energische Empfehlung einer interventionistisch-operativen Behandlung schwerer Schußverletzungen der Lunge fußt auf dem vortrefflichen Erfolg eines von K. derart versorgten Falles, den derselbe dieses Jahr bereits kurz auf dem Chirurgenkongreß in seinem Vortrag »Erfahrungen über Operationen bei Unter- und Überdruck« erwähnt hat (vgl. unser Blatt Kongreßbericht 1908 p. 97). K. gibt jetzt die ausführliche Krankengeschichte seines Falles nebst Photogramm des Brustkorbes des genesenen Pat. mit seinen Operationsnarben. Es handelt sich um den Selbstmordversuch eines 20jährigen Fabrikarbeiters, der sich mit einem 9 mm-Revolver 3 cm unterhalb der Mammillarlinie in die linke Brustseite geschossen hatte. Zunehmende Atemnot des von auswärts nach Breslau geschafften Mannes infolge fast komplett gewordenen Hämothorax

Digitized by Google

mit Cyanose usw. indizierten den in der Sauerbruch'schen Kammer vorgenommenen Eingriff. 12 cm langer Schnitt durch die Axillarlinie auf der 6. Rippe, die 10 cm lang reseziert wird. Mächtiges Vorstürzen des Blutes, das nach Einsetzung der Mikulicz'schen Rippensperre exakt entfernt wird. Die kollabiert gewesene Lunge bläht sich unter dem Minusdrucke der Kammer gut auf und gewinnt ihre gelbrote Farbe wieder. Lösungen leichter Pleuraverklebungen; zur Sichtbarmachung der Lungenschußlöcher bedarf es noch eines Querschnittes auf den schon gemachten Schnitt, sowie neuerlicher Resektion von 6 cm der 5. und 6. Rippe nebst Unterbindung der Interkostalarterie. Die voluminösen, zerfetzten Lungenlöcher am Unterlappen und der Lungenbasis werden mit Seide vernäht, auch eine Streifwunde des Zwerchfells mit Nähten geschlossen, die Brustwand über der aufgeblähten und die Pleurahöhle völlig füllenden Lunge ohne Drains zugenäht. Frappierend guter Erfolg, am 11. Tage Verlassen des Bettes. Ein zunächst wieder auftretender, offenbar entzündlicher Erguß ging rasch zurück.

Zwei gleichzeitig behandelte, weit leichtere Lungenschüsse zeigten eine viel verzögertere Rekonvaleszenz. Dem eigenen Falle kann K. nur fünf anderer Autoren, die ebenfalls mit Naht operativ behandelt sind, zur Seite stellen. Zwei derselben zeichnen sich ebenfalls durch sehr gut verlaufene Heilung aus.

Meinhard Schmidt (Cuxhaven).

39) **Mc Lennan.** An unusual form of mediastinal tumour.

(Glasgow med. journ. 1908. Juli.)

Ein Mädchen von 28 Jahren wurde wegen einer Schwellung am Halse eingeliefert. Die Diagnose wurde auf eine inoperable Mediastinalgeschwulst gestellt; Pat. starb und wurde obduziert.

Die Geschwulst schien von der Thyreoidea auszugehen und hatte doppelte Struktur; zum größten Teil bestand sie aus Rund- und Spindelzellensarkom, zum kleineren aus Adenokarzinom. Beide Geschwulstarten hingen unmittelbar zusammen. Die Metastasen wurden nur von Sarkomgewebe gebildet.

W. v. Brunn (Rostock).

40) **Alessandri.** Cisticercus cellulosae della mammella simulante un epitelioma.

(Bull. della Reale Accad. med. di Roma Anno XXXII.)

Der seltene Fall betraf eine 49jährige Frau mit einer nußgroßen Geschwulst, deren Deckhaut mit ihr verwachsen war und durch sie eingezogen wurde. Außerdem ließ das Vorhandensein von Achseldrüsen die klinische Diagnose »Karzinom« als sicher annehmen, die erst nach der Operation richtig gestellt werden konnte. Klinisch war es die einzige Lokalisation der Parasiten im Körper der Kranken.

A. Most (Breslau).

41) **Dehner** (Ludwigshafen). Mastopexie zur Beseitigung der Hängebrust.

(Münchener med. Wochenschrift 1908. Nr. 36.)

Die Operation wurde durch ein hartnäckiges, jeder Behandlung trotzendes und recht schmerzhaftes intertriginöses Ekzem veranlaßt und bestand in Ausschneidung eines großen Stückes der Haut samt Unterhautzellgewebe an der oberen Peripherie der hypertrophischen Brustdrüse bis auf die Fascie des M. pectoralis major und in Befestigung des Drüsengewebes am Periost der dritten Rippe mittels Catgutnähten. Die Operation, beiderseits ausgeführt, hatte vollen Erfolg.

Kramer (Glogau).

42) **Knott.** Primary sarcoma of the liver.

(Surgery, gynecology and obstetrics Vol. VII. Nr. 3.)

K. entfernte bei einem 62jährigen Farmer ein Lebersarkom. Der Kranke hatte 1/4 Jahr vor der Operation zuerst Schmerz in der Lebergegend gespürt. Bald darauf trat andauernder blutiger Durchfall auf, dem eine Kachexie folgte, die den ungewöhnlich muskelkräftigen Mann unter Verlust von 60 Pfund Körpergewicht (300 Pfund

Digitized by Google

vorher) aufs äußerste herunterbrachte. Es fand sich in der Lebergegend eine kindskopfgroße Geschwulst, deren Ursprung nicht feststellbar war. Erst bei der Laparotomie wurde sie erkannt, nachdem viele feste Verwachsungen gelöst waren. Sie entsprang mit kurzem, dickem Stiel (7,5 × 2,5 × 2,5 cm) vom rechten Leberlappen. Der Stiel wurde, wegen des bedenklichen Zustandes des Kranken, abgeklemmt, die Geschwulst abgetragen. Die Klemmen blieben 48 Stunden liegen, Tamponade. Nach schwerem Kollaps erholte sich der Kranke in 48 Stunden. Heilung. Die Geschwulst war ein großzelliges Rundzellensarkom. Bei der Operation waren keine Metastasen zu entdecken.

K. knüpft hieran eine ausführliche Abhandlung über primäre Lebersarkome und bringt im Auszug Kranken- und Sektionsgeschichten von allen 74 ihm zugänglichen Fällen. Reiches Literaturverzeichnis (95 Nummern). Verf. beschreibt eine von ihm angegebene Lebernaht. **Trapp** (Bückeburg).

43) **Hofmeister.** Über Gallensteinerkrankung.

(Med. Korrespondenzblatt des württemberg. ärztl. Landesvereins 1908. Okt. 10.)

Bericht über 78 Operierte. In sämtlichen Fällen von akuter infektiöser Cholecystitis (14) und chronischer Cholecystitis (44) wurde die Gallenblase exstirpiert; bei den 34 Fällen von chronischer Cholecystitis ohne Verschluß wurde außerdem wegen Beteiligung der Gallengänge 11mal die Hepaticusdrainage ausgeführt. Die 12 Fälle von Steinverschluß des Ductus choledochus wurden sämtlich mit Exstirpation der Gallenblase, Choledochotomie und Hepaticusdrainage behandelt. 9 Pat., bei denen außer der Gallensteinoperation auch noch Eingriffe am Magen, an der Leber, den Nieren und dem Wurmfortsatz vorgenommen werden mußten, sind sämtlich geheilt. Dauerresultate: von den 68 Geheilten sind 64 beschwerdefrei geblieben, davon 62 von der Operation an; die übrigen 4, die an jahrelang angeblich behandelter Cholelithiasis mit ausgedehnten Verwachsungen gelitten hatten, behielten auch später Verwachsungsbeschwerden. In 9 Fällen entwickelten sich nach der Operation Folgezustände, an welchen die Kranken zugrunde gingen, am häufigsten biliäre Leberdegeneration und hämorrhagische Diathese. Hat die biliäre Leberdegeneration höhere Grade erreicht, so nützt es dem Pat. nichts mehr, wenn die Beseitigung des Choledochusverschlusses gelingt. Dem Zweck einer raschen, sicheren und rezidivfreien Heilung genügt am idealsten die Exstirpation der Gallenblase, die für H. das Normalverfahren darstellt. **Mohr** (Bielefeld).

44) **N. Stern.** Ein Fall von Perforation eines Gallenblasenabszesses in das Nierenbecken.

(Wratschebnaja Gazeta 1908. Nr. 29. [Russisch.])

Eine 64 Jahre alte Frau leidet seit 7 Jahren an Magenschmerzen, die etwa 3 Tage dauern. Mai 1906 ein schwerer Anfall von Cholelithiasis mit Pericholecystitis. Im Oktober beginnt ein neuer Anfall, zuerst ziemlich leicht, doch am 2. November stieg die Temperatur bis 39,8°, zeigte 15 Tage lang reine Intermissionen (vom Typus der F. tertiana), und nahm darauf pyämischen Charakter an; starke Schüttelfröste. Von seiten der Leber anfangs nur geringe Schmerzhaftigkeit, erst am 20. November fand S. die Gallenblase vergrößert (Empyem der Blase und eitrige Pericholecystitis). Operation wird verweigert. Am 30. November wurde mit dem Urin viel Eiter entleert (2/3 der ganzen Harnmenge). Reaktion auf Gallenpigmente und Hämoglobin positiv. Am 2. Dezember neue starke Koliken rechts, worauf nach 3 Stunden im Harn viel Gallensteine entleert werden. Noch 5 Wochen lang wurde Eiter entleert, darauf vollständige Heilung.

E. Gückel (Spassk, Rjasan).

45) **Goldammer.** Beitrag zur Frage der Beckenflecke.

(Fortschritte auf dem Gebiete der Röntgenstrahlen Bd. XII. Hft. 5.)

Robinsohn wies vor kurzem auf häufiges Zusammentreffen von Ischias und Beckenflecken hin und sieht letztere an als den radiologisch sichtbaren Ausdruck einer mit der Ischias vergesellschafteten Beckenschleimbeutelerkrankung, in erster

Digitized by Google

Linie der Bursa musculi obturatorii und der Bursa musculi glutaei maximi. Robinsohn denkt dabei an Bursensteine, Calculi bursarii.

G. beschreibt 17 Fälle, und zwar sind nur solche in Betracht gezogen, bei denen der Nachweis von Ischias in Anamnese und Befund besonders berücksichtigt worden sind. Von allen Pat. wurden Blendenaufnahmen des Gesamtbeckeninnern aufgenommen.

Das Bemerkenswerte an diesen 17 Beobachtungen ist zunächst, daß bei keiner einzigen trotz genauer darauf gerichteten Beobachtung Ischias festgestellt werden konnte. Dagegen bestanden bei zwei Fällen arthritische Veränderungen im Hüftgelenk; und zwar waren dabei einmal Gelenkbeschwerden und Beckenfleckbefund gleichseitig, während das andere Mal die kranke Seite nur einen, die andere, absolut gesunde Seite acht Beckenflecke aufwies. Zu bemerken ist dazu, daß bei einer großen Zahl von Aufnahmen wegen chronischer Arthritis des Hüftgelenkes und einer kleineren wegen Ischias oder Ischiasverdacht sich keine Beckenflecke fanden. Besonders beachtenswert war ein Fall, bei dem klinisch eine die chronische Arthritis begleitende Schleimbeutelentzündung festgestellt war, ohne den geringsten röntgenographisch nachweisbaren Schleimbeutelsteinbefund.

Auffallend ist ferner, daß von den 17 Fällen bei fünf eine steinbildende Diathese mit Sicherheit nachgewiesen wurde, und bei sieben anderen nach den klinischen Erscheinungen der Verdacht auf eine solche nahe lag.

Von den 17 Pat. waren 15 Männer, nur zwei Frauen; einer befand sich mit 27 Jahren im 3. Jahrzehnt, 5 im 4., 7 im 5., je einer im 6. und 7., 2 im 8.

Die Beckenflecke fanden sich 10mal doppelseitig, 5mal nur rechts, 2mal nur links. Ihren typischen Sitz bildet der auf dem Beckenbilde kreissegmentförmige Raum zwischen der Spin. isch. und der Symphyse, nach außen begrenzt von der Pars pubica der Linea terminalis; und zwar liegen sie hier, wenn multipel vorhanden, in der Regel perlschnurartig angeordnet in einem nach außen konvexen Bogen.

Diese Lagerungsverhältnisse sind von großer diagnostischer Bedeutung hinsichtlich der Verwechslung mit Harnleitersteinen. Nach den sehr zahlreichen Beckenbildern, die Verf. bei liegender Harnleitersonde gemacht hat, verläuft der normale Harnleiter weit mehr medial, als sich die Beckenflecke gewöhnlich finden, und zwar liegt er über dem Lig. sacro-spinosum, ungefähr zwischen Kreuzbein und Spin. isch., um von dort in nach außen konvexem Bogen weiter zu verlaufen und ca. querfingerbreit lateral von der Symphysis sacro-iliaca in den Knochenschatten des Darmbeines überzugehen.

Die Größe der Flecke ist verschieden, bis zu Bohnengröße. Trotz alledem ist man oft noch großen Täuschungen ausgesetzt. So wurden in einem Falle gewöhnliche Phlebolithen trotz Anwendung aller verfeinerten Untersuchungsmethoden für Harnleitersteine gehalten und durch Operation entfernt.

Nach G. handelt es sich bei den Beckenflecken um Venensteine aus phosphorsaurem Kalk, nicht aber um Bursensteine. **Gaugele** (Zwickau i. S.).

46) **H. Hinterstoisser.** Über einen kongenitalen, teratoiden Sakraltumor mit Metastasierung.

(v. Langenbeck's Archiv Bd. LXXXVII. Hft. 1.)

Nach Exstirpation einer teratoiden Sakralgeschwulst trat im nächsten Jahre schon eine Rezidivgeschwulst auf mit Drüsen im Retroperitonealraum und in den Schenkelbeugen. Die histologische Untersuchung des Rezidivs wie der Metastasen ergab das Bild eines großzelligen, alveolaren Sarkoms. Neben diesem Falle konnte Verf. nur einen einzigen von Metastasierung bei sakraler Mischgeschwulst auffinden.

E. Siegel (Frankfurt a. M.).

Berichtigung. P. 1421 u. 1422 lies Brentano statt Borchardt.

Originalmitteilungen, Monographien und Sonderdrucke wolle man an *Prof. E. Richter* in Breslau (Kaiser Wilhelmstraße 115), oder an die Verlagshandlung *Johann Ambrosius Barth* in Leipzig einsenden.

Für die Redaktion verantwortlich: Geh. Med.-Rat Prof. Dr. E. Richter in Breslau.
Druck von Breitkopf & Härtel in Leipzig.

Digitized by Google

Zentralblatt für Chirurgie

herausgegeben von

K. GARRÈ, in Bonn, F. KÖNIG, in Berlin, E. RICHTER, in Breslau.

35. Jahrgang.

VERLAG von JOHANN AMBROSIUS BARTH in LEIPZIG.

Nr. 52. Sonnabend, den 26. Dezember 1908.

Inhalt.

1) v. Felegyhazi, 2) Lockwood, Bier'sche Stauung. — 3) Pavone, Tachiol bei eiterhaltigem Urin. — 4) Ransohoff, Prostatektomie. — 5) Onorato, 6) Berg, Blasenkrebs. — 7) Casper, Pyelitis. — 8) Kreiss, Plastische Operationen am Nierenbecken. — 9) Delbet und Chevassu, Azoospermie. — 10) Starr, 11) Coley, Leistenhoden. — 12) Preiser, Gelenkflächeninkongruenz. — 13) Donato de Francesco, Plastische Umänderung eines Amputationsstumpfes. — 14) Gallois und Bosquette, Innere Knochenarchitektur. — 15) Kumaris, Coxa valga. — 16) Jianu, Klappenbildung in Venen. — 17) Bardenheuer, Behandlung der Nerven bei Amputationen. — 18) Marchal, Fersenbeinbrüche. — 19) Whitmann, Paralytischer Talusfuß. — 20) Igelstein, Pseudofrakturen der Sesambeine des ersten Metatarsophalangealgelenkes. — 21) Martin, Hammerzehe.

H. Turner, Zur operativen Behandlung veralteter Kniescheibenbrüche mit größerer Diastase der Fragmente. (Originalmitteilung.)

22) Schmidt, Stauungshyperämie. — 23) Brongersma, Prostatektomie. — 24) Liebl, Retrovesikale und retroprostatische Cysten. — 25) Cholzow, 26) Wintermitz, Nierenanomalien. — 27) Kato und Kotzenberg, Der arterielle Blutdruck bei Nierenerkrankungen und Appendicitis. — 28) Gage und Beal, Fibrinsteine der Niere. — 29) Gatti, Nierenenthülsung. — 30) Busch, Leonard und Wright, Nebennierentransplantation. — 31) Beilby, Hypernephrom. — 32) Pels-Leusden, Strangulation des Penis. — 33) Johnston, Hermaphroditismus. — 34) Posner, Azoospermie. — 35) Jianu und Pitulescu, Das Blut bei Gebärmutterkrebs. — 36) Puyol, Eierstockscyste eines Kindes. — 37) Putti, Schulterblatthochstand. — 38) Bülow-Hansen, Radiusdefekt. — 39) v. Salis, Angeborene Knieverrenkung. — 40) Dockk, Fibuladefekt. — 41) Kilvington, Fußmißbildung. — 42) Wette, Zehenverrenkung; Abriß der Streckaponeurose am Mittelfinger. — 43) Wiesel, Periostablösung am Metatarsus. — 44) Couteaud, Hammerzehe. — 45) Martini, Beinbruchapparat.

1) E. v. Felegyhazi. Beiträge zur Erklärung der Wirkungsweise der Bier'schen Stauung im Granulationsgewebe fistulöser fungöser Herde.

(Deutsche Zeitschrift für Chirurgie Bd. XCIII. p. 459.)

v. F. hat seit $1^1/_2$ Jahren in der Klinik von Prof. Makara in Klausenburg histologische Untersuchungen tuberkulöser Gewebe, Fisteln, Lymphome, Granulationen, an denen die Saug- und Stauungsbehandlung durchgeführt wurde, vorgenommen. Die exzidierten und fixierten Gewebsstückchen wurden mit Hämatoxylin-Eosin oder Pikrofuchsin, teilweise auch auf Tuberkelbazillen gefärbt. In einigen Fällen ist durch Saugen gewonnene Gewebsflüssigkeit ferner auf Blutbestandteile und Bakterien untersucht. Unter Beigabe von fünf mikroskopischen Abbildungen beschreibt v. F. die Befunde einer Reihe auserlesener Fälle, die die Wirkung der Saugbehandlung, der gemeinsamen Saug- und Stauungsbehandlung und Stauungsbehandlung allein betreffen und zu verschiedenen Zeitpunkten der Behandlung aufgenommen sind. Die unmittelbaren Wirkungen des Saugens bestehen in Hyperämie, Transsudation und Auswanderung von Leukocyten; auch finden sich in dem

Digitized by Google

abgesogenen Sekret von eröffneten kalten Abszessen reichliche pyogene Kokken. Nach v. F.'s Ansicht nützt also bei tuberkulösen Fisteln das Saugen durch die Entfernung des Eiters und der Gewebstrümmer, sowie durch die Entleerung der auf sekundäre Weise hineingelangten Kokken, ist mithin hauptsächlich behufs Vermeidung sekundärer Infektionen wichtig. An den längere Zeit hindurch mit Saug- und Stauungsbehandlung versorgten Geweben hebt v. F. als wichtigsten Befund die auf Bindegewebsneubildung deutenden Veränderungen hervor. Man findet neugebildete Bindegewebszellenbündel mit Mitosen und neugebildeten Blutgefäßen. Letztere sind um einige Tuberkel dicht aneinander gelagert und vermehrt, ihre Wand verdickt und die Endothelbekleidung geschwollen. Zahlreiche Tuberkel sind von dünnen Bindegewebsschichten begrenzt oder eingekapselt. Klinisch entspricht diesen Vorgängen eine wahrnehmbare Verhärtung des ganzen Stauungsgebietes. Es ist also anzunehmen, daß, ähnlich wie bei der Stauungsinduration der Lunge durch Herzfehler, durch die wiederholte passive Hyperämisierung das Bindegewebe vermehrt und sklerosiert wird, wobei die Tuberkel durch bindegewebige Einkapselung ausgeschaltet, kleine Abszesse zur Obliteration gebracht werden. Bei akuten Prozessen liegt die Sache anders. Hier kommt im Staugebiet besonders die lokale Leukocytose mit Mobilisierung der durch Phagocytose nützlich werdenden polynukleären Leukocyten in Frage, wie v. F. unter Heranziehung der einschlägigen Literatur ausführt.

Meinhard Schmidt (Cuxhaven).

---

2) **Lockwood.** Bier's hyperaemia, or the use of the elastic bandage in the treatment of diseases.

(Southern California practitioner 1908. April.)

L. begründet zunächst das Rationelle der Behandlung, gibt dann die Vorschriften über die übliche Art der Anwendung, sowie einige Vorsichtsmaßregeln bei der Ausführung. Insonderheit warnt er, die Stauung bei Herzkranken, Diabetikern und Arteriosklerotikern zu benutzen.

Deetz (Arolsen).

---

3) **Pavone.** Il tachiolo come antisettico dell vie urinarie e come mezzo di disinfezione dei cateteri di gomma.

(I. Congr. delle soc. ital. di urologia 1908.)
(Morgagni 1908. Nr. 39.)

Kranke mit eiterhaltigem Urin, die abwechselnd 8 Tage lang Urotropin und Tachiol (Silbersalz der Fluorwasserstoffsäure), letzteres in der Dosis eines Liters einer $^1/_{10}$ %igen Lösung pro Tag, einnahmen, schieden regelmäßig im letzteren Zeitraum weniger Bakterien aus als während der Urotropinwoche (1,5 pro die). Das Tachiol wurde nicht als Silbersalz, sondern in der Natrium- und Kaliumverbindung ausgeschieden. Mit Tachiollösungen (1 : 5000) konnten Sonden und Katheter desinfiziert werden, ohne daß die Reste der Lösung eine Reizung der Schleimhäute hervorriefen.

Dreyer (Köln).

Digitized by Google

4) **Ransohoff.** A new and rapid method of perineal drainage in suprapubic prostatectomy.

(Journ. of the amer. med. assoc. 1908. September 12.)

R. ist im allgemeinen Anhänger der suprapubischen Methode; nur in ganz bestimmten Fällen wendet er die perineale an. Um aber den Vorteil der Drainage vom Damm aus zu haben, ohne eine Urethrotomie machen zu müssen, führt er nach Entfernung der Prostata in den tiefsten Teil der gesetzten sackförmigen Wunde einen sehr starken, besonders gekrümmten Trokar ein, während der Zeigefinger der linken Hand vom Damm aus, kurz vor dem After, gegendrückt. Durch die Trokarhülse wird ein sehr starker, am oberen Ende trichterförmiger Katheter (36 Charrière) eingeführt und am Damme befestigt. Auf diese Weise hat man den Vorteil, ohne die Nachteile der Urethrotomie in Kauf nehmen zu müssen. Der Bulbus urethrae läßt sich leicht vermeiden; die Fasern des Sphincter ani werden überhaupt nicht berührt. Die suprapubische Blasenwunde wird ganz, die Bauchdeckenwunde bis auf einen dünnen Drain geschlossen, der als Sicherheitsventil zur Blasenwunde reicht. **Trapp** (Bückeburg).

5) **Onorato.** Sulla cura operativa del cancro della vescica.

(Accad. med. di Genova. Sitzung vom 27. Juli.)
(Gazz. degli ospedali e delle clin. 1908. Nr. 116.)

O. schildert an der Hand eines glücklich operierten Blasenkarzinoms die Technik des eröffnenden Querschnittes mit Abmeißelung eines Knochenlappens, der später wieder am Knochen fixiert wird. Eine Infektion des Bauchfells wird bei der Blasenexstirpation durch Vernähung der parietalen Serosa mit dem visceralen Bauchfell absolut vermieden, was bei der Frau leicht gelingt. Wegen der Gefahr der aufsteigenden Nephritis bei Einpflanzung der Harnleiter in Mastdarm oder Haut wird eine sekundäre Anlegung zweier Nierenfisteln empfohlen. **Dreyer** (Köln).

6) **Berg.** The radical treatment of carcinoma of the bladder.

(Annals of surgery 1908. September.)

Nach B. treten nach Operationen wegen Blasenkrebs dann Rezidive auf, wenn erkrankte Lymphdrüsen zurückgelassen werden oder wenn das Karzinom der Blase ein sekundäres ist und der nicht entdeckte Herd in der Prostata, der Gebärmutter oder im Mastdarm sitzt. Bei jeder derartigen Operation sollen daher die vergrößerten Lymphdrüsen mit entfernt werden. Verf. spricht sich gegen den radikalen Standpunkt Watson's aus, der in jedem Falle von Blasenkrebs die Blase total entfernt und in beiden Nierengegenden eine Nierenfistel anlegt. In geeigneten Fällen ist die Operation der Wahl die partielle Resektion der Blase und Einpflanzen des Harnleiters der erkrankten Seite in den Scheitel der Blase. Seine Operationstechnik ist folgende: Nach Freilegen der Blase wird das Bauchfell nur dann eröffnet, wenn es mit erkrankt ist. Die erkrankten Drüsen werden

Digitized by Google

entlang den Gefäßen — Arteria und V. iliaca — gesucht und exstirpiert; nach Abschneiden des Harnleiters der erkrankten Seite wird das Becken mit Jodoformgaze austamponiert, um Infektionen während der Operation zu vermeiden. Nunmehr wird der erkrankte Teil der Blase mit dem Thermokauter entfernt und dann der Harnleiter in den Blasenscheitel eingepflanzt. Die Blasenwunde wird mit durchgreifenden Catgutnähten verschlossen, darüber kommen feine Silknähte, welche nur die Muscularis mitfassen. Drainiert wird nur mit Katheter durch die Harnröhre mit fleißigen Ausspülungen.

Herhold (Brandenburg).

---

7) **Casper.** Zur Pathologie und Therapie der Pyelitis.

(Med. Klinik 1908. p. 1521.)

An der Hand von fünf Fällen, von denen zwei durch Streptokokken, einer durch Grippeerreger, einer durch Tripperkokken, einer durch Colibazillen verursacht waren, werden Erkennung, Heilungsaussicht und Behandlung der Pyelitis besprochen. In irgendwie zweifelhaften Fällen muß der Harn unmittelbar aus dem Nierenbecken aufgefangen werden. Waschungen des letzteren mit Höllensteinlösung 1 : 1000 bis 300 sind bei Pyelitiden angebracht, deren Ursache Gonokokken, Coli- oder Eiterbazillen sind, verboten dagegen bei Tuberkulose, Steinbildung (Röntgenaufnahme!), Pyelonephritis; die letztere wird durch eine gegenüber der zweiten Niere erkennbare Schwächung der Arbeitsleistung erkannt. Mit der Nephrotomie darf zunächst, aber nicht zu lange zugewartet werden; die Operation ist wenig gefährlich und wirkt fast immer sicher günstig. Einer der obigen Streptokokkenfälle wurde mit glänzendem Erfolge nephrotomiert.

Georg Schmidt (Berlin).

---

8) **F. Kreiss.** Über die plastischen Operationen am Nierenbecken und oberen Ureterabschnitt bei den Retentionsgeschwülsten der Niere.

(Beiträge zur klin. Chirurgie Bd. LVIII. p. 423.)

Eine Übersicht über die Stellungnahme der Chirurgen zu den konservativen plastischen Operationen in der Therapie der Hydronephrosen zeigt, daß die meisten Autoren der Berechtigung dieser Operationen bedingt zustimmen, eine allgemeinere Anwendung aber von einem Ausbau der Technik und einer überzeugenden Statistik abhängig machen. Einerseits wird anerkannt, daß die plastischen Operationen, weil sie die Harnstauung beseitigen und gleichzeitig die Niere erhalten, dem Ideal einer Hydronephrosenoperation entsprechen, andererseits wird vor allem die Tatsache betont, daß diese Operationen recht langdauernd und schwierig sind, häufig sekundäre Eingriffe notwendig machen und im definitiven Erfolg nicht absolut sicher sind. Bei Pyonephrosen dagegen konkurrieren bisher fast ausschließlich die Nephrotomie und Nephrektomie.

Digitized by Google

Verf. hat nun 102 Fälle von plastischen Operationen am Nierenbecken und Harnleiter, inkl. drei Fällen der Schloffer'schen Klinik zusammengestellt. Er unterscheidet drei Grundtypen abnormer Passageverhältnisse am Nierenbeckenausgang: 1) Veränderungen in Wand und Lichtung des Harnleiters und Nierenbeckens bei normaler Lage der Niere (die zirkuläre Striktur am Harnleiterursprung bzw. Beckenausgang, Formveränderungen des Nierenbeckens mit Verlegung der Abgangsstelle des Harnleiters).

2) Aus Lageveränderungen von Niere, Nierenbecken und Ureter hervorgegangene Verhältnisse.

3) Formen wie in 1) und 2), die aber durch entzündliche Vorgänge, wie Sklerosierung, Verwachsungen des Nierenbeckens und des Harnleiters untereinander und mit der Umgebung zu besonderen Typen ausgebildet erscheinen. An schematischen Abbildungen werden die verschiedenen Formen dieser Typen erläutert.

Die zur Beseitigung dieser Hindernisse ausgeführten plastischen Operationen zerfallen in fünf Gruppen:

1) Bei echter Striktur führte Fenger eine Plastik nach Art der Heinike-v. Mikulicz'schen Pyloroplastik und Küster eine Resektion mit Anastomose nach Art der Kocher'schen Gastroduodenostomie nach Pylorusresektion aus.

2) Bei Sporn- und Klappenbildung am Orificium pelvicum des Harnleiters wurde von Trendelenburg die transpelvische, von Fenger die extrapelvische Klappenbildung (Spaltung des Sporns und V-förmige Naht) ausgeführt.

3) Die laterale Anastomose nach Albarran zwischen Harnleiter und tiefstem Punkte des Hydronephrosensackes.

4) Die Pyeloplicatio (nach Art der Gastroplicatio) und die Resektion des Blindsackes.

5) Die direkte Vereinigung des Nierensackes mit der Harnblase.

Was den Zugang zum Nierenbecken betrifft, so wurde unter den 102 Fällen nur zwölfmal der abdominale, sonst stets der lumbale Weg beschritten; doch hält Verf. den transperitonealen Weg für besser, weil er bessere Übersicht gibt und nicht zuvor die Auslösung eines großen, meist verwachsenen Nierensackes erfordert.

Die präliminare Anlegung einer Nephrostomie soll in erster Linie vom Inhalt der Geschwulst abhängen in dem Sinne, daß die Nephrostomie bei Pyonephrose und Fällen, in welchen die Funktionsfähigkeit der zu operierenden Niere in Frage steht, das einzig korrekte Verfahren darstellt; sie kann aber bei aseptischen Fällen meist wegfallen. Bei leicht infizierten Nieren sind die Erfolge mit und ohne präliminare Nephrostomie bisher noch gleich; hier muß vor allem der Allgemeinzustand des Pat. entscheiden. Weiteres über die operativen Einzelheiten der Methoden ist aus dem Original zu ersehen. Den Schluß der Operation bildet stets die Drainage des Sackes und die Nephropexie. Weiterhin setzt Verf. die Indikationen zu den einzelnen Operationsverfahren auseinander, die wesentlich von den anatomischen

Digitized by Google

Verhältnissen abhängig zu machen sind, ohne daß sich allgemein gültige Regeln aufstellen ließen.

Was den Ausgang der 102 an 97 Fällen vorgenommenen Operationen betrifft, so sind sieben Todesfälle zu verzeichnen, darunter einer an Urämie bei einer Solitärniere. Im übrigen ist der Erfolg, der bei plastischen Operationen in der Erhaltung eines brauchbaren Organes unter Vermeidung einer Dauerfistel bestehen soll, nur bei $^1/_3$ der Fälle exakt, d. h. cystoskopisch festgestellt, doch sind auch sogenannte klinische Heilungen mit großer Wahrscheinlichkeit als echte Heilungen zu betrachten, da der Fortbestand abnormer Verhältnisse sich sonst durch Pyurie, Cystitis und Resistenz von Fisteln bemerkbar macht. Mit dieser Einschränkung ergab sieh folgende Statistik:

	Zahl der Operationen	Mißerfolge	Heilung
Transpelvische Klappenoperationen	10	20%	80%
Fenger'sche Operation	26	23%	76,9%
Reine Uretero-Pyelo-Neostomie	14	28,5%	71,4%
Pyeloplicatio	9	22,2%	77,7%
Beckenresektion	6	—	100%
Laterale Anastomose	11	36,5%	63%
Obige Operationen in Kombination mit beckenverengernden Operationen	10	2 Mißerfolge	8 Erfolge
Blasenanastomose	4	—	100%

Insgesamt ergaben sich also auf 102 Operationen 6,8% Todesfälle, 68,6% Erfolge und 19,6% Mißerfolge. Die Güte der Resultate fordert demnach dazu auf, die plastischen Operationen in geeigneten Fällen anzuwenden. **Reich** (Tübingen).

---

9) **P. Delbet** et **M. Chevassu**. Les oblitérations blennorrhagiques de l'épididyme et leur traitement chirurgical.

(Revue de chir. XXVIII. année. Nr. 5.)

Nach schwerer oder öfters rückfälliger doppelseitiger gonorrhoischer Nebenhodenentzündung tritt in mehr als der Hälfte der Fälle Azoospermie ein. Sie ist dann als dauernd anzusehen, wenn sie länger als 1 Jahr nach Ablauf der Entzündung besteht, und ein derber Knoten im Nebenhodenschwanze zurückgeblieben ist. Nur wenn dieser später noch verschwinden sollte, ist zu erwarten, daß die Samenwege noch einmal gangbar werden. Die pathologische Anatomie gibt die Erklärung hierfür. Es handelt sich bei der Tripperentzündung des Nebenhodens um eine peri- und intraepididymäre Lymphangoitis, die von der Harnröhre längs der Lymphgefäße des Samenstranges zum Nebenhoden fortgeschritten ist. Subepitheliale Leukocytenanhäufungen in den Kanälchen führen zur Wucherung oder zur Drucknekrose des

Digitized by Google

Epithels; die Kanälchen veröden oder werden durch das Narbengewebe in ihrer Umgebung bis zur Undurchgängigkeit eingeengt.

Da der Hoden fast stets funktionsfähig bleibt, höchstens in einen Zustand funktioneller Ruhe gelangt, läßt sich das Hindernis für die Samenentleerung operativ durch eine Anastomose zwischen Vas deferens und dem Nebenhodenkopfe (Spermatokele!) oder dem Mediastinum testis umgehen. Wenn möglich, wird nur eine Seitenverbindung zwischen Nebenhodenkopf und Vas deferens hergestellt; die obliterierten Teile des Nebenhodens sollen nur in frischeren Fällen, in denen man im allgemeinen aber nicht operiert, reseziert werden, wenn noch ein Rezidiv zu befürchten ist. Da der Hodenscheidenraum meist verödet, ist der Zugang von hinten der leichtere.

Bericht über sieben operierte Fälle. Der funtionelle Erfolg konnte in keinem ermittelt werden. **Gutzeit** (Neidenburg).

---

10) **Starr.** Operation for undescended testicle.

(Annals of surgery 1908. September.)

Verf.s Operationsmethode für den Leistenhoden ist folgende. Inzision, 1 Zoll lang, über dem äußeren Leistenringe, Befreien des Hodens von seinen Verwachsungen und Bohren eines Kanales in den Hodensack stumpf mit dem Finger. Nun wird der Samenstrang ausgelöst, wobei einige Arterien, mit Ausnahme der das Vas deferens versorgenden, geopfert werden können. Bevor nun der Hoden in den Hodensack gebracht wird, wird die hintere Faserhaut des Hodens an einen doppelt geflochtenen Silberdraht mit Catgut genäht. Nun wird von oben der Hoden mit diesem Draht in den Boden des Hodensackes versenkt, die Enden des Silberdrahtes sind vorher auseinander gebogen und werden durch die Haut des Hodensackes nach außen gestoßen und hier durch je eine Catgutnaht gehalten. Nach 12 Tagen werden diese Nähte entfernt, und nunmehr läßt sich der Silberdraht aus der in der Leistenbeuge befindlichen Öffnung herausziehen. Der Hoden ist während dieser Zeit fest angewachsen. **Herhold** (Brandenburg).

---

11) **Coley.** The treatment of the undescended or maldescended testis associated with inguinal hernia.

(Annals of surgery 1908. September.)

Unter 59235 Fällen von Leistenbruch, die im Hospital for ruptured and crippled zu Newyork von 1890—1907 beobachtet wurden, waren 737 durch nicht herabgestiegenen Hoden kompliziert. C. berichtet über seine Erfahrungen bei 126 operierten Leistenhoden, die mit Leistenbrüchen verbunden waren. Er unterscheidet den nicht herabgestiegenen (Bauch- und Leistenhoden) von dem schlecht herabgestiegenen (im Damm, am Scarpa'schen Dreieck und der Gegend der Spina ilei gelegenen) Hoden. Die Gründe für den nicht richtig herabgestiegenen Hoden sollen nach einigen Autoren an falschen anatomischen Ansatzpunkten des Lig. gubernaculum liegen; wenn z. B. das

Digitized by Google

Hauptbündel desselben statt in den Hodensack zum Damm zieht, so würde hieraus eine Ectopia perinealis resultieren. C. selbst ist der Ansicht, daß der Hauptgrund, weshalb der Hoden schlecht herabsteigt, in einer Verdickung der Tunica propria, besonders der Basementmembran derselben liegt. Unter den 739 Fällen war der nicht herabgestiegene Hode bei Kindern unter 14 Jahren 15mal häufiger als über dieses Alter hinaus. Verf. schließt daraus, daß ein großer Teil der Hoden bis zur Pubertätszeit allmählich herabsteigt, und daß man daher keinen Grund hat, eine Operation wegen nicht herabgestiegenen Hodens bei ganz jungen Kindern auszuführen, wenn nicht die Hernie dazu zwingt; vor dem 8. Lebensjahre sollen diese Operationen daher nicht gemacht werden. Andererseits soll kein Fall von doppelten, nicht herabgestiegenen Hoden das Pubertätsalter unoperiert erreichen, da sich diese Hoden nicht voll zu entwickeln pflegen, und daher das Eintreten der Mannbarkeit ausbleibt; aber auch bei einseitigem, nicht herabgestiegenem Hoden soll operiert werden, da sich derselbe nicht selten entzündet und auch zu bösartiger Umwandlung neigt.

Was die Methode der Operation betrifft, so hat C. das Festnähen des Hodens im Hodensack oder am anderen Hoden oder am Oberschenkel ganz verlassen. Er spaltet wie bei der Bassini'schen Operation die vordere Wand des Leistenkanals möglichst weit und befreit Hoden und Samenstrang von allen Verwachsungen unter Opfern einiger Venen, wenn es nötig ist. Er bringt dann den Hoden in den Hodensack und näht den Kanal ohne Verlagerung des Samenstranges wieder zu. Eine Tabelle über die operierten 128 Fälle ist der Arbeit angefügt.

Herhold (Brandenburg).

---

12) **Preiser.** Über die praktische Bedeutung einer anatomischen und habituell-funktionellen Gelenkflächeninkongruenz.

(Fortschritte auf dem Gebiete der Röntgenstrahlen Bd. XII. Hft. 5.)

Neben der physiologischen Gelenflächeninkongruenz gibt es auch eine pathologische, und diese läßt sich wieder einteilen in eine solche anatomischer Art und eine funktionell-habitueller Art. Letztere entsteht dann, wenn an einem normalerweise kongruenten Gelenk, z. B. der Hüfte, durch pathologische oder habituelle Rotationsänderungen ein Teil der überknorpelten Gelenkfläche dauernd außer Artikulation gesetzt wird.

Hüfte: Eine anatomische Gelenkflächeninkongruenz auf traumatischer Basis erhält man bei Coxa-Valgastellung des Schenkelhalsbruches; ein Teil der Gelenkflächen des Kopfes tritt außer Artikulation, die der normalen Belastung entzogene Knorpelfläche fasert auf und bildet den Anfang einer Arthritis deformans; ähnlich verhält es sich bei nicht reponierter angeborener oder traumatischer Hüftverrenkung; auch hier sieht man sehr häufig infolge der Nichtinanspruchnahme der Kopfgelenkflächen eine typische Arthritis deformans.

Verf. fügt noch die Bilder zweier Fälle bei, wo nach Einschmelzungsprozessen an der Pfanne Gelenkflächeninkongruenzen zustande

Digitized by Google

kamen und eine sekundäre Arthritis deformans hervorbrachten. (Nach Tuberkulose und Gonorrhöe.) Eine habituelle, funktionelle Gelenkflächeninkongruenz erhalten wir bei der Rachitis durch eine mehr frontale Pfannenstellung mit Einwärtsrotation des Beines; auch hier ist eine sekundäre Arthritis deformans häufig die Folge. Noch häufiger und verhängnisvoller ist die Gelenkflächeninkongruenz bei lateraler Variation der Pfannenstellung; das gewöhnliche Malum coxae senile verdankt dieser Pfannenstellung seine Entstehung.

Knie: Normalerweise gehen die Konturen der Oberschenkelknorren, wenn geradlinig verlängert, in die Konturen der Tibia gerade über. Ist die statische Einheit, z. B. bei stark seitlicher Hüftpfannenstellung oder bei Plattfüßen, gestört, so tritt dadurch Knochengelenksflächeninkongruenz ein, indem der laterale Tibiaschatten den Femurschatten überragt. Eine solche Inkongruenz kann nach des Verf.s Ansicht die Ursache bilden für die idiopathische monartikuläre Arthritis deformans. Diese Gelenkflächeninkongruenz ist also nicht etwa funktionell. Die Arthritis deformans hat aber nicht das geringste zu tun mit der Hoffa'schen Polyarthritis progressiva destruens. Ein Trauma braucht hier nicht mitzuspielen, doch wird durch ein event. Trauma das Leiden erschwert und gelöst.

Ellbogen: Verf. hat ferner bei einigen Fällen »idiopathischer« Arthritis deformans cubiti ein der Kniegelenksflächeninkongruenz ganz analoges laterales Hervorragen der überknorpelten Gelenkfläche des Radiusköpfchens gesehen, und zwar hat er auch bei Pat., die über funktionelle Beschwerden und Schmerzen im Ellbogengelenk durch schwere Arbeit (z. B. bei Plätterinnen) klagten, denselben Befund, nur noch ohne arthritische Veränderungen, wie eckige Zuspitzung der Humerus- und Ulnakondylenkonturen, erheben können. Bei idiopathischer monartikulärer Arthritis deformans cubiti fand sich dagegen bisher regelmäßig diese Gelenflächeninkongruenz, so daß Verf. sie auch beim Ellbogengelenk in ätiologische Beziehung zur Arthritis deformans setzen möchte.

Schulter: Auch beim Schultergelenk hat er eine solche Flächeninkongruenz nachweisen können; da ja ein Teil des Oberarmkopfes zunächst immer außer Artikulation bleibt, existiert hier eine physiologische Gelenkflächeninkongruenz, die dann eine pathologische wird, wenn eine bestimmte Haltung längere Zeit eingenommen wird (so beim Tragen des Armes in der Schiene bei irgendwelchen Verletzungen). Als typisch schildert Verf. das Verschwinden der Rundung am unteren Kopfschattenrand, eine Zuspitzung dieses unteren Randes und ein Höherrücken desselben.

Die Schlußbemerkung des Verf. möchte ich wörtlich angeben.

»In der Deutung der von mir vorstehend beschriebenen Veränderungen, besonders der Gelenkflächeninkongruenz, handelt es sich um keine bereits bis auf den letzten Rest eindeutige und jeden Zweifel, jede andere Erklärung ausschließende Theorie; aber das klinische Bild der beschriebenen Art der Arthritis deformans ist an Hüft-

Digitized by Google

Knie, Schulter und Ellbogen — mutatis mutandis — so ähnlich und dabei doch so grundverschieden von der progressiven polyartikulären Form der Arthritis deformans, daß es nahe lag, nach einer mechanischen, für alle betroffenen Gelenke gültigen Grundlage zu suchen. Ob ich diesen Zusammenhang, das allen an monartikulärer »idiopathischer« Arthritis deformans erkrankten Gelenken Gemeinsame in der beschriebenen Gelenkflächeninkongrenz gefunden habe, wird die weitere Forschung zu entscheiden haben. Ich wollte hiermit nur weitere Kollegenkreise gebeten haben, auf diese Gelenkflächeninkongruenz in Zukunft ihr Augenmerk zu richten.«

Gaugele (Zwickau).

---

13) **Donato de Francesco.** Verwertung eines alten Amputationsstumpfes mittels plastischer Resektion nach Vanghetti (Methode A. Keule).

(v. Langenbeck's Archiv Bd. LXXXVII. Hft. 3.)

Vanghetti hat durch Versuche erwiesen, daß der distale Knochenansatz eines Muskels oder einer Muskelgruppe durch einen künstlichen Ansatz ersetzt werden kann, sobald dieses mit der Hautdecke überzogene Muskel- oder Sehnenende besonders hergerichtet wird, derart, daß einer Schnur ein Angriffspunkt geboten wird. Dadurch wird die Retraktion und Atrophie der Muskeln vermieden und eine willkürliche Kontraktion ermöglicht. Man erhält auf diese Weise einen plastischen Motor. Um bei einem Amputationsstumpf dieses Ziel zu erreichen, muß man eine Schlinge oder eine Keule bilden. Die Schlinge bekommt man dadurch, daß man zwei Muskeln an ihrem Ende vernäht. Die Haut wird alsdann durchbohrt und eine beliebige Schnur hindurchgezogen, welche das Sehnen- und Muskelende der beiden vernähten Gruppen einschließt. Die Keule wird erhalten, wenn das Ende des Motors durch ein bereits mit Sehne oder Muskel verwachsenes oder eingefügtes Knochenstümpfchen verdickt wird. Auf diese Weise gestattet die besondere Konformation des Stumpfendes, mit einer Schleife oder einem gepolsterten Ring einen Zug oberhalb der Keule auszuüben.

Verf. hat nach den Prinzipien dieser Methode den Vorderarmamputationsstumpf eines 5 Jahre zuvor operierten Mannes plastisch umgeändert und nach einer Reihe von Fährlichkeiten, die in der Arbeit näher geschildert sind, ein brauchbares Resultat erzielt, d. h. Pat. kann eine von Marelli-Mailand konstruierte, in den Fingergelenken bewegliche Prothese in seinem Handel und in seinen gewöhnlichen Hantierungen gebrauchen, ein gewiß sehr beträchtlicher Fortschritt gegenüber der geringen Brauchbarkeit der sonst üblichen Prothesen.

E. Siegel (Frankfurt a. M.).

Digitized by Google

14) **E. Gallois** und **J. Bosquette.** Etude sur l'architecture intérieure des os et en particulier de l'extrémité supérieure du fémur. Son rôle dans le remaniement du squelette (fractures et déformations).

(Revue de chir. XXVIII. ann. Nr. 4 u. 5.)

Verff. bedauern, daß die Lehren Julius Wolff's in Frankreich noch nicht die verdiente Beachtung gefunden haben. Die Richtigkeit und Bedeutung derselben unter normalen und pathologischen Bedingungen ihren Landsleuten vor Augen zu führen, ist der Zweck ihrer Arbeit. Insbesondere wird an der Hand von 26 guten Abbildungen gezeigt, wie die Form, die Richtung und die Zahl der Zug- und Drucklinien sich bei stärkerer Neigung oder Aufrichtung des Oberschenkelhalses, nach schief geheilten Brüchen oder Verkrümmungen des Schaftes, bei Arthritis deformans, Paget'scher Krankheit oder Ankylose des Hüftgelenkes genau den veränderten statischen Verhältnissen anpassen. **Gutzeit** (Neidenburg).

---

15) **J. Kumaris.** Ein Beitrag zur Lehre der Coxa valga, mit besonderer Berücksichtigung der sog. Coxa valga luxans.

(v. Langenbeck's Archiv Bd. LXXXVII. Hft. 3.)

Eine Einigung über die Coxa valga ist bisher noch nicht erzielt. Verf. teilt deshalb die Ergebnisse aus dem einschlägigen Material der Kgl. Poliklinik in Berlin mit. Der Ätiologie nach unterscheidet K. eine Coxa valga traumatica, symptomatica, rachitica und eine rein primäre Form, die sowohl bei Neugeborenen wie bei Erwachsenen anzutreffen ist. Die angeborene Form hat dieselben Ursachen wie die Luxatio coxae congenita. Warum sie erst im vorgeschrittenen Alter erkannt wird, ist bisher noch nicht aufgeklärt. Nach Klapp's Ansicht gibt es eine Reihe von Fällen, bei denen die Coxa valga dadurch entsteht, daß nicht die ganze Hüftpfanne von dem Kopfe des Femur voll ausgenutzt wird, also eine Subluxation besteht. Er hat diese Art als Coxa valga luxans bezeichnet. Die Hüftgelenkspfanne ist bei diesen Fällen deformiert, hat eine flache Bildung und besonders schräge Stellung. Bei solchem Pfannenzustande kann sehr einfach bei vorhandenem Collum valgum eine Subluxation des Kopfes nach oben hervorgerufen werden, da der letztere keinen normalen Widerstand findet und nach oben herausgehebelt wird, sei es durch Änderung der Belastungsrichtung oder plötzlich nach einem Trauma.

Die meisten Fälle dagegen gehören zu einer Gruppe, bei der die Pfanne ein gut überhängendes Dach bildet und ausschließlich ein Collum valgum besteht.

Ähnlich wie bei der Coxa valga luxans findet man auch bei hochgradigen Fällen von Coxa vara, daß der Kopf nur mit einem kleinen Teile die Pfanne ausfüllt. Man kann auch hier von einer Coxa vara luxans sprechen.

Zur Symptomatologie der Coxa valga gehört Abduktion, Außen-

Digitized by Google

rotation der ganzen Extremität, Adduktionshemmung und Schmerzhaftigkeit in der Hüfte. Sicherheit der Diagnose bringt allerdings oft erst das Röntgenbild. Therapeutisch kommen bei dem Leiden in Frage Extension, Tenotomien, Osteotomie und keilförmige Resektion.

E. Siegel (Frankfurt a. M.)

---

16) **I. Jianu** (Bukarest). **Venöse Klappenbildung zur Behandlung der Varicen der unteren Extremitäten.**

(Revista de chirurgie 1908. August.)

Die Operation, die Verf. vorschlägt, ist von ihm bis nun nur an Tieren, nur in einem einzigen Falle am Menschen vorgenommen worden; es bleibt daher noch abzuwarten, ob weitere Erfahrungen die praktische Verwertbarkeit derselben bestätigen werden. Im großen und ganzen handelt es sich darum, im Veneninnern künstliche Klappen anzulegen, derart, daß der Blutstrom wohl von der Peripherie gegen das Zentrum fließen kann, aber bei Rückstauung durch das selbständige Schließen der Klappen zurückgehalten wird. J. schlägt vor, die Klappenbildung durch Invagination oder Intussuszeption vorzunehmen, wobei erstere ohne Durchschneidung der Vene, einfach durch entsprechend angelegte Fäden gemacht werden kann. Die in das Innere der Lichtung hineinragende Venenfalte übt die Wirkung einer Klappe aus. Bei der zweiten Methode ist es das abgeschnittene, untere Venenende, das in die Lichtung des oberen Endes ebenfalls durch Fäden hineingezogen und hier fixiert wird. **E. Toff** (Braila).

---

17) **Bardenheuer.** **Behandlung der Nerven bei Amputationen zur Verhütung der Entstehung von Amputationsneuromen und zur Heilung der bestehenden Neurome durch die sog. Neurinkampsis.**

(Zeitschrift für ärztl. Fortbildung 1908. Nr. 19.)

Die hohe Durchschneidung des Nerven genügt nicht in allen Fällen, um die Entstehung eines Neuroms oder die Verwachsung des Nervenendes vermittels einer langgestreckten Narbe mit dem Amputationsstumpf oder der Amputationsnarbe, besonders in entzündeten Wunden, zu verhindern.

Aus diesem Grunde schlägt B. das etwas gekürzte Nervenende um und vernäht die quere Wundfläche an der wundgemachten Oberfläche oder in einem künstlich gebildeten Schlitz des Nervenstammes. Ist das zur Verfügung stehende Nervenende sehr kurz, so wird es gespalten und jede Hälfte so umgeschlagen, daß die wunden Flächen auseinander liegen. In ähnlicher Weise können zwei dünne, benachbarte Nerven untereinander vernäht werden (s. Fig. 1—4).

Bei zehn Amputationen, in welchen die Nerven derartig versorgt waren, trat keine Neuralgie ein; auch fehlten die sonst fast stets vorhandenen Schmerzen und abnormen Empfindungen in den abge-

Digitized by Google

setzten Gliedern. Bereits bestehende Amputationsneurome wurden durch das Verfahren mit dauerndem Erfolge beseitigt, bei einem Syme'schen Stumpf allerdings erst, nachdem nachträglich auch an

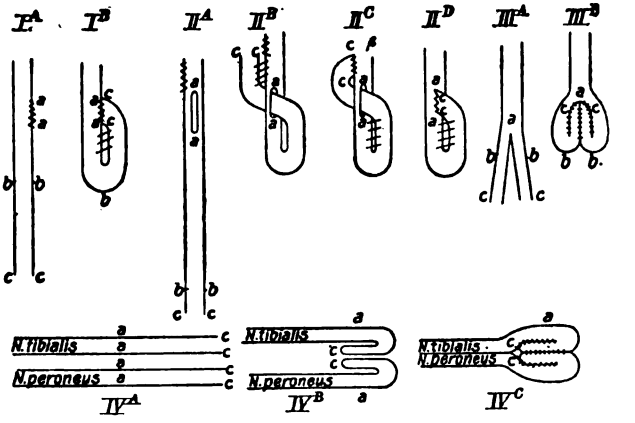

dem N. suralis und peroneus superficialis die Neurinkampsis ausgeführt worden war. Es müssen also bei tiefen Amputationen stets alle Zweige eines Nervenstammes aufgesucht werden.

Gutzeit (Neidenburg).

18) **Marchal.** Fractures du calcaneum.

(Soc. méd. chirurg. d'Anvers 1908. Januar.)

Nach einem anatomischen Abriß besonders über die innere Architektur des Calcaneus teilt M. die Fersenbeinbrüche ein: 1) in solche durch Abreißen. Die Achillessehne reißt entweder passiv oder aktiv den Hackenfortsatz ab; 2) In solche von Einkeilung (par pénétration); Z. B. werden Kopf und Hals des Calcaneus durch drückende Gewalt vom Os cuboïd. in den Körper des Calcaneus hineingedrückt; oder das Sustentaculum drückt sich von oben her in den Körper ein; 3) solche durch Auseinandersprengung, z. B. der Talus wirkt keilartig auf den Calcaneus ein und sprengt ihn auseinander. Außer diesen den Körper betreffenden, kommen dann Frakturen der Apophyse des Calcaneus vor: a. vordere Apophyse zum Os cuboid. hin, b. Bruch des Sustentaculum, c. Bruch der Apophysis epitrochlearis. Durch acht Figuren im Text und Röntgenbilder sind die einzelnen Bucharten erläutert.

E. Fischer (Straßburg i. E.).

19) **Whitmann.** Further observations on the treatment of paralytic talipes calcaneus, by astragalectomy and backward displacement of the foot.

(Ann. of surgery 1908. Februar.)

Talus-Calcaneusfuß ist nach W. die häufigste Form des paralytischen Talusfußes. Der Fuß steht hierbei in Dorsalflexion, das Schienbein weicht nach hinten ab, das Fersenbein hat sich aufwärts

Digitized by Google

von hinten unten nach vorn oben aufgerichtet, die Wölbung des Fußgewölbes ist größer als gewöhnlich, die Wadenmuskeln sind atrophisch. Beim Gehen wird der Fuß geschleudert, ohne sich abzuwickeln. Um diese abnorme Stellung zu beseitigen exstirpiert W. den Talus und schiebt dann den Fuß nach rückwärts, damit die Tibia wieder in die richtige Projektionsebene kommt. Darauf werden die Peroneussehnen durchschnitten und an die Achillessehne genäht, endlich wird letztere verkürzt. Nunmehr werden die unteren Flächen der Unterschenkelknochen und die ihnen gegenüberstehenden Knochen des Fußes angefrischt, damit eine Arthrodesis zustande kommt. Diese Operation soll ausgeführt werden, wenn der Gang trotz Stützapparaten schlecht bleibt, was besonders der Fall ist, wenn neben der Calcaneusstellung auch ein seitliches Abweichen des Fußes stattfindet. Verf. hat die Operation bereits 40mal mit Erfolg ausgeführt.

Herhold (Brandenburg).

20) **L. Igelstein.** Über die Pseudofrakturen der Sesambeine des ersten Metatarsophalangealgelenkes.

(Deutsche Zeitschrift für Chirurgie Bd. XCIII. p. 505.)

Unter Mitteilung eines eigenen, in der Lexer'schen Klinik in Königsberg beobachteten Falles liefert I. eine Allgemeinbesprechung und neue Theorie zur Frage der Fraktur bzw. Pseudofraktur der Großzehen-Sesambeine. Nachdem Momburg den Nachweis geliefert hat (cf. dieses Blatt 1907 p. 710), daß nicht selten angeborene Zwei- und Mehrteilungen der Sesambeine vorkommen, daß bei posttraumatischen Zehenbeschwerden nicht nur am verletzten Fuße, sondern auch am gesunden mit Röntgen diese Sesambeinteilungen sichtbar werden, ist (darin ist I. mit Momburg einig) es mehr als fragwürdig, daß die Annehmbarkeit wirklicher Sesambeinfrakturen zu Recht besteht. Momburg nahm unter diesen Umständen zur Erklärung der Zehenbeschwerden eine Entzündung am oder im Grundgelenk der großen Zehe an, die durch den Unfall entstanden sei. I. will diese Annahme auf Grund genauerer, die Sesambeine betreffender anatomischer Untersuchungen durch die Theorie ersetzen, es handle sich um eine Neuralgie feiner Nervenästchen, die, dicht an den Sesamknöchelchen verlaufend, durch Kontusion usw. erkrankt wären. In einleitenden, zur Durchsicht zu empfehlenden anatomischen Bemerkungen beschreibt er zwei Nervenästchen, den Zweigen des N. plantaris zugehörig, deren eines hart am tibialen, das andere hart am fibularen Sesambein entlang laufen. Auch hebt er hervor, daß der Abductor hallucis sich teilweise am medialen Sesambein, der Adductor hallucis sich dagegen teilweise am lateralen Sesambein inseriert, woraus sich ergibt, daß bei Adduktion und Abduktion der Großzehen deren Sesambeine mit ins Spiel gezogen werden müssen. Nun ergibt sich, daß bei den Pat. mit Fraktur bzw. Pseudofraktur der Sesambeine Ab- und Adduktion der Zehe frei und schmerzlos war — und auch diesen Umstand verwertet I. gegen die Momburg'sche und zugunsten seiner eigenen

Digitized by Google

Theorie, außerdem auch gegen die Annehmbarkeit von Frakturen. — Außer der Krankengeschichte des eigenen Falles gibt Verf. auch Referate der älteren bislang veröffentlichten einschlägigen Fälle — es sind deren erst vier. Die spärliche anziehbare Literatur ist zitiert.

Meinhard Schmidt (Cuxhaven).

21) **E. Martin.** Zur Behandlung der Zehenkontrakturen, insbesondere der »Hammerzehe«.

(Zeitschrift für ärztliche Fortbildung 1908. Nr. 19.)

Ist die Hammerstellung, wenn nötig unter Zuhilfenahme der subkutanen oder offenen Durchschneidung der sich spannenden Weichteile, beseitigt, so wird ein schmaler, einer Staubinde entnommener Gummistreifen derart durch die Zehen geflochten, daß er an der Oberseite der Hammerzehe und der Unterseite der übrigen Zehen zu liegen kommt. Die freien Enden werden in Spiraltouren um Fuß und Unterschenkel geführt und mit einer Binde festgewickelt (s. Abbildungen).

Das Verfahren läßt sich je nach der vorliegenden Verkrümmung in mannigfaltigster Weise abändern. **Gutzeit** (Neidenburg).

Kleinere Mitteilungen.

Aus der orthopädischen Klinik der kaiserl. militär-medizinischen Akademie zu St. Petersburg.

Zur operativen Behandlung veralteter Kniescheibenbrüche mit größerer Diastase der Fragmente.

Von

Prof. H. Turner.

Bei veralteten Patellarfrakturen läßt sich die Kontinuität des Knochens oft deshalb nicht wieder herstellen, weil die Bruchstücke nicht genügend aneinander gebracht werden können. Um dieser Schwierigkeit aus dem Wege zu gehen, sind bekanntlich eine Reihe von Operationsverfahren angegeben worden[1], jedoch ohne daß die Frage zu einem Abschluß gelangt wäre.

Die queren Einkerbungen des Quadriceps (Porter) oder seine Verlängerung durch V-förmige Durchtrennung haben den Nachteil, die Zugkraft des Muskels nicht unwesentlich herabzusetzen. Statt des oberen Fragmentes das untere durch Abmeißelung der Tuberositas tibiae zu mobilisieren, nach E. v. Bergmann's Vorschlag, erwies sich bei stärkerer Retraktion des Quadriceps als unzureichend und dürfte unter Umständen die Beweglichkeit des Gelenkes beeinträchtigen. Was ferner die osteoplastischen Methoden von Rosenberger, J. Wolff und Helferich betrifft, so haben sie wegen ihrer Kompliziertheit, meines Erachtens mit Recht, wenig Anklang in praxi gefunden. Andererseits aber die Patellarfraktur als solche ganz außer Acht zu lassen und sich, wie es Tenderich empfahl, auf die Wiederherstellung des tendinösen Reservestreckapparates zu beschränken,

[1] Cf. Reichel, Handbuch der praktischen Chirurgie 1907. Bd. V. p. 704.

Digitized by Google

scheint uns für die Mehrzahl der operativen Fälle keine genügende Sicherheit zu bieten. Wir glauben, dort, wo eine direkte Vereinigung der Bruchstücke unmöglich ist, auf eine plastische Überbrückung derselben nicht ohne weiteres verzichten zu dürfen. Von allgemeiner Bedeutung in diesem Sinne und wegen ihrer Einfachheit doppelt interessant ist die Methode von Schanz, welcher den Sartorius nach vorn verlagerte und in Längsrinnen der Patellarfragmente fixierte. Ein vorzügliches Resultat erzielte neuerdings auch Rotter[2], der die Bruchstücke durch einen umgeschlagenen Lappen aus der Aponeurose des Quadriceps vereinigte und $^3/_4$ Jahr später die Unnachgiebigkeit des neugebildeten Fascienstreckbandes konstatieren konnte. — Letzthin ist auch der eigentliche Urheber der klassischen Patellarnaht, Lord Lister, mit einer Publikation[3] hervorgetreten, welche den erwähnten Schwierigkeiten Rechnung trägt und in veralteten Fällen zweizeitig zu operieren, die Fragmente aber präliminar durch eine Drahtschlinge möglichst einander zu nähern empfiehlt.

Unter solchen Umständen erscheint es mir gerechtfertigt, die Aufmerksamkeit auf eine verhältnismäßig einfache und allgemein anwendbare Methode zu lenken, welche bei absoluter Schonung der Muskulatur und ohne Schädigung des fibrösen Gelenkapparates eine straffe unnachgiebige Verbindung der Bruchstücke auch bei größerer Diastase gewährleistet.

Ich spaltete das dicke Lig. patellae in frontaler Ebene, verlängerte den Lappen, soweit erforderlich, nach unten durch Ablösung des Periosts von der Tibia, klappte ihn nach oben um, präparierte ihn gegen die Bruchfläche des unteren Fragmentes hin los und befestigte ihn mit Seidenknopfnähten unter einer periostalen Brücke des oberen Fragmentes, die von zwei Querschnitten aus in einer Breite von 1 bis $1^1/_2$ cm geschaffen wurde. Zur Sicherung der Fixation und für die Ernährung des Lappens dürfte eine derartige Brückenbildung nicht belanglos sein. Zum Schluß raffte ich den insuffizienten Reservestreckapparat mit einigen Nähten zusammen.

Das Verfahren kam bei einem 53jährigen Pat. zur Anwendung, der sich vor 2 Monaten eine Patellarfraktur mit 7 cm betragender Diastase der Fragmente und vollständigem Verlust der Streckfähigkeit zugezogen hatte. Die im vorliegenden Falle besonders schlechten Gewebsverhältnisse hatten mich veranlaßt, von einer Spannung des ligamentösen Lappens abzusehen. Der Kranke wurde nach 1 Monat geheilt entlassen, nachdem er schon 1 Woche früher das Knie aktiv fast in normalem Umfange zu strecken vermochte.

---

22) **K. Schmidt** (Leipzig). Über Technik und Wirkung der Stauungshyperämie und ihre Verwendung in der Praxis.

(Wiener klin. Rundschau 1908. Nr. 36—39.)

Der Verf. schildert sehr genau die Technik der Hyperämiebehandlung, wie er sie angewendet hat, und die sich nicht von den Bier'schen Vorschriften unterscheidet. Die anfänglichen technischen Schwierigkeiten hält er für leicht überwindlich, und er hat sich mit allen Einzelheiten der Behandlung sehr befreundet mit Ausnahme der Saugstiefel. Besonders hebt er auch seine guten Erfahrungen auf dem Gebiete der akuten Infektionen hervor. »Wer das Glück hat, seine ersten Versuche mit der Hyperämie an Mastitiden oder akuten Trippergelenken anstellen zu können, wird ein begeisterter Anhänger dieser Methode werden und sich auch durch vereinzelte Fehlschläge nicht von ihr abwendig machen lassen.«

Schmieden (Berlin).

23) **H. Brongersma** (Amsterdam). Quelques observations sur la prostatectomie transvésicale.

(Extrait du bull. de l'assoc. française d'urologie. Evreux 1908.)

Verf. hat 34 gutartige Hypertrophien und 11 Karzinome der Prostata auf transvesikalem Wege operiert; der jüngste Pat. zählte 50, der älteste 87, die Groß-

---

[2] Deutsche med. Wochenschrift 1908. Nr. 17.

[3] Brit. med. journ. 1908. April 11.

Digitized by Google

zahl 65—70 Jahre. Die entfernten Drüsen wogen 15—284 g. Die Diagnose wurde mit Kugelbougies, durch Sonden-, Mastdarm- und cystoskopische Untersuchung gesichert, die Nierenfunktion mit der Indigokarminprobe allein oder kombiniert mit der experimentellen Polyurie nach Albarran geprüft. Präoperative Vorbehandlung der Cystitis mit Verweilkatheter und Silbernitratspülungen; die Operation selbst geschieht von einem vertikalen Medianschnitt aus nach der allgemein üblichen Technik, bei starker Blutung Gazetamponade des Drüsenbettes und der Blase, sonst Röhrendrainage; Naht der Bauchwunde in zwei Etagen, wobei zwei tiefe Nähte die Blase an der Bauchwand fixieren. In der Nachbehandlungsperiode wird die Blase 2mal täglich durch einen durch das Drain eingeführten Nélatonkatheter gespült, vom 10. Tage an eine Verweilsonde eingelegt, die weggelassen wird, sobald kein Urin oder Spülwasser mehr durch die Wunde fließt; Heilung in 3—6 Wochen.

Von den 34 wegen gutartiger Hypertrophie Operierten starben 6 = 17,7% an Niereninsuffizienz, Herz- und Lungenaffektionen, Septhämie, Chok. Von den 28 Geheilten konnten 27 nach 3—8 Monaten gut urinieren, einer, dem die Prostata nur teilweise entfernt worden war, behielt eine Retention von 100 ccm; eine schwere postoperative Epididymitis machte die Kastration notwendig; in einem Falle kam es zur Bildung von Steinen im Prostatabette, die dann spontan ausgestoßen wurden. Fernresultate: in 24 vor $4^1/_2$ Jahren operierten Fällen normale Harnentleerung, in einem Falle eine geringe Strikturierung, in vier Fällen Potentia coëundi et ejaculandi.

Bei der karzinösen Hypertrophie haben von elf Pat. nur fünf die Operation überlebt; von diesen letzteren starben zwei 3—6 Monate später an Metastasen, einer nach 21 Monaten an Kachexie, zwei sind 6 Monate nach der Operation noch wohl. Ursache der sechs Operationstodesfälle war 3mal Blutung, je 1mal Septhämie, Pneumonie, Kachexie; in vier Fällen war die Blase bereits mit ergriffen. Die Operation war stets sehr mühsam, mehr ein Herausreißen; immer wurden die miterkrankten Ductus ejaculatorii mit entfernt. Sobald die Ausschälung Mühe macht, handelt es sich immer um Karzinom. In sieben Fällen wurde die Diagnose vor der Operation, in den vier anderen erst histologisch gestellt. Die direkte Operationsmortalität ist bei perinealem und transvesikalem Vorgehen gleich hoch, letzteres ist einfacher und kürzer dauernd; Mastdarmverletzungen und Incontinentia urinae sind bei der Dammoperation häufiger, dagegen der Chok geringer. Bei diagnostiziertem Karzinom empfiehlt sich die perineale, bei erst während der Operation festgestellter Diagnose eine kombiniert transvesikal-perineale Operation.

Die Indikationen zur operativen Behandlung der Prostatahypertrophien gibt B. folgendermaßen: Im Beginne des Leidens, wenn keine oder eine akute komplette Retention vorliegt, besteht nur eine bedingte Indikation, da die Prostatiker bei bestimmtem Regime lange Jahre bei geringen Beschwerden leben können; bei der Häufigkeit des Karzinoms (10—25% der Hypertrophien!) ist es jedoch besser, früh zu operieren. Inkomplette chronische Retention mit oder ohne Dilatation, komplette chronische Retention, kleine, harte, noch nicht höckrige, mit fibrösen Prostatahypertrophien so leicht zu verwechselnde Karzinome bilden bei ordentlichem Allgemeinbefinden und gesicherter Nierenfunktion eine absolute Indikation. Große höckrige Geschwülste und die diffuse prostato-pelvische Karzinomform Guyon's sollen nicht mehr operativ angegangen werden.

K. Henschen (Tübingen).

24) W. Liebl. Über retrovesikale und retroprostatische Cysten.

(Deutsche Zeitschrift für Chirurgie Bd. XCIV. p. 16.)

Die Arbeit basiert auf einem de Quervain gehörigen Fall, ein retroprostatisches Lymphangioma cysticum bei einem 46jährigen Manne betreffend. Er hatte vor 20 Jahren einen ziemlich langwierigen Tripper durchgemacht, ohne Folgen davon zurück zu behalten, war jetzt aber vor Monaten an Miktionsbeschwerden, Pollakiurie, Tenesmus, später Retentionen erkrankt, die schon häufig den Katheterismus vernotwendigt hatten. Wegen Urinretentionen wurde Pat. auch von

Digitized by Google

de Quervain binnen mehr als 3 Jahren wiederholt behandelt und insbesondere vier größeren Operationen unterzogen. Es handelte sich bei letzteren im wesentlichen um Dammeinschnitte, teils mit, teils ohne Eröffnung der übrigens (von einem falschen Weg abgesehen) normalen Harnröhre und um Inzisionen und Resektionen einer sich vorfindenden und hartnäckig rezidivierenden Geschwulst zwischen Prostata und Mastdarm. Diese Geschwulst war cystös und entleerte bei den Eingriffen aus verschiedenen Hohlräumen je 100, aber auch 200—300 ccm meist klarer Flüssigkeit. Die mikroskopische Untersuchung von Cystenwandteilen ergab Bindegewebe mit Endothel- (nicht Epithel-) Auskleidung. Die Größe der Geschwulst wurde bei den verschiedenen Eingriffen ungleich befunden, zuletzt ungefähr halbfaustgroß, saß ferner zuerst nur über, später auch unter dem Levator ani, sich am Damm als vortretende Wölbung markierend. Die partiellen Exzisionen aus der Geschwulst, die Entleerung ihrer Höhlen machten jedesmal auf gewisse Zeit die Harnentleerung frei, und ist nach dem letzten Eingriffe, Dezember 1906, Pat ohne Beschwerden geblieben, obwohl eine Radikaloperation nicht stattgefunden hat.

Dem eigenen Falle hat L. sämtliche in der Literatur aufgefundene Parallelfälle, in folgende vier Gruppen geteilt, zur Seite gestellt: 1) Epitheliale Cysten in der Prostata, sieben Beobachtungen von Cysten, die vom Prostatagewebe ausgingen, vier solche von Cysten des Utriculus prostaticus. 2) Retrovesikale Epithelcysten, acht Fälle, retroprostatische und retrovesikale Dermoidcysten, zwei Fälle. 3) Retrovesikale Endothelcysten, ein Fall von Lymphangioma cavernosum cysticum. 4) Echinokokkuscysten; intraperitoneale fünf Fälle, retrovesikale elf Fälle. In der Allgemeinbesprechung findet sich das Resultat, daß in allen diesen Fällen das Symptom der Miktionsstörung charakteristisch in den Vordergrund tritt, während Schmerzen nie beobachtet sind. Die Prognose gestaltet sich nicht sehr günstig. Operativtherapeutisch sind verschiedene Methoden mit nicht immer befriedigenden Resultaten versucht, insbesondere Punktion und Inzision vom Mastdarm oder vom Damm aus, aber auch Radikaloperationen, denen in neuerer Zeit der Vorzug gegeben ist. Zum Schluß Literaturverzeichnis von 27 Nummern.

Meinhard Schmidt (Cuxhaven).

25) **B. N. Cholzow.** Zur klinischen Diagnose der Nierenanomalien.
(Russki Wratsch 1908. Nr. 38.)

54 Jahre alter Mann mit chronischer Lungentuberkulose, Arteriosklerose, chronischer parenchymatöser Nephritis, einer faustgroßen Geschwulst in der rechten Leistengegend. Cystoskopie: Fehlen der linken Harnleiteröffnung, der linken Hälfte des Trigonum Lieutaudii. C. führte in den rechten Harnleiter bis zum Nierenbecken einen mit einem Metallmandrin versehenen Katheter ein und fand bei Röntgenbeleuchtung, daß er in der Gegend des rechten Ileosakralgelenkes endigte. Diagnose: Nierendystopie. Die Sektion zeigte Agenesie der linken und Dystopie der rechten Niere. Zwei Figuren zeigen das Röntgenbild und das aus der Leiche gewonnene anatomische Präparat. **E. Gückel** (Spassk, Rjasan).

26) **Wintermitz.** A case of sigmoid kidney.
(Bull. of the Johns Hopkins hospital 1908. August.)

Die Nieren eines 5 Monate alten Kindes waren derartig zusammengewachsen, daß der untere Pol der normal gelagerten linken Niere durch eine zylindrische Masse von Nierenparenchym ununterbrochen mit dem oberen Pole der darunter gelagerten rechten Niere zusammenhing; beide Nieren bildeten eine S-förmige Masse. Die Blutgefäßversorgung der oberen linken Niere war normal, die der rechten Niere anormal. Die Harnleiter mündeten an normaler Stelle in die Blase. Näheres im Original. Abbildung. **W. v. Brunn** (Rostock).

27) **Kato und Kotzenberg.** Über das Verhalten des arteriellen Blutdruckes bei chirurgischen Nierenerkrankungen und Appendicitis.
(Beiträge zur klin. Chirurgie Bd. LVIII. p. 404.)

Verff. haben zweimal am Tage während eines längeren Zeitraumes systematisch den systolischen Blutdruck bestimmt bei 17 Nierenerkrankungen, darunter 11 ein-

Digitized by Google

seitigen, bei 5 Blinddarmerkrankungen, 2 Bauchhöhlengeschwülsten und einem Falle von Gallensteinleiden in der Absicht, eventuell für die Differentialdiagnose wertvolle Momente herauszufinden.

Dabei ergab sich in den Fällen einseitiger Eiterniere Druckerhöhung, die mit dem Abklingen des Eiterungsprozesses abfiel. Sodann ließ sich die bekannte Druckerhöhung bei doppelseitigen Nierenerkrankungen bestätigen. Die nicht entzündlichen Prozesse der Bauchhöhle hatten keinen Einfluß auf die Blutdruckkurven, dagegen fand in den Fällen von akuter oder subakuter Appendicitis eine auffällige Steigerung des Blutdruckes bis zu einer Höhe, wie sie selbst bei chronischer Nephritis und Arteriosklerose nicht zur Beobachtung kam.

Wenngleich die skizzierten Resultate noch kein abschließendes Urteil gestatten, so regen doch speziell die Ergebnisse bei Appendicitis zu weiterer Nachprüfung an, ob die Methode nicht ein Hilfsmittel zur Differentialdiagnose entzündlicher Prozesse der Bauchhöhle abgibt. Bei Nierenerkrankungen aber sind praktisch verwertbare Resultate nicht zu erwarten. **Reich** (Tübingen).

28) **Gage and Beal.** Fibrinous calculi in the kidney.

(Annals of surgery 1908. September.)

Eine Pat., die in jungen Jahren mehrfach an Blutharnen gelitten hatte, erkrankte später an Nierensteinkoliken mit zeitweiligem Abgang von kleinen Steinen. Cystoskopisch war an der Blase nichts zu sehen; der sowohl aus dem rechten wie linken Harnleiter entleerte Urin zeigte Eiweiß und Harnsäurekristalle; da aber die Nierensteinkolik stets rechts gewesen war, wurde die rechte Niere freigelegt. Sie erwies sich als völlig ausgestopft von über 100 kleinen facettierten Steinen und wurde deshalb exstirpiert. Die Untersuchung dieser wie Gummi weichen Steine ergab, daß sie aus phosphorsaurem Kalk bestanden; nach der Entkalkung zeigte sich ein deutliches, aus Fibrin bestehendes Netzwerk. Verff. nennen diese Steine daher Fibrinsteine, und sie glauben, daß sie mit den frühen Hämaturien in ursächlichem Zusammenhange stehen. **Herhold** (Brandenburg).

29) **G. Gatti.** Die Nierenentkapselung bei chronischer Nephritis.

(v. Langenbeck's Archiv Bd. LXXXVII. Hft. 3.)

G. gibt eine Übersicht über die bisherigen Veröffentlichungen, die das Thema der Nierenentkapselung bei chronischer Nephritis behandeln. Im einzelnen wird referiert über die Resultate des Verfahrens, über die klinischen Beobachtungen der Nierenfunktion nach dem Eingriff, über die Widerstandsfähigkeit der Nephritiker gegenüber der Operation, ferner über die bisher publizierten experimentellen Arbeiten und die durch die Entkapselung bewirkten Veränderungen des Nierengewebes. Im Anschluß daran wird genauer eine eigene Beobachtung des Verf.s selbst beschrieben, der bei einem Pat. mit chronischer Glomerulonephritis interstitialis mit parenchymatösen Veränderungen in zwei Sitzungen beide Nieren entkapselte. Nach diesen Eingriffen trat eine Besserung des Allgemeinbefindens ein. Die Ödeme nahmen ab, das Herzklopfen, die Appetitlosigkeit und die Mattigkeit schwanden, so daß Pat. wieder $1^1/_2$ Jahre lang seine Arbeit verrichten konnte. Der Prozeß erwies sich trotz alledem aber als fortschreitend und führte unter urämischen Erscheinungen zum Tode. Da sowohl bei der chirurgischen Autopsie wie nach dem Tode Stücke der Nieren mikroskopisch untersucht werden konnten, ließ sich auch anatomisch das Fortschreiten des nephritischen Prozesses und der mangelhafte Erfolg der Operation nachweisen. Es bildete sich um die Nieren herum sogar eine sehr dicke, aber gänzlich gefäßarme Kapsel, so daß von einer besseren Blutgefäßversorgung der Nieren gar keine Rede sein konnte.

E. Siegel (Frankfurt a. M.).

30) **Busch, Leonard and Wright.** Further results in suprarenal transplantation.

(Journ. of the amer. med. assoc. 1908. August 22.)

In einer früheren Mitteilung berichteten Verff. über 32 Fälle von Transplantation einer Nebenniere nach völliger Entfernung der anderen in die Niere des-

Digitized by Google

selben Versuchstieres. Nur einmal konnte das Überleben der Nebenniere mit Erhaltung der Markzelle sicher nachgewiesen werden.

Verff. haben jetzt neue Versuche gemacht und bei 30 Tieren die Nebenniere anderer Tiere derselben Art in die Schilddrüse, den Hoden und die Nieren eingepflanzt. Nur die Einpflanzung in die Nieren ergab positive Resultate. Verff. beschreiben dann ihre Technik. Zusammenfassung: Nur bei drei Fällen konnte ein Weiterfunktionieren und Einheilen der Nebenniere mit voller Erhaltung nachgewiesen werden; bei einigen anderen war wohl ein Bestehen der Funktion, aber kein sicherer anatomischer Nachweis des Einheilens nachzuweisen. Die Niere ist das geeignetste Organ zur Einpflanzung der Nebenniere. Die längste beobachtete Zeit der Einheilung mit guter Funktion ist 247 Tage. Verbesserte Technik verspricht bessere Ergebnisse. **Trapp** (Bückeburg).

31) **Beilby.** A clinical study of hypernephroma with pathological reports.

(Surgery, gynecology and obstetrics Bd. VII. Nr. 3.)

Die Studie beruht auf 11 Fällen, bei denen die Geschwulst operativ entfernt wurde, und vier zufällig bei der Sektion gefundenen. Die Untersuchungen wurden im Bender-Laboratorium in Albany-N. Y. gemacht. — Zwei von den Geschwülsten nahmen die normale Stelle der Nebenniere ein und wurden bei der Sektion entdeckt, waren nicht bösartig. Die anderen lagen im Nierengewebe. Auch von diesen wurden zwei bei der Sektion gefunden, die anderen nach operativer Entfernung untersucht. Eine nähere Beschreibung sowohl der Sektionsbefunde wie der klinischen Fälle ist gegeben; ein eingehendes Referat würde zu weitläufig sein. Das Gesamtergebnis kann man zusammenfassen in folgendem: 1) Die Symptome der Geschwulst waren in keinem Fall auf die Art derselben zu beziehen; sie bestanden in Schmerz, Blutharnen, Geschwulstbildung. Die Schmerzen waren nach Ansicht des Verf.s wesentlich auf mechanische Störungen durch Blutgerinnsel zurückzuführen, hatten nichts Charakteristisches. Geschwulstbildung wurde selten und dann als spätes Symptom beobachtet. In einzelnen Fällen und gerade solchen, bei denen die Geschwulst in der Niere selbst lag und das Nierenbecken befallen hatte, fehlte die Hämaturie. 2) Die Diagnose ist infolge dieses Verhaltens kaum zu stellen. B. schlägt Blutdruckuntersuchungen vor, da bei Vermehrung des Nebennierengewebes dessen Steigerung nicht unwahrscheinlich sei. Einzelne Beobachtungen in dieser Hinsicht liegen vor, jedoch sind sie noch ungenügend. 3) Prognose. Wenn die Geschwulst zeitig entfernt wird, ist sie gut. Die von B. nachbeobachteten operierten Fälle sind sämtlich am Leben und gesund, einer davon 5½ Jahre. 4) Metastasen hat er bei seinen Fällen nicht gefunden.

Trapp (Bückeburg).

32) **Pels-Leusden.** Zum Mechanismus der Strangulationen des Penis und deren Beseitigung.

(Berliner klin. Wochenschrift 1908. Nr. 3.)

Mitteilung eines Falles von Strangulation des Penis durch einen zur Verhütung der Konzeption übergestülpten Messingring, der 5½ Stunden gesessen hatte. Vom Sulcus coronarius war der Ring an die Peniswurzel gewandert, da durch die immer stärker werdende Blutfüllung des distal von dem Ringe gelegenen Teiles des Penis ein Druck auf den Ring in perinealer Richtung ausgeübt wurde.

Zur Entfernung erwies sich die Giglisäge wieder sehr geeignet, die P. bei Kupfer, Messing, Gold und Schmiedeeisen mit Erfolg angewandt hat.

Langemak (Erfurt).

33) **Johnston.** Hermaphrodism.

(Surgery, gynecology and obstetrics Bd. VII. Nr. 2.)

Bei einem 23jährigen Manne, der völlig wie ein kräftig entwickelter Mann gebaut war, einen Penis und Scrotum von normaler Größe hatte, aber dessen Hoden fehlten, sollte ein rechtsseitiger eigroßer Leistenbruch operiert und dabei

Digitized by Google

der Versuch gemacht werden, den vermuteten Leistenhoden herabzuziehen. J. fand in dem Bruchsack ein strangförmiges Gebilde, umgeben von ausgedehnten Venen. Bei Zug an dem vermeintlichen Samenstrange kamen Teile zum Vorschein, die sich bei näherer Betrachtung als Fundus uteri mit gut entwickelten Tubenenden und Ovarien herausstellten. Diese wurden reponiert und der Leistenkanal geschlossen. J. führt dann noch ähnliche Fälle aus der Literatur an.

Trapp (Bückeburg).

34) **H. L. Posner.** Beiträge zur Kenntnis der Azoospermie.

Inaug.-Diss., Berlin, 1908.

P. berichtet über 18 neue Fälle, in denen die diagnostische Hodenpunktion zur Ermittelung der erloschenen oder noch bestehenden Spermatogenese ausgeführt wurde. In 16 Fällen wurden wohlausgebildete Spermatozoen gefunden, in zwei Fällen fehlten dieselben. Punktionen an Gesunden (auch an der Leiche) hatten stets schon beim ersten Versuch ein positives Ergebnis.

Zur Punktion verwendet man sterile, dünnste Kanülen und sog. Bier'sche Spritzen. Bei einseitiger Epididymitis wird die erkrankte Seite punktiert. Blutung tritt dabei nicht auf.

Die Spermien im Hoden sind bewegungslos. Sie erhalten ihre Beweglichkeit erst unter dem Einfluß des Prostata- und Samenblasensekretes. Auch das mikrochemische Verhalten der Punktionsflüssigkeit weicht von dem des Ejakulats ab. Sie gibt weder die Florence'sche noch die Barberio'sche Reaktion.

Im Gegensatz zu der großen Zahl der positiven Fälle bei Azoospermie infolge Obliteration der samenleitenden Wege steht das Resultat einer Statistik von sieben Fällen, bei denen Gonorrhöe und Nebenhodenentzündung in der Ätiologie nicht zu ermitteln waren. Unter diesen sieben Fällen wurden nur in einem Falle Samenfäden gefunden. Die Ursache der Azoospermie war in diesen Fällen nicht Verschluß der Samenkanälchen des Nebenhodens, sondern Schwund des funktionierenden Hodenparenchyms.

Revenstorf (Hamburg).

35) **J. Jianu u. Pitulescu** (Bukarest). Die Untersuchung des Blutes in Fällen von Gebärmutterkrebs, behandelt mittels Unterbindung des Bogens des Ductus thoracicus.

(Spitalul 1908. Nr. 18.)

Bekanntlich wurden in der Abteilung von Severeanu einige Fälle von Gebärmutterkrebs mittels Unterbindung des Ductus thoracicus behandelt, um eine lymphatische Stauung hervorzurufen und durch dieselbe auf das Neugebilde einzuwirken. Die Resultate waren relativ gute, und wird diese Operationsmethode noch weiter ausgebildet werden. Außerdem wurden bei den Operierten Blutuntersuchungen vorgenommen und hierbei folgendes gefunden.

Die Anzahl der roten Blutkörperchen war vor und nach dem Anlegen der Ligatur die gleiche und blieb es auch bis zum 20. Tage, an dem die letzten Untersuchungen vorgenommen wurden. Hingegen erfuhr die Zahl der weißen Blutzellen eine erhebliche und rasche Verminderung; schon 7 Stunden nach der Unterbindung war sie in dem einen Falle von 16000 auf 13000 und in dem anderen von 13000 auf 10500 pro Kubikmillimeter gesunken. In ersterem Falle war der Abfall ein stetiger und erreichte am 20. Tage 7000 pro Kubikmillimeter, während im anderen Falle das Minimum mit 8000 weißen Blutkörperchen bereits am 8. Tage erreicht war, von wann ab eine gleichmäßige Steigerung stattfand, so daß am 20. Tage 11000 Blutkörperchen gezählt wurden.

Die kleinen Lymphozyten zeigen während der ersten 24 Stunden nach der Unterbindung eine stetige Abnahme ihrer Zahl; es folgt dann wieder eine Zunahme, doch nur sehr allmählich, so daß erst nach 13—14 Tagen die ursprüngliche Anzahl wieder erreicht ist, ja, dieselbe wird in weiterer Folge sogar bei weitem überstiegen. Die Übergangsformen und eosinophilen polynukleären Zellen zeigen keine Änderung ihrer Anzahl, während die neutrophilen zuerst einen Anstieg und dann einen Abfall durchmachen. Die großen Mononuklearen nehmen ab, doch trat in dem einen Falle später wieder eine leichte Zunahme auf.

Digitized by Google

Aus der geringen Anzahl der bis nun operierten Fälle können keine weiteren Schlüsse gezogen werden; jedenfalls zeigt der Blutbefund nach der Operation, daß wenigstens für eine gewisse Zeit der Erguß der kleinen Lymphocyten in den allgemeinen Blutkreislauf teilweise gehindert wird. **E. Toff** (Braila).

36) **Puyol.** Quiste del ovario en una niña de diez años.

(Revista méd. del Uruguay Bd. X. Nr. 6.)

Bei einem 10jährigen Mädchen, das ganz plötzlich unter den Symptomen einer schweren Appendicitis erkrankte, ergab die sofort vorgenommene Operation eine Ovarialcyste von der Größe eines fötalen Kopfes, die im linken Ovarium saß. Der Stiel war zweifach torquiert. Glatte Heilung. **Stein** (Wiesbaden).

37) **Putti.** Beitrag zur Ätiologie, Pathogenese und Behandlung des angeborenen Hochstandes des Schulterblattes.

(Fortschritte auf dem Gebiete der Röntgenstrahlen Bd. XII. Hft. 5.)

Genaue Beschreibung eines Falles:

Ein 3jähriges Kind, von luetischem Vater abstammend, zeigt keine Erscheinungen von Lues. P. findet bei ihm eine ziemlich starke Vergrößerung des Schulterblattes, das im übrigen normal ist, ferner die von Kausch beschriebene mangelhafte Entwicklung des unteren Bündels des Trapezius; zwischen erstem Brustwirbel und dem inneren Rande des Schulterblattes sieht man auf dem Röntgenbild eine knöcherne Verbindung; mit dem Schulterblatt ist diese Knochenbrücke nur locker verbunden, dagegen unbeweglich mit dem Querfortsatze des ersten Brustwirbels; das spricht gegen die skapulare Genese der Knochenspange; auch haben wir es nicht mit einem Produkt einer Muskelossifikation zu tun, da die Knochenspange histologisch deutlich den Bau eines langen Röhrenknochens zeigt mit Muskelinsertionen. Verf. beschreibt weiter die dabei auftretende Skoliose und die craniofacialen Asymmetrien und visceralen Anomalien. Er faßt seine Ausführungen wie folgt zusammen:

»1) In unserem speziellen Falle sind Schulterblatthochstand sowie die anderen denselben begleitenden Deformitäten auf die hereditäre Lues als ätiologischen Faktor zurückzuführen (paraheredosyphilitische Erscheinungen).

2) Der Hochstand des Schulterblattes ist gleich wie die angeborene Leistenhernie, der Anus vulvaris, das Fehlen einer halben Rippe, als ein Stehenbleiben im Evolutionsrhythmus des Embryo aufzufassen.

3) Das skapulovertebrale Knochensegment ist ein Vertebralelement, ein kostiformer Fortsatz, entstanden zur Stütze einer anormalen Schichtung der Muskulatur infolge einer Störung in der Metamerie und Differenzierung der Myomerenelemente der Gegend. Die Verbindung mit der Scapula ist nicht eine Funktion des anormalen Segmentes, sondern eine Folge des primären Kontiguitätsverhältnisses beider Knochen.

4) Die craniofacialen Asymmetrien als assoziirte Phänomene des angeborenen Schulterblatthochstandes sind als das Produkt einer Adaptierung des Schädelskeletts an die statischen Verhältnisse der Halswirbelsäule anzusehen.

5) Der gänzlich neue Befund einer extrarachidialen, aber nicht mit der Gegend, die der Sitz einer evolutiven Störung ist, zusammenhängenden Hypertrichose modifiziert die morphogenetischen Hypothesen der Hypertrichose.

6) Der Fall lehrt, daß die auf einer richtigen Deutung der Pathogenese der Deformität beruhende chirurgische Behandlung des angeborenen Hochstandes des Schulterblattes ein recht gutes orthomorphisches und funktionelles Resultat liefern kann.« **Gaugele** (Zwickau).

38) **V. Bülow-Hansen.** Et tilfaelde of kongenital komplet radiusdefekt opereret efter Bardenheuer's methode.

(Norsk Mag. for Laegevidenshaben 1908. Nr. 10.)

Fünfmonatiges Kind mit doppelseitigem Radiusdefekt, Fehlen des Daumens, des Metacarpus I, des Os naviculare und des Os multangulum majus. Die nach

Digitized by Google

der Radialseite verschobenen Hände stehen im rechten Winkel zum Unterarm und sind auffallend kurz und atrophisch. Die Operation wurde in zwei Sitzungen mit einem Zwischenraum von einem Monat ausgeführt. Spaltung des unteren Endes der Ulna. Fixierung des Carpus in der auf diese Weise hergestellten Gabel des Vorderarmknochens. 6 Wochen Gipsverband. Kontrolle des Ergebnisses durch Röntgenogramm nach 3 Jahren. Wenn auch die eine Hand noch etwas winklig zum Unterarm steht, ist die Beweglichkeit nach allen Richtungen uneingeschränkt. Der Zeigefinger hat sich etwas in Opposition zu den übrigen Fingern gestellt und ersetzt teilweise den fehlenden Daumen. **Revenstorf** (Hamburg).

39) **H. v. Salis.** Zur Frage der blutigen Reposition bei Luxatio genu congenita.

(Deutsche Zeitschrift für Chirurgie Bd. XCIV. p. 149.)

v. S. beschreibt eine von schönem Resultate gefolgte Operation **Hübscher's** (Basel) wegen angeborener Knieverrenkung bei einem $^5/_4$jährigen Mädchen. Es handelte sich (vgl. Röntgenbild) um eine totale Verrenkung der Tibia nach vorn bei Mangel der Kniescheibe mit Kniehyperextension und relativer Verkürzung der Quadricepssehne, sowie gleichzeitigem Klumpfuß. Durch Ablösung der das Knie deckenden Haut in Halbmondform wurde die Quadricepssehne freigelegt und mittels der **Bayer**'schen für die Achillessehne angegebenen Schnittführung plastisch verlängert, wobei bei Ablösung der einen Sehnenlängshälfte von ihrer tibialen Insertion ein Stück der Tuberositas tibiae ausgelöst wurde, um als neue künstliche »Kniescheibe« in die Sehnennaht mit versenkt zu werden (vgl. 3 Figuren, die diese schön durchdachte Plastik erläutern). Die Gelenkreposition gelang erst nach bilateraler Quertrennung der vorderen Gelenkkapsel rechts und links von der Strecksehne. Dann Gipsverbände, auch über dem redressierten Klumpfuß, sowie Beseitigung einiger überzähliger Zehen. Zur Zeit der Berichterstattung ($1^1/_2$ Monate nach der blutigen Kniereposition) kann das Kind sein Bein schon zum Stehen benutzen (Abbildung), aktive Kniestreckung ist noch nicht möglich.

Kurze Erwähnung der sonst zur Behandlung des Leidens veröffentlichten Operationsmethoden, von denen v. S. die Resektion und Arthrodesis für nicht mehr zulässig hält. **Meinhard Schmidt** (Cuxhaven).

40) **Dockk.** Un cas d'absence congénitale, du péroné.

(Ann. et bull. de la soc. de méd. d'Anvers 1907. Dezember.)

Das betreffende Mädchen, 15 Monate alt, zeigt neben dem Fehlen der rechten Fibula mit starker konvex nach vorn gerichteter Krümmung der Tibia $5^1/_2$ cm Verkürzung des Beines, starke Pes varo-equinus-Haltung. An beiden Füßen sind nur die 1.—4. Zehe und der 1.—4. Metatarsus vorhanden; die linke Hand hat nur einen Daumen und zwei Finger, nur drei Mittelhandknochen sind vorhanden, der ganze linke Arm ist verkürzt um $2^1/_2$ cm, Umfang um $1^1/_2$ cm geringer als rechts. Die Behandlung wird orthopädisch sein, vielleicht Vereinigung von Calcaneus und Tibia und Gang wie bei Wladmiroff-Mikulicz. — Heredität nicht nachweisbar. **E. Fischer** (Straßburg i. E.).

41) **B. Kilvingston.** An unusual deformity of the foot.

(Brit. med. journ. 1908. Februar 29.)

K. beschreibt eine doppelseitige, angeborene Deformität am Fuße eines 12jährigen Knaben, die theoretisch großes Interesse hat, da K. sie als einen Rückschlag ansieht wegen ihrer großen Ähnlichkeit mit dem Fuße der anthropoiden Affen. Es handelt sich um eine auffallende Verkürzung des ersten Metatarsus um mehr als die Hälfte. Da dem Knaben ein wichtiger Stützpunkt für sein Körpergewicht auf diese Weise fehlte, so verlegte er seine Gehfläche mehr auf die Außenseite des Fußes und ersetzte das ihm fehlende Metatarsalköpfchen durch Plantarflexion der Großzehenphalangen, deren Spitze dem Boden aufruht. Ganz ähnlich liegen die Verhältnisse beim Greiffuß der anthropoiden Affen, die gleichfalls mehr auf der Außenfläche der Fußsohle gehen und eine verkürzte, daumenartige Großzehe haben. **Weber** (Dresden).

Digitized by Google

42) **F. Wette.** Zwei Fälle von Luxation im Metatarsophalangealgelenk. Doppelseitiger Abriß der Streckaponeurose am Mittelfinger. (Aus der orthopäd. Klinik des verstorbenen Prof. Hoffa.)

(Münchener med. Wochenschrift 1908. Nr. 37.)

In den ersten 2 Fällen handelte es sich um eine dorsale, bzw. plantare Verrenkung der drei mittleren Zehen im Metatarsophalangealgelenk; die Reposition gelang in dem einen durch Händedruck und -zug am Vorfuß leicht, in dem Falle von dorsaler Verrenkung dagegen auch nicht auf blutigem Wege, so daß die Köpfchen der Metatarsi reseziert werden mußten. Das Resultat war ein gutes. In dem Falle von Abriß der Aponeurose war die Verletzung beim Strumpfausziehen dadurch entstanden, daß der rechte Mittelfinger zwischen Strumpf und Strumpfband hängen blieb; später kam auch am linken Mittelfinger dieselbe Verletzung in gleicher Weise zustande; das Endgelenk blieb in Beugestellung stehen und ließ sich aktiv nicht mehr strecken. Pat. war dadurch im Gebrauch des Fingers nicht behindert. **Kramer** (Glogau).

43) **Wiesel.** Diagnose einer Periostablösung am Metatarsus II dexter. durch Röntgenographie.

(Fortschritte auf dem Gebiete der Röntgenstrahlen Bd. XII. Hft. 2.)

Bei einem 40jährigen Tabiker, der sich mit 20 Jahren luetisch infiziert hatte, trat eine starke Schwielenbildung auf der Fußsohle ein (entsprechend der Lage des dritten Metatarsus), die später vereiterte. Auf dem Röntgenbild sah man, daß sich an dem dritten Metatarsus das Periost abgelöst hatte. Eine spezifische Behandlung war ohne nennenswerten Einfluß.

Verf. nahm die Amputation der Zehe und die Exstirpation des Metatarsus vor, wobei er seine Diagnose bestätigt fand. Die Heilung erfolgte prompt.

Der Fall lehrt also, daß man Tabiker öfters als es bisher geschehen röntgenographieren soll, da das, was man lediglich auf Rechnung der Trophoneurose zu setzen geneigt ist, auch durch anatomische Veränderungen bedingt sein kann.

Gaugele (Zwickau).

44) **Couteaud.** Etude sur l'orteil en marteau.

(Revue de chir. XXVIII. ann. Nr. 7.)

In schweren Fällen von Hammerzehe nimmt C. unter örtlicher Betäubung die Resektion des verkrümmten Gelenkes mit der Giglisäge und die Durchschneidung der Beugesehnen von einem einzigen Dorsalschnitt aus vor, um die störende plantare Narbe zu vermeiden. In leichteren Fällen genügt die Resektion eines oder beider Gelenkenden ohne Sehnendurchschneidung.

C. hat die Hammerzehe übrigens auch bei einigen stets nacktfüßig gehenden, stark mit Syphilis durchseuchten und vielfach auch mit anderen Mißbildungen der Glieder behafteten Stämmen der Hochebenen von Madagaskar, oft zusammen mit Abduktionskontrakturen der Zehen, beobachtet. Es kann also nicht ausschließlich das Überragen der zweiten Zehe über die anderen und ihre Beengung durch schlechtes Schuhwerk die Veranlassung des Leidens sein.

Gutzeit (Neidenburg).

45) **E. Martini.** Über einen neuen Apparat für die Behandlung der schrägen oder komplizierten Frakturen des Beines.

(v. Langenbeck's Archiv Bd. LXXXV. Hft. 3.)

Beschreibung eines Apparates, der den Vorteil bietet, daß er die Bruchstelle nach Reposition und Immobilisierung des Gliedes frei und sichtbar läßt, so daß er sich ganz besonders auch für komplizierte Frakturen der unteren Extremitäten eignet. **E. Siegel** (Frankfurt a. M.).

Originalmitteilungen, Monographien und Sonderdrucke wolle man an *Prof. E. Richter* in Breslau (Kaiser Wilhelmstraße 115), oder an die Verlagshandlung *Johann Ambrosius Barth* in Leipzig einsenden.

Für die Redaktion verantwortlich: Geh. Med.-Rat Prof. Dr. E. Richter in Breslau.
Druck von Breitkopf & Härtel in Leipzig.

Digitized by Google

Breslau I. **Georg Haertel** **Berlin N. 24**

Instrumentemacher der Kgl. Chir. Univ.-Klinik u. des Hygien. Instituts Breslau.



Spezialität:

Original-Apparat

zur Wohnungs-Desinfektion

nach Flügge.

Breslauer Modell.

Bitte meinen Vornamen und Adresse zu beachten.

Dionin

Relativ ungiftiges

Morphin-Derivat.

Empfehlenswerter

Ersatz für Morphin,

frei von dessen Nebenwirkungen.

Vorzügl. Erfolge bei Entziehungskuren!

Dionin-Tabletten

à 0,03 g in Röhrchen à 25 St.

Ausgeprägte analgetische Wirkung besonders bei subkutaner Anwendung.

Stypticin

Prompt wirkendes unschädliches

Haemostatikum.

Bei

abnormen Uterusblutungen

besonders bewährt.

Bequeme interne Darreichung in Form von

Stypticin-Tabletten

à 0,05 g in Röhrchen à 20 St.

Gegen lokale Blutungen: Stypticin-Gaze und -Watte.

Literatur zur Verfügung.

E. MERCK-DARMSTADT.

Leburetin

Ges. gesch. Nr. 43358.

Bakteriologisch reine trockene lebenskräftige

Bierhefe

granuliert u. in Tabletten à 0,5 g.

¼ Fl. für 8 Tage.	½ Fl. für 14 Tage.	1/1 Fl. für 1 Monat.
Mk. 1.50.	Mk. 2.75.	Mk. 4.80.

Gegen Furunkulose, Antrax, Ekzem, Hautkrankheiten gastrischen Ursprungs und Verdauungsstörungen. Besonders gegen Zuckerkrankheiten.

Laboratorium und Fabrik E. Feigel in Lutterbach b. Mülhausen i. E.

Zu haben in allen Apotheken.

Digitized by Google

KEFYROGEN

einziges deutsches Reichspatent zur einfachsten und billigsten Herstellung von

Nähr-Kefyr

Durch **einfaches Lösen** von „Kefyrogen“ in Milch erhält man feinsten echt kaukasischen Kefyr.
Herstellungskosten eines Liters **nur 25 Pfg.**

Vorzüge: Höchste Gärungsfähigkeit, **50 % mehr Fermentierung** als bei jedem anderen Präparat. Sichere **Kontrolle** über **Alter** und gleichmäßige **Beschaffenheit** des Kefyrs.

Indikation: Lungen-, Magen- u. Nierenleiden, Blutarmut, Nervosität u. in der Reconvalescenz.

Literatur über Kefyrtherapie: Prof. R. O. Neumann-Heidelberg, Geh. Med.-Rat Prof. Eulenburg-Berlin, Prof. Dr. Rabow-Straßburg, Dr. Lorenz-Berlin, Dr. Pickardt-Berlin usw.

Versuchsproben und Literatur gratis. **(Nur Ärzte-Reklame.)**

Preis pro Schtl. (f. 30 Ltr.) M. 2.—, auf Wunsch Ärztepreis M. 1.50.

Fabrik chem. pharm. Präparate Apotheker **A. Rosenberger, Berlin N. 28.**

HARTMANN's

garantiert keimfreies

Chirurg. Nähmaterial

Marke **„Ideal“** D.R.P.

(Seide, Catgut, Silkwormgut usw.)

in zugeschmolzenen Gläsern mit Sprengnaht.

Fig. 1.

Fig. 2.

Fig. 3.

Keine Verletzung beim Öffnen der Tuben zu befürchten!

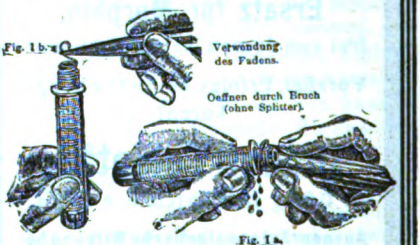

Prospekte gratis zu Diensten!

Durch alle Apotheken, Instrumentengeschäfte usw. erhältlich.

PAUL HARTMANN, Verbandstoff-Fabriken, HEIDENHEIM a. B.

Dr. Walther Koch's ‚PRÄVALIDIN‘

Salbenkombination zur percutanen Einverleibung
:: von Kampher und Balsam peruvian. ::

Größte Erfolge im I. und II. St. der **Lungentuberkulose**, Linderung u. lebensverlängernde Wirkung im III. St. Specificum bei **Emphysem, Bronchitis chronic. Influenza, Anaemie** und **Herzschwächezuständen durch seine expectorierende** und **herzroborierende** Wirkung. Tuben à M. 1.20 für Erwachsene und M. —,80 für Kinder, **nur auf ärztliche Verordnung** in den Apotheken erhältlich. Genaue Gebrauchsanweisung liegt jeder Tube bei.

Literatur und Proben durch die

Woll-Wäscherei und Kämmerei, Abt. chemische Fabrik

in Döhren bei Hannover.

Digitized by Google

Bestes, im Gebrauch billigstes Kautschukpflaster des Handels.

Absolut reizlos, vorzügliche Klebekraft, unbegrenzt haltbar.

Kautschuk-Heftpflaster

Durana-Weiss

Dr. Degen u. Kuth
Düren, Rheinland

Für Verbände aller Art, besonders zu Streckverbänden.

In Univ.-Kliniken und grossen Krankenhäusern stets im Gebrauch.

Muster u. Literatur gratis u. franko

Operationshandschuhe
nach Friedrich

Schutz-Marke
Chirurg. Congress
F.
1898.

Operationsfingerlinge
nach Friedrich

Touchierhandschuhe
Knöchelbandhandschuhe } nach Döderlein

Prof. Döderlein

sind nur echt, wenn sie beigedruckte Schutzmarke tragen.
Erhältlich in allen einschlägigen Geschäften.
Die alleinigen Fabrikanten
Zieger & Wiegand, Leipzig-Volkmarsdorf.

Digitized by Google

Levurinose „BLAES“

haltbares Bierhefepräparat

hat sich in mehrjähriger Praxis glänzend bewährt bei:

Furunculose, Folliculitis, Acne,

Impetigo, Urticaria, Anthrax, Eczem.

Levurinose findet mit Erfolg Anwendung bei:

habitueller Obstipation, Diabetes, Vaginaler u. cervicaler Leukorrhoë sowie ähnl. Erscheinungen.

Ausführl. Literatur u. Proben den Herren Ärzten gratis u. franco durch

Chem. Fabrik J. Blaes & Co. in Lindau, Bayern.

München.

Dr. Pfeuffer's D. Erfindung 20927 vom 10. Juni 1882.

Dr. med. Pfeuffer's

Hämoglobin

(Extraktsyrup und Pastillen), in Wasser vollständig löslich, frei von den im Blut enthaltenen Auswurfstoffen. Zu beziehen durch Apotheken.

Dr. König's Ludwigapotheke zu München.

LINOVAL

Eine neue Salbengrundlage mit bakterizider Eigenkraft

insbesondere gegen Staphylokokken und Streptokokken.

Analgesierend, epitheliasierend, leicht verreibbar, nicht körnig, resorbiert 15% Wasser, von unbegrenzter Haltbarkeit.

Indiziert u. a. bei: **Folliculitis nuchae, Furunkulose, Ulcus cruris, Acne vulgaris, allen Ekzemen.**

Literatur *(Dr. O. Salomon, Vortrag auf dem 10. Kongreß der Deutschen dermatol. Gesellschaft in Frankfurt a. M.)* sowie Proben stehen den Herren Ärzten zur Verfügung von

RICHARD SCHMIDT, ALTONA, Bleicherstr. 31—39.

Digitized by Google

RADIOGEN

ist die billigste u. einfachste Medikation der

Radiumemanation

RadiogentrinkKur
Radiogencylinder
RadiogenbadeKur
Radiogenschlamm

Günstige Heilerfolge:

1. **bei chronischem** und subacutem Gelenkrheumatismus, **Gicht, chronisch.** Neuralgieen und Neuritiden
2. **bei chronischen** Entzündungen des Herzmuskels (Myo-**carditis, Arterio**sclerose)
3. **bei verzögerter** Heilung von Exsudaten und chronischen **Eiterungen.**

Überall dort anzuwenden, wo bisher Erfolge bei der **Anwendung** von radioactiven Wildbädern erzielt wurden.

Literatur kostenlos.

Radiogen-Gesellschaft m. b. H.
Charlottenburg I, Oranienstr. 16 (am Luisenplatz).
Fernsprecher Ch. No. 2789.

Leitz-Mikroskope



über **100000** für
alle wissenschaftlichen Untersuchungen im Gebrauch.

Mikrotome.
Mikrophotographische
und
Projektions-Apparate.
Photograph. Objektive.
Prismen-Feldstecher.

Spezialkataloge G auf Verlangen gratis.

E. Leitz, Wetzlar

Berlin, Frankfurt a. M., St. Petersburg, London, New York, Chicago.

Digitized by Google

Bester und billigster

Operationstisch

für praktische Ärzte, Chirurgen,
:: Urologen, Gynäkologen etc. ::

D.R.G.M. **„HEUREKA“** D.R.G.M.

mit Spülbecken und Kissenbelag M. 95.—
ohne solche ..... „ 74.—

GUSTAV KUNZE jr., G. m. b. H.
BERLIN N., Lindowerstr. 18/19
Fabrik sämtlicher Operations- und Krankenhausmöbel.

Muiracithin

Hervorragend wirksames Mittel gegen

Impotenz

sowie
alle neurasthenischen Leiden. Kräftigung des Erektionszentrums. Besserung nervöser Allgemeinerscheinungen. Stärkung des Herzens.
Vorzügliches Nerventonikum.

Literatur: Geh. Med.-Rat Prof. Eulenburg-Berlin, Fübringer-Berlin, Pavloff-St. Petersburg, Weidemann-St. Petersburg, Hirsch-St. Petersburg, Holländer-Berlin, Posner-Berlin, Rebourgeon-Paris, Goll-Zürich, Popper-Igls b. Senator, Hirsch-Kudowa, Steinsberg-Franzensbad, Waltz-Paris, Wright-London, Pillver-Odessa, Fürth-Dervent, Quastler-Wien.

Noridal Suppositorien

Mittel gegen

Haemorrhoiden

Blutungen, Pruritus, Tenesmus, Mastdarmkatarrh, Schrunden und Wundsein der Analgegend, schmerzhafte Stuhlentleerung.

Best.: Calc. chlorat., Calc. jod., Bals. peruv.

Physiologisch und klinisch eingehend erprobt.
Wirkung ohne irgend welche Sekundär-Erscheinungen.

Literatur: Prof. Boas-Berlin, Kehr-Halberstadt, Pickard-Berlin, Weiß-Berlin, Sandberg-Berlin, Zibell-München, Wright-London, Silvestri-Rom Dawson-London.

Versuchsmengen und ausführliche Literatur gratis und franko durch die Fabrik
Kontor chemischer Präparate Berlin C 2/26.

VERLAG von JOHANN AMBROSIUS BARTH in LEIPZIG.

Soeben erschien:

Die Lepra tuberoanaesthetica

vom klinischen Standpunkte geschildert.

Von Sanitätsrat Dr. Leopold Glück.

1909. 80 Seiten mit 11 Abbildungen. M. 4.—.

Dieser Sonderdruck aus dem Lepra-Archiv ist besonders deshalb interessant, weil Glück, der inzwischen verstorben ist, in Wien die Erlaubnis zur Veröffentlichung seiner Publikationen verweigert wurde, mit der Begründung „es könnte dem Touristenlande Bosnien schaden“. Die Arbeit wurde deshalb bei der Redaktion der Lepra deponiert mit der Bitte, sie nach seinem Tode zu veröffentlichen. Da jetzt die Blicke von ganz Europa auf die Balkanstaaten gerichtet sind, dürfte die vortreffliche Arbeit auch außerhalb des Kreises der Abonnenten Interesse erwecken.

Digitized by Google

Internationale Bibliographie.

Braun, M., u. *M. Lühe*, Leitfaden zur Untersuchung der tierischen Parasiten des Menschen u. der Haustiere f. Studierende, Ärzte u. Tierärzte. (VII, 186 S. mit 100 Abbildgn.) gr. 8°. Würzburg, C. Kabitzsch '09. 5.20; geb. 6.—

Breuer, Jos., u. *Sigm. Freud*, Studien üb. Hysterie. 2. unveränd. Aufl. (VII, 269 S.) gr. 8°. Wien, F. Deuticke '09. 7.—

Calcar, R. P. van, Dialyse, Eiweißchemie u. Immunität. (XI, 81 S. m. Fig.) gr. 8°. Leiden, S. C. van Doesburgh. — Leipzig, J. A. Barth '08. 3.—

—— Immunitätsreaktionen u. einige ihrer prakt. Verwendungen f. Klinik u. Laboratorium. (VII, 134 S.) Lex.-8°. Leiden, S. C. van Doesburgh. — Leipzig, J. A. Barth '08. 5.—

Creighton, Charles, Contributions to the physiological theory of tuberculosis. Roy.-8°. Lond., Williams & Norgate. 12 s. 6 d.

Dubreuilh, W., Précis de dermatologie, 3me éd. (550 pag. av. fig.) Paris, O. Doin. (Coll. Testut.) fr. 7.—

Eden, T. W., A manual of midwifery. 12°, w. ill. pl. Chicago, Keener & Co. $ 3.50

Ergebnisse der inneren Medizin u. Kinderheilkunde. Hrsg. von F. Kraus, O. Minkowski, Fr. Müller, H. Sahli, A. Czerny, O. Heubner. 2. Bd. (IV, 708 S. mit 13 Abbildgn. u. 6 photograph. Taf.) Lex.-8°. Berlin, J. Springer '08. 24.—; geb. n 26.80

Frenzel, Hans, Der Menschenfreund. Ein Merkbüchlein für jung u. alt. (I. Erste Hilfeleistg. bei Unglücksfällen. II. Der Weg zum Glück.) (41 S.) 8°. Linz, Oberösterreich. Buchdruckerei u. Verlagsgesellschaft '08. Kart. 1.—

Glück, Leop., Die Lepra tubero-anaesthetica, vom klinischen Standpunkte geschildert. [S. A.] (80 S. m. 11 Abbildgn.) Lex.-8°. Leipzig, J. A. Barth '08. 4.—

Fortsetzung auf Seite 5 des Umschlags.

Gesellschaft für Chemische Industrie in Basel (Schweiz).
Adresse für Deutschland und Österreich: Leopoldshöhe in Baden.

PHYTIN

Hauptphosphorreservestoff der grünen Pflanze.
Aus Pflanzensamen hergestelltes, vollständig definiertes organisches Phosphorprinzip. Enthält 22,8% organisch gebundenen Phosphor in vollkommen assimilierbarer ungiftiger Form.

Natürliches Kräftigungsmittel. Nervenstärkend, Stoffwechsel und Appetit anregend, blutbildend, das Körpergewicht erhöhend, bewährt bei nervöser Schlaflosigkeit.
Rp. 1 Originalschachtel Phytin. *Dosis:* 1 g pro die. Preis M. 2.80 Détail.

PHYTIN. LIQUIDUM in Originalgläsern für die Kassenpraxis.
Zirka 6 Tage reichend, Preis M. 1.20 Détail.

SALEN Salicylsäureester zur lokalen Behandlung von Rheumatosen.
Geruchlos und vollständig reizlos, weshalb die Applikation, ohne wechseln zu müssen, stets auf dieselben schmerzhaften Körperstellen erfolgen kann.

Rp. Salen. Spir. aa 10,0.
S. Äusserlich.

Muster und Literatur gratis und franko.

Salzbrunner Oberbrunnen
Seit 1601 medicinisch bekannt.

Aerztlich empfohlen bei Erkrankungen der Atmungsorgane, Magen- und Darmkatarrh, Leberkrankheiten, Nieren- und Blasenleiden, Gicht und Diabetes.

Versand der Fürstlichen Mineralwasser von Obersalzbrunn
Gustav Strieboll,
Bad Salzbrunn i/Schl.

Digitized by Google

Das beste und dabei billigste Nahtmaterial ist:

*

Beschrieben in der Münchner mediz. Wochenschrift Nr. 50 1907, sowie im Zentralblatt für Chirurgie Nr. 3 1908.

*

*

Steril oder offen verpackt.

*

Madlener's Ramie-Zwirn ist zu beziehen durch sämtliche einschlägigen Geschäfte, wo nicht erhältlich, wende man sich direkt an den allein autorisierten Fabrikanten:

C. Stiefenhofer, München

Fabrik chirurgischer Instrumente.

Der Allgemeinzustand des Patienten

wird durch alkaloidhaltige Genußmittel oft in unerwünschter Weise beeinflußt. Kathreiners Malzkaffee ist absolut indifferent und bietet dabei die Geschmacksannehmlichkeiten des Bohnenkaffees. Ein besonderer hygienischer Vorzug ist seine durch die musterhafte Fabrikation und Verpackung garantierte Reinheit und Unverfälschtheit.

Den Herren Ärzten stellt die Firma Kathreiners Malzkaffee-Fabriken, München, auf Wunsch Versuchsproben und Literatur kostenlos zur Verfügung.

Digitized by Google

Internationale Bibliographie.

Fortsetzung von Seite 3 des Umschlags.

Jeßner's, S., Dermatologische Vorträge f. Praktiker. 8°. Würzburg, C. Kabitzsch.
14. u. 16. Heft. Diagnose u. Therapie des Ekzems. 2 Tle. in 1 Bde. 2. Aufl. (50 u. 96 S.) '09. 2.50

Johnson, C. N., A text-book of operative dentistry (by various authors). 8°. Lond., Rebman. 25 s.

König, F., Ratgeber in gesunden u. kranken Tagen. Ein Lehrbuch des menschl. Körperbaues u. e. ärztl. Hausschatz f. alle Krankheitsfälle. 9., neu bearb. Aufl. Mit 500 Abbildgn. u. 13 Taf. sowie 5 zerlegbaren Modellen. 3 Tle. (1156, 243 u. X S.) 8°. Leipzig, E. Wiest Nachf. '09. Geb. 21.50

Mackenzie, James, Diseases of the heart. Roy. 8°. (406 pag.) London, Frowde. (Oxford Med. Publ.) 25 s.

Malaria. International archives under the direction of Ronald Ross and of W. G. Mac Callum; archives internationales sous la direction d'Edmond Sergent; internationales Archiv unter der Leitg. v. B. Nocht; archivi internazionali sotto la direzione di Angelo Celli, hrsg. v. C. Mense. 1. Bd. 4 Hefte. (1. Heft. 88 S. m. Abbildgn. u. 4 Taf.) Lex.-8°. Leipzig, J. A. Barth '08. 20.—, 1. Heft allein 5.—

Preiswerk, Gust., Lehrbuch u. Atlas der Zahnheilkunde m. Einschluß der Mundkrankheiten. 2. verb. Aufl. Mit 50 vielfarb. Taf. u. 141 Textabbildgn. 8°. (XX, 398 S.) München, Lehmann's Verl. (Handatl. 30. Bd.) '08. Geb. 14.—

Rauber's Lehrbuch der Anatomie des Menschen. Neu bearb. v. Fr. Kopsch. 8. Aufl. Lex.-8°. Leipzig, G. Thieme.
3. Abtlg.: I. Tl. Muskeln. Mit 179, zum Tl. farb. Abbildgn. (III, 204 S.) '08. Für 3. Abtlg. vollständig. Geb. 15.—

Real-Enzyklopädie der gesamten Heilkunde. Hrsg. v. Alb. Eulenburg. 5. Bd. Mit 68 Abbildgn. im Texte, 8 schwarzen u. 6 farb. Taf. 4. umgearb. Aufl. (X, 937 S.) Lex.-8°. Wien, Urban & Schwarzenberg '08. Geb. 28.—

Fortsetzung auf Seite 7 des Umschlags.

Basler Chemische Fabrik, Basel (Schweiz).
Adresse für Deutschland und Österreich-Ungarn: Leopoldshöhe i. Baden.

VIOFORM (Jodchloroxychinolin). **Jodreiches, sterilisierbares und geruchloses Ersatzmittel des Jodoform. Einziges Ersatzmittel d. Jodoform bei tuberkulösen Affektionen.**

Literatur und Proben stehen zu Diensten.

LECIFERRIN

(Ovo-Lecithin-Eisen) (Gesetzlich geschützt) (Ovo-Lecithin-Eisen)

hervorragend begutachtet gegen

Blutarmut – Bleichsucht – Schwächezustände Chlorose usw.

Nähr- und Kräftigungsmittel allerersten Ranges.

Außerordentlich gutschmeckendes und leicht bekömmliches Präparat.

Indikationen: 3 mal des Tages nach dem Essen ein Maßglas voll zu nehmen, Kinder im Verhältnis weniger.

Die Herren Ärzte erhalten bereitwilligst Muster von

‚Galenus' Chemische Industrie G. m. b. H. Frankfurt a. M.

EXPERIL das zuverlässige, unschädliche **Anticoncipiens.**

Seit 3 Jahren in ärztlicher Anwendung. — Depots nur die Apotheken.
Denkbar größte Hygiene durch die „Gesetzlich geschützte Injectionstube".
Chemisches Laboratorium Gr.-Lichterfelde 32.

Digitized by Google

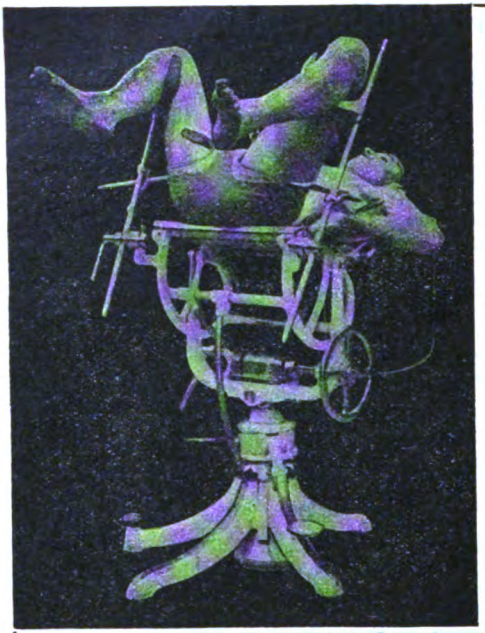

Universal-Operationstisch nach de Quervain.

Sanitätsgeschäft

M. SCHAERER, A.-G.

BERN (Schweiz)

Lausanne ∘ Brüssel.

Universal-Operationstische nach de Quervain, Walthard, Roux, Kocher usw.
Tragbahrenwagen „ideal" nach Roux und Stoianoff.
Alkohol-Waschtisch nach Kocher.
Instrumentarien nach Kocher, Roux, Reverdin usw.
Paraffin-Spritzen Broeckaert u. Onodi.
Instrumentarium für Magen- und Darmchirurgie nach Lambotte.
Harnseparatoren nach Lambotte u. Luys.
Instrumentarien zur Knochennaht nach Depage und Lambotte.
Magen- und Darmzange nach Graser.
Gastrophor nach Narath.
Galalith-Darmknöpfe nach Lieblein.
Neue Darmklemmen, Modell Brüssel usw.
Darmknöpfe, Modell de Beule, Jaboulay und Hildebrand.
Knochenzangen, Modell van Havre, Chipault, Berna.
Bestecke zur Gefäßnaht nach Stich und Payr.
Sterilisations- und Desinfektions-Anlagen jeder Art und Größe.
Finger-, Hand-, Unterarm- und Oberarm-Schienen nach Dr. Borchgrevink.

Hauptkatalog, 1000 Seiten stark, 20000 Abbildungen.
Krankenpflegeartikel-Katalog, über 100 Seiten stark. — Gratis und franko.
Man verlange unsere Speziallisten über chirurgische u. diagnostische Neuheiten.

HYGIOPON „Liquor ferro-ferrichlorati electr. paratus"

ein auf elektrochemischem Wege hergestelltes

Neues Eisenpräparat

bewährt sich hervorragend bei

BLEICHSUCHT und BLUTARMUT
SCROFULOSE, TUBERKULOSE
NERVENLEIDEN, MENSTRUATIONSBESCHWERDEN

infolge anämischer Zustände, ferner bei **Schwächezuständen** nach **Operationen, Geburten** und schwer eingreifenden Erkrankungen edler Organe.

Hygiopon

HYGIOPON erbringt in seiner Darstellung und Wirksamkeit eine **völlig neuartige Methode** der direkten **Kräftigung** und **Ernährung** krankhaft veränderten Blutes.

Im **HYGIOPON** ist das Eisen in einer Form gelöst, welche dem Vorkommen des Eisens im tierischen Organismus sehr nahe kommt.

Seine absolute Unschädlichkeit für Magen und Darm ist klinisch nachgewiesen.

Von ärztlichen Autoritäten glänzend begutachtet u. empfohlen.

Preis der Originalflasche M. 1.75 u. M. 3.—.

Zu beziehen durch die Apotheken.

Literatur und Probeflaschen stehen den Herren Ärzten kostenlos zur Verfügung.

Berliner elektrochemische Werke, G.m.b.H., Berlin W. 9.

Digitized by Google

Internationale Bibliographie.

Fortsetzung von Seite 5 des Umschlags.

Steinhaus, Jul., Grundzüge der allgemeinen pathologischen Histologie. Mit über 150 Mikrophotogrammen auf 25 Taf. (VIII, 162 S. m. 25 Bl. Erklärgn.) Lex.-8°. Leipzig, Akadem. Verlagsgesellschaft '09. 10.—; geb. 11.—

Testut, L., et *O. Jacob*, Traité d'anatomie topographique. 2me éd. augm. 2 vol. Paris, O. Doin et fils. fr. 50.—, rel. fr. 55.—

Tome I: 880 pag. et 614 fig. en coul. ist erschienen.
» II: Wird im Januar 1909 ausgegeben.
Die Bände nicht einzeln käuflich.

Verhandlungen der deutschen dermatologischen Gesellschaft. 10. Kongreß, geh. zu Frankfurt a. M. 1908. Im Auftrage der Gesellschaft hrsg. von K. Herxheimer. (XII, 481 S. m. 14 Abbildgn. u. 15 Taf.) gr. 8°. Berlin, J. Springer '08. 18.—

Watson, Fr. S., and *J. H. Cunningham*, Diseases and surgery of the genito-urinary system. 2 vol. 8°. (1102 pag. w. ill. a. pl.) Philad., Lea & Febiger. ℳ 12.—

Wilkinson, W. C., Treatment of consumption. (VIII, 266 pag.) New York, Macmillan. ℳ 3.—

Woolsey, G., Applied surgical anatomy regionally presented. 2nd ed. 8°. (600 pag. w. ill. a. pl.) Philad., Lea & Febiger. ℳ 4.50

Zbinden, H., Les affections du système digestif en neuropathologie. 8°. (XVI, 230 pag.) Paris, G. Masson. fr. 3.—

Zeidler, B., Verfassung u. Verwaltung der Krankenhäuser der Städte, Kreise und Provinzen. [S. A.] (40 S.) 8°. Leipzig, F. Leineweber '08. 1.—

Zeitschrift f. gynäkolog. Urologie. Hrsg. v. W. Stoeckel. 1. Bd. 6 Hefte. (1. Heft. 64 S.) gr. 8°. Leipzig, J. A. Barth '08. 10.—

DAVOS

Villensanatorium Oberhof
Dr. F. JESSEN
Prospekte.

Jodglidine

Neues internes
Jod-(Pflanzen-Eiweiss)Präparat
reizlos, ohne jede Nebenwirkung.

Indikationen:
- Arteriosklerose
- Asthma, bronchiale und cardiale
- Lues, sekundäre und tertiäre

Apoplexie
Skrofulose
Gelenkrheumatismus
Exsudate (zur Resorption)
Struma

Dosierung: 2–6 Tabletten täglich.

Rp. Tabl. Jodglidin. zu 0,5 g.

Jede Tablette enthält 0,05 g Jod.

„*Originalpackung.*"

Literatur und Proben kostenfrei.

Fabrik: Dr. Volkmar Klopfer, Dresden-Leubnitz.

Digitized by Google

KNOLL & Co. Ludwigshafen a. Rh.

Digipuratum

Ausgewertetes, haltbares Digitalispräparat.

Digipuratum enthält die gesamten therapeutisch wertvollen Digitalisbestandteile. Es ist in kaltem Wasser und in Säuren unlöslich — Magenstörungen sind infolgedessen ausgeschaltet, — es löst sich dagegen leicht in Alkalien.

Das Digipuratum ist physiologisch dosiert und zwar entspricht die Einzeldosis in der Wirkungsstärke 0,1 g eines stark wirkenden Digitalispulvers. Der Wirkungswert wird in Froscheinheiten ausgedrückt (*vergl.: Gottlieb, Münchener Medizinische Wochenschrift, 1908, Nr. 24*).

Indikationen: Herzschwäche, Myokarditis, Kompensationsstörungen, Dilatatio cordis usw.

Das Digipuratum kommt in den Handel als Pulver *(Wirkungsstärke = Folia digitalis)* **und in Tablettenform** *(Wirkungsstärke jeder Tablette = 0,1 g Folia digitalis).*

Preis: 1 Originalröhrchen mit 12 Tabletten = M. 1.50.

Literatur und Muster zur Verfügung der Herren Ärzte.

DIPLOSAL

$(OH \cdot C_6H_4 \cdot COO \cdot C_6H_4 \cdot COOH)$

107 %ige Salicylsäure

wirksam und unschädlich

Diplosal, der Salicylester der Salicylsäure, übertrifft die anderen Salicylpräparate durch seinen hohen Gehalt an Salicylsäure und durch das völlige Ausbleiben jeder unerwünschten Nebenwirkung (auch bei längerem Gebrauch hoher Tagesdosen).

Einzelgabe: (0,5 bis) 1,0 Tagesgabe: 3,0 bis 6,0

Diplosal-Tabletten zu 0,5 g in Originalpackung
(Röhre mit 20 Tabletten M. 1—, Karton mit 50 Tabletten M. 2.35)

C. F. Boehringer & Soehne, Mannheim-Waldhof

Literatur und Proben den Herren Ärzten kostenfrei.

Digitized by Google

Zentralblatt für Chirurgie

herausgegeben von

K. GARRÈ, in Bonn; F. KÖNIG, in Berlin; E. RICHTER, in Breslau.

35. Jahrgang.

VERLAG von JOHANN AMBROSIUS BARTH in LEIPZIG.

Wöchentlich eine Nummer. Preis des Jahrganges 20 Mark, bei halbjähriger Vorauszahlung. Zu beziehen durch alle Buchhandlungen und Postanstalten.

Nr. 27. **Sonnabend, den 4. Juli.** **1908.**

albin

Hydrozon (H_2O_2) -Zahnpasta.

Das Wasserstoffsuperoxyd entwickelt bei Berührung mit dem Speichel freies O_2, welches in statu nascendi ungemein stark desinfizierend und desodorisierend wirkt.

Sichere Verhinderung von stomatitis mercurialis. Schnellste Beseitigung von foetor ex ore.

Pearson & Co., G. m. b. H., Hamburg.

SPEZIALPRAPARATE MARKE „ROCHE"

Thigenol

Synthet. Schwefelpräparat, geruch- und geschmacklos, ungiftig.

Leicht resorbierbar, wirkt juckreiz- und schmerzlindernd, nicht fleckend.

Dermatologie:
Akne, Ekzem, Seborrhoe, Skabies usw.

Gynäkologie:
akute u. chronische Metritiden, Adnexerkrankungen, Beckenexsudate usw.

Secacornin

Sterile Lösung der wirksamen Bestandteile des Mutterkorns.

Hervorragendes Uterinum und Hämostyptikum.

Anwendung:
per os u. für Injektionen.

Verordnung:
1 Originalflakon Secacornin „Roche".

Proben und Literatur zur Verfügung.

F. HOFFMANN-LA ROCHE & Cie, BASEL (SCHWEIZ), GRENZACH (BADEN)

Medizinischer Anzeiger.

Digitized by Google

Rheumasan

des Dr. R. Reiss

externe Salicyltherapie gegen Rheumatismus, Gicht, Ischias, Migräne, Pleuritis, Tylosis.

Dasselbe verstärkt sich als

Ester-Dermasan

Teer-Dermasan

Chrysarobin-Dermasan

gegen die meisten Arten von Hautkrankheiten in Tuben und Töpfen, Ester-Dermasan auch in

Vaginal-Kapseln

gegen Parametritis, Perimetritis, Oophoritis u. a.

Chemische Werke Dr. Albert Friedlaender, G. m. b. H., Berlin W. 35.

Literatur und Proben kostenlos.

Cholegen

Nucleogen

Phagocytin

Eusemin

Aseptisches (nach Prof. Dr. Karewski)
Nähmaterial

Ausführliche Literatur und Muster stets gern zu Diensten.
Physiologisch-chemisches Laboratorium Hugo Rosenberg
Berlin-Charlottenburg 4, Wilmersdorferstrasse 52.

Digitized by Google

Wilhelm Holzhauer

Fabrik medizinischer Bedarfsartikel, Bandagen und Verbandstoffe

Marburg (Hessen)

bringt sein großes Lager selbstgefertigter Chirurgischer Instrumente (sämtliche schneidende handgeschmiedet), Kranken- und Operationsmöbel in empfehlende Erinnerung.

Einrichtungen von Krankenhäusern, Sanatorien und Laboratorien.

Kostenanschläge und Kataloge gratis und franko.



Rossel, Schwarz & Co., Wiesbaden

Fabrik heilgymnastischer und orthopädischer Apparate.

Alleinfabrikation der Apparate System Dr. Herz, Wien.

Alleinfabrikation der Apparate System Dr. G. Zander, Stockholm.

Alleinfabrikation der elektrischen Heißluftapparate System Dr. Tyrnauer, Karlsbad.

Pendelapparate, gleichzeitig als Widerstandsapparate verwendbar.

Erstklassiges Fabrikat mit weitgehendster Garantie. | Literatur und Offerte gratis und franko.

Feinste in- und ausländische Referenzen. **Patente in allen Kulturstaaten.**

MUIRACITHIN

Spezifikum gegen **Impotenz.**

Kräftigung des Erektionszentrums, Besserung nervöser Allgemeinerscheinungen, Stärkung des Herzens. Vorzügl. Nerventonikum.

Literatur:

Geh. Med.-Rat Prof. Dr. Eulenburg, Berlin (Realenzyklopädie der gesamten Heilkunde, S. 399): „Auch ich hatte in letzter Zeit bei Sexualneurasthenikern einige günstige Resultate zu verzeichnen, das Mittel scheint überhaupt als Nerventonikum gelten zu dürfen, allerdings auf die sexuelle Libido und die Erektion besonders verstärkend zu wirken."

Weitere ausführliche Mitteilungen von Prof. **Nevinny**-Innsbruck, Prof. **Kolomoizew**-Kasan, Prof. **Rebourgeon**-Paris, Prof. **Goll**-Zürich, Prof. **Maramaldi**-Neapel, **Popper Igls** in der Klinik von Geh. Med.-Rat Prof. **Senator**-Berlin, **Hirsch**-Kudowa, **Steinsberg**-Franzensbad, **Waitz**-Paris, **Wrigh**-Hunt, **Pillver**-Odessa u. a.

Literatur gratis und franko zu Diensten.

Handelsgesellschaft Noris Zahn & Cie., Berlin C. 17.

Digitized by Google

SPEZIALPRAPARATE MARKE „ROCHE"

DIGALEN

wird aus Fol. Digitalis purp. hergestellt und ist in genau dosierter und haltbarer Lösung nur in Originalflacons von 15 ccm oder in Ampullen à 1 ccm erhältlich.

Indikationen:

Herzkrankheiten: Dilatatio cordis, Myokarditis, Insuffizienz und Kompensationstörungen.

Verordnung: Per os, subkutan, intramuskulär, intravenös. 1 Flacon DIGALEN, Originalpackung „Roche" oder 1 Karton mit 6 (12) Ampullen à 1 ccm Digalen, Originalpack. „Roche".

DIGALEN wirkt rascher als Infus. Digital. und schließt Intoxikationen durch zu starke Dosen aus.

Kein Latenzzustand. Keine Cumulativwirkung.

THEPHORIN

ein neues Diureticum.

Leicht lösliches Doppelsalz des Theobromin (Theobromin-Natrium-formicicum).

Indikationen:

Hydrops, Ascites, Nephritis. Bei kardialem Hydrops wirkt eine Kombination mit **Digalen** vorzüglich.

Verordnung: Am zweckmäßigsten ist die Ordination der Original-Tabletten. 1 Röhrchen Thephorin-Tabletten à 0,5 g. Originalpackung „Roche".

Dosis: 2—3 × 2 Tabletten pro die.

Ausführliche Literatur und Proben zur Verfügung.

F. HOFFMANN-LA ROCHE & Cie., BASEL (SCHWEIZ). GRENZACH

Mit einer Beilage von E. Merck, Darmstadt.

Verlag von Johann Ambrosius Barth in Leipzig.
Druck von Breitkopf & Härtel in Leipzig.
Alleinige Inseratenannahme durch Max Gelsdorf, Eberswalde.

Digitized by Google

Zentralblatt für Chirurgie

herausgegeben von

K. GARRÈ, in Bonn, F. KÖNIG, in Berlin, E. RICHTER, in Breslau.

35. Jahrgang.

VERLAG von JOHANN AMBROSIUS BARTH in LEIPZIG.

Wöchentlich eine Nummer. Preis des Jahrganges 20 Mark, bei halbjähriger Vorauszahlung. Zu beziehen durch alle Buchhandlungen und Postanstalten.

Nr. 52. Sonnabend, den 26. Dezember. 1908.

RHEUMASAN

des Dr. R. Reiss

externe Salicyltherapie gegen Rheumatismus, Gicht, Ischias, Migräne, Pleuritis, Tylosis.

Dasselbe verstärkt sich als

Ester-Dermasan ◇ Teer-Dermasan
Chrysarobin-Dermasan

gegen die meisten Arten von Hautkrankheiten in Tuben und Töpfen,
Ester-Dermasan auch in **Vaginal-Kapseln**
gegen Parametritis, Perimetritis, Oophoritis u. a.

Chemische Werke Dr. Albert Friedlaender, G. m. b. H., Berlin W. 35.

Literatur und Proben kostenlos.

Steril-Catgut-Kuhn durch „Catgut-Versand“ Kassel

Bornyval

(Borneol-Isovalerianat)

bei allen Neurosen des Zirkulations-, Verdauungs- und Zentral-Nervensystems, zeigt die spezif. Wirkung des Baldrians in mehrfacher Multiplikation ohne unangenehme Nebenwirkungen.

Sedativum ersten Ranges

Besondere Indikationen:

Herz- u. Gefässneurosen, Hysterie, Hypochondrie, Neurasthenie, nervöse Agrypnie u. Cephalalgie, Menstruationsbeschwerden, Asthma nervosum, Atonia gastro-enterica.

Dosis: Meist 3—4 mal täglich eine Perle. Originalschachteln zu 25 und 12 Perlen.

Proben und Literatur zur Verfügung.

J. D. RIEDEL A.-G., BERLIN N. 39

Digitized by Google

Hermann Haertel · Breslau I.

Weidenstraße 33. ✻

1819 gegr. Stammhaus.

Fabrik chirurgischer Instrumente, Bandagen, orthopäd. Apparate.
Instrumentenmacher der kgl. Universitäts-Kliniken in Breslau, sowie vieler Krankenhäuser Schlesiens.

Neu: Probeexcisionszange
nach Dr. Gotthard Schubert.

Kraft u. Appetit

aus Fleisch. Chinarinde
Kalk-Lactophosphat
erzeugt

Vial's tonischer Wein

L. & H. VIAL & UHLMANN, FRANKFURT A. M.!

Neu! **Neu!**

Apparat zur Magenuntersuchung

nach Dr. **Schlaepfer**, Marburg.

Preis M. 3.—. Vorgeschriebene Suppe dazu **M. 1.50.**

Erhältlich in allen Apotheken und einschlägigen Geschäften, sowie bei der General-Vertretung

WILHELM HOLZHAUER

Fabrik medizinischer Bedarfsartikel, Bandagen und Verbandstoffe

Marburg (Hessen).

Digitized by Google

Blutbildendes Kräftigungs- und Nährmittel!

: Nettelbeck's :
Braunschweiger **MUMME**

Ältestes Malzpräparat — alkoholfreier flüssiger Malzextrakt.

Ein hervorragendes diätisches **Nähr-** und **Stärkungsmittel** für alle Leidenden, besonders für **blutarme** schwächliche Personen und **Kinder** vom **Säuglingsalter** an. **Wöchnerinnen** gibt die Mumme reiche Nahrung. 49,02 % Maltose, 3,69 % Eiweißstoff, 0,50 % Phosphorsäure.

Wird wegen des angenehmen würzigen Malzgeschmackes sehr gern genommen und ist sehr bekömmlich.

Den Herren Ärzten Prospekte und Proben gratis und franko.

Man verlange stets Marke H. C. F.

Braunschweiger Mumme-Brauerei H.C.F. Nettelbeck, Ges. m. b. H.
Braunschweig, Beckenwerker Str. 26.

HAEMACOLADE
GUAJACOLADE
JOMACOLADE

Haemacolade enthält im Pfund 20 Gramm **trockenes,** chemisch reines Haemoglobin neben Kakao, Zucker, Stärkemehl und Chlornatrium.
1 Pfund 2.— Mark

Guajacolade ist Haemacolade, welche im Pfund 25 Gramm Kal. sulfoguajacolic. enthält.
1 Pfund 3.— Mark

Jomacolade ist Haemacolade, welche im Pfund 12,5 Gramm Kal. jodat. enthält.
1 Pfund 3.— Mark

Die drei Präparate werden allgemein sehr gelobt und „als äußerst glückliche Mischung", „sehr wohlschmeckend und bekömmlich" und „sehr preiswert" bezeichnet. — **Schnelle Gewichtszunahme!** (3—5—7—13—30 Pfund.) Werden wie Kakao gebrüht und getrunken.

Versuchsquanten u. Literatur durch **Fritz Sauer, Berlin W. 30.** X.

Rossel, Schwarz & Co., Wiesbaden
Fabrik heilgymnastischer und orthopädischer Apparate.
Alleinfabrikation der Apparate System Dr. Herz, Wien.
Alleinfabrikation der Apparate System Dr. G. Zander, Stockholm.
Alleinfabrikation der elektrischen Heißluftapparate System Dr. Tyrnauer, Karlsbad.

Pendelapparate, gleichzeitig als Widerstandsapparate verwendbar.

Erstklassiges Fabrikat mit weitgehendster Garantie. | Literatur und Offerte gratis und franko.

Feinste in- und ausländische Referenzen. Patente in allen Kulturstaaten.

Digitized by Google

MARKE „ROCHE“

Airol

Geruchloser, ungiftiger Ersatz des Jodoforms.

Wundbehandlung, Verbrennungen, Geschwüre und Abscesse, Metritiden, Gonorrhoe, Hornhautgeschwüre.

Verordnung: Als Streupulver, Gaze, 10% Collodium, Glycerin-Emulsion, Salbe und Bougies.

Benzosalin

ein neues Salicylsäurepräparat, frei von schädlichen Nebenwirkungen auf Herz und Magen

Specificum gegen Rheumatismus und seröse Gelenk-Entzündungen.

Verordnung: 1 Röhrchen Benzosalin-Tabletten Originalpackung „Roche“.

Protylin

Phosphoreiweiss mit 2,8% entgiftetem Phosphor.

Indiziert bei Basedow, Cachexie, Neurosen, Rachitis, Skrofulose.

Eisen-Protylin (2,3% Eisen) Anämie und Chlorosen.

Brom-Protylin (4% Brom organisch geb.) Hysterie und Neurosen.

Digalen

gibt der Digitalistherapie bei Herzkrankheiten eine sichere Grundlage.

Anwendung: per os, subcutan, intravenös und intramuscullär.

Keine Cumulativwirkung. Kein Latenzzustand.

Verordnung: 1 Originalflacon Digalen 6 oder 12 steril. Ampullen à 1 ccm in Originalcarton.

Thephorin

Leicht lösliches Doppelsalz des Theobromin (Theobromin - Natrium formicicum).

Indikationen: Hydrops, Ascites, Nephritis. Bei Hydrops infolge von Nierenleiden wirkt eine Kombination mit Digalen vorzüglich.

Verordnung: 1 Röhrchen Thephorin-Tabletten à 0,5 gr. Originalpackung „Roche“.

F. HOFFMANN-LA ROCHE & C[illegible]

BASEL (SCHWEIZ) GRENZACH (BADEN)

TRADE MARK

Thigenol

Synthet. Schwefelpräparat; im Gebrauch geruch- und geschmacklos, ungiftig.

Leicht resorbierbar, wirkt milde, juckreiz- und schmerzlindernd. Flecken in Wäsche leicht auswaschbar.

Dermatologie: Akne, Ekzem, Seborrhoe, Skabies etc.

Gynäkologie: akute und chronische Metritiden, Adnexerkrankungen, Beckenexsudate etc.

Thigenolseife enthält 10% Thigenol

Secacornin

Sterile Lösung der wirksamen Bestandteile des Mutterkorns.

1 ccm. Secacornin = 4 gr. Secale cornutum.

Indicationen: Geburtshülfe und Gynäkologie

Anwendung: per os und für Injektionen.

Verordnung: 1 Originalflacon Secacornin „Roche“. 6 oder 12 steril. Ampullen à 1 ccm. in Originalcarton.

Thiocol

Guajacolderivat. — Antituberkulöse Wirkung experimentell und klinisch festgestellt.

Völlig löslich, absolut geruchlos, gänzlich reizlos, grosse Resorbierbarkeit.

Tuberkulose, chron. Bronchitiden, chron. Diarrhoen.

Beste und bequemste Anwendungsform: Thiocoltabletten à 0,5 gr.

Sirolin

ein ideales Präparat für die Guajacol-Therapie

Wohlriechender, angenehm schmeckender Sirup.

Tuberkulose, Bronchitis, Keuchhusten, Skrofulose, Influenza.

Man verordne stets Originalpackung „Roche“.

Sulfosotsirup

entgiftetes Kreosot in Sirupform, speziell für Minderbemittelte, Kassen- und Armenpraxis.

Tuberkulose, chronische Bronchialkatarrhe, Bronchiektasien, putride Bronchitis, Skrofulose.

Man verordne stets Originalpackung „Roche“.

Proben und Literatur zur Verfügung.

MARKE „ROCHE“

Verlag von Johann Ambrosius Barth in Leipzig.
Druck von Breitkopf & Härtel in Leipzig.
Alleinige Inseratenannahme durch Max Geladorf, Eberswalde.

Digitized by Google

Zentralblatt für Chirurgie

herausgegeben von

K. GARRÈ, in Bonn, F. KÖNIG, in Berlin, F. RICHTER, in Breslau.

35. Jahrgang.

VERLAG von JOHANN AMBROSIUS BARTH in LEIPZIG.

CORNELL UNIVERSITY SEP 11 1908 LIBRARY

Wöchentlich eine Nummer. Preis des Jahrganges 20 Mark, bei halbjähriger Vorauszahlung. Zu beziehen durch alle Buchhandlungen und Postanstalten.

Nr. 35. Sonnabend, den 29. August. 1908.

albin

Hydrozon (H_2O_2) -Zahnpasta.

Das Wasserstoffsuperoxyd entwickelt bei Berührung mit dem Speichel freies O_2, welches in statu nascendi ungemein stark desinfizierend und desodorisierend wirkt.

Sichere Verhinderung von stomatitis mercurialis. Schnellste Beseitigung von foetor ex ore.

Pearson & Co., G. m. b. H., Hamburg.

SPEZIALPRAPARATE MARKE „ROCHE"

Digalen

gibt der Digitalistherapie bei Herzkrankheiten eine sichere Grundlage.

Indikationen:
Dilatatio cordis, Myocarditis, Insufficienz und Compensationsstörungen.

Anwendung:
per os, subcutan, intravenös und **intramusculär.**
Keine Cumulativwirkung.
Kein Latenzzustand.

Verordnung:
1 Originalflak. Digalen = 15 ccm.

Thephorin

Leicht lösliches Doppelsalz des Theobromin
(Theobromin natrium - Natrium formicic.)

Indikationen:
Hydrops, Ascites, Nephritis.
Bei kardialem Hydrops wirkt eine Kombination mit **Digalen** vorzüglich.

Verordnung:
1 Röhrchen Thephorin-Tabletten à 0,5 gr. Originalpackg. „Roche".

Proben und Literatur zur Verfügung.

F. HOFFMANN-LA ROCHE & CIE, BASEL (SCHWEIZ), GRENZACH (BADEN)

Medizinischer Anzeiger.

Digitized by Google

Dr. Reiß' **Ester-Dermasan-**

Vaginal-Kapseln

enthaltend freie, durch die Vagina
leicht resorbierbare Salicylsäure

gegen

Parametritis, Perimetritis, Oophoritis

sowie besonders verstärkt gegen

Gonorrhoe.

Literatur und Proben kostenlos durch

Chemische Werke Dr. Albert Friedländer
G. m. b. H.
BERLIN W 35, Genthinerstraße 15.

ALYPIN-TABLETTEN

in allen Dosierungen

Alypin-Suprarenin-Tabletten

Form A. Alypin 0,02, Supr. bor. 0,00013,
Form B. » 0,05, » » 0,00033,
Form C. Alypin 0,2, Supr. bor. 0,00033,
Form D. » 0,06, » » 0,00039,

zur Herstellung von gebrauchsfertigen Lösungen zur subkutanen Injektion für lokale und lumbale Anästhesie werden mit Lizenz der Farbenfabriken vorm. Friedr. Bayer & Co., Elberfeld, hergestellt von

G. POHL, Fabrik pharmazeut. Präparate, SCHÖNBAUM-DANZIG.

BADEN-BADEN

Kochsalzthermen mit hervorragendem Gehalt an Lithium und Arsenik 44—69° C.
Neue Großherzogliche Badeanstalten

Friedrichsbad und Kaiserin Augustabad

während des ganzen Jahres geöffnet.

Musteranstalten von größter Vollkommenheit und Eleganz. Thermalbäder, römisch-irische Bäder (Naturdampf), mineral. und medizin. Bäder jeder Art. Fango-Jango-Behandlung, Tallerman'sche Behandlung. Kohlensaure Bäder, elektrische Lichtbäder, Abteilung für Kaltwasserbehandlung. Anstalten für mechanische Heilgymnastik (Dr. Zander) in beiden Bädern. **Neues Inhalatorium bester Systeme. Freie Inhalation zerstäubten Thermalwassers nach System Waßmuth. Einzel-Inhalationen zerstäubter Soole- und medicamentöser Flüssigkeiten nach Jahr, Sohnitzler, Lewin und Heyer, Sauerstoffapparat. Pneumatische Apparate von Dr. Dupont-Mathieu. Dr. Hartmanns Lignosulfit-Inhalation.** Trinkkuren in der Trinkhalle (Hauptstollenquelle) ärztlich empfohlen gegen **Gicht** in allen Formen, Gries- und Steinbeschwerden, Nieren- und Blasenleiden und gegen **chronische Katharre** der Atmungs- und Verdauungsorgane. Mineralwasser und Quellsalze aller bedeutenden Heilquellen. Großh. Badearzt. Privatanstalten für Thermalbäder. Privatheilanstalten jeder Art; Terrainkuren, Molkenanstalt, Milchkur. Versand des an Lithium reichsten Wassers der Hauptstollenquelle durch die Trinkhalleverwaltung. — Konversationshaus. Ausgezeichnetes Kurorchester. Vergnügungen, Spiele und Kunstgenüsse jeder Art. Sommer- und Wintersaison. Vorzügliches Klima. Weltberühmte Lage.
Mittlere Jahrestemperatur + 8,97° C.

Digitized by Google

Internationale Bibliographie.

Beranek, Jul., Was 2000 Tote mir erzählten. Gedankenbild m. 12 Übersichten. (20 S. m. 12 Tab.) gr. 8°. Wien, A. Opitz Nachf. '08. 1.—

Berndt, Eduard, Sicherer Weg zur Heilung der Syphilis. Die Mittel u. Wege zur Heilg. der Syphilis im Anfangs-Stadium u. Besserg. in veralteten, fast trostlosen Fällen. (29 S.) 8°. Hamburg, W. Digel '08. bar 1.—

Eisner, Wolf, Ophthalmie and cutaneous diagnosis of tuberculosis. Roy.-8°. (207 pag.) Lond., Bale Sons & D. 7 s. 6 d.

Frosch, Greeff u. *Clausen*, Untersuchungen üb. die Entstehung u. die Entwickelung des Trachoms. (Unters. in Königsberg i. Pr. v. Clausen.) [S. A.] (12 S. m. 1 farb. Taf.) gr. 8°. Jena, G. Fischer '08. 1.—

Haselberg, v., Tafeln zur Entlarvung der Simulation einseitiger Blindheit u. Schwachsichtigkeit. Nach Snellen entworfen. 2. verm. Aufl. (2 S. auf Karton.) 44×30,5 cm. Nebst Text. (22 S.) 8°. Wiesbaden, J. F. Bergmann '08. In Mappe 1.80

Hrabe, Joh., Die Pflege der Geisteskranken. Leitfaden f. Irrenpfleger. (155 S. m. 1 Taf.) gr. 8°. Prag, Bursík & Kohout '08. 2.10

Leopold, G., u. *Theod. Leisewitz*, Geburthilflicher Röntgen-Atlas. 100 Taf. in Lichtdr. m. begleit. Text deutsch, englisch, französisch. (In 10 Lfgn.) 1. Lfg. (10 Taf. m. 11 Bl. Text.) 49×33 cm. Dresden, v. Zahn & Jaensch '08. 10.—

Liebreich, Rich., Die Asymmetrie des Gesichtes u. ihre Entstehung. (26 S. m. 14 Abbildgn.) Lex.-8°. Wiesbaden, J. F. Bergmann '08. 2.—

Maag, Dr. *P.*, Der Weg zur Gesundheit. Medizinische Betrachtgn. f. denk. Laien. 2. Aufl. (III, 257 S.) 8°. Zürich, Schultheß & Co. '08. 3.—; geb. 3.60

Mac Lachlan, J., Applied anatomy, surgical medical and operative. 4th ed. rewritten by A. Scott-Skirving. 12°. New York, W. Wood & Co. # 6.—

Fortsetzung auf Seite 5 des Umschlags.

Gesellschaft für Chemische Industrie in Basel (Schweiz).
Adresse für Deutschland und Österreich: Leopoldshöhe in Baden.

PHYTIN

Aus Pflanzensamen hergestellt.
Hauptphosphorreservestoff der grünen Pflanze.
Vollständig definiertes, natürliches Phosphorpräparat mit 22,8% organisch gebundenem Phosphor in vollkommen assimilierbarer, ungiftiger Form.

Natürliches Kräftigungsmittel.
Nerven stärkend, Stoffwechsel und Appetit anregend, blutbildend, das Körpergewicht erhöhend, bewährt bei nervöser Schlaflosigkeit. *Dosis:* 1 g pro die.
Rp. 1 Originalschachtel Phytin. Preis M. 2.80 Détail.

PHYTIN. LIQUIDUM in Originalgläsern für die Kassenpraxis. Zirka 6 Tage reichend, Preis M. 1.20 Détail.

CHININPHYTIN Enthält 57% Chininbase u. 43% Phytinsäure. Vereinigt die bedeutenden therapeut. Eigenschaften des Phytin und Chinin. Leicht lösliches Präparat. Indiziert bei Neuralgien, Migräne, Puerperalfieber, Typhus abdominalis, Diabetes etc. sowie bei Malaria u. Malaria-Kachexie.
Rp. 1/1 Originalglas **Chininphytin** (50 Tabletten) M. 2.— Détail.
Rp. 1/2 Originalglas **Chininphytin** (25 Tabletten) M. 1.10 Détail.
In versilberten Tabletten von 0,1 g.

Muster und Literatur gratis und franco.

R ademanns Diabetiker: Weißbrot, Schwarzbrot, Grahambrot, Mandelbrot, Zwieback, Mehl, Kakao etc. Fruchtsäfte ohne Zucker.
ademanns Diabetiker: Früchte entzuckert und Früchte im eigenen Saft.
ademanns Diabetiker: Mosel-, Rhein- und Bordeaux-Weine, Sekt, Kognak.
ademanns Kindermehl

R ademanns Kindernährmittel: Hafermehl, Haferkakao, Nährzwieback, Milchzucker, Nährbiskuits etc.
ademanns diätet. Fabrikate für Magen- u. Darmkranke, Blutarme, Rekonvaleszenten. Nähr-Toast, Milch-Eiweiß, Nähr-Gries.
ademanns sterilisiert. Rahm
ademanns Friedrichsdorf. Zwieback

Ausführliche Kataloge gern gratis und franko zu Diensten.

Rademanns Nährmittelfabrik, Frankfurt a. M. Berlin-Charlottenburg.

Digitized by Google

HYGIOPON „Liquor ferro-ferrichlorati electr. paratus"

ein auf elektrochemischem Wege hergestelltes

Neues Eisenpräparat

bewährt sich hervorragend bei

BLEICHSUCHT und BLUTARMUT
SCROFULOSE, TUBERKULOSE
NERVENLEIDEN, MENSTRUATIONSBESCHWERDEN

infolge anämischer Zustände, ferner bei **Schwächezuständen** nach **Operationen, Geburten** und schwer eingreifenden Erkrankungen edler Organe.

Hygiopon

HYGIOPON erbringt in seiner Darstellung und Wirksamkeit eine **völlig neuartige Methode** der direkten **Kräftigung** und **Ernährung** krankhaft veränderten Blutes.

Im **HYGIOPON** ist das Eisen in einer Form gelöst, welche dem Vorkommen des Eisens im tierischen Organismus sehr nahe kommt.

Seine absolute Unschädlichkeit für Magen und Darm ist klinisch nachgewiesen.

Von ärztlichen Autoritäten glänzend begutachtet u. empfohlen.

Preis der Originalflasche M. 3.—. — Zu beziehen durch die Apotheken. — **Dosierung:** A. Für Erwachsene 2—3 mal täglich 2—5 Tropfen. B. Für Kinder und Magendarmkranke 2—3 mal täglich 1—3 Tropfen in einem Weinglase Wasser, Limonade etc.

Literatur u. Probeflaschen stehen den Herren Ärzten kostenlos zur Verfügung.

Berliner elektrochemische Werke, G.m.b.H., Berlin W. 9.

Odda *M. R.*

für *Magenleidende und Reconvalescenten*

eine leichtverdauliche, wohlschmeckende, billige —— **Kraft- und Krankennahrung.** ——

Vorzüglich bewährt: In der Therapie des **Ulcus Ventriculi** neben der Milch und als Ersatz derselben, ebenso bei **anderen Reizzuständen des Verdauungsapparates, Hyperacidität, Carcinom, chron. Darmkatarrh,** ferner als Hauptbestandteil der **salzarmen Diät bei Nephritis,** endlich in allen Fällen von **Unterernährung,** in welchen Schonung des Verdauungsapparates indiciert ist, **bei chronischen** und selbst **akuten Fieberzuständen, Reconvalescenz, Anaemie, Phthise.** Bei **Mastkuren** leistet „Odda M. R." sehr wertvolle Dienste.

Das Präparat ist neben nur noch einem Nährpräparat in das von der Zentralkommission der Krankenkassen Berlins und der Vororte herausgegebene Arznei-Verordnungsbuch aufgenommen und zur ungehinderten Verordnung freigegeben.

Odda *K.* neue *Kindernahrung* nach Geh. Rat Prof. v. Mering.

Frei von Fetten mit flüchtigen Fettsäuren. Hoher Phosphor-(Lecithin-)Gehalt. Bewährt. Mischungsverhältnis lösl. u. unlösl. Kohlehydrate.

Odda M. R. 1/1 B. Inh. 400 gr 2.00 Mk., 1/2 B. Inh. 200 gr 1,10 Mk., **Krankenkassenp. 0,75 Mk.**
Odda K. 1/1 B. Inh. 400 gr 1,40 Mk., 1/2 B. Inh. 200 gr 0,80 Mk.

Proben und Literatur kostenfrei.

Deutsche Nährmittelwerke Strehlen in Schlesien.

Spermathanaton.

Ein dezentes, **sicher** wirkendes **Antikonzipiens.**
Kein Apparat, Wirkung mittels Sauerstoffs, unschädlich und nicht reizend.
Das einzige Präparat, welches der Arzt ruhig verordnen kann.
Literatur und Proben stehen zur Verfügung.

Chemisches Laboratorium Nassovia, G. m. b. H., Wiesbaden.

Digitized by Google

Internationale Bibliographie.

Fortsetzung von Seite 3 des Umschlags.

Nenadovics, L., Die Herzkrankheiten. Ihre Ursachen u. kurörtl. Behandlg. (XII, 144 S.) 8°. Franzensbad, E. A. Götz '08. 2.50

Publikationen, militärärztliche. kl. 8°. Wien, J. Šafář.

Nr. 117. *Cron*, Feldtaschenbuch f. den Sanitätsdienst im Kriege. 2. Aufl. II. Heft: 1. Tl. des sanitätsoperativen u. sanitätsakt. Dienstes, enth.: Grundsätze f. sanitäre Leitg. u. Dienstverkehr. Sanitätsdienst außerhalb des Gefechtes. Grundzüge des Sanitätsdienstes im Rückengebiete der Armee. Mit Abbildgn. (154 S.) '08. Kart. 2.70.

Sammlung klinischer Vorträge, begründet von Rich. v. Volkmann. Neue Folge, hrsg. v. O. Hildebrand, Frdr. Müller u. Frz. v. Winckel. Lex.-8°. Leipzig, J. A Barth. Jede Nr., Subskr.-Pr. —.50; Einzelpr. —.75

487. *Herff, Otto v.*, Im Kampfe gegen das Kindbettfieber. (34 S.) '08.

488. *Pfannenstiel, J.*, Über abdominale u. vaginale Köliotomien. Eine vergleich. Studie üb. den Wert u. die Leistungsfähigkeit beider Operationen nebst Bemerkgn. zur Indikationsstellung und Technik. (13 S.) '08.

489—491. *Ebner, Ad.*, Über den heutigen Stand der Erkennung u. Behandlung der Appendizitis. I. Erörtert an 550 v. Garrè behandelten Fällen. (88 S.) '08.

494.495. —— —— II. (69 S.) '08.

492.493. *Ahlfeld, F.*, Der praktische Arzt u. die Händegefahr. Mit 8 Taf. (55 S.) '08.

496. *Martin, A.*, Überblick üb. d. Entwicklungen d. modernen gynäkolog. Operationstechnik. (10 S.) '08.

Schumacher, E. D., Unfälle durch elektrische Starkströme. Eine klin. u. gerichtlich-medizin. Studie. (III, 83 S.) Lex.-8°. Wiesbaden, J. F. Bergmann '08. 2.—

Seelmann, Assess., Die ärztliche Begutachtung in Invaliden- u. Krankenversicherungssachen. Zum prakt. Gebrauch f. Ärzte, Krankenkassen u. Verwaltungsbehörden. (IV, 64 S.) gr. 8°. Leipzig, F. C. W. Vogel '08. 2.50

Thomson, John, Guide to the clinical examination and treatment of sick children. 2d ed. rewritten. 8°. (658 pag.) Lond., W. Green. 12 s. 6 d.

Fortsetzung auf Seite 7 des Umschlags.

DAVOS — **Villensanatorium Oberhof** — **Dr. F. JESSEN** — **Prospekte.**

Hermann Haertel · Breslau I.

Weidenstraße 33. ✻

1819 gegr. Stammhaus.

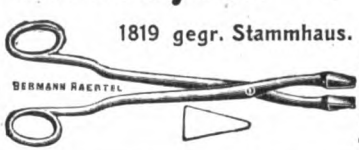

Fabrik chirurgischer Instrumente, Bandagen, orthopäd. Apparate.

Instrumentenmacher der kgl. Universitäts-Kliniken in Breslau, sowie vieler Krankenhäuser Schlesiens.

Neu: Probeexcisionszange nach Dr. Gotthard Schubert.

Blutbildendes **Kräftigungs- und Nährmittel!**

: Nettelbeck's : Braunschweiger MUMME

Ältestes Malzpräparat — alkoholfreier flüssiger Malzextrakt.

Ein hervorragendes diätisches **Nähr-** und **Stärkungsmittel** für alle Leidenden, besonders für **blutarme** schwächliche Personen und **Kinder vom Säuglingsalter** an. **Wöchnerinnen** gibt die Mumme reiche Nahrung. 49,02 % Maltose, 3,69 % Eiweißstoff, 0,50 % Phosphorsäure.

Wird wegen des angenehmen würzigen Malzgeschmackes sehr gern genommen und ist sehr bekömmlich.

Den Herren Ärzten Prospekte und Proben gratis und franko.

Man verlange stets Marke **H. C. F.**

Braunschweiger Mumme-Brauerei H.C.F. Nettelbeck, Ges. m. b. H.

Braunschweig, Beckenwerker Str. 26.

Digitized by Google

GUTTAPLASTE

Beiersdorfs Guttapercha-Pflastermulle nach Dr. P. G. Unna,
ausgezeichnet vor allen andern medikamentösen Pflastern durch

Wirksamkeit • Klebkraft • Haltbarkeit

Die Guttaplaste enthalten die Arzneistoffe, auf das gleichmäßigste verteilt, in einer vollkommen reizlosen und stark klebenden Kautschukgrundmasse eingebettet. Sie sind auf eine undurchlässige Schicht von Guttaperchamull gestrichen, unter der die Aufnahmefähigkeit der Haut und die Tiefenwirkung der Arzneistoffe des Pflasters überaus gesteigert werden. Sie sind wirksamer als alle anderen medikamentösen Pflaster und sparsamer als Salben.

Am meisten werden gebraucht:

Guttaplast Nr. 24 mit Zincum oxydatum
Nr. 15 mit Hydrargyrum
Nr. 16 mit Acidum carbolicum und Hydrargyrum
Nr. 10 mit Acidum salicylicum
Nr. 2 mit Acidum boricum

Muster, Literatur und Listen kostenfrei.

P. BEIERSDORF & Co. o HAMBURG

Bad Reichenhall

Frequenz über 30,000 Personen. o Saison Mai — Oktober.
Hervorragendes Solebad,
bedeutendster klimatischer Kurort in den bayerischen Alpen.

Größte **pneumatische u. Inhalations-Anstalten** der Welt, Bad- u. Trinkkuren aller Art. Gradierhaus, Kaltwasserheilanstalten, Terrainkuren nach Prof. Örtel, Heilgymnastik. **Bewährt** bei Erkrankungen der Lunge (Asthma und Emphysem), der oberen Luftwege (Nase, Rachen, Kehlkopf) und des Herzens, bei **Frauenleiden** (Exsudate, chron. Entzündungen), Skrophulose, Rachitis, Rekonvaleszenz, Rheumatismus u. A. Besteingerichtetes Kurhaus, vorzügliche Kurkapelle, 3 Kurparke, Tennisplätze, Theater, Reunions und Konzerte; 250 km Promenadenwege, ringsum Nadelwälder. Wohnungsliste durch das **Wohnungsbureau.** Illustrierter Prospekt durch die Bureaus von **Rudolf Mosse,** zahlreiche **Verkehrsbureaus** und das **Kgl. Badekommissariat.**

KEFYROGEN

einziges deutsches Reichspatent zur einfachsten und billigsten Herstellung von

Nähr-Kefyr

Durch **einfaches Lösen** von „Kefyrogen" in Milch erhält man feinsten echt kaukasischen Kefyr.
Herstellungskosten eines Liters **nur 25 Pfg.**
Vorzüge: Höchste Gärungsfähigkeit, **50% mehr Fermentierung** als bei jedem anderen Präparat. Sichere **Kontrolle** über **Alter** und gleichmäßige **Beschaffenheit** des Kefyrs.
Indikationen: Lungen-, Magen- u. Nierenleiden, Blutarmut, Nervosität u. in der Reconvalescenz.
Literatur über Kefyrtherapie: Prof. R. O. Neumann-Heidelberg, Geh. Med.-Rat Prof. Eulenburg-Berlin, Prof. Dr. Rabow-Straßburg, Dr. Lorenz-Berlin, Dr. Pickardt-Berlin usw.
Versuchsproben und Literatur gratis. • **(Nur Ärzte-Reklame.)**
Preis pro Schtl. (f. 30 Ltr.) M. 2.—, auf Wunsch Ärztepreis M. 1.50.

Fabrik chem. pharm. Präparate Apotheker A. Rosenberger, Berlin N. 28.

Digitized by Google

Internationale Bibliographie.

Fortsetzung von Seite 5 des Umschlags.

Zeitschrift, biochemische. Beiträge zur chem. Physiologie u. Pathologie. Hrsg. v. E. Buchner, P. Ehrlich, F. Hofmeister, C. v. Noorden, E. Salkowski, N. Zuntz. Red. v. C. Neuberg. 12. Bd. 6 Hefte. (1. u. 2. Heft. 202 S.) gr. 8°. Berlin, J. Springer '08. 12.—

Die Beiträge zur chemischen Physiologie u. Pathologie werden hiermit vereinigt.

—— Dieselbe. Festband H. J. Hamburger gewidmet. M. Einleit. v. Ernst Cohen. gr. 8°. (XXXIII, 448 S. m. 5 Taf. u. 1 Heliogr.) Berlin, J. Springer. 12.—

Basler Chemische Fabrik, Basel (Schweiz).
Adresse für Deutschland und Österreich-Ungarn: Leopoldshöhe i. Baden.

VIOFORM (Jodchloroxychinolin). Jodreiches, **sterilisierbares** und geruchloses Ersatzmittel des Jodoform. Einziges Ersatzmittel d. Jodoform bei tuberkulösen Affektionen.

Literatur und Proben stehen zu Diensten.

Verlag von Johann Ambrosius Barth in Leipzig.

Diagnostische Assoziationsstudien.

Beiträge zur experimentellen Psychopathologie.

Herausgegeben von **Dr. C. G. Jung.**

I. Band. Lex.-8°. IV, 281 S. 1906. M. 12.—.

Inhalt. Vorwort: Über die Bedeutung von Assoziationsversuchen von Professor Bleuler. — I. Experimentelle Untersuchungen über Assoziationen Gesunder von C. G. Jung und Fr. Riklin. — II. Über die Assoziationen von Imbezillen und Idioten von K. Wehrlin. — III. Analyse der Assoziationen eines Epileptikers von C. G. Jung. — IV. Über das Verhalten der Reaktionszeit beim Assoziationsexperiment von C. G. Jung. — V. Bewußtsein und Assoziation von Prof. Bleuler. — VI. Psychoanalyse und Assoziationsexperiment von C. G. Jung.

Diese Studien sind in den Bänden III—VII des Journals für Psychologie und Neurologie zuerst erschienen und wurden hier wieder abgedruckt. In ihrer Zusammenstellung werden sie bei Psychiatern und Psychologen sicher erneutes Interesse erregen.

HARTMANN's

garantiert keimfreies

Chirurg. Nähmaterial

Marke **„Ideal"** D.R.P.

(Seide, Catgut, Silkwormgut usw.)

in zugeschmolzenen Gläsern mit Sprengnaht.



Fig. 1. Fig. 2. Fig. 3.

Keine Verletzung beim Öffnen der Tuben zu befürchten!

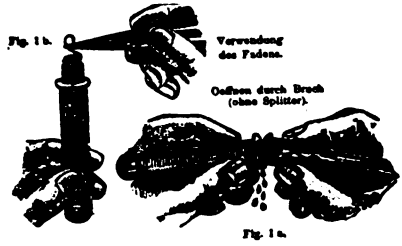

Prospekte gratis zu Diensten!

Durch alle Apotheken, Instrumentengeschäfte usw. erhältlich.

PAUL HARTMANN, Verbandstoff-Fabriken, **HEIDENHEIM** a. B.

Digitized by Google

Ovogal

(Gallensaures Eiweiß)

Neues Cholagogum.

Indikationen: **Bei allen akuten und chronischen Katarrhen der Leber- und Gallenwege, Hyperchlorhydrie, Obstipationen** (besonders bei Chlorotischen), **Pankreasleiden, Darmdyspepsien, Dünndarm-Krankheiten, Fettstühlen usw.** Originalschachteln zu 50 Kapseln.

Dosis: Täglich mehrmals 3—4 Kapseln oder 3—4 mal einen halben Teelöffel voll in Wasser, Tee bezw. Kaffee.

Euferrol

Bestes Arsen-Eisen-Präparat gegen Anämie und Chlorose.

Jede Perle enthält die in einem Eßlöffel der natürlichen medizinischen Arsen-Eisenwässer vorhandene Menge Eisen (ca. 0.012 bis 0.014 g) und arsenige Säure (ca. 0.000006 g) in Mandelöl gelöst.

Dosis: Täglich 1—3 mal 3 Perlen.
Originalschachteln zu 100 Perlen.

Proben und Literatur stehen den Herren Ärzten kostenlos zu Diensten.

J. D. Riedel A.-G., Berlin N. 39.

Perhydrol

30 % = 100 Vol. %

Wasserstoffsuperoxyd-Merck, chem. rein, säurefrei. Ungiftiges, reizloses, energisches

Desinfiziens und Desodorans,

hervorragend geeignet für die

Wundbehandlung,

besonders bei eiternden, jauchigen, gangränösen Prozessen.

Perhydrol findet ausgedehnte Verwendung in der Chirurgie, Oto-, Rhino- und Laryngologie, Gynäkologie, Urologie, Dermatologie, Augen- und Zahnheilkunde.

Originalflaschen à 10, 50, 200 g.

Literatur u. Proben gratis und franko.

Antithyreoidin-Möbius

(Thyreoid-Serum).

In zahlreichen Fällen bewährtes Mittel gegen

Morbus Basedowii,

bewirkt baldigen Rückgang der Struma, des Exophthalmus und der Tachykardie, sowie Nachlassen des Tremors, der Schweisse und der nervösen Symptome.

Antithyreoidin

wird durchweg sehr gut vertragen und ruft meist deutliche Hebung des Allgemeinbefindens hervor.

Originalflaschen à 10 cm^3.

Literatur u. Proben gratis und franko.

E. MERCK-DARMSTADT.

Digitized by Google

Zentralblatt für Chirurgie

herausgegeben von

K. GARRÈ, in Bonn, F. KÖNIG, in Berlin, E. RICHTER, in Breslau.

35. Jahrgang.

VERLAG von JOHANN AMBROSIUS BARTH in LEIPZIG.

Wöchentlich eine Nummer. Preis des Jahrganges 20 Mark, bei halbjähriger Vorauszahlung. Zu beziehen durch alle Buchhandlungen und Postanstalten.

Nr. 35. **Beilage.** **1908.**

Bericht über die Verhandlungen

der

Deutschen Gesellschaft für Chirurgie,

XXXVII. Kongreß,

abgehalten vom 21.-24. April 1908

im Langenbeck-Hause.

Druck von Breitkopf & Härtel in Leipzig.
1908.

Digitized by Google

Inhalt.

Allgemeine Pathologie und Therapie: 1) **Trendelenburg**, Operationsbehandlung der Embolie der Lungenarterie. — 2) **Kümmell**, Frühes Aufstehenlassen Laparotomierter. — 3) **Fränkel**, 4) **Ranzi**, Postoperative Thrombose und Embolie. — 5) **Czerny**, Blitzbehandlung der Krebse. — 6) **Müller**, Präparate zu Lehrzwecken. — 7) **Neuber**, Skopolaminnarkose. — 8) **Gilmer**, Lumbale Lokalanästhesie. — 9) **Bier**, Neuer Weg zur Lokalanästhesie. — 10) **Müller** und **Preiser**, Behandlung von Eiterungen mit proteolytischem Leukocytenferment bzw. Antiferment. — 11) **Schoene**, Transplantation körperfremder Gewebe. — 12) **Kocher**, Zur Transplantation der Schilddrüsen. — 13) **v. Haberer**, Zur Verpflanzung der Nebenniere in die Niere. — 14) **Lexer**, Die Verwendung der freien Knochenplastik nebst Versuchen über Gelenkversteifung und Gelenktransplantation. — 15) **Heidenhain**, 16) **Barth**, 17) **Brentano**, Zur Knochenplastik. — 18) **v. Brunn**, 19) **Heusner**, Hautdesinfektion. — 20) **Klapp** u. **Dönitz**, Chirosoter. — 21) **Wederhake**, Dermagummit. — 22) **Chlumsky**, Catgutsterilisation. — 23) **Spechtenhauser**, Wienerdraht. — 24) **Doberauer**, Allmähliche Zuschnürung von Gefäßen. — 25) **Föderl**, Aktinomykose. — 26) **Fessler**, Wirkung des Spitzgeschosses.

Kopf: 27) **Franz**, Krönlein'sche Schädelschüsse. — 28) **Schlesinger**, Traumatische Meningitis. — 29) **Salzer**, Cephalokele. — 30) **Haasler**, Zur Hirnchirurgie. — 31) **Payr**, 32) **Heile**, 33) **Springer**, Hydrocephalus. — 34) **Krause**, Zur Hirnchirurgie. — 35) **Tietze**, 36) **Martens**, Zur Kleinhirnchirurgie. — 37) **Erdheim** und **Stumme**, Schwangerschaftsveränderung der Hypophyse. — 38) **Hochenegg**, Akromegalie bei Hypophysentumor. — 39) **Eckstein**, Nasenplastik.

Hals: 40) **Dollinger**, Subkutane Lymphdrüsenexstirpation. — 41) **Kocher**, Blutuntersuchung bei Basedow. — 42) **Lauper**, 43) **v. Hacker**, Speiseröhrenkrebs. — 44) **Gottstein**, Kardiospasmus. — 45) **Voelcker**, Exstirpation der Cardia.

Brust: 46) **König**, Rippenbrüche und traumatisches Emphysem. — 47) **Schmieden**, 48) **Dreyer**, 49) **Brauer**, 50) **Küttner**, Druckdifferenzverfahren. — 51) **Mayer**, Apparat zur Überdrucknarkose. — 52) **Seidel**, Chondrotomie bei Spitzentuberkulose. — 53) **Friedrich**, Kostoplastische Pneumolysis. — 54) **Perthes**, Chronischer Lungenabszeß. — 55) **Friedrich**, Volumenausgleich nach Lungenamputation. — 56) **Braun**, Geschwulst der Pleura. — 57) **de Quervain**, Fibroepitheliale Veränderungen der Mamma.

Bauch: 58) **Peiser**, Fötale Peritonitis. — 59) **Ritter**, Brucheinklemmung. — 60) **Schloffer**, Entzündliche Bauchdeckengeschwülste nach Bruchoperationen. — 61) **Brenner**, Nabelbruchoperation. — 62) **Rovsing**, Gastro-Duodenoskopie. — 63) **Junghans**, 64) **Middeldorpff**, Fremdkörper im Magen. — 65) **Rubritius**, Operationen bei gutartigen Magenerkrankungen. — 66) **Credé**, 67) **Neuhaus**, Gastroenterostomie. — 68) **Moczkowicz**, Aseptische Darmoperationen. — 69) **Klapp**, Entleerung infektiöser Flüssigkeitsansammlungen und chirurgische Darmentleerung. — 70) **Braun**, Enterokystom. — 71) **Bunge**, Spastischer Darmverschluß. — 72) **Canon**, 73) **Heddaeus**, Darmausschaltung. — 74) **Graff**, Milzexstirpation. — 75) **Ruge**, Zur Anatomie der Gallengänge. — 76) **Exner** und **Heyrovsky**, 77) **Lampe**, Cholelithiasis. — 78) **H. Braun**, Ganglioneurome.

Harn- und Geschlechtsorgane: 79) **Hinterstoisser**, Harnröhrenverletzungen. — 80) **Pels-Leusden**, Harnröhrennaht. — 81) **Wilms**, Prostatektomie. — 82) **Ehrhardt**, Prostatakrebs. — 83) **Zuckerkandl**, Nierensteine. — 84) **Loewenhardt**, Hydronephrose.

Gliedmaßen: 85) **Evler**, Chromlederstreckverbände. — 86) **Borchgrevink**, 87) **Klapp**, 88) **Heusner**, 89) **Krönlein**, 90) **Manasse**, 91) **Lampe**, Apparate zur Behandlung von Knochenbrüchen. — 92) **Küttner**, Zur Prognose der traumatischen Verrenkungen. — 93) **Dollinger**, Veraltete Ellbogenverrenkungen. — 94) **Stieda**, Coxa valga. — 95) **Goebel**, Oberschenkelsarkom. — 96) **Ludloff**, Osteochondritis dissecans des Knies. — 97) **Müller**, Gelenkmaus beim Hunde. — 98) **Muskat**, 99) **v. Frisch**, Plattfuß.

Digitized by Google

Allgemeine Pathologie und Therapie.

1) **F. Trendelenburg** (Leipzig). Über die operative Behandlung der Embolie der Lungenarterie.

Es ist zunächst die Frage zu erörtern, ob bei der Embolie der Lungenarterie diejenigen Vorbedingungen erfüllt werden können, ohne welche ein chirurgischer Eingriff nicht berechtigt sein würde, d. h. ob die Diagnose der Embolie mit der nötigen Sicherheit gestellt werden kann, und ob genügende Zeit für die Operation zu Gebote steht.

Die erste Frage ist zu bejahen. Bei einer gewissen Mannigfaltigkeit der Symptome im einzelnen ist die Gesamtheit derselben doch sehr charakteristisch. Meist wird die Diagnose auch durch schon vorher bekannte Nebenumstände gestützt, es ist eine Operation mit Freilegung oder Unterbindung größerer Venen vorhergegangen, oder es besteht nachweislich eine Thrombose der Femoralis, oder es hat ein Knochenbruch an der unteren Extremität stattgefunden, oder der Kranke ist mit Varicen behaftet. Die Auskultation am Herzen ergibt meist einen negativen Befund. Systolische oder systolische und diastolische Geräusche sprechen dafür, daß der Embolus sich noch im rechten Herzen aufhält. — Was die zweite Frage betrifft, so tritt der Tod keineswegs so häufig ganz plötzlich ein, wie man gewöhnlich glaubt. Von neun Fällen von Embolie im Leipziger Krankenhaus endeten nur zwei ganz schnell, in 1—2 Minuten, tödlich, bei sieben Fällen verstrich eine Zeit von 10 Minuten bis zu einer Stunde, ehe der Kranke dem embolischen Anfall erlag. Bei mindestens der Hälfte der Fälle werden wenigstens 15 Minuten zu Gebote stehen, also in einem Krankenhause eine genügende Zeit für die Operation.

Die Technik der Operation wird an Abbildungen und an einem Leichenherzen demonstriert. Sie entspricht der im Zentralbl. f. Chir. 1908, Nr. 4 gegebenen Darstellung. Dem dort empfohlenen Lappenschnitt zur Eröffnung des Thorax ist ein Querschnitt auf der zweiten Rippe und ein senkrechter Schnitt am linken Sternalrande vorzuziehen; die durch die Schnitte umschriebenen dreieckigen Hautmuskellappen werden zurückgeschlagen, der an das Sternum grenzende Teil der zweiten Rippe wird in einer Länge von 10—12 cm reseziert.

Versuche an Tieren ergaben, daß die vollständige Kompression der Pulmonalis nur 45 Sekunden bis 2 Minuten ertragen wird, also viel weniger lange als die Kompression der Venae cavae, welche nach Sauerbruch's Angabe bis zu 10 Minuten vertragen wird. Wahrscheinlich versorgen bei Kompression der Cavae die Kranzvenen des Herzens das rechte Herz und den kleinen Kreislauf noch mit etwas Blut, während bei der Kompression der Pulmonalis jede Blutzufuhr

Digitized by Google

zu den Lungen abgeschnitten ist. Die gleichzeitige Kompression der Pulmonalis und der Aorta bietet dieselben Erscheinungen dar, wie die Kompression der Pulmonalis allein.

Die Extraktion der Emboli aus der komprimierten und dann angeschnittenen Pulmonalis muß also möglichst schnell geschehen. Die Zeit von 45 Sekunden ist aber für ein paar so einfache Handgriffe eine verhältnismäßig lange. Auch steht nichts im Wege, wenn man mehr Zeit braucht, die Arterie seitlich zuzuklemmen, die Kompression zu lösen, den Blutstrom für kurze Zeit durchzulassen, dann wieder zu komprimieren und mit dem Absuchen der Äste der Lungenarterie fortzufahren.

Das in der früheren Veröffentlichung erwähnte Kalb, bei dem im Dezember 1907 ein 15 cm langer Embolus aus der Lungenarterie extrahiert war, wurde im März d. J. getötet. Das Präparat des Herzens wird demonstriert. Man erkennt an der Innenseite der Pulmonalis an einer ganz zirkumskripten schwieligen Verdickung die Stelle, wo die Arterie inzidiert wurde. Die eingeheilten Seidenfäden sind sowohl an der Intima wie auch außen nirgends zu sehen, da sie von der Gewebswucherung überdeckt sind.

Ein Versuch mit der Operation bei einer 70jährigen Frau führte nicht zum Ziel, da Pat. vor Beendigung der Operation starb.

Nachschrift:

Inzwischen sind wieder zwei Fälle von Embolie in der chirurgischen Klinik zu Leipzig zur Operation gekommen (vgl. Deutsche Zeitschrift für Chirurgie Bd. XCIII, p. 282 und Deutsche med. Wochenschrift 1908, Nr. 27). Beide Fälle beweisen die Durchführbarkeit der Operation beim Menschen. Bei der Operation schon pulslos, erholten sich die Kranken schnell nach Extraktion der bis zu 34 cm langen Thrombenstücke aus der Pulmonalis. Der Blutverlust aus der Pulmonalis war minimal. Die erste Pat. starb 15 Stunden nach der Operation an Herzschwäche. Auch bei dem zweiten Kranken trat leider der Tod ein, aber erst 37 Stunden nach der Operation, und zwar infolge einer Nachblutung aus der Art. mammaria interna. In einem Pulmonalisaste steckte noch ein zurückgebliebener Embolus.

(Selbstbericht.)

---

2) **Kümmell** (Hamburg). Abkürzung des Heilungsverfahrens Laparotomierter durch frühes Aufstehenlassen.

Nach einem historischen Überblick über die bisher ausgeübte Methode des Frühaufstehens Operierter und speziell Laparotomierter bespricht K. seine diesbezüglichen Erfahrungen auf diesem Gebiete. Seit Januar 1908 hat er über 164 Pat. zu verfügen, die zwischen dem 1. und 3. Tage nach der Operation das Bett verlassen haben. Dabei befanden sich Herniotomien (50), Operationen nach Alexander-Adams (8), Appendektomien [à froid (56) und à chaud (20)], Exstir-

Digitized by Google

pationen von Ovarialkystomen (7), Myome (4), ferner Salpingektomien [Pyosalpinx und Tubargraviditäten], Cholecystektomien (3), Gastroenterostomien, Enteroanastomosen (4) und Probelaparotomien. Den Beweggrund zum Abgange von der bisher üblichen Methode, Operierte und Laparotomierte 14 Tage bis 3 Wochen strenge das Bett hüten zu lassen, bildete die auch von anderer Seite (amerikanische Chirurgen, deutsche Gynäkologen) gemachte Erfahrung, daß Embolien wesentlich verringert werden, wenn durch frühes Aufstehen, bald nach der stattgehabten Operation, also am 1.—3. Tage, ein den gewöhnlichen Lebensverhältnissen der Kranken möglichst gleicher Zustand herbeigeführt wird und die Tätigkeit des Herzens normalen Umständen entspricht. Tatsächlich haben die Erfahrungen anderer Operateure auf diesem Gebiet eine erhebliche Herabsetzung der Embolien und Thrombosen gezeitigt.

Unter den 164 Fällen, die K. seiner speziellen Betrachtung unterzieht, ist nur eine unerhebliche Thrombose, dagegen keine Embolie eingetreten, während unter dem alten Modus im Jahre 1906 und 1907 bei nahezu gleicher Laparotomienzahl von ca. 600 etwa 1% Todesfälle an Embolie bzw. Thrombose eintraten. Einen nicht zu unterschätzenden Vorteil der neu geübten Methode erblickt indessen K. darin, daß wider alles Erwarten außerordentlich feste und derbe Narbenverhältnisse geschaffen werden. Als Vorbedingung für die Methode führt K. an:

1) Einwandsfreie Narkose ohne Erbrechen und weitere Komplikationen.
2) Rasches Operieren und geringer Blutverlust.
3) Aseptischer Wundverlauf.
4) Derbe und feste Fasciennaht.

Indessen ist hier wie bei jeglicher anderen Maßnahme von derartig prinzipieller Bedeutung Schematisieren absolut verwerflich, hingegen verlangt auch hier die Bewertung der individuellen Eigenschaften der Pat. ihre volle Berücksichtigung.

Nachteile der Methode hat K. bisher nie wahrgenommen, statt dessen hat sie sich bewährt 1) als sie die nach Laparotomien sonst so lästigen und quälenden Symptome gestörter Darmtätigkeit verringert, 2) als sie das subjektive Wohlbefinden der Pat. steigert, 3) als sie die Kräftigung fördert, kurz als sie die Dauer der Rekonvaleszenz ganz wesentlich abkürzt und vor allen Dingen festere Narben schafft.

(Selbstbericht.)

---

3) **A. Fränkel** (Wien). Über postoperative Thrombose und Embolie.

Die postoperative Thromboembolie steht in direkter ursächlicher Beziehung zur Operation; es muß demnach schon bei der Prognose der letzteren mit dieser Eventualität gerechnet werden. Ein ansehnlicher Prozentsatz der Operierten hat durch diesen Zustand teils

Digitized by Google

unter einem unerwartet in die Länge gezogenen, von steter Gefahr bedrohten Krankenlager zu leiden oder erliegt dieser Komplikation. Nahezu 5 % der Laparotomierten akquirieren Thrombosen, und nahezu die Hälfte der Thrombosenfälle sind von Embolien gefolgt.

Die Protokolle des Wiener pathologischen anatomischen Institutes wiesen für das Jahr 1906 allein achtzehn durch postoperative Lungenembolie verursachte Todesfälle auf. Hierzu kommen noch eine erhebliche Anzahl postoperativer embolischer Pneumonien.

Zweierlei Arten von postoperativen Thrombosen sind zu unterscheiden; zunächst jene, welche die Venen des Operationsgebietes selbst betreffen. Sie sind unzweifelhaft auf septische Wundinfektion zurückzuführen. — Thrombophlebitis septica. — 2) die entfernten Thrombosen; diese können sich an Fälle von anscheinend vollkommen aseptischem Wundverlauf anschließen, und die Venen des Operationsgebietes können dabei vollkommen frei bleiben; die Thrombose betrifft zumeist eine der Schenkelvenen — gewöhnlich die linke. Sie stellen reine Thrombosen dar, mit nur sehr geringen lokalen und allgemeinen Reaktionserscheinungen. Mit ausgesprochener Prävalenz schließen sich diese Thrombosen an Laparotomien an.

Man hat für diese letztere Form der postoperativen Thrombosen auch nach besonderen Erklärungen gesucht und glaubte sie nach Analogie mit den adynamischen oder marantischen Thrombosen in der durch die aufgezwungene Ruhe des Krankenlagers bewirkten Verlangsamung der Zirkulation und Herabsetzung der Herzkraft, ferner in der Schädigung des Herzens durch die Narkose gefunden zu haben.

Dem widerspricht, daß es sich um Individuen des besten Lebensalters handelt, die, ohne nach der Operation Störungen der Zirkulation oder der Atmung aufgewiesen zu haben, ganz unerwartet Thromboembolien darboten. Die Thromboembolie wurde ferner auch nach Operationen in medullarer oder lokaler Anästhesie beobachtet; für diese entfällt die Narkose als pathogenetisches Moment. Die respiratorischen und Kreislaufstörungen schließen sich zudem, wofern sie durch die Narkose bedingt werden, unmittelbar an diese an, wogegen diese postoperativen Thromboembolien nach Ausgleich dieser Folgen im Zeitpunkte der Rekonvaleszenz in Erscheinung zu treten pflegen.

Gegen die dynamisch-kardialen Ursachen spricht übrigens die relative Seltenheit derartiger Zustände bei unzweifelhaften Erkrankungen des Herzens ohne Operation.

Vortr. glaubt, daß am ungezwungensten auch diese entfernten postoperativen Thrombosen schließlich auf dieselben ätiologischen Momente zurückzuführen wären, wie die Thrombosen des Operationsfeldes und sieht in diesen postoperativen Zufällen, auch wenn sie bei anscheinend ungestörter Asepsis auftreten, ein wenn auch spätes Zeichen stattgehabter Wundinfektion.

Als analoge Erscheinung ist die postoperative Parotitis zu betrachten; sie hat mit den postoperativen Thrombosen das Gemeinsame, daß sie nach Laparotomien und gynäkologischen Eingriffen besonders

Digitized by Google

häufig auftritt. Diese Koinzidenz wollte man seinerzeit durch eigenartige nervöse Beziehungen zwischen Keimdrüsen und Parotis erklären. Gegenwärtig gilt die postoperative Parotitis allgemein als infektiöse Metastase, deren Eintrittspforte die Operationswunde bildet.

Auch bei der Parotititis nach Laparotomien konstatiert man, wie bei der postoperativen Thrombose, ein beschwerdefreies Intervall zwischen primärer und metastatischer Infektion. Ein Gleiches beobachtet man auch bei anderweitigen Infektionen, z. B. Osteomyelitis nach Angina oder nach einer Staphylomykose der Haut, oder bei Wurmfortsatzentzündung nach Angina. Die primäre Infektion kann bei der Unscheinbarkeit der Symptome auch bei diesen Erkrankungen der Aufmerksamkeit vollkommen entgangen sein.

Wenn demnach auch die postoperative Thromboembolie förmlich als selbständiges Krankheitsbild auftritt, so kann dies doch nicht hindern, ihren letzten und eigentlichen Grund in der Wunde selbst zu suchen; denn von allen ätiologischen Faktoren, die für die Entstehung der Thrombose in Betracht kommen, ist keines so sichergestellt wie die Infektion und Intoxikation.

Pathogene Keime beherbergt aber mehr oder weniger jede Wunde — auch bei anscheinend vollkommen reaktionslosem Verlauf —, und ihre Wirkungen können gegebenenfalls in einer späteren Zeit und an einer entfernten Körperstelle in Form metastatischer infektiöser Prozesse in Erscheinung treten. Letztere nehmen milde Formen an, wenn die wenig virulenten Bakterien nicht auf dem direkten Wege einer Thrombophlebitis, sondern erst nach Passage des Lymphdrüsenfilters in die Blutbahn gelangen.

Die Prädisposition der Laparotomien für diese Art postoperativer Zufälle liegt darin, daß gerade bei diesen Operationen in dem so häufig sich einstellenden Zustande postoperativer Magen-Darmlähmung für den Durchtritt von Bakterien und Toxinen in das Blut besonders günstige Vorbedingungen gegeben sind.

Daß dieser Zustand von Magen-Darmlähmung nach Laparotomie als ein septischer zu betrachten ist, erhellt auch aus der Beobachtung, daß bei Sepsis extraabdominellen Ursprunges derlei Magen-Darmlähmungen zu beobachten sind.

Auch bei Abdominaltyphus stellen sich die Thrombosen, deren bakterielle Ätiologie hier vollkommen sichergestellt ist, erst in der Rekonvaleszenz ein, und auch hierbei mag die Darmlähmung in gleicher Weise wie die postoperative nach Laparotomie den ätiologisch maßgebendsten Moment bilden für das Zustandekommen mancher in der Rekonvaleszenz auftretender Metastasen.

Nicht minder deutet das Studium der Krankengeschichten von Fällen von postoperativer Thromboembolie auf den ursächlichen Zusammenhang mit Magen-Darmlähmung nach Laparotomie. Man vermißt dabei selten den ausdrücklichen Hinweis auf diesen Zustand.

Wenn auch in der Wunde die nächstliegende und gewiß häufigste Primärinfektion gesucht werden muß, die auf dem Wege latenter

Digitized by Google

Bakteriämie das Zustandekommen postoperativer Thromboembolie erklärt, so darf außerdem die Möglichkeit auch anderweitiger Eintrittspforten der Infektion (z. B. vorausgegangene Angina) nicht außer acht gelassen werden.

In praktischer Beziehung wird diese Deutung in jedem Falle postoperativer Thromboembolie einen Mangel in der operativen Asepsis sehen und zur Revision des ganzen Apparates der Wundbehandlung auffordern. Die Prophylaxe der Thromboembolie fällt in diesem Sinne mit der Prophylaxe der Wundinfektion zusammen.

Die mechanische Theorie glaubt außerdem in einer geänderten Nachbehandlung das geeignete Mittel zur Vermeidung dieser postoperativen Zustände gefunden zu haben: die Laparotomierten werden veranlaßt, bald nach der Operation das Bett zu verlassen, Atmungsgymnastik, Massage usw. wird angewandt. Diese »geänderte Nachbehandlung« ist nur in ihrer allgemeinen Anwendung auf alle Laparotomierten wirklich neu. In individualisierender Weise wurde sie mehr oder weniger bei Erscheinungen funktioneller Insuffizienz immer geübt. Als wichtigste prophylaktische Fürsorge muß das frühe Eingreifen gegen die Erscheinungen der postoperativen Magen-Darmlähmung empfohlen werden.

Die operative Therapie der schon ausgebildeten Thrombose (Resektion der sicht- und fühlbaren Venenstränge nach Müller) ist in ihren Erfolgen unzuverlässig, um so mehr als gleichzeitig thrombosierte Venen in der Tiefe mit ihren Gefahren der Embolie durch diese Operation nicht beeinflußt werden. Der Trendelenburg'schen Operation (Punktion des Conus arteriosus und Aspiration des Embolus) stellt sich außer der Größe des Eingriffes noch die Schwierigkeit entgegen, im einzelnen Falle aus den klinischen Vorboten der Embolie festzustellen, ob ein relativ unschuldiger Infarkt oder eine tödliche Embolie bevorsteht; nur in letzterem Falle wäre an die operative Bloßlegung des Herzens zu denken. (Selbstbericht.)

---

4) **Ranzi** (Wien). Postoperative Thrombose und Embolie.

R. berichtet über die innerhalb der letzten 7 Jahre in der v. Eiselsberg'schen Klinik beobachteten postoperativen embolischen Lungenaffektionen. Unter 6871 Operationen wurden 263 Lungenkomplikationen überhaupt und unter diesen wieder 57 embolische Affektionen beobachtet. Dieselben verteilen sich: 1) auf 23 tödliche, nicht infizierte Lungenembolien, 2) auf 20 Lungeninfarkte und 3) auf 14 embolisch eitrige Prozesse. Neben lokalen Ursachen, die in 16 Fällen vorhanden waren, müssen von allgemeinen Ursachen besonders die recht häufigen Herzfleischerkrankungen genannt werden. Gerade mit Rücksicht auf diesen Umstand wird in der Klinik v. Eiselsberg besonderes Gewicht auf die Vorbereitung der Pat. vor größeren Eingriffen mit Herzmitteln (Digalen) gelegt. Aus

Digitized by Google

demselben Grund wird bei länger dauernder Operationen zur Fortsetzung der Narkose stets Äther angewendet. Im letzten Jahre wurde zur kombinierten Narkose mit Skopolamin-Morphin übergegangen. Von anderen prophylaktischen Maßregeln werden Atemgymnastik, leichte Massage der Extremitäten, Lageveränderung des Oberkörpers und Entspannung der Extremitätenmuskulatur durch unter die Knie gelegte Kissen erwähnt. Das frühzeitige Aufstehenlassen nach Laparotomien hält R. nicht für angezeigt, einerseits weil nur wenig Fälle beobachtet wurden, in denen sich die Embolie im Anschluß an das Aufstehen nach längerem Krankenlager anschloß, andererseits weil die Befunde bei Relaparotomien und Sektionen, welche in den ersten 10 Tagen nach der Operation gelegentlich in bezug auf die Wundverheilung in der Bauchwunde erhoben wurde, ebenso wie die üblen Erfahrungen, die mit dem postoperativen Vorfall von Baucheingeweiden gemacht wurden, gegen eine Abkürzung des Liegens nach Laparotomien sprachen. Eine große Anzahl von Embolien (23) wurden in den ersten 5 Tagen beobachtet.

Die Operation nach Trendelenburg wurde bisher in der Klinik nicht ausgeführt, doch glaubt R., daß dieselbe in geeigneten Fällen zu versuchen sei. Am ehesten würde man sich bei den plötzlichen Todesfällen zur Operation entschließen, doch werden sehr häufig äußere Umstände die Ausführung vereiteln. Bei den protrahierten Fällen von Lungenembolien begegnet die Indikationsstellung zur Operation bald großen Schwierigkeiten, da man auch in ganz verzweifelt erscheinenden Fällen noch ab und zu durch Exzitantien einen Erfolg erzielt. Eine weitere Schwierigkeit liegt darin, daß man den Sitz der Embolie nicht mit Sicherheit bestimmen kann. Nur wenn der Embolus im Stamm bzw. einem Hauptast der A. pulmonalis sitzt, sind für die Operation günstige Verhältnisse vorhanden. Unter 9 protrahiert verlaufenden Lungenembolien war dies 4mal der Fall, in 5 Fällen saßen multiple Emboli in den Nebenästen der Lungenarterie.

Daß auch Abnormitäten am Herzen den Erfolg einer Operation gelegentlich verhindern können, beweist ein Fall, der in der Klinik beobachtet wurde. Nach der Radikaloperation einer Nabelhernie trat am 7. Tag ein embolischer Insult auf, der in 5 Stunden zum Tode führte. Die Sektion zeigte eine paradoxe Embolie, indem einerseits die Lungenarterie durch einen Embolus verstopft war, andererseits eine Embolie der Aorta ascendens und der Arcus aortae am Abgang der großen Gefäße vorhanden war, die durch ein offenes Foramen ovale zustande gekommen war. (Selbstbericht.)

Diskussion zu Nr. 1—4.

Borelius (Lund): In meiner Klinik waren bis Ende des vorigen Jahres die Laparotomierten immer wenigstens 14 Tage nach der Operation bettlägerig. Vom Anfang dieses Jahres habe ich versucht, nach undrainierten, aseptisch heilenden Laparotomien die Operierten etwas früher aufstehen zu lassen, die meisten nach 8 Tagen, einige, unwillige,

Digitized by Google

erst nach 10, 12 Tagen, einzelne, die selbst gern aufstehen wollten, schon nach 5 Tagen. Laparotomierte noch früher, also schon am 2., 3. Tage nach der Operation aus dem Bette zu treiben, möchte ich nicht zuraten. Ich habe von dem Verfahren keine Unannehmlichkeiten gesehen, nur einmal ist es mir passiert, daß eine Pat., die 8 Tagen nach einer Appendicitislaparotomie aufgestanden war, nach 2 Tagen wieder wegen leichter Erscheinungen einer Thrombose ins Bett mußte; sie blieb 6 Tage im Bette, konnte dann wieder aufstehen, aber blieb in der Klinik noch 12 Tage lang. In der Zeit vom 1. Januar bis 1. April sind im ganzen 97 Laparotomien ausgeführt; von diesen sind 43 früh aufgestanden; die Bettsejour ist für diesen mit durchschnittlich 5 Tagen abgekürzt. Die Sejour in der Klinik ist mit ungefähr ebenso vielen Tagen abgekürzt, was gewiß für viele Kranke sowohl wie für die überbelegte Klinik unbedingt ein Vorteil ist.

Von viel größerer Bedeutung wäre es natürlich, könnte man durch dies früher Aufstehenlassen die Komplikationen und ganz besonders die postoperativen Pneumonien, die Thrombosen und Lungenembolien einigermaßen günstig beeinflussen.

In den letzten 10 Jahren — 1. April 1898 bis 1. April 1908 — sind in der chir. Universitätsklinik in Lund im ganzen 1808 Laparotomien ausgeführt; von diesen sind an Pneumonie gestorben 23 = 1,3% und an Lungenembolie gestorben 7 = 0,4%.

Die postoperativen Pneumonien betrafen in 12 Fällen undrainierte, prima heilende Laparotomien, 11mal drainierte Fälle.

Die Lungenembolien trafen 4mal undrainierte Fälle.

Das Einsetzen der Pneumonie ist in den undrainierten, aseptischen Fällen angegeben zu:

1	Tag	nach	der	Operation	in	1	Fall
2	»	»	»	»	»	1	»
4	»	»	»	»	»	4	»
5	»	»	»	»	»	1	»
6	»	»	»	»	»	1	»
7	»	»	»	»	»	1	»
8	»	»	»	»	»	1	»
9	»	»	»	»	»	1	»
10	»	»	»	»	»	1	»

in den drainierten Fällen zu:

1	Tag	nach	der	Operation	in	2	Fällen
2	»	»	»	»	»	1	»
3	»	»	»	»	»	2	»
4	»	»	»	»	»	1	»
5	»	»	»	»	»	1	»
7	»	»	»	»	»	1	»
8	»	»	»	»	»	2	»
später als 10	»	»	»	»	»	1	»

Digitized by Google

Die Lungenembolie kam:

am	3.	Tage	nach	der	Operation	in	1	Fall
»	6.	»	»	»	»	»	1	»
»	7.	»	»	»	»	»	3	»
»	14.	»	»	»	»	»	1	»
»	16.	»	»	»	»	»	1	»

Ich habe die betreffenden Krankengeschichten durchgesehen, und ich muß sagen, ich habe daraus keinen Grund gefunden, um zu behaupten, daß es mir besser gegangen wäre, wenn ich während allen diesen 10 Jahren die Laparotomierten hätte früh aufstehen lassen.

Möglich ist es immerhin, daß dies frühe Aufstehen eine gewisse Einwirkung auf die Komplikationen nach Laparotomien haben kann, aber ob diese Einwirkung eine günstige ist oder nicht, oder sogar eine ungünstige, das kann erst die weitere Erfahrung lehren.

Es scheint mir sehr wichtig mit diesem Verfahren nicht übers Ziel zu schießen. (Selbstbericht.)

Rehn (Frankfurt a. M.) will seine Pat. ebenfalls nicht so früh aufstehen lassen wie Kümmell. Die Ventilation der Lunge schütze auch nur vor marantischen Thrombosen, nicht vor toxischen. Die Indikationsstellung für die Trendelenburg'sche Operation ist schwierig.

Lauenstein (Hamburg): Postoperative Embolien beruhen auf Fehlern in der Asepsis.

Abel (Berlin) hat nach gynäkologischen Laparotomien keinen Vorteil vom frühen Aufstehenlassen gesehen; er hält es nur bei alten Leuten für indiziert.

Meinert (Dresden): Die Mehrzahl der postoperativen Thrombosen ist eine Folge der Eindickung des Blutes durch den Wasserverlust während der Operation. Daher ist reichliche Wasserzufuhr, auch schon während der Operation, notwendig.

Olshausen (Berlin): Myomotomien stehen bezüglich der Embolien an der Spitze der Laparotomien; vielleicht wird eine Thrombose durch die bisher allgemein übliche Art der Beckenhochlagerung begünstigt, wobei die Pat. an den gebeugten Knien hängt. O. benutzt deshalb jetzt Schulterstützen.

Müller (Rostock): Nach tödlichen Embolien findet man sehr oft bei der Sektion eine Erweiterung der V. saphena, die offenbar die Entstehung einer Thrombose begünstigt. In einem Falle konnte M. durch schnelle Resektion der frisch thrombosierten V. saphena die Embolie verhüten.

Gebele (München): Die Hauptrolle in der Prophylaxe der Lungenembolien spielt die Asepsis. Daneben sind event. Kräftigung des Herzmuskels (Strophanthus) und Lungengymnastik wichtig. Die Laparotomierten sollen aber 14 Tage zu Bett liegen; frühes Aufstehen kann die Ursache von Embolien werden.

Digitized by Google

Henle (Dortmund) läßt auf Grund der schlechten Erfahrungen in der Breslauer Klinik mit dem frühen Aufstehenlassen seine Pat. 14 Tage liegen. Um Thrombenbildung in der V. saphena zu verhüten, übt er die Massage der unteren Extremitäten.

Hochenegg (Wien) beobachtete gehäuftes Auftreten von Thrombosen und Embolien, und sieht deren wichtigste Ursache in einer Infektion vom Darm aus; er empfiehlt deswegen, frühzeitig abzuführen.

Körte (Berlin) läßt seine Laparotomierten 14 Tage zu Bett liegen, da erst dann die Narbe genügende Festigkeit besitze; auch bestehe bei frühem Aufstehen die Gefahr, daß die an den Unterbindungsstellen sitzenden Thromben losgerissen würden und eine Embolie verursachten. Bei der Ausführung der Trendelenburg'schen Operation dürfte die Frage nach dem Sitze des Embolus oft Schwierigkeiten machen.

Krönlein (Zürich) regt Untersuchungen darüber an, ob etwa das verhältnismäßig häufige Vorkommen von Embolien nach gynäkologischen Laparotomien auf besonderen anatomischen Verhältnissen des Venensystems im weiblichen kleinen Becken beruhe.

Heller (Quedlinburg) will diejenigen Pat. früh aufstehen lassen, bei denen der Laparotomieschnitt oberhalb des Nabels liegt, da bei diesen die Atmung im Liegen wesentlich behindert sei.

Löbker (Bochum): Vor der Laparotomie sind die Verhältnisse im Kreislauf genau festzustellen (Bestimmung der Urinmenge!) und während der Operation genau zu überwachen; die Einwirkung des Blutes durch Wasserabgabe ist rechtzeitig durch subkutane Kochsalzinfusionen usw. zu korrigieren.

v. Eiselsberg (Wien) läßt seine Laparotomierten auch deswegen erst nach 14 Tagen aufstehen, weil sie das frühe Aufstehen sehr unangenehm empfinden. **Boerner** (Rastatt).

---

5) **V. Czerny.** Über die Blitzbehandlung der Krebse.

In das Heidelberger Samariterhaus, das in erster Linie dem Studium neuer Heilmethoden des Krebses gewidmet ist, treten etwa vier Fünftel der Kranken in einem weit vorgeschrittenen, mit den gewöhnlichen Behandlungsmethoden unheilbaren Zustande der Krankheit ein. Das Verfahren von de Keating Hart wurde deshalb mit großem Eifer aufgegriffen, da es noch eine Heilung in Aussicht stellte, wo die blutigen Methoden allein versagen.

Der von Keating Hart benutzte Apparat kann an den Röntgenapparat angeschlossen werden, von dem man den Induktor und Wehneltunterbrecher benutzt. Von diesem wird die Elektrizität einem Petroleumkondensor zugeführt, der mit einem Funkenunterbrecher und Solenoid versehen ist. Dieser steht in Verbindung mit dem Oudinschen Resenator, einer Kupferspirale von ca. 130 Windungen, die durch einen Schieber mit dem Solenoid so abgestimmt werden kann,

Digitized by Google

daß aus ihrem oberen Pole durch eine Metallelektrode Funkenbüschel von 10—20 cm Länge entsendet werden. Man läßt diese Funkenbüschel, welche durch einen Strom Kohlensäure oder komprimierter Luft abgekühlt werden, 5—40 Minuten lang auf die Krebsgeschwüre und ihre Umgebung mit häufigem Ortswechsel einfallen, während sich der Kranke in tiefer Narkose befindet.

Dann wird die bestrahlte Krebspartie mit dem Messer exstirpiert oder mit dem scharfen Löffel abgeschabt, die harten Ränder mit Messer und Schere entfernt und abermals 10—15 Minuten lang die Wundfläche fulguriert, um die noch zurückgebliebenen Krebszellennester zu zerstören. Die Funkenblitze zerstören die Krebszellen, aber auch das Zwischengewebe, wenn es weich ist. Derbes Bindegewebe eines Scirrus und gesunde Haut widerstehen lange, werden aber bei längerer Einwirkung ebenfalls zerstört und in einen Brandschorf umgewandelt.

Tiefsitzende Krebse sind am besten nach den Regeln der Chirurgie gründlich zu exstirpieren und die Wundfläche nachträglich dann zu fulgurieren, wenn es sich um eine Rezidivoperation handelt, oder wenn die Beschaffenheit des Tumors die Gefahr eines Rezidivs wahrscheinlich macht. Die Wunden sezernieren stark nach der Fulguration und müssen deshalb gut drainirt oder offen mit Tamponade behandelt werden. Ob man durch bipolare Anwendung des Stromes, durch Fulguropunktur und Fulgurolyse bei tiefliegenden Karzinomen und Metastasen Nutzen schaffen kann, müssen erst weitere Versuche lehren.

Im Heidelberger Samariterhaus wurden vom 17. November 1907 bis 18. April 1908 120 Fulgurationen bei 59 Pat. ausgeführt. Davon waren bloß 4 Sarkome, bei denen vielleicht mehr Nutzen zu erwarten ist als bei den Karzinomen. Von Heilungen kann man in der Kürze der Zeit noch nicht sprechen, wenn auch 8 kleinere und größere Gesichtskarzinome, die wohl auch auf andere Weise zu heilen gewesen wären, beseitigt worden sind. Einige Fälle sind auf dem Wege der Besserung, aber andere nach vorübergehender Besserung wieder schlechter geworden, und entsprechend dem hoffnungslosen Zustande, in dem die Behandlung begonnen worden ist, sind von den behandelten Kranken teils im Hospital, teils zu Hause 17 ihrem Leiden erlegen. Schon daraus ist zu entnehmen, daß die Fulguration nicht imstande ist, bei weit vorgeschrittenen Krebsleiden den Tod zu verhindern. Wenn wir auch nur in einer kleinen Zahl der Fälle den Eindruck hatten, daß der Tod durch die Schwere des Eingriffes und vielleicht auch durch rascheres Wachstum der Geschwulst und Zunahme der Kachexie bei unvollständiger Operation beschleunigt worden ist, so darf man doch den Eingriff nicht gering schätzen und von ihm nicht das Unmögliche erwarten.

Die Fulguration ist ein mächtiges dosierbares Zerstörungsmittel des Krebsgewebes, das imstande ist, Heilungen herbeizuführen, soweit als die Neubildung dem Messer, scharfen Löffel und der Fulguration zugänglich ist. Leider ist die Zerstörung der Krebszellen durch die

Digitized by Google

elektrischen Funken keine so gründliche, daß dadurch ihre Lebens- und Proliferationsfähigkeit gänzlich aufgehoben würde. Wenn man Mäusekrebs fulguriert, so werden die Krebszellen und Alveolen zwar zertrümmert, bleiben aber noch transplantationsfähig, wenn man die Zerstörung nicht bis zur völligen Eintrocknung treibt (von Wasielewski). Damit erscheint für die Fulguration wohl auch die Grenze ihrer Wirksamkeit gegeben. Wir können oberflächliche, ulzerierte, namentlich weiche Krebsgeschwüre durch Fulguration, Ausschabung und nochmalige Fulguration beseitigen und in entsprechender Weise zu rascher Heilung bringen, da die Fulguration die Granulations- und Narbenbildung in hohem Grade anregt und beschleunigt. Sie besorgt diese Beseitigung rascher und sicherer als Röntgen- und Radiumstrahlen, wenn dieselben auch als wichtige Unterstützungsmittel der Krebstherapie ihre Bedeutung beibehalten. Bei harten und infiltrierten Krebsgeschwüren muß die Exzision der Fulguration vorausgehen. Sie kann aber auch noch Heilungen bei oberflächlichen ausgedehnten Hautkrebsen herbeiführen, wo das Messer nicht mehr ausreicht. Eine Einwirkung auf tiefersitzende Krebse findet nur in ganz beschränktem Maße statt. Bei operablen und tiefersitzenden Karzinomen könnte man die Gefahr des Rezidivs vielleicht vermindern, wenn man nach gründlicher Exstirpation die Operationswunde nachträglich fulguriert. Etwas Sicheres wird sich erst nach mehrjähriger Beobachtung sagen lassen.

Bei inoperablen und rezidiven Krebsen kann man mit der Fulguration die Jauchung, Blutung und auch die Schmerzhaftigkeit wirksam bekämpfen und dadurch das Leben der Kranken verlängern und ihre Leiden vermindern. Leider ist die Blitzbehandlung schmerzhaft, muß deshalb in tiefer Narkose gemacht werden, wofür wir eine gemischte Morphium-Hyoscin-Chloroformnarkose mit Vorliebe verwenden. Äther kann wegen Explosionsgefahr nur mit größter Vorsicht angewendet werden. Merkwürdig ist, daß die Fulguration, wenn sie im Gange ist, nicht selten die Pat. in eine Art hypnotischen Schlafes versetzt, so daß man die Narkose aussetzen kann.

Die Fulguration der Haut hinterläßt manchmal trotz der Kühlung durch Kohlensäure schmerzhafte Brandwunden, und durch die elektrische Ladung der Pat. können auch an entfernten Körperteilen durch Spitzenentladung auf metallische Gegenstände Brandschorfe entstehen.

Jedenfalls verdient die Fulguration ein gründliches Studium, aus dem sicher auch noch mannigfache Nutzanwendungen für andere krankhafte Zustände, namentlich für Lupus, tuberkulöse Geschwüre, für Hämorrhoiden, aber vielleicht auch für Kropf und Prostatahypertrophie hervorgehen dürfte. Daß man Naevi, Kondylome, Atherome, Mollusca damit zerstören kann, ist längst bekannt. Vielleicht würden auch Gelenkstuberkulosen durch die Fulguration günstig beeinflußt werden.

Digitized by Google

Die Technik der Apparate und Hilfsinstrumente verlangt noch eine sorgfältige Ausbildung, und die physikalischen und biologischen Eigenschaften der hoch frequenten und hoch gespannten Ströme, welche durch die Fulguration des Krebses neues therapeutisches Interesse erweckt haben, werden sicher noch lange den Gegenstand eifriger Studien bilden. (Selbstbericht.)

Diskussion.

Sonnenburg (Berlin). S. hat in Marseille bei Keating-Hart die Fulguration studiert und die bisher gewonnenen Resultate geprüft. Er hat den Eindruck bekommen, daß nicht allein günstige Beeinflussungen des Krebses, sondern auch zum Teil schon Dauererfolge mit der Methode erzielt wurden. Die Technik muß genau befolgt werden. Nachprüfungen erscheinen durchaus berechtigt. (Selbstbericht.)

Schulze (Berlin): Das Wesentliche ist die Frequenz, nicht die Spannung des Stromes. Auf Grund seiner histologischen Untersuchungen ist er der Ansicht, daß eine elektive Wirkung auf Krebszellen nicht stattfinde.

Funke (Wien) berichtet über seine zweijährigen Erfahrungen, die er bei der Bestrahlung maligner Geschwülste mit Radium gewonnen hat. Als Einzeldosis werden 20 mg reines Radiumbromid verwendet. Das Hauptgewicht wird auf eine möglichst langdauernde, stunden-, ja tagelange Bestrahlung der Tumoren oder der nach Operationen gesetzten Wundflächen gelegt.

Vorerst wurden inoperable Tumoren bestrahlt und dabei die Beobachtung gemacht, daß ein sehr rasch wachsendes, rezidivierendes, kleinzelliges Sarkom der Brustwand in 14 Tagen vollständig zerstört war und an dieser Stelle auch nicht mehr rezidivierte. Pat. starb mehrere Monate später an multiplen inneren Metastasen. Ebenso wurde ein faustgroßes Karzinom der rechten Halsseite bei einem 71jährigen Pat. durch permanente Bestrahlung innerhalb 4 Wochen vollständig zerstört.

Ermutigt durch diese Erfahrung, verwendet F. das Radium nun auch bei operablen Geschwülsten, und zwar vorwiegend in Fällen, bei denen verstümmelnde Operationen notwendig geworden wären, also bei Tumoren des Ober- und Unterkiefers und der Zunge. Kleinere Tumoren wurden ohne Operation zerstört, größere dagegen werden vom Munde aus möglichst schonend entfernt, die Knochenhöhlen mit dem scharfen Löffel gereinigt und die ganze Wundhöhle vorerst tamponiert. Am 2. oder 3. Tage wird bereits mit der Radiumbestrahlung begonnen.

Nach F.'s Erfahrung scheint das Radium keine besondere Fernwirkung zu besitzen, es zerstört das Gewebe nur dort, wo es direkt aufliegt und erzeugt an dieser Stelle ein typisches, graugelbes Radiumgeschwür, bei längerdauernder Einwirkung Nekrose der Weichteile und der Knochen. Es besitzt auch keine besondere Tiefenwirkung, stets muß man bei Zerstörung größerer Tumoren das nekrotische

Digitized by Google

Gewebe entfernen und das Radium auf lebendes Gewebe einwirken lassen.

Intensive Bestrahlungen größerer Höhlen nehmen viel Zeit in Anspruch. Die Pat. reagieren sehr verschieden auf das Radium, oft gelingt es schon in wenigen Stunden, ein Geschwür zu erzeugen, während in anderen Fällen langdauernde Bestrahlungen notwendig sind, um denselben Effekt zu erzielen.

Das Entstehen des Radiumgeschwüres äußert sich durch lebhafte Schmerzen, die sich im akuten Stadium zu einer Intensität steigern, daß man stets zum Morphium greifen muß. Bei Bestrahlung im Bereiche der Mundhöhle sind ausstrahlende quälende Kopfschmerzen und ein intensiver Foetor ex ore eine stete Begleiterscheinung.

Die Radiumgeschwüre heilen sehr langsam, am besten unter einer indifferenten Behandlung. Alle reizenden Medikamente sind schädlich. Auf Grund seiner Erfahrungen glaubt F. folgendes schließen zu können.

1) Das Radium ist imstande, selbst große Tumoren, Karzinom und Sarkom, gründlich zu zerstören. Die regionären Lymphdrüsen müssen nach wie vor auf operativem Wege entfernt werden.

2) Indiziert ist die Radiumbehandlung hauptsächlich in jenen Fällen, bei denen verstümmelnde Operationen notwendig wären.

Die Radiumbestrahlung der Wundflächen nach Operationen muß eine sehr intensive sein und muß so lange fortgesetzt werden, bis die ganze Wundfläche in ein graugelbes Radiumgeschwür umgewandelt ist.

Niemals sah F. auf dem Grund eines Radiumgeschwüres oder einer Narbe nach einem solchen ein Rezidiv.

Sämtliche histologische Untersuchungen der Tumoren vor und während der Behandlung wurden im Path.-anat. Institut des Prof. Paltauf ausgeführt. (Selbstbericht).

Abel (Berlin) empfiehlt ein von ihm angegebenes und von der Allgemeinen Elektrizitäts-Gesellschaft in Berlin angefertigtes Instrumentarium zur Fulguration, welches dem ursprünglichen von de Keating-Hart überlegen sein soll. Die Blitzbehandlung verdiene eine ernste Nachprüfung, doch dürfe man weder sich noch den Pat. darüber täuschen, daß sie einen gefährlichen Eingriff darstelle.

Boerner (Rastatt).

Rosenkranz (Berlin) macht Prioritätsbemerkungen.

Krumm (Karlsruhe) hebt unter Hinweis auf die Erfahrungen, die er auf einer Reise nach Marseille im Januar d. J. an Ort und Stelle bei Keating Hart gesammelt hat (vgl. Deutsche med. Wochenschrift 1908, Nr. 10), nochmals hervor, daß es sich bei dem Verfahren um eine neue Art der Anwendung hochgespannter und hochfrequenter Ströme handelt. Wichtig scheint ihm vor allem die Kühlung der Funken zu sein, die den Zweck hat, jede Schorfbildung und Verbrennung der Gewebe strikte zu vermeiden, sodann die Kombination der Funkenanwendung mit der operativen Entfernung des makroskopisch erkrankten Gewebes. Erst durch diese beiden von Kea-

Digitized by Google

ting Hart zuerst angewandten und empfohlenen Modifikationen der Stromapplikation ist es diesem gelungen, seine beachtenswerten Erfolge zu erzielen.

K. teilt noch mit, daß die Pat., deren Operation er im Januar 1908 beiwohnte, mit ausgedehntem Mammakarzinom nach einer Mitteilung Keating Hart's heute geheilt ist, ebenso die Pat. mit ausgedehntem Stirnkarzinom. (Selbstbericht.)

Perthes (Leipzig): Von den mit Röntgenstrahlen behandelten Fällen von oberflächlichem Haut- und Lippenkarzinom, welche im Jahre 1904 hier vorgestellt wurden, ist die überwiegende Mehrzahl rezidivfrei geblieben. Ein Fall von ausgedehntem, nach Probeexzision auch mikroskopisch nachgewiesenem Lippenkarzinom ist durch Röntgenbestrahlung jetzt $4^1/_2$ Jahre völlig geheilt. Drei weitere Fälle von Lippenkarzinom sind jetzt 3 Jahre rezidivfrei. — Im Jahre 1904 wurde von P. auch der Versuch gemacht, bei inoperablem Brustdrüsenkrebs alles, was von karzinomverdächtigem Gewebe für das Messer erreichbar war, zu exstirpieren und dann bei der Operation die offene Wunde mit Röntgenstrahlen sehr energisch zu bestrahlen. Das Verfahren schien wenigstens vorübergehend das Wachstum des Karzinoms aufzuhalten. Aus äußeren Gründen konnten die Versuche nicht fortgesetzt werden. (Selbstbericht.)

Steinthal (Stuttgart). Wenn wir heute darüber diskutieren, was die neue Methode der Blitzbehandlung gegen das Karzinom zu leisten vermöge, so ist es gewiß angebracht, auch die Frage aufzuwerfen, was erreichen wir mit unserem bisherigen operativen Vorgehen, und von welchen Umständen hängen die Dauerresultate ab?

Ich habe diese Frage schon einmal an einem größeren Material bezüglich des Brustkrebses geprüft und im Jahre 1905 über 166 Operationen berichtet, die an 145 Kranken ausgeführt worden waren. Zur Berechnung der Dauerresultate konnten aber nur 99 Fälle herangezogen werden, die das übliche Triennium hinter sich hatten. Diese Statistik ist weiter geführt worden, und zwar wurden die schon berichteten Fälle als Serie I noch einmal revidiert, während die nun folgenden Fälle als Serie II gesondert laufen.

Die folgende Tabelle zeigt die Zusammensetzung der beiden Serien, die eine Gesamtzahl von 142 Fällen ausmachen.

	Serie I	Serie II	Total
Rezidivfrei	33	14	47
Rezidiviert	63	23	86
Der Operation erlegen	2	3	5
Interkurrent gestorben	1	3	4
Total	99	43	142

Die Serie I mit 99 Fällen weist 2 Todesfälle auf, die Serie II mit 43 Fällen 3 Todesfälle. In den beiden Todesfällen der Serie I hat es sich schon um ausgedehnte Erkrankung und eine entsprechend

Digitized by Google

große Operation gehandelt. Man könnte danach annehmen, daß mit der stetig radikaler werdenden Operation die Mortalität gestiegen sei. Da aber seit dem Jahre 1904, wo die Serie II abschließt, als Serie III noch 58 Fälle mit nur 2 Todesfällen in sehr radikaler Weise operiert worden sind, so ist man gewiß zu dem Ausspruch berechtigt, daß die modernen großen Brustoperationen nicht mit einer entsprechend größeren Lebensgefahr verbunden und demnach wohlberechtigte Operationen sind. Es fragt sich nur, ob mit der Größe des Eingriffes die Erfolge entsprechend gestiegen sind?

Von den 99 Fällen der Serie I waren ursprünglich 33 Fälle rezidivfrei. Es sind aber 3 Spätrezidive hinzugekommen, so daß die urzprüngliche Ziffer $33^1/_3$ % auf 30,3 % für die Dauerheilung sinkt. Von den 43 Fällen der Serie II sind 14 = 32,5 % rezidivfrei, und zwar ist der jüngste Fall aus Serie I $5^1/_2$ Jahre, aus Serie II $3^1/_2$ Jahre rezidivfrei. Rechnet man endlich die beiden Serien zusammen, so kommen auf 142 Fälle 44 rezidivfreie Fälle, was einem Prozentsatz von 30,9 % entspricht, und es schwankt demnach die Ziffer für die Dauerheilung zwischen 30,9 und $33^1/_3$ %. Im einzelnen ausgeführt, leben von den Rezidivfreien[1] post operationem

Serie I		Serie II
1 Fall	16 Jahre	4 Fälle über 5 Jahre
1 Fall	14 »	4 Fälle über 4 »
2 Fälle	13 »	6 Fälle über $3^1/_2$ »
3 Fälle über	12 »	
1 Fall	$11^1/_2$ »	
5 Fälle über	10 »	
3 Fälle über	9 »	
2 Fälle über	8 »	
5 Fälle über	7 »	
2 Fälle über	6 »	
2 Fälle	$5^1/_2$ »	
27 Fälle		14 Fälle

Aber die eben angeführten Ziffern besagen zunächst sehr wenig. Erst wenn man die einzelnen Fälle sichtet und gruppiert, bekommt man ein richtiges Bild von dem Wert der Operation und erkennt die Faktoren, welche für die Beurteilung von Einfluß sind.

Man muß dabei drei Gruppen unterscheiden.

Gruppe I: Fälle mit anscheinend sehr langsamem Wachstum, der Tumor ist nur einige Zentimeter groß (bis zu Pflaumengröße), liegt noch ganz in der Drüse, zum mindestens ist die Haut noch nicht fixiert, in der Achselhöhle finden sich eine oder auch mehrere Drüsen, die man gewöhnlich erst bei der Operation findet.

---

[1] 27 Lebende + 3 rezidivfrei Gestorbene + 14 Lebende = 44.

Digitized by Google

Gruppe II: Fälle mit deutlichem Wachstum; Knoten, die länger stationär geblieben sind, fangen an zu wachsen, die Haut wird adhärent; Drüsen in der Achselhöhle sind deutlich nachzuweisen. In diesem Zustand kommen die Kranken am häufigsten zur Operation.

Gruppe III: Fälle, bei denen die Mamma zum größten Teil ergriffen, der Tumor mit Haut und Unterlage verwachsen ist und häufig auch die Supraclaviculardrüsen erkrankt sind.

Sieht man sich nun das Verhältnis der Geheilten zu den Ungeheilten in den verschiedenen Gruppen an, so ergeben sich folgende Zahlen:

	Geheilt	Rezidiviert	Geheilt	Rezidiviert
	Serie I		Serie II	
Gruppe I	71,4 %	28,6 %	85,7 %	14,3 %
Gruppe II	26,5 %	70,5 %	32,0 %	68,0 %
Gruppe III	00,0 %	100,0 %	00,0 %	100,0 %

Danach ist die Prognose in Gruppe I eine recht gute, in Gruppe III eine ganz schlechte. In Gruppe II hängt die Prognose, wie in einer demnächst zu erscheinenden Arbeit dargelegt werden wird, im wesentlichen von drei Momenten ab: dem Übergreifen der Neubildung auf die Unterlage, dem Mitergriffensein der regionären Lymphdrüsen und vielleicht von einer Familiendisposition.

Nach obigen Prozenten verhält sich die Zahl der Geheilten und Rezidivierten der Gruppe I und II für die Serie I nahezu umgekehrt, bei Serie II bleibt für die Geheilten (85,7 %) gegenüber den Ungeheilten (68 %) noch ein gewisser günstiger Überschuß. Da aber in der Serie II noch Spätrezidive drohen, so sind wir vorläufig leider nicht in der Lage, zu sagen, daß durch die in Serie II durchweg angewandten modernen ausgedehnten Operationen in Gruppe II ein viel besseres Resultat erzielt werde, und in Gruppe III ist jede Operation bezüglich eines Dauerresultates aussichtslos.

Weiter haben Untersuchungen bezüglich des Sitzes und der Art der Rezidive wohl ergeben, daß in Serie II die Zahl der inneren Metastasen zu-, die der lokalen Metastasen etwas abgenommen hat, aber der Unterschied ist zu gering, um dies den ausgedehnteren Operationen zuschieben zu können.

So kommen wir auch auf diesem Wege zu dem Schluß, daß wir wirklich gute Resultate nur in solchen Fällen erzielen, die der Gruppe I angehören, und daß wir, um dieselben zu steigern ruhig mit großen Operationen vorgehen dürfen. Für die Fälle der Gruppe II bleibt nach wie vor die Prognose eine zweifelhafte, und für diejenigen der Gruppe III bleibt sie trotz der modernen großen Operationen ganz schlecht.

Es muß sich nun zeigen, ob die neue Methode der Blitzbehandlung hierin Wandel schaffen kann. (Selbstbericht.)

Digitized by Google

6) **W. Müller** (Rostock). Demonstration von Präparaten zu Lehrzwecken.

Vortr. zeigt mehrere Präparate, die nach seiner Angabe von einem Modelleur gefertigt wurden und welche sich anlehnen an die nachgebildeten Gliedmaßen aus Glyzerin-Gelatine, die 1890 Ritschl auf dem Chirurgenkongreß demonstriert hat (Verfahren von Cathcart in Edinburg). Auf die Transparenz der Glyzerin-Gelatinemasse rechnend, hat M. versucht, Frakturpräparate, die an mazerierten Skeletteilen zuvor hergestellt wurden, und an welchen die Fragmente mittels Gummibändchen beweglich fixiert waren, so einzubetten, daß sie durch die künstlichen Gliedmaßen hindurch gesehen werden können. Beweglichkeit und Haltbarkeit dieser Gelatinearme und -Beine ist eine gute und hinreichend, um sowohl die Entstehung typischer Frakturen, wie besonders die Dislokationen, den Vorgang bei der Reposition usw. anschaulich zu machen. Man sieht dabei die Skeletteile etwa so wie bei der Röntgendurchleuchtung. Vortr. zeigt außer einem so nachgebildeten Femur zur Demonstration der Coxa vara und ähnlicher Difformitäten eine typische Radiusfraktur in Nachbildung, ferner ein Fuß-Unterschenkelpräparat, an welchem er die dorsale Zehenluxation macht und reponiert. Da es sich um erste Versuche handelt, die aber gelungen sind, so stellen sich derartige Präparate auf Bestellung noch etwas hoch, zumal auch die Gelatine teuer ist. Bei Selbstanfertigung kann man sparen. (Selbstbericht.)

7) **Neuber** (Kiel). Über Skopolaminnarkose.

Seit einer Reihe von Jahren benutzte N. das Schleich'sche Narkosengemenge, hat es auch beibehalten nach Einführung des Skopolamins. Dabei wurden zunächst in etwa 300 Fällen die Kümmell'schen Vorschriften befolgt — 0,0005 g Skopolamin und 0,01 g Morphium 1—1½ Stunden vor der Operation — und die damit im Eppendorfer Krankenhause gemachten günstigen Erfahrungen im allgemeinen bestätigt. Später ging N. zum Korff'schen Skopomorphin über — 0,004 Skopolamin + 0,01 Morphium je 2½, 1½ und ½ Stunde vor der Operation. — Über letzteres wurde auf Grund der in 250 Fällen gemachten Erfahrungen folgendes berichtet.

Nur 7mal Vollnarkosen durch Skopomorphin allein, 243mal außerdem Schleich'sches Gemenge, durchschnittlich 50—60 g pro Stunde. Niemals bedrohliche Störungen der Herztätigkeit oder Atmung, weder Cyanose noch Schleimansammlungen im Rachen oder der Trachea.

Exzitation selten, nur bei Potatoren, Asphyxie nicht beobachtet. Zuweilen Abwehrbewegungen und Schmerzäußerungen, durch einige Tropfen Narkosengemenge sofort zu beseitigen. Für die während der Operation zuweilen empfundenen Schmerzen pflegt jede Erinnerung zu fehlen.

Erbrechen während der Operation in 2%, nach der Operation in 30%, dann aber wenig und bald vorübergehend. Wundschmerz nach der Operation gar nicht oder gering; subjektives Befinden meist sehr gut.

Digitized by Google

Kein Fall von postoperativer Pneumonie.

N. hält die Skopolamin-Morphiumnarkose für einen ganz wesentlichen Fortschritt und empfiehlt dieselbe dringend, sei es nach der Kümmell'schen oder Korff'schen Methode. (Selbstbericht.)

---

8) **Gilmer** (München). Über lumbale Totalanästhesie.

Alle bisherigen Versuche, durch lumbale Injektion eine hochgehende, eventuell eine totale Anästhesie zu erzeugen, scheiterten an der Gefahr der Atemlähmung durch Kontakt des Anästhetikum mit dem Atemzentrum. Da wir noch kein Mittel kennen, das elektiv auf die sensiblen Nerven allein lähmend wirkt, so müssen wir durch geeignete Zusätze die unerwünschte Wirkung auf die motorischen Bahnen ausschalten. Geeignet hierfür sind die Mucilaginosen, deren entgiftende, reizmildernde und resorptionsverzögernde Wirkung Tappeiner experimentell nachgewiesen hat. Am geeignetsten war nach Tierversuchen von Erhardt (München) eine Lösung von Gummiarabikum, in 15%iger Lösung dem Tropakokain zugesetzt. Es gelang ihm auf diese Weise, bei Kaninchen und Kälbern langandauernde Totalanästhesien zu erzielen ohne die geringsten Störungen der motorischen Bahnen und des Atemzentrums. G. hat die Versuche auf den Menschen übertragen; am geeignetsten erscheint hier ein 3%iger Gummizusatz zur 1%igen Tropakokainlösung. Bei peinlicher Neutralisation und Sterilisation sind die Lösungen für den Organismus völlig reizlos. Durch Injektion der Lösung an sich selbst und bei 30 Kranken hat G. nachgewiesen, daß mit 0,1 Tropakokain bei Beckenhochlagerung mit Sicherheit totale Anästhesie von mindestens 1 Stunde Dauer erzielt werden kann; das Abdomen bleibt bis zu 3 Stunden anästhetisch. Es wurden auf diese Weise Halsdrüsen, Strumen, Mammakarzinom, Rippentuberkulose, Magenkarzinome usw. ohne Inhalationsnarkose operiert. Zweckmäßig ist es, durch Injektion von Morphium-Skopolamin das Bewußtsein der Kranken auszuschalten und die Anästhesie zu verlängern. Atemstörungen wurden nie beobachtet, die sensorischen Funktionen blieben völlig erhalten, ebenso die motorischen, bis auf eine leichte Schwäche in den Beinen. Von Nachwirkungen wurde nur Kopfweh beobachtet, jedoch nur in zwei Fällen. Die neue Methode wird sich vor allem für schwere Eingriffe in der Bauchhöhle und am Thorax (Lungenoperationen!) eignen.

Die fertigen Tropakokain-Gummilösungen werden von E. Merck (Darmstadt) in den Handel gebracht. (Selbstbericht.)

---

9) **A. Bier** (Berlin). Über einen neuen Weg Lokalanästhesie an den Gliedmaßen hervorzurufen.

Um die Operationen an den Gliedmaßen, die sich unter lokaler Anästhesie bisher nicht schmerzlos ausführen ließen (Resektionen,

Digitized by Google

Amputationen, Exartikulationen, Nekrotomien usw.), unter örtlicher Betäubung machen zu können, hat B. folgenden Weg beschritten:

Er sperrt das zu anästhesierende Gebiet zwischen zwei Gummibinden, von denen die eine oberhalb, die andere unterhalb des Operationsfeldes liegt, ab. Man muß weiche dünne Gummibinden nehmen und sie über ein größeres Gebiet auseinander wickeln. Denn bei der gebräuchlichen Form der v. Esmarch'schen Blutleere verursacht die Binde selbst erhebliche Schmerzen, während sie, in der beschriebenen Form angelegt, kaum unbequem ist. Meist wird noch vorher das Blut aus dem ganzen Gliede bis zu der Stelle, an der die zentrale Binde angelegt werden soll, durch die fast in Vergessenheit geratene Esmarch'sche Expulsionsbinde ausgewickelt.

In dem abgesperrten Gebiete wird möglichst nahe an der zentralen Binde eine Hautvene aufgesucht. Man soll dazu eine größere Vene wählen, deren anatomische Lage sich leicht bestimmen läßt. Für das Bein eignet sich hierzu am besten die Vena saphena magna, die schon vom Malleolus internus tibiae ab leicht aufzufinden ist, für den Arm vor allem die Vena cephalica, in zweiter Linie die Vena basilica und die Vena mediana cubiti. Am Vorderarme sind bei vielen Menschen so stark entwickelte Hautvenen vorhanden, daß man über ihre Wahl nicht im Zweifel ist. Doch soll man nie zu kleine Venen aufsuchen, weil sich in ihre Lichtung nur schwer eine Kanüle einführen läßt. Am Unterschenkel eignet sich für gewisse Operationen auch die Vena saphena parva. Im großen und ganzen aber ist es zweckmäßig, eine der oben genannten größeren Venen nach ihrer anatomischen Lage aufzusuchen. Sind sie nicht deutlich von außen zu sehen oder zu fühlen, so soll man stets einen Querschnitt anlegen, der mit Sicherheit auf das Gefäß führt. Ist dasselbe gefunden, so verfährt man ähnlich wie bei der intravenösen Kochsalzinfusion. Man führt mit der Deschamp'schen Nadel zwei Fadenschlingen um die Vene, schlitzt diese seitlich und führt peripherwärts (nach den Klappen zu) eine feine Metallkanüle ein, bindet sie fest und unterbindet das Gefäß nach dem Zentrum zu. Nunmehr spritzt man 0,25—0,5%ige Novokainlösung ein. Das Novokain muß, um Gewebsreizungen zu vermeiden, in physiologischer Kochsalzlösung gelöst sein. Meist hat das keine Schwierigkeiten, zuweilen setzen zunächst die Venenklappen dem Eindringen der Flüssigkeit etwas Widerstand entgegen, werden aber bald durch sanften Druck überwunden. In letzter Zeit hat B. ausschließlich die 0,5%ige Lösung gebraucht, weil sie zuverlässiger anästhesiert.

Für die Resektion des Ellbogengelenkes eines Erwachsenen sind etwa 50 ccm, für die des Kniegelenkes etwa 80 ccm der 0,5%igen Lösung notwendig.

Wenn die Einspritzung richtig gelang, so ist das ganze Operationsgebiet fast augenblicklich anästhetisch. Am schlechtesten ist die Anästhesie immer in einem Streifen unmittelbar unterhalb der zentralen Binde. Deshalb soll man diese nicht zu nahe an das Operationsgebiet

Digitized by Google

heranlegen und, wie schon erwähnt, soll man möglichst dicht unter ihr die Vene aufsuchen.

In den meisten Fällen — bei genügendem Gebrauch von 0,5%iger Lösung und längerem Warten stets — tritt nach einiger Zeit eine totale Anästhesie des ganzen Gliedes auch unterhalb der peripheren Binde ein. B. nennt erstere die direkte, letztere die indirekte Anästhesie. Er hat meist unter ersterer operiert. Bald nach dem Erscheinen der indirekten Anästhesie tritt auch eine motorische Lähmung ein.

Kanüle und Spritze sind die von der intravenösen Kochsalzinfusion her bekannten Instrumente.

Unter der beschriebenen Anästhesie hat B. schmerzlos z. B. die Knie- und Ellbogengelenksresektion, die Amputation, die Nekrotomie, die Sehnenverpflanzung ausgeführt, so daß wir dem Ideale nahegekommen sind, daß wir alle Operationen, die sich in der künstlichen Blutleere vollführen lassen, auch unter Lokalanästhesie schmerzlos machen können.

Da man direkt in die Venen das anästhesierende Gift einspritzt, so muß die Vergiftungsgefahr vermieden werden. Diese ist an sich dadurch geringer geworden, daß man unter künstlicher Blutleere operiert, wobei ein großer Teil des Giftes gebunden wird, und daß man dünne Lösungen verwendet. Außerdem aber empfiehlt es sich, die Blutleerbinde einen Augenblick so weit zu lockern, daß der arterielle Blutstrom freigegeben, der venöse aber noch gehemmt ist, d. h. also nur so weit, daß eben aus der Wunde eine beträchtliche Blutung erfolgt; dadurch wird die Giftlösung, die sich noch in den Gefäßen befindet, ausgespült. Dann zieht man die Blutleerbinde wieder fest an, unterbindet und näht, und löst sie erst dann endgültig.

Auch kann man bei Verwendung von 0,5%iger Novokainlösung die Kanüle, nach Abklemmung des mit ihr verbundenen Schlauches, in der Vene bis zur Beendigung der Operation liegen lassen und alsdann das Operationsgebiet mit größeren Mengen physiologischer Kochsalzlösung ausspritzen.

Vor allem bei Amputationen, wo der Schnitt durch die mit der Lösung angefüllten Venen hindurchgeht, und wo man nachher leicht mit physiologischer Kochsalzlösung durchspülen kann, darf man dreist größere Mengen des Anästhetikums benutzen.

Direkte wie indirekte Anästhesie verschwinden fast augenblicklich, wenn man die Blutleerbinde endgültig gelöst hat. Schon etwas vorher schwindet die motorische Lähmung. Deshalb soll dies nicht vor fast völliger Beendigung der Operation geschehen. Löst man deshalb die Binde, um blutende Gefäße zu finden, so soll man sie sofort, nachdem man seinen Zweck erreicht hat, wieder anlegen und, während sie liegt, die Operation vollenden.

Es entspricht dieses Verhalten der flüchtigen Wirkung dünner Novokainlösungen. Sie in Verbindung mit Nebennierenpräparaten einzuspritzen, wodurch man wahrscheinlich auch diese Form der An-

Digitized by Google

ästhesie beträchtlich verlängern könnte, scheint B., da das Mittel unmittelbar in die Gefäße kommt, nicht unbedenklich.

Außer dem Novokain, das B. bisher ausschließlich angewandt hat, sind auch andere Anästhetika noch vorsichtig zu prüfen.

Vorbedingung für das Gelingen der Anästhesie ist eine absolut zuverlässige Blutleere. (Selbstbericht.)

Diskussion zu Nr. 8 und 9.

Dönitz (Berlin) demonstriert einen Thermophorkasten zur Anwärmung des bei der Lumbalanästhesie notwendigen Instrumentariums; durch diese Erwärmung wird der Kältereiz, welcher sich in Kopfschmerzen, Temperatursteigerungen usw. äußert, vermieden.

Gerstenberg (Berlin) demonstriert eine Reihe von anatomischen Präparaten aus dem Gebiete der Rückenmarksanästhesie. Dieselben wurden von ihm in Gemeinschaft mit Herrn Dr. Hein (Berlin) an frischen Leichen gewonnen. Die dabei gemachten Beobachtungen sind ausführlich in der Zeitschrift für Geburtshilfe und Gynäkologie, Bd. LXI Hft. 3 beschrieben. Die entsprechenden Abbildungen werden auch im Epidiaskop vorgeführt. (Selbstbericht.)

Oelsner (Berlin) wendet sich gegen die Ausführungen von Dönitz. Die bei weitem überwiegende Mehrzahl aller Neben- und Nachwirkungen in der Lumbalanästhesie resultiert aus den toxischen Eigenschaften der angewandten chemischen Mittel. Um diese zu vermeiden, versuchte Vortr. unter Ausschaltung jedes chemischen Reizes auf physikalischem Wege Anästhesien zu erzeugen. Er wandte bei seinen Versuchen, die er gemeinsam mit Kroner (Berlin) unternahm, 0-gradige physiologische Kochsalzlösungen an und erzielte bei Einwirkung derselben auf das freigelegte Rückenmark von Hunden regelmäßig Anästhesien, die nach einiger Zeit wieder verschwanden. Die Versuche wurden dann in der Weise auf den Menschen übertragen, daß 5—10 ccm einer physiologischen Kochsalzlösung von 0° in den Lumbalkanal injiziert wurden. Anästhesien wurden bisher nicht erzielt; es wurden aber auch nie trotz der hohen Dosis und der großen Temperaturdifferenz irgendwelche unangenehme Nebenwirkungen, wie z. B. Kollapse, beobachtet, was gerade im Hinblick auf die Ausführungen von Dönitz besonders bemerkenswert erscheint. (Selbstbericht.)

---

10) **E. Müller** und **A. Preiser** (Breslau). Über die Behandlung von Eiterungen mit proteolytischem Leukocytenferment bzw. Antiferment.

Theoretischer Teil (Müller). Der sogenannte »kalte«, reintuberkulöse Eiter unterscheidet sich vom sogenannten »heißen«, akutentzündlichen Eiter in chemisch-biologischer Hinsicht vor allem dadurch, daß sich ein eiweißlösendes Ferment in dem ersteren in sehr geringer

Digitized by Google

und in dem letzteren in großer Menge findet. Das eiweißlösende Ferment ist an die gelapptkernigen weißen Blutkörperchen gebunden. Die eiweißlösende Wirkung dieses »proteolytischen Leukocytenfermentes« kann aufgehoben werden durch einen spezifischen, im Blutserum kreisenden Hemmungskörper, der u. a. auch in den krankhaften Ausscheidungen bei Brust- und Bauchwassersucht zu finden ist (das »Antiferment des proteolytischen Leukocytenfermentes«). So kann z. B. die Flüssigkeit bei Bauchwassersucht unter Umständen die eiweißlösende Wirkung des Eiterfermentes noch stärker hemmen als normales Blutserum. Der Eiweißabbau, der auch die wichtigste Vorbedingung für die Aufsaugung aus dem Eiterherd ist, muß demgemäß bei rein-tuberkulösen Prozessen sehr gering, bei akut-entzündlichen ungemein groß sein. Es muß deshalb gelingen, durch Zusatz von Ferment tuberkulöse Ausscheidungen aufsaugefähig zu machen und durch Zusatz des physiologischen Hemmungskörpers Gewebseinschmelzung und Aufsaugung beim fermentreichen heißen Eiter zu verhindern. Eine »indirekte Fermentbehandlung« des kalten, tuberkulösen Eiters stellt die Jodoformglyzerin-Injektion dar, weil dadurch fermenthaltige weiße Blutkörperchen in den Krankheitsherd angelockt werden. Vortr. schlägt nun auf Grund ausgedehnter experimenteller Untersuchungen als neu die Bekämpfung fermentreicher Eiterherde durch künstliche Zufuhr des spezifischen Hemmungskörpers vor. Diese Antifermentzufuhr schützt das durch die Entzündung gefährdete Gewebe vor eitriger Einschmelzung und verhindert gleichzeitig die gefahrbringende Aufsaugung giftiger Eiweißabbauprodukte aus dem Eiterherd in den Körper. Außerdem beschränkt sie die eitrige Absonderung. Eine solche Antifermentbehandlung gelingt durch direkte Bespülung und Berührung der Eiterhöhle mit menschlichem Blutserum und gewissen, sehr eiweißreichen Punktionsflüssigkeiten, die man z. B. bei Bauchwassersucht gewinnen kann. Fehlen solche Punktionsflüssigkeiten, so wird die Eiterhöhle mit Blutserum behandelt, das von demselben Pat. durch Aderlaß gewonnen wird. Eine solche künstliche direkte Zufuhr größerer Mengen von Blutserum und Punktionsflüssigkeiten in den Eiterherd bedingt durch ihren Gehalt an Schutz- und Nährstoffen verschiedenster Art eine Massenwirkung aller jener physiologischen Schutzkräfte, mit denen sich der Körper gegen die Bakterieninvasion verteidigt. Der Körper braucht aber eine solche künstliche Steigerung seiner Abwehrbestrebungen, weil es ihm bei der Erschwerung der Säftezirkulation kaum gelingt, im Innern des Eiterherdes die erforderliche Massenwirkung selbständig zu erzielen. Ausgedehntere, praktische Erfahrungen mit diesem von dem Vortr. vorgeschlagenen Verfahren waren in der Küttner'schen chirurgischen Klinik in Breslau möglich. (Selbstbericht.)

Klinischer Teil (Peiser). Diese Ausführungen waren die theoretisch experimentelle Grundlage für eine neue Art der Behand-

Digitized by Google

lung akuter Eiterungen. Sie wurde bis jetzt in rund 100 Fällen der Küttner'schen Klinik erprobt und hat in keinem Falle irgend einen Schaden gestiftet. Klinisch zu erwarten war dreierlei: Verringerung der Eiterung, rasche Reinigung der Wunde, Sinken erhöhter Temperatur und damit im ganzen schnellere Heilung. Die Grundlage der Behandlung ist die Tatsache: das Antiferment wirkt nur da, wo es hindringt, wirkt nur durch direkte Berührung. Dementsprechend sind drei Gruppen von Fällen zu unterscheiden, solche, die absolut geeignet für die Antifermentbehandlung sind, solche, die relativ geeignet und solche, die ungeeignet sind.

Zur ersten Gruppe gehören die mit Abszeßbildung einhergehenden Fälle, zur zweiten die sich mehr flächenhaft ausbreitenden Eiterungen (Phlegmonen, Karbunkel usw.), zur dritten die Knocheneiterungen. Die letzteren einfach deshalb, weil das Antiferment in den Knochenherd nicht einzudringen vermag. Bei der ersten Gruppe ist gewöhnlich schon am zweiten Tage kein Eiter mehr vorhanden, dafür höchstens einige Tropfen klarer, seröser Flüssigkeit. Hier genügt auch ein verhältnismäßig kleiner Hautschnitt, der den Weg zur Abszeßhöhle bahnt. Bei der zweiten Gruppe muß natürlich breit inzidiert werden, da nur so das Antiferment mit möglichst großer Fläche der Eiterung in Berührung kommt. Die rasche Demarkation des nekrotischen Gewebes äußert sich in überaus rascher Reinigung der Wunde. Bei subakuten und chronischen Eiterungen, bei denen trotz Inzision die Temperatur nicht sinken will, tritt bei Antifermentbehandlung Abfall der Temperatur ein. Aussichtsreich erscheint die Kombination der Antifermentbehandlung mit der Bier'schen Stauung.

(Selbstbericht.)

---

11) **G. Schoene** (Marburg). Experimentelle Untersuchungen über die Transplantation körperfremder Gewebe.

Nach den Arbeiten der letzten Jahre haben wir zu unterscheiden zwischen einer natürlichen und einer künstlichen Resistenz gewisser Versuchstiere (Mäuse, Ratten) gegenüber der Einimpfung einer körperfremden Geschwulst. Die künstliche Resistenz ist als »aktive Immunität« bezeichnet worden. Zur Aufklärung dieser Resistenzen, bzw. Immunitäten hat der Vortr. festzustellen versucht, ob und inwieweit derartige gesetzmäßige Vorgänge auch bei der Transplantation körperfremder normaler Gewebe zu beobachten sind.

Die Versuche wurden angestellt, indem Hautlappen von der Maus und vom Kaninchen transplantiert wurden. Es zeigte sich, daß die Hautlappen der Maus sich nur in der Minderzahl von Fällen auf beliebig gewählte andere gleichgeschlechtliche Tiere verpflanzen ließen, daß dies aber weit leichter gelang, wenn junge, gleichgeschlechtliche Geschwister für den Versuch gewählt wurden.

Es fand sich aber, daß die Lappen im Falle des Nichtanheilens auf dem fremden Tiere nicht etwa schnell abstarben, sondern sich

Digitized by Google

längere Zeit, etwa 8 Tage, lebendig erhielten und erst dann eintrockneten. Nach 3 Tagen ließen sich die Lappen noch zurücktransplantieren auf das Tier von dem sie stammten, in einzelnen Fällen noch nach 5 Tagen. Auch auf der Ratte starben die Mäuselappen nur langsam ab; auch Hautlappen vom Ohr des Kaninchens gelang es dem Kaninchen, von dem sie stammten, wieder anzuheilen, nachdem sie 3 Tage auf der Maus gewesen waren.

In diesen Versuchen liegt eine Parallele zu den Ehrlich'schen Versuchen, in denen Mäusetumoren, welche 5 Tage lang auf der Ratte gewachsen waren, sich wieder auf die Maus zurückimpfen ließen. Diese Versuche lassen jedenfalls eine schwere primäre toxische Wirkung der Gewebssäfte des fremden Tieres auf den transplantierten Lappen nicht erkennen.

Als erster Beitrag zur Lösung der Frage, ob eine aktive Immunität gegen die Implantation körperfremden normalen Gewebes erzeugt werden kann, hat Vortr. eine Reihe von Versuchen angestellt, deren Resultat dahin zusammenzufassen ist, daß Hautlappen der Maus auf mit einem Gemisch von Mäuseleber, Niere und Milz vorbehandelten Ratten schneller zugrunde gehen als auf normalen Ratten.

(Selbstbericht.)

Diskussion.

Wullstein (Halle a. S.) hat in den letzten 2 Jahren Experimente unternommen, um Gewebe der einen Tierspezies auf die andere zu übertragen und hat dazu zwischen Ziege und Schaf eine Verwachsung erzeugt, eine Sauerbruch'sche »Parabiose«. Von den Tieren überlebte das eine die Operation um $5^1/_2$, das andere um 11 Tage. Gleichwohl ist, wie das (demonstrierte) Präparat zeigt, eine Vereinigung eingetreten, die jeder objektive Beschauer für eine einwandsfreie Heilung per primam intentionem erklären muß. Und auch die mikroskopische Betrachtung des Präparates ergibt demgemäß im Bereiche der Cutis in der haarfeinen Verwachsungszone eine Vereinigung durch zweireihig angeordnete Fibroblasten; in der Epithelschicht aber ist der Übergang von der Ziegenhaut in die Schafhaut, abgesehen von der verschiedenen Pigmentierung, überhaupt nicht mehr zu erkennen. W. gedenkt die Experimente fortzusetzen, und zwar auf Anraten von Prof. Stoeltzner (Halle) nach vorheriger Immunisierung der Tiere.

(Selbstbericht.)

Funke (Wien) stellt einen 15jährigen Knaben vor, der vor 6 Jahren anläßlich einer Bergpartie von einem herabfallenden Stein getroffen wurde und eine schwere Schädelzertrümmerung erlitt.

16 Stunden nach der Verletzung Operation, Entfernung der vollkommen losen Knochenfragmente. Die Dura, die sehr gespannt war, wird nicht eröffnet, die ganze Wundfläche lose tamponiert. Die Bewußtlosigkeit dauerte 11 volle Tage an, erst in der 3. Woche vermochte der Pat. leichte Bewegungen mit den Extremitäten auszuführen und einzelne Silben auszusprechen. Der früher sehr aufgeweckte

Digitized by Google

Knabe hatte das Schreiben und Lesen vollkommen vergessen, Kopfrechnen und Notenlesen war dagegen ungestört. Erst nach $^1/_2$ Jahre war sein Zustand wieder ziemlich normal, nur die Sprache blieb bis zum heutigen Tag etwas langsam und zeitweise leicht stotternd. Auch die früher öfters bestandenen intensiven Kopfschmerzen stellen sich seit einem Jahr nicht mehr ein.

Der Wundverlauf nach der Operation war ein ganz reaktionsloser. Am 8. Tage wurden die Tampons entfernt, die Wunde durch die Naht vollkommen geschlossen. 2 Monate später Einlegung einer fast handtellergroßen Zelluloidplatte, die ebenfalls reaktionslos einheilte und bis zum heutigen Tag ohne die geringsten Beschwerden getragen wird. (Selbstbericht.)

L. Rehn (Frankfurt a. M.). Demonstration eines 9 Jahre alten Mädchens. Seit 5 Jahren linksseitige tuberkulöse fistelnde Koxitis, hochgradige Flexions-Adduktionskontraktur im Hüftgelenk, Kompensationslordose der Lendenwirbelsäule. Verkürzung des Beines um 6 cm, sehr schlechtes Gehvermögen. Resektion des atrophischen Schenkelhalses und -kopfes, der nach oben dislociert war, Einschlagen eines Elfenbeinstiftes in die Sägefläche des Trochanter und in die Pfanne, Fixation desselben durch einen in das Darmbein eingeschlagenen Nagel. Der Elfenbeinstift ist glatt, ohne Fistel eingeheilt, um ihn herum beginnt sich ein neuer Schenkelhals zu bilden. Die Stellung des Beines, das nunmehr nur noch $3^1/_2$ cm verkürzt ist, ist als eine sehr gute zu bezeichnen, in dem Hüftgelenk ist bereits eine geringe passive Beweglichkeit vorhanden, die voraussichtlich noch zunehmen wird. Der Gang ist vorzüglich. Die demonstrierten Photographien vor und nach der Operation zeigen den ausgezeichneten funktionellen und kosmetischen Erfolg der künstlichen Schenkelhalsbildung durch den eingesetzten Elfenbeinstift. (Selbstbericht.)

---

12) **Kocher** (Bern). Zur Technik der Transplantation der Schilddrüse.

K. berichtet über gelungene Versuche, Schilddrüsengewebe in Knochen (die Tibia) einzupflanzen, ein Verfahren, das bei gleicher Sicherheit der Wirkung einfacher und gefahrloser ist als beispielsweise die Einpflanzung in die Milz.

Diskussion.

Payr (Greifswald) berichtet über den weiteren Verlauf des vor 2 Jahren am Chirurgen-Kongreß besprochenen Falles von Transplantation der Schilddrüse in die Milz. Es sind seit dem Eingriff 28 Monate verflossen, ein Zeitraum, der genügt, um ein Urteil über das Resultat der Organüberpflanzung zu fällen.

Es war ein sehr ungünstiger Fall gewesen, in dem P. ein großes Stück gesunder mütterlicher Schilddrüse in die Milz überpflanzte. Das

Digitized by Google

Kind war durch nahezu 3 Jahre mit äußerst geringem Erfolge mit Schilddrüsenpräparaten innerlich behandelt worden. —

Trotzdem besserte sich das intellektuelle und somatische Befinden des Kindes in ganz auffallender Weise, in den ersten Monaten bis zum Ende des ersten Jahres rapide, dann etwas langsamer.

Über das intellektuelle Verhalten der Pat. teilt P. folgendes mit:

Das Kind war total verblödet, ja in seinem ganzen Gehaben als tierisch zu bezeichnen. Es konnte weder stehen, noch gehen, noch sitzen. Es stieß unartikulierte Laute aus, nicht selten ließ es ein tierisches Gebrülle hören. — Die Aufmerksamkeit des Kindes war kaum durch irgendwelche Sinnesreize zu erregen.

Das Kind lernte sitzen, stehen, gehen; es hatte schon nach wenigen Monaten Interesse für äußere Eindrücke, fing zu gehen an, gab Zeichen von sich, wenn es Stuhl oder Harn absetzen wollte; es lernte einige Worte sprechen, allerdings blieb der Wortschatz ein geringer. — Ganz auffallend war das früher ganz vermißte Auftreten von Erinnerungsbildern, sowie von deutlicher, einen gewissen Grad von Intelligenz verratender Urteilskraft. Das Kind erkannte Personen, Straßen, Häuser, in denen es einmal gewesen, sofort wieder, machte verschiedene Wünsche nach Speise und Trank, Spazierengehen usw. in zweckmäßiger Weise seiner Umgebung bemerkbar. Auch das Aussehen des Kindes besserte sich ganz unglaublich, und war das Kind zur Zeit der ersten Nachtragsberichterstattung im September 1906 kaum mehr wiederzuerkennen. — Es ist nicht ganz leicht, intellektuelle Qualitäten ganz scharf einzuschätzen, jedoch wurde das Kind oftmals untersucht und genaue Aufzeichnungen über alle Wahrnehmungen gemacht. — Gegen den Sommer 1907 sowie den Herbst schienen die Fortschritte, die immer noch deutlich zu verfolgen waren, langsamer zu werden. Das Kind war zu dieser Zeit mehrfach krank, und hatte dies auch auf das somatische Befinden seine Rückwirkung. —

Somatisch zeigte sich gleichfalls eine sehr bedeutende Besserung. — Am auffallendsten und wohl am sichersten für den funktionellen Erfolg der Schilddrüsentransplantation sprechend waren Längenwachstum und Gewichtszunahme. Das Kind erreichte innerhalb zweier Jahre eine Größe von 104—105 cm, was einer Längenzunahme von 18—19 cm entspricht. Allerdings entspricht auch dieser Wert noch nicht dem Durchschnittsmaß eines gleichalterigen gesunden Kindes (110—114), ist aber jedenfalls als ein bemerkenswertes Resultat anzuführen. Von einer radiologischen Feststellung des epiphysären Wachstums wurde unter dem Einfluß der Mitteilungen Försterling's sowie deren Betätigung aus dem Finseninstitut über die nachteilige Wirkung der Röntgenstrahlen auf jugendliche wachsende Knochen vorläufig abgesehen — ob mit Recht erscheint jetzt P. allerdings fraglich. — Seit dem Spätherbste 1907 ist das Längenwachstum ein geringes, jedoch nicht ganz leicht festzustellen, da auch die Haltung des Kindes eine schlechtere geworden ist. —

Digitized by Google

Im Sommer und Herbst 1907 litt das Kind an sich mehrmals wiederholenden schweren Darmkatarrhen, die außerordentlich schädigend auf das Allgemeinbefinden einwirkten. Das Kind bekam eine eigentümliche wachsgelbe, bleiche Gesichtsfarbe, ist schwer anämisch, hat an verschiedenen Stellen des Körpers Drüsenschwellungen, die früher nicht palpable Milz wurde nun palpabel.

Auch die Gewichtszunahme ist seither erheblich hinter den früheren raschen Progressionen zurückgeblieben. Immerhin hat das Kind Anfang 1908 einen Wert von 19400 g erreicht, was dem Durchschnittsgewichte eines 8jährigen Kindes (19000—19800) entspricht. Das Körpergewicht ist also anfangs 1908 trotz schwerer Anämie und schlechten Allgemeinbefindens infolge erschöpfender Darmkatarrhe eigentlich als ein der Norm entsprechendes zu bezeichnen. —

Der Haarwuchs, die Nagelentwicklung, die Dentition zeigten seit der Schilddrüsenüberpflanzung sehr bedeutende Fortschritte, Haut- und Unterhautfettgewebe sind völlig normal geworden und zeigen auch heute keine Spur der typischen myxödematösen Veränderungen.

Die Haltung des Kindes hat sich in den letzten Monaten verschlechtert, es hält sich stark gebückt, der Gang ist ein spastischer.

Alles zusammengefaßt, muß man sagen, daß der Erfolg dieses Eingriffes in intellektueller und somatischer Hinsicht hinter dem zurückgeblieben ist, was nach der rapiden Besserung in den ersten Monaten zu erwarten war. Sicher aber ist, daß das Kind bis jetzt kein Rezidiv seines Myxödems aufweist, was wohl nur im Sinne einer Funktion des transplantierten Schilddrüsenstückes zu deuten ist. — Allerdings dürfte die Funktion keine vollwertige sein. — Auch zahlreiche äußere ungünstige Umstände wirkten diesem Ziele entgegen. Schlechte Wohnung, Ernährung, wenig Luft und Licht, ungenügende Beschäftigung mit dem Kinde sind gewiß nicht zu unterschätzende antagonistische Faktoren.

Der Erfolg ist also kein vollkommener; vielleicht läßt sich auch der Grund dafür angeben. — Es ist nach unseren jetzigen Kenntnissen wahrscheinlich durchaus nicht gleichgültig, in welchen Fällen von Hypothyreosis man operiert; ob es sich um ein kongenitales oder erworbenes Myxödem, um eine Cachexia strumipriva oder endlich um eine Kombination von Kretinismus mit Myxödem handelt. Wir wissen seit den in neuester Zeit mitgeteilten Untersuchungen von Scholz und Zingerle, daß bei Kretinismus schwere Veränderungen im Zentralnervensystem, speziell im großen Hirn, sich fast in jedem Falle nachweisen lassen. Wahrscheinlich sind in kombinierten Fällen von kongenitalem Myxödem und Kretinismus, besonders wenn es sich schon um etwas größere Kinder handelt, die Aussichten einer Schilddrüsentransplantation beschränkt, weil es fraglich erscheint, ob die durch den Schilddrüsenmangel bedingten zerebralen Defekte einer Heilung zugänglich sind. —

Digitized by Google

Je reiner und frischer der Ausfall an Schilddrüsenfunktion ist, um so höhere Chancen des Erfolges.

Was die Technik des Verfahrens anlangt, so ist die Milz der außerordentlich reichlichen Vaskularisation wegen als ein besonders günstiger Ort für die Einpflanzung zu bezeichnen. Wenn es sich zeigt — P. hat ja selbst derartige Versuche zuerst am Tier ausgeführt —, daß das Knochenmark in gleicher Weise für die Ernährung des überpflanzten Gewebes sorgt, so ist diese Methode natürlich als einfacher und weniger gefährlich zu bezeichnen.

Übrigens läßt sich auch ein Bedenken, das wahrscheinlich gegen die Implantation in die Milz manchen vor der Ausführung dieses Eingriffes abhält, vielleicht beseitigen.

Bei zweizeitigem Operieren, 1) Splenopexie, 2) Organtransplantation, läßt sich die von manchem als doch nicht so gering angesehene Gefahr einer Nachblutung in die Bauchhöhle umgehen. —

(Selbstbericht.)

Garrè (Bonn) hat im Februar 1908 bei chronischer Tetanie nach Kropfoperation die Epithelkörperchen eines Basedowkropfes in die Tibiadiaphyse eingepflanzt. Der Pat. geht es wesentlich besser. Er glaubt aber, daß es notwendig sei, ganze Organe zu transplantieren mittels der Gefäßnaht (Stich), wenn man Dauererfolge bei der Schilddrüsenüberpflanzung erzielen wolle. Bei einem Hunde gelang es ihm so, eine ganze Schilddrüsenhälfte zu verpflanzen.

Czerny (Heidelberg) mußte wegen Karzinom die Totalexstirpation der Schilddrüse machen; als Tetanie eintrat, überpflanzte er ein frisch exstirpiertes Schilddrüsenstück in die Milz. Die Tetanie besserte sich, aber Pat. starb 6 Tage später an Pneumonie. Die Untersuchung ergab nun, daß das Schilddrüsenstück wirklich eingeheilt war.

Müller (Rostock) hat zwei Fälle von Kretinismus, ähnlich wie Kocher, mittels Einpflanzung von frischem Schilddrüsengewebe in die Metaphyse der Tibia behandelt und eine wesentliche Besserung des Intellektes erzielt.

Moskowicz (Wien) überpflanzte in einem gleichen Falle ebenfalls Schilddrüsengewebe in den Knochen, schnitt dasselbe aber mit Rücksicht auf die Saftströmung in feine Scheiben. Erfolg.

Boerner (Rastatt).

v. Eiselsberg (Wien) berichtet im Anschluß an die Mitteilung Kocher's über einen Fall, in welchem er vor $^3/_4$ Jahren mit Erfolg ein Epithelkörperchen von einer Pat. (bei der eine Cystenstruma operiert wurde) verpflanzt hat in einem Falle von chronischer Tetanie.

Im Jahre 1882 war von Billroth einer damals 17jährigen Pat. wegen eines starke Atembeschwerden verursachenden Kropfes eine Totalexstirpation des Kropfes ausgeführt worden. Es schloß sich eine intensive Tetanie an, welche auf keinerlei Medikation (Schilddrüsenfütterung, Fütterung mit Epithelkörper, Verpflanzung einer Schild-

Digitized by Google

drüse) weichen wollte. Erst die eben erwähnte Verpflanzung eines Epithelkörperchen zwischen Fascie und Peritoneum brachte eine entschiedene Besserung.

Objektiv besteht zwar noch das Chwosteck'sche Phänomen fort, doch ist wie dies Pinneles nachwies, die Ka ÖZ von 2,5 auf 5 Milliampère gestiegen.

Über den zweiten Fall, in welchem die Überpflanzung durch Vereiterung resultatlos blieb, will ich an anderen Orten berichten.

Ich glaube, daß die Verpflanzung auch bei anderen Fällen von Tetanie (aus anderer Ursache) aussichtsvoll ist, und meine nur, daß die Hauptschwierigkeit die Beschaffung des Materiales sein dürfte. Vielleicht könnte man daran denken, von einem an einer schweren Verletzung Verstorbenen gleich nach dem Tode die Epithelkörper zu entnehmen. (Selbstbericht.)

---

13) **H. v. Haberer.** Experimentelle Verpflanzung der Nebenniere in die Niere.

Vortr. schildert eine Methode der Transplantation von Nebennieren in die Nieren bei Hunden, Katzen und Kaninchen, deren Wesen darin besteht, daß zunächst ein kleiner Gefäßstiel der Nebenniere zwecks besserer Ernährung derselben in der ersten Zeit nach der Transplantation erhalten bleibt. Mit dieser Methode gelang es, in über 50% eine Einheilung der Nebenniere in die Niere nicht bloß mit anatomisch, sondern auch funktionell günstigem Resultate zu erzielen. Ohne auf diese Versuche, die in einer bereits in Druck befindlichen Publikation niedergelegt sind, näher einzugehen, bespricht Vortr. die Resultate einer von ihm gemeinsam mit Prof. Stoerk in Wien durchgeführten Arbeit, welche sich mit dem Studium der histologisch-anatomischen Veränderungen von in die Niere transplantierten Nebennieren beschäftigt. Die der Arbeit zugrunde liegende Frage war die, ob aus in die Niere transplantiertem Nebennierengewebe Formationen entstehen können, die mit den unter dem Namen Grawitz'sche Geschwülste bekannten Tumoren Ähnlichkeit besitzen. Zu diesem Behufe wurden 104 transplantierte Nebennieren in nahezu kontinuierlicher Reihe, angefangen von wenigen Tagen nach der Transplantation, bis zu über $^1/_2$ Jahre nach derselben, untersucht. Dabei ergab sich, daß fast von jeder transplantierten Nebenniere gleich in den ersten Tagen ein Teil zugrunde geht. Neben eindeutigen Nekrosen kommt es aber auch zu regressiven Vorgängen in einzelnen Rindenzellkomplexen, welche von den Verfassern mit Sicherheit als Vorstadien des Zellunterganges bezeichnet werden, und die sich zunächst durch das Verschwinden der alveolären Strukturierung der Zellkomplexe, geringere Protoplasmafärbbarkeit, Auftreten von hämatogenem Pigment im Protoplasma, sowie durch degenerative Kernveränderungen dokumentieren. Dazu kommt das Auftreten von eigentümlichen Kristallen mit Fremdkörperriesenzellenbildung. Auch das

Digitized by Google

regellose Einwachsen von Bindegewebszügen ist für den regressiven Zustand bezeichnend. Lange Zeit können sich die Zellen in diesem regressiven Zustand erhalten, dessen Erkennung durch den Vergleich mit lebendem und hypertrophierendem Nebennierengewebe ermöglicht wurde. Die ungeschädigten und hypertrophierenden Anteile der transplantierten Nebennieren kontrastieren in lebhaftester Weise mit den eben skizzierten Bildern. Die hypertrophische Rinde zeigt auffällig sukkulente, pigmentfreie Zellen in charakteristischen alveolären Verbänden. Häufig sind Mitosenbefunde. Derartige alveoläre Zellverbände wachsen sehr häufig ins regressive Gewebe ein und dringen auch in den Narbenbereich oder sogar in benachbartes Nierenparenchym vor und unterscheiden sich dann in nichts von den herkömmlicherweise als Nebennierenrindenadenome bezeichneten Formationen.

Wucherndes Mark, das bisher von keinem Transplantator gesehen wurde, da die Marksubstanz bisher allen Experimentatoren nach der Transplantation zugrunde gegangen ist, zeichnet sich durch Auswachsen der Markmasse in und durch die Rindenschicht, durch Bildung intra- und extrakapsulärer Markdepots, durch infiltratives Vordringen in die umgrenzende Narbenschicht und das umgebende Nierengewebe, sowie durch lebhafte chromaffine Sekretion aus.

Durch das ineinander greifende Spiel von Regreß und Regeneration kommt es zu einem totalen Neu- und Umbau des Organes, bis durch die mächtige regenerative Wachstumstendenz des Nebennierengewebes das funktionelle Gleichgewicht wieder vollständig hergestellt ist.

Die Verff. glauben, daß die regressiven Veränderungen von jenen Autoren, welche bisher über Erfolge mit gefäßloser Nebennierentransplantation berichten, zum Teil nicht erkannt wurden, und halten dafür, daß auch die von Schmieden seinerzeit angegebenen Befunde fast ausschließlich auf diese Weise zu erklären sind. Auf Grund ihrer Untersuchungsreihe fühlen sie sich zu dem Schlusse berechtigt, daß in die Niere experimentell verlagertes und daselbst wucherndes Nebennierenrindengewebe bei den genannten drei Tierspezies immer und ausschließlich Formationen vom Typus der Rindenadenome, niemals aber vom Typus der Grawitz'schen Geschwülste produziert.

(Selbstbericht.)

Diskussion.

Schmieden (Berlin): Vortr. führt aus, daß seine früheren Experimente, mit denen es zum ersten Male gelungen war, die Nebenniere zu verpflanzen, den Zweck hatten, die versprengten Nebennierenkeime nachzuahmen und die histologischen Verhältnisse bei freier Plastik zu studieren. Damit kann man das Gewebe nicht im alten Zustand erhalten, auch seine Funktion geht bei dem langsam vor sich gehenden Degenerationsprozeß langsam zugrunde. Hierbei entstehen Bilder, die sehr lebhaft an das Gewebe der Grawitz'schen Tumoren erinnern, was die Zellbilder und die Anordnung anbetrifft. Wenn nun v. Haberer eine bessere Pflanzung gelungen ist, so gelingt dies eben nur unter zeitweiser Beibehaltung einer Brücke; dies freilich ist

Digitized by Google

keine freie Plastik mehr, und die Methode verliert dadurch an Aussicht auf praktische Verwertbarkeit und eventuelle Ausführbarkeit von einem Individuum auf das andere.

Der Vortr. wirft zum Schluß die Frage auf, ob der bei freier Plastik notwendige Verlust der Nervenverbindungen des Organs event. an dem Verluste der Funktion schuld sei, und regt Studien darüber an, ob bei der Technik des Herrn v. Haberer die Nerven des Organs erhalten bleiben. (Selbstbericht.)

Störk (Wien): Das angeblich stehen gebliebene Rindengewebe sei hypertrophisches Gewebe. Auch habe es keine Ähnlichkeit mit Grawitz'schem Geschwulstgewebe (Schmieden).

---

14) **Lexer** (Königsberg i. Pr.). Die Verwendung der freien Knochenplastik nebst Versuchen über Gelenkversteifung und Gelenktransplantation.

L. berichtet über seine Erfolge mit freier Knochentransplantation nach Erfahrungen an einem großen Krankenmaterial. Es handelt sich um den Ersatz von großen Lücken der Schädelknochen, um das Heben von eingefallenen Stellen des Gesichtsskelettes, um den Ersatz großer Defekte der Röhrenknochen und des Unterkiefers, um die Heilung von Pseudarthrosen, auch am Schenkelhals, durch Knochenbolzung, um die Versteifung paralytischer Gelenke (besonders des Fußgelenkes) durch Bolzung der benachbarten Knochen, um den Ersatz großer Abschnitte der Röhrenknochen samt einem Gelenkkopfe oder samt beiden Epiphysen und schließlich um Versuche, ganze Gelenke zu transplantieren. (Kniegelenke bei zwei Erwachsenen.)

Zur Verpflanzung eignete sich am besten frischer, mit Periost bekleideter Knochen, während ausgekochter Leichenknochen sich nur da bewährte, wo er unter Periost oder in den Knochen hinein verpflanzt worden war. Bei großen Röhrenknochenersatzstücken wurde das Knochenmark entfernt, da entzündliche Erscheinungen der Resorption seiner Zerfallsstoffe folgten, und durch Jodoformknochenplombe ersetzt. Der allmähliche Schwund der letzteren gibt in den Röntgenbildern gute Anhaltspunkte für das Fortschreiten der Vaskularisation.

Einzelheiten eignen sich nicht für ein kurzes Referat. (Demonstration verschiedener operierter Pat. und Röntgenbilder.)

(Selbstbericht.)

---

15) **L. Heidenhain** (Worms). Osteoplastischer Ersatz der Tibiadiaphyse.

H. stellt ein 4jähriges Kind vor, welchem er Anfang Juni 1906 wegen eines myelogenen Sarkomes der Diaphyse der rechten Tibia diese fast in ganzer Länge exstirpiert und durch ein abgespaltenes Stück der linken Tibia von gleicher Länge (Innenfläche, Knochen mit

Digitized by Google

Periost) ersetzt hat. Heilung p. pr. Das Kind ging von der 7. Woche an ohne Verband. $3^1/_2$ Monate nach der Implantation Querbruch des implantierten Stückes wegen Rarefaktion desselben. Glatte Konsolidation in kurzer Zeit unter Gipsverband. Seitdem Funktion ohne Störung. Von geringfügiger Verbiegung der Tibia durch Belastungsdruck abgesehen, keine Deformität des Knochens. Röntgenbild zeigt, daß die Tibia in normaler Weise von den Epiphysen aus gewachsen ist. Das implantierte Stück, welches die Mitte des Knochens einnimmt, ist natürlich nicht gewachsen, entsprechend den normalen Vorgängen beim Knochenwachstum. H. zeigt ferner die Röntgenplatten eines Kindes, welchem er einen ca. 10 cm langen vollkommenen Defekt der Tibia, durch akute Osteomyelitis entstanden, ebenfalls durch ein abgespaltenes Stück der Innenfläche der anderen Tibia mit Periost ersetzt hat. Auch hier erfolgte, trotz Eiterung und Abstoßung eines großen Sequesters des implantierten Stückes, Heilung, d. h. Konsolidation mit voller Funktion. (Selbstbericht.)

16) **Barth** (Danzig). Über Osteoplastik.

Die Bedeutung des Periostes bei der freien Transplantation periostgedeckter Knochenstücke erscheint heute in einem anderen Lichte, als es Vortr. vor 14 Jahren auf Grund seiner Versuche dargestellt hat. Es ist inzwischen durch Experiment sowohl als durch klinische Erfahrung hinreichend erwiesen, daß sich das Periost auf Periostknochenstücken erfolgreich übertragen läßt und dabei eine relativ hohe Vitalität und Produktivität besitzt. Auch Erfahrungen des Vortr. lassen daran keinen Zweifel. Den Prüfstein bilden die großen zirkulären Defekte der langen Röhrenknochen mit Verlust des Periostes nach Verletzungen, Osteomyelitis und besonders bei den modernen Kontinuitätsresektionen wegen Sarkomen. Der erfolgreiche Ersatz solcher Defekte mit totem Knochenmaterial scheiterte im allgemeinen an dem Mangel eines ausreichenden ossifikationsfähigen Bodens, von dem aus der tote Knochen durch neuen Knochen ersetzt werden kann; denn die schmalen Berührungsflächen an den Resektionsstümpfen sind hierfür völlig unzureichend. Solche Fremdkörper können zwar an den Resektionsflächen knöchern verwachsen, sie bleiben aber in der Hauptsache Fremdkörper, und früher oder später entscheidet eine gelegentliche sekundäre Infektion endgültig über ihr Schicksal. Hierzu einige Beispiele.

Bei einem 21jährigen Manne wurde ein 20 cm langes Stück, d. h. fast die ganze Diaphyse des Humerus wegen periostalen Sarkoms zirkulär mitsamt Periost reseziert und durch ein entsprechendes Stück aus einem sterilisierten Skeletthumerus ersetzt. Nach anfangs günstigem Verlauf trat nach 3 Wochen unter Fieber Eiterung ein, und der implantierte Knochen mußte 7 Wochen p. op. wieder entfernt werden. 3 Monate später Spaltung der Narbe und Implantation der sterilisierten Fibula einer frischen Leiche. Heilung mit knöchener Vereinigung am oberen, mit Pseudarthrose am unteren Ende. Später

Digitized by Google

Fistelbildung und Entfernung des Fremdkörpers nach 7 Monaten. Nach Heilung der Wunde Autoplastik mit 20 cm langem Periostknochenspan aus der Tibia. Knöcherne Vereinigung mit beiden Humerusstümpfen binnen 2 Jahren, aber Pseudarthrose oberhalb der Mitte infolge fortschreitender Rarefikation an dieser Stelle, während sich das Knochenstück in den übrigen Abschnitten durch Modellierung der Form des normalen Humerus angepaßt hat. B. führt dies auf eine Tätigkeit des mitüberpflanzten Periostes zurück, da periostlose Knochenstücke, in Weichteilen implantiert, allmählich resorbiert werden, wie er an einem Beispiel demonstriert. Einen scheinbaren Erfolg mit der Implantation toten Materials hatte B. bei einer 33jährigen Pat., der der obere Abschnitt der Tibia in Ausdehnung von 10 cm wegen periostalen Sarkoms reseziert worden war. Es wurde die Fibula in die Fossa intercondyl. fem. eingepflanzt und der Defekt zwischen Cond. int. fem. und Tibiastumpf durch ein großes mazeriertes Spongiosastück ersetzt. Heilung mit unvollkommener Konsolidierung des Beines, Gang mit Stützapparat, Amputation nach $1^1/_2$ Jahren wegen Rezidivs. Das implantierte Spongiosastück war stark verkleinert, teils durch Rezidivknoten, teils durch Granulationsgewebe. Die Vereinigung mit der Tibia war eine bindegewebige.

Mit derselben Methode, aber unter Benutzung zweier periostgedeckter Knochenspäne aus der gesunden Tibia, erzielte B. ein vollkommenes Resultat bei einem 17jähriges Mädchen mit myelogenem Sarkom des Tibiakopfes. Vollkommene Konsolidierung, freier Gang, rezidivfrei nach 4 Jahren.

Ein ideales Resultat hatte die Autoplastik in einem vor 11 Jahren von B. operierten Fall von 6 cm langem zirkulären Defekt der Tibia nach osteomyelitischer Totalnekrose bei einem 8jährigen Knaben. Implantation zweier Periostknochenspäne der gesunden Tibia, vollständige Konsolidierung mit massiger Knochenneubildung nach $2^1/_2$ Jahren, vorzügliche Gebrauchsfähigkeit des Beines.

In einem weiteren Falle von Autoplastik, die vor 6 Jahren gelegentlich einer 6 cm langen Kontinuitätsresektion der Tibia wegen Sarkoms ausgeführt wurde, blieb das funktionelle Resultat infolge von Pseudarthrose am unteren Ende unvollkommen. Der Periostknochenspan hat sich aber gut modelliert, so daß er im Röntgenbild kaum von der normalen Tibia zu unterscheiden ist.

Nach diesen Erfahrungen hält Vortr. die Auto- und Homoplastik mit periostgedeckten Knochenstücken für den Ersatz von Kontinuitätsdefekten der Röhrenknochen für die souveräne und allein sicher zum Ziele führende Methode, während die Fremdkörpertherapie im Sinne Gluck's durch die Erfolge der Autoplastik mehr denn je zurückgedrängt ist. Anders verhält es sich bei Schädeldefekten und bei wandständigen höhlenförmigen Defekten der Röhrenknochen. Hier verbürgt der ossifikationsfähige Boden den knöchernen Ersatz auch bei Implantation sterilen toten Knochenmaterials, wovon sich B. namentlich bei komplizierten Schädelbrüchen des öfteren überzeugen konnte.

Digitized by Google

Er pflegt hier die beschmutzten Fragmente durch Auskochen zu sterilisieren und dann zu replantieren; in einem Fall wurde durch sekundäre Einheilung von Knochenkohle in die granulierende Wunde voller Erfolg erzielt. In solchen Fällen erscheint die Autoplastik überflüssig. Bei einem richtigen Verständnis für die pathologischen Vorgänge kann man auch sonst gelegentlich schöne Erfolge mit der Implantation von toten Knochen haben, wie folgender Fall beweist. Ein 17jähriges Mädchen, welches seit dem 5. Lebensjahre an abenteuerlichen Verkrümmungen der Extremitäten infolge von Osteomalakie litt und sich nur auf der Erde kriechend fortbewegen konnte, war mehrfach erfolglos osteotomiert worden, weil stets Pseudarthrosen zurückblieben, mangels jeder Callusbildung an dem atrophischen Knochen. Durch Implantation von Knochenkohle in die Markhöhle wurde binnen 10 Wochen Konsolidierung erzielt. Nacheinander wurden sechs Osteotomien mit Implantationen von Knochenkohle an Femur und Tibia beider Beine ausgeführt und das Mädchen hierdurch auf die Beine gebracht, was vorher jahrelangen Bemühungen nicht gelungen war. (Selbstbericht.)

17) **Brentano** (Berlin). Beitrag zur Knochenüberpflanzung in Röhrenknochendefekte.

B. stellt zwei Pat. vor, bei welchen er ausgedehnte Defekte in den langen Röhrenknochen durch Zupflanzung eines freien Periostknochenstückes ersetzt hatte. Das Ersatzstück wurde in beiden Fällen mittels der elektrischen Kreissäge der Vorderfläche der Tibia entnommen und umfaßte nicht nur die Corticalis in ihrer ganzen Dicke und das zugehörige Periost, sondern auch oberflächliche Teile des Knochenmarkes.

Fall I. 14jähriges Mädchen mit einem myelogenen Sarkom der linken Tibia, das die ganze untere Epiphyse und ein Stück der angrenzenden Diaphyse einnahm, aber weder die Corticalis noch den Gelenkknorpel an irgend einer Stelle durchbrochen hatte. 22. Januar 1908 Resektion der unteren $^2/_5$ der linken Tibia samt ihrem Periost und der Gelenkfläche, aber mit sorgfältiger Schonung aller Sehnen (Demonstration des Präparates). In den 15 cm langen Defekt wird ein Periostknochenstück eingepflanzt, das der Tibia derselben Seite oberhalb der Resektionsstelle, in diese aber nicht hineinreichend, entnommen war. Das Stück stützte sich oben auf die Sägefläche der Tibia, unten auf die Talusrolle, wo mit der Luer'schen Zange eine kleine Grube in dem Knorpel zur Aufnahme des peripheren Endes hergestellt worden war. Einen weiteren Halt erhielt das Ersatzstück durch Nähte, die sein Periost oben mit dem der Tibia, unten mit Resten der Gelenkkapsel verbanden. Hautnaht. Drainage der Fußgelenkgegend vor und hinter dem äußeren Knöchel. Volkmann'sche Schiene, später Gipsverband, in dem die Pat. schon 6 Wochen nach der Operation die ersten Gehversuche machen konnte. Gegenwärtig (3 Monate nach der Operation) kann sich die Pat. bereits ohne Ver-

Digitized by Google

band und ohne Stock fortbewegen. Der Fuß steht in leichter Varusstellung und ist im Talo-Cruralgelenk versteift. Von einem leichten Federn abgesehen, ist aber sonst, und zwar namentlich auch bei der Betastung, kaum etwas von der Überpflanzung nachzuweisen. Die Röntgenbilder zeigen, daß das eingepflanzte Knochenstück in feste organische Verbindung mit dem Tibiaschafte getreten ist und bereits eine deutliche Knochenneubildung begonnen hat, die von dem Periost und dem Marke des Ersatzstückes ausgeht.

Fall II. 25jähriger Mann. Pseudarthrose des linken Oberarmes, entstanden nach komplizierter Fraktur durch Fall in Südwestafrika. 3malige Anfrischung und Naht ohne Erfolg, ebenso das osteoplastische Verfahren nach W. Müller: Am 2. Oktober 1907 Implantation eines 6 cm langen Periostknochenstückes aus der linken Tibia zwischen die treppenartig angefrischten und auseinander gezogenen Fragmentenden. Bei der Art der vorgenommenen Anfrischung läßt sich das eingepflanzte Knochenstück nur mangelhaft durch einige Periostnähte an Ort und Stelle fixieren. Hautnaht, Drainage. Verband und Fixierung des Armes auf einem Middeldorpff'schen Triangel. Verlauf anfangs reaktionslos. Fast 5 Wochen nach der Operation bildete sich ein Abszeß an der Implantationsstelle, der inzidiert werden mußte. Aus der Inzisionswunde entwickelte sich eine Fistel, die sich erst schloß, als sich ein kleinfingernagelgroßer Sequester aus ihr entleert hatte. Pat. machte dann später noch ein Erysipel durch, das zu einer Abszeßbildung in der Achselhöhle geführt hatte.

Trotz all dieser Komplikation ist der überpflanzte Knochen nicht ausgestoßen worden, sondern ist eingeheilt. Er ist aber, vermutlich infolge der ungenügenden Fixierung, bis jetzt, d. h. ca. 6½ Monate nach der Operation, noch nicht in feste Verbindung mit den Frakturenden getreten, so daß noch deutliche Wackelbewegungen an der Implantationsstelle nachweisbar sind.

Die Röntgenbilder zeigen, daß das Ersatzstück oben und unten von Callusmassen umwuchert wird, die von den Humerusenden gebildet werden und sich einander entgegen wachsen, gegenwärtig aber erst die Enden des eingepflanzten Stückes pfannenartig umgeben. Dieses selbst ist kürzer geworden und hat eine mehr ovale Form angenommen, indem vorwiegend seine Ecken und Enden der Resorption zum Opfer gefallen sind, d. h. also diejenigen Teile, wo das mitverpflanzte Periost nicht ganz fest haftete bzw. bei der Fixierung vom Knochen gelöst wurde.

Der Fall lehrt, daß man bei der Überpflanzung von Periostknochenstücken auf möglichst feste Verbindung des Ersatzstückes mit dem Knochen, der den Defekt aufweist, das größte Gewicht zu legen hat. Bei mangelhafter Fixierung treten infolge der elastischen Retraktion der Muskeln Verschiebungen ein, und es kommt durch Bewegungen der Knochenenden an der Einpflanzungsstelle zu Abschleifungen an dem Ersatzstücke, das dadurch seiner ursprünglichen Bestimmung verloren geht. (Selbstbericht.)

Digitized by Google

Diskussion zu Nr. 14—17.

A. Neumann (Berlin). Demonstration eines Falles von Osteoplastik.

N. stellt einen 41jährigen Buchbinder vor, welchem er vor Jahresfrist die distalen $9^1/_2$ cm des linken Radius wegen Sarkom desselben reseziert und den Defekt durch ein entsprechendes Stück aus der Tibia in Zusammenhang mit dem Periost derselben ersetzt hat. Das Ersatzstück ist ohne jede Naht oder Nagelung fest eingeheilt und hat — durch eine zweckentsprechende Verwendung des mit überpflanzten Periostes — dem Handgelenk die Beweglichkeit in so hohem Grade wiedergegeben, daß der Pat. eine vollkommen gebrauchsfähige Hand wiedererlangt und behalten hat. Die vorgezeigten Röntgenbilder lassen die anatomischen Verhältnisse gut erkennen, speziell auch die wichtige Rolle, die dem mitüberpflanzten Periost bei der Knochenneubildung zuzuerteilen ist. (Selbstbericht.)

Braun (Göttingen) deckte einen Defekt des Humerus nach Resektion wegen Knochencyste ebenfalls durch freie Autoplastik aus der Tibia und erzielte einen vollkommen festen Oberarmknochen.

Boerner (Rastatt).

v. Hacker (Graz) will im Gegensatz zu Lexer kein Transplantationsmaterial von anderen Pat. benutzen, da hierbei eine Übertragung von Krankheitskeimen nicht mit Sicherheit auszuschließen sei.

Axhausen (Berlin) betont auf Grund seiner Tierversuche, daß die Mitüberpflanzung von Periost notwendig sei, wenn man einen dauernden Ersatz erzielen wolle; das transplantierte Periost bleib am Leben und produziert Knochen.

Löwenfeld (Utrecht) berichtet über einen Fall von Autoplastik.

Kausch (Schöneberg) ist der Ansicht, daß toter, selbst ausgekochter Knochen trotz des Fehlens des Periostes einheile; Leichenknochen allerdings nicht.

Bade (Hannover) ist mit der Versteifung des Fußgelenkes durch Bolzung, wie Lexer vorschlägt, nicht einverstanden, da für die Funktion des Fußes eine geringe Beweglichkeit des Fußgelenkes notwendig sei. Andererseits lasse sich eine Versteifung des Kniegelenkes auch durch langdauernde Verbände erreichen. **Boerner** (Rastatt).

---

18) **M. v. Brunn** (Tübingen). Über neuere Bestrebungen zur Verbesserung und Vereinfachung der Hautdesinfektion. Alkohol als einziges Desinfektionsmittel.

Die bisher üblichen, meist mehraktigen und ziemlich komplizierten Desinfektionsverfahren haben sämtlich nicht vermocht, ein keimfreies Operieren zu ermöglichen. Daher machen sich in neuerer Zeit immer mehr Bestrebungen geltend, auf die Entfernung der Bakterien von der Haut überhaupt zu verzichten und nur dafür zu sorgen, daß

Digitized by Google

während der Operation keine oder doch wenigstens nicht allzu viele Bakterien sich von der Hautoberfläche ablösen. Dieses Ziel zu erreichen, gelingt durch die Desinfektion ausschließlich mit reinem 96%igen Alkohol, der in der v. Bruns'schen Klinik im letzten Halbjahr ausschließlich zur Desinfektion der Haut von Händen und Operationsfeld benutzt wurde. Die Veränderung der Hautoberfläche durch den Alkohol derart, daß kleinste korpuskuläre Elemente auf ihr festgehalten werden, ist schon vielfach in der Literatur erwiesen, wurde aber bisher fast immer gegen den Wert der Alkoholdesinfektion ins Feld geführt. Da es bei der reinen Alkoholdesinfektion nicht auf eine Abtötung der Bakterien abgesehen ist, welche innerhalb der zur Desinfektion praktisch in Betracht kommenden Zeit nicht gelingt, sondern auf eine Schrumpfung der Haut durch Wasserentziehung, so ist den stark wasserentziehenden hohen Konzentrationen der Vorzug zu geben vor den etwas stärker bakteriziden schwächeren Konzentrationen. Eine vorausgeschickte Waschung mit Wasser und Seife ist unzweckmäßig und beeinträchtigt den Desinfektionseffekt. Eine zu starke mechanische Bearbeitung der Haut ist zu unterlassen, damit nicht aus den tieferen Hautschichten Bakterien an die Oberfläche gebracht werden, die man dann doch schließlich nicht entfernen kann, und damit Hautschädigungen unter allen Umständen vermieden werden.

Die praktische Ausführung der Desinfektion besteht darin, daß mit einem in Gaze gehüllten Wattebausch die Haut der Hände und des Operationsfeldes 5—10 Minuten lang in 96%igem Alkohol abgerieben wird. Selbstverständlich müssen die Hände schon vorher im gewöhnlichen Sinne rein sein, auch sollen die Pat. das übliche Reinigungsvollbad am Abend vor der Operation oder am Morgen des Operationstages, wenn möglich aber nicht unmittelbar vor der Operation, bekommen haben. Nach beendeter Desinfektion ist eine zu starke Benetzung der Haut zu vermeiden, weil durch Aufweichung der Haut die Bakterienabgabe wieder vermehrt werden kann. Es empfiehlt sich daher, die Hand mit sterilen Gummihandschuhen zu bedecken, während besondere Vorsichtsmaßregeln am Operationsfeld nach den bisherigen Erfahrungen überflüssig zu sein scheinen.

Die reine Alkoholdesinfektion leistet nach den bisherigen Erfahrungen praktisch vollkommen Ausreichendes auf so einfache Weise, wie kein anderes Desinfektionsverfahren und ist bei der leichten Zugänglichkeit des Desinfektionsmittels zur weitesten Verbreitung besonders geeignet. (Selbstbericht)

---

19) **Heusner.** Über Jodbenzindesinfektion.

Dem Spiritus gegenüber besitzt das Benzin wie auch die Jodbenzin-Paraffinlösung den Vorzug weit stärkerer fettlösender Kraft. Daher bleibt das Jodbenzin überlegen, wenn es sich um Entfernung von Maschinenschmiere und sonstigen fettigen Verunreinigungen der

Digitized by Google

Haut handelt, ebenso zum Reinigen eiternder und jauchender Wunden. Gut bewährt hat es sich ferner zur Desinfektion des Mundes bei Zahnkaries und Mundfäule. (Selbstbericht.)

20) **Klapp** und **Dönitz** (Berlin). Über Chirosoter.

Der Zweck bei der Anwendung des Chirosoters ist der, daß man die Keime in ihren Schlupfwinkeln auf der Haut festkleben will. Wir betrachten das Chirosoter nur als Fixationsmittel für die Keime, eine homogene Decke ist nicht beabsichtigt.

Man muß die Haut mit besonderer Vorsicht auf den Gebrauch des Chirosoters vorbereiten. Wenn man nicht nach unserer Vorschrift vorgeht, so werden Mißerfolge nicht ausbleiben. Wir bereiten das Operationsfeld in folgender Weise vor: Am Tage vor der Operation wird die Haut in ganzer Ausdehnung des Operationsfeldes mit 3 %iger alkoholischer Formollösung eingepinselt, und zwar wird die Haut etwa 3 Minuten lang mit der genannten Lösung feucht erhalten. Am Tage der Operation und kurz vor der letzteren geschieht noch einmal dasselbe, worauf das Operationsfeld mit dem Chirosoterspray angefeuchtet wird. Der Operateur bereitet sich folgendermaßen vor: nach kurzer Reinigung der Hände mit Wasser und Seife werden dieselben sehr gründlich mit einem Handtuch abgetrocknet. Dann wäscht man sich 3 Minuten lang in 70 %igem Alkohol, und nachdem der Alkohol abgetrocknet ist, gebrauchen wir wiederum das Chirosoter in Sprayform.

Die bakteriologischen Ergebnisse sind recht gut. Sie wurden auch von anderen Ärzten, so z. B. von Meissner und von Brunn bestätigt. Die Haut verträgt das Chirosoter sehr gut, wenn man nur die eine Vorsicht gebraucht, daß man es nicht im Überschuß verwendet, so daß es an dem Körper herunterläuft und an Stellen gelangt, wo es nicht verdunsten kann. Wenn man nach diesen Vorschriften vorgeht, wird es niemals zur Verbrennung der Haut kommen. Wir fügen noch hinzu, daß eine Vorbereitung der Hände mit Jodbenzin sehr unzweckmäßig ist.

Die praktischen Erfahrungen, welche wir seit dem 1. August 1907 in der Kgl. chirurgischen Klinik erzielt haben, sind günstig. Während der genannten Zeit wurde das Mittel bei sämtlichen Operationen der Klinik und Poliklinik angewendet. Was die Wundheilung anlangt, so war dieselbe tadellos, so daß wir das Mittel nur weiter empfehlen können. (Selbstbericht.)

21) **Wederhake** (Düsseldorf). Desinfektion der Hände und des Operationsfeldes mittels Dermagummit.

W. empfiehlt, an Stelle des feuergefährlichen Benzins beim Gebrauche der Heusner'schen Methode den Tetrachlorkohlenstoff zu verwenden. Derselbe ist nicht feuergefährlich, billig, ein ausgezeichnetes Lösungsmittel für Fette, Jod, Brom usw. Man sollte ihn deswegen in der Chirurgie überall da verwenden, wo man bisher den

Digitized by Google

teueren und feuergefährlichen Äther zu mechanischen Reinigungszwecken gebraucht hat. Bei seinem Gebrauch ist nur die Vorsichtsmaßregel zu beachten, daß er nicht in großen Quantitäten vom Operationsfeld herabläuft, um sich z. B. beim liegenden Kranken auf dessen Rücken zu sammeln. Gebraucht man ihn zur Händedesinfektion oder zu Reinigung des Operationsfeldes, so reibt man 3 Minuten lang mit einer Lösung von 1,0 Jod in 1000,00 Tetrachlorkohlenstoff ab. Die auf diese Weise erzielten Resultate entsprechen einer Keimverminderung von 95—99%. Um jedoch möglichst keimfrei zu operieren, muß man die Hand und das Operationsfeld noch mit einem undurchlässigen Überzug versehen. Als solcher hat sich dem Vortr. das Dermagummit bewährt, welches von der Fabrik Dr. Degen & Kuth, Düren (Rheinland) oder aus jeder Apotheke bezogen werden kann. Das Dermagummit ist eine eigenartige, kaum klebende Jodkautschuklösung in Tetrachlorkohlenstoff, das beim Verreiben auf der Haut einen bakteriendichten Überzug bildet, welcher nur durch kautschuklösende Mittel wieder entfernt werden kann. Auf Grund klinischer und bakteriologischer Untersuchungen kann das Dermagummit empfohlen werden. Es kann auch als Überzug nach der Desinfektion nach Fürbringer, Ahlfeld usw. gebraucht werden, nur müssen die Hände vor dem Auftragen des Dermagummit trocken sein.

Auch Silberseide und Silberkautschukseide in stets steriler Packung (Demonstration) können aus den Apotheken oder von der Fabrik Dr. Degen & Kuth, Düren (Rheinland) in Packungen von 4,5, 10 und 50 m bezogen werden. (Selbstbericht.)

Diskussion zu Nr. 18—21.

C. Brunner (Münsterlingen) hat das Heusner'sche Jodbenzinverfahren im Laufe des letzten halben Jahres konsequent für die Desinfektion der Haut des Operationsfeldes eingeführt und an Stelle der Fürbringer'schen Methode beibehalten. Für die Desinfektion der Hände wurde es verlassen, da die Erfahrung gemacht wurde, daß die Haut der Hände rissig wurde. Die Desinfektion des Operationsfeldes ist während der von Heusner vorgeschriebenen Zeit von 8 bis 10 Minuten immer gut vertragen worden, mit Ausnahme am Skrotum bei Herniotomien. Hier wurde Ekzem beobachtet. Vor der Fürbringerschen Methode hat das Heusner'sche Verfahren bei ebenso großer Leistungsfähigkeit den Vorteil größerer Einfachheit und Kürze.

Vollständige Amykosis — Redner gebraucht diesen Ausdruck an Stelle des Wortes Asepsis —, Fernhaltung aller Keime von den Operationswunden wurde auch bei Benutzung des Deckverfahrens, bei Anwendung des Döderlein'schen Gaudaninüberzuges, unter Benutzung des ganzen sogenannten verschärften modernen Wundschutzes, d. h. bei Anwendung von Gummihandschuhen, Kopfmützen, Mundbinden, nie erreicht, wohl aber starke Keimreduktion. Es stimmen auch darin die Untersuchungsergebnisse mit denen des Herrn v. Brunn überein. B. bezweifelt, daß wir das, was jetzt als Ideal bezeichnet

Digitized by Google

wird, die absolute Keimfreiheit operativer Wunden, zu erzielen vermögen. Vom praktischen Gesichtspunkt aus liegt dafür nach seinen Erfahrungen das Bedürfnis nicht vor. Erzielt er Konstanz infektionsloser Heilung, so gibt er sich damit zufrieden. Einige Keime werden die Gewebe wohl auch in Zukunft bei jedem Verfahren zu verdauen haben. (Selbstbericht.)

v. Krafft (Innsbruck) berichtet über seine Versuche bezüglich der Bildung von Antikörpern bei Staphylokokkeninfektion und die dadurch ermöglichte Diagnose der bestimmten Art der Infektion.

Braatz (Königsberg) hebt hervor, daß seine eigenen, vor vielen Jahren gemachten Erfahrungen heute von v. Brunn bestätigt worden seien.

Erler (Treptow) sprach sich gegen Hautlacke aus. Durch dieselben wird die Körperfeuchtigkeit am Verdunsten verhindert; sie bricht dann in kurzer Zeit mit elementarer Gewalt durch und reißt die Keime, die inzwischen unter dem Lacküberzug aufgeschwemmt und angesammelt sind, mit sich fort.

Die Löcher, welche der hervorperlende Schweiß setzt, sind durch Höllensteinlösungen nachzuweisen. Bei einer schlecht desinfizierten Hand ist jeder Hautlack insofern schädlich, als er die Keime erst hervortreibt.

(Vgl. Fortschritte der Medizin Bd. XVIII 1900. Nr. 23. Erler, Antiseptische Harzkollodiumlösungen und Improvisieren der regelrechten Händedesinfektion. (Selbstbericht.)

Herhold (Brandenburg) spricht ebenfalls zur Catgutsterilisation.

Heidenhain (Worms) empfiehlt den Seifenspiritus zur Desinfektion der Haut.

Kausch (Schöneberg) ist ebenfalls immer wieder zum Seifenspiritus zurückgekehrt und benutzt stets Zwirnhandschuhe.

Boerner (Rastatt).

---

22) **Chlumský** (Krakau). Eine neue und einfache Methode der Catgutsterilisation.

C. legt Catgutfäden, so wie er sie aus der Fabrik bekommt, in eine Mischung von reiner Karbolsäure (1 Teil) und Kampfer (Camphora trita 2 Teile), mit Zugabe von einigen Tropfen Spir. absol. Diese Lösung wirkt hochgradig antiseptisch und zeichnet sich vor anderen Karbollösungen dadurch aus, daß sie nicht ätzt. Man kann sie direkt auf die Hand gießen, ohne die Haut zu ätzen. C. hat diese Lösung im Zentralblatt für Chirurgie vor einigen Jahren als ein hervorragendes Mittel gegen Erysipelas und gegen chirurgische Infektionen empfohlen. Sie wurde seit der Zeit von mehreren Kollegen (Müller, Klebel, Nespor usw.) geprüft und als sehr gut und wirkend erkannt.

Digitized by Google

Die Catgutfäden bleiben in der genannten Lösung 5—8 Wochen liegen und werden dann direkt benutzt. Will man aseptisch operieren, dann taucht man sie auf einige Augenblicke vor dem Gebrauch in steriles Wasser, um den Überfluß der antiseptischen Lösung zu entfernen.

Bakteriologisch untersucht, zeigten die Fäden, welche aus verschiedenen Fabriken geliefert und dann in die Lösung getaucht wurden, schon nach einigen Stunden kein Bakterienwachstum. Absichtlich mit sehr virulenten Kokken infiziert, waren sie noch nach 3—5 Wochen nicht steril. Um also die Sterilisation der Fäden zu beschleunigen, legt C. die Fäden zuerst in eine 1%ige Jod-Jodkalilösung (Claudius) und nach 5—6 Tagen erst in die oben genannte Kampferlösung. Die so behandelten Fäden sind fest und unbegrenzt haltbar. Sie können direkt aus der Lösung zur Operation benutzt werden.

(Selbstbericht.)

---

23) **Spechtenhauser** (Wels). Über »Wienerdraht« (Demonstration).

Auf Grund 2jähriger Erfahrung empfiehlt Vortr. einen Aluminium-Bronzedraht, der aus feinsten Elementen drahtseilartig gedreht ist und der eine technische Lücke ausfüllt. Das Material verbindet alle Vorzüge des Drahtes (Zugfestigkeit bis 150 kg, Dauerwirkung und absolute Sterilisierbarkeit) mit jenen der Seide (Geschmeidigkeit, einfädelbar wie Seide, knöpfbar mit einfachem chirurgischen Knoten). Der Wienerdraht vereinfacht die Anwendung von Draht in der Chirurgie und Gynäkologie, macht, da er Knoten verträgt, das Drehen, das gewöhnlich auch Bruch zur Folge hatte, überflüssig und liefert bei seiner außerordentlichen Geschmeidigkeit und Zugfestigkeit absolut sichere Dauernähte. Demnach ist er in erster Linie für Knochennaht (Patella!), dann für Sehnen-, Bruch-, Bauchdeckennähte und für Dammnähte zu empfehlen und in diesen Fällen einwandsfrei erprobt worden. Außer Vortr. verwendete ihn bisher die Klinik v. Eiselsberg (Wien) und Brenner (Linz) zur vollsten Zufriedenheit.

Fabrikant: R. Kutil, Wien IX, Spitalgasse 7.

(Selbstbericht.)

---

24) **Doberauer** (Komotau). Die Unterbindung großer Gefäßstämme mit Hilfe der allmählichen Zuschnürung.

D. berichtet über ein Verfahren, große Gefaßstämme zu unterbinden, ohne die Gefahren der peripheren Gangrän und der plötzlichen Drucksteigerung im Gefäßsystem. Er legt zunächst um den betreffenden Gefäßstamm einen dünnwandigen Gummischlauch, der durch Torsion allmählich zugeschnürt wird und so das Lumen des Gefäßes immer mehr verengt und schließlich ganz aufhebt. Während dieser Zeit (2—4 Tage kamen in D.'s Fällen zur Anwendung) werden die kollateralen Bahnen genügend ausgebildet, so daß nicht bloß die Unter-

Digitized by Google

bindung, sondern auch ausgedehnte Resektion der Hauptstämme mit Verzweigungen unter Erhaltung der Extremität und ohne Gefahr für das Herz ausgeführt werden kann. Hervorzuheben ist, daß die temporäre Ligatur die Intima nicht schädigt und keine Thrombose macht; man kann somit, falls die Resektion des Gefäßstammes sich als vermeidbar erweist, die Zirkulation in demselben jederzeit wieder freigeben. Für die Operation von Tumoren und Aneurysmen scheint die Methode empfehlenswert. D. übte sie mit Erfolg zweimal an der Art. iliaca communis. Die Indikation zur Operation gaben maligne Tumoren, welche auf die Gefäßstämme übergegriffen hatten; sie kann ohne weiteres auf die Carotis übertragen werden, für welche Jordan auch die probeweise Ligatur in Vorschlag gebracht hat. (Selbstbericht.)

---

25) **Föderl** (Wien). Zur Therapie der Aktinomykose.

F. berichtet über sechs Fälle von Aktinomykose, welche anscheinend durch Injektionen von Natr. kakodylikum geheilt wurden. Es handelte sich immer um Infektion von der Mundhöhle aus mit der Lokalisation der Abszesse und Infiltration an der Zunge, am Halse mit perilaryngealer Ausbreitung, in der Regio temporalis mit Übergreifen auf die Schädelbasis und am Unterkiefer unter Mitbeteiligung der Submaxillardrüsen.

Am 1. Tage wurde von einer 10%igen wäßrigen Lösung intramuskulär in die Nates ein Viertel einer Pravaz'schen Spritze voll injiziert, um in den folgenden Tagen um je eine Viertel Spritze anzusteigen, durch eine Woche hindurch eine ganze Spritze voll zu injizieren und in der Menge wieder zurückzugehen, worauf ein neuer Turnus folgte.

Neben dieser allgemeinen Behandlung beschränkte sich die lokale auf Punktion oder kleine Inzision von Abzessen und auf indifferente Wundversorgung.

Größere operative Eingriffe, wie Exkochleationen, ausgedehnte Inzisionen und Exstirpationen wurden vermieden.

F. empfiehlt für Fälle, in welchen mit Jodnatrium nicht der gewünschte Erfolg erzielt wird, Injektionen mit Natr. kakodylicum zu versuchen. (Selbstbericht.)

Diskussion.

Schlange (Hannover) erinnert daran, daß die Aktinomykose eine große Neigung zur spontanen Heilung hat. Man braucht nur zu inzidieren und Sorge zu tragen, daß die Aktinomyceskörner entleert werden können. S. hält alle inneren Mittel für aussichtslos, hat auch vom Jod nichts Besonderes gesehen.

Foederl gibt die Spontanheilung zu. Er wollte nur darauf hinweisen, daß sich unter seiner Behandlung die Infiltrate in überraschend schneller Weise zurückgebildet haben. Nach den Erfahrungen der Tierärzte ist die einfache Eröffnung der Abszesse auch nicht genügend;

Digitized by Google

sie werden vielmehr weithin gespalten, mit Jod bestrichen und letzteres besonders intern gegeben. **Goebel** (Breslau).

---

26) **Fessler** (München). Versuche über Wirkung des Spitzgeschosses.

Veröffentlicht mit Genehmigung des Kgl. bayr. und Kgl. preuß. Kriegsministeriums.

Vortr. hat 1906/7 durch Unterstützung der bayr. Militärschießschule mit der neuen S-Munition 8 mm Kaliber des deutschen Infanteriegewehres bei kriegsmäßiger Volladung Versuche auf 50, 150, 600, 700, 800, 1000, 1300 und 1500 m angestellt. Als Ziele dienten frische und konservierte menschliche Leichenteile, frische Tierleichen.

Schon seit Jahren gingen die ballistischen und taktischen Bestrebungen dahin, durch Einführung einer steilen Spitze beim Infanteriegeschoß eine größere Rasanz (Flachheit der Flugbahn), leichtere Überwindung des Luftwiderstandes zu ermöglichen. Doch scheiterten diese Versuche lange Zeit daran, daß ein solches Geschoß wegen starker Rückwärtslagerung seines Schwerpunktes leicht mit seiner Längsachse aus der Schußrichtung geriet. Diese Erhaltung des Geschosses mit seiner Längsachse in der Flugbahn gelang nur durch Steigerung der Anfangsgeschwindigkeit und sehr innige Führung in den Gewehrzügen.

Frankreich hat zuerst ein derartiges sehr langes Kupfergeschoß eingeführt, vielleicht zur Steigerung der Verwundungsfähigkeit so lang, wie es der Lademechanismus des Gewehres nur gestattet, weil mit Zunahme der Länge die Häufigkeit der Querschläger wächst.

Deutschland besitzt in der S-Munition benannten Patrone ein nickelplattiertes Stahlmantelgeschoß mit Hartbleikern, welches viel kleiner, leichter ist und eine fast kegelförmige Spitze besitzt, während die des französischen torpedoähnlich zuläuft. Die Anfangsgeschwindigkeit des deutschen ist noch bedeutender als die des französischen, viel bedeutender als die der bisherigen spitzbogenförmigen (ogivalen) Geschosse.

Auch England setzt bereits seinem Lee-metfordgeschoß eine lange Spitze auf. — Das deutsche Spitzgeschoß trifft für gewöhnlich auf alle Entfernungen mit der Spitze auf. Sein Hauteinschuß ist bei Ersttreffern etwas kleiner als die des bisherigen ogivalen Modell 88. Er ist bei Ersttreffern immer fein gezähnelt und durch zähen Pulverschleim auf alle Entfernungen schwarz gerändert.

Der Weichteilschußkanal ist nicht ganz glattwandig, eng.

Der Hautausschuß, wenn kein wechselnder Widerstand entgegengetreten ist, meist ebenso klein, rund, häufiger schlitzförmig.

Ist aber das Geschoß vor Erreichung des Zieles auch nur leicht seitlich irgendwo angestreift, oder durchbohrt es ein Ziel mit verschiedenartig geschichtetem Widerstand, oder gelangt es durch mehrere Ziele mit Luftzwischenraum, so wird seine Spitze sofort abgelenkt, es

Digitized by Google

fängt infolge der Rückwärtslagerung seines Schwerpunktes zu pendeln an, wendet sich wiederholt meist unter Rechtsdrehung seitlich in verschiedene Quer- und Schieflagen, kann sich auch ganz überschlagen. Modell 88 macht ähnliche Querschläger meist nur bei schon erlahmender Kraft, vorzugsweise in weiten Entfernungen, das S-Geschoß auf alle Schußweiten, mit Vorliebe sogar auf mittlere und nahe. Wegen der außerordentlich hohen Anfangsgeschwindigkeit des S-Geschosses haben daher auch seine Querschläger, welche die Schußrichtung oft noch sehr energisch beibehalten, auch sehr bedeutende Wirkung. Die Geschoßwendung kann noch im selben Körperteil nach Sehnen- oder Knochenberührung in der Richtung zum Ausschuß als trichterförmige Erweiterung desselben, aber auch in Körperhöhlen, endlich in Körperteilen hintereinander bei Luftabstand eintreten. F. hat in derartigen Versuchen gezeigt, wie groß die Zertrümmerung und Platzwunde im Zweitgetroffenen sein kann, auch im Röntgenbild die Knochenzerstörung nachgewiesen.

Durch Beschüsse von mehrfachen Pappendeckel-Sägemehlschichten hintereinander unter Luftabstand läßt sich die Geschoßwendung von Fall zu Fall demonstrieren.

Man hat demnach in der Wirkung beim S-Geschoß Spitzentreffer von Zweittreffern bzw. Querschlägern, da diese viel häufiger vorkommen, auf alle Entfernungen wohl zu unterscheiden. Bei den Querschlägern sind die Ein- und Ausschüsse, die Schußkanäle, die Knochenzertrümmerungen, die Zerreißungen der Weichteile, namentlich auf Entfernungen bis zu 1000 m, wegen der außergewöhnlich hohen Anfangsgeschwindigkeit, immer größer als bei Ersttreffern.

Eine Zoneneinteilung gibt es ebensowenig als bei Modell 88. Doch nimmt von 1500 m die Schwere der Verletzungen rascher ab als bei Modell 88, weil das Geschoß leichter ist, dementsprechend seine Anfangsgeschwindigkeit bzw. Arbeitskraft rascher erlahmt. Mantelreißen wurde äußerst selten, unter 26100 Schüssen mit 400 Treffern nur dreimal, darunter je einmal bei Hundeoberschenkelknochen, bzw. bei der Tibia des Menschen und des Pferdes auf 700 und 400 m beobachtet. Die Spitze wurde je einmal an der Crista tibiae des Menschen (der härtesten Knochenstelle) auf 1200 und 600 m abgebrochen.

Der Stahlmantel ist an der Spitze verstärkt; deshalb durchdringt das S-Geschoß eher ein Hindernis, als daß es bricht. Trotz der starken Spitze, trotz der ungewöhnlich hohen Anfangsgeschwindigkeit, also trotz Erhöhung der absoluten Durchschlagskraft bleibt aber vom neuen Geschoß schon bei 1300 m Entfernung (vgl. Kranzfelder-Oertel, Deutsche med. Wochenschrift 1906, Nr. 13) ein größerer Prozentsatz im menschlichen Körper stecken als von Modell 88, weil es sich leichter querstellt, rascher ermattet.

Tuchfasern werden nur bei engem Anliegen in den Schußkanal mithineingerissen. Bei zweitgetroffenen Objekten ist der Einschuß nie schwarz umsäumt. Der schwarze Saum des Einschusses kann forense Bedeutung gewinnen.

Digitized by Google

Die Knochenverletzungen sind typisch wie bei den ogivalen Geschossen; wenn das S-Geschoß als Ersttreffer anlangt, ist die Seiten wirkung wegen der steilen Spitze eher etwas geringer als bei Modell 88, die Splitterzone vielleicht kürzer, aber von der diagonalen (radiären) Fissurenform in der Dia- und Metaphyse wie früher. In Epiphysen, platten und anderen spongiösen Knochen sind die Lochschüsse häufiger bei S.

Auch die Vollschädelverletzungen verhalten sich wie bei Modell 88 mit geringer Einschränkung der radiären Fissuren (vgl. Kranzfelder-Oertel). Gegen den Ausschuß hin ist bei S die Wirkung oft bedeutender, weil es sich sowohl innerhalb des Gehirnschädels, als auch in den Nebenhöhlen des Gesichtsschädels sofort quer legt. Dies ist schon am enthirnten Schädel sehr deutlich. Also »Glücksschüsse« mit minimalen Verletzungen durch die Oberkieferhöhle zum Nacken, wie sie F. mehrmals 1900 in Südafrika gesehen hat, werden seltener.

Ähnlich wird es mit Durchbohrungen des Brust- und Bauchraumes sein, wenn das Geschoß Gelegenheit hat, sich schon innerhalb des Körpers durch Anstreifen an Knochen querzulegen. F. beobachtete z. B. bei Durchschüssen vom Brustraum des Pferdes mit Rippenverletzung auf 700 m Schlitze in der Lunge, durch welche man zwei Finger legen konnte. Schon die Muskelzwischenwand des leeren Herzens genügt zur Querstellung im Ausschuß. — Die Serosa des Darmes weicht im Einschuß weiter auseinander als die Schleimhaut. Seitliche Magendurchschüsse zeigen vollkommenen Ventilverschluß, so daß kaum Inhalt ausfließt. Die Darmdurchschüsse sind auf nahe Entfernung weit zerrissen, auf mittlere kaliberweit bei Ersttreffern. Futtergefüllter Darm des Pferdes wird faustgroß zerrissen.

Nur einmal unter 12 Fällen wurde bei perforierenden Bauchschüssen kein Darm verletzt. Dies läßt allerdings nicht auf den lebenden Darm rückschließen. Doch glaubt F., daß der steilen Spitze Gefäße und Eingeweide seltener ausweichen als der ogivalen, weil letzterer in flüssigen Medien eine einige Millimeter breite Kopfwelle vorausgeht, welche ersterer fehlt.

Die Verwundungsfähigkeit des neuen Geschosses wird etwas sich steigern wegen der größeren Rasanz, der in Anbetracht des geringeren Gewichtes vermehrten Munitionsmenge, wegen der größeren Querschlägerzahl.

Von solchen Querschlägern sind größere Zerstörungen zu erwarten; daher größere Infektionsgefahr der Wunden, Zunahme der Blutung, Zunahme der stark beweglichen komplizierten Frakturen, Zunahme der klaffenden Durchschüsse durch Kopf und den Rumpf mit ausgedehnteren Eingeweideverletzungen. Dazu kommt noch die größere Häufigkeit der verlorenen Geschosse. Geht aber das neue Geschoß als Spitzentreffer durch einen Körperteil, was ebenfalls häufig vorkommt, dann wird die Verletzung noch gutartiger sein als bei Modell 88. (Selbstbericht.)

Digitized by Google

Kopf.

27) **Franz** (Berlin). Über Krönlein'sche Schädelschüsse.

Während des südwestafrikanischen Feldzuges wurden fünf derartige Verletzungen beobachtet. Das Charakteristische derselben ist, wie bekannt, daß das im großen und ganzen unversehrte Großhirn bei Schüssen mit kleinkalibrigem Geschoß (Schweizer Ordonnanzgewehr) aus der weitgeöffneten Schädelkapsel herausgeschleudert wird.

Den ersten Fall sah ich selbst. Es handelte sich um einen Selbstmörder, der sich mit seinem Schießgewehr 98 erschossen hatte. Der Einschuß war sehr groß. Die beiden Stirnbeine und ein Teil des linken Scheitelbeins waren fortgerissen, das Schädeldach klaffte bis zur Spitze der Hinterhauptschuppe in der Längsausdehnung etwa 5 cm weit. Die Haut war vom Einschuß aus in weitem Umfange zerrissen, während die Hautausschußöffnung am Hinterhaupt 2 cm oberhalb der Protuberantia externa nur 3 : 2 cm groß war. Ein Blick in die weitgeöffnete Schädelkapsel zeigte, daß das Großhirn fehlte. Es war am Pons Varoli abgerissen. Der Schußkanal verlief vom medialen linken Augenwinkel, die Wurzel der Nasenbeine, die Sella turcica zerschmetternd, über die Oberfläche des Kleinhirns, auf dieser eine 4 cm lange und 2 cm breite Halbrinne bildend, zum Ausschuß. Das Großhirn lag außerhalb der Leiche. Die linke Hemisphäre, nur an der Spitze des Stirnhirns einen kleinen Defekt zeigend, lag 40 cm von der rechten Backenseite des Mannes entfernt. Die rechte war in zwei ungleiche Teile zerrissen; der eine Teil lag 1 m, der andere Teil zusammen mit dem losgesprengten Stücke des linken Scheitelbeins 3 m nach rechts auf dem Erdboden. Die in transversaler Richtung verlaufende Trennungsfläche befand sich kurz vor dem Sulcus Rolandi und] war durchaus glatt. Beide Hemisphären zeigten auch auf der Basis eine vollkommene Unversehrtheit der Form, namentlich auch der Hirnwindungen.

Die vier anderen Fälle wurden von anderen Militärärzten beobachtet. Beim zweiten sah ein Kollege während des Gefechtes bei Narus, wie ein Hottentott aus einer Entfernung von 20 Schritt einen Schädelschuß bekam. Hut und Schädeldecke fallen zuerst, dann erst der Mann zu Boden. Als der Arzt beim Vordringen unserer Truppen an die Stelle kommt, sieht er die weitzersprengte leere Schädelkapsel und etwa 2 m vor der Leiche liegend die beiden voneinander getrennten in ihrer Konfiguration vollkommen erhaltenen Großhirnhemisphären.

Beim Absuchen eines Gefechtsfeldes wird drittens ein Hottentott auf dem Rücken liegend gefunden mit weitklaffendem Schädel. Auch hier ist die Schädelkapsel leer, und in etwa 1 m Entfernung von der Leiche liegen dicht nebeneinander die wie bei der Sektion aus der Schädelkapsel herausgehobenen, in ihrer Form vollkommen erhaltenen Großhirnhälften.

Digitized by Google

Viertens: ein Herero, welcher standrechtlich erschossen werden soll, macht einen Fluchtversuch. Die Kugel unseres Soldaten dringt ihm auf eine Entfernung von etwa 30 Schritt in den Schädel. Er stürzte zu Boden, und der herbeieilende Arzt findet die Schädeldecke wie abrasiert dicht vor dem Menschen liegen und im Zusammenhang damit das vollkommen erhaltene Großhirn.

Im fünften Falle handelt es sich gleichsam um einen halben Krönlein'schen Schädelschuß. Ein Patrouillenunteroffizier war aus unbekannter Entfernung erschossen. Als am nächsten Tage der Arzt zu der Stelle kam, fehlte die ganze linke Hälfte der Hirnschale, zusammen mit der Haut. Das linke Auge sowie die angrenzenden Teile des Oberkiefers und der Nase waren total zersplittert. Die linke Hemisphäre lag in ihrer Konvexität vollkommen erhalten 2 m vor dem Toten.

Als Herr Professor Krönlein im Jahre 1899 auf dem Chirurgenkongreß den ersten Fall einer derartigen Verletzung mitteilte, erschien derselbe den bisherigen Kenntnissen von der Geschoßwirkung so widersprechend, daß er als eine vorderhand unerklärbare Rarität angesprochen wurde.

Nachdem nunmehr zusammen mit den oben mitgeteilten Fällen bereits acht solche Schüsse bekannt sind, dürfte es berechtigt sein, an einen gesetzmäßigen Vorgang zu denken, für welchen die notwendigen Bedingungen aber nur selten zutreffen.

Die Annahme, daß die Pulvergase die Ursache sind, dürfte wohl, da es sich in der Mehrzahl der Fälle nicht um Selbstmörder handelt, unzutreffend sein.

Auch kann es sich nicht um reduzierte Ladungen handeln, da nicht anzunehmen ist, daß unsere Soldaten zum Kampf gegen den Feind mit derartigen Patronen ausgerüstet wurden. Vielmehr erscheint es mir nicht unmöglich, auch diese Schußverletzung in Einklang mit den bisher gültigen Theorien über die Geschoßwirkung zu bringen. Daß Gehirnmassen fortgeschleudert werden, ist einzusehen, da in einem flüssigen inkompressiblen Stoff, wie es das Gehirn ist, in dem keine Reibung, keine Festigkeit und keine Kompression vorhanden ist, die Arbeitsleistung des Geschosses nur in Geschwindigkeitsübertragung besteht.

Wie kommt es nun aber, daß das Großhirn nicht in kleine Partikel zerspellt fortgerissen wird, sondern gleich einem festen Körper, gleich den herausgerissenen Knochensplittern im ganzen unversehrt auf dem Boden liegt? Dafür dürfte folgendes physikalische Gesetz Aufschluß geben, daß nämlich Flüssigkeiten die Labilität ihrer Teilchen verlieren und somit zu festen unelastischen Körpern werden, wenn eine sehr heftige Gewalt innerhalb einer ganz kurzen Zeitspanne — und das Geschoß durcheilt das Gehirn bei nahen Entfernungen nur in einem Mehrfachen einer zehntausendstel Sekunde — auf sie einwirkt.

Digitized by Google

Ob, wie Hildebrandt meint, die hinter dem Geschoß eindringende Luft dabei eine Rolle spielt, lasse ich dahingestellt, jedenfalls halte ich dafür, daß sie nicht von entscheidendem Einfluß ist.

Aber es müssen zwei Faktoren erfüllt sein:

Erstens das Geschoß darf das Gehirn möglichst in seiner Substanz nicht verletzen, sondern es nur an seiner Basis von dem anderen Hirn abtrennen. In den Fällen von Krönlein war das an der Medulla oblongata, in meinem Fall am Pons Varoli geschehen.

Ob dabei das Geschoß die Basis cranii im transversalen oder sagittalen Durchmesser durchsetzt, bleibt sich gleich, denn in meinem Falle war das letztere eingetreten.

Einen gewissen Wert glaube ich dem Erhaltensein der Pia mater zuschreiben zu sollen.

Indessen ist auch dieses Moment nicht ausschlaggebend, da in meinem Fall die Pia kleine Defekte zeigte, und trotzdem in der Nähe derselben die Zeichnung der Hirnwindungen nicht verändert war, auch die Hirnmasse hier nicht herausgequollen erschien.

Der zweite Faktor ist: daß nicht nur die Dura mater und die knöcherne Schädelkapsel, sondern auch die Haut eine genügend weite Öffnung für das Herausfliegen des Großhirns hat. Und letzteres ist sehr selten der Fall, da auch bei den Schüssen aus allernächster Entfernung die Elastizität der Haut eine so große ist, daß durchschnittlich die Verletzung derselben auffallend klein im Verhältnis zu der der darunter liegenden Teile ist. (Selbstbericht.)

Diskussion.

Krönlein (Zürich): Einer meiner Schüler hat mir noch eine Beobachtung mitgeteilt. Bei einem auf dem Klosett gefundenen Selbstmörder wurde die Hälfte des Gehirns auf dem Boden liegend gefunden.

Kocher (Bern) hat versucht, die Krönlein'schen Schädelschüsse nachzuahmen dadurch, daß er eine mit Kartoffelbrei gefüllte Metallbüchse herstellte, deren Doppelboden mit einer geringen Menge Wasser gefüllt war. Ein Schuß durch diese Wasserschicht warf die ganze Füllmasse nach oben hinaus. Die Erklärung, daß die Gehirnbasis getroffen werden muß, beruht darauf, daß an ihr (Cisterna subarachnoidealis) Flüssigkeit vorhanden ist, die genügt, um die Schädeldecke aufzuklappen und das Gehirn hinauszuschleudern.

Tilmann (Köln) berichtet über einen Selbstmord in einem abgeschlossenen Zimmer. Das Gehirn war erst an die Decke geflogen und lag dann unversehrt neben der Leiche. Der Lauf war wahrscheinlich nur mit Pulver geladen. Es handelte sich also um Wirkung der Pulvergase. T. hat nun Versuche gemacht, ob bei unseren Schüssen auch die Pulvergase eine Wirkung ausüben, und es ist ihm in der Tat gelungen, einen Schädel durch Pulvergase allein zu zertrümmern,

Digitized by Google

während das Gehirn aus dem Hinterhauptsloch entwich. Jedenfalls muß der Schußkanal lang sein.

Krönlein: Aus meinen Beobachtungen geht schon hervor, daß die Theorie, daß die Pulvergase die Wirkung hätten, unhaltbar ist. Besonders spricht meine zweite Beobachtung dagegen: Ein Soldat erschießt aus Versehen seinen Vordermann auf 4—5 Fuß Entfernung. Die Zuschauer sahen erst das Gehirn herausfliegen und dann erst den Mann umfallen. **Goebel** (Breslau).

---

28) **A. Schlesinger** (Berlin). Geheilte traumatische Meningitis.

Dem Pat. fiel ein Mauerstein auf den Kopf in Scheitelhöhe. Nach 1/4 Jahr eiternde Wunde mit Splitterfraktur des Schädels. Fortnahme des nekrotischen Knochens. Darauf weiter Fieber, Kopfschmerzen. Wegen Verdacht auf Meningitis Lumbalpunktion. Klarer Liquor unter starkem Druck. Unmittelbar nachher Verschlimmerung: rechtsseitige Krämpfe, im Arm beginnend. Tags darauf soporöser Zustand. Freilegung des Armzentrums. Es findet sich metastatische handtellergroße meningeale Phlegmone über dem linken Armzentrum. Spaltung der Dura, bis überall gesunde weiche Hirnhäute. Tamponade. Rückgang der Erscheinungen: Am 4. Tage Tampons entfernt. Größe des Defektes 10 : 16 cm. Nach 2 Monaten Hautperiostplastik. Jetzt (1 1/2 Jahre nach der Operation) noch 5markstückgroßer Defekt. Keine Anfälle. Vollständiges Wohlbefinden. Auffallend war besonders das Fehlen des Hirnprolapses trotz des enormen Defektes. Sehr wichtig ist es, immer die Phlegmone vollständig freizulegen. (Selbstbericht.)

---

29) **Salzer** (Wien). Zur Anatomie der Cephalokele.

Redner demonstriert mikroskopische Präparate und Zeichnungen von drei Cephalokelen, die operativ behandelt wurden; und zwar betraf der eine Fall eine Meningokele occipitalis superior, der zweite eine Hydrocephalokele occipitalis und der dritte eine sincipitale Encephalokele. Auf Grund der Präparate kann man sagen, daß es Cephalokelen gibt, an deren Aufbau die Dura mater gar keinen Anteil hat, daß es vorkommt, daß unter der vollständig normalen Haut unmittelbar Arachnoidea oder Hirnsubstanz liegt, daß sich Dura und Schweißdrüsen tief in die Arachnoidea bzw. Hirnsubstanz einsenken können, und endlich, daß es Hydrocephalokelen gibt, die den Zusammenhang mit dem Gehirn vollständig aufgegeben haben. (Selbstbericht.)

---

30) **Haasler** (Halle). Beiträge zur Hirnchirurgie.

H. bespricht nach Erfahrungen in der chirurgischen Klinik den Wert der diagnostischen Hirnpunktion für die Hirnchirurgie.

Speziell bei Hirntumoren, dann aber auch bei entzündlichen Affektionen und bei Hämatom der Dura wurde das Verfahren erprobt. Von

Digitized by Google

Hirngeschwülsten kamen in der Ära der diagnostischen Hirnpunktion, d. h. während der letzten 3 Jahre, 23 Fälle in klinische Beobachtung und Behandlung; von diesen blieben aus verschiedenen Gründen 7 unoperiert, 16 kamen zur Operation. In diesen Fällen hatte die diagnostische Hirnpunktion zumeist gute Dienste geleistet. Sie gab Auskunft über den genauen Sitz und die Ausdehnung der Neubildung, über ihre Lage zur Hirnoberfläche, über ihre histologische Beschaffenheit. Letzteres wurde dadurch erleichtert, daß etwa die Hälfte der Tumoren cystisch oder erweicht war; in einem Falle wurde ein Cysticerkenkonglomerat nachgewiesen, einmal ein Kleinhirntuberkel. Für die Operation besteht der Vorteil darin, daß die Schädelresektion an geeignetster Stelle und von vornherein in genügender Ausdehnung angelegt werden kann, daß das Vorgehen in die Tiefe bei negativem Befund an der Hirnoberfläche einen sicheren Anhalt gewinnt, kühner und erfolgreicher sich gestaltet.

Von Nachteilen des Verfahrens ist vor allem die Blutung zu erwähnen. Sowohl unter den Hirnhäuten als auch im Stichkanal und in seiner Umgebung fanden sich häufig Blutungen, zumeist jedoch von ganz geringer Ausdehnung. Nur in 2 Fällen waren sie reichlicher: Ausgedehnte subdurale Blutung nach wiederholter Ventrikelpunktion durch dasselbe Bohrloch bei Hirntumor und taubeneigroße subkortikale Blutung bei einem Fall von Haematoma durae. Die Infektion des Stichkanals muß zu vermeiden sein; nur einmal wurde bei einer auswärts punktierten Hirncyste Streptokokkeninfektion mit tödlichem Ausgang (Meningitis) beobachtet.

Bei älteren Stichkanälen können organisierte kleine Hämatome mit ihren graurötlichen Granulationsmassen Geschwulstgewebe vortäuschen und beim Aufsuchen kleiner Tumoren zu Irrtümern Anlaß geben. Noch nach Monaten ist die Stichstelle im Gehirn, die Hirnnarbe zu erkennen. Da das Alter der einzelnen Einstiche bekannt ist, eignen sich diese Narben vorzüglich zum Studium des Regenerationsprozesses.

Die Hirnpunktion soll nicht zu allzu langem Zuwarten und Aufschieben der Operation verleiten. Wenn auch nach erfolgreichen Ventrikel- oder Cystenpunktionen mit ausgiebiger Aspiration von Flüssigkeit, merkwürdigerweise aber auch nach negativen Punktionen öfters auffällige Besserung beobachtet wird, soll doch möglichst bald operiert werden. Von den ohne Operation verstorbenen Fällen wären 3 nach Sitz und Art des Tumors bequem zu operieren gewesen. Von den 16 Operierten wurden 9 als geheilt oder gebessert entlassen, bei den anderen handelte es sich um nicht radikal entfernbare Tumoren; die Pat. erlagen in der Mehrzahl erst nach Wochen oder Monaten ihren Rezidiven. Von jenen 9 Fällen leben noch 6, von denen 4 wohl als völlig geheilt anzusehen sind. (2 von diesen Pat. wurden vorgestellt, von denen der eine, vor 3 Jahren operiert [gutartiger Tumor der linken Zentralfurche, Arm-Facialislähmung, Krämpfe], jetzt völlig

Digitized by Google

gesund ist und als Mechaniker arbeitet, der andere wegen Stirnhirnsarkom radikal operiert und ebenfalls geheilt ist.) (Selbstbericht.)

---

31) **Payr** (Greifswald). Drainage der Hirnventrikel mittels frei transplantierter Blutgefäße.

Die krankhaften Flüssigkeitsansammlungen in den Hirnventrikeln, speziell der angeborene und erworbene Hydrocephalus, sind seit den ältesten Zeiten Gegenstand chirurgischer Heilbestrebungen.

Die wiederholte Punktion der Seitenventrikel ist bis in die allerneueste Zeit der wichtigste therapeutische Behelf geblieben; demselben Zweck dient die moderne, gleichfalls wiederholt anzuwendende spinale Lumbalpunktion. Zur Heilung führende periodische Spontandurchbrüche gegen die Schädeloberfläche oder die Nase, sowie die Erkenntnis, daß es sich beim Hydrocephalus um ein anatomisch bedingtes dauerndes Mißverhältnis zwischen Absonderung und Abfuhr des Liquor cerebrospinalis handelt, mußte zum Gedanken eines künstlich zu erzielenden dauernden Abflusses, einer Drainage, führen. Seit einem halben Jahrhundert sind solche Versuche im Gange. Keen, v. Mikulicz, Cushing, Nicoll u. a. haben an ihrer Ausbildung gearbeitet.

Der Drainage gegen die Schädeloberfläche droht die Gefahr der sekundären Ventrikelinfektion; dem Abfluß gegen den subaponeurotischen Raum des Schädels, gegen intermuskuläre Bindegewebsräume, subkutanes Gewebe usw. erwachsen gewichtige Bedenken bezüglich der Dauerhaftigkeit des Abflusses und der Resorption. Die treffliche Idee einer Dauerdrainage gegen eine der großen serösen Höhlen des Körpers vom spinalen Subarachnoidealraum paßt nur für die Fälle mit freier Kommunikation zwischen den Liquor führenden Räumen von Hirn und Rückenmark.

Also überall Schwierigkeiten, überall Bedenken zum Teil prinzipieller Natur; dementsprechend sind auch die bisherigen Erfolge gering, die Erfahrungen nicht sehr ermutigend.

Der Liquor cerebrospinalis hat zwei Abfuhrwege: 1) Gegen die venöse Blutbahn, 2) gegen die Lymphbahn. Der erstere ist der weitaus wichtigere. Gerade er ist nach unseren heutigen, allerdings noch in manchen Punkten recht lückenhaften Kenntnissen über die Pathogenese des Hydrocephalus ernstlich gestört.

So kam P. auf den Gedanken, diesen krankhaft gestörten Abflußweg des Liquor aus den Ventrikeln des Gehirns in die venöse Blutbahn auf operativem Wege durch einen neu zu schaffenden Weg wieder zu ermöglichen.

Die Schwierigkeiten, die sich diesem Plan entgegenstellen, sind nicht unerheblich.

In Betracht kommen vor allem die Sinus durae matris, die großen Venen des Schädels und Gesichts und endlich große venöse Blutgefäße am Halse.

Digitized by Google

Aussicht auf Funktion einer Dauerdrainage haben nur jene Verfahren, bei denen ein völlig endothelbekleideter Kanal Ventrikelhohlraum und Blutbahn verbindet. P. wählte hierfür vorerst den Vorgang der freien Gefäßtransplantation.

Zahlreiche experimentelle und klinische Erfahrungen auf dem Gebiete der modernen Gefäßchirurgie (Höpfner, Carrel, Guthrie, Mariotti, Stich u. a.) legten es P. nahe, Blutgefäßstücke, Arterien und Venen, völlig aus der Kontinuität des betreffenden Gefäßrohres entfernt, zu transplantieren.

. Eine Anzahl noch nicht abgeschlossener Tierversuche ergab die Tatsache einer hohen Vitalität von transplantierten Blutgefäßen und zeigte, daß sich nicht nur sämtliche Wandungsschichten erhalten, sondern auch in ihrem Lumen vollständig frei bleiben können. Besonders gut lassen sich Blutgefäße in seröse Höhlen, in Netz, aber auch in Muskulatur, Fettgewebe usw. überpflanzen. Auch die Organtransplantation hatte schon die Tatsache ergeben, daß besonders die Blutgefäße sich gut erhalten und eine große Rolle für die rasche Vaskularisation spielen.

P. versuchte deshalb die Dauerdrainage der Ventrikel bei Hydrocephalus mittels frei transplantierter Venenstücke — V. saphena — desselben Individuums.

Es kommen außerdem noch Arterien in Betracht; beide Gefäßgattungen können von demselben Individuum entnommen sein, oder von einem anderen. Endlich machen die modernen Versuche über Gefäßtransplantation es durchaus wahrscheinlich, daß sich auch Gefäße aus ganz frisch amputierten Extremitäten oder frischen Leichen, vielleicht sogar von Tieren, erfolgreich übertragen lassen.

Fig. 1.

Fig. 2.

Am besten bedient man sich jedenfalls von demselben oder einem anderen Individuum operativ entnommener Arterien oder Venen.

Technik.

Zur Ausführung bedarf man einiger kleiner instrumenteller Behelfe. — Solche sind:

1) Verschieden dicke Aluminiumtrokars mit einer Einteilung in $^1/_2$ cm, um die Länge des die Gehirnsubstanz durchsetzenden Drainkanals genau kennen zu lernen, (Fig. 1) (sehr starkes Kaliber).

2) Ein Einführungsinstrumentchen für das zu transplantierende Blutgefäßstück (Fig. 2).

3) Ein Kompressorium für den Sinus longitudinalis

a. zwei kleine Gummiballons durch T-Rohr gleichzeitig mit Luft zu füllen am vorderen und hinteren Umfang der Trepanationsöffnung zwischen Schädelkapsel und Dura einzuführen (Fig. 3) oder

b. ein kleines federndes Zangenkompressorium (Fig. 4).

Digitized by Google

4) Sehr feines Nähwerkzeug, wie feinste halbkreisförmig gebogene Nadeln, paraffinierte Augenseide, feinste Hakenpinzettchen und ein für die kleinen Nadeln bestimmter Nadelhalter[1].

Obwohl die Drainage am Hinter- und Unterhorn des erweiterten Seitenventrikels möglich ist, empfiehlt P., sie am Vorderhorn anzulegen.

Im Verlaufe der Koronarnaht wird eine Trepanationsöffnung in der Weise angelegt, daß die für die rechtsseitige Ventrikeldrainage bestimmte Schädellücke die Medianlinie etwas nach links überragt und umgekehrt, um genügenden Zugang zum Sinus sagittalis super. zu erhalten. Einschneiden der Dura in Lappenform. Probepunktion des Seitenventrikels, darauf Punktion mittels Aluminiumtrokar nahe an der Mantelspalte (Fissura longit. cerebri).

Fig. 3.

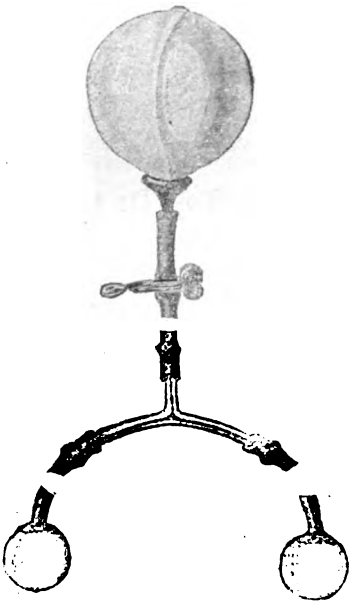

Fig. 4.



Messung der Dicke der Hirnsubstanz von der Oberfläche bis in den Ventrikel; durch Entleerung eines Teiles von dessen Inhalt erzielt man die dringend wünschenswerte Druckentlastung der Piavenen. Der Trokar bleibt liegen, wird jedoch, da eine volle Entleerung unerwünscht, verstopft. Vorherige Messung des Druckes ist zweckmäßig.

Jetzt erst wird in schonendster Weise Vene und Arterie freigelegt und exstirpiert (elastische Retraktion ist mit mindestens 50% anzuschlagen), in ein Gefäß mit körperwarmer physiologischer Flüssigkeit

[1] Dieses Instrumentarium ist im medizinischen Warenhaus, Berlin N., nach meiner Angabe angefertigt worden.

Digitized by Google

(Gazetupfer) übertragen. Bei Verwendung von Venen hat das periphere Ende in den Ventrikel zu sehen, bei Arterien das zentrale. Bei Verwendung von Venen (besonders Vena saphena) verhütet die Anwesenheit von funktionsfähigen Klappen das unerwünschte Einströmen von Blut in den Ventrikel. Die Einführung des Blutgefäßes in den Ventrikel geschieht nach Umstülpung des einen Endes mit dem kleinen Führungsinstrument. Das Gefäßstück soll nicht weit frei in den Ventrikel ragen, sondern ihn gerade bequem erreichen. Will man nun in den Sinus drainieren, so wird dieser temporär komprimiert, eröffnet, das andere Ende des Gefäßrohres, gleichfalls auf eine kleine Strecke, umgestülpt eingeführt und durch eine Anzahl feiner Nähte in der Sinuswand befestigt, darauf derselbe freigegeben. Beabsichtigt man nur eine Drainage gegen den subaponeurotischen Raum, so wird das Gefäß durch eine Lücke des Schädels gegen diesen geführt und an der Dura durch Naht befestigt. In jedem Falle wird die Hautwunde sorgfältigst lückenlos geschlossen und ein leichter Kompressionsverband angelegt.

P. hat nach diesem Verfahren an einem 10jährigen Kinde mit akut entstandenem Hydrocephalus zweimal die Ventrikeldrainage ausgeführt, einmal subaponeurotisch, das zweitemal in den Längsblutleiter. Das Verfahren ließ sich gut durchführen, jedoch sind mehrfache technische Fehler gemacht worden, auf welche P. aufmerksam macht und deren künftige Vermeidung er sicher erhofft. — Der Erfolg des Eingriffes war, soweit es sich beurteilen ließ, ein günstiger; leider war das Kind schon zur Zeit der ersten Drainage Dezember 1907 erblindet.

Das Verfahren, dessen experimentelle Begründung im Tierversuch nicht ganz leicht ist, bedarf noch gar mancher mühevoller Untersuchungen und technischer Verbesserungen, und hofft P. die demselben noch anhaftenden Mängel beseitigen zu können.

Das Rückströmen von Blut aus dem Sinus in den Ventrikel läßt sich auf mehrfache Weise verhüten, am besten bei Verwendung von Venen mit funktionsfähigen Klappen, ferner durch die Art der Einpflanzung in die Wand des Sinus. Diese Gefahr scheint indes nicht sehr groß zu sein, da der Liquordruck im Ventrikel den venösen Blutdruck sehr erheblich überragt; selbst bei durch freien Abfluß erfolgter Druckausgleichung stellt der Seitenventrikel mit seiner reichlichen Liquorproduktion einen mit Fluidum gefüllten, nur nach einer Seite offenen Hohlraum dar, der für einen rückläufigen Blutstrom erst bei Minusdruck günstige Gelegenheit bieten würde.

Absolut kontraindiziert ist das Verfahren bei im Gefolge entzündlicher Erkrankungen entstandenen akuten Formen von Hydrocephalus mit getrübtem oder eitrigem Ventrikelinhalt. Die freie Gefäßtransplantation dürfte sich außerdem noch auf verschiedenen anderen Gebieten unseres Faches als nützlich erweisen.

(Selbstbericht.)

Digitized by Google

32) **Heile** (Wiesbaden). Zur Behandlung des Hydrocephalus.

Bei der Behandlung des angeborenen Hydrocephalus muß man nach Ansicht des Vortr. die chronische schleichend verlaufende Erkrankung, wie wir sie mit Hirndruckerscheinungen (Kopfschmerzen event. Erbrechen usw., geistigem Verfall) oft bei mehr oder weniger körperlich gut entwickelten Kindern sehen, unterscheiden von den sehr oft rapid verlaufenden Formen von Hydrocephalus, die sich im ersten Jahr oft schon bis zu ihrem höchsten Grad entwickeln. Bei der langsamer verlaufenden Erkrankung hat Vortr. mit großem Erfolg wiederholte Ventrikel- und Spinalpunktionen angewendet, indem zu gleicher Zeit im Anschluß an die Punktionen verhältnismäßig große Jodkaliumdosen innerlich gegeben wurden. In der Kombination einer Behandlung von wiederholten Punktionen zugleich mit energischer Jodkaliumkur hat Vortr. ausgesprochene Hirndruckerscheinungen bei vier Kindern im Alter von 3—6 Jahren seit zum Teil mehr als 2 Jahren vollkommen verschwinden sehen.

Zur Rückbildung des akuten Hydrocephalus im Anschluß an eine operierte Spina bifida hat Vortr. versucht, einen serösen Kanal, mit Endothel ausgekleidet, herzustellen, um durch ihn einen dauernden Abfluß der Spinalflüssigkeit in die Bauchhöhle zu veranlassen. Da in diesem Fall bei der angeborenen früher operierten Spina bifida die Lendenwirbelsäule nicht voll entwickelt war, war es leicht, neben der Lendenwirbelsäule vom Rücken aus stumpf mit Finger und Kornzange in die Bauchhöhle zu dringen, nachdem ein Hautlappen an der Stelle zurückgeklappt war. Durch den Spalt wurde aus der Bauchhöhle eine Darmschlinge vorgezogen und das Peritoneum des Darmes an den geöffneten untersten Duraraum angenäht. Der Hautmuskellappen wurde primär über der Wunde vereinigt, und es war so in der Tiefe durch die Verbindung von Peritoneum und Dura ein seröser Verbindungsgang zwischen Bauchhöhle und Spinalkanal fertiggestellt. Obwohl das Kind durch zahlreiche vorhergegangene Ventrikel- uud Spinalpunktionen sehr geschwächt war, hat es den Eingriff gut überstanden. Durch ein Versehen in der Nachbehandlung wurde das in dauernder steiler Beckenhochlagerung liegende Kind leider plötzlich aufgerichtet, wodurch ein augenblicklicher, massiger Abfluß der Spinal- bzw. Ventrikelflüssigkeit in die Bauchhöhle erfolgen mußte. Das Kind ist dann auch, nachdem es sich bis zu dem Moment des Aufhebens aus dem Bette ganz wohl befunden hatte — es trank gut, hatte kein Fieber und keine Pulsbeschleunigung —, infolge dieser plötzlichen künstlichen übergroßen Druckentlastung im Chock gestorben. Vortr. ist der Ansicht, daß bei besser geleiteter Nachbehandlung es wahrscheinlich gelungen wäre, das Kind durchzubringen und, da die Kommunikation zwischen Bauchhöhle und Spinalkanal frei und der Abfluß ermöglicht war, auf diese Weise eine dauernde Druckentlastung und damit eine Besserung des Hydrocephalus hätte erfolgen können.

Digitized by Google

Selbstverständlich müssen einer derartigen Druckentlastung nach der Bauchhöhle Spinalpunktionen vorhergehen, die den Beweis liefern, daß das Foramen Magendi offen ist, damit nicht nur die Spinalflüssigkeit, sondern auch die Ventrikelflüssigkeit abfließen können. In dem Fall des Vortr. war vor der eben beschriebenen Operation durch wiederholte Spinalpunktionen bewiesen, daß man in der Höhe der Lendenwirbelsäule in der Tat durch Abfließen der Zerebrospinalflüssigkeit eine Druckentlastung des Gehirns, eine mehrere Zentimeter betragende Verringerung des Schädelumfanges herbeiführen konnte. Vortr. macht darauf aufmerksam, daß es zwar bei mangelhafter Entwicklung der Wirbelsäule leicht möglich ist, in der Höhe der Lendenwirbelsäule Bauchhöhle und Rückenmarkskanal zu verbinden, daß es aber bei normaler Anlage der Wirbelsäule seine Bedenken hat, so hoch neben der Wirbelsäule einzugehen, da man dann leicht den Lumbal- und Sakralplexus schädigt, und da man weiter in der Tiefe in Gefahr kommt, die großen Gefäße zu verletzen. Für die Fälle sollte man nach der Ansicht des Vortr. so vorgehen, daß man das Steißbein reseziert und event. ein oder zwei Wirbel des Os sacrum. Hier kommt man schon an den offenen knöchernen Wirbelkanal, in dem in dieser Höhe nur nicht lebenswichtige Nerven endigen, die das Perineum versorgen. Man kann einerseits von hier leicht den Duralsack punktieren, andererseits aber auch, wenn man die hintere Wand des Wirbelkanals bis etwa zum zweiten Lendenwirbel, z. B. mit der Knabberzange, entfernt, leicht den untersten Blindsack des Duralraumes freilegen, ohne daß man durch diesen Eingriff die Festigkeit der Wirbelsäule oder den Zusammenhang von Wirbelsäule und Becken irgendwie schädigt. Da im übrigen in diesem aufgemeißelten Wirbelkanal ja nur, wie gesagt, die unwesentlichen letzten perinealen Nervenendigungen liegen, so ist auch eine Schädigung von wesentlichen Nerven ausgeschlossen. Wenn wir jetzt analog dem Vorgehen bei Mastdarmoperationen die untere Douglasfalte eröffnen und parietales oder viszerales Peritoneum genügend vorziehen, so dürfte es möglich sein, auf diese Weise eine Verbindung von dem untersten Teil des Spinalkanals mit dem untersten Teil der Bauchhöhle auszulösen. Vortr. glaubt, daß es wirkungsvoller ist, den Abfluß der Zerebrospinalflüssigkeit in eine seröse Höhle, wie z. B. die Bauchhöhle, zu veranlassen, weil nach den Erfahrungen des Vortr. in der Mikulicz'schen Klinik man bei Dauerdrainage in das subkutane Gewebe, am Schädel z. B., immer wiederkehrend sieht, wie die austretende Zerebrospinalflüssigkeit in dem subkutanen Gewebe einen entzündlichen Wall veranlaßt, der dem weiterem Ausfließen von Flüssigkeit sehr hinderlich und der auch durch häufiges Wegmassieren nicht genügend zu beseitigen ist. (Selbstbericht.)

Digitized by Google

33) **Springer** (Prag). Zur Behandlung des Hydrocephalus.

S. empfiehlt, die Punktion vom Seitenventrikel in jedem schweren Falle von Hydrocephalus zu versuchen. Sind die guten Resultate auch selten und meist erst nach zahlreichen Punktionen erzielt, so scheine in anderen Fällen ein mechanisch behebbares Hindernis, eine Art Ventilverschluß, die Ursache des Ventrikelhydrops zu sein. S. hat an einem 13 Monate alten angeborenen Hydrocephalus durch Punktion des rechten Seitenventrikels zunächst Abflachung der rechten Schädelhälfte ohne Nachlassen der Fontanellenspannung erzielt; die nach 4 Wochen vorgenommene Punktion des linken Seitenventrikels brachte die Fontanelle zum dauernden Einsinken. Der Schädelumfang ist seit einem halben Jahre nicht mehr gewachsen, das Kind hat sich ausgezeichnet entwickelt, die Stauungspapille ist beiderseits geschwunden.

S. nimmt an, daß in diesem Falle jeder Seitenventrikel am Foramen Monroi durch ventilartige Vorlegung der Plexus choriodei abgeschlossen war.

Es empfiehlt sich, stets beide Ventrikel kurz nacheinander zu punktieren, und zwar nach Kocher von der Stirne her. Der Hautschnitt ist am besten in kleinem Bogen zu machen und an seiner Basis das Stirnbein zu durchbohren.

Der umschnittene kleine Lappen verhindert ein nachträgliches Aussickern von Liquor und damit die sekundäre Meningeninfektion.

(Selbstbericht.)

Diskussion zu Nr. 31—33.

Kausch berichtet über 14 Fälle von Hydrocephalus aus der Mikulicz'schen Klinik; sämtliche betreffen die frühe Kindheit, der Schädel ist noch nicht verknöchert. In je einem Falle fand die Ventrikel- und Lumbalpunktion Anwendung, doch nicht mit Konsequenz; kein Erfolg. Neun Fälle wurden mit subkutaner Drainage des Seitenventrikels behandelt; einer davon wurde ein wenig gebessert, alle anderen gingen bald zugrunde. Besonders wichtig ist ein Fall, in dem die Drainage ausgezeichnet funktionierte und das Kind den Eingriff 7 Monate überlebte. Es bildeten sich an der Drainagestelle große subkutane Säcke, die Flüssigkeit wurde aber trotz aller Bemühungen nicht resorbiert. K. folgert hieraus, daß diese Art der Drainage in schweren Fällen mit Reproduktion des Liquor versagt.

In einem Falle wurde die subkutane Drainage des zerebralen Subduralraumes ausgeführt, in einem die Ableitung des Liquor aus dem Ventrikel nach der Peritonealhöhle, indem ein Gummidrain subkutan beide verband. Kein Erfolg.

In einem Falle von hochgradigem Wasserkopf mit Spina bifida wurde der Sack in einen offenen Kanal verwandelt, der in das subkutane Gewebe mündete. Beide Leiden heilten vollständig.

K. spricht sich auf Grund seiner Erfahrungen und der Literatur

Digitized by Google

für die energische Punktion aus, sowohl die ventrikuläre wie die lumbale, außerdem für die antiluetische Kur. (Selbstbericht.)

Henle (Dortmund) hat ähnliche Versuche wie Payr gemacht. In einem Falle benutzte er bei einem Kinde ein Stück der Art. radialis der Mutter als Drainagerohr, und als diese Transplantation mißglückte, ein Stück der V. saphena; diesmal mit Erfolg.

Boerner (Rastatt).

---

34) **F. Krause** (Berlin). Krankenvorstellungen aus der Hirnchirurgie.

1) Subkutane Dauerdrainage der Hirnventrikel bei Hydrocephalus.

Zur dauernden Ableitung des vermehrten Liquors verwendet K. ein vergoldetes Silberröhrchen (bei Windler zu haben). Ein kleiner, nur Haut und Galea aponeurotica in sich fassender Lappen wird zur Seite geschlagen, das Periost längs gespalten und in Form zweier kleiner Läppchen abpräpariert. Mit der kleinsten Fräse wird der Schädel durchbohrt, die Dura nicht verletzt. Nun wird die mit der Silberkanüle überzogene dicke Hohlnadel so weit ins Gehirn eingesenkt, bis Liquor abfließt, die Hohlnadel herausgezogen und die Kanüle an Ort und Stelle gelassen. Um letztere unverschieblich zu befestigen, wird sie auf einer an Stelle der Hohlnadel eingeführten Stricknadel mit der schneidenden Zange 1—1½ cm oberhalb der Knochenoberfläche durchtrennt, dann rechts und links mit einer feinen spitzen Nagelschere bis zum Schädelknochen längs gespalten. Die beiden so gebildeten Silberzungen werden nach rechts und links rechtwinkelig umgebogen, bis sie der Knochenoberfläche unmittelbar aufliegen; über sie werden die beiden Periostläppchen derart durch einige Catgutnähte fixiert, daß das Kanülenlumen vollständig freibleibt. Die Kanüle wird also zwischen Knochenfläche und Periost festgehalten. Zum Schluß wird das Hautläppchen eingenäht.

Die Ventrikelflüssigkeit sickert nun in das subkutane lose Gewebe und kommt hier zur Resorption. Auch wenn bei Verkleinerung des Ventrikels die innere Kanülenmündung durch Hirnmasse verlegt wird, kann Ventrikelflüssigkeit zwischen dem Silberröhrchen und dem Hirnkanal aussickern. Gerade das langsame Abfließen ist wünschenswert. K. hat drei Fälle von chronischem Hydrocephalus mit gutem Ausgang — bei einem liegt die Kanüle reizlos seit 7 Monaten —, einen Fall von akutem Hydrocephalus, dessen Ursache vielleicht eine tuberkulöse Basalmeningitis war, mit tödlichem Ausgang, nachdem 8 Tage lang ein sehr günstiger Verlauf bestanden, behandelt. 3mal hat er die Dauerdrainage des Seitenventrikels vom Scheitelbein oder der Schläfenbeinschuppe, 1mal die des Hinterhorns von der Hinterhauptschuppe aus vorgenommen.

Sind die Schädelnähte bereits verknöchert, so kann die starre Schädelkapsel nicht nachgeben; die bloße Drainage würde also

Digitized by Google

erfolglos sein. Man muß dann eine große Ventilbildung am besten in der Zentralregion gleichzeitig ausführen, wie es K. bei einem 19jährigen Mädchen getan.

2) Vorstellung eines 35jährigen Kaufmannes, bei dem vor fast 2 Jahren ein hühnereigroßes Fibrosarkom des linken Hinterhauptlappens entfernt worden ist. Neben den allgemeinen Hirndruckerscheinungen und Kopfschmerzen, die im Hinterhaupt, Nacken und oberen Rückenteil ihren Sitz hatten, entwickelten sich rechtsseitige Hemianopsie, ferner Hemihypästhesie, Hemiataxie und Hemiparese der rechten Körperseite. Hermann Oppenheim diagnostizierte eine Neubildung im linken Hinterhauptlappen. Nach Ausführung der Trepanation legte K. am 9. Juni 1906 die Basis des Duralappens, da er in der Nähe des Sinus longitudinalis arbeiten mußte, nach diesem hin, um störende Blutungen aus ihm und aus den von ihm in die Pia hinüberziehenden zahlreichen und dünnwandigen Venen zu verhüten. Die Eröffnung der Dura begann im linken oberen Wundwinkel; von hier aus wurden der obere horizontale und der laterale senkrechte Schnitt geführt, dann die harte Hirnhaut unmittelbar oberhalb des Sinus transversus gespalten. Als der Duralappen medianwärts abgehoben wurde, kam zunächst das normale Hinterhauptshirn zum Vorschein, bald aber auch der Tumor, der sich schon durch seine fleischrote Farbe von der gesunden Hirnrinde abhob. Die Lösung der Dura vom Tumor wurde stumpf mit dem Finger vorgenommen, damit zunächst seine Grenzen festgestellt werden konnten.

Solche kortikal liegende, abgekapselte Geschwülste können sehr wohl mit dem Finger herausgeschält werden, aber doch nur an Stellen des Gehirns, an denen die dabei unvermeidliche Druckvermehrung und Gewalteinwirkung keinen allzu großen Schaden anrichtet. Die gesamte Konvexität des Großhirns darf hier genannt werden; freilich wird man mit äußerster Vorsicht und langsam palpatorisch vorgehen. So ist es auch in diesem Falle geschehen. Nach Abpräparieren der Dura fand sich, daß der Tumor die Medianlinie nicht allein erreichte, sondern auch medianwärts nach dem Cuneus hin weit in die Tiefe ging. Um hier die Grenze zu finden, zog K. mit dem Hirnspatel vorsichtig die Falx cerebri nach rechts hin — aber so weit in die Tiefe, wie die Geschwulst reichte, vermochte das Auge nicht zu sehen. Da diese sich aber ein wenig derber als die Gehirnsubstanz anfühlte, drang K. an der medialen Fläche der linken Großhirnhemisphäre mit dem bloßen Finger — dem einzig zuverlässigen Instrument in solchen schwierigen Fällen — vorsichtig in die Tiefe und kam bis an die deutlich fühlbare Grenze des Tumors. Der linke Zeigefinger mußte dabei bis über sein basales Interphalangealgelenk hin versenkt werden, so weit reichte die Geschwulst nach vorn in die Gehirnmasse hinein. Mit der Fingerspitze fühlte K. zugleich, wie beim leichten Anziehen der Tumor folgte, und so konnte er ihn, der scharf abgegrenzt war, stumpf ohne wesentliche Blutung aus seinem Bett herauslösen. Dieses stellte unmittelbar nach der Ausschälung eine sehr tiefe Höhle dar;

Digitized by Google

sie wurde durch sanftes Auseinanderziehen mit stumpfen Haken zugänglich gemacht, um eine etwaige Blutung oder Geschwulstreste nicht zu übersehen. Als die Höhle sich selbst überlassen wurde, fiel sie wesentlich zusammen.

Der mit dem Tumor verwachsen gewesene Duralappen, an dem ja beim Ablösen Geschwulstreste zurückgeblieben waren, wurde bis nahe zu seiner Basis abgetragen, der Rest über die im Gehirn zurückbleibende Höhle gelagert, welche dadurch von rechts her ein wenig gedeckt war. Da der Tumor sich links oben unter die Hirnrinde vorgeschoben hatte, so blieb hier nach der Auslösung ein lappenartiges Gebilde normaler Hirnsubstanz stehen, das gleichfalls über die Höhle gelegt wurde. Dann wurde der Weichteil-Knochenlappen an seiner ursprünglichen Stelle durch Nähte befestigt. Die Geschwulst war von eiförmiger Gestalt. Histologisch erwies sie sich als Spindelzellensarkom. Nach ihrer Entfernung zeigte der freiliegende Occipitallappen des Großhirns deutliche Pulsation. Die Heilung ist bis zum heutigen Tage eine vollständige, auch die Hemianopsie ist vollkommen gewichen.

Während in dem beschriebenen Falle die Geschwulst breitbasig der Dura aufsaß und durch diese hindurch sogleich in ihrer Größe erkannt werden konnte, liegen die Verhältnisse bei der Operation weniger klar, wenn der Tumor nur mit einem dünnen Stiel der harten Hirnhaut anhängt. Die Entwicklung geht auch dann von der inneren Duraﬂäche aus, erfolgt aber zum überwiegenden Teil in das Gehirn hinein oder vielmehr in einen Raum, den die Geschwulst durch das Auseinanderdrängen der Hirnsubstanz sich schafft. Am charakteristischsten wird diese Entwicklung vor sich gehen, wenn eine große vorgebildete Furche der vordringenden Neubildung wenig Widerstand entgegensetzt. So hat K. im vorderen Abschnitte der Fossa Sylvii eine gut apfelgroße Geschwulst beobachtet, die nur mit einem erbsendicken Stiel der inneren Duraﬂäche anhing, aber der histologischen Beschaffenheit nach doch von dieser ihren Ursprung genommen haben mußte. Sie reichte bis ins Gebiet der Insel und wurde aus der Tiefe der Fossa Sylvii mit Erfolg und mit Ausgang in Heilung ausgeschält.

3) Vorstellung eines 24jährigen Kaufmanns, bei dem im Januar 1907 beide Kleinhirnhemisphären wegen der Erscheinungen der Kleinhirngeschwulst freigelegt werden mußten. In jeder Hemisphäre fand sich eine walnuß- bis hühnereigroße Cyste, die breit gespalten und tamponiert wurden. Der Verlauf war dadurch kompliziert, daß in die eine Höhle eine Nachblutung erfolgte, wodurch die zerebellaren Symptome von neuem ausgelöst wurden. Beim Verbandwechsel entleerte sich aus dem rechten unteren Wundwinkel klarer Liquor, der ganze Haut-Knochenlappen zeigte deutliche Hirnpulsation. Trotz dieses günstigen Befundes nahmen die schweren Erscheinungen zu, die Temperatur stieg an den Abenden bis auf 39,5 und 40°, es bildete sich Nackensteifigkeit heraus, dazu kamen rasch zunehmende Schluckbeschwerden und leichte Unbesinnlichkeit. Aus diesem Grunde sah

Digitized by Google

K. sich veranlaßt, 11 Tage nach Inzision der Cyste die Wunde in ganzer Ausdehnung zu öffnen. Aus dem linken Wundwinkel tropfte fortwährend klarer Liquor ab, der schon in Vernarbung begriffene Lappen pulsierte deutlich. Als die Haut rasiert und mit Äther abgerieben wurde, sprudelte plötzlich aus einer in der Mitte der Wunde gelegenen kleinen granulierenden Stelle im Strahl wasserklarer Liquor hervor (etwa 20 ccm). Indessen hielt K. es wegen des gefahrdrohenden Allgemeinzustandes des Kranken für durchaus notwendig, das ganze Operationsgebiet genau zu revidieren. Die Knochenklappe wurde also mit der geschlossenen Schere gelöst und heruntergeschlagen. Das freigelegte Kleinhirn erschien durchaus normal, zeigte eine glänzende Oberfläche und dasselbe Aussehen und die gleiche Färbung wie bei der ersten Operation; nirgends fanden sich Spuren von Schwellung, Erweichung, Nekrose oder gar Eiter. Abnorm erschien nur an der Oberfläche der linken Kleinhirnhälfte eine daumengliedgroße Stelle; sie war ein wenig hervorragend und dunkelblau verfärbt und entsprach genau dem Ort der früher eröffneten Cyste. Die bereits fest verklebte Hirninzisionswunde wurde stumpf auseinander getrennt und damit eine pflaumengroße Höhle eröffnet, die sich mit dicken, schwärzlichen Blutgerinnseln prall erfüllt zeigte. Nachdem diese in schonender Weise entfernt waren, wurde die Höhle von neuem tamponiert und der Haut-Knochenlappen mittels einiger Nähte zurückgelagert. Bereits am Tage darauf waren die schwersten Erscheinungen geschwunden. Der Tampon wurde am 4. Tage zum größten Teil, 2 Tage später samt den Nähten ganz entfernt.

Die Störungen waren offenbar dadurch hervorgerufen, daß nach Herausziehen der tamponierenden Binde (5 Tage nach der Operation) die Wundränder des Kleinhirns rasch verklebten und aus kleinen noch nicht abgeschlossenen Gefäßen der Cystenwandung Blutungen in diese Höhle stattfanden, bis sie vollständig gefüllt war. Das wie eine Geschwulst wirkende, nicht unbeträchtliche Blutcoagulum rief im Zusammenhang mit mäßiger Liquorstauung von neuem die schwersten Erscheinungen des Hirndruckes hervor. Nach dem zweiten Eingriff trat vollkommene Heilung ein, die jetzt seit mehr als einem Jahre von Bestand geblieben.

4) Vorstellung eines 46jährigen Rechtsanwalts, bei dem im Dezember 1907 ein handtellergroßes Angioma venosum racemosum operiert worden ist. Im wesentlichen waren die Erscheinungen der Jackson'schen Epilepsie vorhanden. Nach Ausführung der sehr großen Trepanationsklappe spritzte beim ersten Schnitt in die Dura oben plötzlich ein fingerstarker Blutstrahl hervor, der sich zunächst nur durch Fingerkompression beherrschen ließ. Der Duralappen wurde darauf fertig gebildet und sollte heruntergeschlagen werden. Beim leichten Emporheben sah K. zwei starke Venen in die Dura eintreten und konnte sie vor der Durchtrennung unterbinden. Als nun der Duralappen herabgeschlagen war, gewahrte man fast kleinfingerstarke, dunkelviolette Gefäße in starker Schlängelung die frei-

Digitized by Google

gelegte Hirnoberfläche bedecken. An der Stelle der heftigen Blutung ging von einem solchen weiten Gefäß ein dritter Ast analog den beiden unterbundenen in die Dura hinein; dieser war beim ersten Schnitt getroffen worden. Das Muttergefäß wurde oberhalb und unterhalb des zur Dura ziehenden Astes umstochen und die gefahrdrohende Blutung damit beseitigt.

Nirgends war an den erweiterten und geschlängelten Gefäßen Pulsation zu bemerken. Es handelte sich um Venen der Pia mater. In der Mitte des Operationsfeldes bemerkte man außerdem eine flächenhafte Anhäufung kleinerer geschlängelter Venen von durchschnittlich 2 mm Durchmesser, zwischen denen von Hirnrinde überhaupt nichts wahrzunehmen war.

Hinten blieb die Grenze der erweiterten Gefäße fingerbreit von dem hinteren Duraschnitt entfernt, auch oben übersah man die vom Sinus longitudinalis her eintretenden zahlreichen Venen, eine unmittelbar neben der anderen liegend; dagegen reichte die Gefäßneubildung im vorderen und unteren Wundbereich weiter, als durch die Öffnung der Dura mater freigelegt war.

Daher mußten nach Verlängerung der Hautschnitte an diesen beiden Seiten reichlich 2 cm Knochensubstanz fortgenommen werden, so daß unten die Schädelbasis erreicht war. Dementsprechend wurde die Dura nach vorn und nach unten weiter eingeschnitten und zur Seite geschlagen; aber auch dann gelangte man an normale Hirnoberfläche erst, wenn man unmittelbar an der Trepanationsgrenze das Gehirn mit Tupfern vorsichtig gegen den Schädelraum drängte und in die Knochenlücke verschob. Unten sah man deutlich den Beginn der Fissura Sylvii. Hinter deren vorderem Ende und etwas unterhalb, also bereits in der ersten Schläfenwindung, befand sich der zuführende Hauptvenenstamm; er war zeigefingerstark und teilte sich in zwei laterale, je 1 cm dicke und einen mittleren dünnen Ast. Zuerst umstach K. mit halbkreisförmigen drehrunden, sogenannten »ganz gebogenen« Nadeln von $^1/_2$ mm Stärke und 36 mm Länge diese drei Zweige in weiter Entfernung von ihren dünnen Wandungen und tief durch die Hirnsubstanz hindurch. Trotzdem fand jedesmal eine äußerst heftige Blutung aus den Stichkanälen statt, die sich nur durch längere Kompression stillen ließ. Während diese mit Tupfern ausgeübt wurde, umstach K. in gleicher Weise der Reihe nach alle zuführenden Gefäße im vorderen und hinteren Wundgebiet, so daß mit der stets notwendigen Kompression der Stichkanäle keine Zeit verloren ging. Hierauf wurden die vom Sinus longitudinalis herabkommenden zahlreichen Venen versorgt, und zuletzt legte K. um den Hauptstamm unten, dessen drei Äste bereits einzeln unterbunden waren, noch eine sehr weit (etwa 3 cm) ausgreifende Ligatur, die vorn in der Fossa Sylvii eingestochen wurde und hinten in der obersten Schläfenwindung herauskam. K. achtete sehr wohl darauf, mit dieser Unterbindung nicht etwa die Arteria Fossae Sylvii zu verletzen; aber so weit in die Tiefe bis zu dieser brauchte er nicht zu gehen.

Digitized by Google

Nach Ausführung der zahlreichen Unterbindungen, zu denen Zwirn verwendet wurde, waren alle Gefäße prall gefüllt, sie sahen aus wie kurze Würste; das in ihnen befindliche Blut ließ sich durch Druck nicht mehr verschieben.

Das beschriebene Verfahren dürfte bei ausgebreiteten Angiomen an der Hirnoberfläche wegen der außerordentlichen Gefahr der Blutung, wie K. sie in dem angezogenen Falle gesehen, wohl das einzig verwendbare sein; namentlich wird man bei einiger Ausdehnung der Geschwulst in der Zentralregion oder einem funktionell ähnlich wichtigen Bezirk von der Exstirpation Abstand nehmen, weil sie zu übergroßen und bleibenden Störungen führen müßte.

Da nach den vielen Unterbindungen, wie K. beobachten konnte, das Blut nicht mehr zirkulierte, war der ganze Bezirk aus der Blutbahn ausgeschaltet. Diese Beobachtung berechtigt zu der Annahme, daß man bei solchen flächenhaften venösen Angiomen eher auf eine Verödung rechnen kann als bei den arteriellen Rankenangiomen, z. B. des Gesichts, bei denen die bloßen Unterbindungen, auch wenn sie noch so zahlreich ausgeführt werden, unwirksam zu sein pflegen.

Die Operation hatte recht lange gedauert, der Kranke trotz aller Vorsichtsmaßregeln viel Blut verloren, die Beendigung war daher durchaus geboten. Zur größeren Sicherheit hätte K. sonst noch die doppelt unterbundenen Gefäßstämme längs gespalten und austamponiert, um die Narbenbildung zu befördern. Um in dieser Hinsicht noch einen weiteren Reiz auszuüben, bedeckte K. ausnahmsweise die ganze freiliegende Hirnoberfläche mit Vioformgaze und nähte dann erst die sehr große Wunde bis auf die erforderliche kleine Lücke im hinteren oberen Wundwinkel zu. Die tamponierenden Binden wurden 3 Tage später ein wenig herausgezogen, nach weiteren 4 Tagen völlig entfernt. Sie hafteten außerordentlich fest und folgten erst auf sehr starken Zug; dabei entleerte sich nur frisches Blut. Die Heilung erfolgte ohne Störung.

Was die Natur des vorliegenden Prozesses anlangt, so wird man ihn als Angioma venosum racemosum bezeichnen dürfen. Das Rankenangiom, Angioma arteriale racemosum Virchow's, mit seinen verdickten, erweiterten und verlängerten Gefäßen eines bestimmten Arterienbezirkes kann hier zum Vergleich sehr wohl herangezogen werden. Die befallenen Venen der vorliegenden Beobachtung waren gleichmäßig, stellenweise auch varikös erweitert und zeigten infolge ihrer Verlängerung einen abnorm gewundenen Verlauf, dagegen erschienen ihre Wandungen nicht verdickt. Die feinen Verzweigungen in dem zentral gelegenen Bezirk erreichten durch ihre Erweiterung die Größe der gewöhnlichen Piavenen, gingen eher noch über deren Abmessungen hinaus, während ihre Farbe ein wenig heller als die normaler Piavenen war. Über das Verhalten der zuführenden Arteria Fossae Sylvii kann K. nichts aussagen, da er sie nicht zu Gesicht bekommen hat; abnorme Pulsation in der Umgebung war nicht bemerkbar.

Digitized by Google

In einem zweiten Falle — bei einem 10jährigen Knaben — hat K. ein um das Vielfache kleineres venöses Angiom operiert. Hier wurden alle erweiterten Piavenen am Rande des prominenten Hirngebietes doppelt unterbunden und durchtrennt, dazu dieser Gehirnabschnitt in einer Tiefe von 1 cm und einer Länge von $2^1/_2$ cm gespalten und mit steriler Gaze tamponiert. Auch dieser am 19. September 1903 operierte Kranke ist geheilt und bis heute geheilt geblieben.

(Selbstbericht.)

---

35) **Tietze** (Breslau). Beiträge zur Kleinhirnchirurgie.

Vortr. berichtet über drei Eingriffe am Kleinhirn. Im ersten Falle erfolgte bei einem walnußgroßen Sarkom in der linken Kleinhirnhemisphäre im unmittelbaren Anschluß an eine Neisser'sche Probepunktion der Tod an Atemlähmung. Die Sektion ergab, daß durch die Kanüle ein Gefäß angestochen war und eine relativ beträchtliche Blutung stattgefunden hatte. Für die topische Diagnose hatte man in diesem Falle besonderes Gewicht auf das Schwanken nach einer bestimmten Seite gelegt. Dies namentlich von Allen Starr betonte Symptom erwies sich in einem zweiten mitgeteilten Falle (Kleinhirntuberkel) als trügerisch. Endlich im dritten Falle handelte es sich um eine mit Glück operierte Kleinhirncyste. Das vor der Operation fast völlig erloschene Sehvermögen wurde wieder nahezu normal.

(Selbstbericht.)

---

36) **Martens** (Berlin). Zur Chirurgie der Kleingehirngeschwülste.

M. berichtet über einen 13jährigen Knaben, der einige Wochen nach einem Trauma mit Kopfschmerzen, Erbrechen, Doppelbildern, Schwindel erkrankte. Die Untersuchung zeigte alle Symptome des Kleingehirntumors (Stauungspapillen, langsamen, unregelmäßigen Puls, Schwankungen bei geschlossenen Augen, Richtungsabweichung nach rechts beim Gehen mit geschlossenen Augen usw.). Der Sitz des Tumors wurde angenommen in der Mitte des Kleinhirns, etwas mehr nach links. Die Operation sollte zweizeitig ausgeführt werden. Doch 24 Stunden nach der ersten wohlgelungenen (Freilegung des Kleinhirns nach Krause) starb der sehr elende Knabe nach zunehmenden allgemeinen Krämpfen. Die Sektion klärte den Tod auf: außer einem etwa walnußgroßen, vom Dache des 4. Ventrikels ausgehenden Tumor fanden sich multiple kleinere pilzförmige Tumoren neben tumorösen Verdickungen in allen übrigen Hirnventrikeln, ausgehend von der subependymären Gliaschicht, mikroskopisch sich als Gliome erweisend. Die Pia des Kleinhirns ist stark verdickt, zuckergußähnlich, vom Tumorgewebe durchsetzt. Derartige multiple Gliome sind sehr selten — der beschriebene ist der 5. bis jetzt bekannte Fall —, klinisch als solche nicht diagnostizierbar und ihre Kenntnis für die Stellung der Prognose sehr wichtig.

(Selbstbericht.)

Digitized by Google

Diskussion zu Nr. 34—36.

Kredel (Hannover) bespricht zwei von ihm operierte Tumoren der Kleinhirnbrückengegend und macht besonders aufmerksam auf eine Gefahr, die bei diesen Operationen mehrfach verhängnisvoll wurde, wenn der Tumor groß ist, nämlich schwere Blutung im allerletzten Augenblick der Auslösung der Geschwulst. Er erklärt diese Blutung damit, daß durch große Tumoren eine Druckusur an einem großen Gefäßstamm an der Schädelbasis entstanden war. Ferner demonstriert K. die von ihm seinerzeit (ds. Zentralbl. 1806 Nr. 43) empfohlenen und nachträglich verbesserten Metallplatten zur Erzielung von Blutleere der Galea; die Verbesserung besteht in einer zentralen Durchlochung, welche das Abgleiten des Fadens verhindert.

(Selbstbericht.)

Sticker (Berlin) demonstriert ein experimentell erzeugtes Gehirnsarkom beim Hunde.

Seefisch (Berlin) hält die Gehirnpunktion nach Neisser für sehr nützlich und berichtet über einen Fall von Hirnsarkom, der durch dieselbe diagnostiziert wurde. **Boerner** (Rastatt).

H. Küttner (Breslau): Die Ableitung des Ventrikelinhaltes nach außen läßt sich auch so erreichen, daß man einen zungenförmigen Lappen aus der Dura bildet, diesen mit einigen Nähten zu einer Röhre schließt und diese Röhre in den Ventrikel einsenkt, die äußere Wunde vernäht. Der Ventrikelinhalt fließt dann in das subaponeurotische Zellgewebe der Kopfschwarte ab. Ferner möchte ich darauf aufmerksam machen, daß die Gegend der Kleinhirnhemisphären sich ausgezeichnet zur palliativen Druckentlastung des Gehirns bei inoperablem oder nicht lokalisierbarem Tumor, wie überhaupt bei chronischer Hirndrucksteigerung eignet. Der Vorzug dieser Stelle ist ein dreifacher: Einmal wird von der Entlastung in erster Linie die hintere Schädelgrube getroffen, was für die Rettung der Sehkraft von großer Bedeutung ist, zweitens ist der Weichteillappen, welcher die Trepanationslücke deckt, besonders dick, da er die gesamten Ansätze der kräftigen Nackenmuskulatur enthält. Das freigelegte Gehirn mit seinen Häuten befindet sich also tief unter der Körperoberfläche und ist bei dem reichlichen Liquorabfluß der Infektion weit weniger ausgesetzt als an anderen Stellen. Auch ein sich etwa ausbildender stärkerer Gehirnprolaps wird durch die dicke bedeckende Weichteilschicht vor der Infektion geschützt. Drittens ist die Druckentlastung an der genannten Stelle deshalb besonders wirksam, weil hier sehr große liquorführende subarachnoideale Räume gelegen sind und eröffnet werden. Bei starkem Hirndruck ist die Flüssigkeitsansammlung in dieser Zisterne so groß, daß man, wenn man es zum erstenmal sieht, fast eine Cyste vor sich zu haben glaubt. Da die Cisterna cerebello-medullaris nicht unmittelbar berührt wird, ist auch eine plötzliche Druckentlastung bei der

Digitized by Google

Operation völlig ungefährlich, wie ich mich in drei Fällen überzeugen konnte. Im Gegenteil, sofort nach der Eröffnung der genannten subarachnoidealen Räume stellt sich die fehlende Pulsation des Kleinhirns wieder ein, und das vorher wie eine Billardkugel in die Knochenlücke vorgewölbte Gehirn sinkt zurück. Als Schnittführung eignet sich besonders die von Herrn Krause für die Freilegung beider Kleinhirnhemisphären angegebene. (Selbstbericht.)

Adler (Pankow-Berlin) demonstriert einen 36jährigen Kranken, bei welchem er einen kleinapfelgroßen, rein subkortikal gelegenen Hirntumor aus dem Marklager der rechten motorischen Region entfernt hat. Die Diagnose stützte sich auf den Beginn des Leidens mit Konvulsionen, welche besonders den linken Arm betrafen, und welchen allmählich eine Lähmung des linken Armes, des linken Facialis und des linken Beines folgte. Beiderseitige Stauungspapille, rechts stärker als links, sowie starke Kopfschmerzen in der rechten Scheitelgegend vervollständigten das Krankheitsbild. Der durchaus vom Jacksonschen Typus der Rindenepilepsie abweichende Verlauf der Krämpfe, sowie die mangelnde perkutorische Schmerzhaftigkeit über der rechten Scheitelgegend ließen einen subkortikalen Sitz des Tumors vermuten, während die geringen Störungen der Sensibilität und des Muskelsinnes auf eine Lage des Tumors unterhalb des Gyrus centralis anterior hindeuteten.

In der Tat fand sich bei der Operation die Hirnoberfläche bis auf eine Abplattung der Gyri gänzlich unverändert. Weder durch Palpation, noch durch Punktion war ein Krankheitsherd nachzuweisen. Dagegen stieß der in den freipräparierten Sulcus Rolando eingeführte Finger in einer Tiefe von etwa 4 cm auf ein als schlaffer Sack imponierendes Gebilde, welches sorgfältig stumpf mit dem Finger bis aus 8 cm Tiefe aus dem Marklager ausgeschält und aus der Zentralfurche herausgeholt wurde. Die starke Blutung aus der Wundhöhle stand auf Tamponade. Die Heilung erfolgte ohne Zwischenfall, indessen sind erst 2 Monate seit der Operation verstrichen. Bisher sind die Kopfschmerzen verschwunden, Pat. ist wieder imstande zu gehen; Stauungspapille, Arm- und Facialislähmung sind beträchtlich zurückgegangen. Die mikroskopische Untersuchung des Tumors ergab, daß es sich um ein enorm gefäßreiches, von den adventitiellen Lymphscheiden der Blutgefäße ausgehendes Peritheliom handelt. Der Fall ist bemerkenswert durch die Seltenheit der Peritheliome in der Hirnsubstanz überhaupt, durch die relative Seltenheit der bisher erfolgreich operierten, rein subkortikalen Hirntumoren und durch den palpatorischen Nachweis der Geschwulst in der Zentralfurche, welcher auch die Entfernung der Geschwulst auf diesem Weg ermöglichte.

(Selbstbericht.)

Digitized by Google

37) **Erdheim** und **Stumme** (Wien). Über die Schwangerschaftsveränderung der menschlichen Hypophyse.

M. H.! Die Ausführungen meines Chefs, Herrn Hofrat Hochenegg's, haben jener Theorie, die die Akromegalie durch Steigerung oder chemische Änderung der Hypophysensekretion zustande kommen läßt, recht gegeben.

Als interessante Illustration für die Richtigkeit dieser Auffassung möchte ich eine sehr alltägliche Form dieser Erkrankung mit dem Ausgang in spontane Restitution daneben stellen: Ich meine die einer geringgradigen Akromegalie gleichenden Weichteilverdickungen, an Nase, Lippen und Händen bei Schwangeren, Veränderungen als deren pathogenetisches Substrat man eine mit reger Sekretion einhergehende Hypertrophie der Hypophyse wird annehmen müssen.

Daß in der Gravidität eine Vergrößerung dieses Organes statt hat, war schon seit der Publikation von Comte bekannt. Launois und Mulon, Guerrini, Morandi und Cagnetto haben darauf hingewiesen. Von deutschen Autoren hat zuerst Erdheim diesbezügliche Angaben gemacht, im übrigen aber auf meinen heutigen Vortrag verwiesen, nach ihm kürzlich Tandler die Tatsache der Vergrößerung des Hirnanhanges in der Schwangerschaft erwähnt.

Da die ganze einschlägige Literatur auf diese paar flüchtigen, beiläufigen Notizen sich beschränkt, und eine systematische Bearbeitung unserer Frage noch ausstand, haben E. und ich vor einigen Jahren im pathologischen Institut Hofrat Weichselbaum's in Wien dieses Thema aufgenommen, und wir sind heute, nachdem wir etwa 150 Hypophysen daraufhin untersucht haben, in der Lage, ein lückenlos ausgebautes Bild der Schwangerschaftsveränderung des menschlichen Hirnanhanges zu entrollen.

Die Schwangerschaftsveränderung der Hypophyse ist schon makroskopisch sehr auffallend; sie bezieht sich auf eine Vergrößerung vorwiegend in querer Richtung, gegen die Sinus cavern. hin, und auf eine bedeutende Gewichtszunahme bis auf das $2^1/_2$fache des Normalen. Die Schnittfläche, normal rötlichgrau, erscheint Ende der Gravidität einförmig weiß, saftreich und wesentlich weicher. Wenige Wochen nach dem Partus beginnt das Rotgrau die weiße Farbe wieder zu verdrängen, und am Ende des Puerperiums hat das Organ seine früheren Maße in der Regel wieder erreicht.

Alle diese Veränderungen sind der Ausdruck des massenhaften Auftretens einer neuen Zellform, die wir Schwangerschaftszellen nannten.

Zur Histologie übergehend, darf ich daran erinnern, daß die Hypophyse der Niegeschwängerten aus Eosinophilen, Basophilen und Hauptzellen besteht, unter denen die ersten stets ganz bedeutend überwiegen; die Hauptzellen, die uns vor allem interessieren, liegen einzeln oder in kleinen, kaum je selbständigen Gruppen unter die anderen

Digitized by Google

verstreut; ein Plasma ist bei ihnen nicht darstellbar, man sieht nur dichtgedrängte runde, dunkle Kerne mit deutlichem Chromatingerüst.

Diese Zellform ist es, aus der die Schwangerschaftszelle hervorgeht.

Die Metamorphose geht so vor sich, daß sich mehr und mehr Plasma um den Kern ansammelt, das auf der Höhe der Gravidität reichlich feine Granula, im Gegensatz zu den Chromophilen aber keine Fettkörnchen zeigt. Die Zellgrenze bleibt trotzdem unscharf, das wichtigste Kriterium zur Trennung von Chromophilen und Schwangerschaftszellen. Der Kern wird immer größer, lichter, bläschenförmig und unregelmäßig oval. An Zahl übertreffen die derartig veränderten Zellen bei der Erstgeschwängerten durchschnittlich im 6. Monat, bei Oftgeschwängerten schon nach ebenso vielen Wochen die Eosinophilen. Die Schwangerschaftszellen liegen am Ende der Gravidität in breiten, selbständigen Alveolen und Balken; ihre Potenz gibt sich in mechanischer Schädigung chromophiler Nachbargruppen kund.

Die Chromophilen selbst zeigen in der Schwangerschaft keine konstante Veränderung. Die ersten Zeichen der Umgestaltung: Vermehrung der Hauptzellen und Aufhellung der Kerne, wird bei der Erstgeschwängerten etwa im 3. Monate manifest.

Die Vergrößerung der Hypophyse geschieht also sowohl durch Hypertrophie als durch Hyperplasie, welch letztere, wie die allerdings spärlichen Mitosen beweisen, wenigstens zum Teil sicher auf karyokinetischem Wege vor sich geht.

Die Veränderung ist auf der Höhe der Schwangerschaft, wo manchmal $^4/_5$ des Organes und mehr von den neuen Zellen gebildet werden, eine geradezu imposante, das Bild, vom normalen völlig verschieden, für den Uneingeweihten kaum als Hypophyse kenntlich.

Bald post partum setzt die Rückbildung ein, mikroskopisch schon früher wahrnehmbar als mit freiem Auge. Das Plasma wird immer spärlicher, etwas später, nach 3—4 Wochen, beginnt der Kern kleiner, dunkler, runder zu werden. Am Ende der 6. Woche ist fast immer das Plasma geschwunden, der größte Teil der Kerne auf Größe, Form und Farbe wie vor der Gravidität zurückgeführt, der Hauptzelltypus also wieder erreicht. In bemerkenswertem Gegensatz dazu steht unser Befund, daß bei Laktierenden auch noch 7 Monate p. part. reichliche Balken von Schwangerschaftszellen auf einer hohen Stufe der Entwicklung vorhanden sein können. Aber auch bei promptester Involution verrät eine wesentliche Vermehrung der Hauptzellen und die Bildung größerer Alveolen und Balken daraus noch auf lange Jahre die abgelaufene Gravidität. Tritt eine neue Schwangerschaft hinzu, so summieren sich die Veränderungen; so erklärt es sich, daß die größten Hypophysen an Oftgebärenden zu finden sind, andererseits auch deutliche Graviditätshypertrophie bei Oftgeschwängerten in einem früheren Stadium manifest wird, als bei Erstgeschwängerten.

Die nach vollendeter Involution restierenden Hauptzellen bleiben in großer Zahl bis zum Einsetzen des Klimakteriums erhalten, für

Digitized by Google

ihre Trägerin eine Reserve, stets sprungbereit, ihre leider noch so dunkle Rolle zu übernehmen; erst wenn die alternde Keimdrüse ihre Tätigkeit einstellt, lichten sich ihre Scharen und verschwinden im höchsten Alter vollständig von der Bildfläche.

Der Ablauf der geschilderten Schwangerschaftsveränderung der Hypophysis ist in an- wie absteigender Linie so geregelt, daß aus dem histologischen Bild das Stadium der Gravidität auf 1—2 Monate genau bestimmt werden kann, eine Erkenntnis, der nicht bloß forensische Wichtigkeit innewohnen könnte, die vielmehr auch ein beachtenswertes Licht auf die physiologische Bedeutung des Organes wirft: kann es doch nach alledem einem Zweifel nicht unterliegen, daß der Hypophyse während der Schwangerschaft eine wesentliche sekretorische Aufgabe zukommt.

Ob und inwieweit sie darin ersetzlich ist, wird Gegenstand der Beobachtung sein, wenn einmal eine größere Anzahl von Frauen der jüngsten Errungenschaft unserer hohen Disziplin, der Exstirpation der Hypophyse wird teilhaftig geworden sein.

Über die Pathogenese der Akromegalie habe ich mir, meines Chefs Erfolg und unsere Befunde zusammenhaltend, die Ansicht gebildet, daß eine primäre Störung der Keimdrüse zu einer Wucherung der Hypophyse führt, die dann ihrerseits die akromegalischen Verdickungen auslöst. (Selbstbericht.)

---

38) **J. Hochenegg** (Wien). Operativ geheilte Akromegalie bei Hypophysentumor.

Ich erlaube mir, eine 30jährige Pat., bei welcher in der internen Klinik Hofrat v. Neusser's auf Grund der eklatanten Symptome und der Röntgenogramme des Schädels die Diagnose auf Akromegalie und Hypophysentumor gestellt worden war, zu demonstrieren.

Die photographische Aufnahme, die ich Ihnen in Vergrößerung zur Demonstration bringe, enthebt mich, eine genaue Beschreibung der akromegalischen Veränderungen zu geben; sie waren eben vollkommen typisch, betrafen Kopf und Gesicht, die Hände und Füße in der bekannten, schon oft beschriebenen Weise, und es waren dieselben in meinem Falle ziemlich hochgradig. Nur eines Details will ich Erwähnung tun, da wir später noch darauf zurückzukommen haben, das war das weite Auseinanderstehen der vorderen, namentlich der oberen Schneidezähne, auf deren Vorkommen in anderen Fällen auch schon aufmerksam gemacht wurde.

In bezug auf die anamnestischen Daten will ich nur hervorheben, daß bei meiner Pat. die Erkrankung gewissermaßen in zwei Etappen zur Ausbildung kam. Das seit dem 15. Jahre normal menstruierte und auch sonst gesunde Mädchen erkrankte im 25. Jahre — sie war damals in Berlin angestellt —, wie sie sich ausdrückt, plötzlich an Bleichsucht mit heftigen Kopfschmerzen, anfallsweise auftretenden Schweißausbrüchen, Nasenblutung und Sistieren der Menses. Bald stellten sich

Digitized by Google

Sehstörungen ein, Pat. konnte deshalb durch 3 Monate weder lesen noch schreiben, die Fähigkeit, in die Ferne zu sehen, war ihr fast gänzlich verloren gegangen. Nach einem Jahre verloren sich diese von ihren damaligen Ärzten für Chlorose und Hysterie gedeuteten Symptome fast vollkommen. Die Menses kehrten zurück. Dieser Zustand der Besserung hielt durch 4 Jahre an.

Erst im August 1907 wurde die Menstruation wieder unregelmäßig und spärlich, abermals stellte sich der heftige Kopfschmerz ein, und in auffallender Raschheit und unter Parästhesien bildeten sich die Vergrößerung der Hände und Füße, das Plumpwerden der Lippen, Nase und Zunge und die Veränderung der Gemütsstimmung so ausgeprägt aus, daß schon im Oktober das Bild für jeden Kundigen ein vollkommen ausgesprochenes war.

Auf alle diese Details, die ich der ausführlichen Publikation durch meinen Schüler, Dr. Stumme, vorbehalte, will ich hier nicht näher eingehen und mich nur auf die Operation selbst und auf deren Effekt beschränken.

Da der Zustand des Mädchens, namentlich durch die Kopfschmerzen, ein so ungemein qualvoller war, drang sie selbst auf Operation, obwohl ihr gesagt wurde, daß der Eingriff kein leichter und der Erfolg ein fraglicher sei.

Bei der Operation, die ich am 16. Februar 1908, also vor zirka 2 Monaten, ausführte, wich ich einigermaßen von den bisher geübten und in Publikationen niedergelegten Verfahren ab.

Ich wählte den schon öfter von anderen (Schloffer, v. Eiselsberg) mit Erfolg betretenen und von Anatomen (Tandler) vorgeschlagenen nasalen Weg, d. h. ich bahnte mir durch Zurückklappen und vollkommene Ausräumung der Nasenhöhle den Weg zum Hypophysenbett. Ich will hier gleich die Bemerkung einfügen, daß ich vorläufig, d. h. solange es nicht gelingt, ohne jegliche Voroperation endopharyngeal die Operation zu machen, wie mir der vom Wiener pathologischen Institut zur Demonstration überlassene Schädel eines Hypophysentumors möglich erscheinen läßt, die nasale Voroperation für die Methode der Wahl halte; sie gibt hinlänglich genug Zugänglichkeit und erscheint mir bedeutend weniger eingreifend und verstümmelnd als die anderen vorgeschlagenen Methoden.

Es ist bekannt, daß die Nebenhöhlen der Nase, also vor allem die Stirnhöhlen, bei Akromegalie mächtig erweitert sind. Auch in meinem Falle erwies dies das Röntgenbild. Da durch diese Erweiterung der Stirnhöhlen begreiflicherweise die Distanz von der Stirne bis zur Hypophyse bedeutend vergrößert ist und hierdurch das eigentliche Operationsfeld in größerer Tiefe sich befindet, ist es empfehlenswert, durch Eröffnung und Ausräumung der Stirnhöhle den Zugang sich bequemer und das Operationsfeld zugänglicher zu machen.

Um nun nach der Operation die Entstellung des Profils der Stirne möglichst geringfügig zu gestalten, erschien es uns opportun, die vordere Wand der Stirnhöhle nicht zu opfern, sondern nur temporär mobil

Digitized by Google

und aufklappbar zu machen, was leicht von zwei seitlichen in den Augenbrauen geführten Hautschnitten mit einem flachen Meißelschlag erzielt werden konnte. (Demonstration eines Kadaverpräparates.)

Es empfahl sich nun weiter, die ganze Operation, die ich natürlich in Narkose ausführte, an der horizontal liegenden Pat., bei der der Kopf etwas nach hinten übergebeugt war, auszuführen. Um in dieser Lage die Aspiration von Blut zu verhindern, tamponierten wir den Spalt hinter dem weichen Gaumen und der Pharynxwand mit einem großen länglichen, quergelegten Tampon, den wir mit einem um die horizontale Platte des Oberkiefers herumgelegten und um die Oberlippe geknoteten Bande sicher an seiner Stelle erhielten. Dieser Tampon verhinderte während der ganzen Operation, daß vom nasalen Operationsfelde Blut gegen den Mund zu sickerte, ließ aber die Atmung unbehindert und schmälerte nicht unser Operationsfeld.

Die Ausräumung der Nase vollführten wir mit Schere und Pinzette, namentlich aber mit einem großen, scharfen Löffel; die innere Orbitalwand und die Wand der Highmorshöhle blieben dabei intakt.

Die ziemlich beträchtliche, aber nie beängstigende Blutung stand prompt durch zeitweise angewendete Tamponade mit in Adrenalinlösung getränkter Gaze.

Nach dieser Voroperation und nach Eröffnung der Keilbeinhöhle, die in unserem Falle sehr reduziert war, war am Grunde der trichterförmigen Wundhöhle der blendend weiße, auf Haselnußgröße erweiterte Hypophysenwulst sichtbar.

Ich konnte an ihm bequem die knöcherne Schale einmeißeln und das hierdurch entstandene Loch nach Belieben vergrößern. Ich begnügte mich aber mit einem etwas über erbsengroßen Loch, spaltete im Bereich dieses die sich einstellende Dura, worauf unter Pulsation der ungemein weiche, rotbraune Tumor prolapsartig vorquoll.

Die ursprünglich geplante Entfernung des Tumors in einem Stücke mußte sofort wegen Weichheit der Geschwulst undurchführbar erscheinen, weshalb ich mich damit begnügte, den Tumor mit einem löffelartigen Instrument einfach auszulöffeln. Ich tat dies so lange, bis ich das derbe Diaphragma der Dura und seitwärts und unten die Knochenwände unterm Löffel hatte; hierauf wischte ich, um ja sicher den ganzen Tumor zu entfernen, mit Gazetupfern exakt die ganze Höhle aus. Die Blutung war minimal und stand ebenfalls auf das Einlegen eines Adrenalintampons.

Ich möchte auf die Anlegung eines kleinen Loches Gewicht legen; man kommt mit demselben vollkommen aus, da die breiig weiche Tumormasse so nur ein Auslöffeln erlaubt und bei kleinem Loche vielleicht doch eher eine Meningitis vermieden werden kann.

Um nun weiter eine Infektion des Tumorbettes nach Möglichkeit zu verhüten, tamponierte ich die durch eine kreisrunde Eingangspforte eröffnete, jetzt leere Knochenhöhle locker mit Jodoformdochten, die durch ein Drain durchgezogen und aus dem Nasenloch herausgeleitet wurden. Auf diese Weise sollte ein Aufsaugen von Wundsekret im Bereiche

Digitized by Google

der Nase verhindert werden. Ebenso wurde die Nase mit Jodoformgaze locker tamponiert.

Der Verlauf nach diesem immerhin großen chirurgischen Eingriff war ein ungemein glatter, auch für die Pat. fast beschwerdefreier. Am 8. Tage werden die drainierenden Streifen entfernt, am 10. Tage kann die Pat. das Bett verlassen. Gegen die Borkenbildung in der Nase bzw. Wundhöhle wird mit Ausspülungen mit Salbeitee vorgegangen.

Bevor ich auf den Effekt der Operation zu sprechen komme, will ich nochmals hervorheben, daß ich die Überzeugung habe, daß ich die ganze tumorartig veränderte Hypophyse operativ entfernt habe. Die histologische Untersuchung der ausgelöffelten und gesammelten Partien ergab, daß es sich um Adenom der Hypophyse gehandelt hat.

Um nun auf den Heilungseffekt der Operation zu sprechen zu kommen, so muß zunächst hervorgehoben werden, daß es gut ist, den Einfluß der Operation auf die Pat. von zweifachem Gesichtspunkte aus gesondert zu betrachten.

Vor allem ist seit der Operation ein Sistieren der quälenden Kopfschmerzen, eine Besserung der psychischen Stimmung und Verminderung der Sehstörungen zu verzeichnen. Alle diese Störungen werden ja mit Recht und wohl allgemein als mechanische Schädigung des auf Gehirn und Sehnerven drückenden Hypophysentumors gedeutet; es ist dabei leicht verständlich, daß dieselben mit Entfernung des Tumors zum Schwinden gebracht wurden. Die Besserung in dieser Beziehung wurde auch in den bekannten, bereits publizierten Operationen anderer Operateure erzielt.

Von viel größerer Bedeutung erscheint mir der Einfluß der Operation auf die Symptome der Akromegalie.

Schon am 5. Tage nach der Operation überraschte uns die Pat. mit der Angabe, daß sie fühle, daß die Zähne näher aneinander rücken, und daß jetzt der Unterkiefer anders auf den Oberkiefer passe, wie früher.

Am 10. Tage nach der Operation wird die Richtigkeit dieser Angabe objektiv durch Messung nachgewiesen; schon an diesem Tage hat sich der Abstand an den Schneidezähnen des Oberkiefers so vermindert, dieselben sind so zusammengerückt, daß Pat. zwischen den beiden mittleren Schneidezähnen nur mehr mit ihrem Fingernagel eindringen kann, während früher die oberste Kante der Fingerkuppe das Distanzmaß ihr abgab.

So geht es mit den Händen, an denen uns fast bei jeder Visite von der vorher tief melancholisch verstimmten, jetzt wieder heiteren Pat. das Kleinerwerden demonstriert und versichert wird, daß sie es ordentlich spüre, wie von Tag zu Tag die Hände normaler werden, wie sie besser die Hand zur Faust schließen könne usw.

Nach kaum einem Monat ist die Pat. entlassungsfähig. Wie sie die Schuhe, mit denen sie ins Krankenhaus kam, und die ihr damals knapp paßten, aus dem Magazin zurückbekommt, sind ihr dieselben

Digitized by Google

um so vieles zu groß, daß sich die Pat. weigert, dieselben als ihr Eigentum zurückzunehmen. Wie ich die Pat. bei ihrer Entlassung von meiner Klinik den Herren der internen und laryngologischen Klinik, die vor der Operation die Pat. lange und zu wiederholten Malen zu beobachten Gelegenheit hatten, vorstelle, erkennen diese die Pat. nicht wieder, so bedeutend hat sich alles an ihr verändert.

Ich glaube, daß auch Sie diese Veränderungen an der jetzt vollkommen wohlen Pat. konstatieren werden, wenn Sie das Bild vor der Operation mit der von mir mitgebrachten Pat. vergleichen. Ich kann nur sagen, daß ich eine so prompte, so rasch einsetzende Beeinflussung der akromegalischen Symptome einfach für unmöglich gehalten habe.

Bisher standen sich in bezug auf die Bedeutung des Hypophysentumor für den mit Akromegalie bezeichneten Symptomenkomplex folgende Ansichten unvermittelt gegenüber, die, da das Tierexperiment in dieser Hinsicht keine Lösung brachte, bisher unentschieden bleiben mußten.

1) Der Hypophysentumor ist eine Teilerscheinung der Allgemeinerkrankung Akromegalie. Die Hauptvertreter dieser rein symptomatischen Auffassung stellen sich vor, daß geradeso, wie die peripheren Abschnitte des Gesichtes und der Extremitäten Gestalt und Größenveränderungen durch Akromegalie erfahren, auch die Hypophyse verändert werde und so einen Tumor vortäusche.

2) Der Hypophysentumor ist die Ursache der Akromegalie, und zwar nach der Ansicht der einen durch aufgehobene Funktion der Hypophyse, nach der anderen durch gesteigerte Funktion und endlich nach Ansicht einer dritten Gruppe durch qualitativ veränderte Funktion.

3) Endlich die Hypophysenveränderung hat zwar kausale Bedeutung, sie ist aber nur für die Veränderung im Bereiche des Kopfes als dem von den Hirnnerven versorgten Körperbezirk zur kausalen Verantwortung zu ziehen, während die akromegalischen Veränderungen an den Extremitäten anders lokalisierte Ursachen wahrscheinlich spinaler Natur haben müßten.

Mein Fall, der, soviel ich weiß, der erste ist, wo bei Akromegalie die Operation vollendet wurde und Erfolg hatte, ist geeignet, die Frage, welcher Einfluß dem Hypophysentumor bei Entstehung der Akromegalie zuzuschreiben ist, prinzipiell zu entscheiden. Die Operation gleicht einem Experiment, sie erweist zur Evidenz, daß einem Hypophysentumor bei Akromegalie nicht nur symptomatische, sondern kausale Bedeutung zukomme. Sie erweist ferner, daß nicht durch einen Ausfall der Hypophysenfunktion, sondern durch eine Hyperfunktion des Hirnanhanges die akromegalischen Erscheinungen veranlaßt werden müssen. Ebenso wie nachgewiesen erscheint, daß auch für die akromegalischen Veränderungen an den Extremitäten die Hyperfunktion der Hypophyse allein verantwortlich ist.

Mein Fall beansprucht ferner großes therapeutisches Interesse, indem er erweist, daß durch Entfernung des Hypophysentumors nicht

Digitized by Google

nur die vom Tumor ausgehenden Drucksymptome, also die mechanische Schädigung des Gehirns und der Sehnerven, sondern auch die schwere, wie wir wissen sonst fast sicher zum Tode führende Allgemeinerkrankung der Akromegalie operativ beeinflußbar ist. Die Berechtigung des Eingriffes auch von diesem Standpunkt erscheint mir fortan erwiesen. (Selbstbericht.)

Diskussion.

H. Borchardt (Berlin) demonstriert einen jungen Mann, bei dem er vor ca. 2 Monaten einen Hypophysistumor operiert hat.

Enorm starke Kopfschmerzen und die typischen Sehstörungen veranlaßten die Operation; der Plan war, in zwei Zeiten von vorn, d. h. von der Stirn her, die Hypophyse freizulegen; das mißlang; sehr starke Blutung der mit dem abnorm tief herabreichenden Sinus longitudinalis kommunizierenden Knochenvenen zwang zur Unterbindung des Sinus longitudinalis, zur sofortigen Durchschneidung der Dura und zur einzeitigen Operation. Nach Erhebung des Stirnhirns konnte man zwar bis an die Hypophysengegend heran, die Übersicht aber war ungenügend, der Blutverlust zu groß, so daß die Exstirpation nicht forciert werden konnte.

In einem zweiten Akt wurde nach Schloffer von der Nase aus operiert; da gelang es verhältnismäßig leicht, Stücke der Geschwulst zu entfernen; radikal ist sie nicht exstirpiert worden.

Der Erfolg war zufriedenstellend; Pat. ist die sehr quälenden Kopfschmerzen los und hat auch die maniakalischen Anfälle verloren, die er vor der Operation hatte. (Selbstbericht.)

v. Eiselsberg (Wien): Im Anschluß an die interessante Mitteilung Hochenegg's möchte ich mir erlauben, in Kürze über drei Fälle von Operation wegen Hypophysentumors zu berichten, welche ich in der zweiten Hälfte des Januar 1907 vorgenommen habe.

Im ersten Falle handelt es sich um einen 20jährigen Kommis, welcher seit Jahren von den DDr. Frankl-Hochwart und Fröhlich beobachtet worden war, und bei welchem auf Grund von anhaltendem Kopfschmerz, einer doppelseitigen Hemianopsia temporalis und endlich einer Adipositas mit gleichzeitigem Zurückbleiben des Genitale die Wahrscheinlichkeitsdiagnose auf einen Tumor der Hypophyse gestellt wurde, welche Diagnose durch das Röntgenbild nur noch gefestigt wurde.

Ich habe bei dem Pat. am 21. Januar 1907 die Operation ausgeführt und dabei eine Cyste entsprechend der Hypophyse bloßgelegt. Die Untersuchung der Cystenwandung ergab, daß es sich anscheinend um ein Epithelialkarzinom handelte.

Interessant war nun, daß bei diesem Pat. der Kopfschmerz aufgehört hat, die Sehstörung wesentlich zurückgegangen und der Pat. mit dem Resultat vollkommen zufrieden ist. Auch hat die Fettsucht etwas abgenommen. Jetzt, mehr als $^3/_4$ Jahre post operationem, fühlt sich Pat. vollkommen wohl.

Digitized by Google

Der zweite operierte Fall betrifft einen Pat. mit typischen Erscheinungen von Akromegalie:

33 Jahre alte Frau. Vor 8 Jahren, als sie zum ersten Male schwanger war, bemerkte sie Vergrößerung von Händen und Füßen, sowie des Gesichtes. Seit vielen Jahren Sehstörung beider Augen und Zunahme von Kopfschmerz.

Typische Akromegalie. Die Untersuchung des Gesichtsfeldes ergibt bitemporale Hemianopsie. Das Röntgenbild ergibt eine ganz wesentliche Erweiterung des Türkensattels. Es bestand eine starke Hyperplasie der Rachenmandeln mit chronischem Katarrh.

Zunächst wurde mit Rücksicht auf diesen letzterwähnten Umstand von einer Operation Abstand genommen und Pat. entlassen. Nach kurzer Zeit erschien jedoch die Pat. abermals in der Klinik, mit der Bitte, operiert zu werden.

Ich machte die Operation am 19. Dezember 1907 und gelangte auch entsprechend der Hypophyse in eine große, von Tumor erfüllte Höhle, aus der zahlreiche Tumorbröckel entfernt wurden.

Im Anschluß daran entwickelte sich eine foudroyante Meningitis, der Pat. am 2. Tage nach der Operation erlag.

Die Sektion ergab, daß ein ausgedehnter, nach der Schädelbasis zu gelegener Hirntumor vorhanden war, der bis in die Gegend des Stirnlappens sich erstreckte, und von dem bloß der Teil, welcher gerade der Sella turcica entsprochen hatte, entfernt war. Es handelte sich um ein sehr zellreiches Sarkom, welches wohl als vollkommen inoperabel zu bezeichnen war.

Im dritten Falle handelte es sich um einen 26jährigen Bauzeichner, der seit 2 Jahren an Kopfweh und Sehstörungen litt, welche mit Schwindelanfällen einhergingen, so daß er zu Boden stürzte. Im Laufe der letzten Zeit steigerte sich das Kopfweh ganz enorm.

Die Augenuntersuchung ergab eine temporale Hemianopsie links und Atrophie des Sehnerven auf der rechten Seite.

Das Röntgenbild zeigte wieder entsprechend der Hypophysengegend eine wesentliche Erweiterung.

Bei dem Pat. ist am 20. Dezember 1907 die Operation gemacht und ein Tumor aus der Gegend der Hypophyse entfernt.

Der Erfolg war bloß insofern ein günstiger, als die Kopfschmerzen nachließen, aber der Gesichtssinn, solange sich Pat. in der Klinik befand, bis gegen Mitte März, noch nicht sich besserte. Erst Ende April zeigte sich eine Besserung. Mikroskop. Diagnose: Sarkom.

In allen drei von mir operierten Fällen handelte es sich um maligne Tumoren der Hypophysis. Zweimal überlebten die Pat. den Eingriff, einmal ging die Pat. an foudroyanter Meningitis basilaris zugrunde. Ich habe mich in diesem Fall, trotz der Warnung der Herren von der Kehlkopfklinik, zu früh zur Operation verleiten lassen, zu einer Zeit, als noch ein Katarrh der Nasenwege bestand, welcher wohl die foudroyante Entzündung erklärt.

Digitized by Google

Was die Technik betrifft, so habe ich jedesmal durch Aufklappung der Nase von vorn her mit Stimmgabelschnitt operiert und dann noch die Vorderwand der Stirnhöhle ganz weggenommen, wodurch immer Entstellungen zustande gekommen sind, die sich, wie der vorgestellte Fall Hochenegg's beweist, durch temporales Aufkippen vermeiden läßt. Jedenfalls hat aber dieser schon von Schloffer kürzlich gemachte Vorschlag, der dann von Tandler und Moscovits weiter ausgebildet wurde, einen sehr guten Einblick gewährt, und ich habe jedesmal bei hängendem Kopf den größten Teil der Operation beendet. Ich möchte auch an dieser Stelle erwähnen, daß ich erst nach wiederholten operativen Versuchen an der Leiche, wobei mir Prof. Tandler hilfreich zur Seite stand, an die Ausführung der Operation am Lebenden geschritten bin.

Jedenfalls scheinen mir diese drei Fälle zu beweisen, daß der Eingriff gegen die Hypophyse ausführbar ist, und daß er dort, wo es sich um einen gutartigen Tumor handelt, und daher Heilung verspricht — das entnahmen Sie wohl aus dem vorgestellten Hochenegg'schen Falle — indiziert ist und Dauerheilung verspricht, was in meinen drei Fällen nicht zu gewärtigen ist.

Immerhin ist das Resultat bei dem ersten von mir operierten Falle, welcher schon $^3/_4$ Jahr anhält, einiger Beachtung wert.

Trotzdem glaube ich, daß dieser Eingriff nicht oft ausgeführt werden dürfte. Meine Fälle waren insgesamt maligne Tumoren. Da Hypophysentumoren oft noch mit Diabetes kombiniert sind, ist dieses ein weiterer Grund der Einschränkung der Indikation.

(Selbstbericht.)

König (Altona) berichtet über seine vor 10 Jahren angestellten Versuche, die Hypophysis vom Rachen aus anzugehen.

Boerner (Rastatt).

---

39) **Eckstein** (Berlin). Eine neue Plastik bei Verlust der Nasenspitze.

Die jetzt 20jährige gesunde Pat. kam mit einem Angiom auf der Nasenspitze zur Welt, das mit dem Thermokauter so gründlich zerstört wurde, daß die Nasenspitze mit verloren ging. Das Nasenprofil stellte einen flachen, in die zu kurz geratene Oberlippe verlaufenden Bogen dar, die Nasenflügel bzw. deren Reste verliefen schräg nach unten. — Zunächst wurde durch Hartparaffininjektion am unteren Ende des restierenden Nasenrückens sowie oben am Übergang zur Stirn ein gerades Nasenprofil geschaffen und dadurch der Nasenrücken um $^1/_3$ verlängert. Dann wurde der linke Nasenflügel in der Flügelfurche von der Backe abgelöst, von der Schnittfläche aus wurde aus seiner ganzen Dicke ein Dreieck mit vorderer Spitze herausgeschnitten, so daß nur noch der Rand des Flügels im Zusammenhang mit dem Rücken übrig blieb; dieser Rand wurde nun hinaufgeschoben und angenäht, wodurch er eine horizontale, normale

Digitized by Google

Stellung bekam. In derselben Weise wurden der andere Nasenflügel und das Septum, mithin die ganze Nasenbasis nach oben verschoben, wodurch das untere Ende des Nasenrückens zur Spitze wurde. Der Erfolg war gut, die Nase macht einen nahezu normalen, gänzlich unauffälligen Eindruck, die Narben sind in der Flügelfurche erst in nächster Nähe sichtbar, die Haut ist völlig normal.

Anstatt daß also, wie bei allen sonstigen Methoden, der Defekt durch eine Lappenplastik mit ihren sattsam bekannten Nachteilen ersetzt wurde, ist er hier durch einen zweiten Defekt mit wesentlich besseren Resultaten ausgeglichen worden. (Selbstbericht.)

Hals.

40) **J. Dollinger** (Budapest). Die subkutane Entfernung tuberkulöser Lymphknoten des Halses, des Nackens und der Submaxillargegend.

D. referiert über die Erfahrungen, welche er mit seiner Methode der subkutanen Entfernung tuberkulöser Lymphknoten des Halses in letzter Zeit machte. Die Methode wurde im Jahre 1904 Bd. LXXII der Deutschen Zeitschrift für Chirurgie samt den anatomisch-topographischen Tafeln veröffentlicht. D. hat die Operation bisher insgesamt an 200 Halsseiten von 158 Pat. ausgeführt. Davon entfallen 25 Fälle auf seine Assistenten. Das Wesen der Operation ist, daß die genannten Lymphknoten von einem 6 cm langen Schnitt aus entfernt werden, welcher am Nacken, 1 cm von dem behaarten Teile gegen die Mittellinie liegt, mithin von den Haaren bedeckt ist. Pat. wird hochgelagert, der Operateur sitzt unter dem Kopfe und beleuchtet die Wundhöhle von unten her. Das Blut fließt dabei beständig aus der Wunde heraus. Die Blutung ist übrigens gewöhnlich unbedeutend, da zu den Lymphknoten stumpf vorgedrungen wird. Diejenigen Lymphknoten, die unter dem oberen Ende des Kopfnickers liegen, umgeben den N. accessorius, der geschont werden muß. Bei den Lymphknoten der Submaxillargegend wird die Tasche der Speicheldrüse bei Beleuchtung mit dem Skalpell gespalten, nachdem vorher die Vena facialis antica beiseite geschoben wurde. Sind diese Knoten groß, so ist sie obsolet. Die tiefen Lymphknoten des Halses liegen entlang der Vena jugularis. Sie werden mit der Hakenzange in die Wunde gezogen und von der Vene vorsichtig abgelöst, was gewöhnlich leicht zu bewerkstelligen ist.

Die Lymphknoten der Cervicalgegend ziehen manchmal bis zu dem unteren Ansatz des Kopfnickers und bis in die Schlüsselbeingrube herab. Da sie in lockeres Bindegewebe eingelagert sind, können sie mit der Hakenzange mit einiger Mühe, namentlich wenn der Kopf des Kranken stark gegen die kranke Seite herabgebeugt wird, in die Nähe der Wunde gezogen und hier ausgelöst werden. Früher ent-

Digitized by Google

fernte sie D. zuweilen von einem besonderen Schnitte aus, in letzter Zeit gelang es ihm aber fast immer, sie von der oberen Wunde aus zu entfernen. Die Lymphknoten sind meistens bereits verkäst und zerreißen bei der Entfernung. In 7 Fällen waren sie bereits in tuberkulöse Abszesse umgewandelt, und der Eiter überflutete die ganze Wundhöhle. Werden die käsigen Teile und der tuberkulöse Eiter gut ausgewischt, so hindert das die Heilung p. p. nicht

Sämtliche 7 Fälle, in denen Abszesse vorhanden waren, heilten ohne Eiterung. Reiner, übrigens nicht infizierter tuberkulöser Eiter, gut ausgewischt, hindert die Heilung nicht. Fälle, in welchen über den Lymphknoten die Haut bereits gerötet oder fistulös ist, eignen sich für diese Methode nicht mehr. Wegen Blutung war D. insgesamt in 3 Fällen genötigt, für einige Tage die Wundhöhle zu tamponieren, worauf dann die Operation beendet wurde. Gegen ein Rezidiv schützt die Operation ebensowenig wie die offene Entfernung dieser Lymphknoten. Bei einigen Kranken, die sich früh meldeten, bevor die Knoten abszedierten, wurde die Operation auf derselben Seite wiederholt ausgeführt, bei einer jungen Dame auf derselben Seite 2mal, auf der anderen 1mal. Alle 3mal Heilung p. p. Von den 200 Halsseiten, die D. bisher bei 158 Kranken operierte, heilten 167 p. p. In 33 Fällen bestand kurze Zeit nach der Operation etwas Eitersekretion. In diesen Fällen wurde an der tiefsten Stelle der Wundtasche mit dem Tenotom eine kleine Gegenöffnung angelegt und ein ganz dünnes Drainrohr für einige Tage eingelegt. Es blieb an dieser Stelle nur eine punktförmige Narbe. Zu einer phlegmonösen Entzündung kam es in keinem Falle. Sämtliche Pat. sind geheilt. Die Operation wurde bisher sehr wenig beachtet, weil ihre Ausführung, namentlich anfangs, bis sich der Operateur darauf eingeschult hat, recht schwer ist. In Deutschland hat sie Prof. Bier, in Chicago J. Frank mit gutem Erfolg in mehreren Fällen ausgeführt. D. betont nochmals die technischen Schwierigkeiten, mit denen der Operateur anfangs zu kämpfen hat, die Verschonung von einer entstellenden Narbe wird aber von den Kranken immer sehr hoch geschätzt, und D. empfiehlt deshalb die Operation auch auf Grund seiner neueren Erfahrungen.

(Selbstbericht.)

Diskussion.

Most (Breslau) macht einen ziemlich tiefen seitlichen Querschnitt und räumt von diesem die Lymphdrüsen subkutan aus.

Boerner (Rastatt).

---

41) **T. Kocher** (Bern). Blutuntersuchungen bei Basedow.

K., der in den letzten Jahren bei 153 Basedowoperationen nur zweimal tödlichen Ausgang beobachtet hat und infolgedessen die Frühoperation bei dem Leiden fortdauernd empfiehlt, hat bei Blutuntersuchungen Basedowkranker die roten Blutkörperchen meist etwas vermehrt, die weißen dagegen stark vermindert gefunden, und ganz besonders die neutrophilen polynukleären, während die Lymphocyten

Digitized by Google

sogar etwas vermehrt erschienen. Das änderte sich mit der Operation: die Leukocytenzahl nahm ab, die der neutrophilen gelapptkernigen stark an Menge zu. Ein je umfangreicheres Kopfstück entfernt werden konnte, um so besser war die Prognose für die Heilung des Basedow.

Diskussion.

Hönnecken (Dresden) demonstriert Präparate von experimentell bei Kaninchen erzeugten Kröpfen. Er ist der Ansicht, daß jeder Basedowkropf einen Regenerationsvorgang nach voraufgegangener Insuffizienz der Schilddrüse darstelle. **Boerner** (Rastatt).

---

42) **Lauper** (Interlaken). Dilatations- und Radiumbehandlung des Speiseröhrenkrebses.

L. referiert über einen günstig beeinflußten Fall von Carcinoma oesophagi mittels Radiumbehandlung. Der 69jährige Pat. ist seit Herbst 1904 krank, seit Sommer 1905 in Behandlung und ißt heute, nach bald 4 Jahren seit dem Beginn des Leidens, wieder so ziemlich alles. Pat. fühlt sich vollständig wohl. Vor Beginn der Radiumbehandlung war der Kranke in ca $^1/_2$ Jahr um 50 Pfd. abgemagert; von diesen hat er seither wieder ungefähr die Hälfte eingeholt. Das Hindernis, an der Bronchuskreuzuug sitzend, war so eng, daß feinste Oliven nur mit Anwendung eines Kunstgriffes, d. h. nur unter heftigen Brechbewegungen mit großer Mühe passierten. Anfängliche recht mühsame Dilatationsversuche mit speziell konstruierten Sonden hatten nur einen verhältnismäßig geringen Wert. Erst nach Einleitung der Radiumtherapie fing Pat. an sich langsam zu erholen. Es wurden 0,003 Radiumbromid von 500,000 Aktivitäten eingeführt in anfänglich kurzen Sitzungen von 10 Minuten, später von 20—40 Minuten Dauer. Längere Sitzungen wurden nicht vertragen. Pat. klagte über Unbehagen und leichten Schmerz in der Sternalgegend. Die protrahierte Anwendung jedoch in kurzen Sitzungen wurde anstandslos vertragen. Das Hindernis besteht weiter, die Erkrankung scheint keineswegs behoben, wohl aber in der Entwicklung sehr wesentlich gehemmt, wobei es sich wahrscheinlich um eine oberflächliche Destruktion und eine sekundäre bindegewebige Durchwachsung und quasi Abkapselung der malignen Neubildung handelt. L. zieht daraus folgende Schlüsse:

1) Den Radiumsalzen kommt eine Einwirkung auf den Speiseröhrenkrebs zu.
2) Bei der Radiumbehandlung, die in richtiger Dosierung ungefährlich ist, empfiehlt sich mehr die protrahierte Anwendung in kurzen Sitzungen. (Selbstbericht).

Diskussion.

H. Küttner (Breslau): Ich möchte auch bei den tiefsitzenden Ösophaguskarzinomen, welche sich dem ösophagoskopischen, dem Son-

Digitized by Google

dierungs- und Röntgenbefunde nach in der Nähe des Zwerchfells befinden, dazu raten, vor einer eventuellen thorakalen Operation die Probelaparotomie zu machen. Diese Karzinome verbreitern sich weit mehr im Abdomen als im Thorax, und man kann, wie ich es einmal erlebt habe, bei der Probethorakotomie ein Karzinom für operabel halten, von dessen Inoperabilität ein Griff ins Abdomen ohne weiteres überzeugt hätte. Ich habe dann in drei Fällen bei solchen in Zwerchfellnähe sitzenden Ösophaguskarzinomen die Probelaparotomie vorausgeschickt und dabei stets Tumoren gefunden, welche weit in der Magenwand und den abdominalen Drüsen vorgeschritten waren. Keine Untersuchungsmethode hatte uns über diese in der Tiefe der Zwerchfellaushöhlung sich abspielenden Veränderungen aufzuklären vermocht. Der kleine Laparotomieschnitt wird dann sofort zur Anlegung der Magenfistel benutzt. (Selbstbericht.)

---

43) **v. Hacker** (Graz). Über Resektion und Plastik am Halsabschnitt des Ösophagus wegen Karzinom.

Die Resektion am Halsteil der Speiseröhre wurde bis heute, auch bei der Hauptindikation dazu, dem primären Karzinom desselben, noch selten, etwa in ein Viertel Hundert Fällen ausgeführt, und sind die Resultate der Operation, sowohl was die unmittelbaren, als was die Dauererfolge betrifft, keine uns befriedigenden. Die primäre Mortalität beträgt 36%, ja wenn man einige späte Todesfälle als noch in Beziehung zur Operation stehend auffaßt, sogar 48%. Die Todesfälle können hauptsächlich auf die zu geringe Widerstrandskraft der Kranken und auf Infektionsprozesse in der Wunde und deren Folgen bezogen werden. Hinsichtlich der Dauererfolge wurden Fälle beobachtet, in denen der Tod an Rezidiv in 8, 9, 12, 15 Monaten auftrat. Das beste Resultat hatte bisher Czerny's erster Resektionsfall, der eben, 15 Monate danach, dem Rezidiv erlag[1]. Vortr. kann nun über einen von ihm im Oktober 1906 mit Resektion behandelten Karzinomfall berichten, in dem die Pat. bisher, also 1½ Jahre, vom Rezidiv verschont blieb, bis Februar 1908 um 19 Kilo zugenommen hatte, sich völlig gesund fühlt und sich ausschließlich durch den den ganzen Halsteil ersetzenden neu gebildeten Hautösophagus auf natürlichem Wege ernährt. H. hat drei Ösophagusresektionen ausgeführt, eine bei Sarkom, zwei bei Karzinom des Ösophagus. Im letztoperierten wurde die Plastik nach seinem 1886 und 1887 nach den Tierversuchen angegebenen Plan völlig zu Ende geführt. Das Wesentliche und Neue an diesem Verfahren bestand darin, ein Rohrstück eventuell in seiner ganzen Zirkumferenz, nicht bloß einen

[1] Ein geheilter, 1901 von Hildebrand operierter Fall, den Kasansky in seiner Dissertation veröffentlichte, wurde als Pharynxkarzinom aufgefaßt und hier nicht mit berücksichtigt.

Digitized by Google

partiellen Wanddefekt eines Schleimhautkanals, vollständig durch die äußere Haut zu ersetzen. Sein erster Fall starb kurz nach der Operation an Herzschwäche. Die Resektion war mit der Bedeckung der Wunde durch Hineinlegen zweier seitlicher, rechteckiger Hautlappen, die zugleich die Hinterwand des Ösophagusdefektes ersetzten, also mit dem ersten Akt der Plastik, abgeschlossen worden. Im Sarkomfalle kam es nach diesem ersten Akt zur glatten Heilung, das rasche Rezidiv machte jede weitere Operation untunlich. Die dritte vor $1^1/_2$ Jahren operierte Pat. — zufälligerweise handelte es sich in allen drei Fällen um Frauen — machte eine Reihe von Operationen durch. Sie war in den Ferien, August 1906, in die Klinik gekommen. Es wurde zuerst eine Strumaoperation vorgenommen; auf die Struma waren die Schlingbeschwerden bezogen worden. Als dieselben danach blieben, wurde durch die ösophagoskopische Untersuchung Karzinom nachgewiesen. Im Anschluß an diese Untersuchung traten Erscheinungen einer Perforation am Halse auf. Die nach vorgängiger Gastrostomie ausgeführte Inzision am Halse erwies bereits eine von einer Perforationslücke ausgehende, bis unter das Jugulum reichende Eiterung. Die Operation wurde mit der Ösophagostomie beendet.

Erst nach Ausheilung der Phlegmone und nachdem sich Pat. entsprechend gekräftigt hatte, wurde im Oktober 1906 zur Resektion geschritten. Das Karzinom hatte die Nn. recurrentes umwachsen und war in den Kehlkopf gedrungen, der mitreseziert wurde. Vom ursprünglichen Ösophagotomieschnitte waren deshalb oben und unten Querschnitte nach rechts gemacht und ein rechteckiger Lappen gebildet worden. Dieser Lappen wurde nach Beendigung der Operation in die Wunde geschlagen und ersetzte so den resezierten Halsteil des Ösophagus in seiner hinteren Wand. Der obere Lappenrand wurde an die hintere Pharynxwand, der untere an die hintere Wand des in die Haut genähten Ösophagus angenäht und umsäumte überdies die etwas mehr rechts neben dem Ösophagus herausgenähte Trachea. Am Hals blieb außer Drainagelücken keinerlei offene Wunde nach der Operation zurück. Nach reaktionsloser Heilung konnte die Frau nach Einlegung eines Gluck'schen Gummitrichters, der Pharynx und Ösophagus verband, Flüssigkeiten ziemlich gut schlucken. Im Dezember wurde dann der zweite Akt der Plastik durchgeführt. Zur Bildung der vorderen Wand wurden zwei Türflügellappen, der kleinere rechts, der größere links, gebildet, durch Umschlagen mit der Epidermis nach innen und Vernähung ihrer Längsränder wurde das Hauptrohr nach vorn geschlossen; nach unten geschah dies durch die Vereinigung mit der angefrischten Ösophagusschleimhaut. Zur Bedeckung wurde hierauf jederseits ein rechteckiger Lappen mit lateraler Basis abpräpariert, von denen der rechte bedeutend größer genommen worden war, damit er, über das Hautrohr geschlagen, die Längsnahtreihe desselben überdeckte, was auch der Fall war. Die Ränder der beiden Lappen wurden unter fingerbreitem Abstand voneinander beide an

Digitized by Google

den linken Kopfnicker angenäht und miteinander durch Brückennähte verbunden. Mit dem unteren Rand des rechten Hautlappens wurde die Trachealmündung umsäumt. Schließlich waren, mit Ausnahme des freiliegenden Streifens des Kopfnickers, alle Wundflächen bedeckt und vereinigt. Nur die Pharynxöffnung und das obere Lumen des Hautösophagus, mit dem vorläufig der Decklappen vereinigt worden war, blieben frei. Erst in einem letzten Akt folgte, nach Anfrischung, die Vernähung vom Ösophagusrohr und Pharynx in der vorderen Zirkumferenz. Die Heilung erfolgte schließlich ohne jede bleibende Fistel.

Der Erfolg in dem Falle ist der denkbar beste. Die Frau ist völlig arbeitsfähig und spricht mit tonloser, aber verständlicher Pharynxstimme. Die Magenfistel war, nach Weglassung des Rohres, von selbst geheilt.

Da zu einer ausführlichen Besprechung nicht Zeit ist, wird im Anschluß an diesen Fall, und mit Rücksicht auf die vorliegenden Erfahrungen bei der Resektion, nur auf einige Punkte hingewiesen, welche dem Vortr. zur Besserung der unmittelbaren und der Dauererfolge von besonderer Wichtigkeit erscheinen:

Als Voroperation erscheint die Gastrostomie als von prinzipieller Wichtigkeit zur Vermeidung der Hauptgefahren der Operationt der Wundinfektion und Aspirationspneumonie. Sie gestattet den Kranken eventuell vor der Operation noch zu kräftigen. v. H. ha, sie als Voroperation vor Operationen am Hals mit Eröffnung des Speiserohres zuerst 1897, und zwar vor Eröffnung der Halsphlegmone nach Ösophagusperforation ausgeführt; auf die prinzipielle Bedeutung derselben als Voroperation haben dann insbesondere Quervain für die Resektion 1899 und Helferich 1900 im allgemeinen hingewiesen und nachher verschiedene andere Chirurgen. Die Gastrostomie erscheint dem Vortr. auch dazu von Wichtigkeit, um, wie er vorschlägt in Fällen, wo die Striktur noch für die dünnste Darmsaite durchgängig ist, durch die retrograde Durchführung eines an einen Faden gebundenen Bougie oder eines Drainrohrs die untere Grenze des Karzinoms, das ja meist stenosiert, zu bestimmen. Eine entsprechende Auswahl der geeigneten Operationsfälle vorausgesetzt, tritt v. H. für eine rücksichtslose Mitresektion bei Verwachsungen des Karzinoms mit Nachbarorganen, insbesondere dem Luftrohre, ein. Die Mitresektion am Luftrohre scheint häufiger notwendig zu sein, als sie bisher ausgeführt wurde. Es sind nicht die während der Ösophagusresektion absichtlich unternommenen Resektionen am Respirationstrakt, bei denen ja für eine zweckmäßige Ableitung der Sekrete desselben und gegen Schluckpneumonie Vorsorge getroffen werden kann, die so gefährlich sind — gerade diese Operationen verliefen günstig —; zu fürchten sind jedoch einerseits wegen der Gefahr der Wundinfektion, Verletzungen am Luftrohr mit nachfolgender Nekrose oder Undichtwerden genähter Risse usw., andererseits Ablösungen bei

Digitized by Google

festen Verwachsungen, wegen der Gefahr des Rezidivs, das wiederholt von solchen Stellen ausging.

Ein Punkt, der bisher noch nicht berücksichtigt wurde, sind die regionären Lymphdrüsen bei der Resektion des Karzinoms des Halsösophagus. Es kommen zwei Gruppen in Frage; die Glandul. cervic. proff. supp. werden wohl bei der gründlichen Exstirpation, als nahe am Ösophagus liegend, mitzuentfernen sein; dagegen muß man, nach den heutigen Grundsätzen der Karzinomoperation, für künftige Fälle auch die Entfernung der supraclavicular, im Winkel zwischen V. jugal. int. und V. subclavia, liegenden zweiten Gruppe, der Glandul. cervic. proff. inf., verlangen.

Zum Schluß wird in bezug auf die Technik, die ja im allgemeinen ziemlich klar vorliegt, nur der Punkt der Wundversorgung nach der Resektion besprochen. Meist wurde der untere Ösophagusstumpf herausgenäht und die Wunde sorgfältig tamponiert, eventuell mit besonderem Pharynx- und Mediastinaltampon. Unter Umständen werde man allerdings in dieser Art vorzugehen genötigt sein.

Im allgemeinen hält v. H. nach sorgfältigem Schutz der Wunde vor Infektion während der Operation, durch Tamponade, die primäre Wundbedeckung mit Haut für das beste, um das Zellgewebe, namentlich des retroösophagealen Raumes, gegen Eindringen von Mund-Rachen- und Wundsekret zu schützen. Dadurch wird zugleich der erste Akt seiner Plastik, nämlich die Bildung der hinteren Ösophagusrinne, vollzogen. Ein solcher Pat. ist, wenn er auf die eigentliche Plastik noch warten muß, besser daran, als nach der Tamponade. Er kann auch mit einem, Pharynx und Ösophagus verbindenden, Rohr Flüssigkeiten schlucken. Der Vortr. ist gleichfalls dafür, nach der Resektion ein etwa rasch auftretendes Rezidiv abzuwarten. Diese Art der Wundversorgung stellt im allgemeinen keine irgend in Betracht kommende Komplizierung der Operation dar. Zu einer eingreifenderen Operation am Ösophagus, bzw. am Larynx (falls die Ösophagusresektion eine sekundäre wäre), pflegt man ausgiebige Schnitte, zumal entweder den Ösophagotomieschnitt, oder einen Medianschnitt und, um mehr Platz zu bekommen, von den Enden derselben eventuell Querschnitte zu machen. Diese Schnitte eignen sich sehr gut zu der von v. H. angestrebten Wundbedeckung. Auf die im Einzelfall sich ergebenden Modifikationen der Dermato-Ösophagoplastik und ihrer Akte kann hier nicht weiter eingegangen werden. (Selbstbericht.)

Diskussion zu 42 u. 43.

H. Küttner: M. H.! Ich möchte mir erlauben, Ihnen hier ein Karzinom des Halsteiles vom Ösophagus zu zeigen, welches ich bei einer 41jährigen Frau durch Resektion gewonnen habe. Die Sonde stieß 15 cm hinter der Zahnreihe auf ein Hindernis, die Ösophago-

Digitized by Google

skopie ergab in gleicher Höhe ein Karzinom, welches durch Probeexzision sichergestellt wurde. Operation in steiler Schräglage mit gesenktem Kopf. Ausräumung der Lymphdrüsen auf beiden Seiten des Halses, Exstirpation der linken Schilddrüsenhälfte, Freilegung des dicht über dem Jugulum fühlbaren Tumors. Der Ösophagus ließ sich allseitig stumpf isolieren, nur vom Kehlkopf mußte er scharf getrennt werden. Der linke Recurrens vagi wurde zunächst durch mediale Verlagerung geschont, konnte aber schließlich doch nicht erhalten werden. Bei der weiteren Operation wurde dann auf die gewöhnlichen Gefahren der Ösophagusoperation Rücksicht genommen, auf die Schluckpneumonie, die Nachblutung und die eitrige Mediastinitis. Die Infektion des lockeren Zellgewebes am Hals und im Mediastinum suchte ich dadurch zu vermeiden, daß ich den Ösophagus allseitig auslöste, ehe ich ihn durchtrennte, ferner dadurch, daß die Durchtrennung nach unten zwischen zwei Ligaturen mit dem Thermokauter vorgenommen und das geschlossene, sich stark in die Tiefe zurückziehende untere Ösophagusende durch eine Lappenplastik an der Haut fixiert wurde. An dieser Stelle scheint am Präparat die Abtragung sehr nahe am Karzinom vorgenommen zu sein, es ist aber durch die Ligierung und Kauterisation noch ein $1^1/_2$ cm breiter Ring ausgefallen. Am oberen Ende war die Durchtrennung zwischen Ligaturen unmöglich, da das Karzinom zu weit hinaufreichte; es mußte der Pharynx breit eröffnet werden. Um die Pharynxsekrete von der Wunde abzuhalten, wurde durch Lappenplastik aus beiden Halsseiten eine vollkommen geschlossene Röhre gebildet, welche Schleim und Speichel auf die intakte seitliche Halswand ableitete. Als weitere Sicherungsmaßnahmen dienten die teilweise Tamponade mit Gaze, welche zwecks schnellerer Ausbildung von Verklebungen in Lugol'sche Lösung getaucht war, ferner das Fortlassen jedes eigentlichen Verbandes, der nur in Gestalt einer dünnen, nach jeder Durchfeuchtung erneuerten Gazeschicht angelegt wurde, und schließlich die Beibehaltung der steilen Schräglage 8 Tage nach der Operation, eine wichtige Maßnahme, welche auch der Schluckpneumonie am wirksamsten vorbeugt. Die Nachblutung wurde durch die sorgfältige Ableitung der Sekrete und die Vermeidung jeder Ernährungsmanipulation am Halse verhütet. Zu diesem Zweck wurde 8 Tage lang per rectum ernährt und dann die Gastroenterostomie gemacht. Die Vorausschickung der Gastroenterostomie wurde unterlassen, da bei der beabsichtigten steilen Schräglage des Körpers die in den Magen eingeführte Nahrung am Halse wieder herausgeflossen wäre, wie wir nachträglich auch leicht feststellen konnten. Die Operation wurde sehr gut überstanden, aber das Endresultat ist doch nicht günstig gewesen. Es trat ein Rezidiv im Larynx auf, dessen Operation verweigert wurde, so daß wir schließlich tracheotomieren mußten. Die Pat. lebt heute noch, 10 Monate nach der Operation, und sieht auffallend gut aus, aber sie hat ein großes, jetzt nicht mehr operables Rezidiv. Ich glaube, daß wir auch an dem Ösophaguskarzinom am Hals, welches ja auffallend häufiger

Digitized by Google

als das tiefsitzende bei Frauen vorkommt, wenig Freude erleben werden. Bisher sind alle Operationen von Rezidiven gefolgt gewesen.
(Selbstbericht.)

Körte (Berlin) hat zweimal wie v. Hacker den Halsteil des Ösophagus reseziert mit Fortnahme des Kehlkopfes und Bildung eines neuen Speiserohres aus der Haut. Beide Pat. starben bald darauf an Rezidiv.

Hofmeister (Stuttgart) berichtet über zwei Fälle, in denen er den Halsteil des Ösophagus unter Fortnahme des Kehlkopfes reseziert hat. Ferner beobachtete er einen Fall, in welchem Kardiospasmus diagnostiziert worden war, bei dem sich aber eine scharfwinkelige Knickung des Ösophagus, anscheinend nach Pleuritis, durch die Ösophagoskopie feststellen ließ. **Boerner** (Rastatt).

Lotheissen (Wien) weist auf die Bedeutung der Ösophagoskopie hin, wo Verdacht auf Kardiospasmus besteht. Mehrmals sah er Fälle, die von Internen und Neurologen als Kardiospasmus behandelt worden waren, bei denen die Ösophagoskopie aber beginnendes Karzinom ergab. Bei Fällen von Kardiospasmus mit Ektasie sieht man meist den weiten, faltenreichen Ösophagus in der Tiefe krampfhaft abgeschlossen. Einmal beobachtete L. einen Krampf, der zeitweise nachließ, sonst sah man nichts. Als der bejahrte Kranke 2 Jahre später an einer anderen Krankheit gestorben war, fand sich bei der Obduktion ein tiefsitzendes, kaum kirschgroßes Divertikel, dessen Eingang schlitzförmig und auch an der Leiche kaum sichtbar war.

Die Röntgenuntersuchung erscheint wichtig, weil man oft erst dann die Höhe des Spasmus bestimmen kann, der nicht selten am Hiatus oesophageus sitzt. Manchmal findet man nämlich weder mit der Sonde noch bei der Ösophagoskopie ein Hindernis. Bei einem 7jährigen Kinde, das seit seinem 10. Lebensmonat an Schlingbeschwerden litt, ging die Sonde anstandslos bis in den Magen; sowie das Kind etwas aß, trat der Krampf auf. Auf dem Röntgenschirm sah man deutlich (mit Wismutbrei) die Stenose am Hiatus und lebhafte Peristaltik der Speiseröhre. Nach ein paar Sekunden sah man erst tropfenweise, dann im Strahl die Speisen in den Magen spritzen, nach mehreren Minuten entleerte sich alles. Obwohl das Kind mit 12 Monaten eine schwere Diphtherie durchgemacht hat, kann man diese nicht als Ursache ansehen, da die Beschwerden schon 2 Monate vorher bestanden. Auch hier wurde Ballondilatation versucht mit rasch vorübergehendem Erfolg. Zu einem größeren Eingriff gaben die Eltern aber nicht ihre Einwilligung. (Selbstbericht.)

---

44) **G. Gottstein** (Breslau). Die Therapie des chronischen Kardiospasmus.

G. berichtet zunächst über die bisherigen Versuche, den chronischen Kardiospasmus therapeutisch anzugreifen. Er geht ausführ-

Digitized by Google

lich auf die von Reisinger auf dem vorjährigen Chirurgenkongreß empfohlene Resektion der Speiseröhre ein und bezeichnet diese Methode als eine viel zu eingreifende.

Weiterhin bespricht er die therapeutischen Versuche von Mikulicz's behufs Heilung dieses Leidens. v. Mikulicz ging operativ von der Bauchhöhle aus vor, eröffnete den Magen und dehnte von hier aus die Cardia mittels einer Zange. Auf diese Weise wurden von 6 Fällen 2 geheilt, 1 gebessert. Die Nachuntersuchungen dieser Fälle haben ergeben, daß sie auch jetzt noch in gleicher Weise als geheilt zu betrachten sind. In einem siebenten Falle zog v. Mikulicz nach dem Vorschlag von Henle einen Gummiballon durch die Cardia hindurch, nachdem er vorher den Magen eröffnet hatte. In diesem Falle kam es zu einer »subjektiven« Heilung. In einem achten Falle eröffnete v. Mikulicz das Abdomen nicht mehr, sondern zog nur einen Ballon durch die Cardia hindurch. Diese letzte Methode hatte nur einen Erfolg von 3 Tagen. Sie erwies sich außerdem als gefährlich, da eine Invagination der Cardia in den Ösophagus während des Hindurchziehens des Ballons zustande kam. Aus diesem Grunde verwarf v. Mikulicz diese Methode. Auch die von v. Mikulicz & G. konstruierten Metallinstrumente zur Dehnung von oben werden als zu gefährlich zurückgewiesen.

G. berichtet über eine neue Methode der Dehnung der Cardia in situ, die im Gegensatz zur Henle'schen Methode des Durchziehens eines Ballons, sich an die Methode von Rosenheim, Strauss und Wilms anlehnt. G. geht in der Weise vor, daß er einen in besonderer Weise konstruierten Gummiballon in die Cardia einlegt und nachher durch Wasser ausdehnt. Die Idee des Einlegens eines widerstandsfähigen Stoffes zwischen zwei Gummiballons behufs Verhinderung des Ausweichens des Ballons stammt von Stabsarzt Geissler. Für den praktischen Gebrauch hat G. die Sonde vielfach verändern müssen, da sie in ihrer ursprünglichen Form nicht brauchbar war. G. hat in dieser Weise sechs Fälle behandelt. Im ersten derselben benutzte er zunächst die Henle'sche Methode, die zwar eine Besserung, aber keine Heilung erzielte. Auch der ursprüngliche Gummiballon nach Geissler führt nicht zum Ziel. Mit der veränderten Dilatationssonde hat G. im Laufe von $2^1/_4$ Jahren in 6 Fällen 4mal eine vollständige — objektive — Heilung, in 2 Fällen eine subjektive erzielt. G. versteht unter objektiver Heilung eine solche, bei der sich im Ösophagus ein Residualbestand nicht mehr nachweisen läßt, unter subjektiver Heilung eine Besserung der Beschwerden, bei der sich aber noch ein Residualbestand im Ösophagus findet, ohne daß Erbrechen eintritt. Von den zwei Fällen, in denen bisher eine objektive Heilung noch nicht erzielt ist, ist in dem einen eine forcierte Dehnung noch nicht vorgenommen, in dem anderen erst zweimal leicht gedehnt worden. Ein besonderer Vorteil der Methode liegt darin, daß man sie ohne operativen Eingriff mehrmals wiederholen kann, daher nicht bald bei der ersten Dehnung ad maximum vorzugehen braucht. Die v. Mikulicz'sche

Digitized by Google

operative Methode wird auch weiterhin ihre Bedeutung für diejenigen Fälle behalten, bei denen eine Passage der Sonde durch die Cardia nicht mehr möglich ist.

G. stellt zwei Pat. vor, die durch forcierte Dauerdehnung mit der Dilatationssonde völlig geheilt worden sind. (Selbstbericht.)

Diskussion.

Czerny (Heidelberg) demonstriert einen Apparat zur Dilatation der Cardia bei Kardiospasmus. **Boerner** (Rastatt).

Lotheissen (Wien) weist auf die Bedeutung der Ösophagoskopie hin, wo Verdacht auf Kardiospasmus besteht. Mehrmals sah er Fälle, die von Internen und Neurologen als Kardiospasmus behandelt worden waren, bei denen die Ösophagoskopie aber beginnendes Karzinom ergab. Bei Fällen von Kardiospasmus mit Ektasie sieht man meist den weiten, faltenreichen Ösophagus in der Tiefe krampfhaft abgeschlossen. Einmal beobachtete L. einen Krampf, der zeitweise nachließ, sonst sah man nichts. Als der bejahrte Kranke 2 Jahre später an einer anderen Krankheit gestorben war, fand sich bei der Obduktion ein tiefsitzendes, kaum kirschgroßes Divertikel, dessen Eingang schlitzförmig und auch an der Leiche kaum sichtbar war.

Die Röntgenuntersuchung erscheint wichtig, weil man oft erst dann die Höhe des Spasmus bestimmen kann, der nicht selten am Hiatus oesophageus sitzt. Manchmal findet man nämlich weder mit der Sonde noch bei der Ösophagoskopie ein Hindernis. Bei einem 7jährigen Kinde, das seit seinem 10. Lebensmonat an Schlingbeschwerden litt, ging die Sonde anstandslos bis in den Magen; sowie das Kind etwas aß, trat der Krampf auf. Auf dem Röntgenschirm sah man deutlich (mit Wismutbrei) die Stenose am Hiatus und lebhafte Peristaltik der Speiseröhre. Nach ein paar Sekunden sah man erst tropfenweise, dann im Strahl die Speisen in den Magen spritzen, nach mehreren Minuten entleerte sich alles. Obwohl das Kind mit 12 Monaten eine schwere Diphtherie durchgemacht hat, kann man diese nicht als Ursache ansehen, da die Beschwerden schon 2 Monate vorher bestanden. Auch hier wurde Ballondilatation versucht mit rasch vorübergehendem Erfolg. Zu einem größeren Eingriff gaben die Eltern aber nicht ihre Einwilligung. (Selbstbericht.)

45) **Voelcker** (Heidelberg). Über Exstirpation der Cardia wegen Karzinom.

Der Vortr. berichtet über drei Fälle von Exstirpation der Cardia wegen Karzinom, von denen eine zu einem vollkommenen Erfolg, zwei zu Mißerfolg führten. Es handelte sich in den drei Fällen um Karzinome, die primär an der Cardia saßen und deren Hauptsymptom Schluckbeschwerden waren. Sie waren sämtlich für die Schlundsonde undurchgängig. Das Hindernis saß in dem einen Falle (64jährige Frau)

Digitized by Google

bei 46, in dem zweiten (50jähriger Mann) bei 41, in dem dritten (60jähriger Mann) bei 48 cm.

Als Bauchschnitt wählt man am besten einen medianen Längsschnitt, der hoch oben am Proc. ensiformis beginnt und 8—10 cm lang ist. Durch ihn orientiert man sich über die Größe des Tumors, über Drüsenschwellungen, Lebermetastasen, Beziehung zum Zwerchfell, kurz über die Operabilität des Tumors. Entschließt man sich zur Radikaloperation, so setzt man auf den ersten Schnitt noch einen zweiten, der parallel dem Rippenbogen, ca. 2—3 cm unterhalb desselben zur Axillarlinie verläuft. Entsprechend dem Vorschlage Marwedel's wird neben dem Proc. ensiformis die 6. und 7. Rippe in ihrem Knorpelteil eingekerbt, event., wenn das nicht genügt, in der Axillarlinie von eigenen kleinen Schnitten aus die 9., 8. und 7. Rippe subperiostal durchtrennt. Dadurch wird der Rippenbogen so weit mobil, daß er sich von einem Assistenten in die Höhe halten läßt.

Der Pat. wird am besten so gelagert, daß die Zwerchfellgegend den höchsten Punkt bildet und sowohl der Oberkörper als auch das Abdomen mit den Beinen abschüssig liegen. Dadurch erleichtert man sich das Operieren in der Tiefe sehr.

Wichtig ist es, sich vor der Operation ungefähr über die Operabilität des Tumors zu informieren. Das gelingt zum Teil durch Bismutfüllung und Röntgenphotographie. In dem einen Falle konnte man auf diese Weise sehr schön feststellen (Beobachtung der medizinischen Klinik Heidelberg), daß der Ösophagus, etwas dilatiert, bis 1,5 cm unterhalb des Zwerchfells herabreichte, und daß durch die anschließende Stenose des Bismutbrei als feiner Faden sich fortsetzte. In einem anderen Falle konnte man sich an einem verschluckten Gummischlauche, der mit Quecksilber gefüllt war, über den Stand der Cardia orientieren.

Zu betonen ist, daß sich der Ösophagus jedesmal sehr leicht aus der Brust hervorziehen ließ, wenn man ihn aus dem Hiatus des Zwerchfells durch vorsichtige Schnitte ausgelöst hatte. Bei dem Vorziehen spannen sich die Nervi vagi als sicht- und fühlbare Stränge an und lassen sich unter Kontrolle des Auges durchtrennen; der linke liegt mehr nach vorn, der rechte mehr nach hinten. Ein Einfluß der Vagusdurchschneidung auf Herztätigkeit oder Atmung wurde nicht beobachtet.

Der wichtigste und schwierigste Teil der Operation ist die Naht. Die Verwendung des Murphyknopfes ist zu widerraten. Er wurde in dem zweiten Falle, bei dem die mit dem Tumor verwachsene Milz zugleich mitexstirpiert wurde, zur Einpflanzung des Ösophagus in die hintere Magenwand (End-zu-Seit) angewandt. Der Verlauf war die ersten 8 Tage günstig, dann begannen Zeichen von Nahtinsuffizienz, am 11. Tage mußte der Knopf aus der Wunde herausgezogen werden, es flossen dann sowohl die verschluckten Flüssigkeiten als Duodenalinhalt zu der Bauchwunde heraus, und der Pat. starb trotz sorgfältiger Pflege und Ernährung durch eine Jejunostomie am 24. Tage an

Digitized by Google

Erschöpfung. Hätte man die Vereinigung statt mit dem Murphyknopfe mit einer exakten Naht bewerkstelligt, so wäre wahrscheinlich ein positiver Erfolg der Operation trotz der komplizierenden Milzexstirpation zu verzeichnen gewesen.

Der Knopf kann nicht zur Heilung führen, weil an dem Ösophagus der Peritonealüberzug fehlt, der die Verklebung vermittelt. An der Muskulatur, aus der die äußere Schicht des Ösophagus besteht, erzeugt der Knopf lediglich eine Nekrose, mit deren Demarkation der Knopf sich löst und die Teile wieder auseinander weichen. Der einzig richtige Weg ist eine exakte, zweireihige Naht. Die Schwierigkeit ist dabei nur die, daß der Ösophagus sich nach der Durchtrennung wieder in die Brusthöhle zurückzieht. Man muß auf irgend eine Weise dafür sorgen, daß an dem Ösophagus wenigstens so lange gezogen wird, bis die Naht zur Hälfte fertig gestellt ist. In dem ersten Falle wurde der Ösophagus während der Nacht zunächst mit dem Tumor in Verbindung gelassen, so daß ein dauernder Zug ausgeübt werden konnte, und unter allmählicher Durchtrennung schrittweise von hinten beginnend die zweireihige Naht angelegt. Es bildete sich zwar eine Fistel, die aber wieder heilte, so daß die Pat. nach 8 Wochen in sehr gutem Zustande entlassen werden konnte. Sie schluckte flüssige und feste Speisen. In dem dritten Falle wurde der Tumor durch einen Schlitz in der hinteren Magenwand durchgesteckt und unter dauerndem Zug die äußere Naht von außen, die innere Naht vom Magenlumen aus unter allmählicher Abtrennung des Tumors angelegt, dann der Magen geschlossen. Trotzdem die Operation ohne Blutverlust ausgeführt war, starb Pat. nach 24 Stunden; bei der Autopsie fanden sich Schrumpfnieren, die vor der Operation nicht erkannt worden waren, und die allem Anscheine nach zu dem schlechten Ausgange viel beigetragen hatten. Das Durchziehen des Ösophagus, bzw. des Tumors durch die hintere Magenwand hat den Vorteil bequemer Zugänglichkeit bei der Naht, aber dafür den Nachteil, daß der Schlitz für den Durchtritt des Tumors größer angelegt werden muß, als es für den Ösophagus allein notwendig wäre.

Die Nahtfrage ist die wichtigste bei der ganzen Operation, und wenn sie auch jetzt noch große Schwierigkeiten bereitet, so ist sie doch ein rein technisches Problem, das sicherlich zu lösen ist.

Hervorzuheben ist, daß die Gefahr der Peritonitis bei diesen Operationen sehr gering ist, und daß man ihr durch Tamponade begegnen kann. Offenbar kommt der Umstand zu Hilfe, daß die Operation sich nur in dem oberen Bauchraum abspielt, der durch das Mesokolon und das große Netz von selbst gegen das übrige Peritoneum abgedeckt ist. Trotz Dehiszenz der Naht entstand in den beiden ersten Fällen keine Peritonitis.

Die Gastrostomie im Pylorusteil ist der Operation zur Sicherung der Ernährung hinzuzufügen. (Selbstbericht.)

Digitized by Google

Brust.

46) **Fritz König** (Altona). Über Rippenbrüche und traumatisches Emphysem.

Unter den letzten 52 Rippenbrüchen sah K. 8mal ernste Komplikationen durch Lungenverletzung, drei Todesfälle. Von ihnen war einer nur durch das allgemeine traumatische Emphysem bedingt, wie die Sektion einwandsfrei erwies. K. fürchtete bei dem 52jährigen Mann, der schon 4mal Lungenentzündung an der Seite der Fraktur gehabt hatte, einen größeren Eingriff und machte nur lokale Inzisionen, welche zwar das Emphysem verringerten, aber keine dauernde Abhilfe schafften.

Die Fortschritte der Chirurgie der Brusthöhle eröffnen nun gewiß auch ohne Druckdifferenzverfahren neue Möglichkeiten bei intrathorakalen Verletzungen. Was an sich bei traumatischem Emphysem infolge Zerreißung der Lunge durch Rippenbruch gemacht werden soll, zeigt dem Vortr. eine Heilung schwersten traumatischen Emphysems, das durch Fraktur der Trachea bedingt war; sofortige Inzision auf die Verletzungsstelle und Tracheotomie an derselben führte die Heilung herbei. Wo bisher ein zielbewußter Eingriff bei Emphysem durch Rippenbruch gemacht worden ist, da bestand er analog in Eröffnung des Brustraumes an der Stelle der Fraktur und Ableitung der Luft durch Drainage bzw. Tamponade.

K. ist der Meinung, daß dabei auf den Zustand der Lunge zuwenig Rücksicht genommen wird. Dieselbe kann allerdings durch die anspießende Rippe fixiert sein, und alsdann bleibt sie ausgespannt; in anderen Fällen aber ist das nicht der Fall, zum Emphysem gesellt sich totaler Pneumothorax: die Lunge liegt kollabiert um den Hilus. Dann kann auch nach Thorakotomie die Heilung nur unter langsamer Ausdehnung der Lunge erfolgen, und diesen Prozeß kann man durch geeignetes Vorgehen günstig beeinflussen.

Bei einem 24jährigen Eisenbahnangestellten, den K. vorstellt, war am 2. Oktober 1907 durch Pufferverletzung eine Fraktur der 2. bis 10. Rippe links vorn mit starker Dislokation erfolgt; Pat. hatte schweren Chok, die lateralen Bruchenden waren unter der unverletzten Haut fühlbar, es bestand eine große subkutane Luftgeschwulst, welche synchron mit der In- und Exspiration einfiel und sich ausdehnte. K. machte sofort in Lokalanästhesie eine Inzision auf dieselbe und entleerte Luft und Blut; die Zwerchfellpleura lag direkt vor, die Muskulatur über den Rippen war weggerissen, die Lunge war oben an den Hilus zurückgeschnurrt. Sofort wurde die Lunge mit einer Kugelzange heruntergezogen, und es wurde ihr unterer zerfetzter Rand mit drei Seidennähten an die Pleura costalis in der Wunde angenäht, die Höhle leicht tamponiert. Mehrere Tage starke Hämoptöe und Exsudation aus der Pleura, im übrigen rasche

Digitized by Google

Besserung und baldige Heilung unter völliger Ausdehnung der Lunge. Entlassung am 15. November. An dem vorgestellten Pat. fühlt man auch jetzt noch die dislozierten Rippenenden; man sieht die Inzisionsnarbe. Der Thorax dehnt sich aber gut aus, die Atmung ist überall vesikulär, keine Dämpfung. Pat. hat nur bei eiligen Bewegungen noch Beschwerden.

Gestützt auf seine Beobachtungen empfiehlt Vortr. bei Rippenbrüchen mit maligne vorschreitendem Emphysem und Spannungspneumothorax die Inzision, womöglich in Lokalanästhesie. Ist die Lunge durch das Fragment festgehakt oder sonst adhärent, dann muß auf jeden Fall, unter Umständen mit Lockerung derselben, das die Quelle des Emphysems abgebende Lungenloch sichtbar gemacht und in offener Wunde behufs ableitender Tamponade fixiert werden. Ist die Lunge ganz kollabiert, dann soll sie hervorgezogen und gleichfalls an der Verletzungsstelle eingenäht werden.

Dieses Vorgehen ist auch ohne Druckdifferenzverfahren ausführbar; es besteht aber, zumal nach der heutigen Mitteilung von Sauerbruch, kein Zweifel, daß die Anwendung desselben gerade für die in Rede stehende Verletzung noch bessere Chancen und eventuell ganz neue Möglichkeiten eröffnet. (Selbstbericht.)

---

47) **Schmieden** (Berlin). Eigene Erfahrungen mit dem Druckdifferenzverfahren nach Sauerbruch.

Der Vortr. tritt der mehrfach in letzter Zeit geäußerten Ansicht entgegen, daß der Wert des Druckdifferenzverfahrens nur ein geringer sei. Er hat sehr eingehende Studien darüber gemacht, wozu ihm der Brauer'sche Überdruckapparat, die Sauerbruch'sche Kammer und der von Brat konstruierte Apparat zur Verfügung stand, letzterer in Anwendung mit einfachem Überdruck, sowie mit künstlicher Respiration. Er hält die künstliche Atmung für minderwertig im Vergleich mit dem Druckdifferenzverfahren; zwischen Überdruck- und Unterdruckapparaten besteht kein prinzipieller Unterschied; man kann mit allen Apparaten, die empfohlen sind, zum Ziele kommen. Einen großen Fortschritt stellen die vereinfachten Apparate für Überdruck ohne Kammer dar, wofür der von Brat konstruierte schon jetzt als ein annähernd vollwertiger Ersatz der Druckdifferenzkammern bezeichnet werden darf. Der Vortr. hat ihn im Tierexperiment vielfach erprobt und mit dem Kuhn'schen Tubagerohr kombiniert angewendet. Ein Exspirationsventil garantiert die Ausatmung unter jeder momentan gewünschten Überdruckstärke. Ein großer Vorteil liegt darin, daß der Brat'sche Apparat gestattet, sofort beim Eintreten eines Narkosezufalles durch Umlegen eines Ventiles künstliche Atmung zu machen.

Mit diesen Vervollkommnungen ist das Druckdifferenzverfahren für die Lungenchirurgie äußerst wertvoll, und die Wahrscheinlichkeit praktischer Erfolge auf dem Gebiet der Ösophaguschirurgie rückt

Digitized by Google

immer näher. Für die Chirurgie des Brustteiles der Speiseröhre macht der Vortr. den Vorschlag, einstweilen auf die Wiedervereinigung des resezierten Ösophagus zu verzichten. Wir müssen erst lernen, gefahrlose Resektionen durchzuführen und vorläufig beide Enden blind verschließen; eine Magenfistel sorgt für die Ernährung. Auf diese Weise, glaubt der Vortr., werden bald mit Erfolg resezierte Ösophaguskarzinome bekannt gegeben werden.

Die vortreffliche Funktion der Sauerbruch'schen Kammer und des Brauer'schen Apparates ist in Bier's Klinik auch schon an drei Operationen am Menschen festgestellt worden.

Den Schluß des Vortrages bilden Ausführungen über Apparate zur Messung der Länge der Ösophaguskarzinome, Versuche, mit denen der Vortr. zurzeit beschäftigt ist. (Selbstbericht.)

---

48) **Dreyer** (Breslau). Vergleichende experimentelle Untersuchungen über Über- und Unterdruckverfahren.

Vortr. hat zusammen mit Herrn Dr. Spannaus ausgedehnte Untersuchungen über die Physiologie des Über- und Unterdruckverfahrens angestellt. Benutzt wurde zu den Studien auf der einen Seite die ganz moderne Sauerbruch'sche Kammer der Klinik, auf der anderen Seite ein ganz neuer vervollkommneter Überdruckapparat. So wurden zum erstenmal beide Methoden, und zwar in ihrer höchsten technischen Vervollkommnung, unmittelbar miteinander verglichen. Das Resultat war folgendes:

1) Die Aufzeichnung der Luftschwankungen in Trachea und großem Bronchus der freigelegten Lunge ergab bei Über- und Unterdruck ganz gleiche Kurven.

2) Bei der Atmung an der Gasuhr zeigte sich kein Unterschied.

3) Die dem Überdruckverfahren zum Nachteil ausgelegte Erhöhung des Venendruckes bei uneröffnetem Thorax fand sich bei Unterdruck genau so.

4) Bei eröffnetem Thorax zeigte sich mit der Zunahme des Überdruckes ein Steigen des Blutdruckes in der Art. pulmonalis und ein Sinken desselben in der Art. femoralis. Wieder das gleiche trat, in Bestätigung der Angaben Friedrich's, mit dem Wachsen des Unterdruckes ein.

5) Wurden vermittels eines mit dem Proc. xiph. in Verbindung gebrachten Winkelhebels die Atemexkursionen des Thorax aufgeschrieben, so waren die bei Druckdifferenz entstehenden Abweichungen der Thoraxstellung von der Norm bei gleichen Über- und Unterdruckwerten, direkt nacheinander an gleichen Tieren gemessen, ganz gleich, — ein sehr sinnfälliger Beweis dafür, daß es bei solch elastischen Gebilden wie Brustkorb und Brustkorbinhalt lediglich auf den Unterschied in der Größe der einwirkenden Kräfte, nicht auf deren absolute Werte ankommt.

Digitized by Google

Es ergab sich also völlige Übereinstimmung zwischen Über- und Unterdruckverfahren bei Benutzung der neuen vervollkommneten Einrichtungen. Die Erklärung liegt darin, daß das Wirksame beider Methoden in dem Umstande zu suchen ist, daß auf der Innenfläche der Lunge ein höherer Druck lastet als auf ihrer Außenfläche, wodurch das Kollabieren der Lunge verhindert wird.

Die Feststellung der physiologischen Gleichwertigkeit beider Verfahren ist insofern von großem Wert, als man nunmehr kein Bedenken tragen wird, in der Praxis sich des einfacheren Überdruckverfahrens zu bedienen. (Selbstbericht.)

---

49) **Brauer** (Marburg). Die therapeutische Bedeutung des künstlichen Pneumothorax.

B. weist auf die günstige Wirkung hin, die seinen Erfahrungen nach ein künstlicher Pneumothorax bei einer Anzahl von Lungenerkrankungen zu leisten vermag, besonders bei Bronchektasien, Gangrän und Phthisis, hier speziell gegen Blutungen.

---

50) **H. Küttner** (Breslau). Erfahrungen über Operationen bei Unter- und Überdruck.

M. H.! Die Diskussion über Lungenchirurgie auf dem vorjährigen Kongresse hat mich, so anregend und belehrend sie gewesen ist, doch in einem Punkte unbefriedigt gelassen; wir haben fast nichts über Operationen bei Unter- und Überdruck gehört. Dies veranlaßte mich damals, außer den Resultaten von Tierexperimenten meine spärlichen, bei drei Operationen am Menschen gemachten Beobachtungen mitzuteilen. Seither bin ich auf diesem Gebiet unausgesetzt tätig gewesen und habe 15 weitere Operationen ausgeführt, so daß ich Ihnen heute über 18 Druckdifferenz-Operationen berichten kann. Vielleicht gewinnen diese Beobachtungen dadurch an Interesse, daß ich in der glücklichen Lage bin, sowohl eine Sauerbruch'sche Unterdruckkammer wie einen Brauer'schen Überdruckapparat zur Verfügung zu haben. Von den 18 Operationen sind 9 bei Unterdruck, 9 bei Überdruck ausgeführt worden, es war somit die willkommene Gelegenheit geboten, beide Verfahren gegeneinander abzuwägen.

Auf die zahlreichen bemerkenswerten Einzelbeobachtungen kann ich aus Zeitmangel nicht eingehen, nur folgendes sei kurz erwähnt. Als besonders geeignet für das Operieren bei Druckdifferenz erwiesen sich 5 Brustwandtumoren, deren Photographien und Röntgenbilder ich herumreiche. Bei 2 mit der Pleura verwachsenen Rippenenchondromen und einer unter dem Bilde eines Sarkoms auftretenden gummösen Erkrankung verliefen Operation und Rekonvaleszenz gleich ideal; bei einem ulzerierten Mammakarzinomrezidiv war trotz der Infektiosität des Prozesses der Verlauf nur durch eine leichte Pleuritis beeinträchtigt; bei einem Enchondrom der Wirbelsäule kam es in der Kammer zu

Digitized by Google

einer mechanischen Narkosenstörung durch Verdrehen des sehr grazilen Kinderhalses bei der unvermeidlichen Bauchlage und durch Druck der Halskravatte, doch ging der Zwischenfall nach Herstellung normaler Verhältnisse rasch vorüber, und die Heilung erfolgte in kurzer Zeit.

Die Größe des Thoraxdefektes ist für Operation und Verlauf bedeutungslos — nach Entfernung des einen malignen Rippenenchondroms fehlte die Pleura in einer Ausdehnung von 18 : 10 cm —, Bedingung für eine ungestörte Rekonvaleszenz ist nur, daß die Brusthöhle primär absolut sicher verschlossen wird. Es ist nicht unbedingt notwendig, daß hierzu Haut verwandt wird —, ich habe bei einer Ösophagusoperation einmal einen ganzen Lungenlappen fortlaufend in den Defekt eingenäht, ohne einen sekundären Pneumothorax zu bekommen —, am günstigsten aber ist es natürlich, wenn normale Haut mit oder ohne Muskulatur zur Verfügung steht. Die Weichteillappen legen sich dann ohne weiteres der Lunge an und werden von ihr mitbewegt.

Weniger gut waren die Resultate bei drei Pleuraoperationen, doch lag dies an der Ungunst der Fälle. Ein diffuses Pleurasarkom konnte nur mit Inzision und Auslöffelung behandelt werden, die anstandslos ertragen wurde. Von zwei tuberkulösen Empyemen kam es bei dem einen auf eine gewöhnliche Thorakoplastik hinaus, die auch ohne Druckdifferenz hätte ausgeführt werden können; vielleicht wurde jedoch die eingreifende Operation von der elenden Pat. so gut ertragen, weil bei Sauerstoffüberdruck operiert wurde. Der dritte Fall ist der schon im Vorjahre mitgeteilte, bei dem ich die Pleuratuberkulose nach Analogie der Peritonealtuberkulose operieren wollte, den Pat. aber an Aspiration des Empyems durch eine Lungenfistel verlor.

Mehr Freude haben wir an den bei Druckdifferenz ausgeführten Lungenoperationen erlebt. Ich zeige Ihnen hier einen Pat., bei dem ich in der Sauerbruch'schen Kammer wegen schwerster Blutung die Schußlöcher der Lunge durch Naht geschlossen habe. Es machte einen gewaltigen Eindruck, als aus der eröffneten Pleura ein armdicker Blutstrahl hervorschoß; der Verlauf war frappierend glatt und stach aufs vorteilhafteste ab gegen die verzögerte Rekonvaleszenz zweier gleichzeitig konservativ behandelter, weit leichterer Lungenschüsse. Alle bedrohlichen Erscheinungen waren mit einem Schlage beseitigt, schon am 11. Tage konnte der Verletzte endgültig das Bett verlassen. Es hat sich hier so recht gezeigt, was das Druckdifferenzverfahren zu leisten vermag: die Schußlöcher waren schwer zu finden, aber in aller Ruhe konnten wir die Lunge absuchen und die Wunden vernähen. Die Lungennaht, welche ich bei den verschiedenen Operationen vielfach auszuführen Gelegenheit hatte, bietet nicht die geringste Schwierigkeit, ich verwende nach Garrè's Vorschlag stets feine Seide. Zieht man vorsichtig an, so schneidet die Naht nicht durch, der unbedeutende Luftaustritt aus den Stichkanälen sistiert stets von selbst.

Digitized by Google

In zwei Fällen habe ich wegen diffuser Bronchiektasen, einmal bei Über-, einmal bei Unterdruck, die Pneumolyse ausgeführt. Beide Pat. haben die Operation gut überstanden; die eine Kranke entzog sich dem ihres elenden Zustandes halber notwendigen zweiten Operationsakt und lebt ungeheilt, sehr gut dagegen ist das Endresultat bei dem Pat. geworden, den ich Ihnen hier zeige. Sie werden ihm nicht mehr ansehen, in welch elendem Zustande er sich befand, als er noch ganze Gläser eines furchtbar stinkenden Sputums auswarf. Ich habe ihm rücksichtslos die ganze gespannt gehaltene Lunge ausgehülst und die bedeckende Brustwand entfernt, und so ist er wieder ein voll arbeitsfähiger Mann geworden.

Verloren habe ich eine Pat. mit Lungenfisteln und Pyopneumothorax an einer so seltenen Komplikation, daß sie das Verfahren nicht belastet. Die 19jährige Pat. ging am 12. Tage nach Vernähung der Lungenfisteln und ausgedehnter Thoraxresektion ganz schnell zugrunde an einer enormen akuten Dilatation des Magens, der das ganze Abdomen ausfüllte. Der Vagus, der bei der Operation nicht berührt worden war, fand sich in entzündliche Schwielen eingebettet.

Interessant wegen der heute noch extremen Seltenheit der Indikation sind zwei operativ in Angriff genommene Fälle von primären Lungenkarzinomen, deren Röntgenbilder ich zirkulieren lasse. In dem einen Falle gelang die Diagnose Karzinom erst im späteren Verlauf nach der Operation durch die systematische Untersuchung der nach außen entleerten Produkte eines sequestierenden Lungenprozesses. Bei dem zweiten Pat. dagegen konnte das Karzinom vor der Operation sicher diagnostiziert werden, da sich in dem kopiösen Sputum der großen Kaverne Krebszellen fanden. In beiden Fällen war eine radikale Entfernung des Tumors nicht mehr möglich, doch wurden die Pat. wenigstens von den Beschwerden durch das massenhaft entleerte fötide Sputum befreit. Der eine Kranke lebt noch, der andere ist zu Hause kachektisch gestorben. Ich habe den Eindruck, daß das so proteusartig unter den verschiedensten Krankheitsbildern auftretende primäre Lungenkarzinom weit häufiger ist, als im allgemeinen angenommen wird; in einem Semester habe ich als Chirurg nicht weniger als drei sichere Fälle gesehen; es will mir auch scheinen, als ob diese Krebsform für die operative Behandlung nicht die ungünstigste sei, sobald einmal bei manchen unklaren Lungenaffektionen frühzeitiger an die Möglichkeit eines Karzinoms gedacht werden wird.

Auch an die Resektion des karzinomatösen intrathorakalen Ösophagus habe ich mich wieder herangewagt, leider ohne Erfolg. Ich bin auf verschiedene Weise vorgegangen. Nachdem mich der schon im Vorjahre mitgeteilte Fall von radikaler Entfernung des Tumors gelehrt hatte, daß von der primären Vereinigung wenig zu erwarten sein dürfte, habe ich in einem zweiten Falle zunächst durch ausgiebige Tamponade der Pleura einen allseitig abgeschlossenen Raum zu schaffen gesucht, innerhalb dessen ich in einer zweiten Sitzung die Exstirpation

Digitized by Google

vornehmen wollte; der 69 Jahre alte Mann hat aber schon den ersten Akt nur 2 Tage überlebt; allerdings zeigte die Sektion, daß der gewünschte Abschluß erreicht war. In einem weiteren Falle habe ich, wie aus diesen Bildern ersichtlich, einen großen Hautlappen gebildet, den ich in die Tiefe der Pleurahöhle hineinschlug und durch den ich die Enden des resezierten Ösophagus durchzog. Auf diese Weise wurde das ganze vor Infektion nicht zu schützende Operationsfeld der direkten Tamponade zugänglich, doch führte auch hier der enorme Eingriff nach 24 Stunden zum Tode. Für unmöglich halte ich die Lösung des Problems auch heute noch nicht. Meine drei mißglückten Fälle betrafen sämtlich alte elende Leute und hochsitzende Karzinome am Hilus der Lunge oder im Bogen der Aorta. Das einzige tiefer sitzende Karzinom bei dem einzigen jüngeren Pat. erwies sich im Verlauf der Operation als nicht radikal entfernbar, der Eingriff wurde ohne weiteres überstanden, obwohl — wiederum ein Beweis für die Leistungsfähigkeit des Verfahrens — die Auslösung des Tumors einen doppelseitigen Pneumothorax zur Folge gehabt hatte.

Fasse ich meine Eindrücke bei den mit Druckdifferenz ausgeführten Operationen zusammen und vergleiche sie mit früheren Erfahrungen, so besteht für mich kein Zweifel, daß die Sauerbruchsche Idee einen ganz außerordentlichen Fortschritt bedeutet. Niemals haben wir mehr das unheimliche Lungenflattern, die akuten Atmungsstörungen, die blitzartigen Kollapse gesehen, man operiert auch in der ganz freien Brusthöhle mit der gleichen Sicherheit und Ruhe wie bei einer Laparotomie.

Es ist den Verfahren, vor allem dem Überdruck, vorgeworfen worden, daß es die Aspiration begünstige. Ich habe, wie schon gesagt, bei einem durch die Lungenfistel überfließenden tuberkulösen Empyem eine tödliche Aspiration erlebt, sie begann aber bereits vor Einleitung des Überdruckes und wäre ohne Druckdifferenz ebenfalls zustande gekommen; auch in einem Falle von Bronchektasien machte die Aspiration zeitweise bedrohliche Erscheinungen, die aber rasch vorübergingen und den Operateur nicht hinderten. Dagegen verlief in drei weiteren Fällen mit massenhaftem Sputum die Operation bei Unter- und Überdruck vollkommen ungestört, überhaupt habe ich, abgesehen von jener tödlichen Aspiration, bei keiner meiner Operationen eine mit dem Eingriff zusammenhängende Lungenkomplikation erlebt, weder auf der operierten noch auf der gesunden Seite. Danach könnte es fast scheinen, als ob die Druckdifferenz das Zustandekommen der Aspiration erschwere, da der höhere Druck im Bronchialbaum das Sputum zurückdränge. Soweit möchte ich nicht gehen, immerhin scheint es mir sicher, daß die Aspirationsgefahr durch die Druckdifferenz nicht erhöht wird, einen gewandten und erfahrenen Narkotiseur vorausgesetzt. Ob meine Vorsichtsmaßregel, Pat. mit reichlichem Sputum längere Zeit vor der Operation so zu lagern, daß alle Höhlen sich gründlich entleeren können, an dem guten

Digitized by Google

Resultate beteiligt ist, kann ich nicht entscheiden, vermindert wird die Sputummenge dadurch jedenfalls.

Ferner ist gegen die Druckdifferenzverfahren eingewandt worden, daß sie nur bei intakter Lunge wirksam sein könnten, mit dem Moment der Lungeninzision müsse sich der Druck ausgleichen. Dies ist zweifellos nicht der Fall. Ich habe mehrfach die Lunge bei Lösung von Adhäsionen erheblich verletzen müssen, ohne daß sie, trotz bedeutenden Luftaustrittes, kollabierte, und bei dem Pat. mit dem Lungenschuß strömte so reichlich Luft aus den Schußlöchern, daß wir durch den mitgerissenen Ätherdampf in hohem Maße belästigt wurden — Fälle, in denen, nebenbei bemerkt, der Thermokauter zu vermeiden ist —; trotzdem blieb die Lunge vollkommen entfaltet. Selbst die Eröffnung größerer Bronchien wirkt, wie das Tierexperiment uns gelehrt hat, nach dieser Richtung nicht schädlich; denn die große Innenfläche der Lunge verträgt den Druckausgleich an einer doch verhältnismäßig kleinen Stelle, und selbst wenn ja, was wir sogar bei offener Durchtrennung des Hauptbronchus eines ganzen Lungenlappens nicht gesehen haben, das operierte Organ kollabieren sollte, würde die geblähte andere Lunge das Mediastinum in ausreichender Weise schützen.

Erwähnen möchte ich noch, daß ich weit häufiger als in den 18 operierten Fällen den Über- oder Unterdruck nur bereit gehalten habe, ohne ihn schließlich einschalten zu müssen. Es ist ein sehr beruhigendes Gefühl, der Gefahr einer etwaigen Pleuraverletzung in jedem Augenblick vorbeugen zu können.

M. H.! Über die großen Vorzüge des Operierens bei Druckdifferenz kann meines Erachtens ein Zweifel nicht obwalten. Eine andere Frage ist es, ob das Unter- oder Überdruckverfahren den Vorzug verdient. Nach unseren bei Verwendung beider Methoden gewonnenen Eindrücken sind die beiden Verfahren vollkommen gleichwertig, und mein Assistent, Herr Dr. Dreyer, wird Ihnen über ausgedehnte vergleichende Experimente berichten, welche die physiologische Gleichwertigkeit bis in alle Einzelheiten und mit aller Sicherheit beweisen. Somit hängt es rein von äußeren Momenten ab, welchem Verfahren der Vorzug gegeben wird. Gute Resultate lassen sich mit beiden erzielen, ich für meine Person bevorzuge den Brauer'schen Überdruckapparat. Sein großer Vorteil beruht darin, daß man unter normalen Verhältnissen operiert, jeden Augenblick jedes Hilfsmittel zur Hand hat, durch Raummangel nicht behindert, den Blicken des Narkotiseurs und der Zuschauer durch beschlagende Glaswände nicht entzogen ist, mit günstigerer Beleuchtung arbeitet und die Asepsis leichter durchzuführen vermag. Es war sehr auffallend und charakteristisch, wie mit dem Moment, als wir beide Methoden zur Verfügung hatten, bei uns allen ganz spontan die Schwenkung zum Überdruck erfolgte.

Als großen Nachteil der Kammer, in welcher ich durch Unterdruck und Hitze niemals wirklich belästigt worden bin, habe ich die

Digitized by Google

Trennung des Operateurs vom Narkotiseur empfunden. Bei der erwähnten einzigen Narkosenkomplikation, die wir erlebten, mußten wir uns durch Dritte am Telephon, welche zudem infolge des Motorgeräusches schlecht verstanden, über alle Phasen des Zwischenfalles verständigen, und ich muß sagen, daß mir diese Situation den Geschmack an der Kammer verdorben hat. Auch über die durch den Lärm des Motors und das Beschlagen der Fenster erschwerte Narkosenkontrolle, wie vor allem über die Trennung vom Pat., welche jede Beobachtung der Atmung fast unmöglich macht, haben meine narkotisierenden Assistenten stets geklagt. Zwar ist die Handhabung der Narkose bei Überdruck auch nicht einfach, ernstliche Schwierigkeiten aber haben sich nicht ergeben, und trotz der noch geringen Erfahrung haben die Narkotiseure rasch genügende Übung erlangt. Zur Narkose haben wir ohne jeden Nachteil fast stets Äther benutzt, Lungenkomplikationen sind, wie gesagt, nicht aufgetreten. Vielfach habe ich Sauerstoff geben lassen, und es ist eine zweifellos nützliche Eigenschaft des Brauer'schen Apparates, die bei schwerem Blutverlust und großem Eingriff nicht zu unterschätzen ist, daß man jeden Augenblick Sauerstoff unter Überdruck atmen lassen kann. Ferner habe ich als Vorzug des Überdruckes kennen gelernt, daß der Druck sehr schnell zu ändern ist, während dies in der Kammer infolge ihrer Größe nur langsam möglich ist. Die schnelle Druckänderung aber ist von Vorteil, einmal weil es kein besseres Mittel zur Hebung des Pulses gibt, als die rasche Aufblähung der Lunge, zweitens weil durch Herbeiführung eines vorübergehenden unschädlichen Zusammensinkens die Abtastung und Lokalisierung von Herden in der Lunge sehr erleichtert wird.

Wenn mir persönlich somit auch das Überdruckverfahren angenehmer ist, so soll damit nicht gesagt sein, daß es nun unbedingt den Vorzug verdiene; dazu sind die Erfahrungen nicht ausreichend, obwohl sie sich gleichzeitig auf eine überreiche Zahl von Tierexperimenten stützen. Prinzipielle Unterschiede aber bestehen jedenfalls nicht, und es dürfte daher in erster Linie eine Frage des persönlichen Geschmackes und nicht zuletzt des Geldbeutels sein, für welches Verfahren man sich entscheidet. Der Bedeutung der Sauerbruch'schen Idee aber wird sich auf die Dauer niemand entziehen können, der große Chirurgie des Thoraxinnern treiben will. (Selbstbericht.)

---

51) **L. Mayer** (Brüssel). Ein neuer Apparat zur Überdruckнarkose.

Die Ursachen zu der erstaunend kleinen Verbreitung, welche bisher das Sauerbruch'sche Druckdifferenzverfahren gefunden hat, sind erstens die theroretischen Bedenken, welche noch viele Chirurgen gegen das ausgezeichnete Brauer'sche Überdruckverfahren haben. Es darf wohl heute keinem Zweifel mehr unterliegen, daß beide Methoden praktisch gleichwertig sind.

Digitized by Google

Die zweite Ursache ist darin zu ersehen, daß es bisher keinen Apparat gab, welcher die Anwendung der Sauerbruch'schen Grundsätze in genügend einfacher Weise gestattete.

Vortr. hat nun mit Herrn Dr. Danis (Brüssel) einen Apparat konstruieren lassen, welcher einfach, sicher, wenig umfangreich und leicht transportabel ist.

Der demonstrierte Apparat zerfällt in zwei Teile; der erste Teil dient zur Sauerstoffchloroformnarkose, der zweite ist der eigentliche Überdruckapparat.

Zur Narkose wird eine Sauerstoffbombone benutzt, welche mit einem, dem Ricard'schen Chloroformapparat ähnlichen, aber ohne Ventil konstruierten Chloroformgefäß verbunden ist. Der mit Chloroform mehr oder weniger gesättigte Sauerstoffstrom wird von dem Pat. durch eine intrabukkale besondere Maske eingeatmet. Letztere besteht aus zwei Metallplatten, zwischen welchen die Lippen des Pat. eingeklemmt werden. Die ausgeatmete Luft wird nun zu einem Überdruckkasten geleitet, aus welchem sie unter einem einfachen Wasserventil entweicht.

Dieser Apparat hat sich bei einer ganzen Anzahl Tierexperimenten gut bewährt, und auch bei einer Operation am Menschen hat er Ausgezeichnetes geleistet. Es handelte sich um einen 21jährigen Mann, der sich eine Revolverwunde dicht außerhalb der Herzspitze zugezogen hatte. Es entstanden schwere Erscheinungen von Hämothorax, die in bedrohendster Weise zunahmen und 18 Stunden nach dem Unfall den fast pulslosen, stark dyspnoischen Pat. zur Operation führten. Unter Anwendung des telephonisch in die Wohnung des Pat. verlangten Überdruckapparates wurde die linke Thoraxseite breit eröffnet, eine große Menge Blutes ausgeräumt, die Lungenwunde leicht gefunden und übernäht und der Thorax primär geschlossen. Gute Heilung.

Vortr. glaubt, daß der neue Apparat wegen seiner Einfachheit sich für die Unfallchirurgie ganz besonders eignen dürfte. Der Apparat ist von der Firma Claesen (Brüssel) konstruiert.

(Selbstbericht.)

Diskussion zu Nr. 47—51.

Sauerbruch (Marburg). S. bestätigt zunächst die großen Vorteile, die das Druckdifferenzverfahren für die Brustwandplastik hat. (Vgl. die Mitteilung: »Resektion der Brustwand und Plastik auf die freigelegte Lunge«. Deutsche Zeitschrift für Chirurgie Bd. LXXXVI.) Auch ist er der Meinung, daß primäre Lungenkarzinome häufiger vorkommen, als man bisher annahm. S. berichtet über einen von ihm mit Erfolg operierten Fall von Resektion der Lunge wegen Lungenkarzinom. Der Fall war unter dem Bilde einer schweren Interkostalneuralgie verlaufen, die nach der Operation nicht wiederkehrte. Die radikale Beseitigung des Tumors gelang allerdings nicht.

Bezüglich der Speiseröhrenresektion hat S. auch noch keine Erfolge aufzuweisen, er hat in neun Fällen die Operation versucht. Den

Digitized by Google

Vorschlag, zweizeitig zu operieren, hält er für nachahmenswert, betont aber, daß das Idealverfahren, speziell für das Kardiakarzinom, die einzeitige Operation mit Anastomose zwischen Magen und Speiseröhre bildet. Schließlich weist S. noch darauf hin, daß die Verwendung des Unterdruckes für die Beseitigung von Hautemphysem, Spannungspneumothorax und Mediastinalemphysem sehr zu empfehlen sei. Bericht über zwei Fälle. (Selbstbericht.)

Kuhn (Kassel) hat schon Apparate angegeben für den Überdruck mit peroraler Tubage. Man muß mittels eines dünnen Röhrchens bis zum Ende der Intubationskanüle Sauerstoff zuführen.

Henle (Dortmund) demonstriert einen einfachen Apparat zum Überdruckverfahren. Ferner teilt H. einen Fall von Kardiolyse mit, bei dem nach der Rippenresektion das Herz sich noch nicht gut zusammenzog. Erst als H. dann in die richtige Schicht des Perikards hineinkam, konnte das Herz frei arbeiten. Leider ging H. zu hoch hinauf, es entstand ein Einriß, der genäht werden konnte. Aber Pat. starb nach 22 Stunden. Die Sektion ergab Herzatrophie.

Kausch (Schöneberg) berichtet über die von ihm operierten Pat., der es ausgezeichnet geht. Auch im Arm sind keine Schmerzen mehr vorhanden. Wichtig zur Beurteilung des Falles ist, daß es sich 1) um eine ältere, über 40 Jahre alte Frau handelte, daß 2) sich die Tuberkulose ganz rapide, unter K.'s Augen entwickelte, 3) daß die sozialen Verhältnisse sehr schlecht waren. Die Pat. ist Wäscherin, muß gleich nach der Operation arbeiten. Trotzdem nimmt sie noch an Gewicht zu, es geht ihr gut. Der zweite Fall K.'s war schlechter, beide Spitzen waren ergriffen, auch war wegen Fußtuberkulose schon Amputation gemacht. Beide erste Rippenknorpel waren stark verknöchert. Der Eingriff wurde gut überstanden. Das weitere Ergebnis muß man noch abwarten. K. hat kleinere und größere Stücke der Rippe fortgenommen. Der Eingriff ist ganz leicht.

Wendel (Magdeburg) meint, bei alten Empyemen spielten viel mehr innere Schrumpfungen in der Lunge, als äußerer Druck usw. eine Rolle.

Wullstein (Halle a. S.). W. hat einen plastischen Ersatz der Gelenkkapsel, des Peritoneums, der Tunica vaginalis propria und der Dura experimentell vorgenommen, und zwar derart, daß er an die Stelle der genannten Gewebe Haut mit der Epithelseite nach der freien Gelenkhöhle, Bauchhöhle usw. einschlug.

W. faßt die Resultate dieser Experimente in folgende Sätze kurz zusammen:

1) Man kann alle die genannten Gewebsteile ohne weiteres und ohne Bedenken, daß Infektionen erfolgen, durch Einschlagen von Haut plastisch ersetzen.

2) Gemäß der neuen funktionellen Beanspruchung erfährt die Haut eine entsprechende funktionelle Anpassung, d. h. sie wandelt sich ent-

Digitized by Google

sprechend ihrer Beanspruchung in Peritoneum, Dura, Gelenkkapsel usw. um, und zwar so, daß sie sich nach einer bestimmten Zeit weder makroskopisch noch mikroskopisch von ihrer Umgebung unterscheidet.

3) Dabei ist die histologische Genese verschieden, und zwar einerseits bei dem funktionellen Ersatz der Gelenkkapsel, andererseits bei dem funktionellen Ersatz der Dura, der Tunica vaginalis propria, des Peritoneum und voraussichtlich der Pleura und des Perikard.

a. Bei den Gelenken kommt die funktionelle synoviale Anpassung zustande unter Fibrinablagerung auf die implantierte Haut, Schwund der Epithelschicht, Organisation des aufgelagerten Fibrins und Überschieben des Endothels von der Seite her. Reste des Epithels in den Drüsen, Haarbälgen usw. kommen allmählich mehr und mehr zum Schwund.

b. Bei allen anderen Geweben (Dura, Peritoneum usw.) findet die funktionelle Anpassung statt unter Schwund der Epidermisschicht, die schon innerhalb weniger Tage (4 Tage) voraussichtlich durch Autolyse vollständig verloren geht, so daß dann also die feinen oberflächlichen Bindegewebszüge der Cutis frei vorliegen. Leider harrt die histologisch sehr interessante Frage noch der Lösung, ob die Endothelisierung der Cutis von der Seite her oder durch Metaplasie der feinen oberflächlichen Bindegewebsschichten der Cutis erfolgt. Für die letztere Annahme scheinen allerdings die histologischen Präparate zu sprechen, um so mehr, als schon nach 10 Tagen die ganze Fläche des implantierten Lappens endothelisiert war, was durch Überwucherung von der Seite her wohl kaum möglich gewesen wäre.

4) Kam beim Ersatz des Peritoneums durch Haut das Netz mit der Bauchwand so zur Verwachsung, daß es das implantierte Hautstück brückenförmig überspannte und damit so von der freien Bauchhöhle abschloß, daß die Haut nicht mehr der veränderten funktionellen Beanspruchung ausgesetzt war, so blieb, von dem Netz überbrückt, die Haut als solche bestehen; die Haare wuchsen weiter, das Plattenepithel siegte über das Endothel und überwucherte vom Rande her die Endothelschicht des Netzes; das verhornte Plattenepithel stieß sich ab und bildete ebenso wie die weitergewachsenen und ausgefallenen Haare den Inhalt des allseitig von Plattenepithel ausgekleideten Hohlraumes — kurz es kam zur Bildung einer echten, artifiziell erzeugten Dermoidcyste.

Gerade dieses negative Resultat ergänzt weiterhin die positiven Resultate.

Somit gilt auch für den plastischen Ersatz der Gelenkkapsel, der Dura, der Tunica vaginalis propria, des Peritoneums und voraussichtlich auch der Pleura und des Perikards durch Haut der Satz: »Wo für die Haut eine spezifische funktionelle Beanspruchung besteht, kommt es zu einer entsprechenden spezifischen funktionellen Anpassung der Haut; wo dagegen diese funktionelle Beanspruchung fehlt, bleibt auch die funtionelle Anpassung aus.« (Selbstbericht.)

Digitized by Google

Brauer betont, daß man die Sauerbruch'schen Prinzipien genau einhalten muß. Deshalb sind alle Apparate mit enger Maske, mit Röhren oder Ventilen falsch (Gefahr beim Erbrechen!). Die Konstanz der Druckdifferenz ist bei diesen Apparaten nicht zu erhalten.

Goebel (Breslau).

---

52) **Seidel** (Dresden). Über Chondrotomie bei Enge der oberen Thoraxapertur und beginnender Spitzentuberkulose.

Vortr. erwähnt kurz die pathologisch-anatomischen Grundlagen der Lehre von der mechanischen Disposition der Lungenspitzen zur Tuberkulose, wie sie nach den Untersuchungen von Freund und Hart, Birch-Hirschfeld, Schmorl feststehen. Er demonstriert einige Lungen, welche die Schmorl'sche Furche und in der Spitze tuberkulöse Veränderungen zeigen. Die Ausheilung derartiger Spitzentuberkulosen kommt nach Freund und Hart namentlich in Verbindung mit Gelenkbildung am 1. Rippenknorpel vor. Ein kausaler Zusammenhang ist sehr wahrscheinlich, und die Forderung der künstlichen Gelenkbildung bei beginnender Spitzentuberkulose und zugleich bestehender Enge der oberen Apertur erscheint demnach berechtigt. Vortr. hat in zwei Fällen diese Gelenkbildung ausgeführt. Der unmittelbare Erfolg war gut, das endgültige Resultat ist natürlich noch nicht zu beurteilen. Die Technik der operativen Gelenkbildung ist einfach, wenn man bei der Operation innerhalb des 1. Rippenknorpels bleibt, nicht zuviel von ihm fortnimmt und die Schnittlinie $^1/_2$ cm von der Knorpel-Knochengrenze entfernt schräg von unten außen nach oben innen führt. Muskulatur wird nicht durchtrennt, da der 1. Rippenknorpel unmittelbar hinter dem Bindegewebsspalt zwischen Pars clavicularis und Pars sternalis des M. pectoralis major liegt, so daß diese beiden Muskelpartien nach einiger Lockerung nur auseinander gezogen zu werden brauchen. Eine vom Vortr. angegebene stanzenförmige Zange erleichtert die Durchtrennung des Rippenknorpels. Vortr. hält den Eingriff für so einfach und ungefährlich, daß er empfiehlt, ihn in größerem Umfange anzuwenden, damit man sich ein Urteil über den endgültigen therapeutischen Wert bilden kann. Die innere Therapie darf selbstverständlich nicht vernachlässigt werden; sie hat nach der Operation ebenso intensiv einzusetzen, wie dies bisher üblich gewesen ist. (Selbstbericht.)

---

53) **Friedrich** (Marburg). Die operative Beeinflussung einseitiger kavernöser Lungenphthise durch kostoplastische Pneumolysis.

F. hat, gestützt auf die Beobachtungen und Erfolge, welche Brauer durch Erzeugung eines künstlichen Pneumothorax bei Lungenphthise nach dem Vorgange Murphy's und Forlanini's erzielt hat, für die Fälle, wo aus äußeren oder auf Grund von Pleuraadhäsionen

Digitized by Google

dieses Verfahren nicht anwendbar war, eine operative Methode der Lungenlösung von der Brustwandspannung ausgearbeitet, welche weit über die seinerzeitigen dahingehenden Vorschläge Quincke's, Spengler's, Turban's hinausgeht und den erstrebten Effekt des Entspannens der Kavernenwände, des Zusammensinkens dieser eiternden Lungenhöhlen, der Gesamteinengung des Lungenvolumens und damit ihrer weitgehenden Außerdienststellung in vollkommenstem Maße erreichen läßt. Der überraschend günstige Erfolg im erstmalig nach seinem Prinzip operierten Falle hat die Prüfung an zwei weiteren Fällen mit ebenso günstigem bisherigen Endeffekt bestanden. Die Art des Vorgehens besteht kurz darin, daß die knöcherne Brustwand der erkrankten Seite nicht nur in Teilresektionen weniger Rippen mobilisiert wird, sondern daß die 2. bis einschließlich 9. bzw. 10. Rippe in toto von ihrem sternalen Knorpelteil (mit Ausschluß dieses) bis zum Angulus costae, noch richtiger bis zu ihrem Wirbelende abgetragen werden, unter peinlichster Schonung der oft äußerst zarten Pleura costalis in allen ihren Abschnitten. F. legt dabei das Hauptgewicht auf die Verhütung jeglicher Aspiration aus der kranken Lunge in die gesunde während und nach der Operation, auf die Behandlung des großen mechanischen Insulten ausgesetzten kleinen und schwachen Herzens der Tuberkulösen, auf per primam-Heilung der ganzen Wunde. Vorsichtige Anästhesierung, richtige Lagerung, raschestes Operieren, exzitierende Vor- und Nachbehandlung des Herzens und peinliche Asepsis sind die Grundbedingungen des Erfolges. Mit Thorakoplastik im bisherigen Sinne, bei Resthöhlen nach Pleuraempyem, hat die Operation nur die Abtragung der Rippen gemein. Sowohl Endziel als technisches Vorgehen sind für die die Lungeneinengung, die Pleuraerhaltung anstrebende »kostoplastische Pneumolysis« wesentlich andere. Dort starre Pleuraschwarten bei bestehendem offenen Pneumothorax, hier peinlichste Schonung und Erhaltung der zarten Pleura und Verhütung jeglichen Pneumothorax; dort Endziel womögliche Lungenwiederentfaltung, hier Endziel, die Lunge unter Atmosphärendruck zu stellen, welcher auf die Pleura costalis dauernd in der Folge einwirken soll. Um Mißverständnissen zu begegnen, empfiehlt daher F. die von ihm gewählte Bezeichnung der Operation.

Der unmittelbare Erfolg des Eingriffes hat sich in folgendem zu erkennen gegeben: Rückgang der bis dahin erhöhten Körpertemperatur, enormer Rückgang der Auswurfsmengen, Nachlaß des Hustens, ruhigerer Nachtschlaf, Zunahme des Körpergewichtes, wesentliche Besserung des subjektiven Befindens. Es wurden nur Fälle dieser Therapie unterzogen, wo bei jahrlanger Behandlung seitens erfahrenster Phthiseotherapeuten (L. Spengler, Brauer, Brecke) und trotz Aufgebots aller allgemein diätetischen und klimatischen sowie medikamentösen Maßnahmen ein dauerndes langsames Fortschreiten des Krankheitsprozesses festzustellen war. Die unmittelbaren Gefahren des Eingriffes wurden von F. eingehend geschildert, ebenso die Details des rasch sich kennzeichnenden Erfolges. Sowohl zahlreiche frühere Erfahrungen

Digitized by Google

mit Thorakoplastik bei starrwandigen Empyemresthöhlen, als die Beeinflussung eines früheren Falles von einseitiger Phthise durch partielle Rippenabtragung, als endlich seine experimentellen Studien über den Volumausgleich im Thorax nach einseitiger Lungenamputation hatten F. den geschilderten Gang der Operation einschlagen lassen.

(Selbstbericht.)

---

54) **Perthes** (Leipzig). Zur operativen Behandlung des chronischen Lungenabszesses (Demonstration).

Bei dem chronischen Lungenabszeß ist im Gegensatz zum akuten durch einfache Pneumotomie, auch mit ausgiebiger Rippenresektion, eine fistellose Heilung oft nicht zu erzielen. P. ist deshalb in folgender Weise vorgegangen: Bei einem nach Pneumonie im rechten Unterlappen entwickelten, 5 Jahre bestehenden, mit den Bronchien in weiter Verbindung stehenden Lungenabszeß wurde zunächst die Pneumotomie gemacht. Die Expektoration des fötiden Eiters hörte danach auf, und der Allgemeinzustand wurde ein sehr guter. Doch blieb eine von der Drainageöffnung in der Axillarlinie bis in den Lungenhilus reichende starrwandige Höhle bestehen. Die gesamte Abszeßwandung wurde nun 4 Jahre nach der Pneumotomie in toto wie ein Tumor aus der Lunge exstirpiert. Die Blutstillung durch Umstechungen machte keine Schwierigkeit. Eine besondere Versorgung der in die Höhle führenden Bronchialäste erwies sich als unnötig, vielmehr heilten die gebildeten Hautmuskellappen auf die Lungenwundfläche ohne Störung auf. Bei der Operation war ein bei Zug an der Lunge regelmäßig auftretender, bei Nachlassen des Zuges sofort wieder aufhörender Stillstand von Atmung und Herzaktion auffallend. Die ohne Skoliose und ohne Fistel geheilte 15jährige Pat. wird vorgestellt.

(Selbstbericht.)

Diskussion.

Körte (Berlin) fragt, ob es nötig ist, einen Abszeß zu exstirpieren. Nach seinen Erfahrungen heilen die Lungenabzesse aus, wenn man die Decke des Abszesses fortnimmt und die Rippen ausgedehnt reseziert. Man muß die Resektion für die Tumoren und für Bronchiektasien reservieren.

Perthes (Leipzig): Erhebliche Mengen von Lungengewebe sind nicht fortgenommen, also sicher ein Fortschritt gegen die Fortnahme des ganzen Oberlappens. Auch will P. das Verfahren nicht als ein Normalverfahren hinstellen. Es handelte sich ferner um einen chronischen Lungenabszeß. Herrn Körte's Fälle waren alle akut. Garrè's und anderer Fälle haben eine ganz große Reihe von Operationen durchmachen müssen, während hier mit einem Schlage vollkommene Heilung erfolgte. **Goebel** (Breslau).

Digitized by Google

55) **Friedrich** (Marburg). Der Volumausgleich im Thoraxinnern nach einseitiger totaler Lungenamputation.

F. demonstriert eine Reihe von Thoraxpräparaten von Hunden, bei denen er vor Jahresfrist die totale einseitige Lungenamputation ausgeführt, die Tiere danach ein Jahr lang am Leben gelassen und jetzt zum Zweck des Studiums der Thoraxinnenverhältnisse getötet hat. Nach nochmaligem Hinweis auf die in seinem vorjährigen Kongreßreferat über »Lungenchirurgie« angegebenen Technizismen für die Lungenamputation, insbesondere die richtige Bronchienversorgung des Amputationsstumpfes und Ausschaltungsmöglichkeit der unmittelbaren Gefahren, die sich aus dem unzureichendem Bronchusverschluß ergeben (namentlich das sich rasch verbreitende Mediastinalemphysem, welches er durch Vorzeigung von Photogrammen solcher Emphysemtiere illustriert), zeigt er am Thoraxinnern solcher Versuchstiere, nachdem er alle Organe durch Formolinjektion von der Aorta aus in bester Weise hat in ihrer Lage erhalten können, daß in die Stelle des Defektes, wo die ganze Lunge einer Seite entfernt worden ist, zunächst das Herz einrückt. Es nimmt das Mediastinum mit sich nach der Seite der Amputation, und die anderseitige erhaltene Lunge, mäßig kompensatorisch erweitert, füllt den übrigen Teil des Thoraxraumes aus.

Das Zwerchfell rückt auf der Amputationsseite bedeutend in die Höhe. Der Volumausgleich wird ein so vollständiger, daß nirgends im Brustraum eine Spur Hohlraum zurückbleibt. In spiegelnder Glätte sind Pleura costalis, Perikard, die Blätter des Mediastinum und der Pleura diaphragmatica erhalten. Seine Demonstrationen erstrecken sich sowohl auf Kadaver, wo jetzt beiderseits die Brustwand zurückgeschlagen und der Lungen-Herz-Zwerchfellsitus voll erhalten ist, als auf Thoraxquerschnitte, welche in gleicher Weise anschaulich den Volumausgleich, die topographischen Verschiebungen dartun.

(Selbstbericht.)

---

56) **H. Braun** (Göttingen). Demonstration eines Tumors der Pleura.

Die Geschwulst, welche sich bei einer 42 Jahre alten Frau seit längerer Zeit und allmählich unter Erscheinungen der zunehmenden Dyspnoe und Cyanose entwickelt hatte, verursachte auf der rechten Brustseite eine Dämpfung, die sich bis zur 2. Rippe in die Höhe erstreckte und unten in diejenige der Leber überging; letztere selbst war handbreit unter dem Rippenbogen zu fühlen. Da die Kranke mit der Diagnose Leberechinokokkus überwiesen war, wurde, obgleich die Punktion der Geschwulst keine Flüssigkeit ergeben hatte, am 7. November 1906 die Probelaparotomie gemacht. Bei derselben zeigte sich, daß keine abdominelle, sondern eine intrathorakische Geschwulstbildung, welche die Leber nur nach unten verdrängt haben mußte, vorlag. Wegen der Ausdehnung des Tumors, der maligner Natur zu

Digitized by Google

sein schien und eine erfolgreiche Operation für aussichtslos erscheinen ließ, wurde von jedem weiteren Eingriff Abstand genommen. Nachdem die Kranke am 29. November entlassen und dann längere Zeit zu Hause war, kam sie am 9. April wegen stärkerer Atembeschwerden wieder in die chirurgische Klinik. Die lokalen Verhältnisse bei der Untersuchung der Brust waren nicht viel geändert. Der Zustand verschlimmerte sich immer mehr, und am 25. April 1907 erfolgte der Tod.

Die Autopsie ergab einen pyramidenförmigen, außergewöhnlich großen Tumor, der 25 cm in der Höhe, 11 cm in der Breite und 19 cm in der Tiefe maß, fast die ganze rechte Brusthälfte bis zur zweiten Rippe hinauf ausfüllte, von der Pleura ausging und mit dieser, ebenso wie mit der rechten Lunge nur durch einige dünne, leicht zu lösende Adhäsionen in Verbindung stand. Die histologische Untersuchung ergab, daß es sich um ein Fibrosarcoma myxomatodes handelte.

B. ging noch auf die Diagnose solcher Tumoren ein und glaubt, daß sie bei genauer Untersuchung erkannt und bei Anwendung unserer jetzigen technischen Hilfsmittel bei Operationen in der Brusthöhle auch mit Aussicht auf Erfolg operiert werden könnten.

(Selbstbericht.)

---

57) **F. de Quervain** (Chaux-de-Fonds). Über die fibroepithelialen Veränderungen der Mamma und ihre maligne Entartung.

de Q. kommt auf Grund der Untersuchung von 20 auch klinisch beobachteten Fällen zu folgenden Ergebnissen: Alle fibroepithelialen Veränderungen der Mamma gehen, wie schon Tietze und v. Saar betont haben, von den gleichen elementaren Prozessen aus und unterscheiden sich voneinander nur durch die mehr oder weniger scharfe Abgrenzung des veränderten vom normalen Gewebe und durch die vorwiegende Beteiligung des Bindegewebes in den einen, des Epithels in den anderen Fällen. Die alte Fragestellung, ob es sich bei der König-Reclus'schen Mastitis chronica cystica um Entzündung oder Geschwulst handle, ist in dieser Form zu einseitig. Es handelt sich um einen Vorgang, den man ohne Gewalt weder in die eine, noch in die andere dieser von der Pathologie geschaffenen Kategorien einreihen kann, so wenig wie die Struma und die Prostatahypertrophie. Man bezeichnet denselben am besten als fibroepitheliale Degeneration. Dieser Vorgang zeigt gewisse Beziehungen zur Altersinvolution, läßt sich aber nicht mit derselben identifizieren, da das Fibroadenom häufig schon im 3., ja im 2. Dezennium auftritt.

Von großer klinischer Bedeutung ist die maligne Degeneration, die zu häufig ist, um als Zufälligkeit aufgefaßt zu werden, abgesehen von den histologischen Gründen, die gegen eine solche Auffassung sprechen. In den 20 vom Vortr. untersuchten Fällen fand sich diese Entartung 3mal vor, 2mal in Form eines Karzinoms, 1mal als Sarkom.

Digitized by Google

Ohne Bedeutung für die histologische Diagnose des Krebses sind die in den gutartigen Formen gar nicht seltenen, ja selbst in anscheinend gesunden Mammae beobachteten »blassen Zellen«. Dagegen gibt es andere histologische Bilder, welche deutlich zum Krebs überleiten.

Für die Therapie ergeben sich hieraus folgende Schlüsse:

1) Besteht klinisch Verdacht auf Bösartigkeit, so ist das Gebilde wie ein Krebs zu behandeln, d. h. mit Entfernung der Mamma und Ausräumung der Axilla.

2) Besteht lokal kein Verdacht, sind aber Drüsen vorhanden, so ist in gleicher Weise zu verfahren. Höchstens könnte bei eng umschriebener Veränderung die Ablatio mammae durch eine ausgiebige Resektion ersetzt werden.

3) Besteht lokal kein Verdacht und sind auch keine Drüsenschwellungen vorhanden, so genügt die Resektion der Mamma, doch ist hinterher eine genaue histologische Untersuchung des Gebildes vorzunehmen, damit der Eingriff, wenn nötig, durch nachträgliche Ausräumung der Drüsen vervollständigt werden kann. Der makroskopische Nachweis einer Cyste schließt umschriebene krebsige Entartung nicht aus.

(Selbstbericht.)

Bauch.

58) **A. Peiser** (Breslau). Über fötale Peritonitis.

Vortr. bespricht zunächst Ätiologie und Pathologie, dann Diagnose, Prognose und Therapie der Krankheit, die bisher bei den Chirurgen fast gar keine Beachtung gefunden hat. Die beobachteten Fälle zeigen, daß alle pathologisch-anatomischen Erscheinungsformen, die wir bei der Peritonitis des Erwachsenen zu sehen gewöhnt sind, auch bei der fötalen Peritonitis gefunden werden, von der zirkumskripten akuten (serofibrinösen und eitrigen) Peritonitis bis zur diffusen chronischen Adhäsion. Vortr. berichtet über zwei eigene Beobachtungen. Der erste von Garrè operierte Fall hatte zwar nach der Operation weiter Erbrechen, das noch längere Zeit anhielt, blieb aber am Leben. Es ist dies bisher der einzig sichere Fall fötaler Peritonitis, der am Leben geblieben ist. Inwieweit allerdings mit einfacher Strangbildung verlaufene fötale Peritonitis ohne klinische Zeichen verlaufen und erst im späteren Leben zum Ileus führen kann, entzieht sich bisher unserer Kenntnis. Im zweiten Falle, der wenige Stunden nach der Operation zugrunde ging, fand sich ein angeborener Spalt im Mesenterium, in welchem sich eine Dünndarmschlinge gefangen hatte und inkarzeriert war. Auf dem Boden dieser Inkarzeration hatte sich die fötale Peritonitis entwickelt. Zwei Fälle aus der Literatur lassen es angezeigt erscheinen, die genaue Untersuchung des Processus vermiformis nicht zu versäumen. (Selbstbericht.)

Digitized by Google

59) **Ritter** (Greifswald). Experimentelle Untersuchungen über Einklemmung von Brüchen.

R. berichtet über eine Reihe von Experimenten, in denen es ihm geglückt ist, künstlich beim Tier eine Brucheinklemmung bzw. am Dünndarm hervorzurufen. Der Grund, warum Vortr. noch einmal dieser Frage nachgegangen ist, ist einmal der, daß unsere Erfahrungen über die physiologischen Vorgänge in der Bauchhöhle sich sehr wesentlich vermehrt haben, seitdem die letzten Brucheinklemmungsversuche angestellt sind. Und zum anderen befriedigt der Mechanismus, wie er zurzeit angenommen wird, nicht.

An die Koteinklemmung, das muß einmal offen gesagt werden, glaubt heute eigentlich kein Mensch mehr so recht. Denn im Dünndarm — und dieser klemmt sich vor allem ein — ist überhaupt kein Kot vorhanden, und an eine einfache Kotstauung sieht man fast nie eine wirkliche Einklemmung sich anschließen. Aber auch gegen die elastische Einklemmung läßt sich mancherlei einwenden, wie Vortr. näher ausführt. Es spricht manches dafür, daß die Bruchpforte nicht, wie bisher allgemein gelehrt wird, im Moment der Einklemmung weiter, sondern enger wird.

Und wenn man sich einmal nach den äußeren Umständen umsieht, unter denen eine Brucheinklemmung stattfindet, so sind es bekanntlich plötzlicher Sprung und Fall, bei denen die Bauchdecken plötzlich angespannt werden, Abrutschen eines Bruchbandes und längerer Druck auf die Bruchpforte, wiederholte Taxisversuche und ferner Arbeiten in gebückter Stellung oder Pressen bei Stuhlgang in hockender Stellung. Das alles ist aber nicht möglich, ohne daß eine Pressung, ein Druck auf den Darm an der Bruchpforte ausgeübt wird, und das muß zu einer Kontraktion des Darmes und damit zu einer Anämie der Schlinge führen, die, je länger sie dauert, eine Schädigung hervorrufen muß. Auf diese Schädigung, muß man annehmen, folgt nachträglich eine entzündliche Hyperämie und Schwellung und eine Erschlaffung der Darmwand. Diese Momente würden aber eine Einklemmung leicht verständlich machen.

Es fragte sich, ob man auf diese Weise eine künstliche Einklemmung hervorrufen kann.

Die Versuche wurden vom Vortr. so angestellt, daß man bei Hunden nach Eröffnung der Bauchhöhle eine Dünndarmschlinge durch den Ring einer Kautschukplatte hindurchzog, die so weit war, daß nicht die Spur einer Stauung oder Zirkulationsstörung eintrat, aber doch ein Mißverhältnis zwischen Weite des Ringes und der Schlinge möglich war. Einerlei nun, ob die Darmschenkel zentral vom Ring auf mechanische Weise (Schlag mit stumpfem Instrument) oder durch Anlegen zweier Elektroden oder durch Umlegen eines mit Adrenalin getränkten Gazestreifens zur Kontraktion gebracht wurde, oder ob für einige Zeit ein kleiner Gummischlauch oder Band um den Darmschenkel fest herumgelegt wurde, stets trat nachträglich eine derjenigen

Digitized by Google

bei Menschen analoge Einklemmung ein, wie im einzelnen ausgeführt wird.

Sind wir nun berechtigt, diese Versuche als beweisend anzusehen? R. muß das entschieden verneinen, denn sie berücksichtigen die physiologischen Vorgänge in der Bauchhöhle absolut nicht. Und das ist ein Vorwurf, den man allen Experimentatoren, die sich früher mit der Brucheinklemmung befaßt haben, machen muß. Hebt man eine Darmschlinge aus der Bauchhöhle hervor, so kommt sie mit der äußeren Luft in Berührung, die austrocknend, drückend und abkühlend wirkt. Das ruft aber einen Reiz hervor, der den Darm hyperämisch macht und erschlafft. Es war also sehr wohl möglich, daß dadurch die Einklemmung hervorgerufen war und nicht durch die Maßnahmen, die Vortr. angewandt hatte.

R. versuchte nun diesen schädigenden Einfluß der Luft durch Kochsalzspülung auszuschalten. Doch nützte das nichts; denn bei jedem Hervorheben der Darmschlinge kam sie doch wieder mit der Luft in Berührung. R. erreichte aber schließlich die Ausschaltung jedes Reizes dadurch, daß er einen weiten Blechteller in die Bauchdecken einnähte, der unten durch ein großes Loch mit der Bauchhöhle kommunizierte. Auf der einen Seite läuft die warme physiologische Kochsalzlösung zu, füllt den Teller und die Bauchhöhle und läuft dann an der anderen Seite wieder ab. Diese Maßnahme gestattet nun ein vollkommen freies Operieren mit den Darmschlingen, ohne daß man eine nachträgliche Entzündung derselben zu fürchten braucht. Sie hat aber auch den großen Vorteil, daß man alles, was in dieser vergrößerten Bauchhöhle geschieht, sieht.

Und so konnte in zahlreichen Versuchen mit dem Auge das, was bisher nur angenommen war, direkt verfolgt werden, daß nämlich auf eine längere oder kürzere Schädigung einer Darmschlinge, z. B. durch temporäre Umschnürung mit Gummiband, nicht nur entzündliche Hyperämie, sondern auch Erschlaffung der Darmwand und Füllung derselben erfolgte.

Und schließlich konnte in weiteren Versuchen festgestellt werden, daß, wenn eine Darmschlinge vorher durch einen Ring gezogen war und nun oberhalb derselben die Darmschenkel für kürzere Zeit mit einem Gummiband umschnürt wurden, stets dann eine typische Einklemmung zustande kam, wenn zwar der Ring weit genug war, um keine Zirkulationsstörung von vornherein hervorzurufen, aber doch ein Mißverhältnis zwischen Ring und Darmweite noch möglich war.

Damit ist die Möglichkeit eines solchen Einklemmungsmechanismus bewiesen. Ob beim Menschen die Einklemmung auf diese Weise zustande kommt, ist damit nicht gesagt. Es ist aber möglich; denn im Bauche fühlen wir bekanntlich durch die Bauchdecken hindurch nichts. Deswegen, weil wir aber von einer Schädigung, die die Darmschlinge an der Bruchpforte betroffen hat, nichts fühlen können, ist noch nicht gesagt, daß sie nicht doch stattgefunden hat, und daß sie

Digitized by Google

als primäre Ursache einer folgenden entzündlichen Anschwellung und Erschlaffung der Wand vorangeht.

Demonstration mehrerer farbig photographierter Einklemmungspräparate. (Selbstbericht.)

---

60) **Schloffer** (Innsbruck). Chronisch entzündliche Bauchdeckengeschwülste nach Bruchoperationen.

S. hat in vier Fällen als eine Folgeerscheinung von Hernienoperationen, die vor Jahren vorgenommen und glatt verlaufen waren, chronisch entzündliche, zum Teil überaus mächtige Bauchdeckengeschwülste beobachtet, die klinisch in vielen Richtungen echten, und zwar bösartigen Geschwülsten glichen. Einer dieser Fälle (aus dem Jahre 1904) wird hier mitgeteilt.

Radikaloperation einer rechtsseitigen Leistenhernie vor 6 Jahren. Glatte Heilung, keine Ligatureiterung, auch später keinerlei Störung seitens der Narbe. Die Geschwulst entwickelte sich $5^1/_2$ Jahre später ganz allmählich, machte lokal keinerlei nennenswerte Beschwerden. Nur das Allgemeinbefinden ging zurück; der Kranke magerte ab.

Die Geschwulst gehörte den tieferen Schichten der Bauchdecken im rechten unteren Quadranten des Abdomens an, war doppelt faustgroß, von unregelmäßiger, knolliger Form, sehr hart, nicht druckempfindlich. Unter Bettruhe und Kataplasmenbehandlung verkleinerte sie sich ein wenig, wurde etwas weicher und schließlich an einer Stelle druckempfindlich. Die Spaltung des aus einer dicken Bindegewebsschwarte bestehenden Tumors führte nun auf einen kleinen Abszeß, in dem ein Seidenfaden schwamm.

Die Krankengeschichten der übrigen Fälle sind ähnlich. In allen Fällen war bei der Hernienoperation Sublimatseide verwendet worden. Im Abszeßeiter, der in mehreren Fällen untersucht wurde, fanden sich Kokken vom Typus der pyogenen Staphylokokken. Zweifellos handelte es sich also um nichts anderes als um eine ungewöhnliche Form der Ligatureiterung.

Es ist bekannt, daß chronische, nicht spezifische Entzündungsprozesse an den verschiedensten Körperstellen zu Verwechslungen mit echten Geschwülsten Anlaß geben. Auch daß solche Prozesse durch versenkte Seidennähte hervorgerufen wurden, findet man gelegentlich in der Literatur beschrieben. Mehrmals wurden die betreffenden Geschwülste auf Grund einer irrigen Diagnose total exstirpiert, und erst nachträglich der schuldige Seidenfaden entdeckt.

Die Exstirpation sollte aber bei Bauchdeckengeschwülsten solcher Art vermieden werden, weil sie jedesmal einen großen Eingriff darstellt und einen erheblichen Defekt in den Bauchdecken setzt. Die einfache Spaltung des kleinen Abszesses im Innern der Geschwulst genügt vollauf. Allerdings mag die Freilegung dieses Abszesses auf Schwierigkeiten stoßen, wenn, wie dies häufig vorzukommen scheint, ein winziger Abszeß in einem sehr großen Tumor verborgen ist. Durch

Digitized by Google

Ausschaltung jeder mechanischen Zerrung an der Geschwulst bei kompletter Bettruhe gelingt es aber, die Mehrzahl dieser entzündlichen Tumoren zu deutlicher Verkleinerung zu bringen, ein Umstand, der auch diagnostisch verwertet werden kann. Wenn zudem noch durch eine energische Kataplasmenbehandlung die eitrige Gewebseinschmelzung begünstigt, der Abszeß also vergrößert wird, so dürfte dann das Auffinden des letzteren in keinem Falle auf nennenswerte Schwierigkeiten mehr stoßen. (Selbstbericht.)

Diskussion.

H. Küttner (Breslau): Ich möchte bei dieser Gelegenheit auf die nach Appendicitis entstehenden chronisch entzündlichen Bauchdeckentumoren hinweisen. Die drei Fälle, welche ich gesehen habe, riefen klinisch ganz den Eindruck von typischen Desmoiden hervor, eines paßte jedoch nicht in dies Krankheitsbild: die Pat. waren sämtlich ältere Männer. Nur in einem Falle hatte der ganz schmerzlose Tumor seinen Sitz in der Ileocoecalgegend, und gerade hier wies nichts in der Anamnese und im Befunde vor der Operation auf eine Appendicitis hin, obwohl der chronisch entzündete Wurmfortsatz den Bauchdecken adhärent war. In den beiden anderen Fällen waren appendicitische Erscheinungen voraufgegangen, doch saß der Tumor einmal dicht unter dem rechten Rippenbogen, das andere Mal in der linken Unterbauchgegend. In diesen beiden Fällen enthielt die allseitig in den Bauchdecken gelegene, vollkommen reizlose Geschwulst einen kleinen zentralen, von schwartiger Muskulatur umgebenen Abszeß. Die Operation bot keine Schwierigkeiten; bei dem Tumor in der Ileocoecalgegend wurde der erkrankte Wurmfortsatz mit entfernt, bei der Geschwulst in der linken Unterbauchregion war die Rekonvaleszenz durch Ausbildung einer kleinen spontan heilenden Kotfistel verzögert. (Selbstbericht.)

Bakes (Trebitsch) berichtet über einen Fall, der dem von Schloffer beschriebenen ähnlich war. Er hat bei diesem eine eingreifende Operation vorgenommen, die sich dann später als überflüssig herausstellte, da sich in der Mitte der exstirpierten Geschwulst einige in wenig Eiter eingebettete Ligaturen fanden.

Braun (Göttingen) fragt, ob die Geschwülste mit dem Netz verwachsen waren, da er glaubt, daß derartige entzündliche Geschwülste auch von Netzunterbindungen ihren Ausgang nehmen können.

F. Franke (Braunschweig) weist darauf hin, daß auch ohne Eiterung solche Geschwülste in der Muskulatur entstehen können unter Wucherung derselben, und führt einen Fall an, in dem sich in der Harnblasenwand um einen nach einer Schenkelbruchoperation in sie eingewanderten Seidenfaden ein förmliches Myom gebildet hatte, und einen anderen interessanten Fall, in dem sich als Ursache eines als Desmoid diagnostizierten Tumors des schrägen Bauchmuskels eine aus dem Uterus dahin gewanderte, in seiner Wand mit einem Ende

Digitized by Google

noch steckende dünne, 12—13 cm lange Spalte eines Strohhalms fand (krimineller Abort?). (Selbstbericht.)

Schlange (Hannover) hat eine derartige Geschwulst nach Appendicitisoperation beobachtet. Er hält die Mitteilung der vorausgegangenen Beobachtungen für äußerst wertvoll, da vielleicht dadurch eingreifende Maßnahmen sich häufig vermeiden lassen.

Hoffmeister (Stuttgart) berichtet über mehrere von ihm beobachtete Fälle. Bei zwei von ihnen waren Netzverwachsungen vorhanden.

Schloffer: Stenosenerscheinungen von seiten des Darmes haben bei seinen Fällen gefehlt. In dem einen der Fälle konnte mit Sicherheit festgestellt werden, daß keine Netzverwachsungen vorhanden waren, im zweiten war bei der vorausgegangenen Bruchoperation sicher keine Netzligatur angelegt worden. **Lichtenauer** (Stettin).

---

61) **A. Brenner** (Linz). Nabelbruchoperation mit Lappendoppelung.

Im Vergleiche mit den Leisten- und Schenkelhernien beruht die Statistik der Nabelhernien noch auf kleinen Zahlen, wie die Zusammenstellungen von Berger, Pott und mir zeigen.

Berger (Paris 1897) untersuchte Individuen

	8274 H. i.		1250 H. crur.		1099 H. u.
Verhältniszahl	80	:	12	:	11

Pott (1903) Sammelstatistik operierter Hernien

4066		424		86
100	:	10	:	2

Brenner (Linz) eigene Statistik operierter Individuen

2325		321		66
80	:	10	:	2

Die Berichte der einzelnen Chirurgen stützen sich auf noch weniger Fälle, die nach bestimmten Methoden operiert wurden — so führt Kraus aus der Klinik Bruns' nur 30 Fälle ins Treffen und Busse aus der Klinik v. Eiselsberg's in Königsberg nur 17 Fälle, die nach Condamin-Bruns behandelt wurden. Mayo hat 35 Fälle nach seiner Methode operiert.

Für die Feststellung der Dauerheilungen vermindern sich die Zahlen von Kraus und Busse noch auf 22 bzw. 14, und die Statistik der Dauererfolge ändert sich je nach der Größe der Hernien, die der einzelne Chirurg operiert hat.

Busse hat diese Frage in sehr glücklicher Weise aufgerollt, indem er die 57% Dauererfolge der Condamin-Bruns'schen Methode auf 3 Gruppen von Hernien aufteilte und zeigte, daß man

bei den kleinen Brüchen (haselnuß- bis walnußgroß) 100% Dauerheilung erreichen kann;

Digitized by Google

bei den mittleren (apfel- bis gänseeigroß) 50%,
daß aber
bei den großen (doppelfaust- bis mannskopfgroß) nur mehr 25% zu erreichen waren.

Wer also nur kleine oder kindliche Nabelhernien operiert, wird ideale Dauerheilungen erzielen. Für diese kleinen Nabelhernien genügen aber die einfache quere Knopfnaht, wie sie Kocher empfiehlt, oder die Omphalektomie nach Condamin-Bruns oder die neuerlich von v. Baracz sehr warm empfohlene, leicht ausführbare und sehr gefällige Operation nach Mayo oder eine der vielen bisher geübten Methoden, auf die ich wegen Mangel an Zeit hier nicht eingehen will.

Mit der Größe des Bruches wächst auch die Größe der Operation und dürfte in der von Graser in 4 Fällen angewendeten Methode, die bis zu 3 Stunden dauerte, den Höhepunkt erreicht haben. — Aber die Statistik der Radikaloperation der Nabelhernien muß auf die Gruppe der mittleren und großen Hernien aufgebaut werden, und hier müssen die Methoden in Wettbewerb treten, welche allen — auch den größten Hernien gewachsen sind.

Es kommen für die großen und einen Teil der mittleren Hernien überhaupt nur die plastischen Operationen in Betracht — denn das Exzidieren des Nabels und das Herstellen sogenannter anatomischer Verhältnisse verringert den Bauchumfang und macht ihn zu klein für den durch das Mesenterialfett zu groß gewordenen Bauchinhalt. Mit Recht fordert daher Busse, daß zuerst der zu Operierende einer Entfettungskur unterzogen werde, damit man nach der Omphalektomie die Bauchwunde vereinigen könne, und daß zweitens der Operierte sich einer solchen Lebensweise befleißige, daß nicht später wieder der anwachsende Bauchinhalt die Narbe sprenge. Nur die plastischen Operationen tragen dem vermehrten Bauchinhalt und dem größeren Bauchumfange Rechnung und erleichtern den Erfolg der Radikaloperation. — Ich will die einzelnen Plastiken, die Heteroplastiken mit Drahtnetz nach Witzel und die Muskelplastiken verschiedener Autoren hier nur erwähnen; heute neigen sich die Chirurgen mehr nach der Seite der Aponeurosenplastik, und im besonderen nach der aus den vorderen Rectusscheiden.

Nable hat 1897 eine H. epigastrica, Bessel-Hagen 1900 eine unter dem Nabel gelegene H. ventralis durch Lappen aus beiden vorderen Rectusscheiden gedeckt, die in der Mittellinie vernäht wurden.

Heinrich hat schon 1900 zur Behebung eines großen Bauchwandbruches in der Mittellinie einen halbmondförmigen Lappen aus der rechten Rectusscheide über die Mittellinie nach links hinübergeschlagen und an dem Innenraum der linken Rectusscheide vernäht. Er hat also als erster die Mittelebene überbrückt.

Caten hat dann 1907 in 7 Fällen die Bruchpforte durch einen rechteckigen Lappen aus der vorderen Rectusscheide der einen Seite gedeckt.

Digitized by Google

Wullstein hat 1906 für postoperative Bauchbrüche eine Doppelung der Rectusscheide vorgeschlagen, indem er die eine Hälfte der vorderen und die andere Hälfte der hinteren Rectusscheide entnimmt und links mit rechts vernäht, so daß in der Mittellinie zwei Aponeurosenplatten sind, die Nähte aber seitlich liegen.

Endlich hat Wreden 1906 eine Methode angegeben, die wahrscheinlich identisch ist mit der hier mitzuteilenden; er hat sie in 8 Fällen von H. u. angewandt. Erst nachdem ich schon 2 Fälle nach Heinrich mit einfachem Lappen und 4 Fälle mit gedoppelten Lappen operiert hatte, kam mir das Referat im Zentralblatt für Chirurgie 1906 (Oktoberheft) zu Gesicht; die Originalarbeit im Russki Wratsch 1906 konnte ich mir nicht zugänglich machen. Die Operation gestaltet sich folgendermaßen:

Ohne besondere Vorbereitungskur wird in Narkose oder besser noch in Lumbalanästhesie der Bruchsack in der Mittellinie umschnitten, ausgelöst, sein Inhalt in entsprechender Weise versorgt, die Bruchpforte zumeist in querer Richtung vernäht. Nun wird der Schnitt in der Haut und Fettschicht bis zur Magengrube und zur unteren Bauchfurche verlängert, das elliptische Feld zwischen den beiden Rectusrändern wird durch flache Messerzüge freigelegt und die Innenränder der Recti aufgesucht. Weiter wird das Fettgewebe beiderseits von der vorderen Rectusscheide so weit abgelöst, daß man aus jeder Rectusscheide einen halbmondförmigen Lappen ausschneiden kann, dessen Höhe ungefähr gleich ist dem Abstande der beiden Recti und dessen Enden dort liegen, wo die Recti oben und unten wieder in der Mittellinie zusammentreffen. Diese Lappen werden gegen die Mittelebene umgeschlagen und übereinander vernäht.

Zu beiden Seiten dieses nunmehr aus 3 Aponeurosenblättern bestehenden elliptischen Feldes liegen die Mm. recti in breiter Fläche bloß, aber sie stehen mit ihren Gefäßen und Nerven in Zusammenhang wie zuvor und überziehen sich mit einer Bindegewebsnarbe.

Die Nachuntersuchungen der so operierten Frauen ergab, daß der Verlust der vorderen Rectusscheide der Festigkeit der Bauchwand keinen Eintrag tat, da ja noch die hintere Rectusscheide da ist und die Muskelmasse der Recti, die an dem verstärkten Mittelfelde nunmehr feste Anhaltspunkte haben.

Die Endresultate der Operation sind vollkommen befriedigend. Von den 12 Frauen mit H. umb. hatten

kleinere Brüche (walnußgroß) 1,
mittlere » (apfel- bis gänseeigroß) 6,
große » (doppelfaust- bis kindskopfgroß) 5.

Alle sind $^3/_4$—$2^1/_2$ Jahre geheilt geblieben, also Dauerheilungen 100%.

Auch Herniae epigastricae und postoperative Bauchwandbrüche wurden mit Erfolg in dieser Weise operiert, so daß die Gesamtzahl 24 beträgt. Zur Erläuterung der Dauerresultate reiche ich die Abbildungen einiger Frauen herum.

Digitized by Google

Erstens einer Frau vor der Operation. Die Seitenansicht zeigt, daß der Nabelbruch im Scheitel der eiförmigen Vorwölbung des ganzen Bauches liegt. Auf der Vorderansicht sieht man, daß der Bauch dieser dicken Frauen durch die Einziehung der Mittellinie eine herzförmige Gestalt bekommt, die auch bei den Operierten mehr oder weniger deutlich zutage tritt und dort als Ausdruck der Nachgiebigkeit der Rectusgegend gedeutet werden könnte.

Ich habe aber schon erwähnt, daß ja noch die hintere Rectusscheide und die Muskulatur der Recti der Ausdehnung Widerstand leistet; ich habe auch eine Frau, die ich am 23. Mai 1906 mit nur einseitigem Lappen operiert habe, nachuntersucht und konnte zwischen rechts und links keinen Unterschied in der Festigkeit der Bauchwand finden.

Sehr deutlich ist dieses ballonartige Vorwölben der Bauchwand bei der Frau Z., die sehr wenig Fett und sehr schlaffe Bauchdecken hat. Aber auch hier fühlt man, wenn sich die Frau aus der horizontalen Rückenlage aufrichtet, die Spannung der Recti und der zwischen ihnen gelegenen Aponeurosen.

Schließlich reiche ich noch die Abbildungen einer 125 kg schweren, 155 cm hohen Frau mit 150 cm Bauchumfang herum. Die Frau wurde am 19. November 1903 wegen inkarzerierter gangränöser Nabelhernie operiert; sagittale Naht der Bruchpforte.

Am 6. September 1906 kam sie wegen neuerlicher Schmerzen in dem wieder entstandenen Bruche. Bei der Operation fanden sich 2 Bruchsäcke und 2 Bruchpforten. Nach Spaltung der Zwischenwand entstand eine handbreite Spalte in der vorderen Bauchwand, die in querer Richtung vernäht wurde, worauf die Deckung mit dem gedoppelten Lappen erfolgte. Die Frau ist wie die anderen vollkommen geheilt, arbeitsfähig und trägt keinerlei Binde.

(Selbstbericht.)

Diskussion.

Wullstein (Halle a. S.) weist darauf hin, daß er bei seiner vor 2 Jahren mitgeteilten Methode, die im Prinzip fast völlig, in der Technik allerdings nicht völlig identisch mit der Brenner'schen ist, zwei Schwächen der Brenner'schen Methode vermieden habe.

Brenner nämlich entnimmt beide Aponeurosenlappen, die er zur Lappendoppelung braucht, den vorderen Rectusscheiden und läßt an der Stelle der Entnahme derselben einen Defekt zurück; außerdem bringt er beide Aponeurosenlappen ungefähr in der Mittellinie oder doch jedenfalls unweit derselben fast in derselben Sagittalebene wie die Mm. recti zur Vernähung. W. läßt dagegen an der Stelle der Entnahme keinen Defekt und bringt die beiden Aponeuroselappen und die Mm. recti so zur Vernähung, daß die drei Nahtlinien in weit voneinander entfernten Sagittalebenen gelegen und dachziegelförmig durch die erwähnten Aponeuroselappen bzw. die Mm. recti gedeckt sind.

Gerade von dem Defekt in der Rectusscheide meint W., daß er

Digitized by Google

schließlich eine hernienartige Ausstülpung des M. rectus aus demselben zur Folge haben werde. (Selbstbericht.)

Martin (Köln) hat das Bedenken, daß die doppelte Fascienplatte ohne Muskeldeckung dem intraabdominalen Druck nicht widersteht. Er empfiehlt die Graser'sche Methode.

Heidenhain (Worms) empfiehlt gleichfalls die Graser'sche Methode.

Sprengel (Braunschweig) teilt die Bedenken Wullstein's und empfiehlt die Überklappmethode nach Mayo.

Bier (Berlin) verweist auf die Methode von Lucas-Championnière. Er stülpt die Fascie durch eine Art Lembertnaht nach innen ein und verdoppelt sie hierdurch.

Brenner (Stuttgart) hält seine Methode für besser als die von Wullstein, da die Bauchhöhle schnell geschlossen wird. Die einfache Naht (Bier) wird bei großen Hernien nicht halten. Schädigungen durch die Bloßlegung der M. recti hat er nicht gesehen. Mit den Dauerheilungen ist er zufrieden. **Lichtenauer** (Stettin).

---

62) **Th. Rovsing** (Kopenhagen). Gastro-Duodenoskopie und Diaphanoskopie.

Die Methode ist für die recht häufigen Fälle berechnet, wo der Chirurg noch bei der Operation, wenn er den Magen zur direkten Inspektion und Palpation vor sich liegen hat, ohne sichere Diagnose dasteht.

Das Gastrokop wird durch eine kleine, 1 cm breite Inzision an der Vorderfläche des Magens, dicht oberhalb der großen Kurvatur und beinahe mittwegs zwischen Pylorus und Fundus, eingeführt. Es ist einem sehr vergrößerten Nitze'schen Gastroskop ähnlich, aber (s. Fig.) mit einer Vorrichtung zum Lufteinblasen versehen. Der Schnitt wird so klein gemacht, daß das Instrument ihn luftdicht schließt. Ist er zu groß ausgefallen, so muß er durch eine Tabaksbeutelsutur um das Gastroskop zusammengezogen werden. Die Untersuchung besteht nun aus zwei Teilen: 1) der Diaphanoskopie und 2) der eigentlichen Gastroskopie.

1) Diaphanoskopie. Sobald die Lampe in dem aufgeblasenen Magen zum Leuchten gebracht wird, sieht man diesen als eine nach allen Seiten leuchtende Kuppel, in deren Wand alle anatomischen Details erstaunlich scharf hervortreten: die Gefäße, der Verlauf der Muskelfasern in den verschiedenen Lagen usw. Um eine schöne Totaldurchleuchtung zu bekommen, muß die Lampe mitten in dem Magen angebracht und das Licht im Operationszimmer gedämpft oder gelöscht werden. Eine Gastritis gibt sich gleich kund durch die von stark rosa bis zu tief blaurot schwankende Farbe der Wand und durch das dichte

Digitized by Google

Gefäßnetz. Tumoren zeigen sich als dunkle diffuse Schatten auf der im übrigen klaren Magenwand. Im scharfen Gegensatz hierzu zeigen die tiefen chronischen Ulcera eine zentrale porzellanartig weiße, gefäßleere Partie, die scharf gegen die umgebende dunkelrote Zone absticht. Kleine Erosionen oder oberflächliche Schleimhautulzerationen zeichnen sich, wenn sie bluten oder von Blutgerinnseln bedeckt sind, als dunkle Flecken in der Wand, von welchen ein Blutstrom als ein dunkler Streif hinunter nach der großen Kurvatur strebt.

Hat man den Magen durchleuchtet, führt man das Gastroskop durch den Pylorus in das Duodenum hinein, welches sich wegen der dünneren Wand noch schöner und kräftiger durchleuchten läßt.

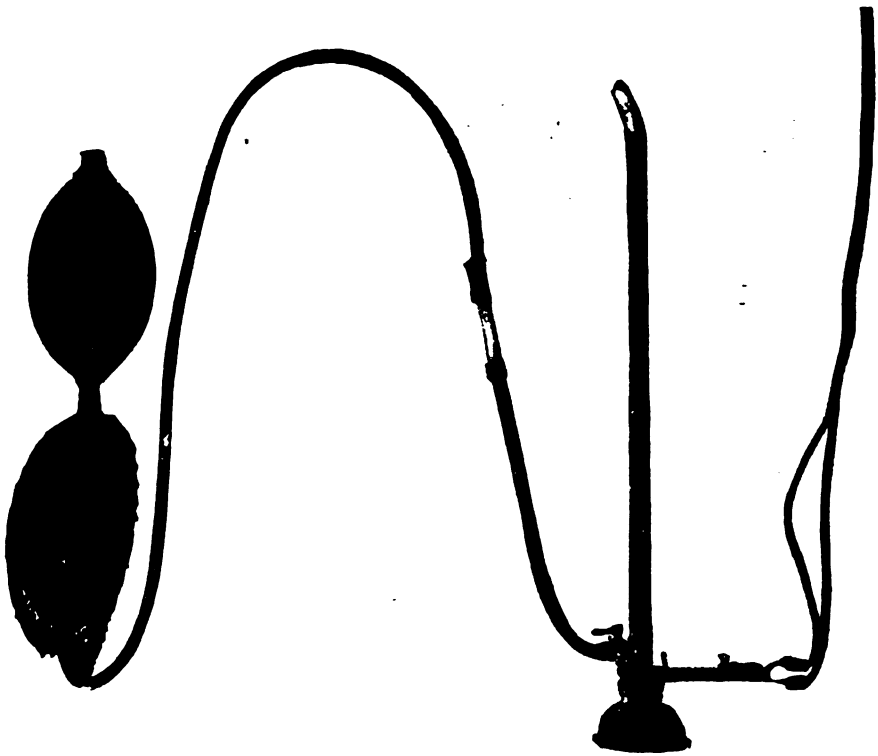

2) Gastro-Duodenoskopie. Hat die Diaphanoskopie abnorme Stellen der Magenwand nachgewiesen, so betrachtet man gleich durch das Gastroskop die dementsprechende Schleimhautpartie; die direkte Beobachtung gibt dann gewöhnlich vollkommene Klarheit. Im Laufe weniger Minuten kann man nun eine systematische Inspektion der ganzen Magenschleimhaut von Cardia bis Pylorus vornehmen und dann Pylorus und Duodenum bis zur Papille untersuchen, wenn nicht eine enge Pylorusstenose die Passage des Instrumentes verhindert. Keine Abnormität kann sich an der ausgeglätteten Schleimhaut ver-

Digitized by Google

bergen, Veränderungen in Pylorus und Cardia verraten sich gleich durch die veränderte Form der Öffnungen.

Die Methode hat sich in 24 vom Verf. operierten Fällen gut bewährt; in zwei Fällen, wo Krebs oder Ulcus sich dem klinischen Bild als wahrscheinliche Diagnose darboten, wurde der Magen selbst ganz normal gefunden, eine schwere Ptose als Ursache der Leiden festgestellt und Heilung durch Gastropexie erreicht. In neun Fällen wurden Ulcera ventriculi unerwartet konstatiert, in drei Ulcus duodeni als Ursache der ganz unsicheren Symptome nachgewiesen; 4mal wurden bösartige Neubildungen entdeckt.

In einem von Oberarzt L. Kraft operierten Falle wurde eine Pat. vor Verblutung aus einer ganz kleinen, in anderer Weise nicht nachweisbaren Schleimhauterosion gerettet. Die Diaphanoskopie ermöglicht rasch die blutende Erosion zu entdecken und unschädlich zu machen.

Für retrograde Bougieeinführung in den Ösophagus bei von oben impermeablen Strikturen hat Verf. ein spezielles Gastroskop angegeben, welches, wie das einfache Gastroskop, bei Louis & H. Loewenstein in Berlin zu erhalten ist.

Das Gastroskop muß mitsamt Leitungsfaden und Insufflationsapparat durch 36stündigen Aufenthalt im Formalin-Desinfektionsapparat vor der Operation sterilisiert werden.

In keinem der 25 Fälle des Verf.s ist Peritonitis eingetreten (5 Magenresektionen, 17 Gastroenterostomien, 3 Gastropexien, 1 Gastrotomie). Nur zwei Pat. mit vorgeschrittenem Krebs sind an Lungenkomplikationen gestorben. (Selbstbericht.)

Diskussion.

K. Loening (Halle): Demonstration eines Gastroskops, welches von der Firma Zeiss, Jena, hergestellt wird und ein schonenderes Einführen dadurch gestattet, daß es in der sagittalen Richtung abgeplattet ist.

Gottstein (Breslau) hat die Methode der Gastroskopie bereits seit 8 Jahren als Kardioskopie ausgeübt und in zahlreichen Fällen mit Erfolg verwandt. Ganz besonders benutzte G. die Methode, um die Kontraktionen der Cardia während des Schluckaktes beim Kardiospasmus zu beobachten. Er hat diese Methode nicht besonders publiziert, da sie sich mit jedem gewöhnlichen Cystoskop ohne Schwierigkeit von der Gastrotomiefistel aus bewerkstelligen läßt. (Selbstbericht.)

63) **Junghans** (Liegnitz). Trichobezoar des Magens.

J. zeigt ein Trichobezoar des Magens, das er bei einer 27jährigen Frau entfernte. Pat. klagte nur über ein Gefühl der Schwere im Leib. Von seiten des Magens war vollständiges Wohlbefinden vorhanden. Nie Übelkeit, das Gefühl der Völle oder Erbrechen. Ernährungszustand vorzüglich; Gewichtszunahme im letzten Jahre vor

Digitized by Google

der Operation 6 kg. Der Befund vor der Operation war ein glatter, fester, runder, leicht verschieblicher Tumor unterhalb des linken Rippenbogens bis Nabelhöhe. Da anamnestisch nichts zu erfahren war, wurde die Diagnose auf einen gutartigen Tumor (Netztumor) gestellt. Bei der Operation wurde ein 598 g schweres Trichobezoar entfernt, das einen vollständigen Ausguß des Magens darstellte. Dasselbe war 21 cm lang, 11 cm breit und 6 cm dick. Auffallend war die Beschaffenheit der Magenwand. Dieselbe war mit ca 1 cm langen weißlichen Strichen übersät, die J. als subseröse Narben ansprach, ähnlich den Striae post partum. Die Magenwände waren nicht erschlafft, Funktion des Magens absolut normal. Der Durchschnitt des Tumors wies im Innern menschliche Haare, die äußere Schicht von ca. 1 cm dicke Borsten auf. Daraufhin gestand die Frau, von ihrem neunten bis zu ihrem achtzehnten Lebensjahre an den eigenen Zöpfen gekaut zu haben. Dann sei sie in einer Großstadtbäckerei tätig gewesen, woselbst sie auch Pinsel und Besenhaare abgekaut habe. Mit ihrer Verheiratung habe sie die Gewohnheit abgelegt.

Eigenartig ist noch, daß die Menschenhaare ihre natürliche Farbe und Durchsichtigkeit beibehalten haben, während die Borsten, die sämtlich weiß gewesen sind, eine tief schwarzbraune Farbe angenommen haben. Desgleichen sind vier Kirschkerne schwarz verfärbt, die an der tiefsten Stelle der kleinen Kurvatur in den Tumor eingebettet sind. Pat. hat nie Höllenstein oder ein derartiges Medikament erhalten. (Selbstbericht.)

---

64) **Middeldorpf** (Hirschberg i. Schl.). Über Fremdkörper des Magens.

Vorstellung eines 16jährigen Mädchens, dem durch Gastrotomie 1 kg Nägel usw. entfernt wurden. Die Fremdkörper sollen seit Juni 1907 verschluckt sein und bestanden aus

1184 Nägeln von 3—5 cm Länge,
192 Haken, wie sie zum Berohren der Stubendecken verwendet werden,
128 gebogenen und 27 geraden Stecknadeln,
79 Drähten von $1^1/_2$—6 cm Länge, zumeist dünnen Drähten, wie sie die Buchbinder zum Heften verwenden,
6 Nagelköpfen,
4 Glassplittern.

Der Magen reichte bis zur Symphyse herunter, der Verlauf nach der Operation war ganz reaktionslos, die Durchleuchtung am Tage vor der Vorstellung ergab eine Magenerweiterung ohne zurückgebliebene oder neu verschluckte Fremdkörper.

Motiv: Hysterie.

Bemerkenswert ist außer der Menge der Fremdkörper, daß alle den Ösophagus passierten, daß keine Perforation der Magenwand ein-

Digitized by Google

trat, was auf die Masse der groben Eisennägel zurückzuführen ist, welche die Drahtstifte einhüllten. (Selbstbericht.)

Diskussion.

H. Küttner (Breslau): Obwohl Herr Graser seinen Vortrag über die Technik der Magenresektion nicht gehalten hat, möchte ich doch kurz über die Erfahrungen berichten, welche ich mit seinem Instrumentarium gemacht habe. Ich habe die Graser'schen Instrumente neuerdings eingeführt und verwende sie vorwiegend am Magen, seltener am Duodenum. Bisher habe ich auf diese Weise 18 Magenresektionen ausgeführt und bin mit der Methode sehr zufrieden. Von den 18 Resezierten sind, obwohl die überwiegende Mehrzahl sehr schwierige Operationen mit ausgedehnten Drüsenausräumungen, Fortnahme von Pankreasabschnitten, Resektion von Teilen des Mesokolons durchzumachen hatte, nur zwei gestorben. Von den beiden Todesfällen aber kann der eine der Methode nicht zur Last gelegt werden; denn der Exitus erfolgte nach dem vollkommenen Abschluß der Heilung an einer akut einsetzenden Lungengangrän, wie sie ja nach Magenresektionen wegen Karzinoms gelegentlich vorkommt. Durch die Autopsie wurde, wie Sie an diesem Präparat erkennen können, eine ideale Heilung der Resektion festgestellt. So bleibt ein Todesfall übrig, und dieser betrifft eine sehr kachektische, gleichzeitig an Lungentuberkulose und doppelseitigen Pleuraschwarten leidende Frau mit einem sehr vorgeschrittenen Karzinom. Es bildete sich eine Duodenalfistel aus, und die Pat. starb am 12. Tage nach der Operation an zunehmender Schwäche. Wäre ich nicht auf Grund der guten Erfolge in anderen ungünstigen Fällen mit der Indikation sehr weit gegangen, so hätte sich auch dieser Todesfall vermeiden lassen. Daß ich seit Verwendung des Graser'schen Instrumentariums bei meinen Resektionen keine Peritonitis mehr zu beklagen hatte, ist wohl kaum ein Zufall; es gelingt mit diesen Instrumenten doch besonders sicher, den Austritt von Magen-Darminhalt zu verhüten; günstig in dieser Beziehung wirkt auch der Murphyknopf, den ich bei Magenoperation ebenso schätze, wie ich ihn bei Eingriffen am Darm vermeide. Mit der Sicherung der Naht gehe ich sehr weit. Nach Abtragung des zu resezierenden Teiles mit dem Messer dicht an der Klemme und Verschorfung der Schnittfläche lege ich eine Rückstichnaht durch die Klemmenfenster; dann folgt nach Abnahme der Klemme eine fortlaufende Naht durch die gequetschte Partie, darauf eine fortlaufende Lembertnaht, und schließlich stülpe ich stets der Sicherheit halber namentlich die Nahtenden noch mit einigen Knopfnähten ein. An den gefährdetsten Partien, vor allem an Cardia und Duodenum, nehme ich überdies sämtliches erreichbare Gewebe als Deckung zu Hilfe, Netz, selbst Gallenblase, und am Duodenum stets das Pankreas, von dessen Verwendung ich nie einen Nachteil gesehen habe. Macht die Auslösung des Magens, z. B. bei verwachsenen Tumoren der hinteren Wand, große Schwierigkeiten, so habe ich sie mir oft dadurch erleichtert, daß ich zuerst

Digitized by Google

den Magen durchtrennt, versorgt und dann erst die weitere Auslösung vorgenommen habe. Die prinzipielle Verwendung der zweiten Billroth'schen Methode hat außer der leichteren Vermeidung der Infektion den Vorteil, daß man in der Ausdehnung der Resektion ganz unbeschränkt ist; ich habe sie aus diesem Grunde schon vor Einführung des Graser'schen Instrumentariums als Normalverfahren geübt. Ist durch besondere Kleinheit des Magenrestes die Gastroenterostomie erschwert, so ziehe ich die Jejunumschlinge, welche stets nach dem v. Mikulicz'schen Vorschlage schon vor Beginn der Resektion aufgesucht und durch einen Zügel markiert wird, durch das Mesokolon durch, mache die Gastroenterostomie oberhalb des Mesokolon und leite erst dann den Magen durch den Mesokolonschlitz hindurch, an dessen Rändern ich ihn dann sorgfältig fixiere. Dadurch wird die bei ganz kleinem Magenstumpf oft schwierige hintere Gastroenterostomie sehr erleichtert. (Selbstbericht.)

65) **Rubritius** (Prag). Die Erfolge der chirurgischen Behandlung gutartiger Magenerkrankungen.

Das Thema, über welches ich sprechen will, ist vor diesem Forum schon oft behandelt und durch die längere Diskussion, welche auf dem Chirurgenkongreß des Jahres 1906 dem Vortrage Krönlein's folgte, gewissermaßen dahin abgetan worden, daß mit ziemlicher Übereinstimmung die Gastroenterostomie als das Normalverfahren bei der chirurgischen Behandlung gutartiger Magenerkrankungen hingestellt wurde.

Wenn ich nun heute dennoch wieder dieses Kapital behandeln will, so hat dies seinen Grund einzig und allein darin, daß ich in der Lage bin, ihnen an der Hand eines großen Materials über eine ganze Reihe von nachuntersuchten Kranken berichten zu können, bei denen die Operation 13 Jahre bis 5 Monate weit zurückliegt. Es ist mir möglich, über die Dauerresultate bei 71 Kranken zu berichten, welche teils von mir selbst, teils von den Hausärzten nachuntersucht wurden, bei denen nicht nur der objektive Befund aufgenommen, sondern in den meisten Fällen auch die sekretorische Funktion des Magens geprüft wurde. Aus dem Ergebnis dieser Untersuchungen kann ich einige für unser operatives Vorgehen bei der Behandlung gutartiger Magenerkrankungen vielleicht wichtige Schlüsse ableiten.

Insgesamt wurden 96 Fälle operiert, 7mal wurde die Resektion des Geschwürs, 7mal die Pyloroplastik, 33mal die Gastroenterostomia anterior 42mal die Gastroenterostomia posterior, 3mal die Y-förmige Gastroenterostomie nach Wölfler-Roux, einmal die Gastrolyse und 3mal die Probelaparotomie vorgenommen. Die Mortalität bei den Resektionen beträgt 14%, bei den Gastroenterostomien 12,5%, die Gesamtmortalität 13,5%. Das gesamte Material ist gruppiert nach: 1) callösen Geschwüren, 2) blutenden Geschwüren, ohne Infiltration, 3) narbigen Pylorusstenosen, Fällen von 4) Perigastritis und 5) Pylorospasmus.

Digitized by Google

Bei 71 Pat. konnten die Dauererfolge ermittelt werden. Von diesen sind 38 vollkommen geheilt und beschwerdefrei, 9 sind gebessert, 7 ungeheilt; bei 6 Fällen kam es zur Karzinomentwicklung auf der Basis des Ulcus, 3mal beobachteten wir die Entstehung eines Ulcus pepticum jejuni immer nach Gastroenterostomia anterior. 6 sind an unbekannten Krankheiten oder Lungenphthise gestorben, bei 2 Fällen handelte es sich um hysterisches Erbrechen.

Bei den 9 »gebesserten« Fällen ergab die Magensaftuntersuchung entweder Milchsäure in geringer Menge oder starke Hyperazidität. Bei vielen Fällen war außerdem noch eine beträchtliche Magendilatation zu konstatieren. Die Fälle, bei denen Milchsäure gefunden wurde, sehen alle gut aus und sind frei von Beschwerden, es deutet also dieser Befund nicht etwa auf Karzinom, sondern vielmehr auf eine Stagnation und Zersetzung der Ingesta im Magen.

Auch wir haben in den meisten Fällen benigner Magenaffektionen die Gastroenterostomie als das Normalverfahren angewendet (80 Gastroenterostomien gegenüber 16 anderen Operationen). Wir erzielten 53,5% Heilungen, 12% Besserungen, beobachteten bei 8% von den nachuntersuchten Fällen das Auftreten von Ulcus carcinomatosum und hatten bei 10% der Fälle keinen Erfolg. Im Vergleiche mit anderen Berichten haben wir eine etwas geringere Heilungsziffer erreicht. Wir haben ferner an unseren Fällen die Erfahrung gemacht, daß die Gastroenterostomie nicht immer imstande ist, die motorische Insuffizienz des dilatierten Magens vollständig zu beheben und die geänderten Aziditätsverhältnisse wieder zur Norm zurückzuführen.

Die Prozentzahl der malignen Entartung benigner Magenerkrankungen beträgt nach Hauser 5—6%. Es ist daher die Zahl 8 für unsere Fälle eine verhältnismäßig hohe zu nennen. Angesichts dieser Tatsache müssen wir uns die Frage vorlegen, ob wir denn namentlich bei dem callösen Ulcus — und dies kommt ja für die maligne Entartung in erster Linie in Betracht — mit der einfachen Gastroenterostomie immer das Richtige tun. Ich glaube, wir sollten doch häufiger zur Resektion greifen, und dies namentlich bei jenen Fällen, bei welchen die Resektion keine allzu großen technischen Schwierigkeiten bietet. (Selbstbericht).

---

66) **Credé** (Dresden). Gastroenterostomia caustica.

Vortr. berichtet, daß er sich schon lange mit Versuchen beschäftige, eine Verbindung von Magen und Darm in der Weise herzustellen, daß bei der Operation der Magen und der Darm geschlossen bleiben und sich erst einige Tage nach dem Eingriff die Öffnungen bilden. Wenn sich dies erreichen lasse, so sei die Operation viel ungefährlicher, und Ärzte und Kranke würden sich zeitiger zu derselben entschließen, was prognostisch von großer Bedeutung sei und dem Kranken eine Periode schweren Siechtums ersparen kann. C. glaubt, daß er auf diesem Wege jetzt zu einem brauchbaren Resultat gekommen ist, da

Digitized by Google

es sich bis jetzt bei 8 Kranken, die alle ganz reaktionslos heilten, vollkommen bewährt hat. Zur Erläuterung seiner Operationsmethode zeigt er Photographien und Präparate. In der Literatur hat er von einem derartigen Vorgehen am Menschen nichts finden können, wenn auch Wullstein bei Tierexperimenten von ähnlichen Gedanken geleitet war.

Die Operation vollzieht sich wie folgt: Nach gründlicher antiseptischer Vorbereitung Bauchschnitt im äußeren Teile des M. rectus, Hervorziehen des Magens und Herausholen einer geeigneten Dünndarmschlinge. C. hält die Gastroenterostomia anterior retrocolica für die zweckmäßigste Methode, doch läßt sich nach seinem Vorgehen jede Modifikation ausführen. Durch das Mesenterium der Dünndarmschlinge wird, diese umschließend, ein starker Seidenfaden gezogen, um sie festzuhalten. Etwa 3—4 cm oberhalb der großen Kurvatur und 1 cm vom Mesenterialansatz des Dünndarmes wird mit einem langen Faden dünner Silberseide oder Silbercatgut Magen und Darm flach bogenförmig mit tiefgreifenden, weiten Stichen in überwändlicher Naht (Leichennaht) fest vereinigt, in der Länge von etwa 5—6 cm. Damit die Naht sich nicht verschiebt, werden die Fadenenden an ihrem Austritt mit je einem Péan festgehalten. Nun wird die Magenwand mit dem breiten Ansatz des Paquelin mit scharfer Begrenzung in dem Umfange von etwa 2 cm Länge und 1,5 cm Breite verkohlt (bei Magenerweiterung etwas größer), jedoch so, daß die Mucosa wohl etwas verschorft, aber nicht zerstört oder eröffnet wird, was ganz leicht nach einiger Übung auszuführen ist. Sollte eine kleine Öffnung in derselben entstehen, so wird dieselbe durch eine Naht geschlossen, oder wenn diese nicht halten sollte, was Vortr. noch nicht passiert ist, offen gelassen, da die ringförmige Naht so fest schließt und so rasch verwächst, daß später nichts in die Bauchhöhle gelangen kann. Im Rande der locheisenartig gebrannten Stelle erkennt man deutlich linienförmige Striche, die die Serosa und die Muscularis hinterlassen haben. Die Umgebung der gebrannten Stelle ist durch die ausstrahlende Hitze des Paquelin in den Zustand einer leichten Verbrennung ersten Grades gebracht worden, die zu rascher und fester Verwachsung außerordentlich befähigt und das Bauchfell matt erscheinen läßt. Nun wird die korrespondierende Stelle der Dünndarmwand etwas vorsichtiger gebrannt, aber auch so, daß die Schleimhaut lebensunfähig gemacht wird. Darauf wird der Darm an den Magen angelagert und in Bogenlinie, wieder mit etwa 1,5 cm Abstand von der gebrannten Stelle, die Naht vollendet und das Fadenende mit dem Fadenanfang verknotet. In 10 Minuten ist die ganze Operation vollendet. Die Nahtlinie wird mit Collargolstreupulver bestäubt und alle Magen-, Darm- und Netzteile, welche der Luft ausgesetzt waren, reichlich mit 1%iger Collargollösung prophylaktisch begossen und versenkt. Die Bauchhöhle wird vollkommen geschlossen.

Der Vorteil dieser jedenfalls sehr einfachen Methode liegt erstens in der Schnelligkeit der Ausführung, zweitens in der Unmöglichkeit,

Digitized by Google

die Bauchhöhle und die Finger mit Magen- oder Darminhalt zu beschmutzen, drittens in der einfachen, bequemen und einzigen Naht, viertens in der durch die leichte Verbrennung bedingten, ganz überraschend schnellen und flächenhaften Verwachsung von Magen und Darm, und fünftens in der Möglichkeit, die Ernährung durch den Magen nach der Operation fortzusetzen. In der Regel am 5. Tage tritt nach Abstoßung der nekrotischen Stücke des Magens und des Darmes die volle Verbindung ein. In derselben Weise kann auch Darm mit Darm seitlich vereinigt werden. Die leichte Verbrennung der Serosa empfiehlt sich weiter z. B. bei Magenfistelbildung, bei Ventrofixatio uteri usw. zwecks Erzielung breiter, fester Verwachsungen. (Selbstbericht.)

---

67) **Neuhaus** (Berlin). Funktionelle Magenuntersuchungen hinsichtlich der Früh- und Spätresultate nach Gastroenterostomie.

Funktionelle Magenuntersuchungen, welche an 17 Pat. mit Gastroenterostomia anterior antecolica angestellt worden sind, haben ergeben, daß in der ersten Zeit (mehrere Monate) nach der Operation konstant nach einem Probefrühstück sich nicht nur Galle, sondern auch Pankreassekret im Magen nachweisen läßt. Lag der Zeitpunkt der Operation weiter zurück, so ließ sich eine bemerkenswerte Differenz feststellen. Ein Teil hatte dauernd (bis zu 5 Jahren) nach einem Probefrühstück Galle und Pankreassekret im Magen, während bei einem anderen Teil der Untersuchten sich die beiden Drüsensekrete trotz wiederholt vorgenommener Kontrolluntersuchungen nicht nachweisen ließen. Diese Differenz ist folgendermaßen zu erklären: Bei der ersten Gruppe (mit Galle und Pankreassekret im Magen) ist die Anastomose offen geblieben; bei der zweiten Gruppe ist sie funktionell — nicht anatomisch — ausgeschaltet. Diese funktionelle Ausschaltung kommt durch drei Momente zustande: 1) durch mehr oder minder hochgradige Narbenschrumpfung an der Anastomosenstelle an sich; 2) durch Verkleinerung der Anastomosenstelle, welche mit Verkleinerung des ganzen dilatierten Magens durch allmähliche Beseitigung der Dilatation und Atonie des Magens Hand in Hand geht; der Mageninhalt benutzt wieder den Pylorus als Austrittsstelle anstatt der Anastomose; 3) durch den bei der sehr mobilen Magenschleimhaut leicht möglichen Schleimhautprolaps an der Anastomose, in Verbindung mit der das ganze Hohlorgan beim Verdauungsakt verkleinernden Muskelkontraktion, wobei besonders die Längsmuskeln in Betracht kommen.

Daß die Anastomose dauernd offen bleibt, kann verschiedene Gründe haben:

1) Die Anastomose ist von vornherein sehr groß angelegt worden.

2) Die Dilatation und Atonie des Magens war zur Zeit der Operation nicht sehr stark ausgebildet.

Digitized by Google

3) Der Pylorus ist in irgend einer Weise — operativ oder durch Narbenstränge — dauernd unpassierbar, so daß der Mageninhalt allein auf die Anastomose angewiesen ist.

Die Beimengung von Galle und Pankreassekret zum Mageninhalt hat niemals irgendwelche nachweisbare Schädigung für den Gesamtorganismus zur Folge gehabt. (Selbstbericht.)

---

68) **Moszkowicz** (Wien) berichtet über »aseptische Darmoperationen«, d. h. Operationen am Magen und Darm, bei denen das Darmlumen während der Naht nicht zu Gesichte kommt. Demonstration des Instrumentariums, Beschreibung der Technik an der Hand von Wandtafeln, welche die Phasen der Operation veranschaulichen. Es handelt sich um eine Fortbildung der von Rostowzew vor einem Jahre im Archiv für klinische Chirurgie vorgeschlagenen »aseptischen Darmnaht«. Diese Methode hat wohl nur deshalb bisher keine Nachahmung gefunden, weil Instrumentarium und Technik noch nicht vollkommen ausgebildet waren. Sie unterscheidet sich vorteilhaft von allen übrigen vorgeschlagenen Verfahren dadurch, daß die Operation wirklich aseptisch verläuft, und daß nach beendeter Darmnaht die Kommunikation der Därme sicher hergestellt ist.

M. schlägt folgende Technik vor. Der Darm wird ober- und unterhalb der erkrankten Partie mit einer Quetsche quer durchgequetscht. Die Quetsche enthält in ihrem Innern zwei Paare von dünnen Stäbchen, deren Enden aus der Quetsche hervorragen und mit kleinen Ringen zusammengefaßt werden. Dadurch verwandeln sich die Stäbchen in einfache Darmklemmen. Sie bleiben nach Abnahme der Quetsche liegen und werden, um ein Abgleiten der Stäbchen ganz sicher zu verhindern, durch besondere »Haltezangen« zusammengedrückt. Der Darm wird zwischen den Stächen mit dem Thermokauter durchtrennt. Die erkrankte Darmpartie, durch Stäbchen hermetisch geschlossen, wird reseziert. Die zurückbleibenden, mit Stäbchen verschlossenen Darmenden werden zur Anastomose gebracht, indem die Naht in zwei Reihen über die Stäbchen hinweg angelegt wird. Wenn die Naht fertig ist, werden die Stäbchen einzeln entfernt, die kleinen Lücken am Ende der Naht, die dann noch vorhanden sind, werden durch Knopfnähte geschlossen. Die Kommunikation der Lumina wird hergestellt, indem die Verklebung der Darmenden durch Invagination mit dem Finger gelöst wird.

Seitenanastomosen und Resektionen können auf diese Weise an jedem Teile des Magens oder Darmes ausgeführt werden. Der Vortr. hat bisher ausgeführt: eine Magenresektion, zwei Kolonresektionen, eine Gastroenterostomie, zwei Anastomosen zwischen Ileum und Colon transversum. Er erwartet, daß durch ein aseptisches Vorgehen die Resultate der Magen- und Darmoperationen sich bessern werden, namentlich aber die einzeitige Dickdarmresektion wieder an Boden gewinnen wird. (Selbstbericht.)

Digitized by Google

Diskussion.

Wullstein (Halle): Zur Ausführung der Darmresektion wird der Darm an den beiden Resektionsstellen mittels des Splanchnotrib gequetscht und nach Wegnahme des Splanchnotrib und vor der Exstirpation des zu resezierenden Darmteiles das eine und andere Darmende für die Dauer der Darmnaht durch einen in der Quetschfurche umgelegten, festgeknoteten Seidenfaden verschlossen. Der hierzu benutzte Seidenfaden hat die Dicke der stärkeren oder stärksten Seidenfäden, welche wir in der Chirurgie verwenden.

Um diesen möglichst fest geknoteten, starken Seidenfaden nachher nach vollendeter Darmvereinigungsnaht, wobei er ja mit dem Anlegen der mehretagigen Serosa-Muscularisnaht vollständig in der Tiefe verschwindet, wieder entfernen zu können, lege ich zwei Seidenfadenschlingen (*a* und *b*) in bestimmter Anordnung zur Öffnung des Knotens und eine dritte (*c*) zur definitiven Entfernung des Fadens ein. Die

Fig. 1.

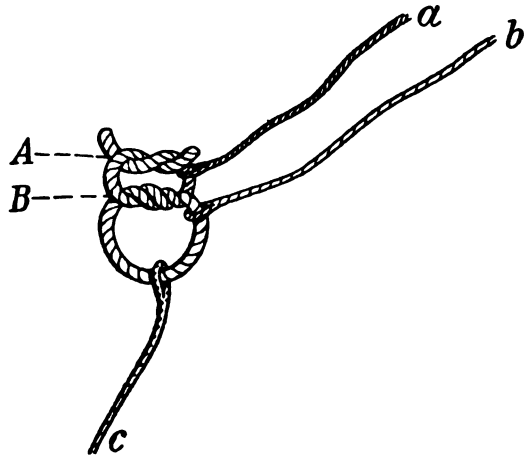

hierzu verwendeten Fäden müssen die Garantie geben, daß sie bei dem geringen nachher auszuübenden Zuge nicht reißen; sie werden aber im allgemeinen stark genug sein, wenn sie der zweitdünnsten Nummer der in der Chirurgie verwandten Seide entsprechen. Die Schlingen der Fäden müssen durch Einflechtung des einen Fadenendes in das andere, nicht etwa durch einen Knoten gebildet sein. Um die Schlingenfäden (*a*, *b*, *c*) nachher nicht zu verwechseln, was sehr wesentlich ist, können wir zu ihrer Unterscheidung entweder an ihrem Ende einen, zwei oder drei Knoten einschlagen, oder wir lassen sie uns, wie ich es getan habe, in verschiedener Farbe (siehe Fig. 1 Schlingenfaden a = rot, b = blau, c = gelb) gleich fertig von unserem Seidenlieferanten liefern[1].

[1] Unser Lieferant ist: Instrumentenfabrikant Fr. Baumgartel-Halle a. S.

Digitized by Google

Um die Anordnung der Schlingenfäden und ihren Zweck leichter erklären zu können, müssen wir kurz darauf hinweisen, daß ein chirurgischer Knoten (Fig. 1) besteht aus einer »chirurgischen Schlinge« *B* und einer darauf gesetzten sog. »Sicherungsschlinge« *A*. — Durch Zug an dem eingelegten, roten Schlingenfaden *a* wird zunächst die Sicherungsschlinge *A* aufs leichteste aufzuziehen sein und ebenso nachher die chirurgische Schlinge *B* durch Zug an dem blauen Schlingenfaden *b*, während schließlich der gelbe Schlingenfaden *c* nach nunmehr erfolgter Lösung des chirurgischen Knotens den dicken Seidenfaden, der zum Verschluß des Darmlumens diente, durch eine ganz kleine Lücke in der mehretagigen Serosa-Muscularisnaht definitiv entfernt. Da der Schlingenfaden *a* nur sehr dünn ist, hindert er das dichte Herantreten der Sicherungsschlinge an die chirurgische Schlinge in keiner Weise, so daß der Knoten in seiner Festigkeit keine Einbuße erleidet.

Unser Vorgehen gestaltet sich also kurz folgendermaßen:

Ein dicker Seidenfaden wird durch die Schlinge des Schlingenfadens *c* gezogen und dicht oberhalb bzw. unterhalb des zu exstirpierenden Darmteiles um den Darm herum gelegt und geknotet. Dabei kann derjenige, der das bevorzugt, zur Erhöhung der Asepsis vorher die Schleimhaut durch Quetschung des Darmes mit dem Enterotrib zur Retraktion bringen, den Faden in der Quetschfurche umlegen und den Darmstumpf an der Durchschneidungsstelle mit dem Paquelin verschorfen. Der Faden muß fest geknotet und der Darm nicht unmittelbar am Faden durchschnitten werden, damit ein Abgleiten des Fadens unmöglich ist. Bevor jedoch die chirurgische Schlinge *B* des Knotens geschürzt wird, muß das eine Ende des dicken Seidenfadens durch die Schlinge des Schlingenfadens *b* geführt und vor dem Anlegen der Sicherungsschlinge *A* wiederum das andere Ende durch die Schlinge des Schlingenfadens *a* gezogen werden.

Die Schlinge des Schlingenfadens *b* wird immer möglichst dicht an die chirurgische Schlinge *B* herangeschoben. Ungefähr 3 mm von der Sicherungsschlinge werden die Enden des dicken Seidenfadens abgetragen; die Schlingenfäden *a*, *b* und *c* bleiben ungekürzt.

Ist der Darm so durch den Knoten verschlossen, so ergibt sich das auf Fig. 1 wiedergegebene Fadenarrangement.

Nachdem das andere Darmende in der gleichen Weise versorgt ist, wird das dazwischen gelegene Darmstück exstirpiert, nachdem durch Abklemmen oder Abbinden desselben dafür gesorgt ist, daß sich nach der Durchschneidung Inhalt aus demselben nicht entleeren kann.

Bei der nun folgenden Darmnaht hat man nur darauf zu achten, daß man nicht etwa durch Zug an dem roten Faden *a* die Sicherungsschlinge löst, während ein zufälliger Zug an dem blauen Faden *b* oder am gelben Faden *c* in keiner Weise schadet, im Gegenteil den Knoten dadurch, daß er die chirurgische Schlinge noch dichter an die Sicherungsschlinge anpreßt, noch weiterhin festigen wird.

Digitized by Google

Bei der mehretagigen Serosa-Muscularisnaht wird der Faden *c* auf der einen Seite und die Fäden *a* und *b* zusammen ungefähr an der entgegengesetzten Seite der Darmzirkumferenz aus einer ganz kleinen Lücke der Naht, zu deren Verschluß nach der späteren Entfernung der Fäden entweder gar keine oder eine einzige Übernähungsnaht nötig ist, herausgeleitet.

Ist die 2- oder 3etagige Serosa-Muscularisnaht fertig, so wird — und zwar vorteilhafterweise unter einem gewissen Gegenzug an dem gelben Faden *c* — durch Zug am Faden *a* und damit gleichzeitiger Entfernung des Fadens *a* die Sicherungsschlinge *A* geöffnet, darauf durch Zug am Faden *b* und damit gleichzeitiger Entfernung des Fadens *b* die chirurgische Schlinge *B* geöffnet und schließlich durch Zug am Faden *c* mit diesem gleichzeitig der dicke Seidenfaden in toto herausgezogen oder doch wenigstens das eine Ende des dicken Seidenfadens so weit herausgehoben, daß es erfaßt und der ganze Faden entfernt werden kann.

Nachdem durch Entfernung der Fäden in der gleichen Reihenfolge auch das andere Darmlumen wieder eröffnet ist, ist die Kommunikation an der Nahtstelle nach völlig fertiger Vernähung wieder hergestellt.

Fig. 2.



Dasselbe Prinzip, die Knoten versenkter Nähte durch Zug an eingelegten Fadenschlingen zu lösen, habe ich in etwas modifizierterer und vereinfachter Weise (Fig. 2) bei versenkten Bauchdeckennähten, z. B. bei der Muskelnaht bei der Radikaloperation der Leistenhernie nach Bassini und bei der Bauchdecken-Muskelnaht nach Amputation des Wurmfortsatzes mehrfach angewandt. Ich gebe zu, es geschah das mehr experimenti causa, denn es besteht gar kein Grund, hier die reaktionslos einheilenden Fäden nachträglich nach 12—14 Tagen zu entfernen. Im Gegenteil, ich muß zugeben, daß die aus feinsten Lücken der Hautnaht herausgeleiteten Fäden *a* und *e* (siehe Fig. 2) unter Umständen in dieser Zeit sogar die Leitwege für die Infektionskeime von der Oberfläche in die Tiefe abgeben können. — Gleichwohl, ich will diese meine Methode, versenkte Bauchdeckennähte nachträglich — nach 12—14 Tagen — zu entfernen, hier beschreiben.

Danach wird die Vereinigung der Muskeln vorgenommen durch gewöhnliche Nähte, die durch einen chirurgischen Knoten geknotet werden. Das einzige Besondere daran ist, daß, bevor die Sicherungsschlinge *A* des Knotens der chirurgischen Schlinge *B* aufgesetzt wird, das eine Ende des dicken Seidenfadens (s. Fig. 2) durch die Schlinge des Schlingenfadens *a* gezogen wird, von den beiden Enden des dicken

Digitized by Google

Seidenfadens *d* und *e* das dem Schlingenfaden *a* gegenüber gelegene *d* nach fester Schnürung der Sicherungsschlinge *A* ungefähr 3 mm oberhalb der letzteren abgeschnitten wird und das andere Ende dieses Fadens *e* zusammen mit dem Schlingenfaden *a*, ohne daß ein Zug an ihnen ausgeübt wird, durch eine feine Lücke zwischen zwei Hautnähten herausgeführt und locker in den Verband gelegt wird.

Nach 12—14 Tagen, wenn die versenkte Naht entfernt werden soll, sind alle Fäden mit Granulationsgewebe bereits durchwachsen, gleichwohl wird durch Zug am Schlingenfaden *a* die Sicherungsschlinge *A* relativ leicht geöffnet. Die chirurgische Schlinge *B* dagegen muß sich, um sich zu öffnen, bei fortgesetzt stärkerem Zug am Faden *e* allmählich aufrollen, was, da der Faden in den 12—14 Tagen, wie gesagt, in Granulationsgewebe bereits eingebettet ist, für die Pat. zumeist nicht ganz schmerzlos ist.

Man wird infolgedessen besser tun auch hier zur absolut schonenden Öffnung der chirurgischen Schlinge *B* von der Schnürung derselben einen Schlingenfaden *b* in nächster Nähe der chirurgischen Schlinge einzulegen, und zwar, wie es Fig. 3 zeigt, auf der den Fäden *a* und *e* (Fig. 2) entgegengesetzten und der dem gekürzten Ende des dicken Seidenfadens *d* entsprechenden Seite.

Fig. 3.

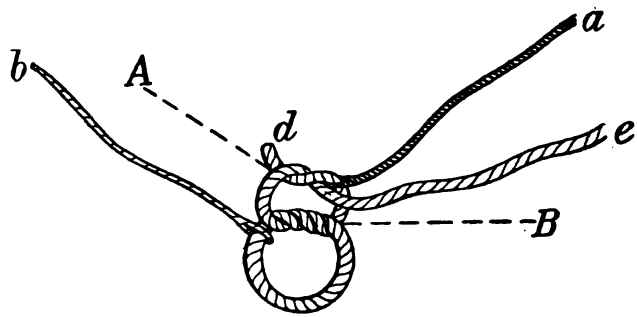

Ist dann durch Zug am Schlingenfaden *a* (s. Fig. 3) die Sicherungsschlinge *A* in schonender Weise geöffnet, dann haben wir eine Situation, wie sie Fig. 4 darstellt. D. h. das kurze Ende des dicken Seidenfadens liegt dann auf der dem lang gelassenen Ende des dicken Seidenfadens *e* entsprechenden und dem Schlingenfaden *b* entgegengesetzten Seite, und die chirurgische Schlinge *B* wird nun durch Zug am Schlingenfaden *b* besonders bei leichtem Gegenzug am Faden *e* aufs leichteste zu öffnen sein, so daß dann der schonenden Herausnahme des Fadens durch Zug am Fadenende *e* nichts mehr im Wege steht.

Diese durch Fig. 3 und 4 illustrierte Knotenlösung und Fadenentfernung ist sicher ebenso schonend und empfehlenswert wie die auf Fig. 1 dargestellte und hat dieser gegenüber sogar den Vorteil, daß dabei der Schlingenfaden *c* in Wegfall kommt, da er in seiner Funk-

Digitized by Google

tion durch das lang gelassene Ende des dicken Seidenfadens *e* ersetzt wird.

Bei allen drei Methoden ist darauf zu achten, daß an der roten Fadenschlinge *a* kein vorzeitiger Zug erfolgt.

Fig. 4.

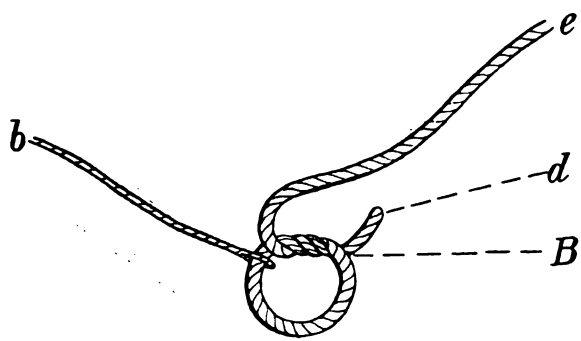

Wird die letztbeschriebene Methode (Fig. 3 und 4) zur nachträglichen Entfernung versenkter Bauchdeckennähte benutzt, so werden alle drei Fäden *a*, *b* und *e* durch dieselbe kleine Lücke in der Hautnaht nach außen geführt; bei der Verwendung zur Ausführung der völlig aseptischen Darmoperation wird man Faden *a* und *e* am besten aus einer und Faden *b* aus einer zweiten entsprechend entfernten, feinsten Lücke der mehretagigen Serosa-Muscularisnaht nach außen herausleiten. (Selbstbericht.)

---

69) **Klapp** (Berlin). Entleerung infektiöser Flüssigkeitsansammlungen und chirurgische Darmentleerung.

Wenn wir lokale infektiöse Flüssigkeitsansammlungen chirurgischer Natur zu behandeln haben, so legen wir, wie alle Chirurgen, größtes Gewicht darauf, die infektiösen Stoffe so gründlich wie nur möglich nach außen zu entleeren. Obgleich wir auch früher keinen Zweifel an diesem Standpunkt gelassen haben, so muß das doch einmal ex kathedra ausgesprochen werden, um einigen in letzter Zeit hervortretenden Stimmen entgegen zu treten, welche uns den Standpunkt imputieren wollen, als ob wir eine ganz uugenügende Entleerung des Eiters vornähmen.

Der Schnitt in irgend einer Form, ob groß oder klein, wenn nur physiologisch richtig angelegt, muß den Eiterherd nach außen eröffnen. Daß sich Bier in der Beschränkung unnötig großer Schnitte ein großes Verdienst erworben hat, wird ihm von der einen Seite bestritten, von der anderen Seite anerkannt (Kocher). Erst in zweiter Linie kommen die anderen ableitenden Maßnahmen. Wenn man die hierher gehörigen Mittel nach ihrer Wirksamkeit ordnen will, so möchte ich die Saugbehandlung voranstellen, dann die Drainage und schließ-

Digitized by Google

lich die Tamponade nennen. Die Tamponade wird ohne Zweifel ihrem Wert nach zu hoch veranschlagt. Zum mindesten soll man nicht wieder die Tamponade mit einem Docht vergleichen und ihr größere Saugkraft zuschreiben. Eine Saugkraft kann die Tamponade nur so lange entfalten, als sie trocken ist. Sobald sich der Tampon vollgesogen hat, wirkt er nur noch als Fremdkörper, der die Gewebe zur Sekretion reizt, ohne daß er die Sekrete genügend ableitet. Neuerdings ist man mit Recht bestrebt, den Docht bei der Ableitung von Sekreten besser nachzuahmen; z. B. scheint das Dreesmann mit seinem Instrument gut gelungen zu sein. Ich glaube, daß die Bedeutung der bloßen Tamponade eher im Offenhalten der Wunde liegt, als in ihrer Saugkraft.

Es besteht noch weiterhin eine dringende Indikation, die Technik der Ableitung infektiöser Flüssigkeiten zu verbessern. Dabei drängt sich in letzter Zeit immer mehr das Bestreben vor, möglichst physiologisch vorzugehen. Je physiologischer man bei der notwendigen und natürlich gründlichen Entleerung infektiöser Flüssigkeitsansammlungen mit den Geweben umgeht, um so eher werden diese imstande sein, sich mit den ihnen eigenen Abwehrkräften an der Bewältigung der Infektion zu beteiligen. Wieviel sich mit der physiologischen Behandlung allein erreichen läßt, habe ich kürzlich an dem Beispiel der Sehnenscheidenphlegmone zeigen können.

In letzter Zeit bin ich der Frage nachgegangen, ob wir nicht auch beim Ileus und der diffusen Peritonitis durch Verbesserung der Technik in der Ableitung des Darminhaltes unsere Resultate verbessern können.

1) Die Entleerung des Darmes bei der diffusen Peritonitis ist eine so dringende und anerkannte Maßnahme, daß ich über die Indikation kein Wort verliere. Ebensowenig möchte ich mich darüber auslassen, wie man bisher vorgegangen ist. Bei dem bisherigen Vorgehen wird die Asepsis nicht mit genügender Sicherheit gewährleistet. Die Indikation besteht, den Darm schnell, ergiebig und unter Wahrung der Asepsis zu entleeren; dieser Forderung wird aber die technische Ausführung noch nicht gerecht. Gewiß wirken Enterostomien sehr günstig, aber diese können auch noch angewendet werden, wenn der Darminhalt vorher gründlich entleert worden ist. Die Darmentleerung, welche ich befürworten möchte, geschieht so, daß eine geschlossene Leitung zwischen Darm und Potin'scher Saugflasche hergestellt wird. Zu diesem Zweck gebrauche ich ein rohrartiges Instrument, welches man mit dem einen Ende in den Darm einnäht und aus welchem man dann einen weichen gefensterten Gummischlauch in den Darm hineingleiten läßt. Ist das geschehen, so verdünnt man die Luft der Potin'schen Saugflasche und saugt so den gewöhnlich dünnflüssigen Darminhalt in die Flasche hinein. Entleert sich kein Darminhalt mehr, so reiht man immer mehr Darm über den Schlauch herüber und saugt erst nach der einen und dann nach der anderen Richtung

Digitized by Google

den Darm so weit aus, wie man nur kann. Meist gelingt es, von ein bis zwei Einstichstellen den ganzen Darm völlig zu entleeren.

Als Vorteil des Instrumentes betrachte ich es, daß diese Art der Entleerung aseptisch, sehr ausgiebig und schonend in einer geschlossenen Leitung erfolgen kann, so daß man nicht einmal den üblen Geruch im Operationszimmer hat. Gegen den plötzlichen Sturz des Blutdruckes wendet man mit Vorteil die in letzter Zeit von Heidenhain empfohlenen Adrenalin-Kochsalzinfusionen an. Ich halte es für am zweckmäßigten, in jedem Falle von diffuser Peritonitis, welche mit Untätigkeit des Darmes einhergeht, während der Laparotomie mit Hilfe meines Apparates den Darm zu entleeren und dann, wenn nötig, eine oder mehrere Enterostomien anzulegen. Die drohende Herabsetzung des Blutdruckes wird zweckmäßig mit Adrenalin-Kochsalzinfusionen bekämpft.

2) Lokale oder ausgebreitete Ansammlungen infektiöser Flüssigkeiten im Bereich der Bauchhöhle entleere ich nicht nur durch einen geeigneten Schnitt mit Tupfer oder Spülungen, sondern ich führe ein vergittertes Saugrohr ein, um die Flüssigkeit vollständig abzusaugen. Dieses Saugrohr ist vergittert, damit sich keine Gewebeteile in seine Fenster ansaugen. Man leitet die Flüssigkeiten wiederum in eine Potin'sche Saugflasche. So behandle ich z. B. den appendicitischen Abszeß mit möglichst kleinem Schnitt und glaube, der Forderung möglichst schonenden Vorgehens am besten gerecht zu werden. In gleicher Weise werden lokale oder diffuse peritonitische Exsudate behandelt. (Selbstbericht.)

Diskussion.

Payr (Greifswald) benutzt zur Entleerung von Flüssigkeiten aus dem Darm während und nach der Operation eine Bunsen'sche Wasserstrahlpumpe. **Lichtenauer** (Stettin).

---

70) **H. Braun** (Göttingen). Demonstration eines Enterokystoms.

B. zeigte ein Enterokystom, dessen Durchmesser 25 cm querüber, 18 cm von oben nach unten und 13 cm von vorn nach hinten betrug, und durch seine Größe und sein Gewicht (es wog etwas über 6 Pfund) bei einer 71jährigen, bis dahin immer gesunden Frau einen Darmverschluß veranlaßt hatte. Bei der am 16. September 1907 vorgenommenen Operation zeigte sich, daß dieser große cystische Tumor, ohne irgendwelche sonstige Adhäsionen, nur durch ein 1 cm langes und 2 mm dickes Ligament auf die Länge von 2 cm mit einer Dünndarmschlinge in Verbindung stand. Nach Durchtrennung derselben konnte der Tumor leicht entfernt werden; der dadurch entstandene peritoneale Defekt am Darme wurde mit einer doppelten Nahtreihe feinster Seidensuturen gedekt. Der Wundverlauf war vollkommen reaktionslos, die

Digitized by Google

Kranke konnte am 9. Oktober geheilt entlassen werden und ist auch jetzt noch vollkommen gesund. (Selbstbericht.)

Diskussion.

Jaffé (Posen) berichtet über zwei von ihm beobachtete entzündliche Geschwülste von Colon descendens. In einer fand sich als Ursache ein Knochenstückchen, die andere wurde partiell reseziert und ergab mikroskopisch entzündetes Gewebe.

F. Franke (Braunschweig) lenkt die Aufmerksamkeit darauf, daß multiple falsche Divertikel am Darm, besonders an der Flexura sigmoidea, nicht nur dadurch wichtig für den Chirurgen sind, daß sie infolge von Entzündung verdächtige, schon öfters als Karzinom angesehene Geschwülste bilden, auch Anlaß zu schweren Eiterungsprozessen bis zu abgesackter und allgemeiner Peritonitis geben können, sondern auch dadurch, daß sie ohne irgend eine erhebliche Entzündung zu einer Verdickung des Darmes führen können, die den Eindruck einer Geschwulst macht. Wahrscheinlich gehören hierher manche Fälle sogenannter hyperplasierender oder infiltrierender Kolitis bzw. Sigmoiditis. F. erläutert das kurz an der Hand eines von ihm mit Resektion der Flexura sigmoidea behandelten und geheilten Falles unter Demonstration des Präparates. (Selbstbericht.)

Müller (Rostock): Zwei Fälle, von denen der eine reseziert wurde, der andere spontan zurückging. Er glaubt, daß die Fälle häufiger vorkommen, als sie beschrieben werden.

Braun (Schlußwort) glaubt auch nicht, daß die Geschwülste selten vorkommen. **Lichtenauer** (Stettin).

---

71) **Bunge** (Bonn). Über postoperativen spastischen Darmverschluß.

B. berichtet über zwei Beobachtungen, die geeignet sind, zu beweisen, daß es Enterospasmen von einer solchen Ausdehnung, Intensität und Dauer gibt, daß durch dieselben infolge absoluter Verlegung der Kot- und Gaspassage die gleichen Gefahren ausgelöst werden können, wie durch einen mechanischen Darmverschluß.

In beiden Fällen handelte es sich um weibliche Kranke, bei denen gynäkologische Operationen ausgeführt waren, unter gleichzeitiger Entfernung des veränderten Wurmfortsatzes.

Bei der ersten Kranken traten am Tage nach der Operation heftige kneifende Schmerzen in der Oberbauchgegend, später in den seitlichen Bauchgegenden auf, ohne daß ein objektiver Befund (gesteigerte Peristaltik, isoliert geblähte Schlinge usw.) zu erheben gewesen wäre. Trotz energischer Anregung der Peristaltik bestand vom Tage der Operation an eine absolute Kot- und Gassperre, so daß ein kolossaler Meteorismus sich einstellte; am 5. Tage wurde zwecks Entleerung des Darmes relaparotomiert. Es fand sich ein Spasmus, der

Digitized by Google

den ganzen Dickdarm mit Ausnahme des Coecum betraf, der spastische Darm war steif wie ein Tau, das Coecum auf Kindskopfgröße gebläht, der Dünndarm durch den gestauten Darminhalt mächtig ausgedehnt. Ileostomie mit Witzel'scher Fistel führte zu glatter Heilung; bereits 2 Tage nach der Operation Stuhl per rectum.

Bei der zweiten Kranken fehlten die heftigen Schmerzen im Anfang, es bestand von vornherein das Bild einer schweren postoperativen Darmlähmung, die trotz hoher Physostigmingaben und anderer Abführmittel nicht zu beseitigen war. Relaparotomie am 6. Tage ergab einen über den ganzen Dickdarm und eine 30—40 cm lange Dünndarmstrecke ausgedehnten gleichen Spasmus; in der Mitte des spastisch kontrahierten Querdickdarmes eine überfaustgroße durch Gas bedingte Aufblähung. Trotz Ileostomie Exitus am gleichen Tage.

In beiden Fällen keine Peritonitis.

Die Ätiologie derartiger Spasmen ist bisher noch vollständig ungeklärt, doch scheint es B. am wahrscheinlichsten, daß nervöse, reflektorische Einflüsse am ehesten in Betracht zu ziehen sind.

Eine frühzeitige Diagnose derartiger Spasmen hält B., wenn man in den ersten Tagen nach der Operation untersucht, bevor ein stärkerer Meteorismus die Untersuchung erschwert, für möglich auf Grund anderweitiger eigener Erfahrungen, die er bei Darmstörungen verschiedenen Grades nach Nierenoperationen, in einem Falle auch nach unkomplizierter Entfernung eines Wurmfortsatzes gemacht hat. In diesen Fällen gelang es, die Erscheinungen schnell durch große Dosen von Opium mit Belladonna per rectum zum Verschwinden zu bringen. Abführmittel jeder Art sind in solchen Fällen kontraindiziert, da sie wie in den beiden operierten Fällen den Zustand nur verschlimmern; eine Verabreichung von Opium mit Belladonna ist natürlich nur erlaubt bei sicher nachgewiesenem Spasmus. (Selbstbericht.)

Diskussion.

v. Brunn (Tübingen) berichtet über zwei analoge Fälle aus der Tübinger Klinik. Im ersteren Falle fanden sich bei der Operation zwei Kontraktionsringe im unteren Ileum. Im zweiten Falle fand sich eine tetanische Kontraktion im Colon transversum, die selbst an der Leiche noch vorhanden war. Hierbei fand sich eine strangförmige Adhäsion in der Nähe dieser Stelle. B. glaubt daher diese als Ursache ansprechen zu müssen.

Barth (Danzig): Zwei Fälle von Enterospasmus. Der erste durch Morphiumtherapie geheilt, beim zweiten fand sich als Ursache des Ileus nach einer einfachen Kolporrhaphie ein Bandwurm.

Heidenhain (Worms) hat einen Fall nach abdominaler Uterusexstirpation gesehen. Er bittet alle derartigen Fälle bekannt zu geben, um die rätselhafte Ursache aufzudecken

Körte (Berlin) sah zwei Fälle nach Magenoperationen. Er mußte in beiden Fällen die Jejunostomie machen, im zweiten Falle sogar

Digitized by Google

wiederholen. Er hat auch derartige Fälle ohne vorausgegangene Operation beobachtet.

Müller (Rostock) glaubt, daß viele derartige Fälle durch beginnende Peritonitis hervorgerufen seien.

Küster (Berlin) hat zwei Fälle beobachtet. Bei dem einen war die Ursache ein Spulwurm. **Lichtenauer** (Stettin).

A. Schlesinger (Berlin). Frau mit vollständig obturierendem Rektumkarzinom. Anlegung eines rechtsseitigen Anus praeternaturalis. Da nach 6 Tagen immer noch kein Stuhl erfolgt ist, wird ein Verschluß oberhalb des Anus angenommen und die Laparotomie gemacht. Es findet sich 1) im Colon transversum ein Kotstein und zwischen diesem und dem Tumor eine sehr starke Kotanfüllung der Flexur, 2) der untere Teil des Ileum ist spastisch kontrahiert, oberhalb des Spasmus geblähte Darmschlingen. Es handelt sich also um zweisitzigen Ileus. Laparotomiewunde geschlossen und Anus links angelegt, nachdem der Kotballen zerdrückt ist. Am nächsten Tage entleert sich nach Öffnung des Darmes reichlich Kot aus der linken Wunde. Zugleich kommt aus dem rechtsseitigen Anus Kot heraus. (Selbstbericht.)

Wilms (Basel) weist hin auf den von Krönig beschriebenen Fall, bei dem Darmgeschwüre, durch Thrombosen verursacht, den Enterospasmus auslösten.

Payr (Greifswald) hat bei Tieren künstlich Embolien der Darmgefäße hergestellt und hierbei das Auftreten von Darmgeschwüren und Spasmen beobachtet.

Marquard (Hagen) sah einen Spasmus des Kolon nach Nephrostomie, bei der eine Eröffnung der Leibeshöhle nicht stattgefunden hatte. Er glaubt dies auf Thrombosen der Darmgefäße zurückführen zu müssen.

Bunge: Eine Peritonitis an dem kontrahierten Darmstück war nicht vorhanden, der Darm sah vielmehr blaß aus. Über den Fall Krönig ist B. anderer Ansicht als Wilms. Wären Nekrosen der Darmschleimhaut die Ursache des Spasmus gewesen, so hätte nach Abstoßung derselben eine Stenose des Darmes eintreten müssen.
Lichtenauer (Stettin).

---

72) **Canon** (Berlin). Darmausschaltung durch Ileo-Flexurostomie.

C. berichtet über einen Pat., bei welchem er vor $2^1/_2$ Jahren die totale Ausschaltung des Dickdarmes vorgenommen hat. Pat. war $^1/_4$ Jahr lang wegen andauernder Darmblutungen mit inneren Mitteln — darunter Jodkali — und Darmspülungen auch von spezialistischer Seite ohne jeden Erfolg behandelt worden. Der Mastdarm war gesund, in der rechten unteren Bauchgegend war aber ein Tumor fühlbar, der schließlich exstirpiert wurde und aus höchstwahrscheinlich

Digitized by Google

luetisch verändertem Dickdarm bestand (Verdickung der Darmschichten, starke Hyperämie der Schleimhaut mit kleineren Defekten, starke Infiltration der Submucosa und geringere der Muscularis). Der Darm schien auch noch in der Umgebung des exstirpierten Stückes krank zu sein; ein trotzdem später gemachter Versuch ihn zu vernähen mißlang, und da auch weitere Blutungen aus dem oberen Darmteil auftraten, wurde angenommen, daß der Dickdarm noch weiter hinauf erkrankt war, und seine totale Ausschaltung von einem Medianschnitt aus vorgenommen; das Ileum wurde oberhalb des Blinddarmes durchtrennt, das orale Ende in die Flexura sigmoidea implantiert, das aborale verschlossen und versenkt. Die aborale Öffnung am Colon descendens wurde ebenfalls übernäht, doch ist hier eine kleine Fistel zurückgeblieben, die den Pat. aber wenig stört. Die Blutungen aus dem Dickdarm haben nach der Ausschaltung und nach einer Quecksilberkur nachgelassen, aber die Sekretion jauchiger Massen aus dem ausgeschalteten Dickdarm ist trotz häufiger Spülungen mit einem Darmrohr noch stark und sehr störend, ein Umstand, welcher ebenfalls auf Erkrankung des Darmstückes schließen läßt. Pat. hat nur Durchfälle, wenn er viel Flüssigkeit zu sich nimmt; der Urin ist frei von Eiweiß und zeigt keine Vermehrung des Indikan. (Selbstbericht.)

---

73) **Heddaeus**. Über die Folgen einer totalen Ausschaltung des Kolon durch Verbindung des Ileum mit der Flexura sigmoidea.

Vortr. berichtet über einen vor 5 Jahren von Lindner operierten Fall von totaler Ausschaltung des Kolon wegen Darmneurose.

Die betreffende Pat. hatte infolge der genannten Operation sehr heftige Beschwerden, meist in Gestalt kolikartiger Anfälle bekommen. Die vom Vortr. ausgeführte Operation ergab eine enorme Ausdehnung des mit blindem Ende seitlich in das Kolon implantierten Ileum und außerdem eine stark stenosierende Überbrückung des Dünndarmes durch die verlagerte Ileumschlinge.

Durch die Operation wurde die Pat. fast vollkommen geheilt. Die heutigen seltenen Beschwerden gipfeln in plötzlich auftretenden gehäuften Diarrhöen, die Vortr. auf die zu tief angelegte Einpflanzung bezieht. Dieser Zustand ist auch durch die Entfernung des Blindsackes und einer neuen Anastomose zwischen dem Dünndarm und dem früher ausgeschalteten Coecum nicht behoben.

Vortr. kommt zu dem Resultat, daß

1) die totale Ausschaltung des Kolon kein gleichgültiger Eingriff ist, wie manche Autoren behaupten, sondern daß sie nur in den schwersten, sonst unheilbaren Erkrankungen des Kolon angezeigt ist;

2) daß sie, wenn möglich, nur eine partielle sein soll.

3) Bei der Technik ist darauf zu achten, daß das Ileum beim Einpflanzen in das Kolon keine kurze Überbrückung des Dünndarmes macht, und

Digitized by Google

4) daß die Einpflanzung des Ileum in das Kolon womöglich end to side oder, wenn side to side, dann wenigstens mit kürzestem Blindsack erfolgt. (Selbstbericht.)

Diskussion zu Nr. 72 und 73.

Schultze (Duisburg) hat wegen multipler Stenosen des Dickdarmes das Ileum in die Flexura sigmoidea eingepflanzt.

F. Franke (Braunschweig), der die Ausschaltung des Kolon zuerst auch bei chronischer Obstipation vorgenommen und empfohlen hat, hebt hervor, daß nach seinen und anderer Erfahrungen in einzelnen Fällen durch retrograde Peristaltik schwere Störungen hervorgerufen werden können, und will deshalb die Operation nur in ganz besonders schweren Fällen zulassen. (Selbstbericht.)

Martens (Berlin) berichtet über einen Kranken mit chronischer Dysenterie, bei dem auswärts erst eine Coecalfistel, dann eine Anastomose zwischen Ileum und Flexura sigmoidea, schließlich die Durchtrennung des Ileum zwischen Anastomose und Coecum gemacht worden war. Die Operationen hatten keinerlei Nutzen gehabt und ihren Zweck insofern verfehlt, als der Kot sich zum Teil doch noch rückläufig aus der Coecalfistel entleerte. Zur völligen Ausschaltung mußte jetzt noch das Kolon oberhalb der Anastomose durchtrennt und zur Ableitung des Eiters das proximale Ende nach außen geleitet werden. Die vielen häufigen, dünnen Stuhlentleerungen sind dem Kranken sehr lästig.

M. warnt daher vor zu häufiger Anwendung dieser doch nicht ganz gleichgültigen großen Eingriffe. (Selbstbericht.)

Sprengel (Braunschweig) hat einen der von Franke berichteten Fälle später zur Operation bekommen. Die Pat. war mit dem Resultat der Kolonausschaltung sehr unzufrieden.

Körte (Berlin) wendet die Ausschaltung des Dickdarmes nur in extremen Fällen an, und auch dann, wenn möglich, nur partiell. Es kommt darauf an, ob die Erkrankung des Dickdarmes bereits ausgeheilt ist. Ist dies nicht der Fall, so empfiehlt K. eine Fistel am Blinddarm anzulegen und von dort aus den erkrankten Darm durchzuspülen. **Lichtenauer** (Stettin).

---

74) **Graff** (Bonn). Über Milzexstirpation bei Anaemia pseudoleucaemica infantum.

Die Bluterkrankungen im Kindesalter sind noch ein recht dunkles Kapitel der inneren Medizin, namentlich der Zusammenhang mit dem begleitenden Milztumor. Während man im allgemeinen die Milz nicht für den primären Sitz der Krankheit hält, gibt es doch Fälle, bei denen die Entfernung der Milz schnelle Heilung bringt. Vortr. hat bei einem hochgradig anämischen, abgemagerten, nur 11 Pfund wiegenden Kind einen Milztumor entfernt, der über 1 Pfund wog. Blutbefund vor der Operation Verminderung der roten Blutkörperchen

Digitized by Google

mit auffallend vielen Normoblasten und Vermehrung der weißen Blutkörperchen. Nach der Operation mit Besserung des Allgemeinbefindens allmählicher Übergang des Blutbefundes zur Norm. Zunahme des Körpergewichtes in 9 Monaten von 11 Pfund auf 21 Pfund. Der Blutbefund, der Milztumor (pathologisch anatomisch einfach indurative Hyperplasie), die fehlende Lebervergrößerung und Drüsenanschwellung sichert die Diagnose auf Anaemia pseudoleucaemica infantum. Für die Erklärung der rätselhaft schnellen Heilung post exstirpationem kann die Beobachtung Umber's herangezogen werden, der bei Banti'scher Krankheit einen pyogenen Eiweißzerfall nachwies, der mit Entfernung der Milz sofort aufhörte. Jedenfalls scheint nach den bisherigen, wenn auch sehr wenig zahlreichen Erfahrungen die Milzexstirpation bei derartigen Krankheiten sehr schnelle Heilungen herbeizuführen. (Selbstbericht.)

Diskussion.

Wolff (Potsdam) stellt das vor 3 Jahren operierte Kind vor, welches jetzt 4 Jahre alt und vollkommen gesund ist. Der Blutbefund ist jetzt morphologisch normal, es besteht aber noch eine Vermehrung der weißen Blutzellen im Verhältnis zu den roten.

Lichtenauer (Stettin).

---

75) **E. Ruge** (Berlin). Beiträge zur chirurgischen Anatomie der Gallengänge.

Vortr. berichtet über die Resultate seiner Untersuchungen an 43 Präparaten von menschlicher Leberpforte. Er fand, daß der Ductus cysticus nur in $^1/_3$ der Fälle den Lehrbuchverlauf zeigt, so zwar, daß er in einem spitzen Winkel in den Hepatocholedochus einmündet. In den übrigen Fällen läuft er eine Strecke weit mit dem Hepaticus eng verbunden neben diesem her, bevor er in ihn einmündet, in 9 unter 43 Fällen ihm an der rechten Seite völlig parallel verlaufend, in 18 Fällen um ihn eine Spiraltour beschreibend. Typische Präparate von jedem dieser drei Typen wurden gezeigt und an der Hand von Wandtafeln auf die Konsequenzen dieser anatomischen Verhältnisse aufmerksam gemacht. Sie bestehen nach dem Vortr. im wesentlichen darin, daß zunächst einmal sehr häufig der Operateur, in der Meinung, schon im Choledochus angelangt zu sein, sich noch im Cysticus befindet, daß weiterhin bei der oft versteckten Lage der Mündung des Cysticus im Pankreasgewebe die Hepaticussondierung schwierig oder unmöglich wird und die Einführung eines Hepaticusdrains mißlingt.

Ferner demonstriert der Vortr. einen eigenartigen Fall von Cysticusdoppelbildung.

Am Hepaticus fand Vortr. relativ häufig eine Varietät, die darin bestand, daß dieser sich schon sofort an der Cysticuseinmündung in seine Äste zerteilt (2—5 Äste), so daß ein Hepaticushauptgang fehlt. Er macht auf die notwendige Insuffizienz der Drainage durch

Digitized by Google

ein Hepaticusrohr in diesen Fällen und in solchen von kurzem Hepaticus aufmerksam, da dasselbe natürlich nur in einen Ast des Hepaticus eingeschoben werden könne. Er empfiehlt aus diesen und anderen Gründen statt der Hepaticus- die prinzipielle Choledochusdrainage, deren Effekt er als vollwertig mit der ersteren gleichstellt.

Der Choledochus geht nach dem Vortr. fast stets (außer 3 Fällen) durch die Substanz des Pankreas hindurch.

Der Pancreaticus accessorius (Santorini) besteht nur in 9 unter 43 Fällen. (Selbstbericht.)

Diskussion.

Pagenstecher (Wiesbaden) hat die von Ruge demonstrierten Varietäten der Gallengänge in vivo beobachtet.

Gleiss (Hamburg) hat bei einem eingeklemmten Choledochusstein Öl in die vorher angelegte Gallenblasenfistel injiziert mit dem Erfolg, daß der arrodierte Stein spontan abging. **Lichtenauer** (Stettin).

---

76) **A. Exner** und **H. Heyrovsky** (Wien). Pathologie der Cholelithiasis.

E. und H. berichten über Versuche, die sie zum Teil an mit verschiedenen Bakterienarten beimpfter und nicht beimpfter Galle, zum Teil an gewöhnlicher Bouillon, die mit gallensauren Salzen versetzt worden war, anstellten. Eine quantitative chemische Untersuchung zeigte in einwandsfreier Weise, daß durch das Wachstum der Bakterien die gallensauren Salze zersetzt werden, am stärksten von den Bakterien der Typhus-Koligruppe, am geringsten von den Pyokokken. Durch das Zugrundegehen der gallensauren Salze wird die Fähigkeit der Galle, Cholestearin zu lösen, bedeutend vermindert. Da Naunyn die Behauptung aufstellte, daß bei der Lösung des Cholestearins in der Galle der Gehalt der Galle an Fetten und Seifen die Hauptrolle spiele, wurde in steriler und beimpfter Galle auch der Gehalt an Seifen und Fetten bestimmt. Diese Körper wurden durch das Wachstum der Bakterien nicht beeinflußt. Die Genannten kommen zu folgenden Untersuchungsergebnissen.

1) Durch das Wachstum der Bakterien werden in der Galle die gallensauren Salze zerstört. 2) Die Zerstörung der gallensauren Salze vermindert die Fähigkeit der Galle, Cholestearin zu lösen, sehr bedeutend. 3) Diese Verminderung der gallensauren Salze führt zum Ausfall des Cholestearin. 4) Bei diesem Prozesse spielen die Seifen und Fette keine Rolle. 5) Die bisher in der Galle als Fettsäuren bestimmten Körper enthalten nur zu einem geringen Teile wirklich Fettsäure. Der Gehalt der Galle an Fettsäuren ist in Wirklichkeit annäherungsweise nur $^1/_{10}$ der bisher angenommenen Mengen und entspricht ungefähr dem Fettsäuren-Gehalte des Blutes. 6) Diese Tatsachen sind von ausschlaggebender Bedeutung für die Genese der

Digitized by Google

Gallensteine, da sie zeigen, daß Cholestearin bei Bakterieninfektion ausfallen muß und so der Anstoß zur Bildung von Cholestearinsteinen gegeben wird. (Selbstbericht.)

---

77) **Lampe** (Bromberg). 4 Gallensteine von besonderer Größe.

L. demonstriert 4 Gallensteine von besonderer Größe; der größte hat eine Länge von 8 cm, einen Umfang von 13 cm, ein Gewicht von 62 g. 2 Steine sind gewonnen durch Cholecystostomie bzw. Cholecystektomie, 2 durch Enterotomie bei Gallensteinileus. Sämtliche Steine stammen von weiblichen Kranken im IV., V. und VI. Dezennium; sie sind durch die entsprechenden Eingriffe geheilt worden. (Selbstbericht.)

---

78) **H. Braun** (Zwickau). Über Ganglioneurome. Fall von Resektion und Naht der Bauchaorta.

Bei einem $6^1/_2$jährigen, sonst gesunden Mädchen wurde ein kindskopfgroßes, retroperitoneal gelegenes, die linke Seite des Abdomen ausfüllendes Ganglioneurom exstirpiert. Der Tumor hatte keinerlei charakteristische Krankheitserscheinungen verursacht und ließ sich bis auf einen vor der Wirbelsäule gelegenen breiten Stiel leicht ausschälen. Es fand sich dann, daß die Aorta in Länge von 8 cm in eine an der Rückseite des Tumors gelegene Furche eingebettet, und daß ihre Adventitia in den Tumor aufgegangen war. Vier Arterien traten unmittelbar nach ihrem Austritt aus der Aorta in den Tumor ein. Beim Herauspräparieren der Aorta aus dem Tumor entstand ein schräger Einriß in der Wand des Gefäßes. Da die Naht der Wunde nicht gelang, wurden 2 cm der Aorta, soweit ihre Wandung stark lädiert und nicht mehr zur Naht geeignet war, quer reseziert. Die Enden wurden mittels des von Carrel-Stich angegebenen Verfahrens zirkulär durch Naht vereinigt. Es trat glatte Heilung ein. Zirkulationsstörungen an den unteren Extremitäten wurden nicht beobachtet. Der exstirpierte, 1900 g schwere Tumor besteht zum überwiegenden Teil aus marklosen Nervenfasern; markhaltige Fasern sind nur spärlich vorhanden. Zwischen den Nervenbündeln liegen teils einzeln, teils in Gruppen, Ganglienzellen. Der vorliegende Fall ist der sechste ähnlich gelegener retroperitonealer Ganglioneurome, als deren Ausgangspunkt der Grenzstrang des Sympathicus anzusehen ist. Die fünf übrigen Fälle sind ebenfalls operiert worden, nur 2mal mit günstigem Ausgang (Kredel, Glockner). Allen Fällen ist die nahe Beziehung des Tumors zur Aorta abdominalis oder der Vena cava inf. gemeinsam. Die Exstirpation derartiger retroperitonealer Tumoren gelingt am besten durch einen langen Querschnitt, welcher vorn in der Mittellinie unterhalb des Nabels beginnt, den geraden Bauchmuskel durchtrennt und hinten in dem Winkel zwischen Rückenstrecker und 12. Rippe endigt. (Selbstbericht.)

Digitized by Google

Diskussion.

Kredel (Hannover): Wenn bei der Operation der großen retroperitonealen Ganglioneurome Schwierigkeiten mit der Aorta entstehen, empfiehlt K., wie er es einmal getan, ein kleines Stück des Tumors sitzen zu lassen. Die stückweise Entfernung dieser Geschwülste ist außerordentlich gut möglich, weil die Schnittfläche völlig blutleer, schneeweiß aussieht, als ob man im toten Gewebe operiert. Bei dem so operierten Kinde war nach 5 Jahren der Tumor nicht wiedergewachsen. Ein zweites mit multiplen subkutanen Ganglioneuromen beobachtetes Kind war ebenfalls nach mehr als 6 Jahren völlig wohl und gesund geblieben und die Geschwülste nur ganz wenig gewachsen. (Selbstbericht.)

Martin (Köln): Komplizierte Verrenkung im Cubitalgelenk mit Zerreißung der Art. und V. brachialis. Zirkuläre Gefäßnaht nach Stich. Glatte Heilung. **Boerner** (Rastatt).

Harn- und Geschlechtsorgane.

79) **Hintertoisser** (Teschen). Über Urethralverletzungen.

Von 16 Verletzungen des perinealen und pelvinen Teiles der Harnröhre starben 2, während die übrigen 14 zur Heilung gelangten. 7 waren kompliziert bzw. verursacht durch Knochenbrüche des Beckens (absteigender Schambeinast, Sitzbein); zu dieser Gruppe zählen die 2 Todesfälle an Sepsis, welche sich am 5. und 11. Tage nach der Verletzung ereigneten. Die übrigen neun, teilweise sehr schweren Zerreißungen der Urethra waren lediglich Weichteilverletzungen. Die Entstehungsursachen waren bei 5 Bergleuten: Verschüttung im Schachte, Anfahren eines Kohlenhuntes, Sturz auf einen Kohlenhunt, Herabfallen von Steinblöcken auf den liegenden Arbeiter (2), die anderen Verletzungsfälle entstanden durch Sturz mit dem Perineum auf einen harten Gegenstand (Holzblock, Eisenstange, Rand eines Wassereimers, Zaun), je 1mal durch Sturz aus großer Höhe, Sturz mit dem Pferde, Fußtritt.

Acht Fälle (darunter die beiden Todesfälle) wurden mittels Verweilkatheter behandelt; 8mal wurde durch den äußeren Harnröhrenschnitt die Verletzung bloßgelegt, in sechs Fällen konnte das proximale Urethrallumen gefunden und der Verweilkatheter eingeführt werden, einmal wurde durch Punctio vesicae suprapubica, einmal durch Sectio alta der retrograde Katheterismus ausgeführt und eine Doppeldrainage (Dittel-Ultzmann) angelegt. In einem Falle mußte, als die Narbenstriktur fast impermeabel geworden, schließlich die Resektion und Naht der Urethra ausgeführt werden.

Sämtliche acht operativ behandelten Fälle kamen zur Heilung, freilich nach einem durch die ausgedehnten Weichteilverletzungen und durch Komplikationen im Wundverlauf bedingten längeren Kranken-

Digitized by Google

lager und einer lange fortgesetzten Sondierung. Das bisherige Vorgehen in der Behandlung der Harnröhrenzerreißungen erscheint ausreichend: zunächst Versuch der Blasendrainage durch einfache Katheterisation bzw. Verweilkatheter; gelingt diese nicht, wie das wohl bei allen totalen Zerreißungen der Fall ist, sogleich Urethrotomia externa, Einführung des Verweilkatheters; wird das proximale Urethrallumen nicht gefunden, so muß durch Punctio vesicae oder besser durch Sectio alta der retrograde Katheterismus ausgeführt und eventuell eine Doppeldrainage angelegt werden.

Von einer primären Naht kann man sich bei dem gewöhnlich sehr übel zugerichteten, oft schon infiltrierten phlegmonösen Gewebe, sowie bei der Schwierigkeit der Orientierung keinen Erfolg versprechen.

(Selbstbericht.)

---

80) **Pels-Leusden** (Berlin). Ist es notwendig, nach Zerreißungen und Resektionen der Harnröhre am Perineum eine zirkuläre Naht anzulegen?

Diese Frage kann mit »Nein« beantwortet werden. Zur Beantwortung stützt sich P.-L. auf das Material Koenig's aus der Göttinger und Berliner chirurgischen Klinik und auf Experimente am Hunde. Hat man die zerrissenen Harnröhrenenden gefunden bzw. die strikturierten Teile der Urethra reseziert, so ist es nur notwendig, die beiden Enden, nachdem man sie auf der unteren Seite eine Strecke weit längs geschlitzt hat, mit einigen, die Schleimhaut ganz knapp, das benachbarte Gewebe breit mitfassenden Seiden- oder Catgutknopfnähten aneinander zu bringen, so daß also eine nach dem Perineum zu offene, nach der Symphyse geschlossene Rinne entsteht. Die äußere Wunde wird locker mit Jodoformgaze austamponiert, bleibt ganz offen, ein Verweilkatheter ist überflüssig. Der Urin fließt anfangs am Perineum, nach einigen Tagen aber schon per vias naturales wieder ab, und die Wunde ist in der Regel nach 3 bis 4 Wochen geschlossen. Nach 8 Tagen wird vorsichtig mit einer dicken Sonde oder Katheter bougiert. Experimentell kann man nachweisen, daß das Epithel vom Rande der neugebildeten Urethralrinne aus den benachbarten Wundteil rasch überwuchert und den Querschnitt der Harnröhre so in wünschenswerter Weise vergrößert. Bleibende Fisteln sind aber nicht zu befürchten. Die Dauerresultate dieser so einfachen Operationsmethode können sich denen mit primärer zirkulärer Vereinigung der Harnröhrenstümpfe über einem Verweilkatheter und vollständigem Schluß der äußeren Wunde würdig zur Seite stellen. Infektionen sind bei dieser offenen Wundbehandlung ausgeschlossen. P.-L. erwähnt noch, daß er auch bei den Hypospadieoperationen nach Beck den Verweilkatheter stets perhorresziert. (Selbstbericht.)

Digitized by Google

81) **Wilms** (Basel). Zur Technik der Prostatektomie.

Statt der vesikalen und perinealen Prostatektomie empfiehlt W. eine neue Methode, bei welcher vom Perineum aus die Prostata aufgesucht wird, aber Rektalverletzungen ausgeschlossen sind und die Ausschälung der ganzen Prostata in ähnlicher Weise erfolgt wie sonst von der Blase her. Man geht direkt am linken absteigenden Schambeinast ein außerhalb des M. bulbocavernosus und der darüber laufenden Arterien. Ohne nennenswerte Blutung kommt man sofort auf den linken seitlichen Lappen der Prostata. Nachdem man sich durch Einführung des Katheters über die Lage der Harnröhre orientiert hat, geht man stumpf oder mit scharfem Instrument durch die Kapsel der Prostata durch und schält nun mit dem Finger die Prostata aus ihrer Kapsel heraus, genau wie sonst von der Blase aus. An der Vorderseite gelangt man am leichtesten auf den rechten Lappen der Prostata, so daß also eine totale Ektomie leicht und schnell auf diesem Wege gelingt. Die Pars prostatica urethrae wird natürlich mit der Prostata ebenso entfernt, wie sonst bei der vesikalen Ausschälung. Abtastung der Blase von unten her ist bei Verdacht auf Stein leicht. Nachbehandlung wie bei der perinealen Operation.

(Selbstbericht.)

---

82) **Ehrhardt** (Königsberg). Über die chirurgische Behandlung des Prostatakarzinoms.

Über das Prostatakarzinom bestehen noch immer weitverbreitete Irrtümer, die der Ausbildung der Diagnose und einer rationellen Therapie hinderlich waren. Die Erkrankung ist keineswegs besonders selten, und die Metastasenbildung tritt nicht, wie man oft liest, schon im Frühstadium, sondern meist erst nach Durchbruch durch die Kapsel auf. Die Metastasierung erfolgt auf dem Lymphwege, seltener auf dem Blutwege.

Vortr. hat bei einem faustgroßen Prostatakarzinom von einem Tförmigen Perinealschnitt aus zunächst die Harnröhre samt Schwellkörper vor dem Tumor durchtrennt, dann Geschwulst und Harnblase ohne Symphysenresektion ausgehülst und in die Dammwunde gezogen. So gelang es, den Tumor unter Schonung der Ureteren abzutrennen, die Harnröhre mit der Blase ohne Spannung zu vereinigen und die Lymphdrüsen im kleinen Becken auszuräumen. Vortr. empfiehlt diese Aushülsung und Dislokation der Harnblase in die Dammwunde auch für die Freilegung mancher Blasentumoren. (Selbstbericht.)

---

83) **O. Zuckerkandl** (Wien). Über Diagnostik von Steinen der Niere.

Bei einiger Übung kann man aus den Schattenrissen auf der Röntgenplatte mannigfache Details herauslesen, und Schlüsse auf die

Digitized by Google

Lage des Steines und Beschaffenheit der Niere sind möglich. Steine in engen Räumen müssen sich in ihrer Form diesen anpassen; in weiten Räumen sind sie kugelig, ovoid, Oxalate oft von stachelig kugeliger Form. Uretersteine sind mit ihrer Längsachse longitudinal gestellt, walzenförmig, Pflaumenkern- oder Zigarrenform imitierend. Steine im unteren Nierenbeckenabschnitt sind oben breiter, unten spitz zulaufend, am Schattenriß dreieckig, mit einem spitzen Anteil nach abwärts gekehrt. In diesen Fällen ist das Nierenbecken stets erweitert, in seiner Wand verdickt.

Ein isolierter Kelchstein ist durch seine Form, die dem Ausguß des nicht erweiterten Kelches entspricht, und durch seine Lage näher der Nierenperipherie gekennzeichnet.

Freie Steine finden sich nur in pathologisch zustande gekommenen Höhlen der Niere, in weiten Kelchen oder im ausgedehnten Becken; sie sind ihrer Form nach ganz unregelmäßig.

Häufig sind Nierenbecken- bzw. Ureterstein mit freien Steinen in weiten Kelchen kombiniert. Der Stein mit nach abwärts gekehrtem Sporn liegt im Nierenbecken, die anderen sind an der Peripherie verteilt. In unklaren Fällen dient die Röntgenaufnahme bei eingeführtem Ureterkatheter mit Mandrin dem besseren Verständnis. Bei der Rekonstruktion der anatomischen Verhältnisse unterstützt die auf der Platte oft gut sichtbare Begrenzungslinie der Niere.

Kleine Steine können dem Nachweis entgehen; bei vielfachen Steinen differieren die verschiedenen Aufnahmen oft in kleinen Details. Ein einmaliger negativer Befund berechtigt also nicht zur sicheren Ausschließung von Stein.

Als Operationen bei Nierenstein gelten zurzeit die Nephrektomie und die Nephro- bzw. Pyelolithotomie. Die Auswahl der Fälle zur Exstirpation der Steinniere ist nicht schwierig und aus der Beschaffenheit des Sekretes der betreffenden Niere zu machen. Die Nephrotomie, die heute meistgeübte Operation, schädigt das Parenchym durch ausgedehnte Infarktbildung, gibt Anlaß zu schweren primären und Spätblutungen. Die Pyelotomie, der diese üblen Folgen nicht anhaften, ist als Eingriff weit geringer; entgegen der geläufigen Ansicht lassen sich mit derselben recht große Steine leicht entfernen. Nur die stark verzweigten Exemplare oder isolierte Steine in den oberen Kelchen erheischen den Nierenschnitt. Die Operationsmethode soll bei Nierenstein dem Einzelfalle angepaßt sein; in der Regel läßt sich aus dem Röntgenbilde und der Harnanalyse die anzuwendende Methode von vornherein bestimmen. Z. übt die Pyelotomie in modifizierter Form: er eröffnet das Nierenbecken an seiner untersten Kante und verlängert den Schnitt, wenn nötig, gegen den Ureter, ausnahmsweise auch gegen den unteren Nierenpol. Nach Entfernung der Steine Drainage des Nierenbeckens und partielle Naht der Nierenbeckenwunde. Die Operation wurde in 17 Fällen infizierter Nierensteine ausgeführt; ein Todesfall, die übrigen sämtlich ohne Fistel geheilt. (Selbstbericht.)

Digitized by Google

84) **Loewenhardt** (Breslau). Zur Dignostik der Hydronephrose (Pyeloskopie). Demonstration.

L. bespricht die oft nicht unerheblichen diagnostischen Schwierigkeiten, welche die beginnende Hydronephrose bereitet, und weist auf die Wichtigkeit frühzeitigen Erkennens hin, um durch baldige Beseitigung des Hindernisses vorbeugend gegen die späteren irreparablen Zustände wirken zu können.

Wenn die ersten Koliken eine eindeutige Lokalisierung auf die Niere nicht zulassen und auch die genaue Beobachtung des Gesamturins den gewünschten Aufschluß nicht ergibt, weist L. darauf hin, daß die ausgedehnte Anwendung des Ureterenkatheterismus mit den schon vorliegenden ganz dünnen Instrumenten auch bei jugendlichen Individuen weiter führt, weil

1) durch Vergleich der physikalischen Beschaffenheit des beiderseitigen Harns schon frühzeitig eine Minderwertigkeit der erkrankten Seite festgestellt werden kann;

Fig. 1.

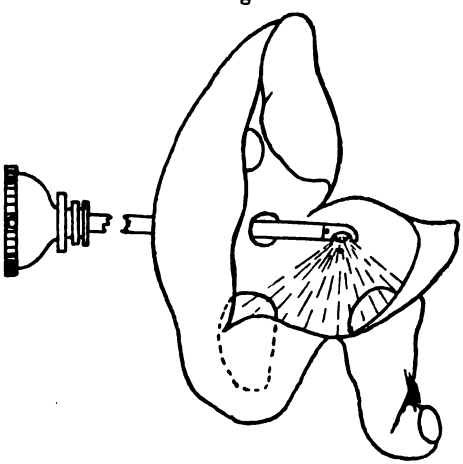

Fig. 2.

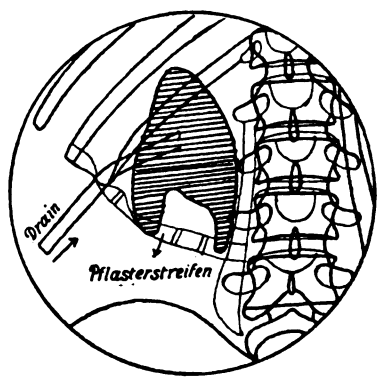

2) wenn der Katheter in das Nierenbecken geführt ist, aus der Art des Abflusses eine beginnende Retention erkannt werden kann.

L. hat schon früher darauf hingewiesen, daß schon bei dislozierten Nieren durch die, wenn auch geringe, zeitweilige Erschwerung des Abflusses Konzentrationsverringerungen des Harns auftreten.

Für eine bisher nicht geübte diagnostische Methode zur Erkennung des Abflußhindernisses, die Pyeloskopie (s. Fig. 1), zeigte sich ein besonderer Fall geeignet.

Bei einem Knaben war von anderen Seiten wegen kolikartiger Anfälle zuerst die katarrhalisch erkrankte Appendix entfernt worden, dann, als in kurzem eine komplette infizierte Hydronephrose sich entwickelt hatte, deren Entleerung durch Pyelotomie erfolgt, woher seit 6 Monaten eine Fistel bestand.

Digitized by Google

Es wurde zunächst nach Injektion von Collargol durch die Fistel ein Röntgenbild aufgenommen (s. Fig. 2). Dann konnte L. nach Borsäurefüllung eine überraschend deutliche Besichtigung des Nierenbeckens mit einem ganz dünnen Cystoskop vornehmen, wobei sich nicht nur die entzündlichen Veränderungen der Schleimhaut in verschiedenen Stadien präsentierten, sondern auch in die Kelche und die Abgangsstelle des Ureters hineingesehen werden konnte. Ein dünnes Ureterencystoskop wurde dann zur Lokalisierung des Hindernisses eingeführt.

Bei der ganz unklaren Anamnese gelang es, auf diesem Wege sich zu überzeugen, daß der Verschluß des Harnleiters nicht etwa in der Höhe der Appendix, sondern unweit des Abganges vom Nierenbecken zu suchen und der Eingriff von dem gewöhnlichen Lumbalschnitt aus vorzunehmen war.

Nierenbecken und oberer Teil des Harnleiters, letzterer besonders fest an die hintere Bauchwand geheftet, fanden sich stark verdickt, sklerosiert und in festen Bindegewebsmassen eingebettet.

Die Abknickung in der Höhe des unteren Nierenpoles bei nicht herabgestiegenem Organ wurde durch einen dicken Bindegewebsstrang fixiert, während für eine auf der Vorderseite quer verlaufende akzessorische Vene eine besondere ursächliche Bedeutung nicht festgestellt werden konnte.

L. demonstriert das durch Nephrektomie gewonnene Präparat, zu der er sich während des Eingriffes entschloß.

Für ein konservatives Verfahren schien der Fall wegen der in situ vorgefundenen schweren Veränderungen (bei gleichzeitiger Berücksichtigung der durch Vorbehandlung nicht gänzlich zu hebenden Infektion des Nierenbeckens) keine besonderen Aussichten zu bieten. (Selbstbericht.)

Diskussion zu Nr. 83 und 84.

J. Israel (Berlin): Durch die Röntgenphotographie ist die Indikationsstellung zwischen Nephrolithotomie und Pyelolithotomie exakter geworden, und daher ist die letztere häufiger anwendbar, als man früher glaubte. Nicht anwendbar hält I. die letztere bei großen Nierenkelchsteinen. Bei der Pyelolithotomie hat er stets die primäre Naht angewandt und damit gute Resultate gehabt. Diese ist nicht empfehlenswert, wenn sich die Niere infolge kurzen Stieles oder Verwachsungen nicht aus der Wunde luxieren läßt.

In diesen Fällen führt I. die Pyelolithotomie nur dann aus, wenn es sich um Hufeisenniere handelt, oder wenn die Operation doppelseitig gemacht werden muß zur Schonung der Nierensubstanz.

Zondek (Berlin). Eine Nephrotomie ohne Durchschneidung von Gefäßen ist nicht denkbar. Starkkalibrige Venen müssen stets durchschnitten werden. Mit der von Z. angegebenen Schnittmethode hat man bei genauer Kenntnis der Topographie in der Niere die meiste Aussicht, keine größere Arterie zu durchschneiden. Dies geschieht

Digitized by Google

um so sicherer, je größer der Höhen- und der dorsoanteriore Durchmesser des Nierenbeckens ist. Daraus resultiert die Aufgabe: Je weniger tief das Nierenbecken in die Niere hineinragt, je kleiner der dorsoanteriore Durchmesser des intrarenalen Nierenbeckens ist, desto eher wird man an die Pyelotomie zu denken haben.

Für die Extraktion eines Nierensteines kommt sein Sitz in Betracht. Liegt der Stein im extrarenalen oder auch intrarenalen Teil des Nierenbeckens, so dürfte er durch die Pyelotomie wohl zu entfernen sein. Ist der Stein im Vergleich zur Inzision besonders groß, so wird er gewöhnlich zerstückelt werden müssen. Dabei wird man die Quetschung der Beckenwand zu verhüten suchen; ganz besonders trifft dies für diejenigen Fälle zu, in denen der Stein seine Ausläufer in die Kelche entsendet. Hierbei macht Z. darauf aufmerksam, daß der Hals der oberen Calyx major oft nicht nur eng, sondern zuweilen sehr eng und sehr lang ist, während der Hals des unteren Calyx major gewöhnlich sehr weit ist (s. Z., Topogr. der Niere usw. p. 65—79).

Liegt der Stein in einem Kelch, so dürfte es nicht möglich sein, aus dem Röntgenbild zu erkennen, ob er in einem Kelch erster, zweiter oder dritter Ordnung gelegen ist. Die Pyelotomie dürfte hier gewöhnlich nicht zum Ziele führen. Für die Entfernung derartig peripherisch gelegener Steine hat Z. den Radiärschnitt empfohlen (s. Zentralblatt für Chirurgie 1907. Nr. 47).

Die Pyelotomie ist zweckmäßig an der von Gefäßen nicht überlagerten dorsalen Beckenwand auszuführen. Man könnte daran denken, in geeigneten Fällen den Radiärschnitt mit der Pyelotomie zu kombinieren, jedoch dürfte man den Einschnitt ins Nierenbecken nie direkt in das Nierenparenchym fortsetzen, da in der Bucht zwischen dorsaler Beckenwand und dem Nierenparenchym parallel der Längsachse der Niere die dorsale Nierenarterie verläuft. (Selbstbericht.)

Kapsammer (Wien) glaubt, daß auch bei nicht luxierbarer Niere die Pyelolithotomie vorzuziehen ist. Er näht auch hier die Wunde, indem er das Nierenbecken durch Schnitt freilegt. An die reflektorischen Koliken der nicht erkrankten Seite glaubt er nicht, sondern hält kleine Steine für die Ursache derselben.

Tilmann (Köln) gibt einen kasuistischen Beitrag zur Ätiologie der Hydronephrose bei Wanderniere: Knickung des Harnleiters durch eine stark ausgebildete akzessorische Arterie infolge Obliteration des Nierengefäßes.

Küster (Berlin) empfiehlt die Pyelolithotomie, für die er die Indikation weiter stellt, als Israel.

Kümmell (Hamburg) glaubt, daß die Indikation für die Pyelolithotomie auf solitäre, nicht infizierte Steine beschränkt sei.

Lichtenauer (Stettin).

Digitized by Google

Gliedmaßen.

85) **Evler** (Treptow). Über Chromlederstreckverbände.

Mit Chromleder und Stahl lassen sich Verbände ohne Modell, ohne Polsterung schnell zusammenstellen, wobei am Körper selbst die Weite der Hülsen, die Länge und Lage der Schienen verstellbar ist. Scharniere an den Gelenken, Freibleiben großer Flächen, in die Rohre eingesetzte Spiralen ermöglichen die aktive und passive Mobilisation. Die Chromlederstreckverbände vereinigen die Vorzüge der fixierenden Verbände mit denen der Heftpflasterextension.

Dadurch, daß die weichen, schmiegsamen und dabei doch stützkräftigen und zugfesten Chromledermanschetten der Haut glatt anliegen, alle Volumenschwankungen derselben mitmachen, umschließen sie dieselbe auch als schmale Streifen fester und sicherer, als dies breitere Hülsen aus unnachgiebigem Material tun können; die auf ihnen befestigten Stahlstäbe treten gewissermaßen an Stelle der gebrochenen Knochen; sie sind auch als Strebebogen oder Stützpfeiler zu verwenden; mit Erfolg wurde so der Schlüsselbeinbruch unter Ermöglichung freier Beweglichkeit beider Arme behandelt, das Hüft- und Schultergelenk durch Sperrschienen festgelegt und die Thrombosenbehandlung der Oberarm- und Oberschenkelvene vorgenommen.

Im Chromlederstreckverband wird ein zukünftiges Normalverfahren für die Bruchbehandlung gesehen.

(Vgl. Über Frakturenbehandlung im Chromlederstreckverband: Archiv für klin. Chirurgie Bd. LXXXV Hft. 4.) (Selbstbericht.)

---

86) **Borchgrevink** (Christiania). Ambulatorische Extensionsbehandlung der oberen Extremität.

B. demonstriert ein System von Schienen, die sämtlich so einfach sind, daß sie sich in der Praxis unter allen Verhältnissen improvisieren lassen:

Eine Oberarmschiene,
» winkelige Ober-Unterarmschiene,
» Unterarmschiene,
» Hand-Fingerschiene.

Die Eigentümlichkeiten seines Verfahrens sind in der Hauptsache folgende. Ein hölzernes Brett, das bei rechtwinklig gestelltem Arm den Ellbogen, bei ausgestrecktem Arm die Finger mit ca. 10 cm überragt und am unteren Ende eine Rolle trägt, bildet den Schienenkörper, ein am oberen Ende des Brettes befestigter Gummischlauch die für alle Zwecke ausreichende Kraftquelle. Gespannt übt der Schlauch durch eine über die Rolle an einen Pflasterverband zurücklaufende Schnur den Zug aus.

Digitized by Google

Die zwei erstgenannten Schienen finden mittels eines elliptischen Schulterbügels, der die Achsel und Schultergegend frei läßt, ihren Stützpunkt im oberen Rand des Armloches der Weste oder eines Mieders. Vom Heraufgleiten wird die Weste mittels eines zweiten durch den Schritt laufenden und mit seinen beiden Enden am Armlochrande angeknöpften Gummischlauches verhindert.

Die Oberarmschiene wird bei rechtwinklig gestelltem Unterarm bei Verletzungen des Schultergelenkes und Frakturen des oberen Endes und des Schaftes des Humerus verwendet, die winkelige Ober-Unterarmschiene ausschließlich bei den Brüchen des unteren Humerusendes.

Die Unterarmschiene stützt sich mittels eines zur Schiene rechtwinkelig stehenden drehbaren Metallgerüstes und eines an diesem angeknöpften elastischen Bandes gegen die Vorderfläche des Oberarmes. Um eine freie Fingerbewegung zu ermöglichen, reicht das mit einer langgestielten Rolle versehene Brett der Schiene nur bis in die Hohlhand herab. Die Hand-Fingerschiene, nur aus einem 25 cm langen, eine langgestielte Rolle tragenden Brett gebildet, wird mittels Pflastertouren am Unterarm befestigt.

Verfügt man nur über Pflaster und eine Rolle, so können alle die erwähnten Schienen leicht improvisiert werden. Der Schulterbügel der Oberarm- und der Ober-Unterarmschiene läßt sich einfach aus Rohr, einem Zweig oder Faßreif oder aus zusammengelegten Holzspänen verfertigen und an das durchlöcherte Brett anknüpfen. Dem Brett der Unterarmschiene gibt man ein oberes hölzernes Querstück, das durch ein rings um den Oberarm manschettenförmig angelegtes Taschentuch gesteckt wird. Anstatt der Gummischläuche lassen sich vorläufig elastische Hosenträger oder Strumpfbänder verwenden.

Während der letzten 6 Jahre hat B. u. a. in der chirurgischen Poliklinik des Reichshospitals zu Christiania systematisch alle die mit nennenswerter Verschiebung erscheinenden Brüche der oberen Extremität ambulatorisch mit Extension behandelt. Die Resultate sind freilich nicht immer ideal, aber weit besser als sie mittels Gipsverbänden erreicht werden können. Besonders bekommt man mittels der winkeligen Ober-Unterarmschiene durchaus funktionell vollkommene Resultate bei den gefürchteten suprakondylären Brüchen des Humerus. (Eine ausführliche Darstellung wird in einer deutschen Monographie erscheinen. Die Schienen werden von der Firma A. Schaerer in Bern geliefert.) (Selbstbericht.)

---

87) **Klapp** (Berlin). Die Behandlung von Schlüsselbeinbrüchen mit Hebelextension.

Es erscheint zweckmäßig, auch die Schlüsselbeinbrüche mit Extension zu behandeln. Eine genügende Extensionswirkung wird erzielt, wenn man den im Ellbogengelenk rechtwinkelig gebeugten zugehörigen Arm so weit nach außen rotiert, daß der Unterarm in die frontale

Digitized by Google

Ebene geführt wird. Die Außenrotation des Armes überträgt sich auf den Schultergürtel, und unter Vermittlung des Lig. acromio-claviculare wird ein Extensionszug am Schlüsselbein ausgeübt. Die Stellung wird durch Gipsverband festgehalten.

Unter dieser Hebelextension wird die Dislokation redressiert.

Dieselbe Behandlung eignet sich auch für die Luxationen der Clavicula. (Selbstbericht.)

---

88) **Heusner.** Extensionsschiene für den Vorderarmbruch.

Die Schiene des Vortr. besteht aus einem zweifingerbreiten, flachen Aluminiumstab, welcher an der Vorderseite des spitzwinklig gebeugten Armes bis über die Fingerspitzen hinausläuft und am Ober- und Unterarm durch je eine mit Filz gepolsterte und mit Schnallenriemen fixierte rinnenförmige Platte aus Aluminiumblech befestigt wird. Am vorderen Ende trägt der Stab eine Extensionsrolle; an der Handgelenksgegend kann er plantarwärts abgebogen und vermöge eines steifgehenden Scharnieres ulnar- oder radialwärts festgestellt werden. Um die Handwurzel wird eine Filzmanschette geschnürt, an welcher drei feste Litzen angenäht sind. Letztere enden mit drei Spiralfedern, welche über die Endrolle geleitet und an Krampen, die an der Unterseite der Vorderarmplatte angebracht sind, eingehakt werden. Auch zur Behandlung von Brüchen der Ellbogengegend sowie von Fingerbrüchen sind die Schienen brauchbar. (Selbstbericht.)

---

89) **H. Krönlein** (Zürich). Über das Zuppinger'sche Extensionsverfahren bei Frakturen des Ober- und Unterschenkels.

K. demonstriert zwei Phantome, welche in überzeugender Weise die Wirkung der Zuppinger'schen automatischen Extensionslagerungsapparate für Ober- und Unterschenkelfrakturen veranschaulichen. Er weist im übrigen auf die guten Erfahrungen hin, welche mit diesen Apparaten seit mehr als 2 Jahren in seiner Klinik erreicht worden sind und auf zwei im Druck erscheinende Arbeiten seiner Assistenten Dr. Henschen und Dr. Wettstein, welche diese Erfahrungen in extenso mitteilen werden. (Selbstbericht.)

---

90) **P. Manasse** (Berlin). Demonstration eines Apparates zur Anlegung fester Verbände an der unteren Extremität.

Der Apparat ermöglicht die Korrektur fehlerhafter Stellung des Beines und die Erhaltung der korrigierten Stellung ohne jegliche Assistenz. Er besteht aus einer Beckenstütze und einer Stange, auf welche mit Leinengurten überspannte Träger für den Ober- und Unterschenkel und ein Fußstück gebracht werden. Das Fußstück ist hoch und niedrig verstellbar, sowie um die vertikale Achse drehbar und in

Digitized by Google

dem Kugelgelenk einer horizontalen Spindel festzustellen. Durch Drehen einer Schraubenmutter an der Spindel läßt sich das Fußstück auch in der horizontalen (Längs-) Richtung verschieben, wodurch der Ausgleich jeder Dislokation in schonender und zuverlässiger Weise geschieht. Nach Beendigung des festen Verbandes ist das Bein leicht aus dem Apparate zu entfernen. Letzterer kann an jedem Tische angebracht werden und ist gut transportabel. (Alleinverfertiger: G. Kunze jr., Berlin N., Lindowerstr. 18/19.) (Selbstbericht.)

---

91) **Lampe** (Bromberg). Extensions- und Abduktionsapparat für die untere Extremität.

L. demonstriert einen Extensions- und Abduktionsapparat für die untere Extremität; derselbe ist leicht an jedem Krankenbett seitlich anzubringen, und zwar freischwebend; er ermöglicht hierdurch den Transport des Kranken in seinem Bett bei extendiertem und abduziertem Bein, was besonders für die Kontrolle der Stellung der Fragmente bei Oberschenkelbruch im Röntgenkabinett wertvoll ist. Der Apparat wird von dem Medizinischen Warenhause Berlin zum Preise von 50 Mk. geliefert. (Selbstbericht.)

Diskussion zu Nr. 85—91.

Fraenkel (Berlin) demonstriert Gipsverbände bei Fußwurzeltuberkulose, die dadurch abnehmbar gemacht sind, daß der bekannte Gehbügel sich um ein seitliches Scharnier aufklappen läßt. Die Verbände werden, nachdem sie fest geworden sind, vorn und hinten aufgeschnitten und lassen sich dann leicht abnehmen und wieder anlegen.

Bardenheuer (Köln) macht darauf aufmerksam, daß es sehr wichtig ist, auch die seitlichen Dislokationen durch die Extension durch Seitenzüge auszugleichen. Er glaubt, daß dies bei der einfachen Heftpflasterextension besser möglich sei als bei den hier demonstrierten Schienen. **Lichtenauer** (Stettin).

Wullstein (Halle a. S.). Der Gipsverband bei Frakturen ist der Extension überlegen, wenn er in gut reponierter Stellung angelegt wird.

Auch W. hat einen Apparat konstruiert, der es ermöglicht, alle entzündlichen Prozesse an der oberen und unteren Extremität und ebenso alle Frakturen der Extremitätenknochen unabhängig und frei von jeder Assistenz einzugipsen, wobei die Dislokation der letzteren durch einfachen leichten Schraubenzug korrigiert wird, und zwar unter völliger Muskelerschlaffung und unter gleichzeitiger Kontrolle durch den Röntgenapparat.

Beim Anlegen des Gipsverbandes an die untere Extremität und das Becken befindet sich der Pat. beim Eingipsen des Fußes und Unterschenkels in horizontaler Lage, beim Eingipsen des Oberschenkels und Beckens dagegen in vertikaler Stellung. Dieser gerade für die

Digitized by Google

genaue Adaption des Verbandes an das Becken notwendige Lagewechsel wird leicht durch Umlegen des Apparates bewirkt.

(Selbstbericht.)

Borchgrevink: Bei Vorderarmbrüchen ist eine Querextension nicht ausführbar.

Krönlein: Bei der Zuppinger'schen Schiene läßt sich auch eine seitliche Extension anbringen. Die Zeiten des Gipsverbandes sind für die größte Anzahl der Frakturen vorüber.

Lichtenauer (Stettin).

---

92) **H. Küttner** (Breslau). Zur Prognose der traumatischen Luxationen.

M. H.! Es gilt heute als feststehender Satz, der in fast allen Lehrbüchern vertreten wird, daß die einfache traumatische Luxation, rechtzeitig erkannt und kunstgerecht reponiert, ein gutes funktionelles Endresultat ergibt. Ich hatte nun bei gelegentlichen Untersuchungen an Pat. aller Kreise einen anderen Eindruck gewonnen und habe deshalb Herrn Oberarzt Dr. Schulz veranlaßt, bei der häufigsten und günstigst beurteilten der traumatischen Luxationen, der Luxatio humeri, systematische Nachforschungen anzustellen. Zur Verfügung stand das Material der orthopädischen Abteilung meiner Klinik, in welcher während der letzten 5 Jahre 160 frische Schulterluxationen behandelt worden sind.

Von diesen 160 Fällen war ein Teil durch Knochenabsprengungen und Frakturen kompliziert; sie scheiden aus, weil es uns auf die Feststellung des funktionellen Endresultates bei der einfachen Luxation ankommt. Zahlreiche Pat. waren infolge der Eigenart des Breslauer Materials nicht erreichbar, so daß für die Nachuntersuchung die erheblich kleinere, aber für die Beantwortung unserer Frage vollkommen ausreichende Zahl von 54 reinen unkomplizierten Luxationen übrig bleibt. Bei allen diesen Pat. ist das Fehlen jeder Knochenverletzung durch das Röntgenbild sichergestellt, eine absichtliche Verschleierung des Resultates kann mit Bestimmtheit ausgeschlossen werden, da sämtliche hier berücksichtigte Pat. außerhalb der Begutachtung der Klinik standen und über das rein wissenschaftliche Interesse unserer Feststellungen orientiert waren. Überhaupt sind alle Fehlerquellen nach Möglichkeit ausgeschaltet worden. Daß es sich bei 83 % der Fälle um Männer und in der überwiegenden Mehrzal um die rechte Extremität gehandelt hat, ist von untergeordnetem Interesse, wichtiger ist, daß 63 % der Pat. das 50. Lebensjahr überschritten hatten. Drei Viertel der Verletzungen waren vordere, 22 % untere und 4 % hintere Luxationen.

Es hat sich nun herausgestellt, daß von den 54 Verletzten nur 7 = 13 % eine volle Brauchbarkeit der Extremität wiedererlangt haben, ohne jede Herabsetzung der groben Kraft und ohne jede Beeinträch-

Digitized by Google

tigung der Beweglichkeit. Bei 14 Pat. = 26 % war die Bewegungsfähigkeit zwar eine gute, die mit dem Dynamometer gemessene Kraft aber um die Hälfte und mehr herabgesetzt. Alle übrigen 61 % der Verletzten haben Bewegungsstörungen zurückbehalten. Am günstigsten nach dieser Richtung waren noch 4 Pat. gestellt, bei denen nur die Außenrotation, diese allerdings bis zu 40°, beschränkt war. Erheblicher beeinträchtigt zeigten sich 32 % der Verletzten, durch eine zum Teil hochgradige Behinderung der Vorwärtsaufwärtshebung, und nicht weniger als 48 %, fast die Hälfte der Gesamtzahl, konnte den Arm seitaufwärts nicht über die Horizontale erheben, eine Bewegungsstörung, welche für sich allein in der Unfallpraxis mit 26 bzw. 22 % vergütet zu werden pflegt. Ein wesentlicher Unterschied zwischen aktiver und passiver Beweglichkeit konnte nicht festgestellt werden. Mit Einzelheiten, m. H., will ich Sie nicht behelligen, nur bemerken, daß die grobe Kraft bei $^3/_4$ aller Verletzten bedeutend herabgesetzt war, und daß Krepitieren im Gelenk bei 28 % der Fälle nachgewiesen werden konnte. Ein Drittel der Pat. klagte über nennenswerte rheumatische Beschwerden, zwei Verletzte hatten eine Lähmung des N. axillaris zurückbehalten, und bei zwei weiteren Kranken wiederholte sich die Luxation, um einmal habituell zu werden.

Somit hat sich das ebenso überraschende wie deprimierende Resultat ergeben, daß bei einfachen, durch keine Knochenverletzung komplizierten, kunstgerecht behandelten Schulterluxationen ein wirklich guter Erfolg nur in 13 %, ein befriedigender nur in weiteren 22 % der Fälle erzielt worden ist. Bei fast zwei Dritteln der Verletzten war das Resultat nicht befriedigend, es blieb eine Erwerbsbeschränkung zurück, welche im Durchschnitt mit etwa 20—30 %, bei einzelnen Verletzten gar mit 50 % und mehr zu bewerten war.

Wir sind dann den Ursachen dieser mangelhaften Erfolge nachgegangen. Gröbere anatomische Veränderungen, etwa wie die Macholsche Myositis ossificans bei der Ellbogenluxation, ließen sich in unseren Fällen nicht nachweisen; offenbar ist es die Vernarbung und Verschrumpfung durch die schwere Weichteilverletzung des Gelenkes und seiner Umgebung, welche die Bewegungsstörungen verursacht. In manchen Fällen ist auch eine Arthritis deformans in Ausbildung begriffen gewesen. Von Bedeutung ist das Alter, aber ausschlaggebend ist es nicht; denn fast die Hälfte der Pat., bei denen ein gutes Resultat erzielt wurde, hatte das 60. Jahr überschritten, während auf der anderen Seite gerade bei einem Teil der jüngsten Leute sehr schwere Bewegungsstörungen beobachtet worden sind. Den Eindruck der Mala voluntas haben wir durchaus nicht gehabt. Die Form der Verrenkung ist bedeutungslos, wenn man von der seltenen hinteren Luxation absieht, die in den wenigen beobachteten Fällen ein schlechtes Endresultat ergab. Keinen Einfluß scheint ferner die Schwierigkeit der Reposition zu haben; selbst die Länge der Zeit zwischen Unfall und Einrenkung ist nicht ausschlaggebend; denn es wurde ein be-

Digitized by Google

friedigender Erfolg sogar in zwei Fällen erzielt, bei denen die Reposition erst 4 Wochen nach dem Trauma stattfand.

Das Endergebnis ist um so unbefriedigender, als die Mehrzahl der Pat. nach allen Regeln der Kunst in der orthopädischen Abteilung der Klinik nachbehandelt worden ist. Die Fixierung dauerte durchschnittlich nur 8 Tage, dann wurde 2—3 Monate lang massiert, geturnt und an medico-mechanischen Apparaten geübt, und doch sind die Erfolge im allgemeinen bei diesen Kranken nicht viel besser gewesen als bei denen, welche sich bald der Nachbehandlung entzogen. Ob bei noch kürzerer Fixierung und Beginn mit Übungen und Massage schon am ersten oder zweiten Tage nach der Verletzung das Resultat besser sein wird, ohne daß sich Nachteile ergeben, vermag ich noch nicht zu entscheiden; in einer Reihe von Fällen haben wir den Eindruck gehabt. Jedenfalls geht aus unseren Nachuntersuchungen hervor, daß die einfache Schulterluxation eine in ihren Folgen recht ernst zu nehmende Verletzung ist, und daß die Anschauung, eine richtig erkannte und kunstgerecht reponierte Luxation gebe stets ein gutes Endresultat, aufgegeben werden muß.

(Selbstbericht.)

---

93) **J. Dollinger** (Budapest). Erfahrungen über die operative Behandlung veralteter Ellbogenverrenkungen.

D. referiert über jene Erfahrungen, die er mit der operativen Behandlung von 34 veralteten Verrenkungen des Ellbogengelenkes machte. Solche, die seit länger als 3 Wochen bestanden, können selbst in Narkose nur ausnahmsweise ohne operativen Eingriff eingerenkt werden. Verschiedene anatomische Veränderungen verhindern die Einrenkung; von diesen erwähnt D. einige aus seiner eigenen Erfahrung. Solche späte Versuche können zu schweren Läsionen führen. In letzter Zeit schritt D. darum in sämtlichen seit länger als seit 3 Wochen bestehenden Ellbogenverrenkungen sofort zur Arthrotomie. Er dringt an der Außenseite des Gelenkes zwischen dem M. extensor carpi radialis und dem lateralen Kopfe des M. triceps brachii in das Gelenk und entscheidet erst nach Inspektion desselben, ob es auf blutigem Wege reponiert oder ob es reseziert werden soll. Indikation zur Resektion bildeten: Totaler Mangel des Knorpelüberzuges, Ablösung desselben während der Einrenkungsversuche, Erweichung des Humerusepiphysenendes, die bei veralteten Verrenkungen ziemlich häufig vorkommt, Veränderungen der Gestalt der Trochlea oder des Capitulum humeri infolge von Bruch und schiefer Anheilung oder durch Druckatrophie, Bruch des Processus coronoideus ulnae usw. Wegen dieser Veränderungen resezierte D. in 14 Fällen. Es wurde nur die Trochlea und das Capitulum humeri reseziert und das Epiphysenende des Humerus der Olecranonzange angepaßt. Die Epikondylen bleiben intakt. Der Epicondylus externus wird wohl vor der Resektion mit dem äußeren Seitenbande von seiner Basis mit dem Meißel abgetrennt, nachher aber wieder an seine ursprüngliche Stelle

Digitized by Google

genäht. Von den 14 Fällen sind 9 p. p. i., 4 mit etwas Eiterung geheilt, 1 Pat. starb leider an Pyämie. Von 11 Kranken bekam D. jetzt, 2—7 Jahre nach der Operation, brauchbare Daten über den Zustand ihres Gelenkes. 6 von ihnen haben steife Gelenke, 5 bewegliche. In 2 Fällen macht die Beweglichkeit 40—50 Grad aus, in zweien 85 Grad, und ein Gelenk kann vollkommen gebeugt und gestreckt werden.

In 20 Fällen gestatteten die anatomischen Verhältnisse die Reposition. Seit 1902 versuchte D. bei sämtlichen Fällen die Reposition, ohne die Seitenbänder zu durchtrennen oder sie von ihrem Ansatz abzulösen. Das gelang nur in 3 Fällen, deren Verrenkung in 2 Fällen seit 1 Monat und in einem seit 3 Monaten bestand. In den übrigen Fällen mußte das äußere Seitenband getrennt werden. Gewöhnlich wurde es samt dem Epicondylus abgelöst. Das innere Seitenband konnte in sämtlichen Fällen belassen werden. Der Einschnitt ist, wie bei der Resektion, an der Außenseite. Zuerst entfernt D. die narbigen Gewebereste, die die Incisura Olecrani ausfüllen, und jenen Callussporn, der sich an der hinteren Seite des Humerus gewöhnlich vorfindet und manchmal den M. triceps an den Knochen heftet. Dann befreit er die Trochlea von den Verwachsungen und versucht es, bei den nicht sehr veralteten Fällen, das Gelenk mittels Hyperextension und Zug zu reponieren. Dieser Versuch soll selbst in jüngeren Fällen nicht forciert werden; denn wenn dabei der Knorpel abgelöst wird, so leidet darunter später die Beweglichkeit des Gelenkes. Kann das Gelenk ohne Durchschneidung des äußeren Seitenbandes nicht reponiert werden, so löst D. es samt dem Epicondylus ab, knickt den Arm in dem Ellbogengelenk gegen die ulnare Seite nach einwärts, so daß die ulnare Seite des Vorderarmes und die innere Seite des Oberarmes nebeneinander zu liegen kommen, schiebt die Gelenksenden durch die Wunde heraus, befreit sie von allen Verwachsungen und hebelt dann den Vorderarm von innen her auf den Oberarm, was gewöhnlich leicht geschieht. Naht des Epicondylus, der Fascien und der Haut, Drainage, zirkulärer Gipsverband in rechtwinkliger Stellung für 8 Tage, dann Beginn der mechanischen Behandlung, die leider nicht regelmäßig durchgeführt werden konnte.

D. erhielt von 12 Kranken brauchbare Angaben über die spätere Funktion ihres reponierten Gelenkes. Sie wurden vor 1—9 Jahren operiert.

3 von ihnen haben derzeit steife Gelenke. Alle 3 waren komplizierte Fälle. Die Gelenke der übrigen 9 sind beweglich. 2 Pat. beugen ihr Ellbogengelenk vollkommen und strecken es bis 135 Grad, die übrigen 7 besitzen eine Beweglichkeit zwischen 90—135.

D. spricht sich auf Grund dieser Erfahrungen entschieden für die Reposition aus und rät, bei veralteten Ellbogenverrenkungen nur dann zu resezieren, wenn der Zustand der Gelenksenden bei der inspizierenden Arthrotomie keine gute Funktion hoffen läßt.

(Selbstbericht.)

Digitized by Google

Diskussion.

Bardenheuer (Köln) empfiehlt Extension und frühzeitige Mobilisation bei Schulterverrenkungen. Er macht auf die Häufigkeit von Knochenabsprengungen aufmerksam.

Wohlgemuth (Berlin) macht auf die häufige Absprengung des Tuberculum majus aufmerksam, die sogar bei Subluxationen vorkommen.

Bunge (Bonn) berichtet über 40 Fälle von blutiger Reposition von Ellbogenverrenkungen aus der Königsberger Klinik. Er warnt vor Resektionen, empfiehlt Außen- und Innenschnitt und gründliche Entfernung aller Bewegungshindernisse. **Lichtenauer** (Stettin).

---

94) **Stieda** (Königsberg). Über Coxa valga adolescentium.

Diejenige Form der Coxa valga, welche der Coxa vara adolescentium entspricht, ist bis jetzt noch nicht sicher nachgewiesen. S. berichtet über zwei einschlägige Fälle aus der Königsberger chirurgischen Klinik, in denen die Diagnose durch das Röntgenbild sichergestellt wurde. In einem Falle handelte es sich um eine doppelseitige Erscheinung, in dem anderen bestand auf der einen Seite Coxa vara, auf der anderen Seite Coxa valga. Klinisch bestand Außenrotation und beschränkte Flexion, ungleiche Länge der Beine. Bei der Flexion ging der Oberschenkel in Abduktion und Außenrotation; in Streckstellung war in dem ersten Falle eine Beschränkung der seitlichen Bewegung nicht nachweisbar. Ausschlaggebend für die Diagnose ist das Röntgenbild, welches unter den nötigen Kautelen (Mittelstellung zwischen Außen- und Innenrotation) aufgenommen werden muß, da sonst Täuschungen durch die Projektion entstehen. Die Vergrößerung des Schenkelhalsneigungswinkels ist auf Muskelzug zurückzuführen. Die Behandlung bestand in Schonung, Massage und Bewegungen und erzielte einen befriedigenden Erfolg. (Selbstbericht.)

Diskussion.

Sprengel (Braunschweig) glaubt, daß sowohl Coxa vara als auch Coxa valga traumatischen Ursprunges sei.

Drehmann (Breslau) hat seinen Fall von traumatischer Coxa valga beschrieben. Außerdem hat er zwei Fälle von Coxa valga bei juveniler Muskelatrophie beobachtet.

Hofmeister (Stuttgart) macht darauf aufmerksam, daß man das Bild der Coxa valga durch Stellung des Oberschenkelhalses bei der Röntgenaufnahme willkürlich hervorrufen könne. Es sei daher bei der Diagnose dieser Erkrankung durch Röntgenaufnahme Vorsicht geboten. **Lichtenauer** (Stettin).

Digitized by Google

95) **Goebel** (Breslau). Kongenitales Femursarkom, geheilt durch operative und Röntgenstrahlenbehandlung.

Die Literatur über wirklich kongenitale, d. h. bei der Geburt schon nachweisbare maligne Tumoren ist schon ziemlich angewachsen, wenn man auch die gemischten Formen berücksichtigt. Nimmt man aber nur die einfachen Formen, d. h. echte Sarkome und Karzinome heraus, so wird die Zahl eine recht beschränkte, und besonders, wenn man die Sarkome der Knochen allein ins Auge faßt. Von letzteren fand Vortr. kaum 7—8 in der Literatur verzeichnet (Paul, Billroth, King, Levis, Manderli, Körte, Holmes, Lochwood).

Die Beobachtung des Vortr. betraf ein 3wöchiges Kind, bei dem am Tage nach der Geburt ein Knötchen an der Innenseite des rechten Kniegelenkes bemerkt wurde. Dasselbe wuchs bis Damenfaustgröße an und zeigte bei der Aufnahme in das Augustahospital außen und innen vom unteren Femurende je einen apfelgroßen Tumor unter verschieblicher Haut, in der Kniekehle aber eine mehr diffuse Infiltration mit geröteter, adhärenter, Pseudofluktuation darbietender Haut. 29. Mai 1907: Inzision an der vorderen, inneren Seite des Oberschenkels, Entfernung eines großen Tumorstückes. Tumor geht in die Weichteile diffus hinein. Naht der Wunde. Röntgenbestrahlung: 31. Mai: 6 Minuten; 1. Juni: 3 Minuten; 3. Juni: 6 Minuten (harte Röhre, Einschaltung eines Zinnfilters zum Schutze der Haut). Bildung von runden Nekrosen auf der Kuppe des äußeren Tumors und in der Kniekehle. Von diesen Nekrosen aus am 11. Juni Auskratzung des ganzen Tumors so sorgfältig wie möglich. Erneute Bestrahlung am 14. und 16. Juni je 10 Minuten, am 18., 20. und 24. Juni je 5, am 25. Juni 6 Minuten lang. Befund am 29. Oktober 1907: Keine Spur Tumor nachweisbar. Glatte Narbe (Demonstration des Bildes vor Einleitung der Behandlung und des jetzigen). Rechtes Knie kann nur wenig über den rechten Winkel gestreckt werden. Rechtes Füßchen kleiner und zierlicher als das linke (Hypoplasie nach Försterling). Allgemeinbefinden ausgezeichnet.

Briefliche Anfrage Anfang April erweist Wohlbefinden, kein Rezidiv.

Mikroskopisch: Spindelzellensarkom. Nach den ersten drei Röntgenbestrahlungen zeigt der von neuem entfernte Tumor Chromolyse des Kernes, stärkere Färbbarkeit des Protoplasmas, teilweise Nekrose und leukocytäre Infiltration.

Vortr. streift die Wichtigkeit des Falles für die Frage der Tumorgenese. Gerade die Sarkome des Femur werden ja so oft mit Trauma in Verbindung gebracht. Es ist aber daran zu erinnern, daß z. B. nach Bardeleben die Mehrzahl der Sarkome des Femur an dem Condylus internus sitzen, ebenso wie unser angeborener, sicher nicht traumatischer Tumor.

Die günstige therapeutische Beeinflussung des Tumors entspricht den Erfahrungen anderer Autoren, insbesondere Kienböck's, nach

Digitized by Google

denen gerade weiche, rasch wachsende Sarkome leichter durch Röntgenstrahlen zum Verschwinden gebracht werden. Vielleicht hat die operative und Röntgenbehandlung insofern eine besondere Wirkung, als erstere eine Durchfeuchtung des Geschwulstgewebes, eine Durchsetzung mit Leukocyten usw. bewerkstelligt, die das Gewebe für die Bestrahlung gewissermaßen sensibilisieren. (Selbstbericht.)

---

96) **J. Ludloff** (Breslau). Osteochondritis dissecans des Kniegelenkes.

L. bespricht an der Hand zweier selbst operierter Fälle die Frage der »Osteochondritis dissecans« am Knie.

Beide Fälle zeigten im Röntgenbild am Condylus medialis gegenüber der Ansatzstelle des Ligamentum cruciatum posterius einen ca. dattelkerngroßen und -förmigen ausgesprochenen dichten Knochenschatten gebenden Körper, der in einer Knochenmulde lag; im Fall I im rechten Knie allein, in Fall II in beiden Knien.

In Fall I zeigte sich bei der Operation der Knorpel darüber vollständig intakt, in Fall II war ein Teil des Körpers gelöst und als »Corpus liberum« im Gelenk.

Bei der Durchsicht der Literatur stellt sich heraus, daß in der überwiegenden Mehrzahl aller genau eruierten Fälle der Körper immer am »Condylus medialis« liegt oder dorther stammt, in der Nähe der Insertion des »Ligamentum cruciatum posterius« und fast immer dieselbe Gestalt hat (cf. Grashey, Atlas chirurg. pathol. Röntgenbilder, Bd. II. Fig. 84 und 89).

Verf. erklärt diese Prädilektionsstelle für die Entstehung freier Gelenkkörper aus der Gefäßversorgung durch die »Arteria genu media«. Dieses unpaare Gefäßstämmchen tritt durch die hintere Wand der Gelenkkapsel zwischen den beiden Kreuzbändern hindurch und verbreitet sich auf dem »Ligamentum cruciatum posterius« in der Richtung nach der lateralen Kante des »Condylus medialis«, in dessen lateralsten Teil es mit kleinen Endzweigen eintritt und die Insertionsstelle des Bandes versorgt. Bei starker Überstreckung des Knies und zugleich Innenrotation des Unterschenkels wird das »Ligamentum cruciatum posterius« und die hintere Kapselwand stark gespannt. Es ist dann leicht möglich, daß dieses Gefäß abreißt bzw. geschädigt wird, besonders wenn das Gelenk noch belastet wird, so daß die »Eminentia intercondyloidea media« auch noch gegen diese Stelle drückt. Infolge dieser Gefäßschädigung wird dann immer derselbe Bezirk des Knochens in seiner Ernährung geschädigt, stirbt ab und löst sich dann allmählich los, wobei sich auch der darüber liegende Knorpel disseziert. Durch weitere geringe Traumen wird dann dieses dissezierte Stück ins Gelenk als freier Gelenkkörper hineingeschafft.

So lassen sich die scheinbar widersprechenden Auffassungen König's und Barth's gut miteinander vereinigen; denn wir haben

Digitized by Google

eine »Osteochondritis dissecans« auf traumatischer Basis durch Schädigung des ernährenden Gefäßes vor uns. (Selbstbericht.)

Diskussion.

H. Küttner (Breslau): Im Anschluß an die Ausführungen des Herrn Ludloff, welche den sicheren Beweis für die Richtigkeit der König'schen Anschauungen erbringen, möchte ich hier eine Gelenkmaus demonstrieren, wie sie in dieser Größe wohl nur sehr selten beobachtet wird; ich habe sie aus einem Kniegelenk mit schwerer Arthritis deform. entfernt. Betrachtet man die fingerlange Gelenkmaus genauer, so erkennt man sehr deutlich, daß aus dem großen Körper durch Demarkationslinien mehrere kleine Teile ausgelöst werden. Es spielen auch bei der Arthritis deformans dissezierende Prozesse eine Rolle. (Selbstbericht.)

---

97) **W. Müller** (Rostock).

M. demonstriert zwei Kniegelenke eines Hundes, bei welchem es nach mehrfachen negativen Versuchen Herrn Dr. Becker gelungen ist, wohl zum erstenmal eine typische, bleibende Gelenkmaus — 7 Monate nach dem Versuch — zu erhalten. B. war bei seinen Versuchen ähnlich wie frühere Experimentatoren vorgegangen, hatte Gelenkstückchen, aus Knochen und Knorpel bestehend, mittels Hohlmeißel herausgelöst. Interessant ist, daß im erstoperierten Gelenk eine typische Arthritis deformans sich entwickelt hat, in dem anderen fehlt diese, aber die Gelenkmaus ist mobil und mit glatter Oberfläche sowohl im Röntgenbilde wie im Präparat deutlichst zu sehen. (Selbstbericht.)

---

98) **Muskat** (Berlin). Behandlung des fixierten Plattfußes.

Da die Gipsverbände und die vom Autor 1906 auf dem Chirurkongreß empfohlenen Heftpflasterverbände für den Pat. im Stadium der Kontraktur des Plattfußes manche Mängel aufweisen, hat M. die Hyperämie als Behandlungsmittel angewendet und mit gutem Erfolge durchgeführt. Durch heiße Luft und Anlegung einer Staubinde gelingt es oft schon in einer Sitzung von $^1/_4$stündiger Dauer, die Spannung der Muskeln zu beseitigen und den Fuß aus der Pronation in die notwendige Supinationsstellung überzuführen. Die Weiterbehandlung ist die übliche. Zweckmäßig wird während der Behandlung die Rückseite der Fußspitze auf die Kante eines Schemels gelegt, um den Fuß aus der Abduktion in Adduktionsstellung zu bringen.
(Selbstbericht.)

---

99) **O. v. Frisch** berichtet über die Erfolge, welche in der v. Eiselsberg'schen Klinik mit der Gleich'schen Plattfußoperation gewonnen wurden. Die Methode wurde in den letzten 5 Jahren 18mal durchweg bei schweren Plattfüßen angewendet, und zwar in jener von

Digitized by Google

Brenner angegebenen Modifikation. 15 der Operierten konnten nach mehreren Jahren nachuntersucht werden, wobei sich in $^2/_3$ der Fälle vollkommene Heilung ergab.

Dabei fiel auf, daß sich die Deformität spontan zurückgebildet und das Fußgewölbe deutlich gehoben hatte. Redner glaubt, daß diese reparatorischen Vorgänge mit den veränderten statischen Verhältnissen und der gleichfalls durch die Operation bedingten Verlagerung des hinteren Ansatzpunktes (Tuber calcanei) der kurzen Fußmuskeln in ursächlichen Zusammenhang zu bringen ist.

(Selbstbericht.)

Digitized by Google

Digitized by Google

LEVICO-VETRIOLO

500 m. **Süd-Tyrol** 1800 m.

Bestrenommierte Arsen-Eisenquellen gegen allgemeine Schwächezustände, Nervenleiden, sowie alle, auf fehlerhafter Blutzusammensetzung beruhenden Krankheiten.
(Blutarmut, Bleichsucht, Skrofulose, Rachitis, Frauenleiden usw.)

Vornehmes, erstrangiges Kur-Etablissement.

Levicostarkwasser und Levicoschwachwasser
in allen Apotheken und Mineralwasserhandlungen erhältlich.

Die Direktion des Bades Levico.

Telegramm-Adresse: **Fouti-Levico.**

Anwendungsweise und **Indikationen** der

SAPALCOL

Präparate für **Krankenkassen zugelassen**

salbenförmige Spiritusseife in **Tuben** nach **Dr. Blaschko's** Vorschrift, zu **Waschzwecken** und mit **medikament. Zusätzen.**

Zu **desinfizierenden Waschungen** dient das **Wasch-Sapalcol** (ohne medikament. Zusatz); es wird in die Haut verrieben und alsdann mit wenig Wasser ausgeschäumt.

Zu **Waschungen** des **Kopfes** bei **Seborrhoe, Pityriasis capitis, Alopecia areata** wird das Sapalcol abends auf die Kopfhaut eingerieben und am nächsten Morgen mit heißem Wasser abgespült.

Rp. 1 Tube Sapalcol c. Oleum rusci, oder
1 „ „ c. Anthrasol, oder
1 „ „ c. Liq. carb. deterg.

Bei **Acne varioliformis** Einreiben der befallenen Stellen mit Resorcin-Sapalcol abends und Abwaschen am Morgen. Rp. 1 Tube Sapalcol c. Resorcin.

Bei **Prurigo Hebrae** und **Pruritus** abends Einschmieren der befallenen Stellen mit Teer-Sapalcol oder Schwefel-Sapalcol und morgens ein warmes Vollbad.

Rp. 1 Tube Salpacol c. Oleum rusci oder
1 „ „ c. Sulfur.

Bei **chronischen Ekzemen** und **Lichen simpl.** Einreiben mit Teer- oder Resorcin-Sapalcol und Verband mit Gaze und Guttaperchapapier.

Rp. 1 Tube Sapalcol c. Oleum rusci, oder
1 „ „ c. Resorcin.

Bei **Erysipeloid** Einschmieren der erkrankten Stellen mit gewöhnlichem Sapalcol und darüber Gaze und durchlöchertes Guttaperchapapier.

Rp. 1 Tube Sapalcol ohne medikament. Zusatz.

Bei **Acne des Gesichts** und **Körpers** Waschungen mit Schwefel-, Resorcin-, Salicyl-, Sand-Sapalcol. Nach vollständigem Verdunsten des Alcohols mit warmem Wasser wieder abzuwaschen.

Rp. 1 Tube Sapalcol c. Sulfur, oder
1 „ „ c. Resorcin, oder
1 „ „ c. Salicyl, oder
1 „ „ c. Sandstaub.

Die **Sapalcole** mit **medikament. Zusätzen** werden entweder sofort nach dem Einreiben und dem Verdunsten des Alcohols, oder nach einigen Stunden, oder erst am anderen Tage mit Wasser wieder entfernt, je nachdem man eine **schwache** oder **stärkere Wirkung** erzielen will.

Literatur durch den alleinigen Fabrikanten

Arthur Wolff jr., Breslau X, Fabrik chemischer Produkte.

Breslau I. Albrechtstr. 42 **Georg Haertel** **Berlin NW. 6** Karlstr. 19

Instrumentemacher der Chirurg. Univ.-Klinik Breslau.

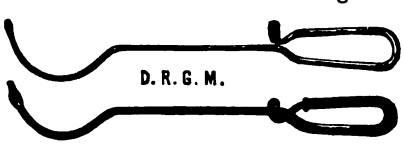

Katheter-Kornzange
n. G. Gottstein.

Metallmandrin
n. A. Freudenberg.

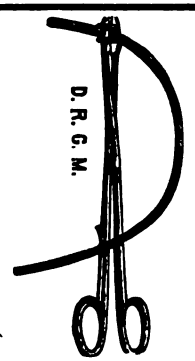

Kystoskop bildaufrichtend n. Ernst R. W. Frank in Lichtstärke und Klarheit des Bildes unerreicht.

Meine Adresse und Vornamen zu beachten.

Digitized by Google

Prof. Dr Soxhlet's

Nährpräparate:

Nährzucker und verbesserte **Liebigsuppe** in Pulverform in Dosen von ½ kg Inhalt zu 1.50 M.

Nährzucker-Kakao in Dosen von ½ kg Inhalt zu 1.80 M.

Eisen-Nährzucker mit 0,7% ferrum glycerin-phosphoric. die Dose von ½ kg Inhalt 1.80 M.

Eisen-Nährzucker-Kakao mit 10% ferrum oxydat. saccharat. sol. Ph. IV. die Dose von ½ kg Inhalt 2.— M.

Leicht verdauliche Eisenpräparate, klinisch bewährt bei Atrophie und Anämie.

Den H.H. Ärzten Literatur und Proben kosten- und spesenfrei.

Nährmittelfabrik München, G. m. b. H., in Pasing b. München.

Verlag von Johann Ambrosius Barth in Leipzig.

Immunität, Schutzimpfung und Serumtherapie

von Oberstabsarzt Prof. Dr. **A. Dieudonné** in München.

5., umgearbeitete Auflage. 8° VII, 234 Seiten. M. 6.80, geb. M. 7.80.

Schon nach Verlauf von 3 Jahren hat sich eine neue Auflage dieses Buches nötig gemacht. Innerhalb dieser Zeit sind die Kenntnisse der theoretischen und praktischen Immunitätslehre wieder wesentlich gefördert und im Buche berücksichtigt worden. Neu aufgenommen ist als Anhang eine kurze Technik der wichtigsten Immunitätsreaktionen, eine Erklärung der Fachausdrücke, sowie ein Sachregister. Diese Neuerungen werden zur Brauchbarkeit des Buches wesentlich beitragen.

Beiträge zur Diagnostik der Syphilis hereditaria tarda

von Dr. **Edm. Fournier** in Paris.

Übersetzt von Dr. med. **Karl Ries** in Stuttgart.

8° VI, 238 Seiten mit 108 Abbildungen. M. 9.—, geb. M. 10.—.

Das in der Arbeit von Edmund Fournier behandelte Thema ist in der deutschen Literatur bisher mit solcher Ausführlichkeit und Gründlichkeit noch nicht behandelt worden. Bei den großen Fortschritten auf dem Gebiete der Erforschung der Ätiologie der Syphilis dürfte zu erhoffen sein, daß auch in das immer noch nicht genügend erklärte Bild der hereditären Syphilis mehr Licht gebracht wird.

In der äußeren Anordnung des Stoffes weicht die deutsche Ausgabe insofern etwas vom Original ab, als der etwas weitschweifige französische Text bei der Übersetzung mannigfach gekürzt wurde.

Die vorzüglichen Abbildungen, die in der französischen Ausgabe enthalten sind, wurden auch in die deutsche Übersetzung übernommen.

Dr. Walther Koch's ‚PRÄVALIDIN'

Salbenkombination zur percutanen Einverleibung

:: von Kampher und Balsam peruvian. ::

Größte Erfolge im I. und II. St. der Lungentuberkulose, Linderung u. lebensverlängernde Wirkung im III. St. Specificum bei Emphysem, Bronchitis chronic. Influenza, Anaemie und Herzschwächezuständen durch seine expectorierende und herzroborierende Wirkung. Tuben à M. 1.20 für Erwachsene und M. —,80 für Kinder, nur auf ärztliche Verordnung in den Apotheken erhältlich. Genaue Gebrauchsanweisung liegt jeder Tube bei.

Literatur und Proben durch die

Woll-Wäscherei und Kämmerei, Abt. chemische Fabrik

in Döhren bei Hannover.

Digitized by Google

Operations-handschuhe nach Friedrich

Schutz-Marke. Chirurg. Congress F. 1898.

Operations-fingerlinge nach Friedrich

Touchierhandschuhe
Knöchelbandhandschuhe } nach Döderlein

Prof. Dr. Döderlein

sind nur echt, wenn sie beigedruckte Schutzmarke tragen.
Erhältlich in allen einschlägigen Geschäften.
Die alleinigen Fabrikanten
Zieger & Wiegand, Leipzig-Volkmarsdorf.

VERLAG von JOHANN AMBROSIUS BARTH in LEIPZIG.

Lehrbuch der Kinderheilkunde

von

O. HEUBNER

o. ö. Professor der Kinderheilkunde an der Friedrich-Wilhelm-Universität zu Berlin.

In zwei Bänden. ◆ Zweite Auflage.

Erster Band. Mit 47 Abbildungen im Text und auf einer Tafel. 1906. VIII, 719 Seiten. Preis M 17.—, geb. in Halbfranz M 19.50.

Zweiter Band. Mit 30 Abbildungen. 1906. VII, 568 Seiten. Preis M. 14.—, geb. in Halbfranz M. 16.50.

Monatsschrift für Kinderheilkunde: Das vorliegende Werk stützt sich auf langjährige Erfahrung und Beobachtung, auf ein „kleines Archiv von Kinderkrankengeschichten" und ist von langer Zeit her sorgfältig vorbereitet. Gerade dadurch, daß in jedem einzelnen Abschnitte die eigene Erfahrung und Forschung des Verfassers zutage tritt, wird das Buch für jeden Arzt und Forscher eine Fülle von Anregung bringen, wie die klare Darstellung des tatsächlich Erforschten und die gesunde Kritik gegenüber dem noch Zweifelhaften es zu einem ausgezeichneten Lehrbuch für die Studierenden bestimmt.

Deutsche medizinische Wochenschrift: Hier empfangen wir nicht ein Lehrbuch, welches alles, was über den Gegenstand geschrieben ist, planmäßig zusammenstellt — das könnte auch ein anderer tun; vielmehr ist es ein ganz persönliches Werk, in dem sich der Verfasser nach Temperament, Denkart und Interessen spiegelt. In lebhafter und anregender Weise entrollt er, mit Verzicht auf historische Rücksicht, ein Bild der Krankheit, wie es seinem eindringlichen, aber kritisch sich bescheidenden Forschersinn darstellt; Entwicklungsgeschichte und pathologische Anatomie werden mit besonderer Liebe berücksichtigt, das Krankheitsbild wird plastisch herausgearbeitet und mit Krankengeschichten aus der eigenen Erfahrung belegt, die Behandlung ist außerordentlich einfach gehalten, verneint wird selbst allgemein Gebräuchliches und um so ausführlicher wichtiges Neueres (z. B. Serumbehandlung, Intubation) erörtert.

Digitized by Google

Pollantin D.R.-P. No. 152163
Prof. Dr. Dunbar's spezifisches Heilserum gegen
Heufieber

D.R.-P 188318 **Tannothymal** Zuverlässiges Darmadstringens (Thymol-Derivat)
dargestellt von
Schimmel & Co. Miltitz bei Leipzig
Zu beziehen durch die Apotheken. — Literatur zu Diensten.

Verlag von Johann Ambrosius Barth in Leipzig.

Studien über Nervenregeneration

von Prof. Dr. **S. Ramòn y Cajal** in Madrid. Übersetzt von Dr. **Johannes Bresler,** Oberarzt an der Provinzial-Heil- und Pflege-Anstalt zu Lublinitz (Schles.).

IV, 196 Seiten, mit 60 Abbildungen im Text. 1908. Preis M. 7.50.

Inhalt: I. Über den Mechanismus der Nervenregeneration. Einleitung. Darstellung der eigenen Experimente und Beobachtungen. Zusammenstellung der Beobachtungen und Deutung der Tatsachen. Allgemeine Schlußfolgerungen.

II. Die frühzeitigen Metamorphosen der Neurofibrillen bei der Regeneration und Degeneration der Nerven. Einleitung. Regenerations- und mortale Phänomene des peripheren Endes. Metamorphosen der Neurofibrillen des zentralen Endes. Allgemeine Interpretation der Neurofibrillen-Metamorphose, Teilos Untersuchungen über die Regeneration der motorischen Endplatte und der kleinen peripheren Nerven. Über die traumatische Degeneration und Regeneration der Nervenfasern im Kleinhirn und Großhirn. Schlußfolgerungen. Literatur.

Die Verdienste, welche Cajal sich erworben hat, verbürgen von vornherein jeder neuen Abhandlung desselben das lebhafteste Interesse der Fachgenossen . . Auch in vorliegender Abhandlung fehlt es nicht an wichtigen Fortschritten.

R. BURGER & Co., Berlin N. 4, Chausseestr. 8
Spezial-Fabrik für Röntgenröhren

Prämiiert:
Weltausstellung St. Louis 1904
—
Internat. Ausstellung Mailand 1906
—
IIe Congrès Internat. de Physiothérapie Rom 1907

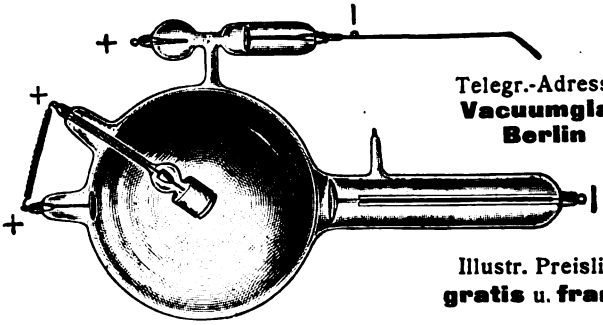

Telegr.-Adresse: **Vacuumglas Berlin**

Illustr. Preisliste **gratis** u. **franko**

„Energie"-Röntgenröhre mit starker Antikathode.

Digitized by Google

Sterile Kautschuklösung

Dermagummit

nach Dr WEDERHAKE D.R.P. ang.

Ersatz für Gummihandschuhe

Absolut keimfreie Operationsfläche bei Laparotomien etc.

Zentralblatt für Chirurgie Nº 23 1907

Zentralblatt für Gynäkologie Nº 25 1907

Dr Degen & Kuth, Düren Rhld.

Abteil: Chemisch-pharmaz. Präparate

NAFTALAN. НАФТАЛАНЪ.

Nur echt mit dem Namenszug des Erfinders.

Eug. Jäger

Wir bringen hiermit zur Kenntnis, daß der Alleinverkauf des **Heilmittels Naftalan** von der ehemaligen **Naftalangesellschaft in Magdeburg** wieder an uns übergegangen ist. Gleichzeitig teilen wir mit, daß sich die Quellen, aus denen die zur Herstellung von **Naftalan** erforderliche **Rohnaphtha** gewonnen wird, in unserem ausschließlichen Besitz befinden.

NAFTALAN hat sich hervorragend bewährt bei **Verbrennungen** und **Erfrierungen** aller Grade. **Wunden:** asept. und infiz. Dekubitus, Afterfissuren, Furunkulose, Ulcus cruris. **Entzündungen:** Adenitis, Phlebitis, Prostatitis, Gonitis, Synovitis, Epididymitis, Hämorrhoiden usw. **Rheumatisch-neuralgisch-gichtischen Affektionen** aller Art. **Traumatischen Affektionen:** Contusio, Distorsio, Luxatio usw. **Dermatosen** und **Dermatomykosen:** Ekzeme aller Grade, Lokalisationen und Formen, Eczema profess., Dermatitiden, Intertrigo, Psoriasis, Herpes, Pemphigus, Prurigo, Skabies, Pityriasis. **Erysipelas:** migrans, traumaticum, vaccinale, faciei. **Frauenkrankheiten:** Cervix-Eros., Endometritis, Vulvitis, Para- und Perimetritis, wunde Brüste, Mastitis. **Augen-, Ohren-, Nasen-** und **Kinderkrankheiten:** Blepharitis, Ulcus cornea, Lidaffektionen, Furunkulose des Ohres, Ozaena, Parotitis, Wundsein bei Säuglingen, Kinderekzeme.

Naftalan ist allein echt mit dem Namenszuge des Erfinders **Eug. Jäger.** Ähnlich benannte, seit kurzen in den Handel gebrachte Produkte sind mit dem seit 1896 ärztlich durchforschten und warm empfohlenen Naftalan nicht identisch.

Russische Naftalangesellschaft Geran-Tiflis.

Der Verkauf von Naftalan wird ausschließlich durch unser

Generaldepot für Naftalan: Dresden N., Antonstraße 37,

besorgt. Der Verkaufspreis der russischen Originalpackungen beträgt in den Apotheken für

Gramm	50	100	200	400	800
Mark	—.50	—.90	1.65	3.—	5.80

Grossisten, Apothekern und Spitälern entsprechenden Rabatt. — Den Herren Ärzten stehen Literatur und Proben kostenlos zu Diensten durch das

Generaldepot für Naftalan: Dresden N., Antonstraße 37.

Digitized by Google

NORIDAL Suppositorien

Mittel gegen

Haemorrhoiden

Blutungen, Pruritis, Tenesmus, Mastdarmkatarrh, Schrunden und Wundsein der Analgegend, schmerzhafte Stuhlentleerung.

Best.: Calc. chlorat., Calc. jod., Bals. peruv.

:: **Physiologisch und klinisch eingehend erprobt.** :: **Wirkung ohne irgend welche Sekundär-Erscheinungen.**

Literatur: Geh. Med.-Rat Prof. **Eulenburg**-Berlin, **Fürbringer**-Berlin, **Pavloff**-St. Petersburg, **Weidemann**-St. Petersburg, **Hirsch**-St. Petersburg, **Holländer**-Berlin, **Posner**-Berlin, **Rebourgeon**-Paris, **Goll**-Zürich, **Popper-Igls** b. **Senator**, **Hirsch**-Kudowa, **Steinsberg**-Franzensbad, **Waitz**-Paris, **Wright**-London, **Pilliver**-Odessa, **Fürth**-Dervent, **Quastler**-Wien, Prof. **Boas**-Berlin, **Kehr**-Halberstadt, **Pickardt**-Berlin, **Weiß**-Berlin, **Sandberg**-Berlin, **Zibell**-München, **Silvestri**-Rom, **Dawson**-London.

Versuchsmengen und ausführliche Literatur gratis und franko durch die Fabrik.

MUIRACITHIN

Spezifikum gegen **Impotenz.**

Kräftigung des **Erektionszentrums**, Besserung **nervöser Allgemeinerscheinungen**, Stärkung des **Herzens**. **Vorzügl. Nerventonikum.**

Literatur:

Geh. Med.-Rat Prof. Dr. Eulenburg, Berlin (Realenzyklopädie der gesamten Heilkunde, S. 399): „Auch ich hatte in letzter Zeit bei Sexualneurasthenikern einige günstige Resultate zu verzeichnen, das Mittel scheint überhaupt als Nerventonikum gelten zu dürfen, allerdings auf die sexuelle Libido und die Erektion besonders verstärkend zu wirken."

Weitere ausführliche Mitteilungen von Prof. **Nevinny**-Innsbruck, Prof. **Kolomoizew**-Kasan, Prof. **Rebourgeon**-Paris, Prof. **Goll**-Zürich, Prof. **Maramaldi**-Neapel, **Popper Igls** in der Klinik von Geh. Med.-Rat Prof. **Senator**-Berlin, **Hirsch**-Kudowa, **Steinsberg**-Franzensbad, **Waitz**-Paris, **Wrigh**-Hunt, **Pilliver**-Odessa u. a.

Literatur gratis und franko zu Diensten.

Kontor chemischer Präparate (Ernst Alexander)

BERLIN C. 2, Neue Friedrichstraße 48.

Digitized by Google

Wilhelm Holzhauer

Fabrik medizinischer Bedarfsartikel, Bandagen und Verbandstoffe

Marburg (Hessen)

bringt sein großes Lager selbstgefertigter Chirurgischer Instrumente (sämtliche schneidende handgeschmiedet), Kranken- und Operationsmöbel in empfehlende Erinnerung.

Einrichtungen von Krankenhäusern, Sanatorien und Laboratorien.

Kostenanschläge und Kataloge gratis und franko.



Zirkulations-Heißluftbad für ganze und Teilanwendungen von Mk. 33.— ab.

Jeder Arzt des In- und Auslandes erhält auf Verlangen



Heißluftapparat Nr. 5 für alle lokalen Anwendungen Mk. 22.—.

D. R. P. — 5 D. R. G. M. **Hilzingers Heißluftapparate** für allgemeine und lokale Anwendungen.

Sie gehören heute zum ständigen Inventar von über 5000 ärztlichen Sprechzimmern und Kliniken lt. Ia Referenzen. Prospekte und gesamter Literaturnachweis durch

W. Hilzinger-Reiner, Stuttgart.



Zirkulations-Heißluftbad Nr. 1 für den Stamm und für gynäkolog. Zwecke von Mk. 33.50 ab.

4 Wochen zur Probe.



Heißluftapparat Nr. 8, nach Dr. Frankl. spez. für gynäkol. Zwecke. Komplett mit Stativ und Thermometer Mk. 52.10.



Rossel, Schwarz & Co., Wiesbaden

Fabrik heilgymnastischer und orthopädischer Apparate.

Alleinfabrikation der Apparate System Dr. Herz, Wien.

Alleinfabrikation der Apparate System Dr. G. Zander, Stockholm.

Alleinfabrikation der elektrischen Heißluftapparate System Dr. Tyrnauer, Karlsbad.

Pendelapparate, gleichzeitig als Widerstandsapparate verwendbar.

Erstklassiges Fabrikat mit weitgehendster Garantie. | Literatur und Offerte gratis und franko.

Feinste In- und ausländische Referenzen. **Patente in allen Kulturstaaten.**

Digitized by Google

SPEZIALPRÄPARATE MARKE „ROCHE“

Thigenol

Synthetisches Schwefelpräparat.

Braune, fast geruchlose Flüssigkeit.

Thigenol ist leicht resorbierbar, wirkt milde, juckreiz- und schmerzlindernd.

Hervorragendes Heilmittel der Schwefeltherapie bei

Hautleiden und Frauenkrankheiten

besonders indiziert bei Akne, Ekzem, Seborrhöe, Skabies usw., akuten und chronischen Metritiden, Adnexerkrankungen, Beckenexsudaten usw.

Flecken lassen sich aus Wäsche und Verbandstoff mit Seifenwasser leicht entfernen.

Man verlange die Thigenolbroschüre, welche eine Sammlung auserwählter Rezepte enthält.

Secacornin

Sterile Lösung der wirksamen Bestandteile des Mutterkorns.

1 ccm Secacornin = 4 g Secale cornut. Dosis 0·5—1 ccm Secacornin

Indikationen:

Geburtshilfe: prompte, wehenbefördernde Wirkung, Bekämpfung von Atonie usw.

Gynäkologie: als Hämostaticum bei Metrorrhagien, sowie bei starker und schwächender Periode.

Anwendung: per os und für Injektionen.

Verordnung: 1 Originalflacon Secacornin „Roche“, 6 oder 12 sterilisierte Ampullen à 1 ccm in Originalkarton.

Proben und Literatur zur Verfügung.

F. HOFFMANN-LA ROCHE & Cie, BASEL (SCHWEIZ), GRENZACH (BADEN)

Verlag von Johann Ambrosius Barth in Leipzig.
Druck von Breitkopf & Härtel in Leipzig.
Alleinige Inseratenannahme durch Max Gelsdorf, Eberswalde.

Digitized by Google

Digitized by Google

Digitized by Google

Digitized by Google

Digitized by Google

Digitized by Google